PARTE 2: HISTOLOGIA DOS SISTEMAS

INTRODUÇÃO

Tendo em mente os quatro tipos básicos de tecido, e considerando que tais tecidos e suas versões especializadas compõe o organismo como um todo, a partir daqui serão apresentados os vários sistemas referentes aos seres vivos (digestório, respiratório, cardiovascular, endócrino, reprodutivo e urinário), suas funções, seus componentes (órgãos e estruturas) e organização histológica dos mesmos.

Antes de iniciar a descrição dos diferentes sistemas, serão abordadas algumas estruturas que são comuns a vários órgãos, em particular, aos órgãos ocos e que, portanto, têm uma luz/cavidade em seu interior.

ORGANIZAÇÃO TECIDUAL DOS ÓRGÃOS TUBULARES/OCOS

Vários órgãos do corpo dos animais são tubulares ou ocos, isto é, apresentam uma cavidade em seu interior que é chamada de **luz** ou **lúmen**. Este é caso, por exemplo, do intestino, útero, bexiga, dentre outros. Estruturas com luz normalmente se organizam em **camadas ou túnicas** (Fig. 1). A partir da luz (parte mais interna do órgão) até sua periferia (parte mais externa) as diferentes camadas se organizam em uma sequência que é a mesma independentemente do órgão sendo analisado. Além disso, cada túnica é muitas vezes subdividida e organizada em **subcamadas**, sendo estas obviamente compostas de diferentes tecidos básicos e estruturas especiais. Os tecidos e estruturas observadas são variáveis de acordo com o órgão.

A **túnica mais interna** e em **contato com a luz** é responsável por delimitar e separar o meio externo (aquilo que está contido na luz, que pode ser, por exemplo, o ar no sistema respiratório ou o alimento no digestório) do meio interno do corpo (essencialmente o sangue). Consequentemente, **o primeiro tecido** a ser observado fazendo essa delimitação e revestindo o interior das cavidades é necessariamente e sempre um **epitélio de revestimento**. O tipo de epitélio de revestimento observado

pode variar de acordo com o órgão. Considerando que o primeiro tecido é um epitélio e que este se caracteriza por ser avascular, necessariamente e sempre teremos em seguida um **tecido conjuntivo**, ricamente vascularizado, e cujo tipo também varia de órgão para órgão. **Essa subcamada** de tecido conjuntivo recebe o nome de **lâmina própria**. Após o tecido conjuntivo, **pode existir ou não** um **tecido muscular**, cujo tipo não varia, sendo sempre liso. Essa **subcamada** recebe o nome de **muscular da mucosa**.

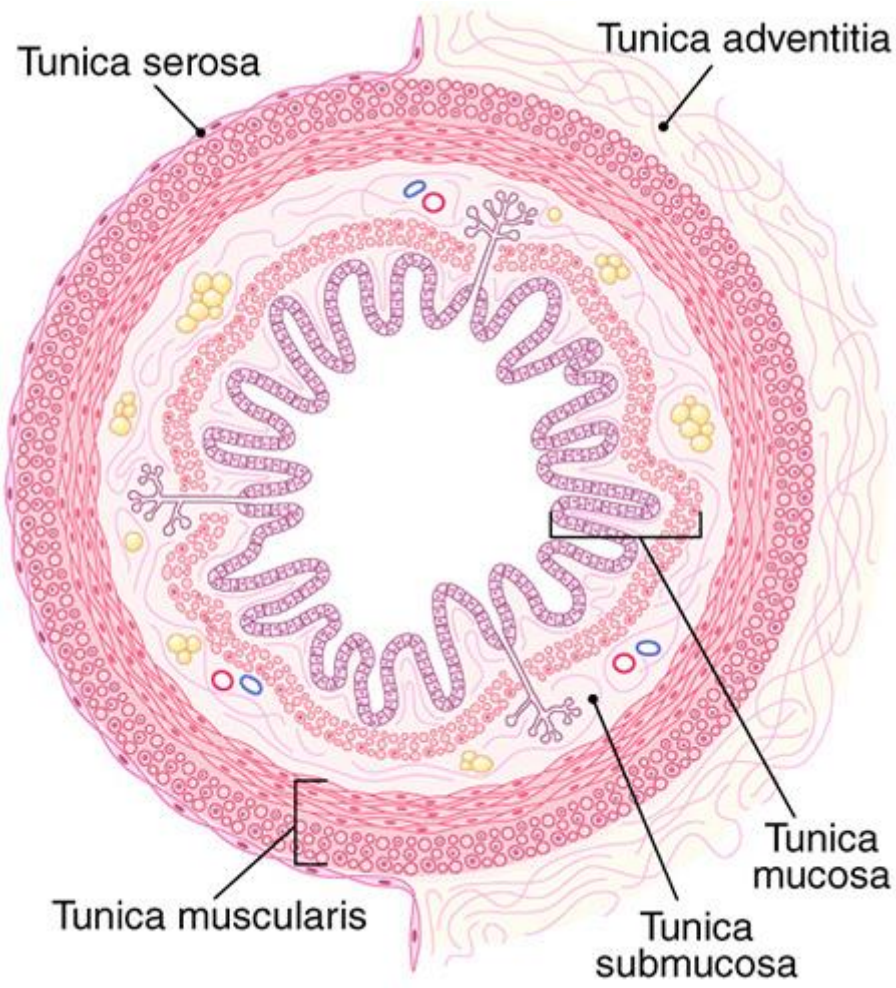

Figura 1. Esquema da organização das camadas dos órgãos tubulares

Essa **túnica mais interna** com esses **2 ou 3 tipos distintos de tecido** (epitelial e conjuntivo, e muscular que pode estar ou não presente delimitando a túnica) é chamada de **mucosa**. Essa túnica recebe esse nome, pois é úmida (e não seca como a pele que reveste a superfície externa do corpo), e essa umidade é dada pela

presença de células secretoras especiais por entre as células epiteliais e/ou pela presença de **glândulas exócrinas** na lâmina própria de tecido conjuntivo (ou na camada submucosa vista adiante), que secretam **muco**. As células especiais são chamadas de **células caliciformes.** Células que secretam muco sejam as caliciformes ou as das glândulas desse tipo (**glândulas mucosas**, rever epitélio glandular exócrino e classificação das glândulas exócrinas pelo tipo de secreção), se caracterizam nas lâminas histológicas por aparecerem quase brancas, visto que o muco não reage muito com os corantes usuais (há corantes especiais para detectar a presença do muco). O **muco** é uma secreção viscosa composta por uma mistura de água, glicoproteínas (mucinas) e proteoglicanas entre outras substâncias, e é responsável por **umedecer** (impede o ressecamento) **e lubrificar os epitélios das mucosas**, protegendo-os do atrito (dor ar ou dos alimentos), de substâncias químicas (como ácidos do estômago) e dos microrganismos frequentemente presentes (vindos do ar ou dos alimentos, por exemplo). Além de glândulas exócrinas secretoras de muco, podem ser também observadas **glândulas exócrinas serosas**, que secretam enzimas, ácidos ou nutrientes, dependendo do órgão. Lembremos que a glândulas exócrinas (mucosas ou serosas ou mistas, classificação por tipo de secreção), podem ser classificadas por sua morfologia como **tubulares ou acinosas** (rever no epitélio glandular exócrino).

Considerando sua **estrutura**, pode-se dizer que a mucosa é importante para **funções** tais como **proteção** dos órgãos internos que têm contato com o meio exterior, por meio de seu **epitélio** [barreira física de células em camada(s) contínua(s)] úmido, que diminui o atrito (passagem de ar, alimentos, urina, etc), protege contra agentes químicos (como ácidos do estômago, pH variável da urina, etc) ou biológicos (evita a entrada dos microrganismos normalmente presentes na superfície interna em algumas regiões do organismo como no intestino ou vindos do meio externo com o ar, os alimentos ou na cópula; permite sua "captura" no muco e sua remoção quando há cílios presentes com no sistema respiratório). Além da função de separação e proteção, a mucosa também pode atuar em funções de **absorção** (mais intensa em órgãos dedicados à absorção e que têm células epiteliais ricas em microvilos como o

epitélio do intestino, dos túbulos dos néfrons dos rins, etc), **secreção** (presença de glândulas na lâmina própria e/ou na submucosa e também células caliciformes no epitélio, auxiliam na digestão como no estômago, na nutrição do embrião no útero, na redução de atrito, etc) e **deslocamento de materiais** (como os cílios do epitélio das tubas uterinas que empurram o embrião em direção ao útero ou movem espermatozoides ainda imóveis no epidídimo). A **lâmina própria** obviamente é essencial para abrigar glândulas, quando presentes, mas principalmente por conter os vasos sanguíneos dando suporte ao epitélio, garantido sua **nutrição e coleta** de substância absorvidas para enviar ao restante do organismo. Além disso, a matriz extracelular do conjuntivo dificulta a penetração de microrganismos e ainda contém células do sistema imune que atuam como **defesa** do organismo contra agentes estranhos, caso ultrapassem a barreira física do epitélio. Quando a **muscular da mucosa** está presente, ela também permite pequenos movimentos localizados na mucosa, ajudando a **misturar** as secreções com o conteúdo da luz e contribuindo com o **tônus** da parede do órgão.

Após a túnica mucosa, a túnica seguinte é chamada de **túnica submucosa**. Essa túnica é sempre constituída de **tecido conjuntivo**, que como sempre pode variar de tipo. Algumas **glândulas exócrinas** (morfologia e tipo de secreção variável com o órgão) também podem ser observadas nessa camada a depender do órgão estudado. Uma **observação** a ser feita aqui, é que como a subcamada muscular da mucosa indica onde termina a túnica mucosa, quando ela é ausente (nem todos os órgãos a possuem), não é possível distinguir essa subcamada da túnica seguinte que é a submucosa, visto que ambas são constituídas de tecido conjuntivo. Nesses casos, a túnica mucosa será o epitélio e a chamada **lâmina própria-submucosa** (união dos dois conjuntivos). Como nessa túnica temos tecido conjuntivo, sua função está relacionada ao suporte à mucosa (vascularização e inervação).

A terceira camada (ou segunda se não houver a muscular da mucosa) a constituir a parede de órgãos cavitários é a **túnica muscular**. Essa túnica é obviamente constituída de **tecido muscular**, que pode variar de tipo, e que está sempre presente

na parede dos órgãos ocos e apresenta-se frequentemente em **duas** (às vezes 3) **camadas**, sendo a mais interna com células dispostas de forma circular (circundando o órgão), controlando o diâmetro do órgão e a mais externa com células em disposição longitudinal (acompanhando o eixo longo do órgão), que pode encurtar ou distender o órgão. A combinação das contrações das diferentes camadas contribui para realizar os **movimentos peristálticos**. Essa musculatura é importante então para **deslocar/movimentar** os materiais em seu interior (peristaltismo do intestino, contração do útero para o parto, expulsão da urina da bexiga, etc) e para dar **tônus** à parede do órgão.

Cuidado para não confundir **Muscular da Mucosa** (subcamada da túnica mucosa que pode existir ou não de acordo com o órgão e é sempre músculo liso) com a **Túnica Muscular** (túnica propriamente dita, sempre presente e cujo tipo de músculo pode variar).

Finalmente, a última e mais externa das camadas que constituem a parece dos órgãos ocos é a túnica adventícia OU a serosa túnica. Quando essa última camada é constituída **exclusivamente de tecido conjuntivo** (o tipo pode variar) ela é chamada de **túnica adventícia** e seu conjuntivo se mistura ao conjuntivo de outras estruturas próximas, não sendo possível determinar exatamente onde termina a camada**.** Por outro lado, se esse **tecido conjuntivo** for externamente **delimitado** por um **epitélio pavimentoso simples**, essa túnica passa a ser chamada de **túnica serosa**. Esse epitélio é **sempre** do tipo **pavimento simples** e recebe um nome especial que é **mesotélio**. Essa túnica tem a função de levar e trazer a vascularização e enervação à parede do órgão, para sua nutrição ou condução de substâncias absorvidas ao restante do organismo e controle das funções, respectivamente.

De modo geral, então, pode-se dizer que no interior dos tecidos conjuntivos da lâmina própria da mucosa, da túnica submucosa (ou da lâmina própria-submucosa, quando for o caso), da adventícia ou da serosa, são encontrados além dos vasos sanguíneos, também os componentes do tecido nervoso (SNP), tais como nervos e gânglios (submucosa ou lâmina própria-submucosa) ou terminações nervosas

(lâmina própria ou lâmina própria-submucosa). Os vasos sanguíneos transportam nutrientes, gases, metabólitos e sinais químicos e as estruturas de tecido nervoso captam informações sensoriais dos órgãos para detecção de variações do ambiente interno do órgão e enviam para o SNC e/ou enviam ordens motoras vindas do SNC para o controle da função (adaptação) do órgão.

ORGANIZAÇÃO TECIDUAL DOS ÓRGÃOS NÃO TUBULARES/NÃO OCOS

Em relação a órgãos não cavitários, como fígado, pâncreas, ovário, baço, dentre outros, os mesmos também são constituídos de variações dos tecidos básicos, mas não em camadas como os órgãos ocos/tubulares. Esses órgãos, porém, também têm nomenclaturas específicas para descrevê-los. A maioria desses órgãos é delimitada por uma **cápsula** de **tecido conjuntivo**, geralmente denso não modelado. A partir da cápsula pode partir **invaginações** do tecido conjuntivo da superfície para o interior do órgão que são chamadas **septos** ou **trabéculas.** Às vezes, essas invaginações podem subdividir o interior dos órgãos em várias porções chamadas de **lóbulos**. Além disso, tais órgãos apresentam-se divididos em tecido de sustentação ou suporte, geralmente o tecido conjuntivo frouxo, que é chamado de **estroma** (originado a partir da cápsula e/ou septos), que entremeia o tecido efetivamente responsável pelas funções do órgão, o **parênquima** (Fig. 2). O parênquima é constituído de células e estruturas variadas, geralmente algum tipo de epitélio, mas não apenas, que serão abordadas em maior detalhe nos diferentes sistemas. Além da divisão em estroma (parte de sustentação) e parênquima (parte funcional), alguns órgãos podem ser anatomicamente divididos em **córtex** (região periférica, sob a cápsula, geralmente envolvida com as funções do órgão) e **medula** (região mais central, geralmente rica em tecido conjuntivo e por onde entram e saem vasos sanguíneos e nervos) (Fig. 2).

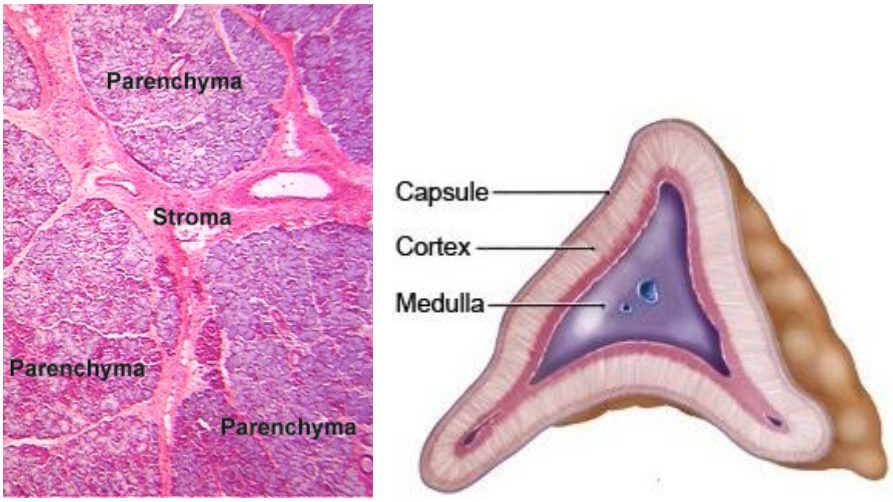

Figura 2. Á esquerda imagem de uma lâmina histológica de glândula indicando o estroma (tecido conjuntivo de suporte) que forma os septos que divivem o parênquima (parte funcional do órgão). Á direita esquema de um corte da glândula adrenal mostrando a cápsula, o córtez e a medula.

1. SISTEMA DIGESTÓRIO

O sistema digestório obtém dos alimentos os nutrientes essenciais para o desenvolvimento e manutenção do organismo. Através do processo de **digestão mecânica e química** o alimento é quebrado até o nível de moléculas de fácil **absorção** como os aminoácidos, monossacarídeos como glicose, ácidos graxos, glicerol e o colesterol, além das vitaminas, sais minerais e a água, que terão papel estrutural ou energético nas células, fazendo parte de diferentes processos no metabolismo. Além disso, o sistema realiza o transporte ou **deslocamento** do alimento ao longo de sua extensão para permitir o seu processamento (digestão), a absorção dos nutrientes obtidos e a eliminação (**excreção**) do corpo de todo material não aproveitado e/ou indesejado/desnecessário pelas fezes.

Este sistema composto pelo **tubo digestivo** (cavidade oral, esôfago, estômago, intestinos delgado e grosso) e **glândulas anexas** (salivares, fígado e pâncreas).

Em relação às características estruturais, todos os componentes do tubo digestivo apresentam características em comum: são tubos ocos compostos por um lúmen, ou

luz, cujo diâmetro é variável, circundados por uma parede formada por quatro camadas (ou túnicas) distintas: **mucosa, submucosa, muscular e serosa** (Fig 3.).

A túnica **mucosa** é composta por um revestimento epitelial (**epitélio úmido**), que possui função de proteção, absorção e secreção; uma **lâmina própria**, com as funções de suporte, defesa e secreção (quando glândulas presentes), formada por tecido conjuntivo frouxo. A **muscular da mucosa** - camada que pode ou não estar presente - separa a camada mucosa da submucosa. Possui duas subcamadas de células musculares lisas, responsáveis pelo o movimento da túnica mucosa independentemente de outros movimentos do trato digestivo, o que auxilia no aumento do contato da mucosa com o alimento possuindo, além de prover o tônus e a delimitação da mucosa.

A túnica **submucosa** é dada por tecido conjuntivo altamente vascularizado, possuindo um plexo nervoso submucoso (plexo de Meissner), podendo ou não, conter também glândulas e tecido linfoide.

A túnica **muscular** contém células musculares lisas orientadas em espiral, divididas em duas subcamadas, possuindo, geralmente, orientação circular na camada interna e longitudinal na externa, e entre elas, o plexo nervoso mioentérico e tecido conjuntivo vascularizado. Assim, as contrações da camada muscular (peristaltismo), geradas e coordenadas pelos plexos nervosos, impulsionam e misturam o alimento ingerido no trato digestivo.

A túnica **serosa** é formada por uma fina camada de tecido conjuntivo frouxo, revestida por epitélio pavimentoso simples (mesotélio). Na cavidade abdominal, a serosa que reveste os órgãos é denominada peritônio visceral suportando os intestinos; em locais em que o órgão digestivo está unido a outros órgãos ou estruturas, no entanto, a serosa é substituída por uma densa túnica **adventícia** (tecido conjuntivo e adiposo vascularizado), sem o mesotélio.

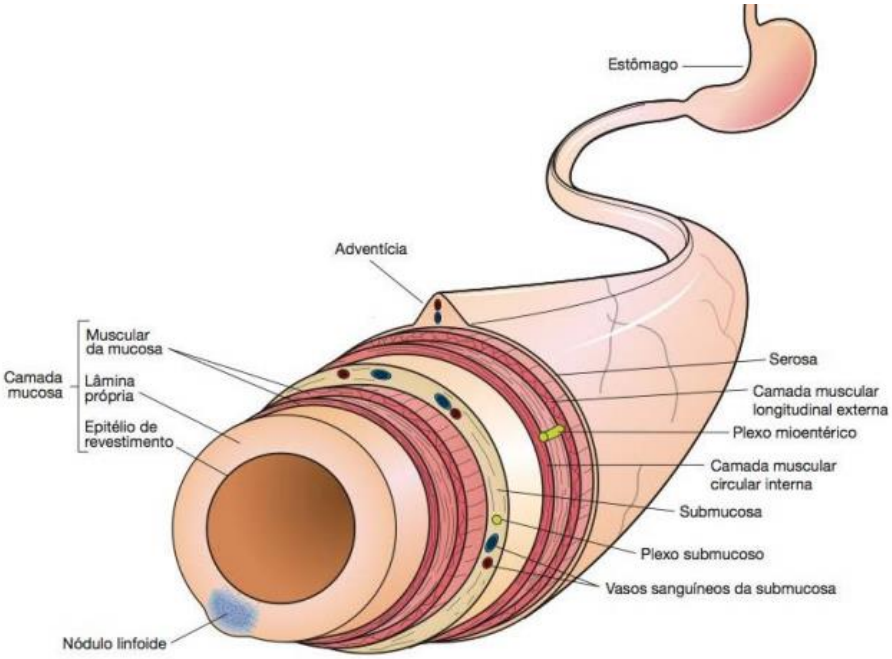

Figura 3. Representação esquemática das túnicas (camadas) do tudo digestivo e suas respectivas subcamadas,

CAVIDADE ORAL

Na cavidade oral ocorrerá a preensão do alimento e a mastigação, resultando na quebra mecânica e umidificação das partículas de alimento, e em alguns casos, contato com enzimas digestivas presentes na saliva. Nessa fase da digestão, a língua permitirá a percepção de sabores através das papilas gustativas, estimulando a produção de saliva pelas glândulas salivares, o que auxiliará na diluição do alimento.

A **mucosa** da cavidade oral é revestida de **epitélio pavimentoso estratificado** úmido (queratinizado nas gengivas e palato duro) acompanhado de sua **lâmina própria-submucosa** de tecido conjuntivo. Na parte anterior da cavidade oral, a lâmina própria-submucosa repousa sobre o **tecido ósseo** (palato duro) e na parte mais posterior sobre o tecido **muscular estriado esquelético** (palato mole). No interior da cavidade oral encontra-se a **língua**, constituída de **músculo estriado esquelético revestido de mucosa** igual ao restante da cavidade oral (epitélio pavimentoso estratificado e lâmina própria de tecido conjuntivo), porém com presença de papilas gustativas na sua porção dorsal para **percepção do sabor** dos alimentos. Sua **função** é **auxiliar na**

mastigação e na mistura dos alimentos com a saliva, além da **deglutição** e na **preensão** dos alimentos em algumas espécies. Existem ainda várias **glândulas salivares** (exócrinas acinosas, serosas, mucosas ou mistas cuja estrutura e funções serão abordadas mais adiante) em localizações distintas no tecido conjuntivo no palato mole, na língua e em outras partes da cavidade oral. Por fim, são observados os **dentes** necessários à **trituração mecânica** dos alimentos (mastigação).

A parte posterior da cavidade oral se continua na faringe, estrutura que também se comunica com o sistema respiratório e com o esôfago do sistema digestório.

ESÔFAGO

O esôfago é um tubo muscular que conecta a cavidade oral ao estômago servindo de passagem para o alimento (Fig 4). A **mucosa** esofágica é revestida por um **epitélio pavimentoso estratificado** que pode ser **queratinizado** (no caso dos herbívoros) **ou não**, sendo ainda constituída de **lâmina própria** (tecido conjuntivo denso não modelado e fibras elásticas) e **muscular da mucosa** (m. liso). Em seguida observa-se a túnica **submucosa** (tecido conjuntivo) que apresenta glândulas exócrinas tubuloacinosas seromucosas (**glândulas esofágicas**) cuja secreção é importante para proteger a mucosa do atrito/abrasão, facilitando a passagem do alimento.

A **túnica muscular** apresenta **duas camadas** (circular interna e longitudinal externa), mas o **tipo de músculo varia com a região e espécie**. Pode ter apenas **músculo estriado esquelético** (ruminantes e cães), somente **músculo liso** (aves), esquelético no início e depois músculo liso (equinos e gatos) ou ainda esquelético, depois uma mistura de esquelético e liso e no final somente liso (suínos) ou ainda somente liso (aves).

A **túnica** mais externa é uma **adventícia** (conjuntivo frouxo) na porção cervical e depois uma **serosa** na porção torácica (conjuntivo frouxo delimitado pelo mesotélio).

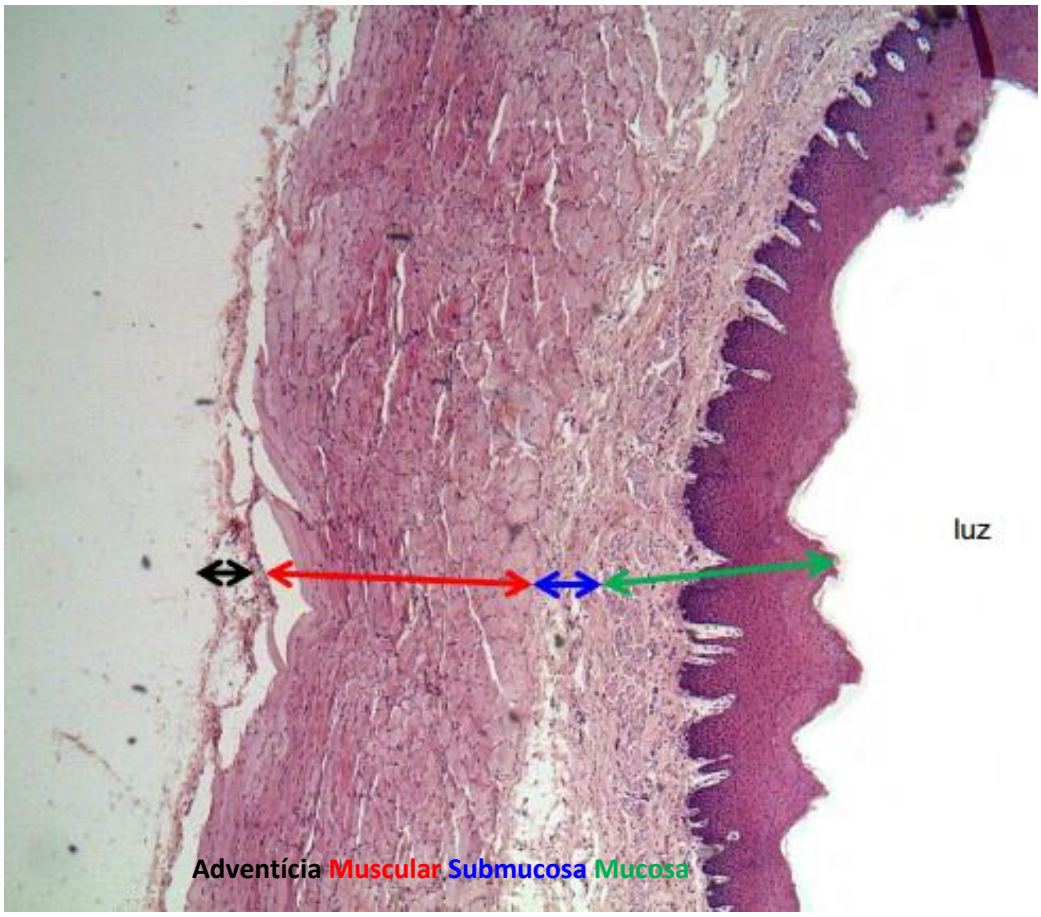

Figura 4. Imagem de uma lâmina histológica do esôfago.

ESTÔMAGO

O estômago é responsável pela digestão parcial dos alimentos, via ações químicas (enzimas digestivas e HCl; **digestão química**) e físicas (contrações da parede gástrica, **digestão mecânica**). No estômago dá-se a continuação da digestão mecânica e química iniciada na cavidade oral (carboidratos e lipídios), mas agora haverá a adição de HCl e pepsina ao conteúdo alimentar que aí chega. O **HCl** é importante para acidificar o meio para permitir a conversão (ativação) do pepsinogênio em **pepsina** para realizar a **digestão proteica**.

O estômago pode ser subdividido em quatro **regiões** (Fig 5):

- **Esofágica:** região **aglandular**, composta por epitélio pavimentoso estratificado em continuidade com o esôfago;

- **Cárdia:** região produtora de **muco** pela presença de glândulas exócrinas tubulares;

- **Fundo ou corpo:** maior região do órgão e onde se localizam as **glândulas fúndicas** ou **gástricas** (tubulares serosas), constituídas de **células principais** (produção de pespinogênio e lipase) e **parietais** (produtoras de HCl), além de algumas células **mucíparas** (secretam muco) e **enteroendócrinas** (secretam hormônios associados à digestão);

- **Piloro:** região final, também produtora de **muco**, similar à cárdia.

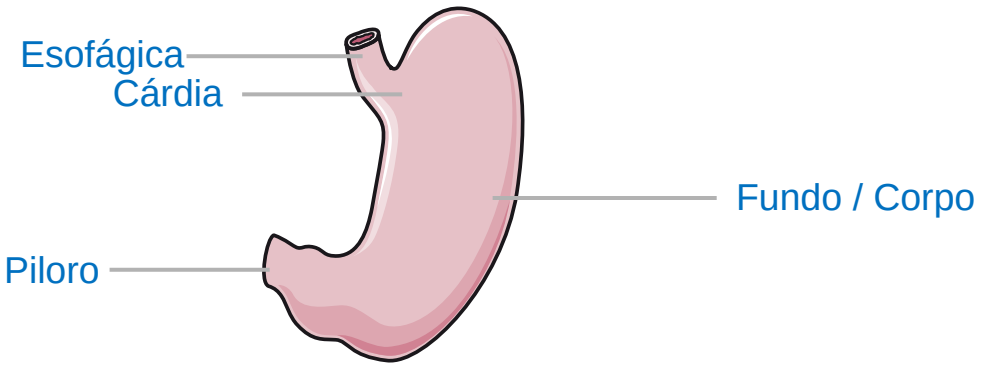

Figura 5. Ilustração esquemática das regiões do estômago.

Histologicamente (Fig 6), o estômago apresenta sua camada mais interna (**mucosa**) revestida de **epitélio colunar simples** com células mucosas e apresenta invaginações que penetram na **lâmina própria**. Essas invaginações são chamadas de **fossetas gástricas** e são as aberturas para as **glândulas gástricas** ou fúndicas (descritas anteriormente) encontradas mais profundamente na lâmina própria, que é constituída de tecido conjuntivo frouxo por entre grande quantidade de glândulas gástricas. Em seguida, encontra-se uma fina muscular da mucosa (m. liso). A mucosa como um todo é pregueada. As **túnicas** seguintes são a **submucosa**, a **muscular** e a **serosa**.

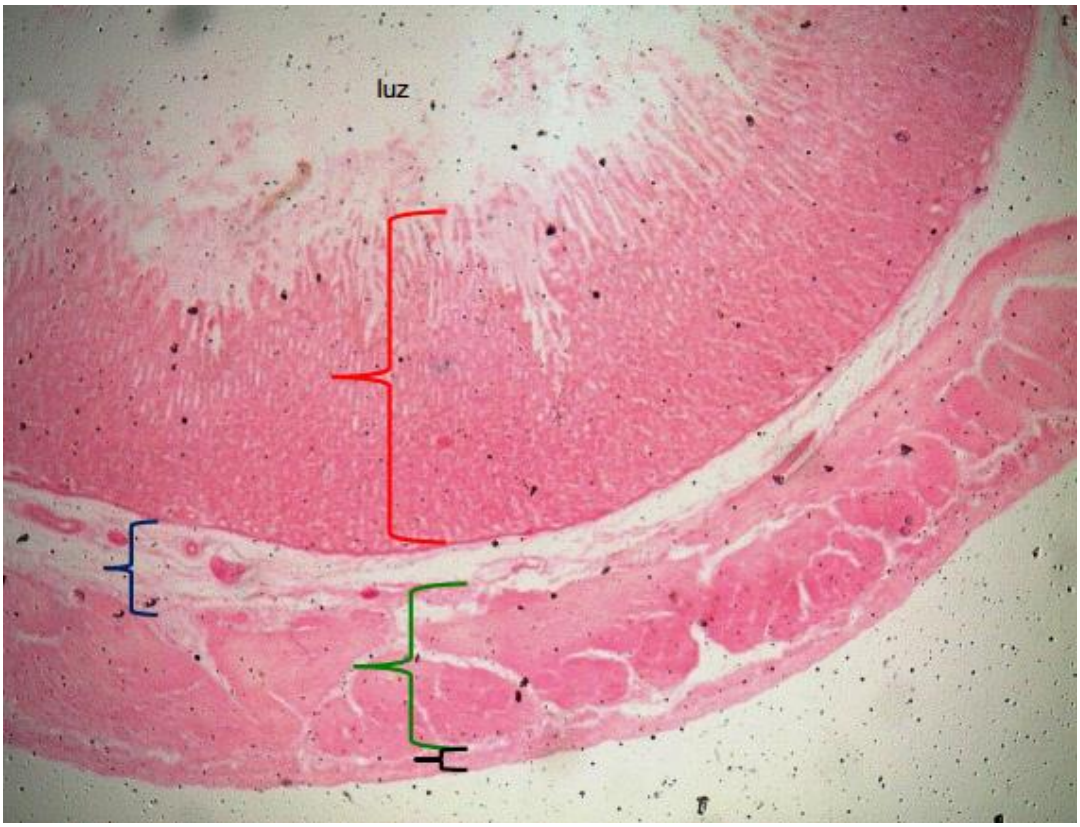

Figura 6. Imagem de uma lâmina histológica do estômago. Chave vermelha túnica mucosa, azul submucosa, verde muscular e preta serosa.

Esta descrição corresponde ao **estômago dos animais** monogástricos. Como veremos a seguir, há algumas diferenças funcionais, anatômicas e histológicas em relação ao **estômago dos animais** poligástricos ou ruminantes.

- Poligástricos

Nos poligástricos (ruminantes), o estômago é composto por quatro compartimentos (rúmem, retículo, omaso e abomaso), nos quais **os três primeiros** compartimentos são denominados **pré-estômagos** (ou pró-ventrículos). Esses compartimentos se caracterizam por serem **aglandulares**, não secretando, portanto, HCl ou enzimas digestivas, possuindo **função de armazenamento temporário para fermentação e digestão da matéria fibrosa**, além de realizar a **absorção** de água e alguns produtos da digestão da matéria fibrosa. Também atuam para **misturar** os conteúdos e realizar contrações para **triturar** (ajuda na digestão mecânica) e **movimentar** o alimento

(regurgitação) e os gases (eructação). Os três pré-estômagos – **rúmen, retículo e omaso** - são **derivados da porção esofágica (aglandular) do estômago**, tendo, portanto, algumas características histológicas similares a essa região gástrica. O **abomaso**, por sua vez, se refere ao estômago verdadeiro, sendo o único compartimento glandular, possuindo enzimas utilizadas no processo de digestão química e estrutura similar ao estômago dos monogástricos. Os pré-estômagos não são observados nos animais ao nascer, mas se desenvolvem à medida que o animal tem contato com alimentação sólida

RÚMEN

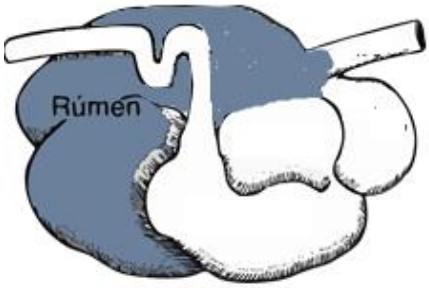

É o primeiro pré-estômago e pode ser descrito como uma cuba de **fermentação anaeróbia** onde **microrganismos** auxiliarão na **digestão de fibras vegetais** (celulose), produzindo **ácidos graxos voláteis** (AGV), que nos ruminantes são utilizados como fonte de **energia**, além de produzirem **vitaminas** do complexo B. Sua **túnica mucosa** forma **papilas** (evaginações / projeções em direção à luz dando à superfície interne do rúmen um aspecto de tapete) que aumentam a superfície de absorção. A mucosa é revestida de **epitélio pavimentoso estratificado** (como na porção esofágica aglandular do estômago monogástrico de onde é derivado), que é **queratinizado** e com funções de **proteção** (contra injúrias mecânicas do alimento grosseiro mal mastigado e microrganismos) e **absorção** dos AGV (Fig. 7). Como a **muscular da mucosa** é **ausente**, após o epitélio temos o tecido conjuntivo da **lâmina própria-submucosa**, seguida das **túnicas muscular e serosa**.

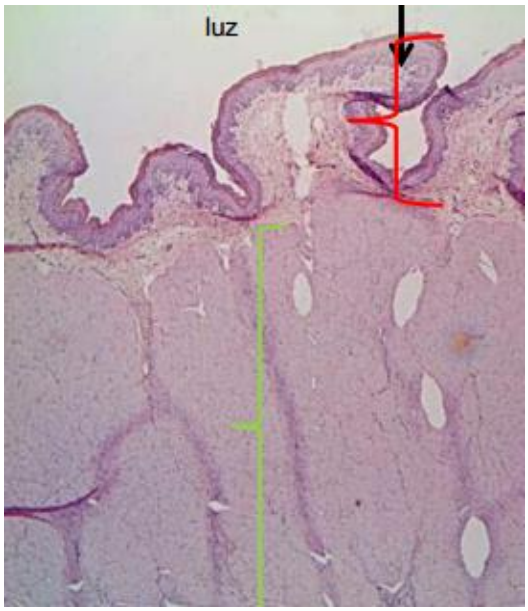

Figura 7. Á esquerda imagem de uma lâmina histológica do rúmen. Chave vermelha túnica mucosa e verde muscular e preta serosa. A lâmina própria-submucosa (parte rosa mais clara) está entre o epitélio e a túnica mauscular. Nâo há muscular da mucosa e a túnica serosa não está na imagem. A seta preta indica uma papila. Á direita o aspecto macroscópico da superfície interna do rúmen com aspecto similar a um tapete pela presença das muitas papilas da mucosa.

RETICULO

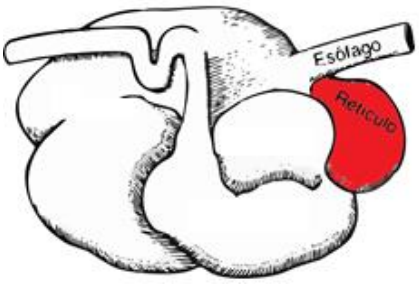

O segundo pré-ventrículo tem uma **mucosa com pregas interconectadas**, que lhe dão um aspecto de favo de mel, com pequenas papilas. No retículo também ocorre a **fermentação** para **digestão** da matéria fibrosa e consequente **produção dos AGV**, seguida de sua **absorção**. A **túnica mucosa** apresenta o mesmo **epitélio** do rúmen (**pavimentoso estratificado** queratinizado) e na extremidade das pregas surge uma pequena massa isolada de músculo liso que é a **muscular da mucosa**, a qual não forma uma camada contínua como em outros órgãos. Em seguida observam-se as **túnicas submucosa, muscular** e **serosa** (Fig. 8).

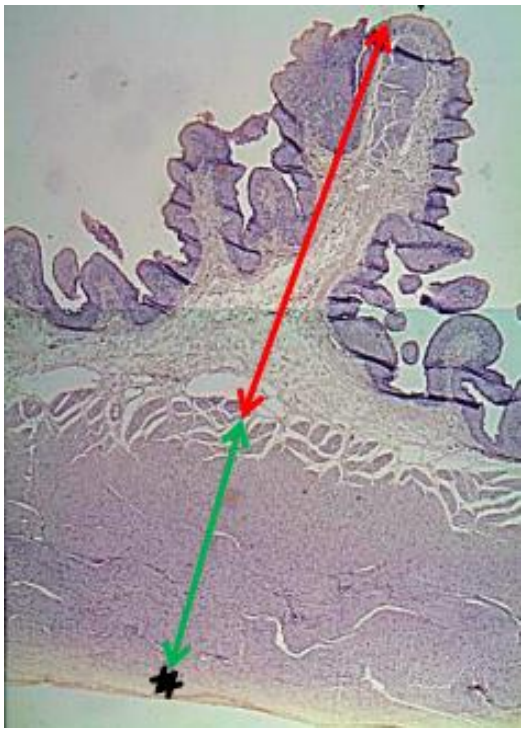

Figura 8. Á esquerda imagem de uma lâmina histológica do retículo. Chave vermelha túnica mucosa e verde muscular e preta serosa. A lâmina própria-submucosa (parte rosa mais clara) está entre o epitélio e a túnica mauscular. A muscular da mucosa está presente, mas como uma massa isolada na ponta da papila e não como uma camada completa que separa a lâmina própria da túnica submucosa. A túnica serosa está marcada em preto.. Á direita o aspecto macroscópico da superfície interna do retículo com aspecto similar a um favo de mel pela presença das muitas pregas internconectadas na mucosa.

OMASO

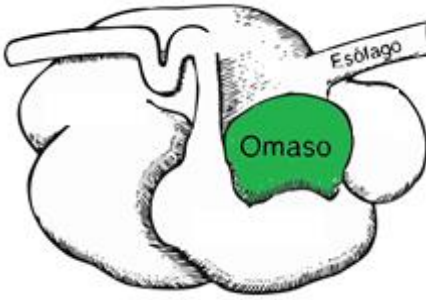

O terceiro pré-estômago, o omaso, possui uma **mucosa** com **pregas longitudinais muito longas e com papilas** (daí ser também chamado de folhoso) e é responsável pela **trituração** de alimentos e **absorção** de água e alguns outros nutrientes.

Seu epitélio na **túnica mucosa** é o mesmo dos demais (**pavimentoso estratificado queratinizado**), seguido de **lâmina própria** e camada **muscular da mucosa** completa. Em seguida, observam-se as **túnicas submucosa, muscular e serosa** (Fig. 9). No omaso observa-se ainda que a túnica submucosa e a camada interna da túnica muscular também fazem parte da estrutura das pregas.

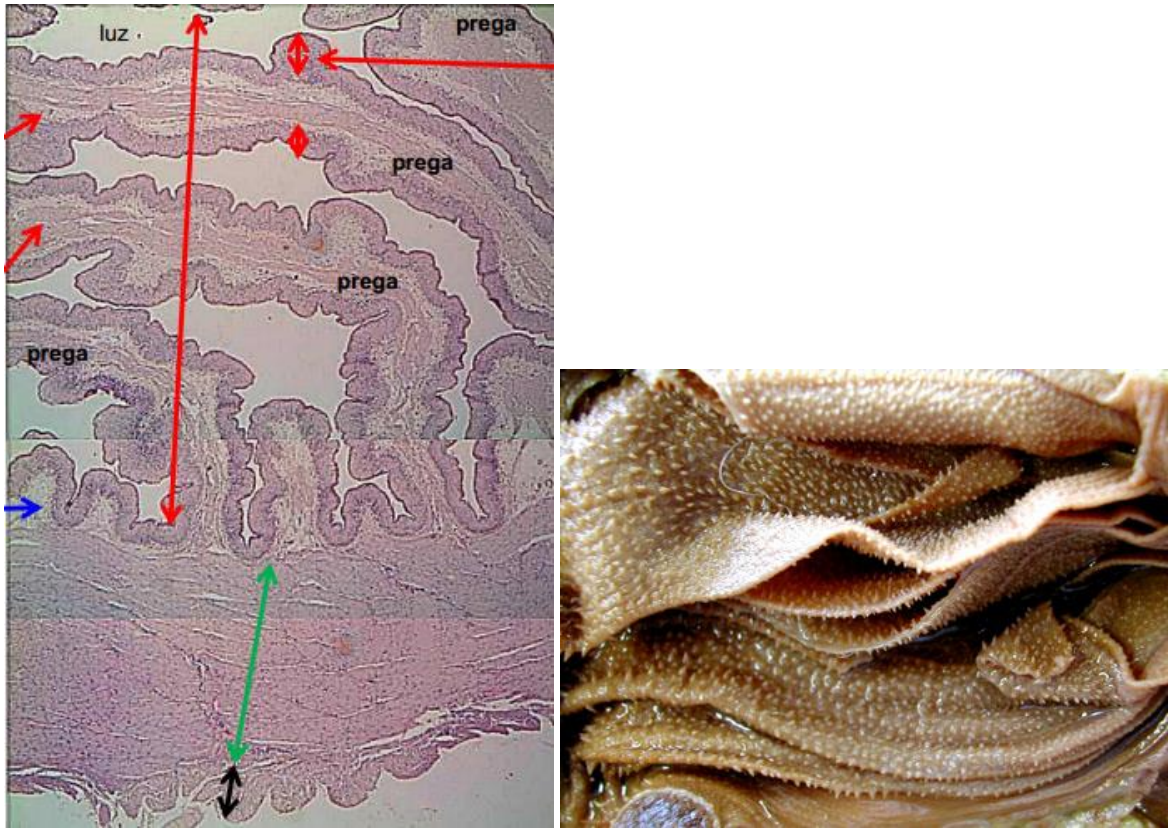

Figura 9. Á esquerda imagem de uma lâmina histológica do omaso. Setas vermelhas mostram a túnica mucosa formando pregas longas.. A lâmina própria está imediatamente sob o epitélio e logo abaixo está a muscular da mucosa, agora formando uma camada contíua. A submucosa está indicada pela seta azul e a túnica muscular pela verde. A túnica serosa está marcada em preto. Á direita o aspecto macroscópico da superfície interna do omaso com presença das muitas pregas longitudinais muito longas e paralelas.

ABOMASO

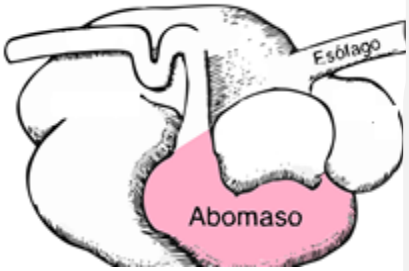

Depois do omaso, o alimento passa para a parte glandular do estômago, que no ruminante é denominado abomaso. O abomado tem estrutura e funções similares ao estômago dos monogástricos.

INTESTINOS

O intestino é o órgão responsável pela finalização do processo de **finalização da digestão** dos alimentos, em que proteínas serão quebradas em aminoácidos, carboidratos em monossacarídeos e os lipídios em ácidos graxos e glicerol. Nos intestinos, os nutrientes digeridos, além de água, íons, sais minerais, vitaminas e outras substâncias serão transportados pelo epitélio de revestimento que realiza a **absorção** dos mesmos para que possam ser levados pela corrente sanguínea para distribuição a todo o organismo. O intestino caracteriza-se por ser um **órgão tubular** relativamente **longo** (o que aumenta a superfície de contato do órgão com o alimento e disponível para absorção) e é dividido anatomicamente em duas partes: **intestino delgado** e **intestino grosso**. Cada parte é por sua vez subdividida em **segmentos**: **duodeno, jejuno e íleo** (intestino delgado) e **ceco, cólon e reto** (intestino grosso). A estrutura geral dos intestinos é relativamente uniforme em sua extensão. De modo geral a parede intestinal é constituída pela **túnica mucosa** (interna) formada de **epitélio colunar simples** com microvilos (**enterócitos**; células absortivas) e células caliciformes (secretoras de **muco** para proteção e lubrificação da mucosa), enteroendócrinas (secretam hormônios associados à digestão) e de Paneth (secreções antimicrobianas), por entre as células epiteliais. Em seguida observa-se a **lâmina própria** vascularizada e com presença de glândulas exócrinas tubulares (**glândulas intestinais**) e a **muscular da mucosa.** Depois da mucosa, segue-se a **túnica submucosa** (tem glândulas exócrinas exclusivamente no duodeno do intestino delgado, chamadas **glândulas duodenais**) e as **túnicas muscular e serosa**. A seguir serão detalhadas algumas das variações estruturais das diferentes partes dos intestinos.

INTESTINO DELGADO

Como já mencionado, o intestino delgado é dividido em três segmentos: o **duodeno**, **jejuno** e **íleo.** É neste órgão que ocorre a fase **final da digestão** e a **absorção** da maior parte dos nutrientes.

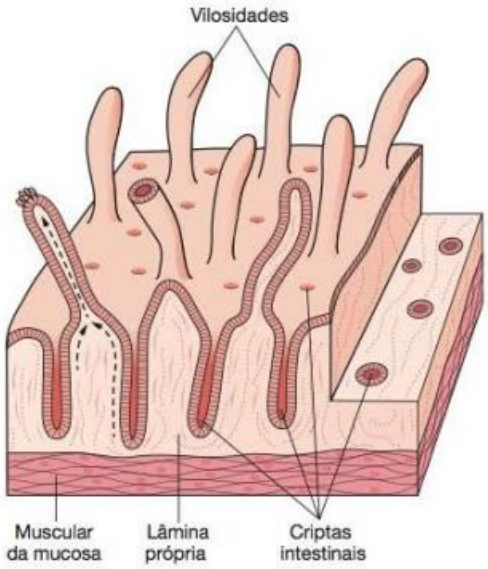

A **mucosa** do intestino delgado forma projeções (evaginações) em direção à luz, que podem ser menores, constituindo **pregas**, e maiores (longas e estreitas como dedos) formando os **vilos** ou vilosidades. **Atenção**, vilos diferem de microvilos, embora tenham a mesma finalidade, aumentar a superfície da estrutura sem aumentar seu tamanho. **Vilos** são **projeções da mucosa** como um todo e **microvilos** são **projeções da membrana plasmática** das células epiteliais. A combinação da longa extensão do órgão mais a presença de vilos da mucosa e de microvilos nas células epiteliais da mucosa aumenta enormemente a superfície (área) disponível para finalizar a digestão e realizar a absorção. Isto se dá pelo fato de as células epiteliais apresentarem dentre suas proteínas de membrana plasmática, transportadores (para transporte ativo e passivo por difusão facilitada) para absorção dos nutrientes, e enzimas (parte catalítica da enzima voltada para face externa da membrana) que efetivam as últimas etapas da digestão (por exemplo, quebra de dipeptídios, por dipeptidades, em aminoácidos). Além dos vilos, o epitélio da mucosa também forma invaginações que penetram na **lâmina própria** e formam as **glândulas intestinais** (exócrinas tubulares, também chamadas de criptas intestinais). Após a lâmina própria segue-se a **muscular da mucosa** (m. liso) delimitando a túnica mucosa. Em seguida observa-se a **túnica submucosa** de conjuntivo frouxo que tem como únicas variações entre os segmentos a presença de glândulas exócrinas exclusivamente no duodeno (**glândulas duodenais**; muco e secreção alcalina para auxiliar na redução da acidez) e de **aglomerados de nódulos linfáticos** (placas de Peyer do sistema linfoide; acúmulos de células do sistema imune) exclusivamente no **íleo**. Posteriormente

observam-se a **túnica muscular** (2 camadas de m. liso) e a **túnica serosa** (conjuntivo frouxo + mesotélio).

A digestão iniciada na cavidade oral (início de digestão de carboidratos e lipídios pela saliva), continuada no estômago (digestão de proteínas pela pesina) será agora finalizada no intestino delgado. Na luz de sua porção inicial (duodeno) serão lançadas as secreções de fígado e do pâncreas (glândulas anexas do sistema digestório tratadas mais adiante). As secreções hepáticas (do fígado) auxiliarão na emulsificação dos lipídios (diminuição do tamanho das micelas) para que as lipases do suco pancreático possam finalizar sua quebra até ácidos graxos e glicerol que serão absorvidos no epitélio intestinal. O suco pancreático também apresenta enzimas que quebram proteínas, carboidratos e ácidos nucleicos, além de bicarbonato para diminuir a acidez do material proveniente do estômago. Desta forma, o duodeno tem um papel mais importante na finalização da digestão e boa paste da absorção dos nutrientes enquanto o jejuno e íleo contribuem mais para a função absortiva.

INTESTINO GROSSO

Assim como o intestino delgado, o intestino grosso é dividido em regiões, sendo elas: ceco, cólon (ascendente, transverso, descendente, sigmoide) e reto. O sistema digestório finaliza no ânus por onde se dará a eliminação das fezes (defecação) contendo o material não digerido e a ser excretado. Sua estrutura geral tem poucas diferenças em relação ao delgado (Fig. 10). Suas **funções** incluem a **digestão fermentativa** por **microrganismos** e **absorção dos AGVs** resultantes (digestão de celulose especialmente no ceco de herbívoros mongástricos), de **água**, **minerais** e **vitaminas**. Com a contínua absorção de água há a formação da massa fecal que vai ficando mais seca e com isso há **maior produção de muco** para proteger e lubrificar a mucosa e facilitar a passagem das fezes. Assim, na **túnica mucosa** seu **epitélio colunar simples** tem menos células absortivas e mais células caliciformes assim

como suas **glândulas intestinais** da lâmina própria. A túnica mucosa do intestino grosso não **possui vilosidades**, visto que embora realize absorção sua intensidade é menor em comparação com o intestino delgado. Como nos demais segmentos estão presentes a **muscular da mucosa**, a **túnica submucosa**, a **túnica muscular** e a **serosa**. O **reto** armazena temporariamente as fezes e sua **túnica mucosa** sofre mudança em seu epitélio que passa a ser **pavimentoso estratificado** e sua **lâmina própria-submucosa** (muscular da mucosa ausente) pode ter (cães e gatos) ou não (ruminantes e equinos) glândulas exócrinas (sudoríparas e/ou sebáceas). A **túnica muscular** tem apenas a circular interna de músculo liso e depois um esfíncter de músculo estriado esquelético.

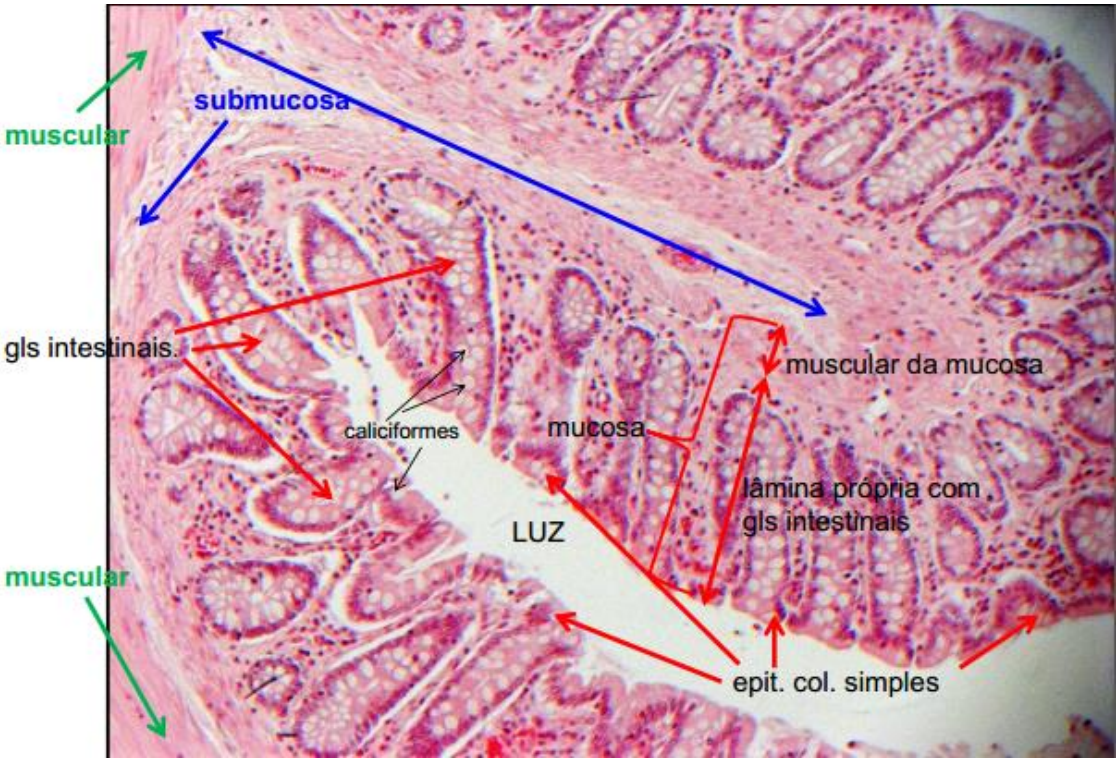

Figura 10. Imagem de uma lâmina histológica do intestino grosso. Chave vermelha mostra a túnica mucosa e muscular da mucosa (chave menor) e a lâmina própria com glândulas intestinais (setas vermelhas). A submucosa está indicada pelas setas azuis e a túnica muscular pelas verdes. A túnica serosa não está na imagem.

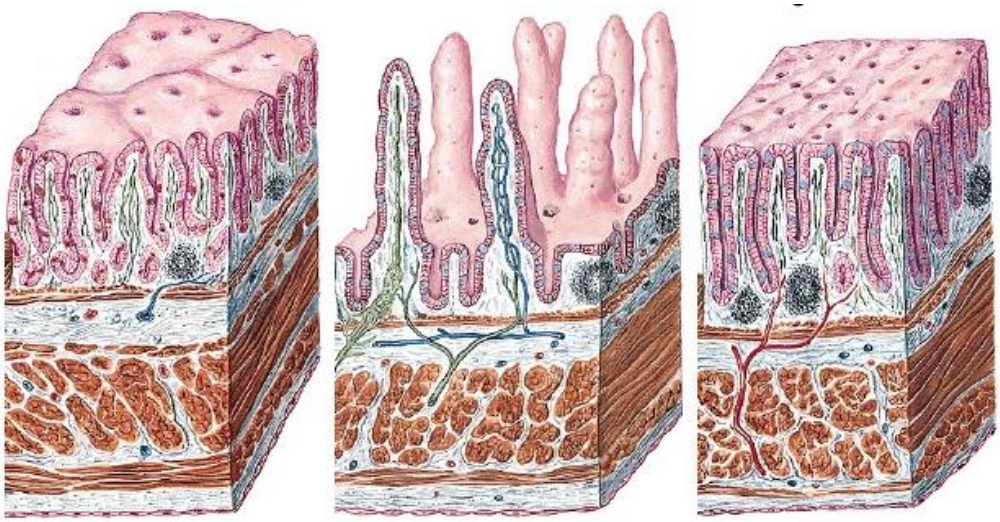

Esquema comparativo da organização do estômago (esquerda), intestino delgado (centro) e intestino grosso (direita).

GLÂNDULAS ANEXAS

- Glândulas salivares

As glândulas salivares são glândulas exócrinas produtoras de **saliva**, fluido que tem **funções** digestivas (amilase em onívoros e lipase em alguns animais lactantes), lubrificantes e protetoras (muco), além de ser importante na manutenção de um pH neutro na cavidade oral (função tampão, principalmente em ruminantes). Sua secreção também tem alguma atividade antimicrobiana (lisozima). Para os cães têm uma função adicional de auxiliar no resfriamento do corpo (termorregulação por evaporação). Localizam-se dispersas em pequenos arranjos pela lâmina própria-submucosa da cavidade oral (**glândulas menores**), além dos três pares principais de **glândulas maiores**: as glândulas parótidas, sublinguais e mandibulares/submaxilares. As glândulas maiores apresentam **cápsula** de tecido conjuntivo denso não modelado que invade o parênquima secretor formando septos e subdividindo-as em lobos e lóbulos. Por entre as porções secretoras encontra-se o estroma de tecido conjuntivo frouxo. As glândulas menores são desprovidas de cápsula. Como são glândulas exócrinas, todas as salivares apresentam dutos para conduzir a secreção para a luz

da cavidade oral. Os dutos menores são de epitélio cúbico ou colunar simples e os maiores podem ser (bi)estratificados do tipo cúbico ou colunar.

As terminações secretoras são de **morfologia acinosa ou tubuloacinosa** e em relação ao **tipo de substância** secretada podem ser **serosas** (enzimas; parótidas), **mucosas** (muco; sublinguais) ou **mistas/seromucosas** (enzimas e muco; submaxilares). Nas glândulas mistas são encontrado ácinos serosos, mucosos e mistos, em que no mesmo ácinos são observadas células mucosas e células serosas (algumas serosas formam um pequeno contorno sobre as mucosas chamadas de semiluas). Contornando os ácinos secretores e alguns dutos podem ser observsadas células mioepitleiais, células especiais com capacidade de contração que ao serem estimuladas a contrair causam a expulsão da secreção da glândula para dentro da cavidade oral. As glândulas menores são acinosas e majoritariamente mucosas.

Lâmina 32 – GLÂNDULA SALIVAR MISTA
Glândula exócrina constituída ácinos serosos, mucosos e mistos; dutos de epitélio cúbico simples; septos de tec conjuntivo; cápsula de tec. conj. denso não modelado que delimita externamente toda a glândula (não mostrada)

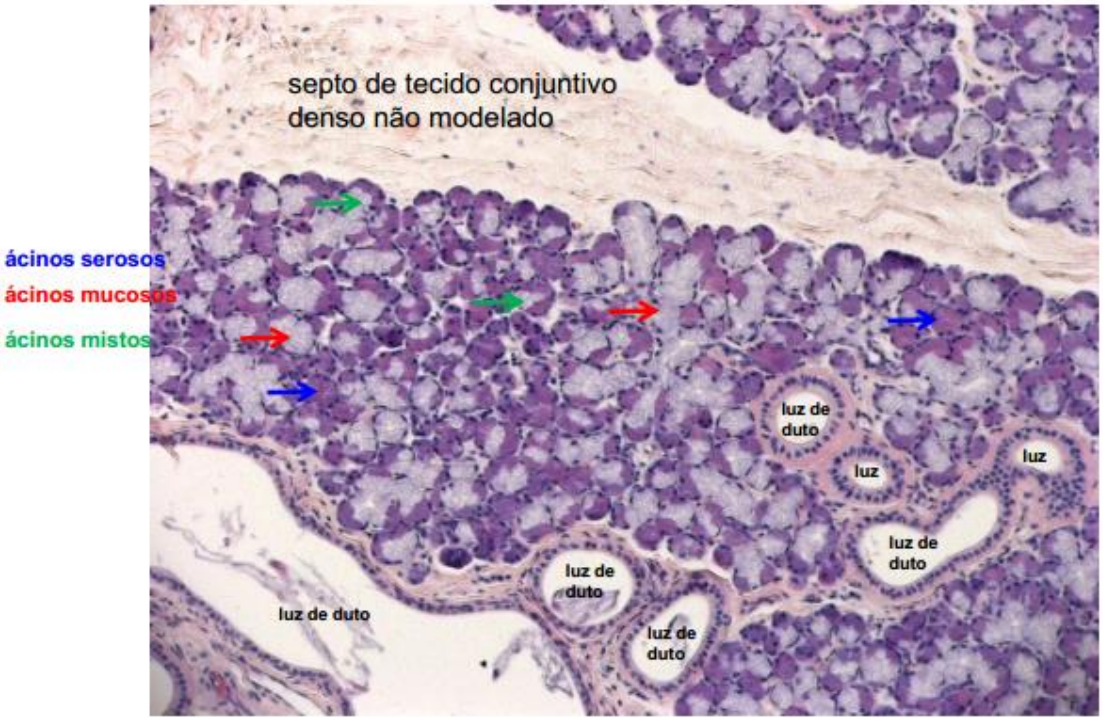

- Fígado

O fígado é considerado uma interface entre o sistema digestivo e o sangue, visto que é um local onde nutrientes absorvidos nos intestinos são processados e armazenados para uso posterior por outros órgãos. O fígado também exerce função muito importante na síntese de proteínas plasmáticas (componentes do plasma sanguíneo) como a albumina, glubulinas (componentes de anticorpos), proteínas carreadoras (lipoproteínas), fibrinogênio e protrombina (enzimas da coagulação sanguínea), além de armazenar **glicogênio**, **lipídios** (triglicerídios) e **vitaminas** (principalmente A), neutralizar substâncias tóxicas. A função principal do fígado em relação à **digestão** se dá pela produção da **bile**, uma secreção exócrina do fígado (lançada por meio de um duto no duodeno), responsável pela emulsificação de lipídios, importante para que as micelas possam ser quebradas pelas lipases do pâncreas (também lançadas ao duodeno por meio de duto) até ácidos graxos e glicerol, que serão então absorvidos pelas células epiteliais da mucosa do intestino delgado.

O fígado é revestido por uma **cápsula** de tecido conjuntivo denso não modelado que penetra no parênquima do órgão por meio de **septos**, subdividindo-o em **lóbulos** de formatos relativamente regulares (**hexagonais**), os quais são preenchidos de células hepáticas (**hepatócitos**). Nos vértices de tecido conjuntivo entre os lóbulos hepáticos observa-se a **tríada portal** – um ramo da artéria hepática, um ramo da veia porta e um duto biliar. Essa região também é chamada de **espaço porta**. Os ramos da artéria e da veia se abrem em **capilares sinusoides** (ver no Sistema Cardiovascular os tipos de capilares) conduzindo o sangue em direção à **veia centrolobular**, que como o nome diz, é uma pequena veia no centro do lóbulo, que drena o sangue que veio da periferia do lóbulo. Os hepatócitos retiram do sangue passando pelos capilares sinusoides nutrientes para sua manutenção, para armazenamento e os substratos para síntese de seus diferentes produtos, dentre eles a **bile**. A bile produzida é depois secretada para pequeníssimos canais formados entre hepatócitos adjacentes, os

canalículos biliares. A bile vai sendo recolhida pelos vários canalículos biliares e conduzida até o duto biliar existente na periferia do lóbulo (no espaço porta). Desta forma, a bile é produzida pelos hepatócitos no interior dos lóbulos e transportada pelos canalículos biliares até o duto biliar (epitélio cúbico ou colunar simples) localizado no espaço porta, enquanto o sangue parte do espaço porta se espalha por entre os hepatócitos pelos capilares sinusoides, e é depois recolhido no centro do lóbulo pela veia centrolobular (bile e sangue, portanto, fluem em sentidos inversos no interior dos lóbulos hepáticos). A bile recolhida dos diferentes lóbulos hepáticos por seus respectivos dutos biliares é depois conduzida até a vesícula biliar, onde será temporariamente armazenada e modificada, tornando-se aí mais ácida e concentrada. A vesícula biliar é uma pequena "bolsa", cuja luz é revestida de uma mucosa (epitélio colunar simples e lâmina própria-submucosa) e túnica muscular (m. liso) e serosa.

Lâmina 36 – FÍGADO

Lóbulos hepáticos com hepatócitos e sinusoides entre eles e veia centrolobular, **septos de tecido conjuntivo** dividem o órgão em lóbulos; no conjuntivo dos septos, nos vértices entre os lóbulos existe o **espaço porta** (contém ramo de artéria, de veia e de duto biliar); cápsula de tec. conj. denso não modelado delimita externamente todo órgão (não mostrada).

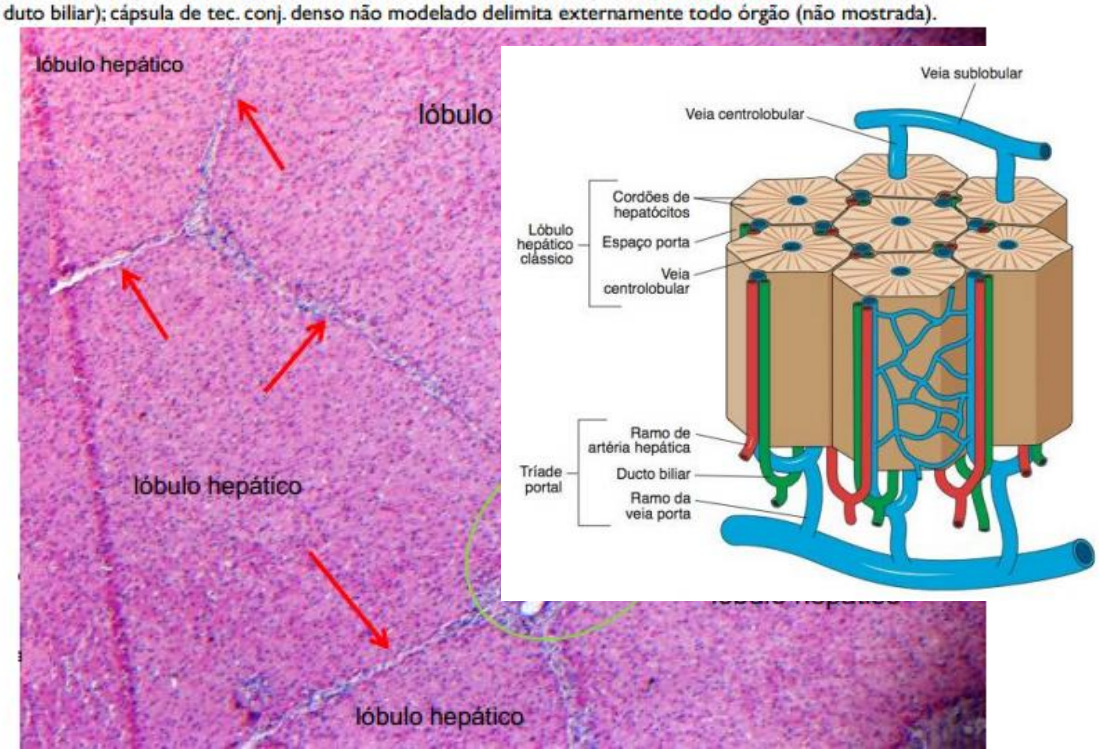

- Pâncreas

O pâncreas é uma glândula exócrina e endócrina, encarregado de produzir enzimas digestivas (parte exócrina) e hormônios (parte endócrina). É revestido por uma **cápsula** delgada de tecido conjuntivo, o qual formará **septos** no interior do órgão, separando-o em **lóbulos**.

Sua porção **exócrina**, envolvida na digestão, é composta por **ácinos serosos** que secretam várias **enzimas digestivas** como tripsinogênio e quimiotripsinogênio (digestão proteica), amilase, lipase, fosfolipase e nucleases, além de **água** e **íons**, formando o **suco pancreático**, que é conduzido por meio de um duto até o duodeno onde atua a secreção. Visando proteger o pâncreas contra a atividade enzimática, a maioria das enzimas é armazenada na forma inativa (pré-enzimas) nos grânulos de secreção dos ácinos, e serão ativadas somente no lúmen do intestino delgado, após a secreção. A secreção pancreática exócrina é controlada principalmente por meio de hormônios produzidos por células da mucosa intestinal (duodeno e jejuno), além do estímulo do nervo vago.

A parte endócrina da glândula está descrita no Sistema Endócrino.

Lâmina 30 – PÂNCREAS

Parte exócrina da glândula constituída de **ácinos serosos** que preenchem o órgão; septos de tecido conjuntivo denso não modelado (os menores são conjuntivo frouxo); cápsula de mesmo tecido envolve e delimita todo órgão externamente (não mostrada)

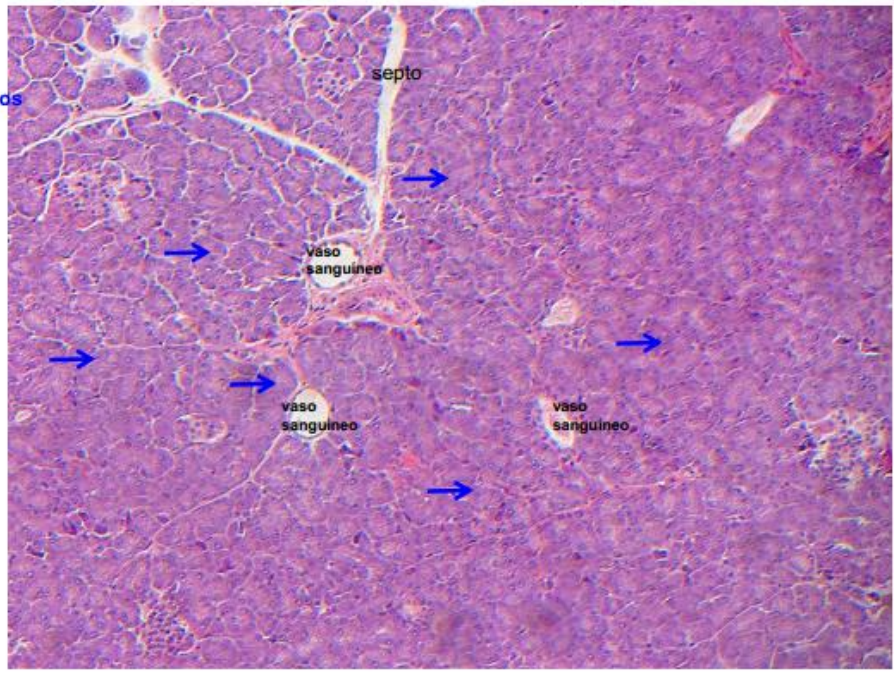

- Revisão:

1. Como estão organizados os órgãos tubulares em todas as suas túnicas e subcamadas e que funções exercem?
2. Como é organizado histologicamente e quais as funções dos diferentes segmentos do sistema digestório da cavidade oral ao estômago monogástrico?
3. Como estão organizadas histologicamente e quais as funções das diferentes câmaras do estômago de poligástricos?
4. Como são organizados e quais as funções dos diferentes segmentos do sistema digestório: intestino delgado e intestino grosso?
5. Como estão organizadas e quais as funções das glândulas anexas: salivares, pâncreas e fígado? Como está organizada e qual a função da vesícula biliar?