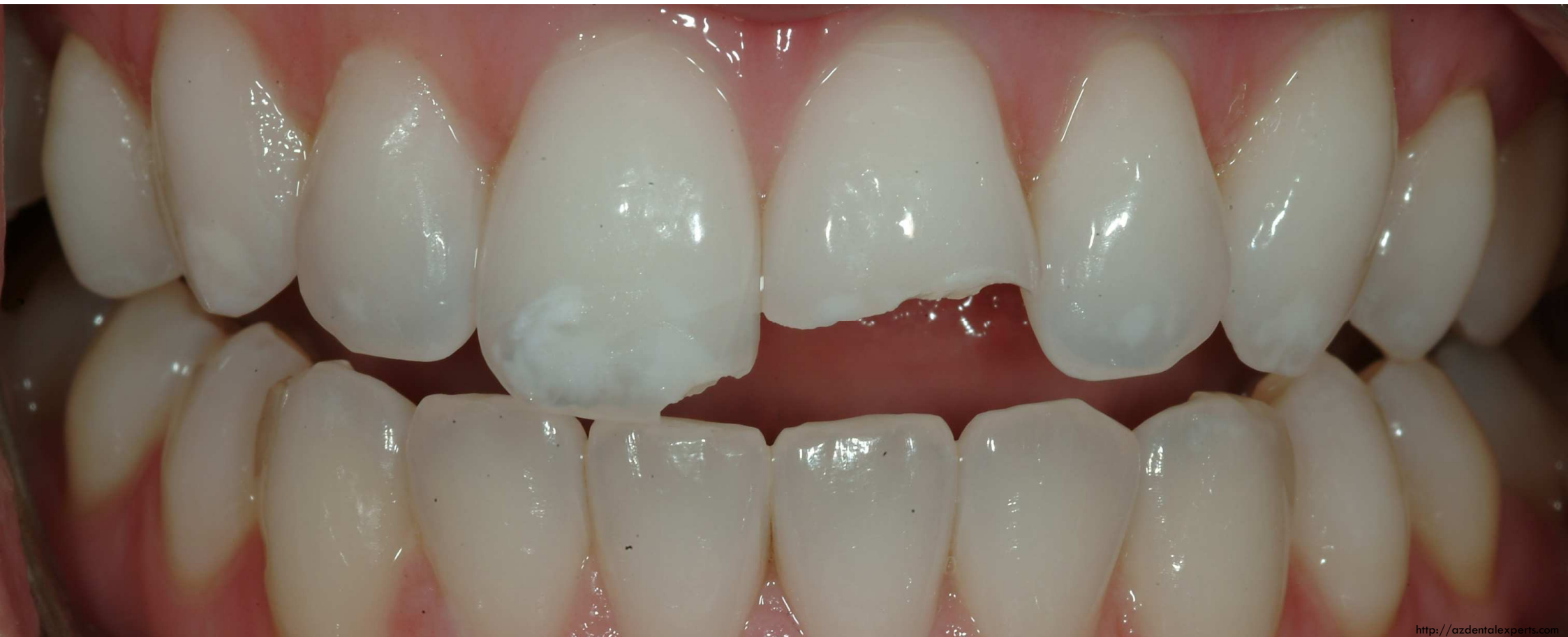



<http://azdentalexerts.com>

URGÊNCIAS E EMERGÊNCIAS EM ODONTOLOGIA RESTAURADORA

RIB. PRETO

2017

Prof^ª. Dr^ª. Aline E. Souza Gabriel

Urgências e Emergências em Odontologia Restauradora

EMERGÊNCIA

- Situação crítica inesperada que demanda intervenção imediata.

Exemplo: Traumatismo/Fratura Dental ; Restauração Anterior (Evento Social).

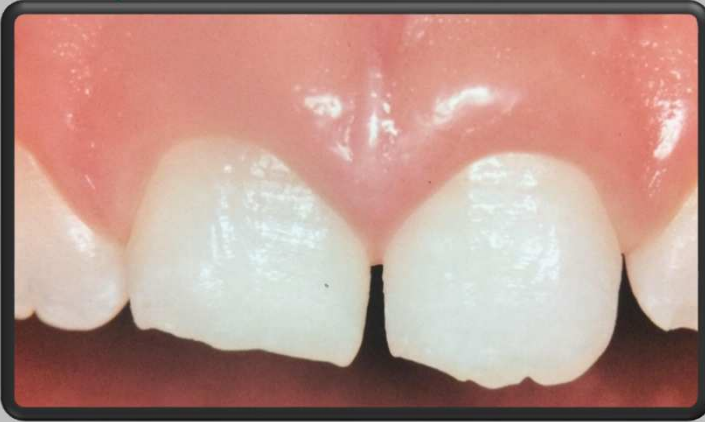URGÊNCIA

- Atendimento Odontológico não exige uma intervenção imediata.

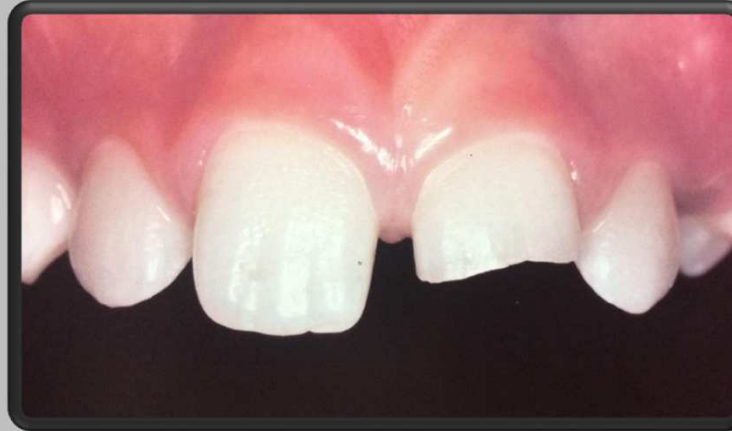Exemplo: Restauração definitiva em paciente gestante durante o 3º trimestre.

Traumatismo Dental – Tipos de Fraturas

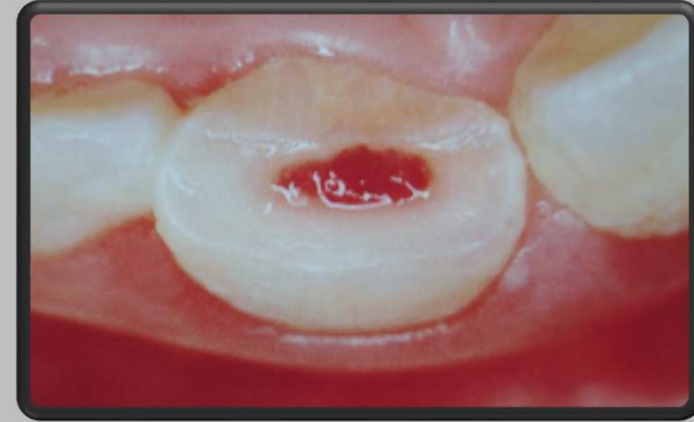Fratura coronária em Esmalte



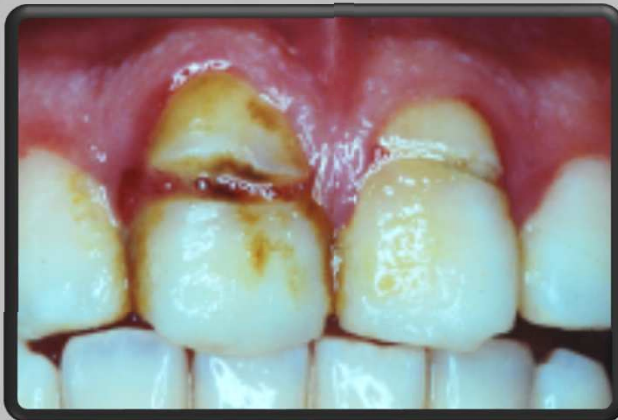Fratura coronária em Esmalte e Dentina



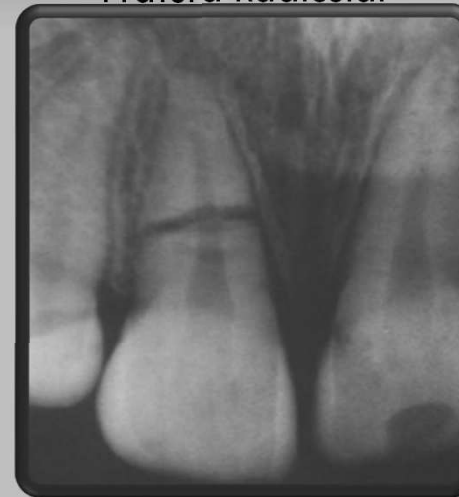Fratura Coronária com Exposição Pulpar



Fratura Corono radicular



Fratura Radicular



Fraturas / Traumatismo Dental - Condutas

Tabela 1 – Classificação, características e condutas em fraturas dentárias e do osso alveolar

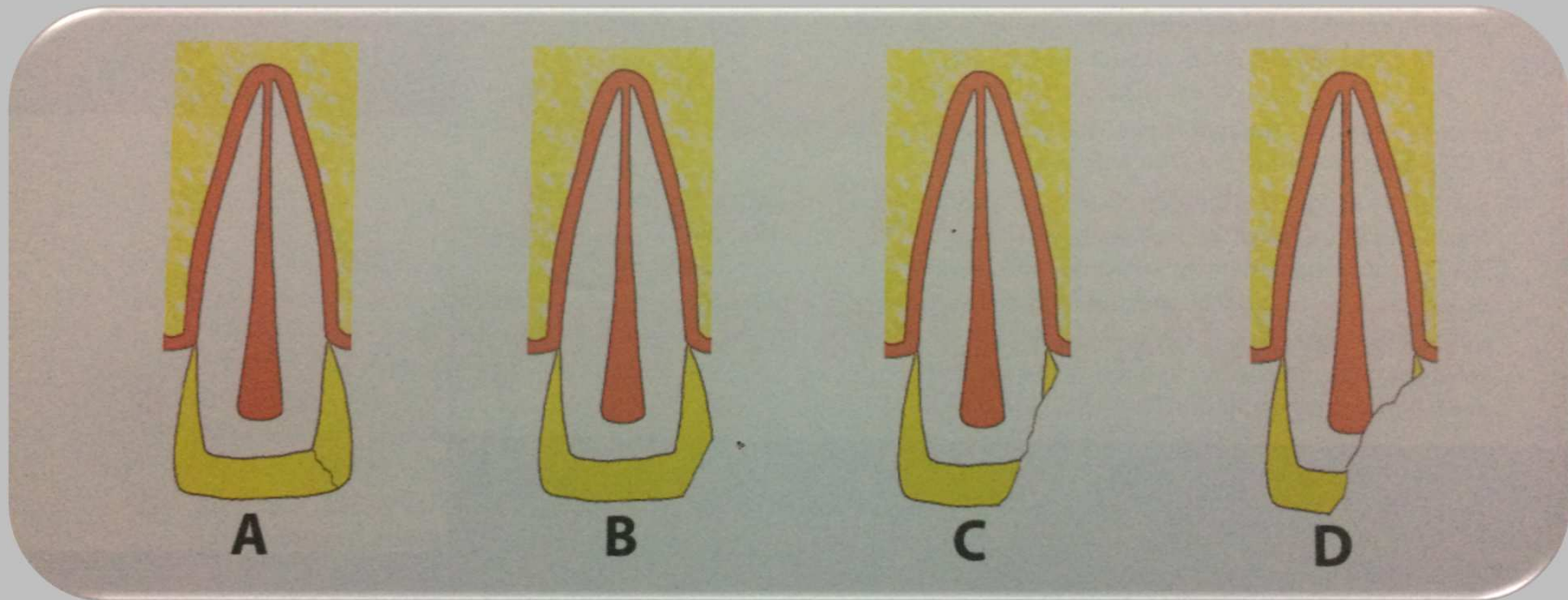
Classificação	Características	Condutas
Fratura em esmalte	Perda parcial de esmalte (Figura 1A)	O elemento fraturado deve ser armazenado em soro fisiológico para colagem (técnica de baixo custo e de resultados estéticos satisfatórios) ⁽²⁰⁾ . Também pode ser feita a restauração convencional
Fratura em esmalte e dentina	Perda parcial de esmalte e dentina, sem envolvimento pulpar (Figura 1A)	
Fratura coronária	Fratura dental envolvendo esmalte, dentina e polpa (Figura 1B e 1C)	O atendimento de urgência deve ocorrer em até três horas após o trauma, com intervenções menos invasivas e melhor prognóstico. Se houver fragmentos, proceder como descrito acima
Fratura de coroa e raiz	Fratura de esmalte, dentina, cimento e polpa, podendo ocorrer no sentido axial como horizontal com presença de mobilidade	Se a fratura for no sentido horizontal (Figura 2B), pode-se manter o elemento radicular por meio de técnicas de reposicionamento dental. É necessário o tratamento endodôntico pelo risco de necrose pulpar. O rápido atendimento após o trauma oferece melhor prognóstico. Na fratura vertical, o único tratamento é a extração do elemento dentário (Figura 2A)
Fratura radicular	Fratura envolvendo dentina, cimento e polpa, presença de mobilidade dental.	Reposicionamento dental e contenção rígida ⁽²¹⁾ . Pode ser necessária a realização do tratamento endodôntico em alguns casos
Fratura da parede e processo alveolar	Fratura envolvendo a parede óssea do alvéolo envolvendo ou não o elemento dental	Reposicionamento do fragmento e contenção rígida ou semirrígida por quatro semanas. Necessidade de acompanhamento odontológico depois de quatro, oito, 24 semanas a um ano

Urgências e Emergências em Odontologia Restauradora

Classificação das Fraturas Coronárias

- Esmalte
- Esmalte e dentina sem exposição pulpar e sem invasão do espaço biológico
- Esmalte e dentina sem exposição pulpar e com invasão do espaço biológico
- Esmalte e dentina com exposição pulpar e sem invasão do espaço biológico
- Esmalte e dentina com exposição pulpar e com invasão do espaço biológico

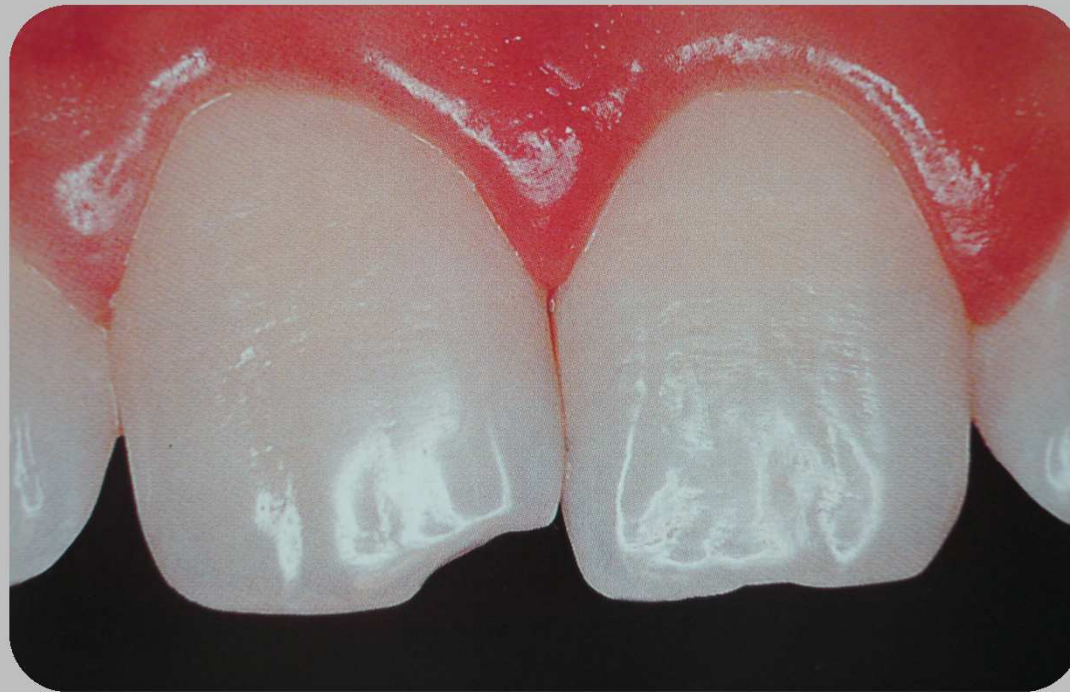Fraturas Coronárias em Esmalte e Dentina



- ▶ A) Trinca em esmalte
- ▶ B) Fratura de esmalte
- ▶ C) Fratura de esmalte e dentina sem envolvimento pulpar
- ▶ D) Fratura de esmalte e dentina com envolvimento pulpar

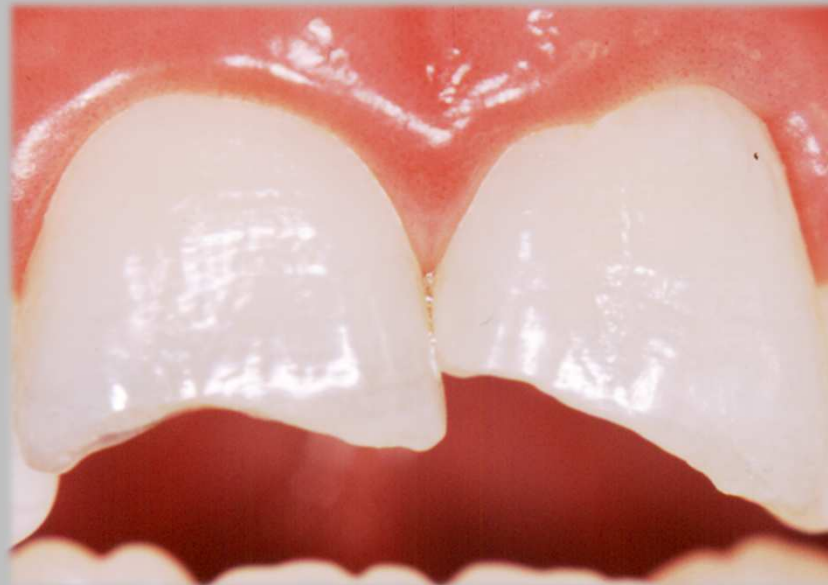Traumatismo Dental – Tipos de Fraturas

Fratura coronária em Esmalte



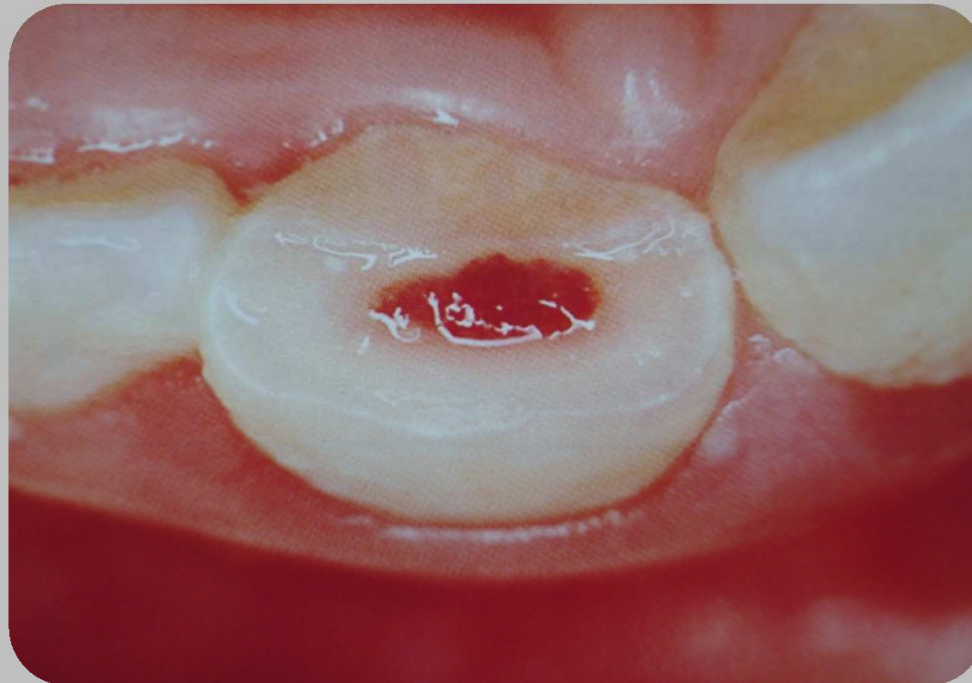
Traumatismo Dental – Tipos de Fraturas

Fratura Coronária em Esmalte e Dentina sem Exposição Pulpar e sem Invasão do Espaço Biológico



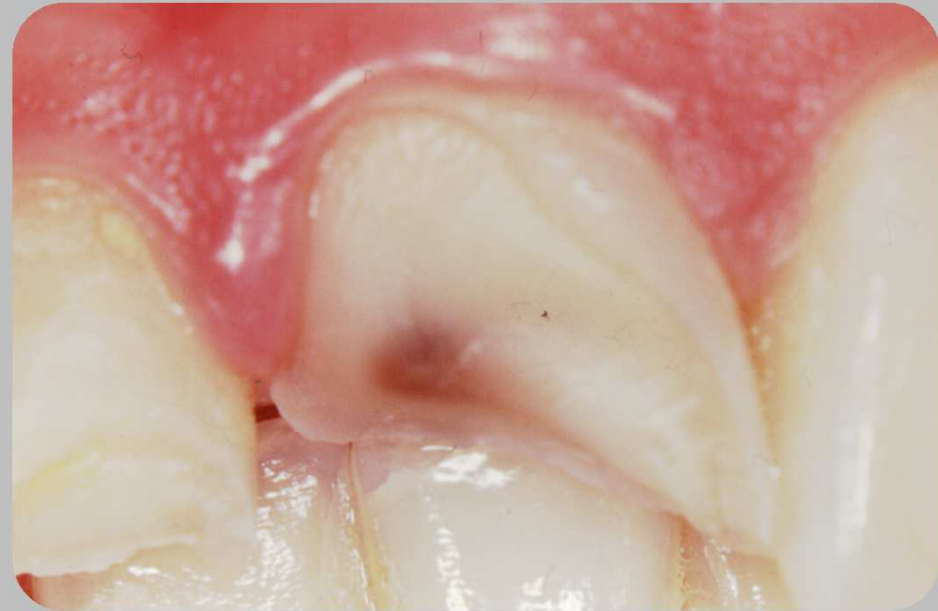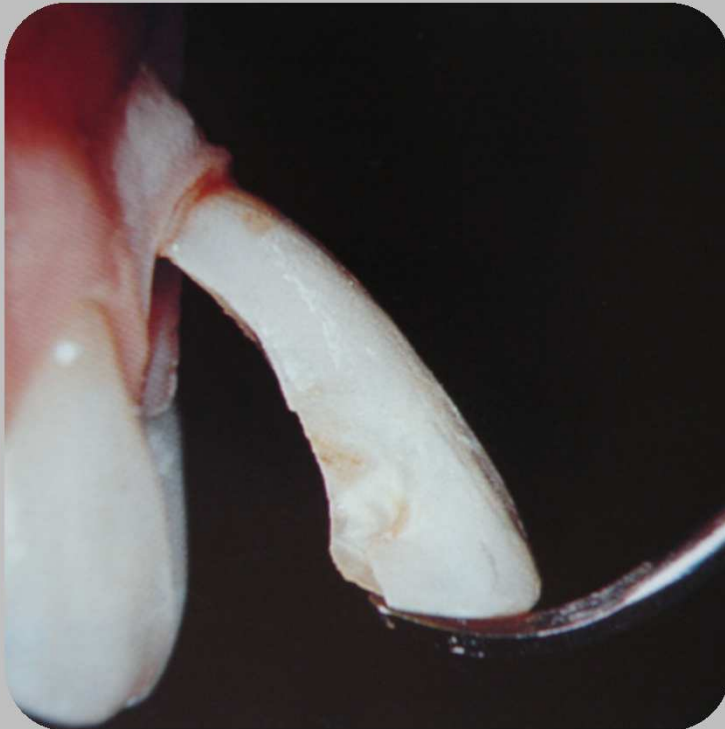Traumatismo Dental – Tipos de Fraturas

Fratura Coronária em Esmalte e Dentina com Exposição Pulpar e sem Invasão do espaço Biológico



Traumatismo Dental – Tipos de Fraturas

Fratura Coronária em Esmalte e Dentina com Exposição Pulpar e com Invasão do espaço Biológico

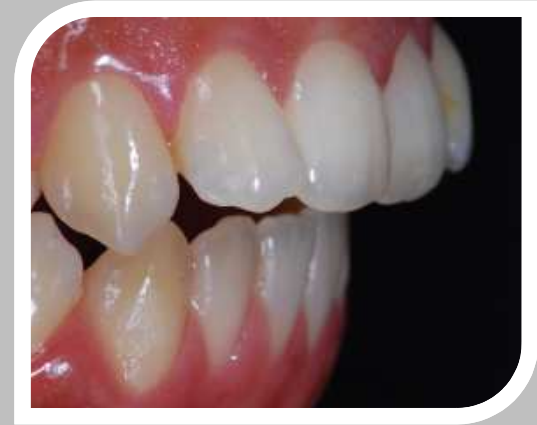

Traumatismo Dental – Fraturas Coronárias

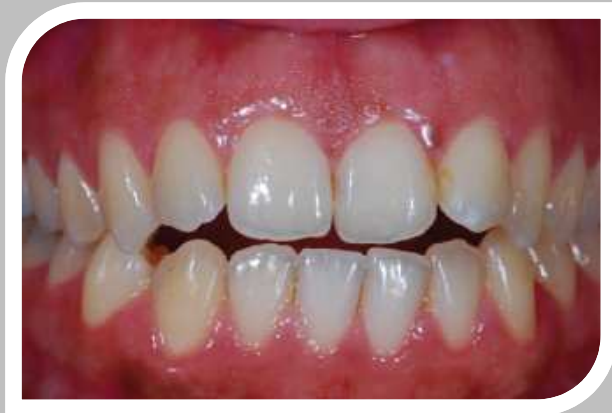Fraturas Coronárias



Considerações Gerais:



Incidência:



- ◇ Sexo Masculino > Sexo Feminino
- ◇ Dentes Superiores > Dentes Inferiores
- ◇ Dentes Anteriores > Dentes Posteriores
- ◇ Incisivos Centrais > Incisivos Laterais > Caninos

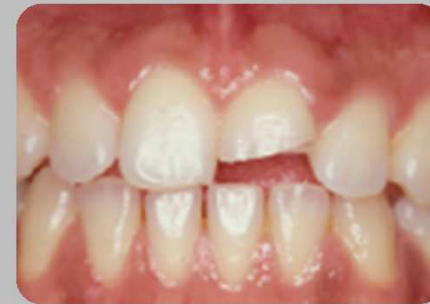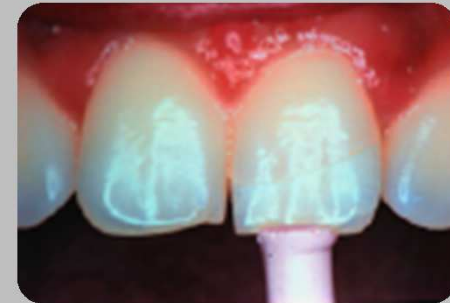Traumatismo Dental – Fraturas Coronárias

Fraturas Coronárias



Considerações de Interesse em Dentística:

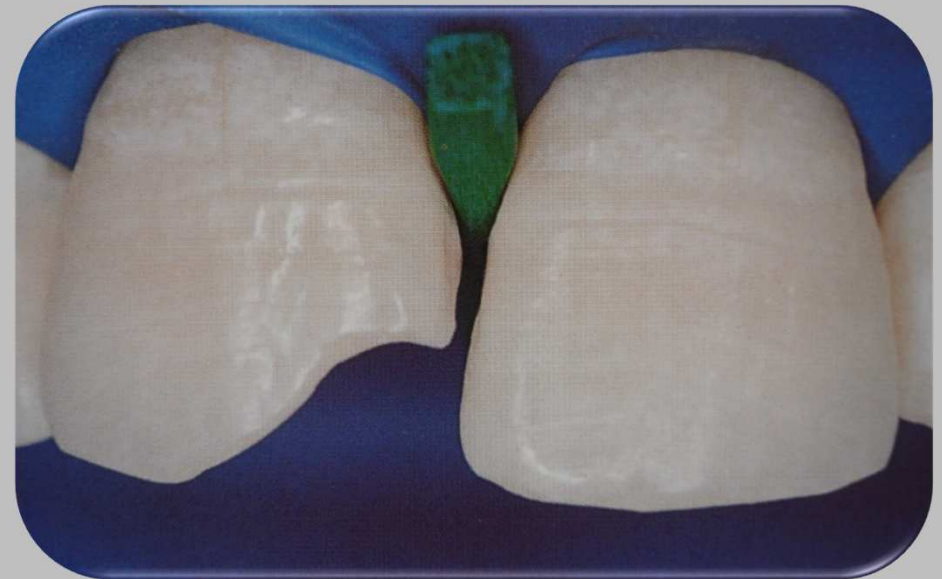
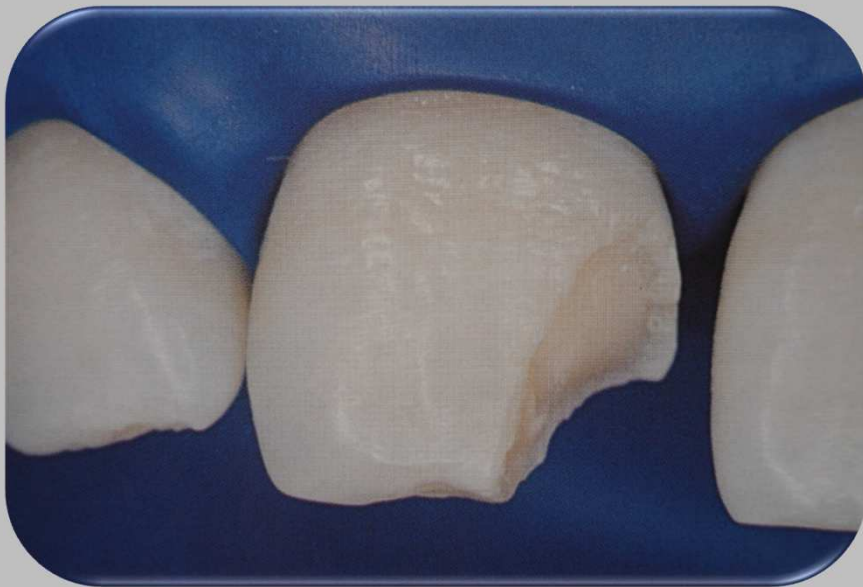
- ◇ Era Pré-Adesiva: Restaurações Indiretas ou Exodontia
 - ◇ Era Adesiva: Restaurações Diretas/Colagem de Fragmentos
-
- ▶ Colagem única do fragmento
 - ▶ Colagem do fragmento + resina composta
 - ▶ Restauração total com resina composta



Preparo e Restauração Classe IV

► *Sequência Operatória*

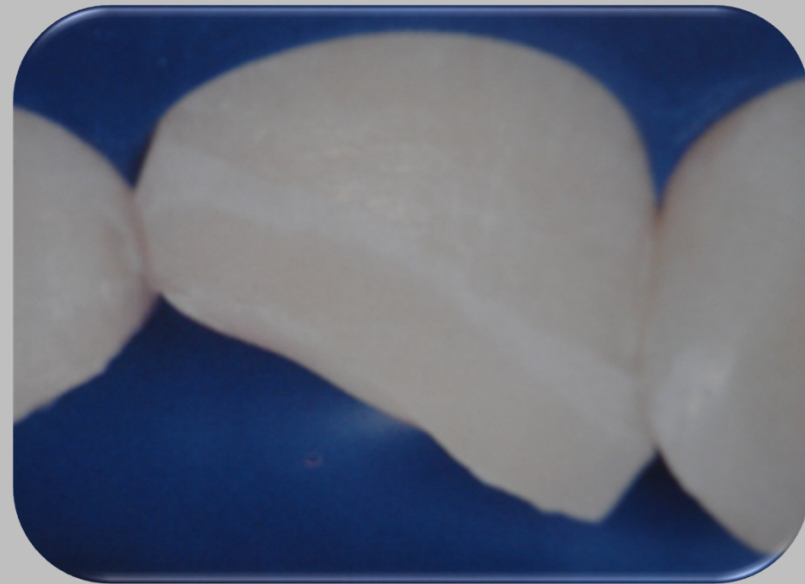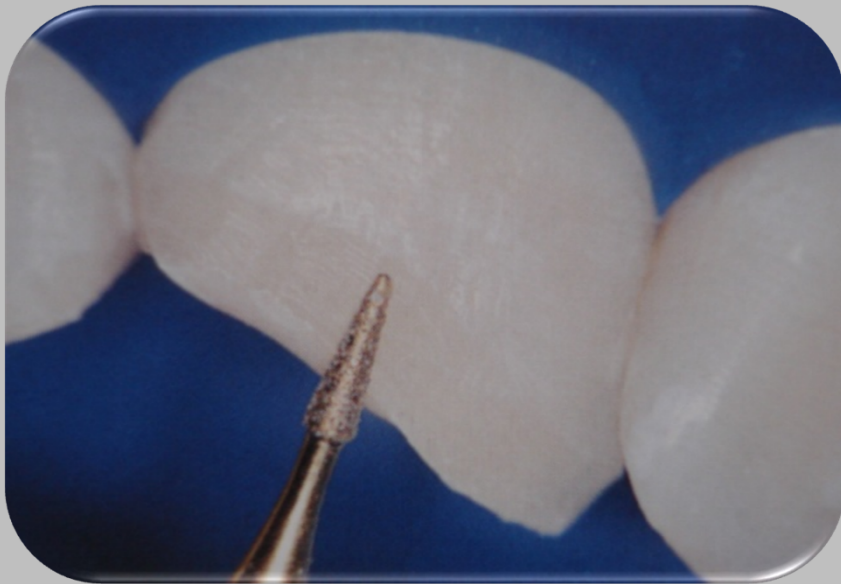
Isolamento do campo operatório



Mascarando a Interface Dente/Restauração

Confecção do bisel

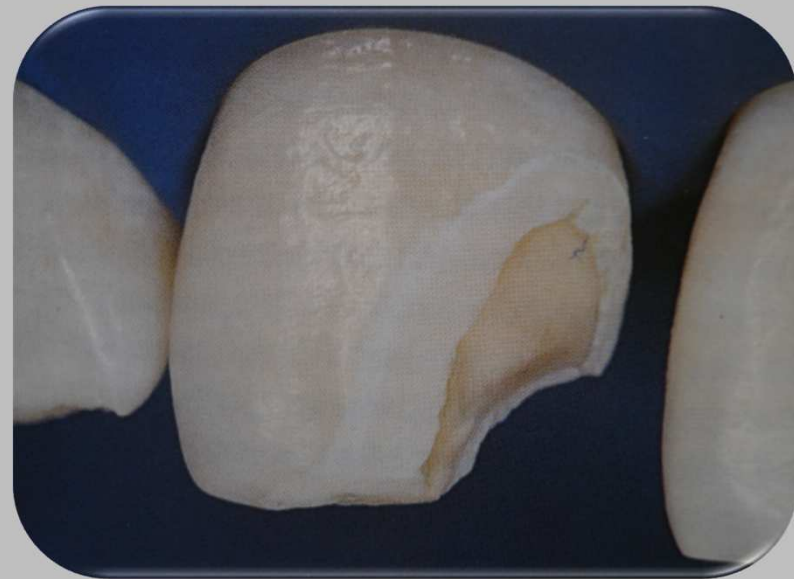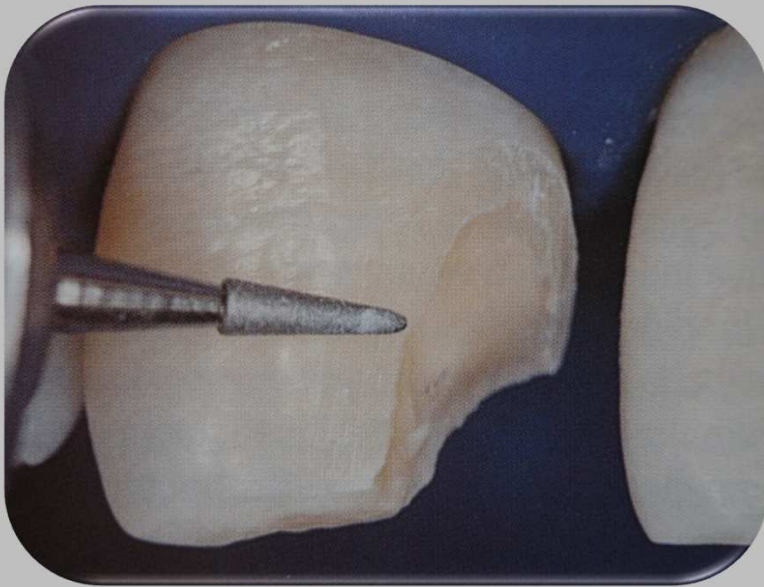
- ◇ Realizar com pontas diamantadas afiladas ou tronco-cônicas
- ◇ Inclinado 45° em relação à superfície dental externa
- ◇ Largura de 0,5mm a 3,0mm, segundo a extensão da fratura e a exigência estética
- ◇ Vantagens: Melhora a aparência estética das restaurações, disfarça a junção dente/ restauração



Mascarando a Interface Dente/Restauração

Confecção do bisel

- ◇ Realizar com pontas diamantadas afiladas ou tronco-cônicas
- ◇ Inclinadas 45° em relação à superfície dental externa
- ◇ Largura de 0,5mm a 3,0mm, segundo a extensão da fratura e a exigência estética
- ◇ Vantagens: Melhora a aparência estética das restaurações, disfarça a junção dente/ restauração

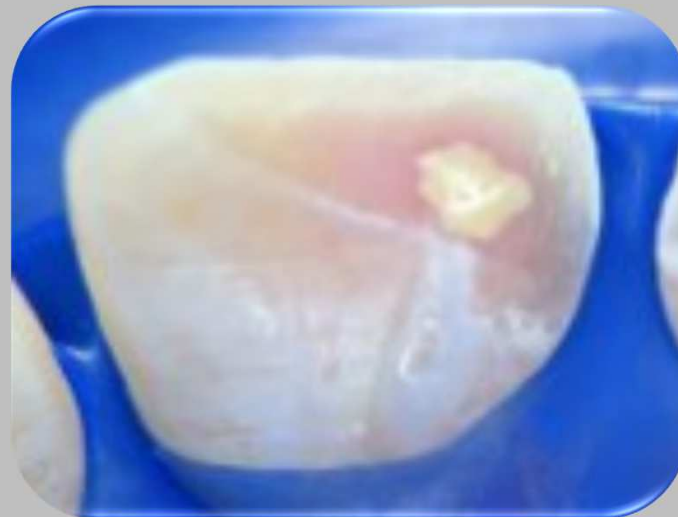

Preparo e Restauração Classe IV

► *Sequência Operatória*

Proteção do complexo dentina/polpa

- ◇ Somente se necessário (cavidades profundas)
- ◇ Hidróxido de cálcio

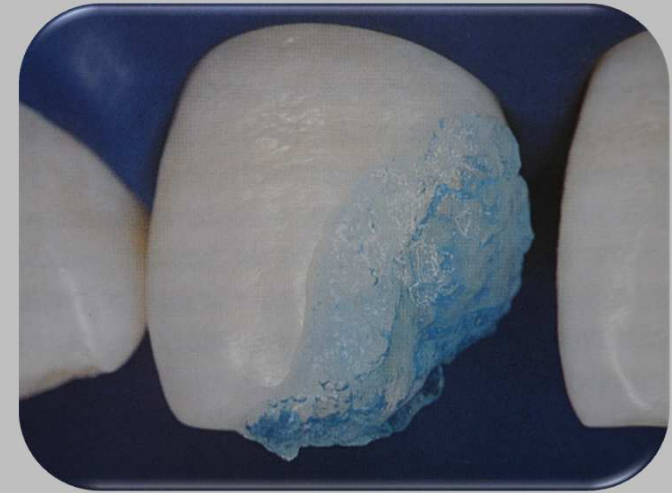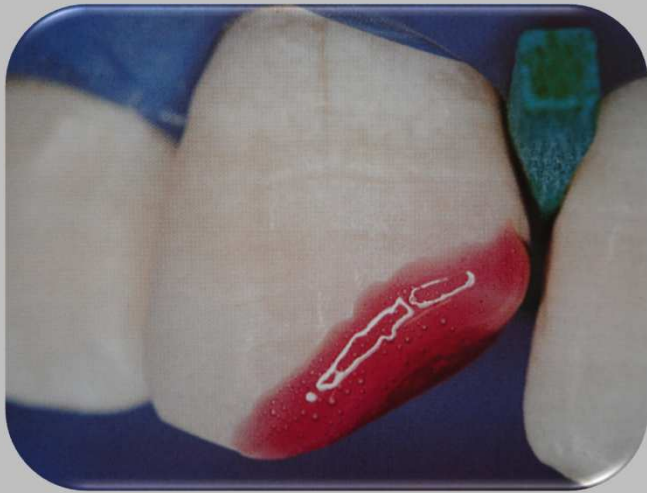


Preparo e Restauração Classe IV

► Sequência Operatória

Condicionamento ácido

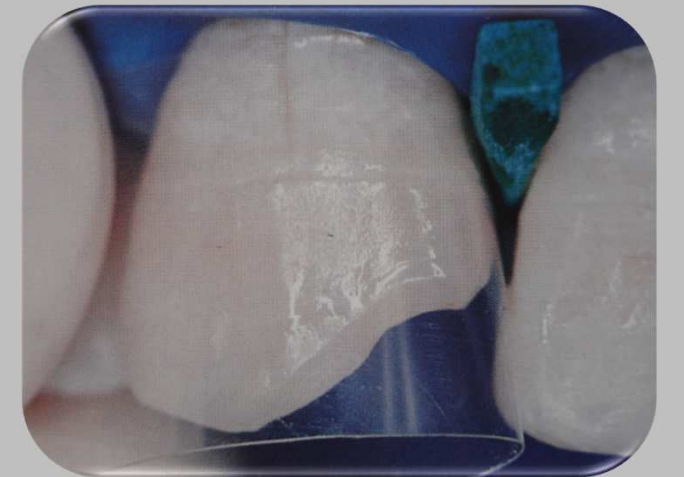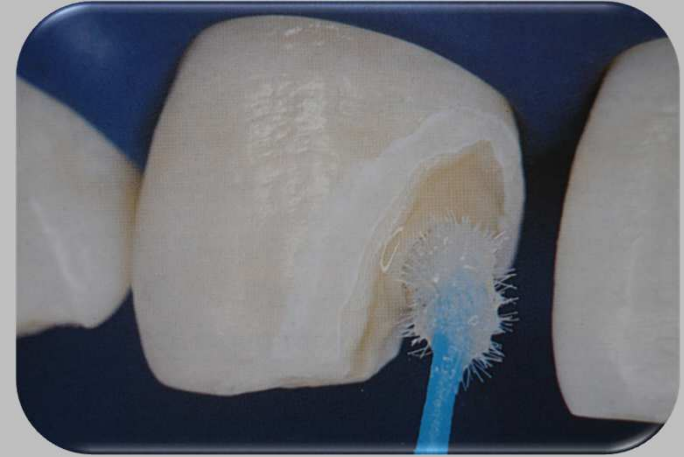
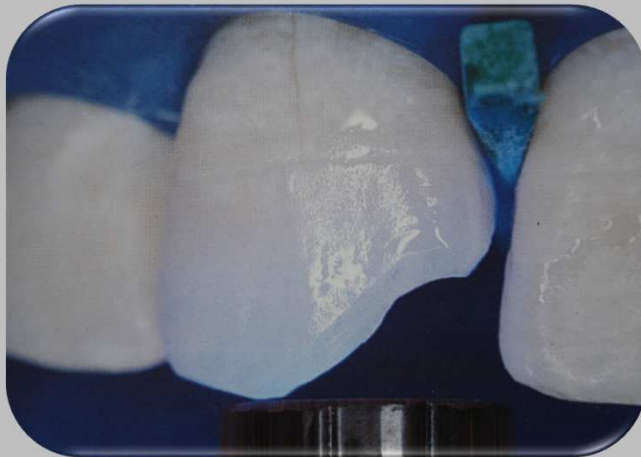
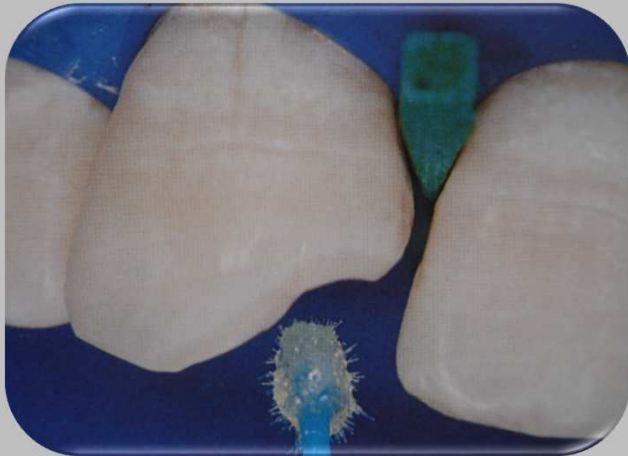
◇ Ácido fosfórico a 37%



Preparo e Restauração Classe IV

► Sequência Operatória

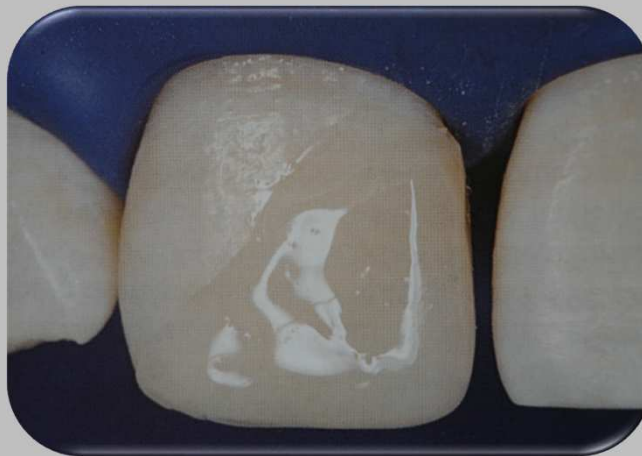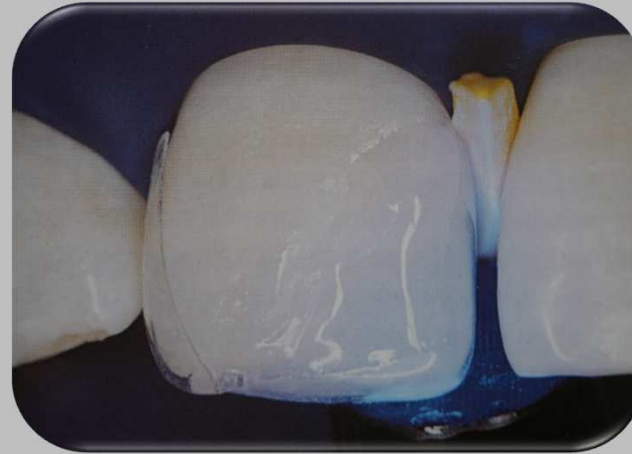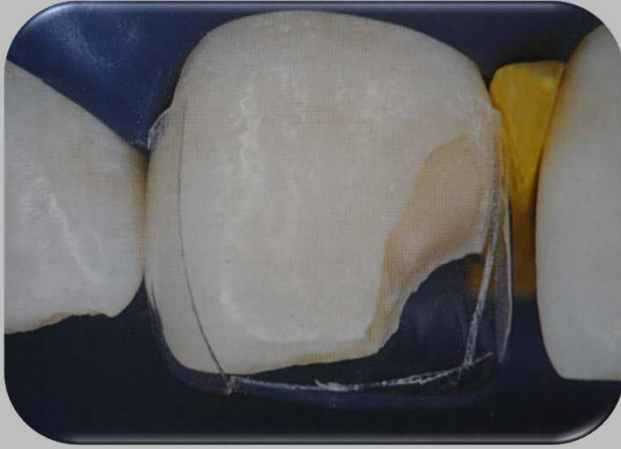Aplicação do sistema adesivo



Preparo e Restauração Classe IV

► Sequência Operatória

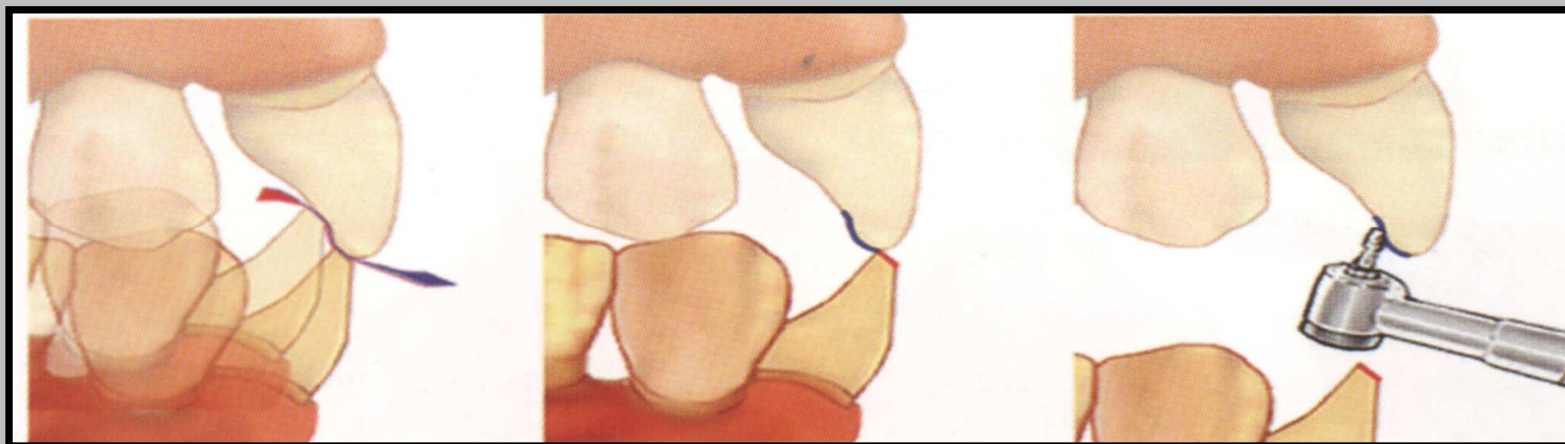
Inserção da resina composta



Preparo e Restauração Classe IV

► *Sequência Operatória*

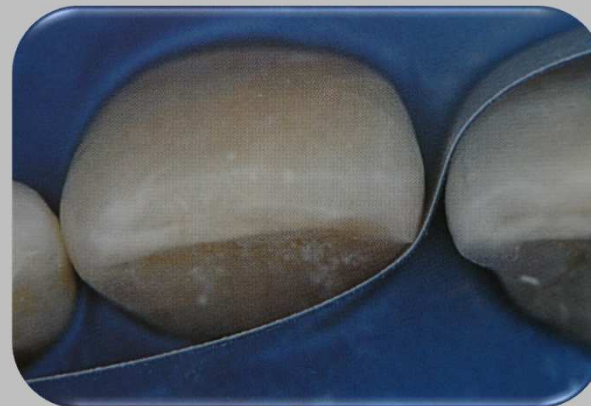
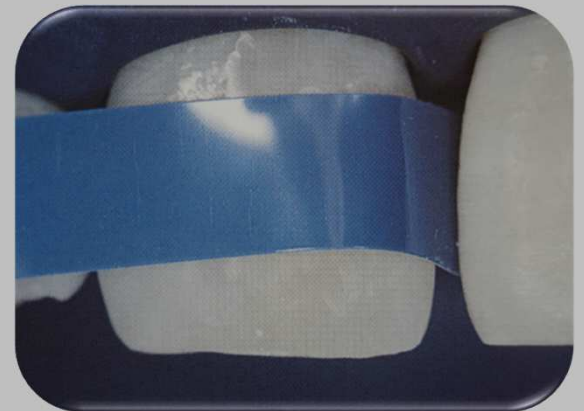
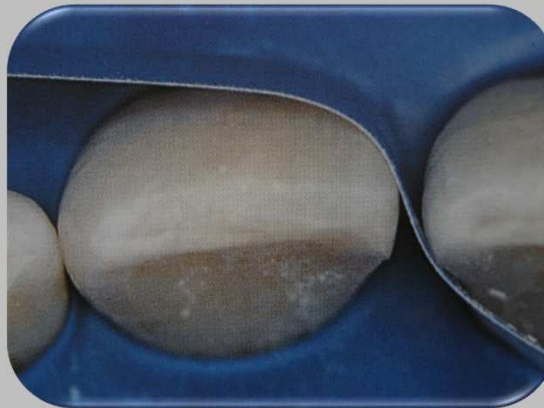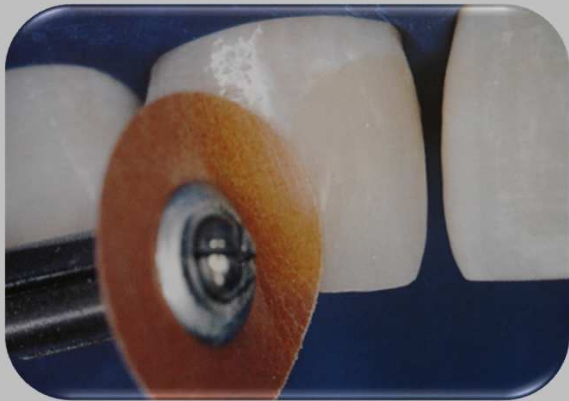Verificação da oclusão



Preparo e Restauração Classe IV

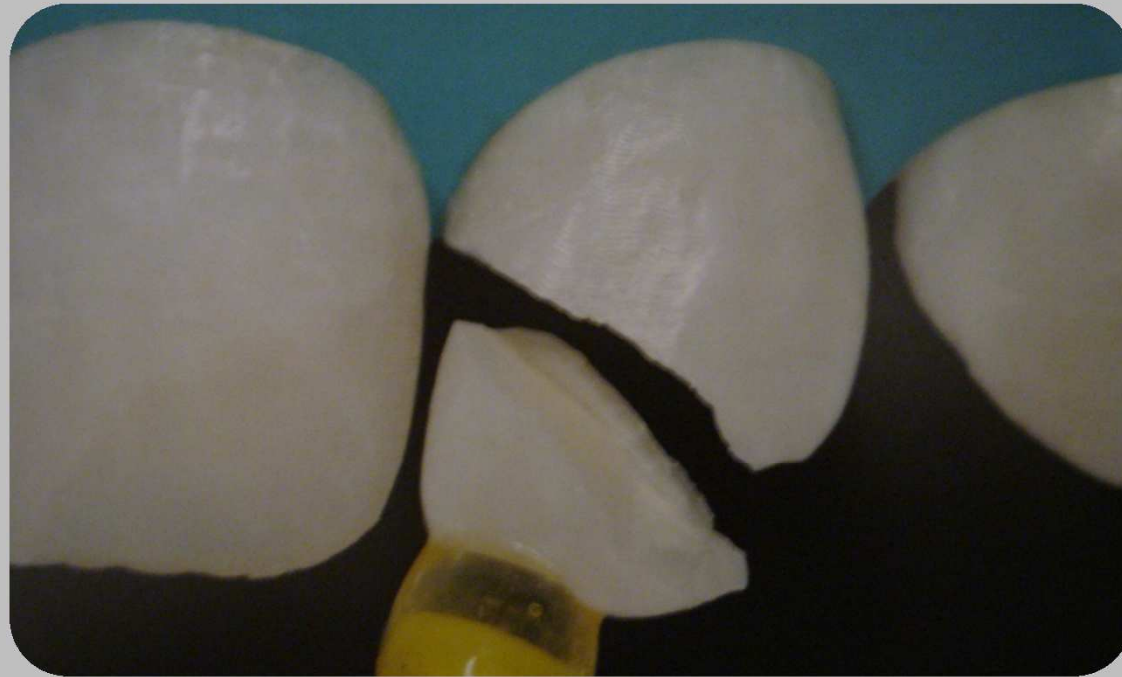
► Sequência Operatória

Acabamento / Polimento



Colagem de fragmentos

► *Sequência Operatória*



Colagem de fragmentos

► *Sequência Operatória*

- ◇ Anamnese
- ◇ Exame clínico (tecidos moles e duros)
- ◇ Exame radiográfico
- ◇ Profilaxia no remanescente dentário e no fragmento com escova de Robson e pedra-pomes
- ◇ Seleção de cor da resina composta
- ◇ Anestesia
- ◇ Isolamento do campo operatório
- ◇ Teste de adaptação do fragmento

Colagem de fragmentos

► Sequência Operatória

◇ Proteção do complexo dentinho-pulpar

- **Comprometimento dentinário:** A própria hibridização será suficiente ou fina camada de CIV radiopaco
- **Comprometimento pulpar:** Avaliar o tipo de sangramento, extensão da lesão e tempo de exposição da polpa

Capecamento pulpar direto: Pequena extensão pulpar exposta, em curto período de tempo, sangramento vermelho vivo

→
Pó de Ca(OH)_2 + Pasta de Ca(OH)_2

Colagem de fragmentos

► *Sequência Operatória*

Curetagem pulpar: Maior grau de exposição da polpa, maior contato com o meio externo, sangramento vermelho vivo

→ Curetagem removendo a camada mais superficial da polpa, no local de exposição + pó de Ca(OH)_2 + Pasta de Ca(OH)_2

Pulpotomia: Grande comprometimento pulpar, levando também em consideração o tempo e o local do acidente

→ Remoção da polpa coronária, permanecendo a polpa radicular + pó de Ca(OH)_2 + Pasta de Ca(OH)_2 + CIV

Colagem de fragmentos

► *Sequência Operatória*

Pulpectomia: Diagnóstico de situação irreversível em relação à vitalidade e viabilidade pulpar. Necessidade de tratamento endodôntico

Importante!!!

Quando se utiliza material protetor, é necessário realizar uma compensação no fragmento para que o aumento de espessura não comprometa sua adaptação

Colagem de fragmentos

► Sequência Operatória

- ◇ Bisel (se houver uma perfeita justaposição não é necessário bisel)
 - **Bisel palatino:** pode ser realizado pré ou após (preferencialmente) a colagem e tem como finalidade aumentar a retenção.
 - **Bisel vestibular:** A execução do bisel vestibular tem finalidade de aumentar a retenção e mascarar a linha de união entre o fragmento e o remanescente dental. Sempre deve ser realizado.
 - **Bisel interno:** Esse procedimento tem a vantagem de não expor resina composta aos esforços mastigatórios. Usado em casos onde há uma perfeita adaptação entre o fragmento e o remanescente dental.

→ Realizar bisel tanto no fragmento, como no remanescente dental

Colagem de fragmentos

► *Sequência Operatória*

- ◇ Condicionamento ácido
- ◇ Colagem propriamente dita: Técnica de colagem baseada na adaptação do fragmento
 - Se houver boa adaptação, aplicar o sistema adesivo e levar o fragmento em posição, sem fotopolimerizar previamente
 - Geralmente é realizada a colagem do fragmento com resina flow: levar o fragmento em posição, remover os excessos de resina e fotopolimerizar
- ◇ Ajuste oclusal

Colagem de fragmentos

► Sequência Operatória

◇ Acabamento e polimento

→ Acabamento:

- Lâminas de bisturi
- Brocas multilaminadas
- Pontas diamantadas



→ Polimento (uma semana após a colagem):

- Discos de lixa
- Pontas abrasivas de silicone
- Discos de feltro com pasta diamantada

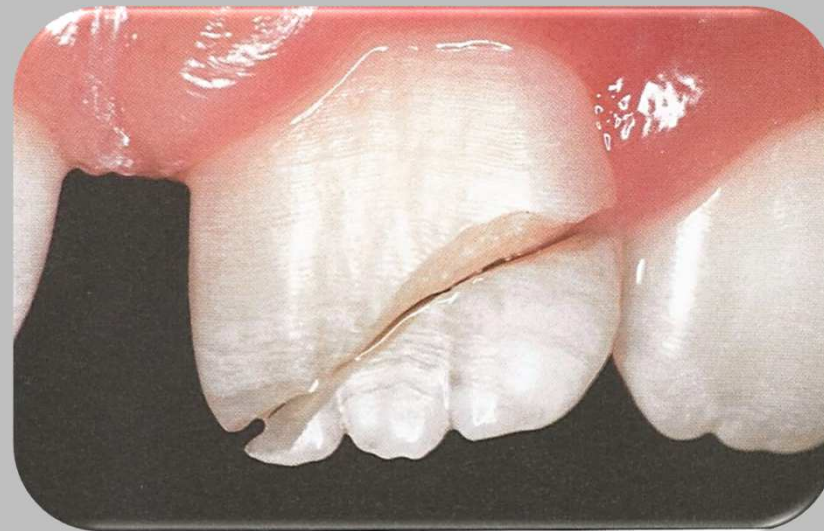

Busato et al. 2006

Colagem de fragmentos

► *Sequência Operatória*

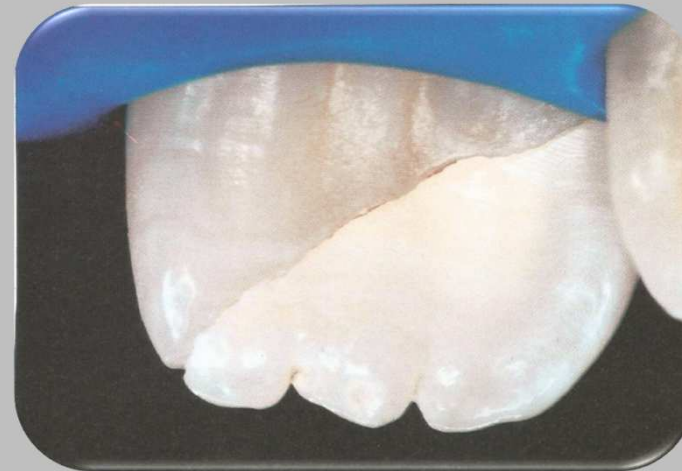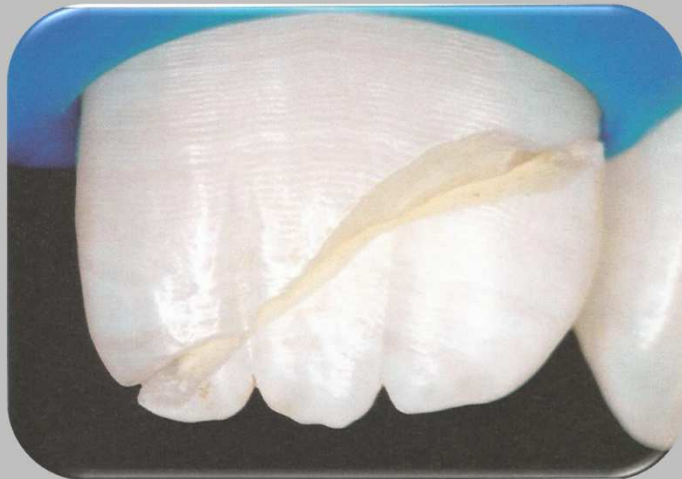Diagnóstico / Teste prévio de adaptação do fragmento



Colagem de fragmentos

► Sequência Operatória

Profilaxia dental / Isolamento do campo operatório

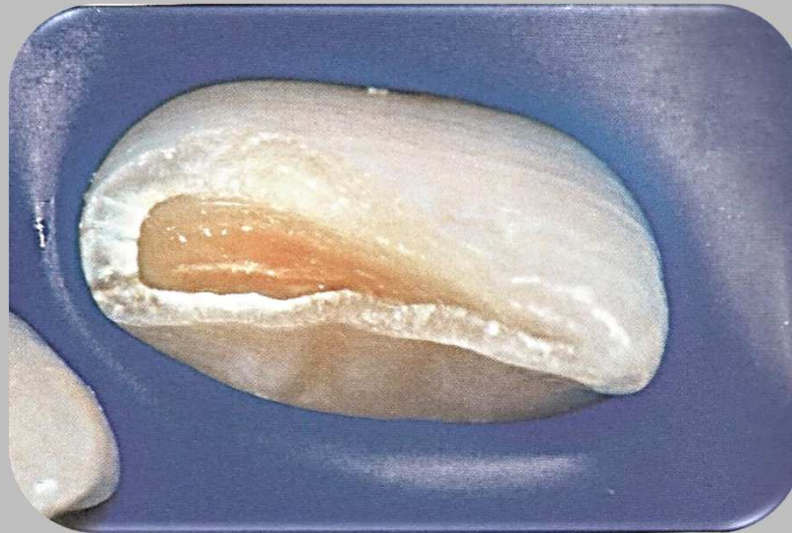

- ◇ Perda de estrutura na face vestibular
- ◇ Boa adaptação na face palatina

Colagem de fragmentos

► Sequência Operatória

Profilaxia dental / Isolamento do campo operatório

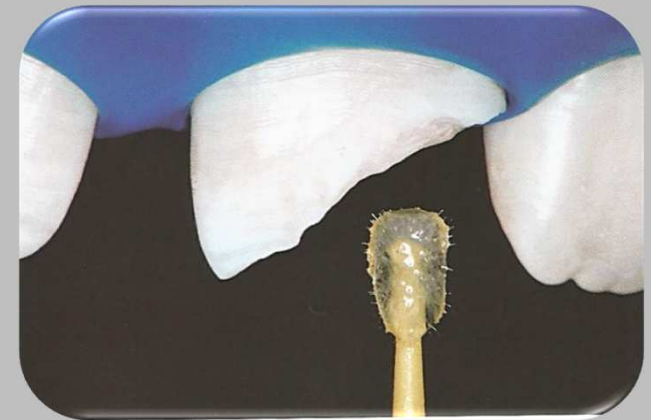
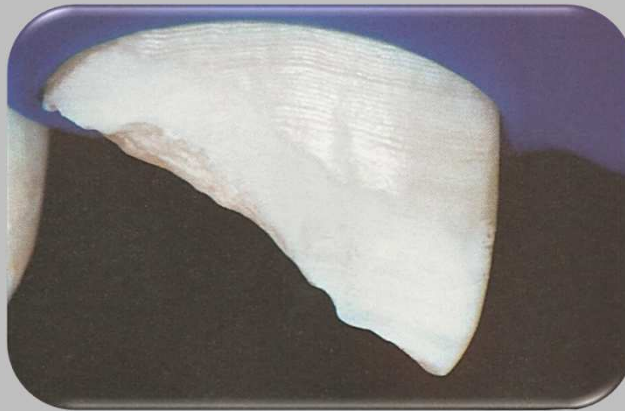
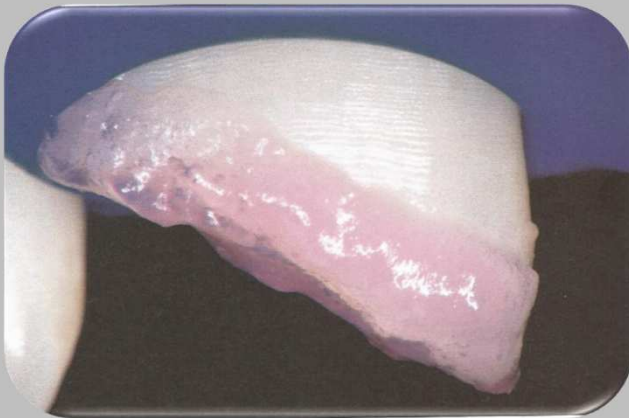◇ Aspecto incisal do fragmento

Colagem de fragmentos

► Sequência Operatória

Condicionamento ácido/ Aplicação do sistema adesivo

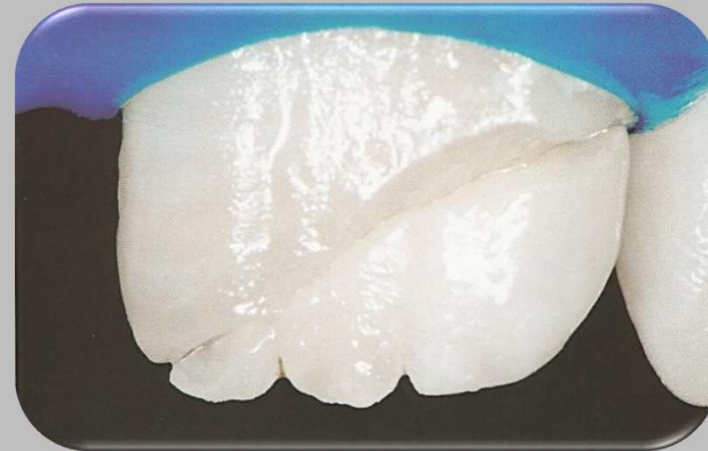
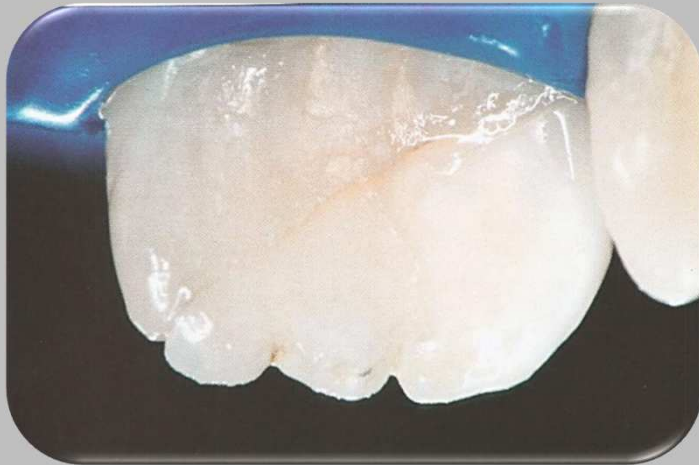
◇ O mesmo procedimento é realizado no fragmento

Colagem de fragmentos

► Sequência Operatória

Aplicação do sistema adesivo e adaptação do fragmento

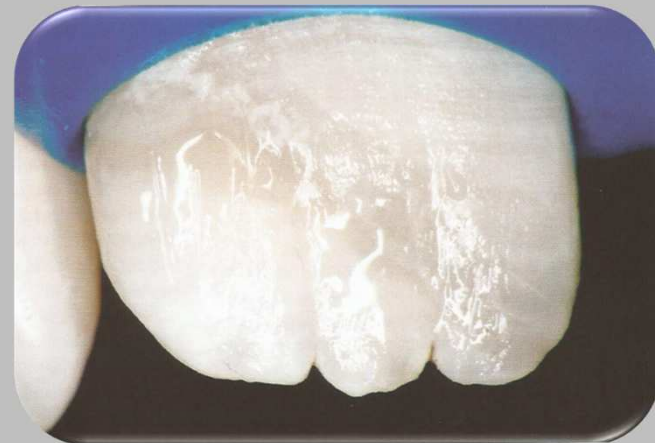
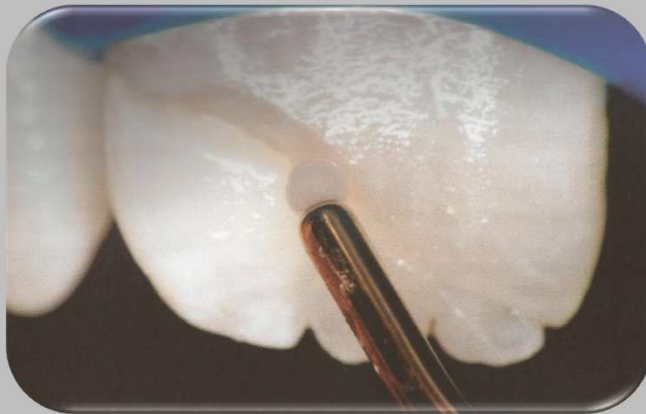
- ◇ Aspecto após colagem do fragmento com sistema adesivo
- ◇ Notar "janela" na linha de fratura por vestibular

Colagem de fragmentos

► Sequência Operatória

Inserção da resina composta / Acabamento e polimento

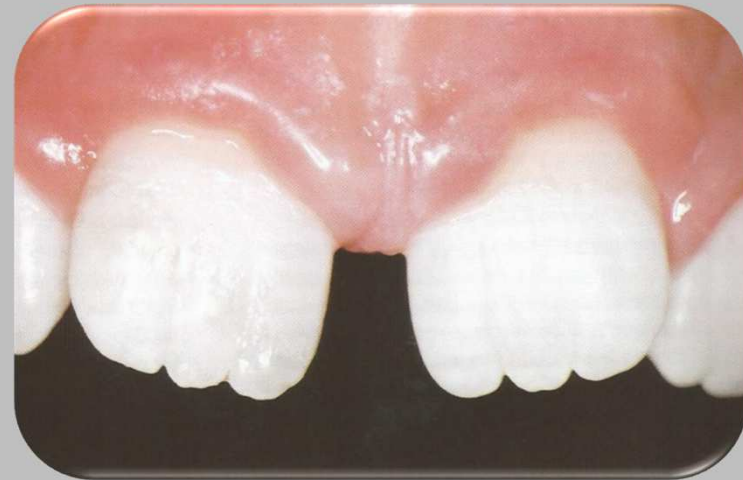
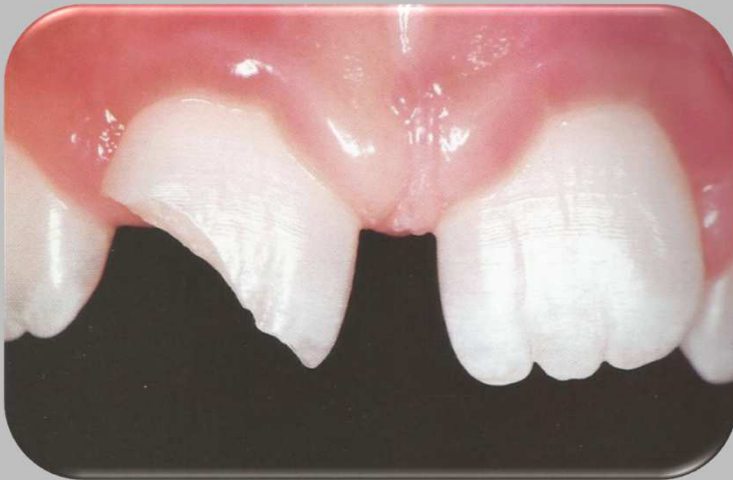
- ◇ Inserção de resina composta da linha de fratura
- ◇ Acabamento e polimento

Colagem de fragmentos

► *Sequência Operatória*

Aspecto inicial/ Aspecto final






Casos *Clínicos*

Caso Clínico nº 1

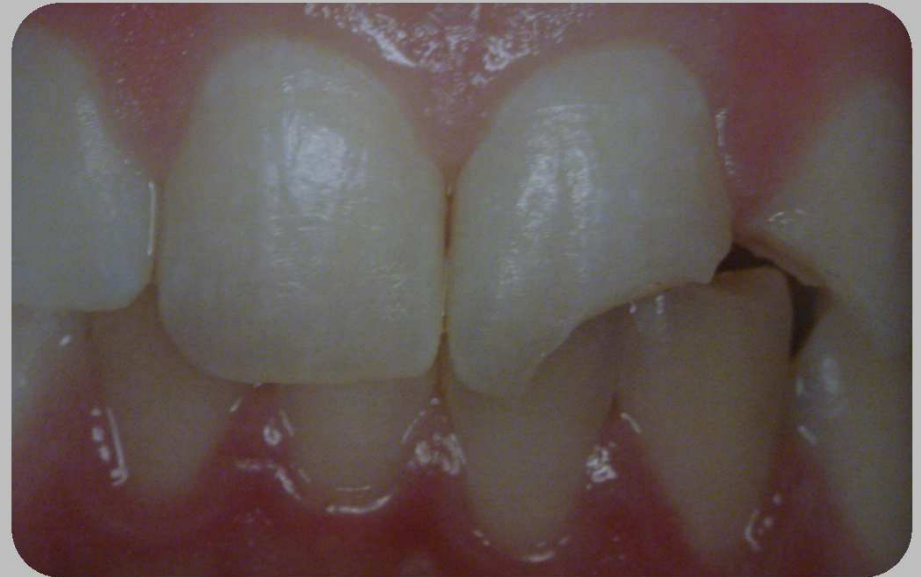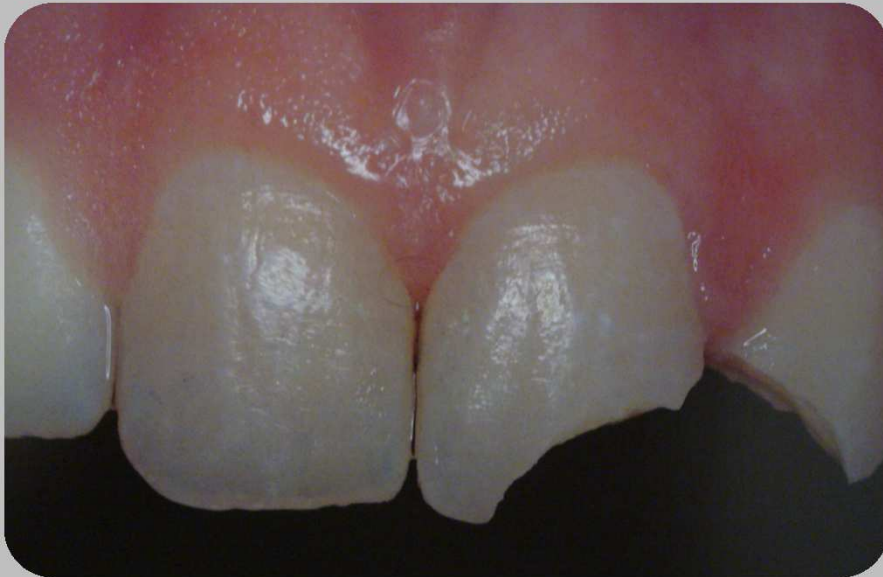Extensas fraturas de esmalte e dentina dos elementos 21 e 22, sem exposição pulpar e sem invasão do espaço biológico



Planejamento

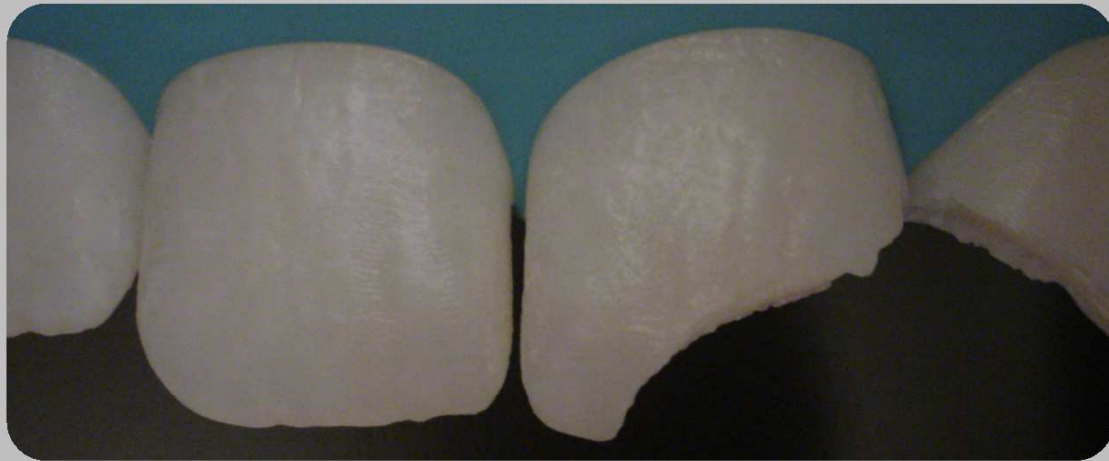Dente 21: Restauração Classe IV em R.C

Dente 22: Colagem de fragmento

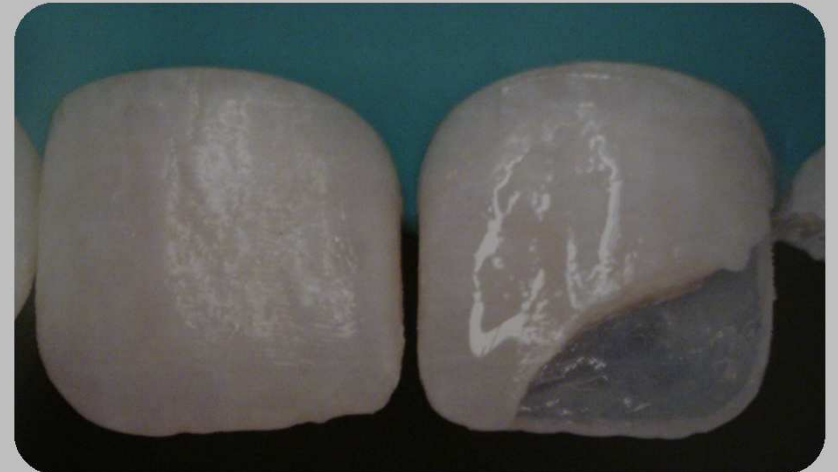

Caso Clínico nº 1

◇ **Aspecto frontal dos dentes fraturados após o isolamento do campo operatório**

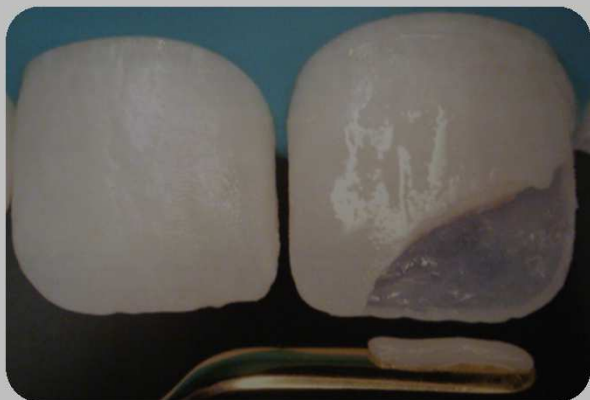


◇ **Aspecto frontal após a fotopolimerização do esmalte palatal**

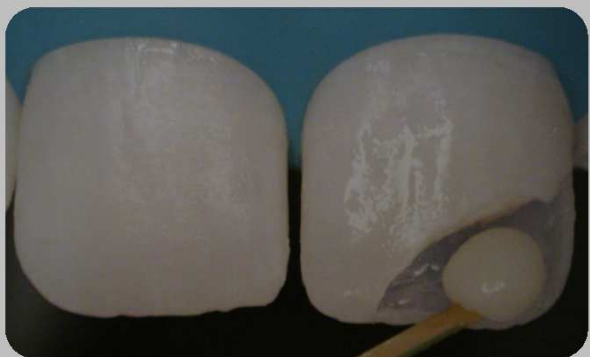

Caso Clínico nº 1

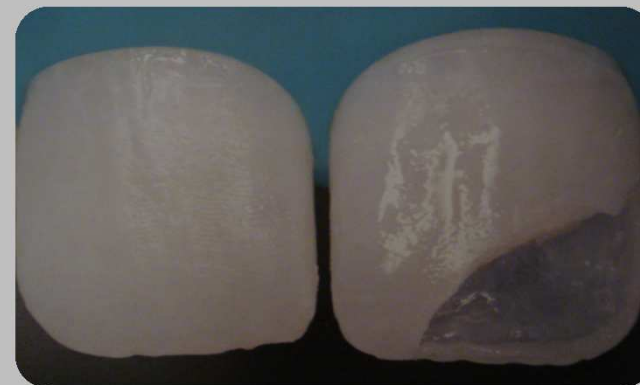- ◇ Inserção de um incremento de resina de maior opacidade sobre a borda incisal e proximal, para reprodução do halo opaco



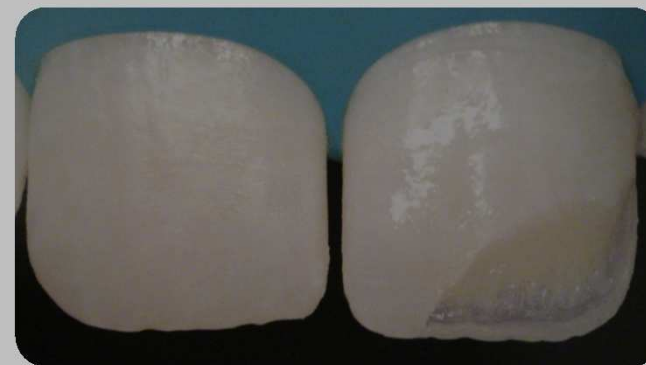- ◇ Inserção de um incremento correspondente à dentina artificial para a reconstrução dos lóbulos dentinários



- ◇ Aspecto final após a fotopolimerização do Halo radiopaco

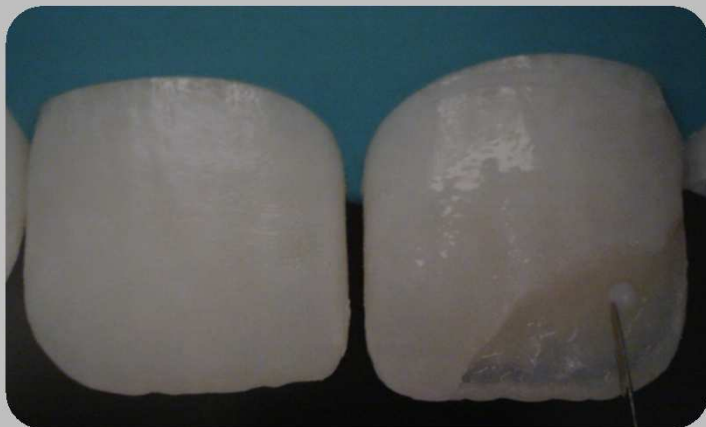

- ◇ Vista frontal após inserção e fotopolimerização dos lóbulos dentinários

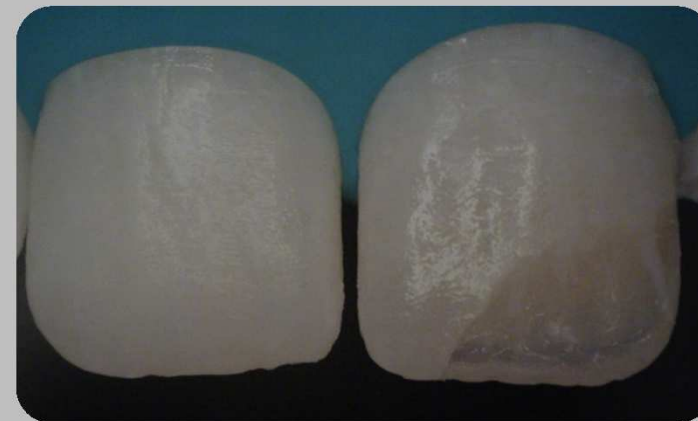

Caso Clínico nº 1

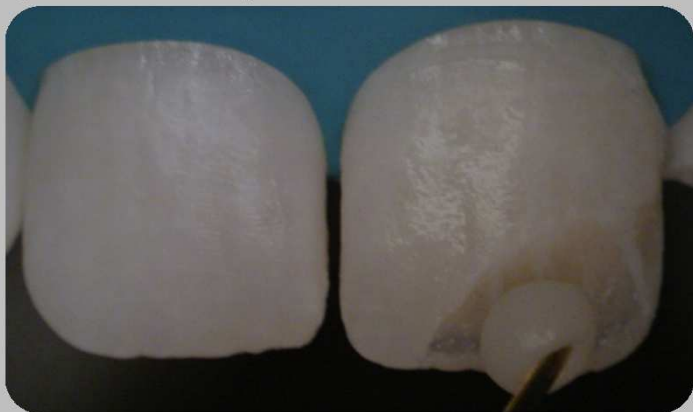- ◇ Inserção de pequenos incrementos de resina para reproduzir zonas esbranquiçadas



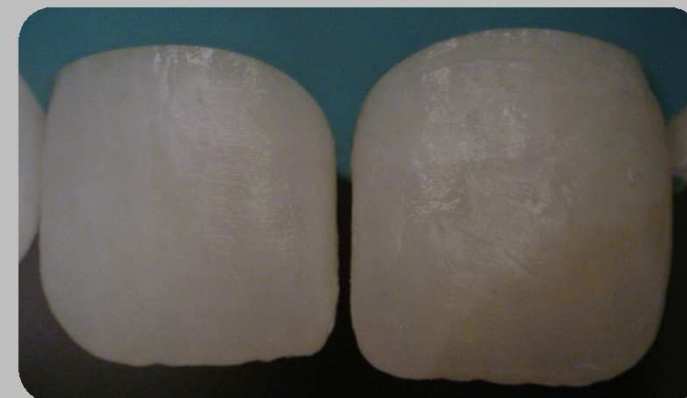- ◇ Vista frontal após inserção e fotopolimerização da resina de efeito. Observar as zonas esbranquiçadas criadas



- ◇ Inserção de um incremento de resina de esmalte para reconstrução do esmalte vestibular

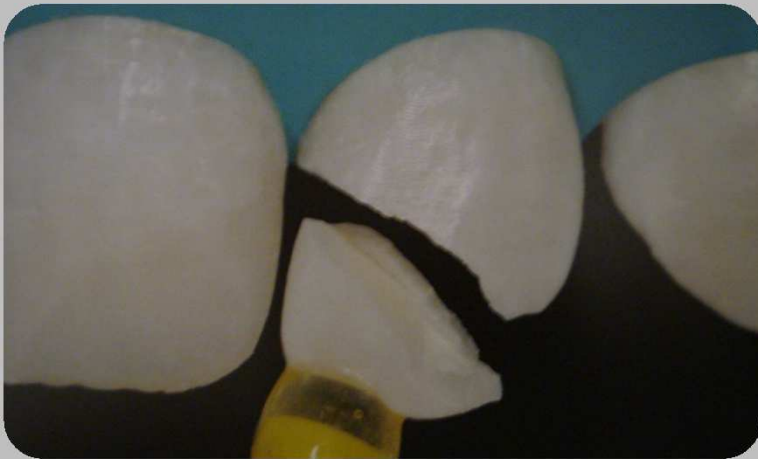

- ◇ Vista frontal após inserção e fotopolimerização do esmalte vestibular artificial

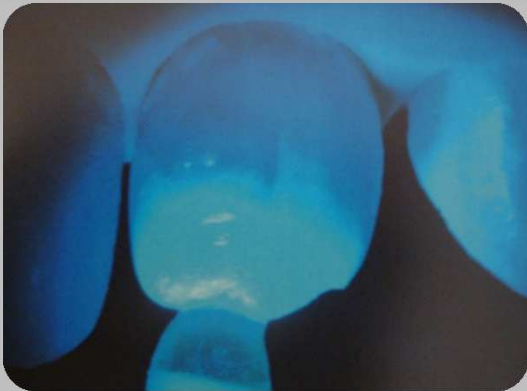

Caso Clínico nº 1

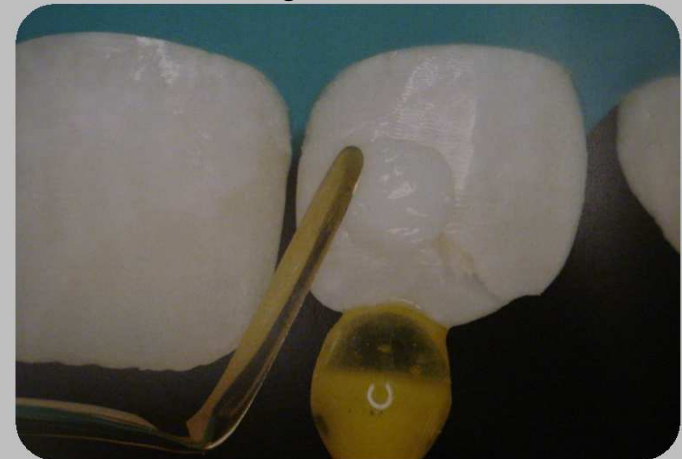- ◇ Fixação do fragmento em haste para melhor adaptação



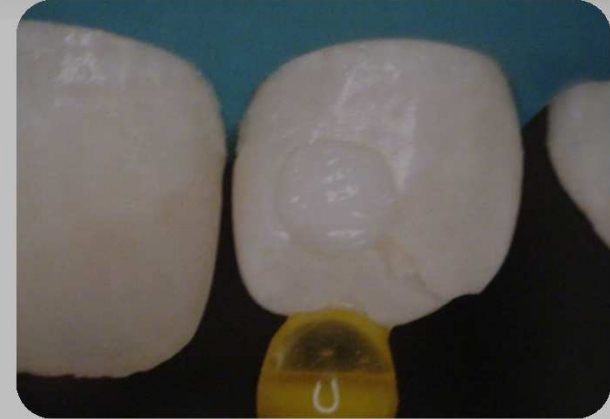- ◇ Fotopolimerização do conjunto



- ◇ Início da colagem utilizando-se o próprio fragmento após condicionamento ácido e aplicação de sistema adesivo no Fragmento e substrato dental

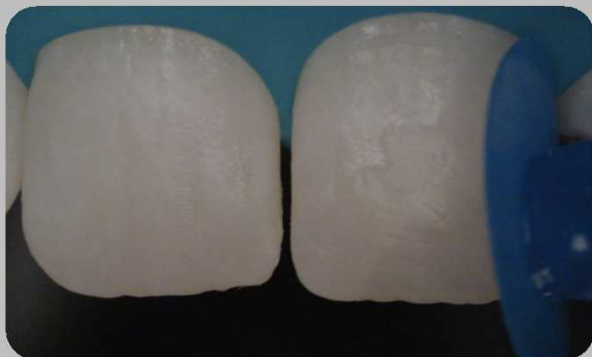

- ◇ Vista frontal após inserção e fotopolimerização da Resina

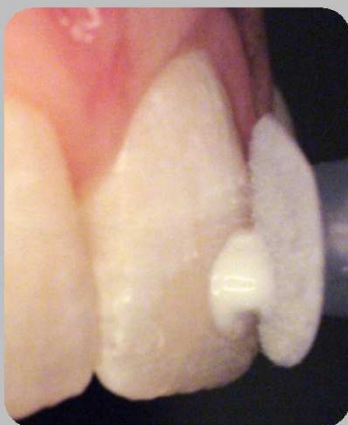

Caso Clínico nº 1

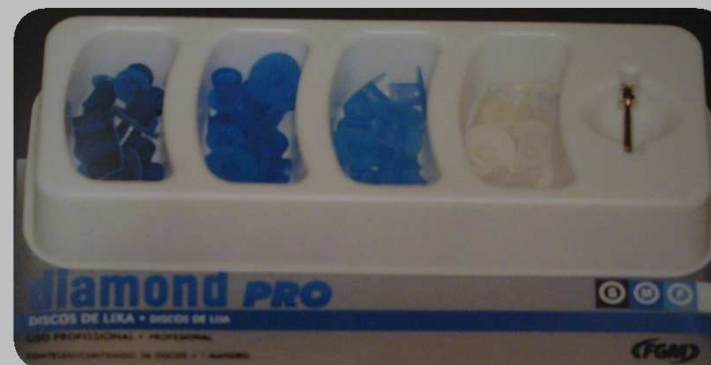- ◇ utilização de discos de lixa sequenciais para acabamento inicial e remoção dos excessos de material restaurador



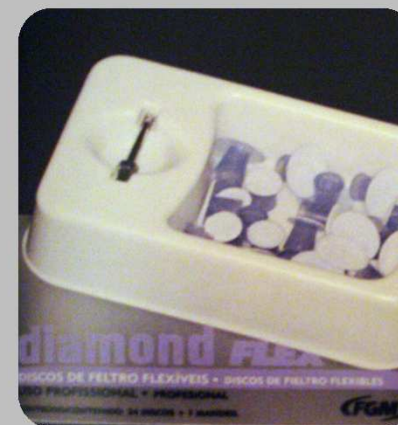
- ◇ Polimento Final com Pasta Diamantada e discos de Feltro



- ◇ Tiras de Lixa para acabamento

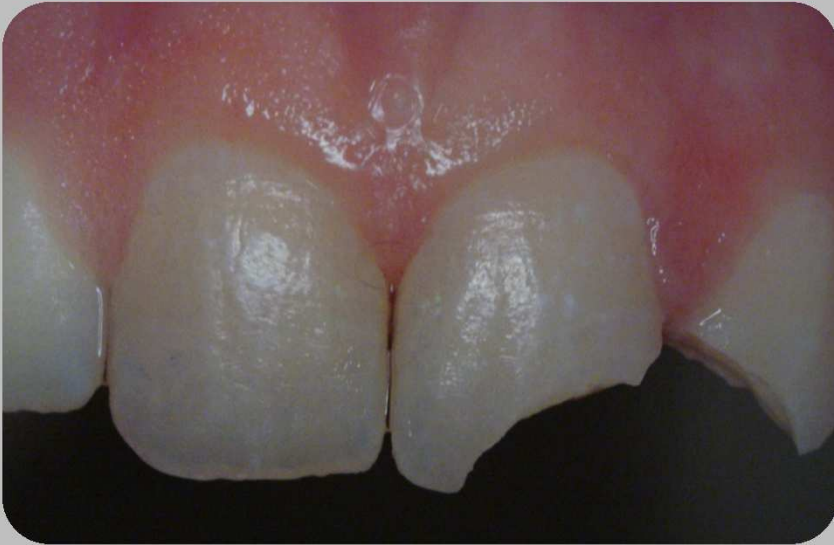

- ◇ Discos de feltro flexíveis para polimento final

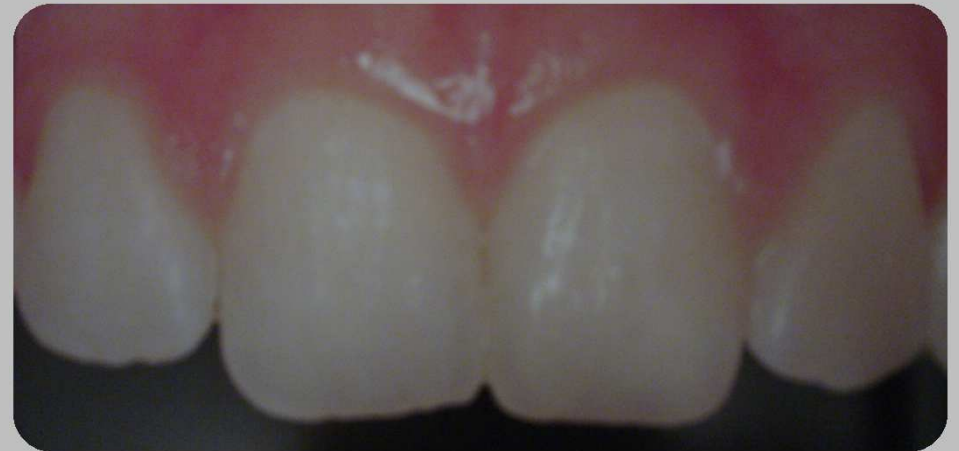

Caso Clínico nº 1

◇ ASPECTO INICIAL



◇ ASPECTO FINAL



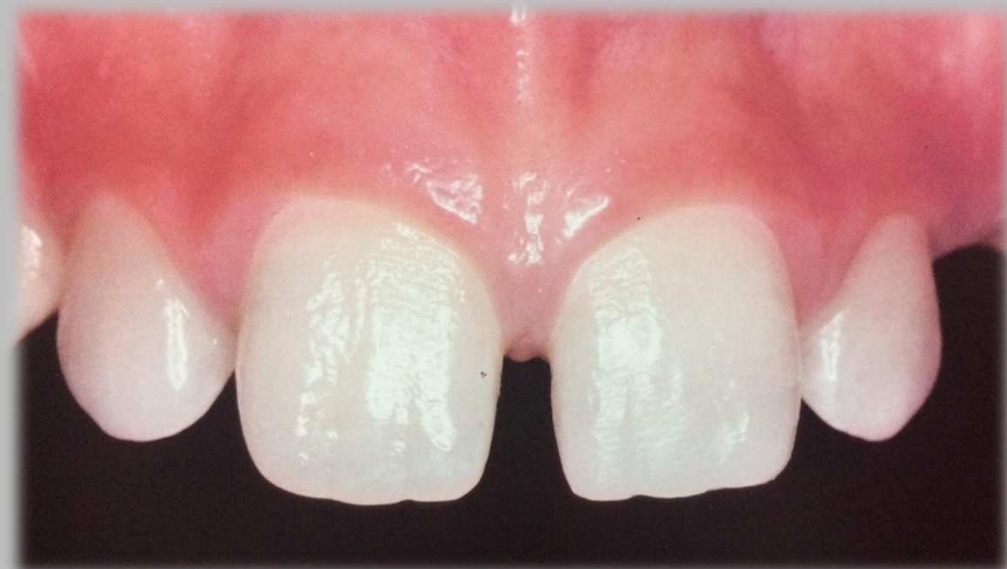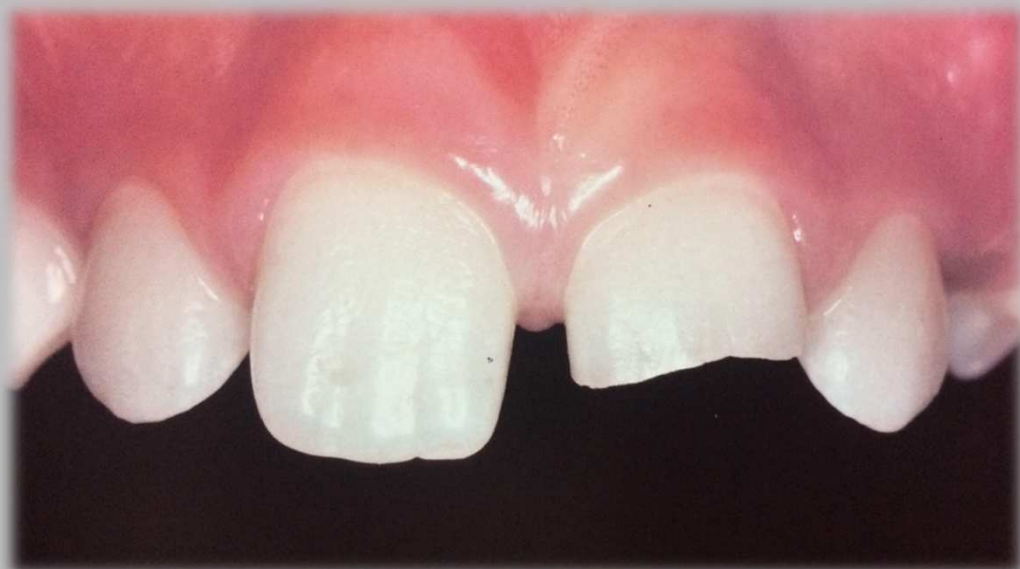Caso Clínico nº 2

Fratura de esmalte e dentina sem Exposição Pulpar e sem Envolvimento do espaço biológico




Planejamento

Preparo e Restauração Classe IV em R.C



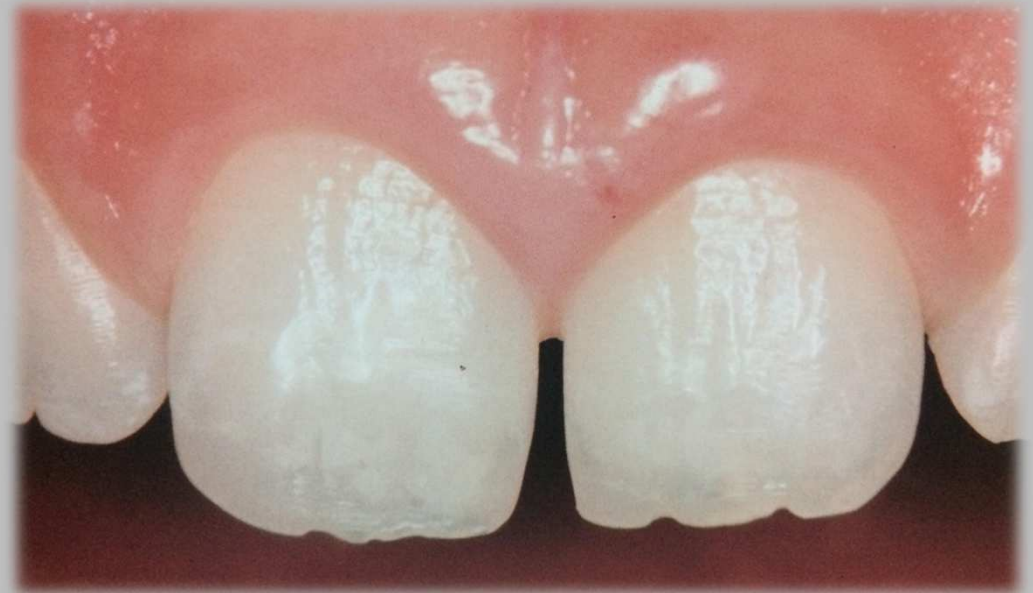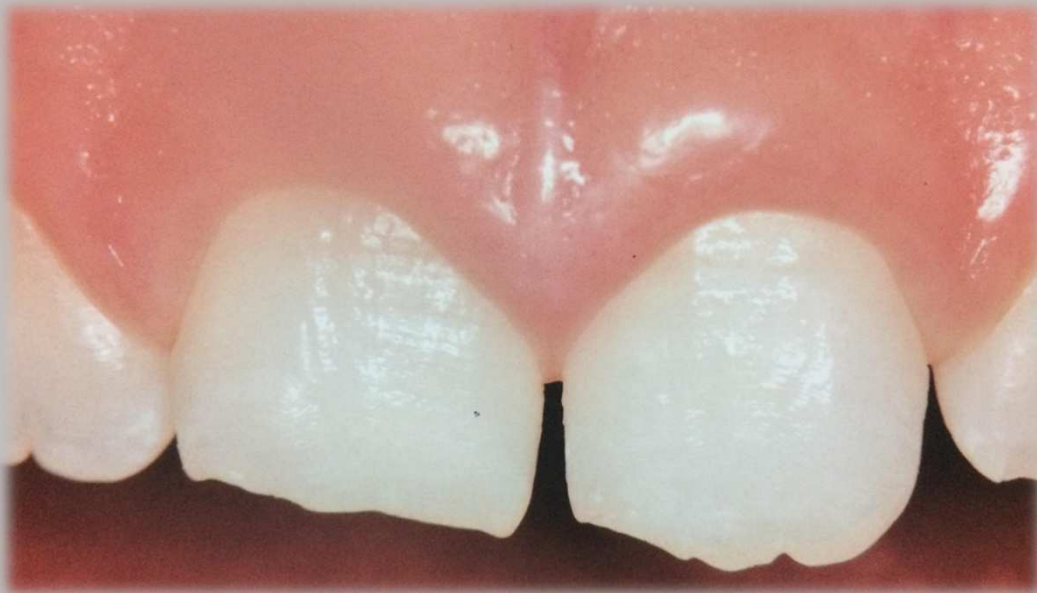Caso Clínico nº 3

Fratura de esmalte



Planejamento

Preparo e Restauração Classe IV em R.C

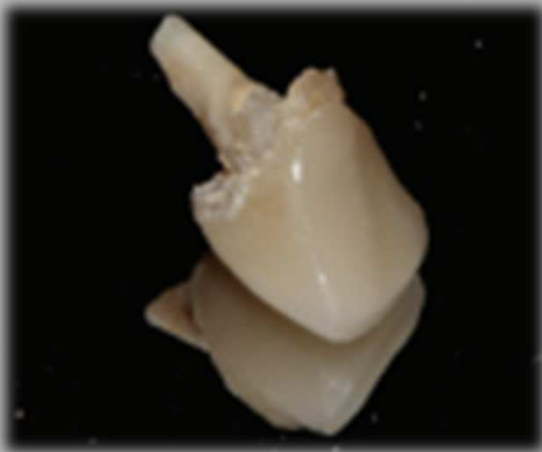

Casos Clínico nº4

Paciente do gênero feminino, 24 anos de idade, compareceu à Clínica de Dentística Restauradora da Faculdade de Odontologia de Piracicaba (UNICAMP)

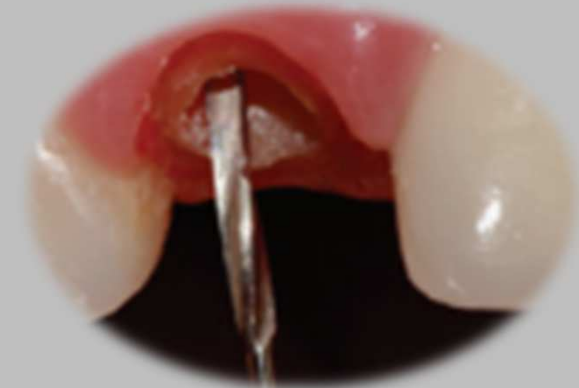RELATO

“A coroa cerâmica do elemento dental 12 tinha “caído”.



EXAME CLÍNICO-ANAMNÉSICO

Remanescente dental com conduto radicular **amplamente desgastado** e o conjunto formado por pino e coroa estava desunido à estrutura dental.



EXAME RADIOGRÁFICO

O tratamento endodôntico se encontrava satisfatório.

Casos Clínico nº4

PLANO DE TRATAMENTO IMEDIATO

Confecção e cimentação de pino anatômico reembasado com resina composta



Restauração direta como restauração provisória **prévia à confecção de coroa unitária**

PASSO À PASSO

- 1) ISOLAMENTO RELATIVO DA REGIÃO ÂNTERO-SUPERIOR;**
- 2) REGULARIZAÇÃO DAS PAREDES DO CONDUTO RAD. (LARGO nº 4)**
- 3) SELEÇÃO DO PINO DE F. DE VIDRO (REFORPOST N°2 – ÂNGELUS)**



Casos Clínico nº4

4) MODELAGEM DO CANAL


- ✓ O conduto foi previamente isolado com gel de glicerina com auxílio de pincel microbrush

TRATAMENTO ADESIVO INICIAL

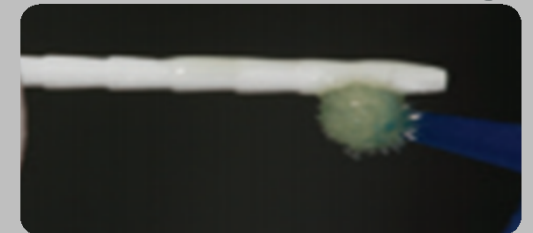
COND. ÁCIDO FOSF. 37%



APLICAÇÃO DE SILANO



ADESIVO + FOTOATIVAÇÃO

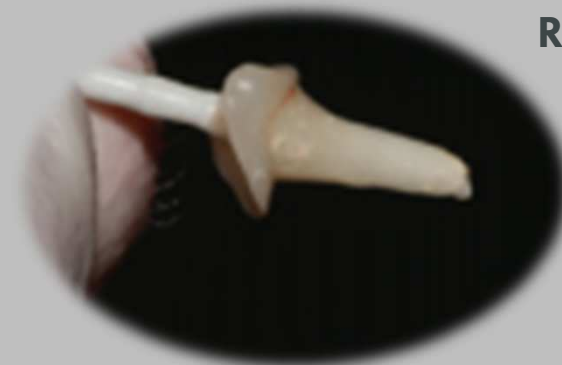

R.C MICROHÍBRIDA (Vivadent)
COR A2

REEMBASAMENTO +
(FOTOP. 60 SEG)

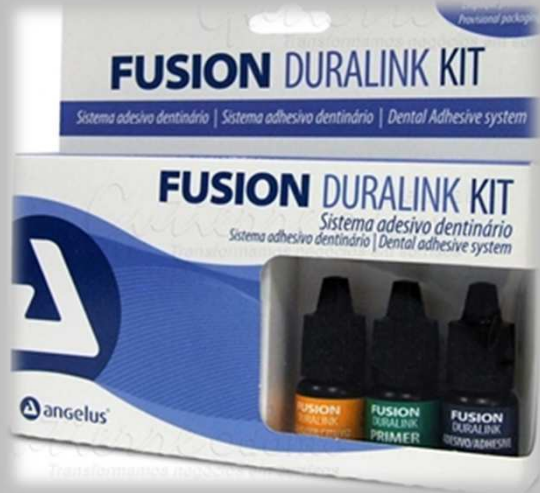

FOTOP. 5 seg



VERIFICAR
ADAPTAÇÃO

Casos Clínico nº4



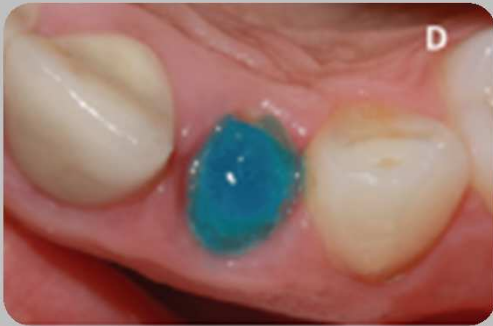5) TRATAMENTO DE SUPERFICIE DO PINO

- ✓ COND. ÁCIDO FÓSFORICO 37% - 1 min. (FGM)
- Lavagem com água + secagem
- ✓ APLICAÇÃO BOND (Fusion Duralink- Ângelus)

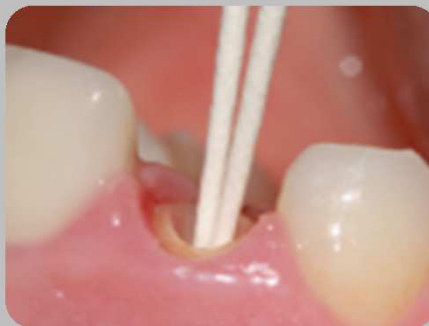6) TRATAMENTO DO CONDUTO RAD.

COND. ÁCIDO FOSF.

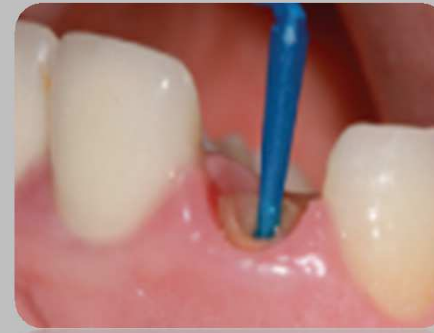37% (15 seg) + lavagem água



SECAR CONE
PAPEL ABSORV.



PRIMER + ADESIVO
(Fusion duralink)

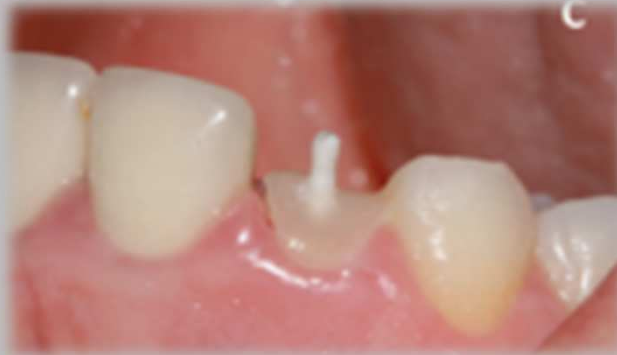

(Remover excesso
cone de papel)
+
(Fotop. 40 seg.)

Casos Clínico nº4

7) CIMENTAÇÃO ADESIVA

CIMENTO QUÍMICO
(Cement Post – Ângelus)



- ✓ ESPATULADO EM PLACA DE VIDRO = 15 segundos
- ✓ INTRODUZIDO NO CONDUTO RAD. = SERINGA CENTRIX
- ✓ AGUARDOU-SE 5 min
 - Para iniciar a reconstrução coronária

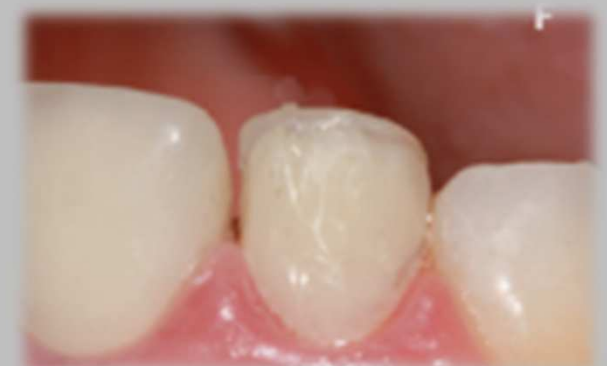
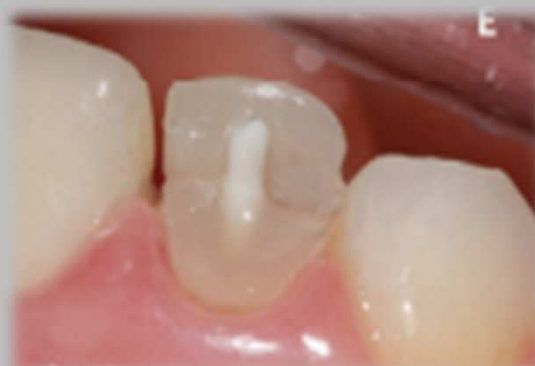
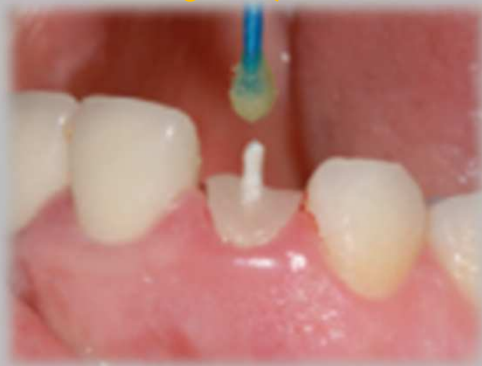8) RECONSTRUÇÃO CORONÁRIA (Tetric N Ceram – IVOCLAR)

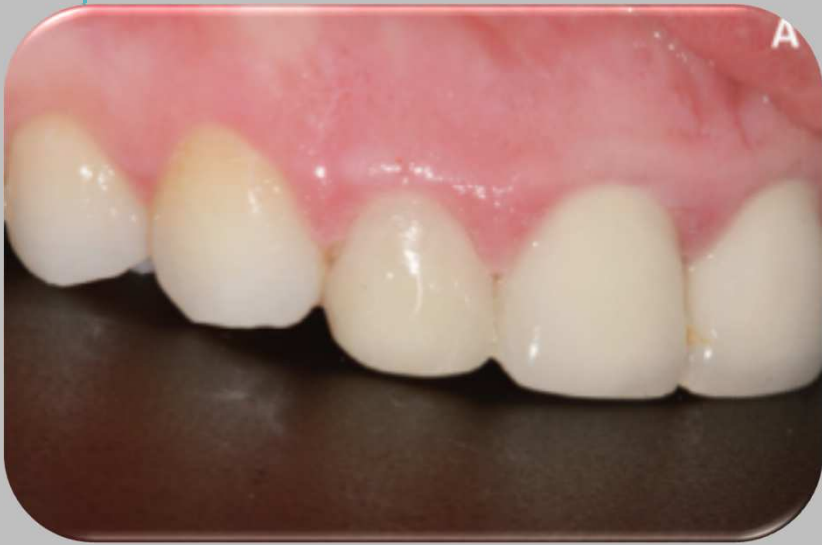- ✓ COND. ÁCIDO FÓSFORICO 37% (FGM)
- Lavagem com água + secagem
- ✓ APLICAÇÃO SIST. ADESIVO
- (Fusion Duralink- Ângelus)
- 3 Passos



- ✓ CONFECÇÃO PAREDE PALATINA (R.C A2) – 20 seg
- ✓ CORPO DA RESTAURAÇÃO (R.C A 3,5D) – 40 seg
- ✓ ULTIMA CAMADA (R.C A2) – 60 seg

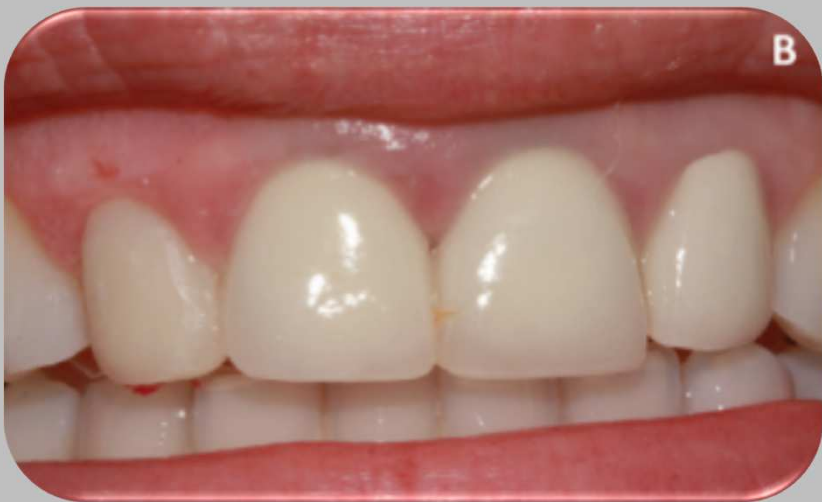

Casos Clínico nº4



9) ACABAMENTO

- ✓ Devolver a caracterização superficial do dente
- ✓ Brocas multilaminadas de 36 lâminas (KG Sorensen)



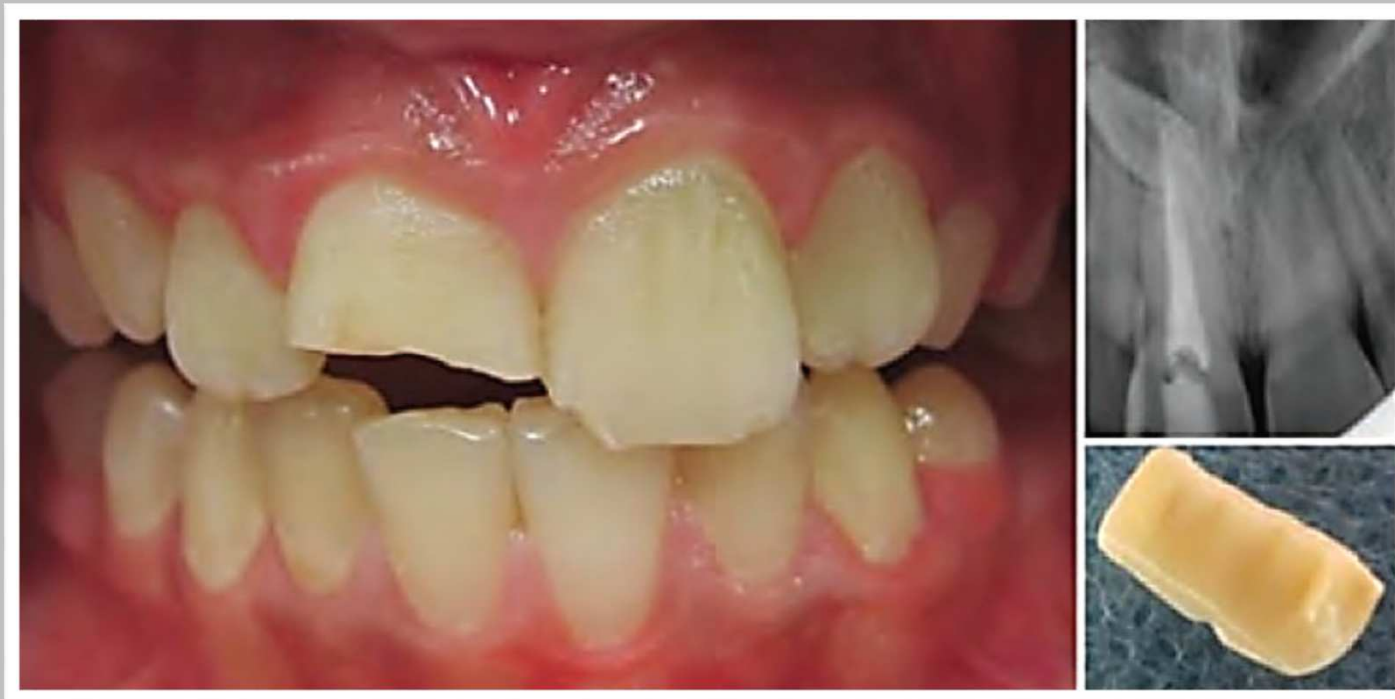10) POLIMENTO

- ✓ Fornecer um brilho natural à restauração
Discos de feltro (FGM)
- ✓ Pasta diamantada Diamond Excel (FGM)

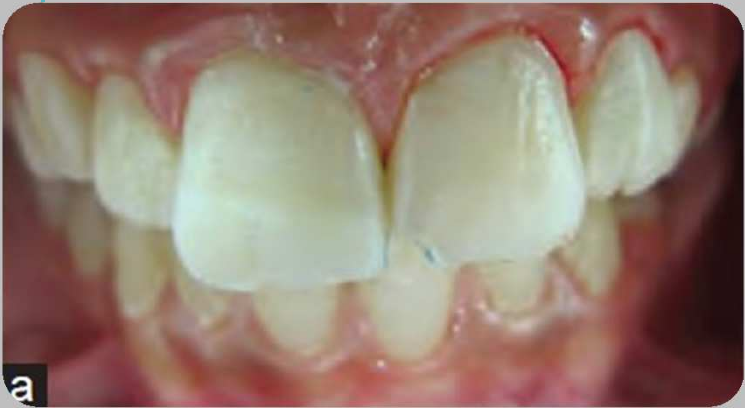Casos Clínico nº5

Fratura coronária do dente 11 com fragmento

Planejamento
Colagem do fragmento + Proservação



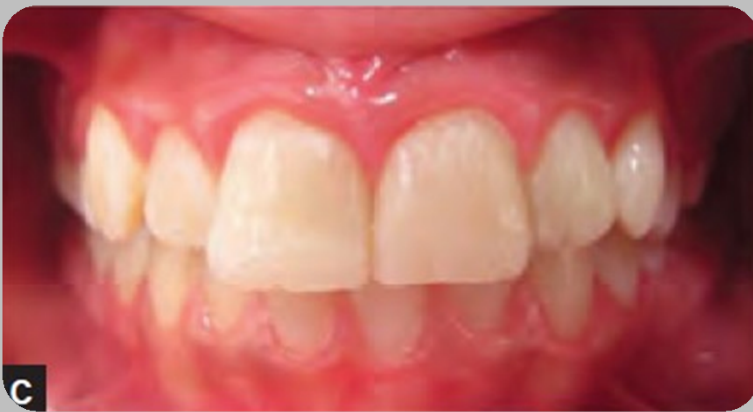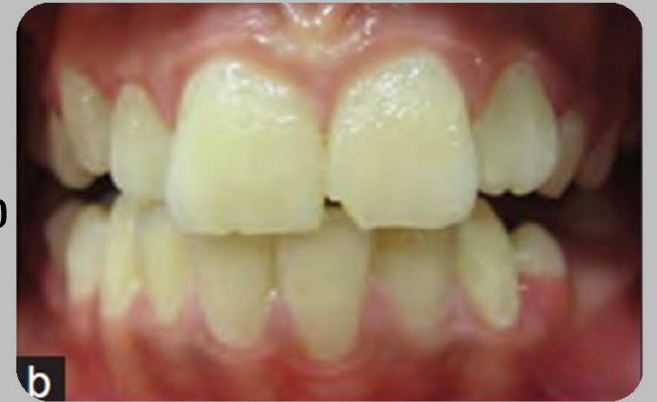Casos Clínico nº5



a) Imediatamente após a colagem do fragmento

*Note pequena diferença de cor devido à desidratação do fragmento fora da cavidade oral

b) 2 semanas após a colagem do fragmento

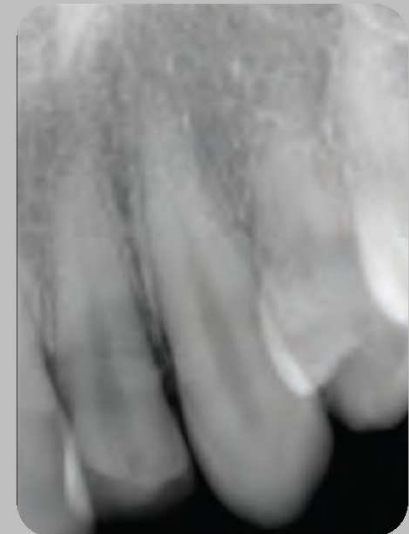
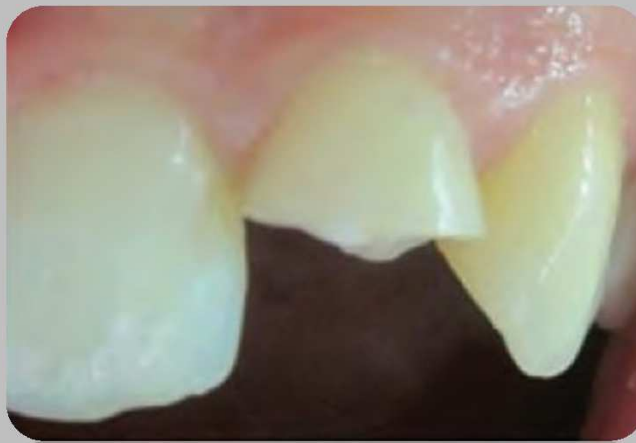
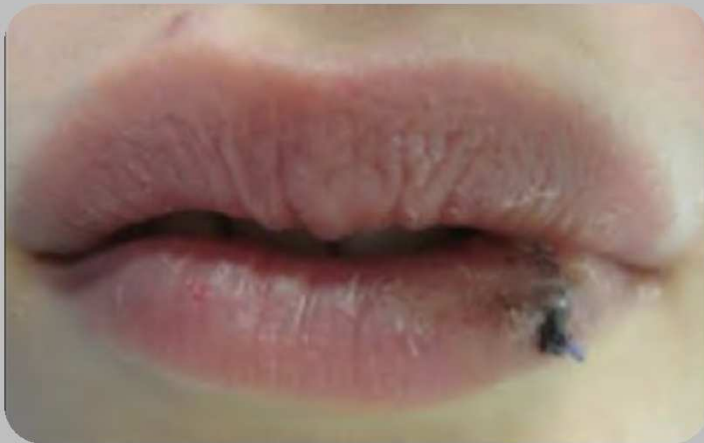c) Acompanhamento após 1 ano

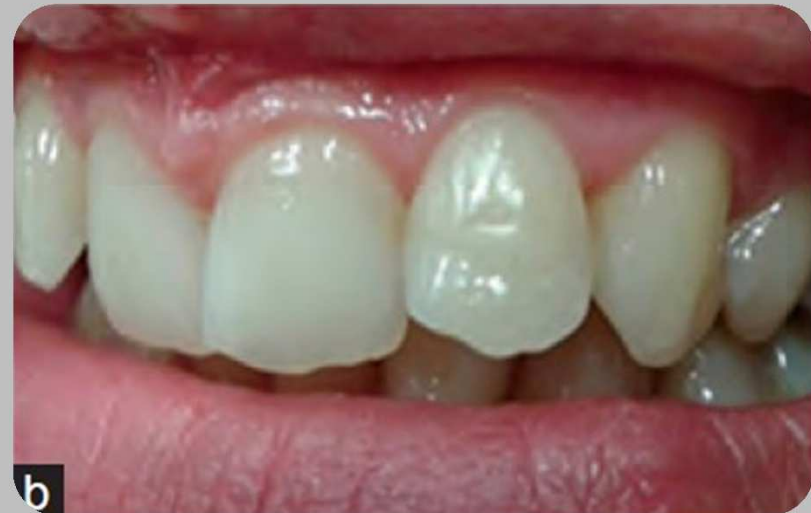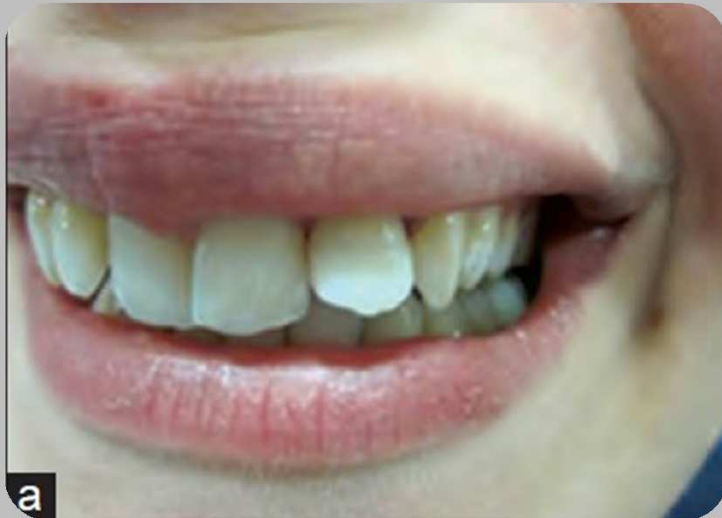Casos Clínicos nº6

Fratura coronária do dente 22 com fragmento

Planejamento
Colagem do fragmento + Proservação



Casos Clínico nº6

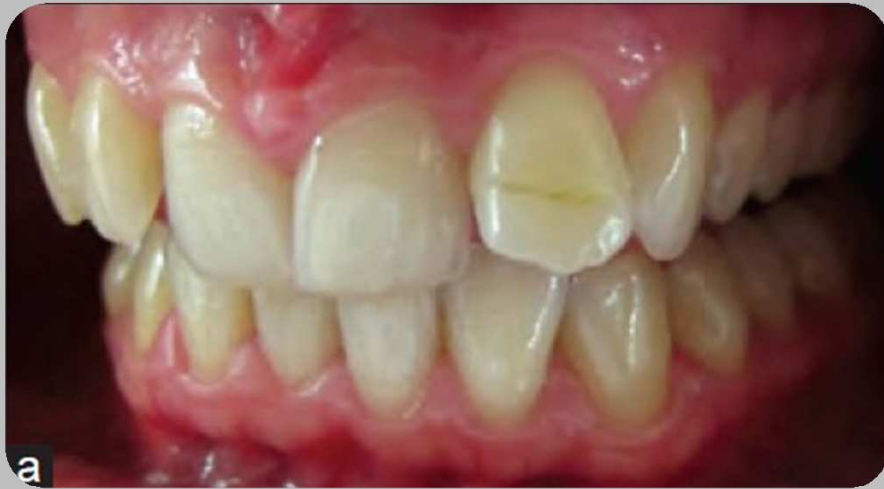

a) Imediatamente após a colagem do fragmento

a) 2 semanas após a colagem do fragmento

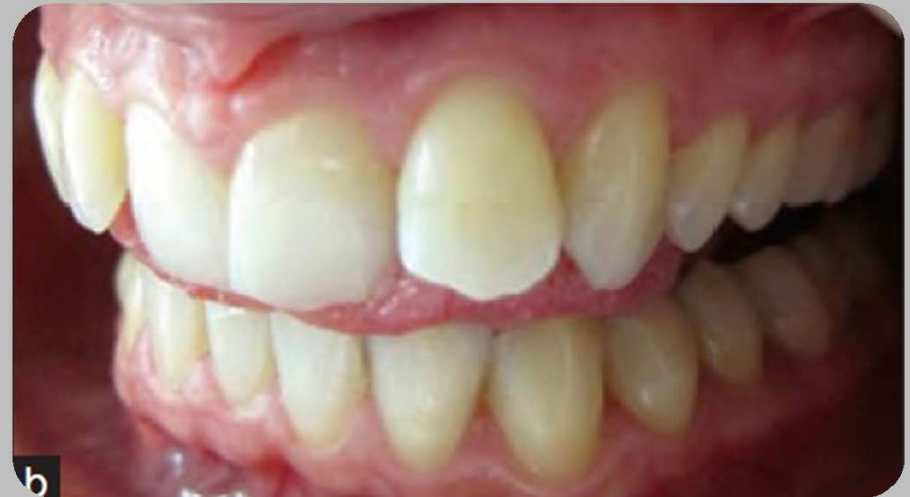*Note pequena diferença de cor devido à desidratação do fragmento fora da cavidade oral

Casos Clínicos nº6



a) 1 ano após a colagem do fragmento

*Note descoloração marginal



a) Descoloração marginal facilmente removida com polimento

Considerações Finais

- O traumatismo dentário é um problema grave, devendo, portanto ser considerado uma situação de urgência odontológica
- Requer correto diagnóstico, planejamento, bem como atendimento rápido e especializado.
- Situações com elevado nível de exigência estética devem ser considerados como urgências e sempre que possível, devem ser solucionadas.
- As técnicas restauradoras mais empregadas são: colagem de fragmento dental e restauração com resina composta.

Referências:

Andreasen, J. O & Andreasen F. M. Texto e atlas colorido de traumatismo dental. 3ª ed. Porto Alegre: Artmed, 2001. 769 p.

Baratieri, L.N. et al. Odontologia Restauradora. Fundamentos e Possibilidades. São Paulo, Livraria Santos Editora, p.729-739, 2015.

Nocchi, E. Visão Horizontal: Odontologia estética para todos. Volume 1. Dental Press Editora; p. 117 – 145, 2013.

aline.gabriel@forp.usp.br