

MARCELO URBANO FERREIRA

# Parasitologia

CONTEMPORÂNEA

2ª EDIÇÃO



## Introdução

O *diagnóstico parasitológico* consiste na identificação direta do parasito em tecidos ou secreções de indivíduos infectados, com ou sem o auxílio de métodos de concentração, isolamento ou cultivo. Embora diversos métodos imunológicos e moleculares tornem possível o diagnóstico indireto de doenças parasitárias, por meio da detecção de produtos do parasito (antígenos ou material nucleico) ou de respostas específicas do hospedeiro (humorais ou celulares), a visualização direta dos parasitos permanece como recurso essencial para o diagnóstico de determinadas infecções. Descrevem-se, neste capítulo, os métodos de diagnóstico parasitológico mais comuns na rotina de análises clínicas.

## Identificação morfológica de parasitos

Os parasitos são seres vivos que compõem um conjunto taxonomicamente heterogêneo, definido segundo critérios ecológicos. Suas dimensões distribuem-se por várias ordens de grandeza e, para sua identificação morfológica, são utilizados frequentemente instrumentos de ampliação óptica, como as *lupas* comuns (aumento entre 2× e 5×) e as *lupas conta-fios* (aumento entre 10× e 25×), os *microscópios estereoscópicos* (aumento máximo entre 30× e 50×) e os *microscópios biológicos* (ou *microscópios bacteriológicos*; aumento máximo de 1.000×). Durante seu ciclo biológico, uma espécie de parasito pode ser albergada sucessivamente por *hospedeiros intermediários* de categorias taxonômicas diversas. No *hospedeiro definitivo*, populações de parasitos de determinadas espécies podem migrar por diversos órgãos e tecidos, causando lesões durante o percurso. Em algumas situações, as formas diagnósticas dos parasitos são pesquisadas em amostras de tecidos pelos quais ocorre essa migração. Como exemplo, temos o exame de fragmentos de mucosa retal para pesquisa de ovos de *Schistosoma mansoni*, uma abordagem diagnóstica eventualmente empregada até anos recentes.

O acesso aos parasitos contidos nas amostras destinadas a exames parasitológicos, bem como a sua identificação, depende de estratégias para salientar as imagens em relação aos materiais particulados existentes. A coloração das amostras é a estratégia mais comum utilizada com esse objetivo. Dentre os corantes disponíveis, alguns têm afinidade específica pelos parasitos; outros, ao evidenciar caracteres diferenciais de

parasitos, geralmente o contraste entre o núcleo e o citoplasma, também facilitam sua identificação. Outra estratégia frequente depende do uso de filtros ópticos coloridos e de técnicas de iluminação especiais, como campo escuro e iluminação oblíqua, para aumentar o contraste de imagens dos parasitos e facilitar sua identificação morfológica. Com finalidade didática ou de documentação, podem-se obter imagens fotográficas e submetê-las a processamento computadorizado para acentuar estruturas pouco evidentes.

Como regra geral, os laboratórios recebem materiais biológicos distintos, como amostras de sangue ou fezes, nos quais deve ser feita a pesquisa de parasitos. O diagnóstico laboratorial dependerá do encontro de parasitos nas amostras examinadas. Entretanto, os componentes da amostra provenientes do hospedeiro (células, restos alimentares) poderão dificultar ou mesmo impedir a identificação desses parasitos. Tais componentes constituem o *ruído*, que dificulta a identificação do *signal*, representado pelos parasitos cuja evidenciação levará a um diagnóstico etiológico. As técnicas usadas para dar ao exame parasitológico a confiabilidade necessária devem ser projetadas para aumentar a relação *signal-ruído*, reduzindo as causas de interferência nas imagens dos parasitos.

## Exame parasitológico de fezes

### Coleta e conservação de amostras

As amostras fecais destinadas a exame devem ser colhidas, sem contaminação com urina nem detritos do solo, em recipientes limpos, de boca larga, sem vazamentos. Normalmente, não devem ser aceitas para exame amostras colhidas até 1 semana depois da administração de laxantes potentes. Em raras situações, quando há suspeita de amebíase, giardíase ou estrongiloidíase, usam-se laxantes salinos (fosfato de sódio ou sulfato de sódio). Inicialmente deve ser observada a consistência das fezes (Figura 20.1). A quantidade mínima necessária para um exame adequado situa-se entre 2 e 5 g de fezes. As fezes formadas não devem ser incubadas a 37°C nem congeladas, mas podem ser preservadas em geladeira, a 4°C.

As fezes humanas são compostas de água, muco, gorduras, células intestinais descamadas, bactérias e restos de alimentos de origem vegetal ou animal, entre outros. Podem conter sangue e pus, em certas condições patológicas, e até mesmo helmintos ou partes deles, como proglotes de tênias. As bactérias constituem cerca de 30% do material particulado e são a causa principal do aspecto turvo observado em suspensões aquosas

de fezes humanas. Outras partículas sólidas, de dimensões diversas, também dificultam a observação dos parasitos nas fezes, exceto quando o material é altamente diluído. Esse é o caso do chamado *exame direto*, aplicado principalmente à



FIGURA 20.1 Classificação das amostras de fezes segundo sua consistência.

pesquisa de trofozoítos vivos de protozoários intestinais em fezes recém-eliminadas.

O fato de as amostras de fezes sólidas permanecerem adequadas para exames parasitológicos por tempo relativamente longo, especialmente se mantidas sob refrigeração, torna, em muitos casos, desnecessário o uso de preservadores. Quando a refrigeração não é possível, devem-se usar preservadores compatíveis com os métodos de exame a serem utilizados a seguir. Os preservadores mais usados são as soluções de formaldeído (formalina) – 5 a 10% –, preferencialmente tamponadas, de mertiolato-iodo-formalina (MIF), de acetato de sódio-ácido acético-formaldeído (SAF), álcool polivinílico (APV) ou o fixador de Schaudinn. Obtêm-se, no comércio, soluções de formaldeído (HCHO) – 37 a 40% –, que devem ser diluídas com água destilada ou solução salina tamponada com fosfatos, com pH em torno de 7,2. A formalina a 10% preserva diversos elementos parasitários, com exceção dos trofozoítos, mas pode alterar a flutuabilidade de cistos (Moitinho et al., 1999), afetando o exame da amostra com métodos de concentração com base em flutuação. O desenvolvimento embrionário de alguns ovos, no entanto, não é completamente inibido pela formalina a 10%. Existem recipientes comercialmente disponíveis para a coleta e preservação de fezes em formalina a 10% ou a 5%, bem como seu processamento inicial (filtração) pelo laboratorista. Entre esses produtos, o dispositivo Coprotest®, é amplamente utilizado no Brasil (Figura 20.2A). Os produtos da linha Paratest® são recipientes semelhantes, mas disponíveis com outros preservadores além de formalina, como SAF e um composto biodegradável conhecido como GreenFix® (Figura 20.2B).

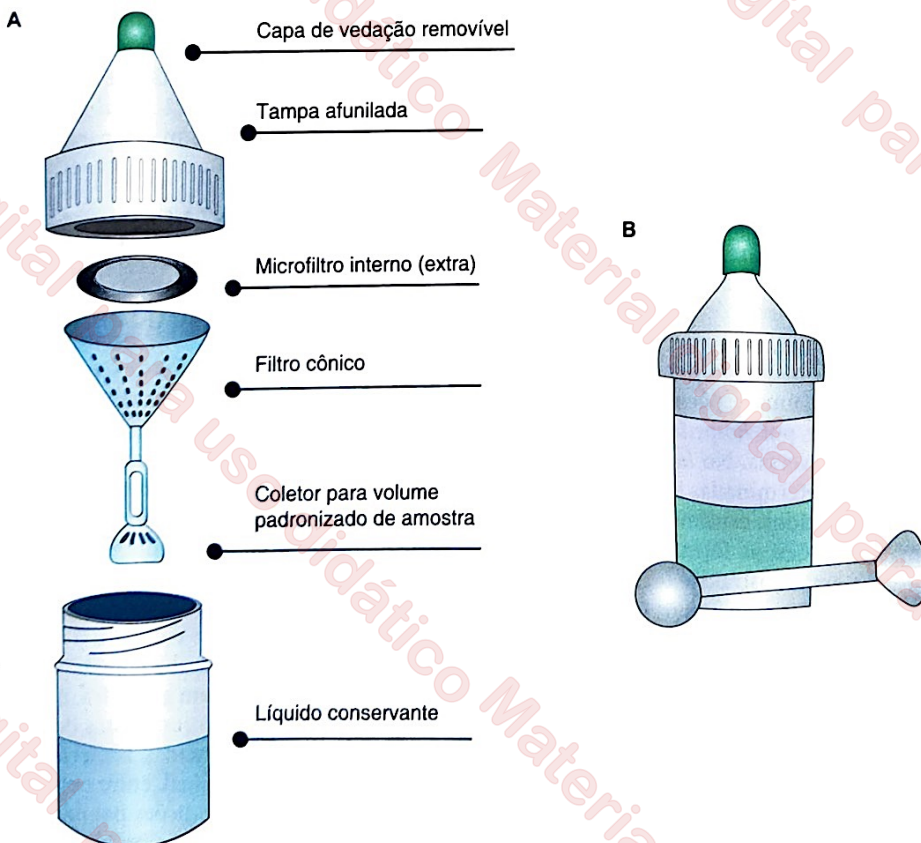


FIGURA 20.2 Dispositivo para coleta, armazenamento e processamento inicial de amostras de fezes disponíveis no Brasil. A. Coprotest®. B. Paratest® com preservante biodegradável GreenFix®.

Não existe um fixador polivalente, utilizável com segurança para a preservação de protozoários (cistos e trofozoítos) e ovos de helmintos. O *fixador de Schaudinn* conserva adequadamente trofozoítos e cistos de protozoários em amostras a serem submetidas a coloração permanente, com hematoxilina férrica ou tricrômico. Tem como principal desvantagem ser preparado com cloreto de mercúrio II ( $\text{HgCl}_2$ ), substância muito tóxica, perigosa para o ambiente e de descarte dispendioso. Atualmente, estão sob investigação fixadores nos quais foi suprimido o composto de mercúrio, substituído por sais de zinco, cobre e cobalto. Apesar desses graves inconvenientes, o fixador de Schaudinn continua em uso em diversos laboratórios. Para seu preparo, obtém-se inicialmente uma solução aquosa saturada de cloreto de mercúrio II, dissolvendo-se completamente 70 g dessa substância em 1 l de água previamente aquecida até o ponto de ebulição. Essa solução deve ser resfriada até a temperatura ambiente antes de ser usada, e armazenada em frasco de vidro bem vedado. Preparam-se, a seguir, 100 ml de solução-estoque, acrescentando-se 20 ml de etanol a 95% a 80 ml de solução de cloreto de mercúrio, também chamado de sublimado corrosivo. A solução fixadora é preparada imediatamente antes do uso, acrescentando-se 3 ml de ácido acético glacial a 100 ml de solução-estoque.

O *álcool polivinílico* (APV) é uma resina solúvel em água que pode ser incorporada ao fixador de Schaudinn para a obtenção de preparações permanentes. Para 100 ml de solução fixadora, misturam-se 93,5 ml da solução-estoque descrita anteriormente (solução de cloreto de mercúrio com etanol a 95%) com 5 ml de ácido acético glacial, 1,5 ml de glicerina e 5 g de APV em pó. Após 2 dias de repouso, a solução é aquecida lentamente até 75°C e agitada até a completa homogeneização.

Até recentemente, utilizava-se, com frequência, a MIF como preservador, assegurando-se assim a fixação e coloração inicial das amostras de fezes. Para o preparo de 500 ml de solução preservadora de mertiolato-formalina (MF), misturam-se 5 ml de glicerina pura, 25 ml de solução comercial de formaldeído a 40% e 200 ml de tintura de mertiolato 1:1.000 em 270 ml de água destilada. A tintura de mertiolato pode ser substituída por igual volume de solução de mercurocromo a 0,2%. A solução de iodo (*solução de Lugol*), que assegura a coloração da amostra, é preparada dissolvendo-se inicialmente 10 g de iodeto de potássio em 100 ml de água destilada, acrescentando-se lentamente à solução, sob agitação, 5 g de cristais de iodo. A solução de MIF é preparada imediatamente antes do uso, misturando-se 9,4 ml da solução de MF com 0,6 ml da solução de Lugol. Sugere-se misturar de duas a três partes de solução MIF a uma parte de fezes frescas para o melhor resultado. Compostos de mercúrio – como o mertiolato e o mercurocromo – contidos na composição dessas soluções são um sério obstáculo ao seu uso. Essas substâncias são altamente tóxicas e não podem ser descartadas na rede pública de esgoto, o que exige técnicas especiais de descarte. Por isso, o uso da solução de MIF na rotina diagnóstica moderna é cada vez mais raro e não deve ser incentivado.

Para o preparo de 100 ml de SAF, misturam-se 1,5 g de acetato de sódio, 2 ml de ácido acético glacial e 4 ml de solução comercial de formaldeído a 40% a 92 ml de água destilada. Sugere-se misturar três partes de solução de SAF a uma parte de fezes frescas para o melhor resultado. SAF é o preservante disponível em uma das versões do dispositivo de coleta e armazenamento de amostras Paratest®. Embora seja um excelente preservante, a solução de SAF não tem propriedades adesivas e requer o uso de albumina de Mayer para a adesão

do esfregaço fecal à lâmina de microscopia nas preparações permanentes.

Uma desvantagem comum a todas as soluções preservantes reside na diluição da amostra fecal a ser examinada. As que estão preservadas, portanto, não são adequadas para exame quantitativo pelo método de Kato-Katz e suas variantes, que requerem amostra de consistência firme ou pastosa. Existe no comércio, entretanto, um dispositivo para a coleta e preservação inicial da amostra fecal, a seco, conhecido como Coproseco® (Figura 20.3). Esse dispositivo utiliza paraformaldeído (formaldeído polimerizado sólido) como preservante, o qual é colocado em um sachê junto à tampa do dispositivo. Em temperatura ambiente, o paraformaldeído despolimeriza-se lentamente, liberando gás de formaldeído. Desse modo, a amostra a ser examinada não sofre diluição. Como a emissão de formaldeído é muito lenta, o paraformaldeído é muito menos tóxico do que as soluções de formaldeído. O dispositivo assegura a preservação de elementos parasitários presentes nas amostras fecais (com exceção de trofozoítos), à temperatura ambiente, por até 30 dias.

## Estratégias de exame

O diagnóstico laboratorial das infecções por parasitos intestinais depende do encontro de elementos parasitários em amostras de fezes examinadas ao microscópio (tais como cistos, trofozoítos, ovos e larvas) ou a olho nu (exemplares adultos). A descrição das estratégias de exame que se segue não é exaustiva, pois existe literatura nacional de excelente qualidade com descrições pormenorizadas de cada método. Procura-se aqui destacar o fundamento de cada procedimento e fornecer algumas sugestões práticas para seu aprimoramento.

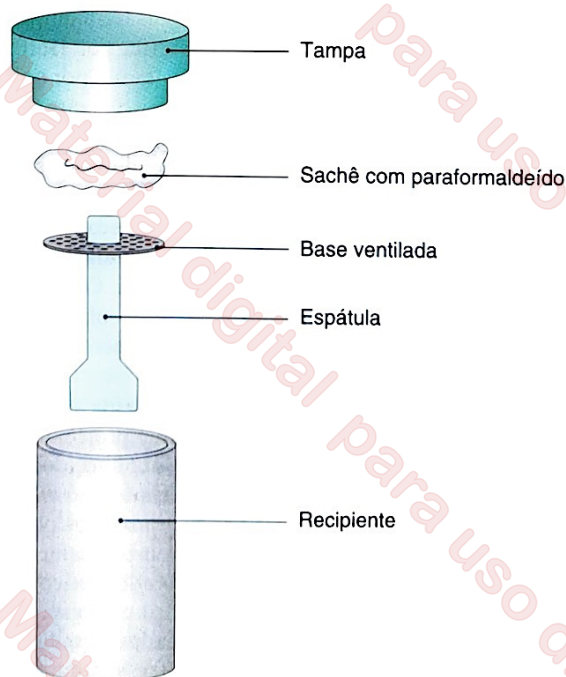


FIGURA 20.3 Dispositivo para coleta e armazenamento de amostras fecais (Coproseco®). A amostra de fezes é preservada em vapor de formaldeído, emitido pelo paraformaldeído contido em um sachê na tampa do recipiente. Assim, a amostra de fezes não é diluída nem tem sua consistência alterada.

### Exame direto a fresco

O *exame direto* de uma pequena porção de fezes (aproximadamente 2 mg) recém-eliminadas colocada sobre uma lâmina e emulsificada em solução salina representa uma alternativa simples e rápida para a identificação de trofozoítos móveis de amebas e flagelados intestinais em amostras com consistência pastosa ou líquida. Tem baixa sensibilidade, contudo, para a identificação de cistos de protozoários e de ovos e larvas de helmintos. Podem-se também empregar amostras preservadas, à custa da perda da mobilidade dos trofozoítos. A coloração com solução de Lugol (cujo preparo foi descrito anteriormente) facilita a identificação de cistos de protozoários, por tornar possível a visualização de seus núcleos e corar vacúolos de glicogênio eventualmente presentes em seu interior. A coloração com uma solução tamponada de azul de metileno possibilita uma boa análise de características morfológicas de trofozoítos. O exame da amostra deve ser feito em 5 a 10 minutos após a coloração, para que o corante penetre adequadamente nos trofozoítos; o tempo máximo sugerido é de 30 minutos.

### Técnicas de concentração

Métodos que exploram as propriedades físicas dos elementos parasitários, como sua massa específica e seu tamanho, são necessários para separá-los das partículas interferentes na amostra fecal e tornar a relação sinal-ruído mais favorável ao microscopista. A viscosidade das suspensões fecais, por exemplo, é um dos fatores que determinam a velocidade de flutuação ou sedimentação dos elementos parasitários. As *técnicas de concentração* procuram separar os elementos parasitários dos demais interferentes nas fezes com o emprego de etapas adicionais, como *sedimentação*, *flutuação* e *centrifugação*. Em geral, resultam em maior sensibilidade diagnóstica para o encontro de cistos de protozoários e de ovos de helmintos.

No Brasil, a técnica de concentração mais frequentemente empregada na rotina clínica é aquela descrita por Hoffman, Pons e Janer, em 1934. Consiste na sedimentação, por ação da gravidade, de uma suspensão de fezes (proporção aproximada de 2 g dissolvidos em 250 ml de água). Para a retirada de partículas interferentes grosseiras, as amostras de fezes passam por peneiras de 80 a 100 malhas/cm<sup>2</sup>, facilmente encontradas no comércio; podem-se também usar filtros descartáveis projetados com essa finalidade, conhecidos como Parasitofiltro®, em versão de tamanho normal e miniaturizada. O uso de peneiras ou filtros comercialmente disponíveis substitui, com vantagem, a gaze dobrada, de malha extremamente irregular, tradicionalmente empregada nesse processo.

A sedimentação é geralmente feita em vasos cônicos de 125 ou 250 ml de capacidade, originalmente projetados para exame de urina. No Brasil, são muitas vezes conhecidos como *cálices de Hoffman*. Tradicionalmente utilizavam-se tubos de vidro, mas atualmente há preferência por produtos plásticos descartáveis, disponíveis no comércio. O processamento de menor volume de amostra, em tubos de fundo cônico ou semi-sférico, como os tubos de ensaio comuns com capacidade de 15 ml, também leva a resultados adequados. A sedimentação em recipientes grandes tende a produzir sedimentos excessivamente volumosos. O exame de parte desse sedimento pode dar origem a uma seleção de parasitos de acordo com suas velocidades de queda. Ao final de 10 a 30 minutos, a maioria dos ovos de helmintos (com exceção daqueles de baixa massa específica, como os de ancilostomídeos), estará no

sedimento; em 2 horas, a maioria dos cistos de protozoários terá sedimentado. O sedimento é, então, recolhido com uma pipeta Pasteur e examinado ao microscópio após coloração com solução de Lugol. Uma alternativa consiste em remover cuidadosamente dois terços do sobrenadante ao final de 2 horas, completar o volume com água e realizar nova etapa de sedimentação por 1 hora, assegurando um sedimento mais límpido. São erros comuns prolongar excessivamente o tempo de sedimentação das amostras e utilizar grandes quantidades de fezes para recuperar maior quantidade de elementos parasitários no sedimento. Embora isso de fato ocorra, o sedimento passa a conter também grande quantidade de elementos interferentes, tornando a relação sinal-ruído desfavorável ao microscopista. O método de sedimentação por gravidade, inicialmente descrito para a detecção de ovos de *Schistosoma mansoni* nas fezes, possibilita o encontro de outros elementos parasitários, como cistos e oocistos de protozoários e ovos e larvas de diversos helmintos.

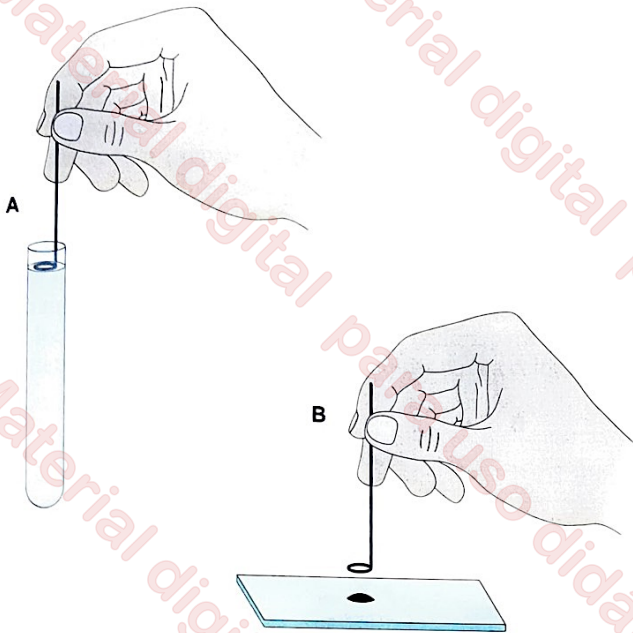
Outra técnica de concentração muito popular, ainda que bem mais laboriosa, é aquela descrita por Faust e colaboradores, em 1938. Esse método consiste em algumas etapas de centrifugação de uma suspensão de fezes em água (proporção de 1:10), seguida de ressuspensão e centrifugação do sedimento em uma solução saturada de sulfato de zinco, com massa específica de 1,18. No preparo de 1 l de solução de sulfato de zinco, utilizam-se 330 g de cristais de sulfato de zinco (ZnSO<sub>4</sub>) dissolvidos em 670 ml de água. A solução é filtrada e tem sua massa específica verificada com densitômetro. Quando se empregam amostras de fezes preservadas em solução de formalina, sugere-se o emprego de solução de sulfato de zinco com massa específica um pouco superior, em torno de 1,20.

Para a remoção de detritos, a suspensão de fezes deve ser peneirada ou filtrada, e é recolhido um volume aproximado de 12 ml em um tubo de ensaio comum, de fundo arredondado, com 15 ml de capacidade. Centrifuga-se a amostra por 45 a 60 segundos a 650 g, remove-se o sobrenadante e acrescentam-se 2 a 3 ml de água ao sedimento, misturando-se bem, completando-se a seguir o volume até 12 ml. Essas etapas de centrifugação, decantação e lavagem do sedimento são repetidas até que o líquido sobrenadante esteja relativamente límpido. Decanta-se o líquido sobrenadante da última lavagem e acrescentam-se 2 a 3 ml de solução de sulfato de zinco, misturando-se bem. Após a homogeneização, acrescenta-se a solução de sulfato de zinco até completar-se o volume de 12 a 14 ml e centrifuga-se novamente a amostra por 45 a 60 segundos a 650 g.

Ao final da última etapa de centrifugação, os ovos de helmintos e cistos de protozoários tendem a se concentrar na película superficial do sobrenadante, devendo ser recolhidos cuidadosamente com o uso de uma alça bacteriológica (muitas vezes, referida como *alça de platina*) de 5 a 7 mm de diâmetro (Figura 20.4). As amostras assim obtidas são coradas com solução de Lugol e examinadas ao microscópio.

Os laboratórios clínicos empregam ainda o *método de flutuação de Willis*, inicialmente preconizado para a pesquisa de ovos de ancilostomídeos, e a técnica de *concentração em formol-éter* descrita por Ritchie.

A técnica de Willis, muito utilizada em Portugal, consiste em dissolver pequenas amostras de fezes (cerca de 1 g) em solução saturada de cloreto de sódio (com massa específica de 1,200) e transferi-la para um recipiente de cerca de 3 cm de diâmetro, com capacidade de cerca de 20 ml, de modo que a superfície do líquido atinja a borda do recipiente (Figura 20.5).

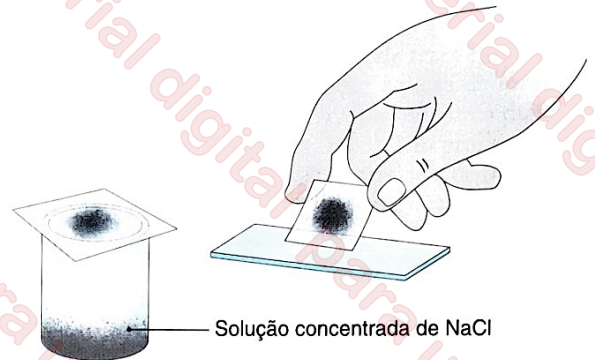

**FIGURA 20.4** Método de Faust et al., com base em centrifugo-flutuação em sulfato de zinco, para a concentração de elementos parasitários em amostras de fezes. A figura ilustra as etapas finais do procedimento. Ao final de diversas etapas de centrifugação, os ovos de helmintos e cistos de protozoários concentram-se na película superficial da solução de sulfato de zinco. **A.** Remoção da película superficial com uma alça bacteriológica. **B.** Transferência da amostra para uma lâmina de microscópio, para posterior exame, entre lâmina e lamínula, após a coloração com a solução de Lugol.

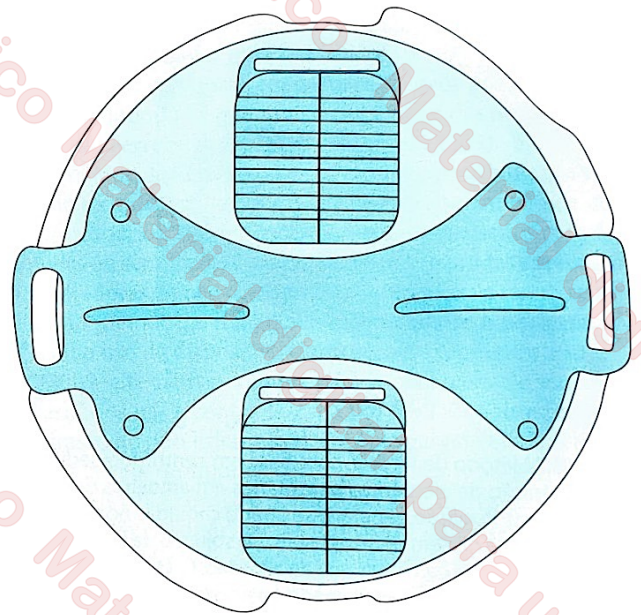
Para a recuperação dos ovos, mantém-se uma lâmina de microscopia sobre a boca do recipiente, por 5 a 20 minutos, em contato com o menisco do líquido, levantando-a e invertendo-a rapidamente a seguir. A amostra aderida à lâmina, coberta com uma lamínula, é examinada em seguida, sem coloração. Esse método não é recomendado para a busca de cistos de protozoários, larvas de helmintos, ovos de *S. mansoni* nem ovos inférteis de *Ascaris lumbricoides*. A técnica de flutuação de Sheather, usada para a concentração de oocistos de coccídeos intestinais, baseia-se em princípio semelhante, mas emprega uma solução saturada de sacarose.

Um método de flutuação semelhante ao de Willis, mas usando uma câmara plástica descartável, é comercializado em diversos países da Europa com o nome de Mini-FLOTAC® (Figura 20.6). Utiliza 1 g de fezes, diluída em formalina a 5% e misturada a uma solução de flutuação (SF), que pode ser SF2 (solução de cloreto de sódio saturada, com massa específica de 1,200, exatamente como descrito na técnica de Willis) ou SF7 (solução de sulfato de zinco com massa específica de 1,350). A suspensão é transferida para a câmara plástica e a leitura é feita 5 a 10 minutos depois. Descreve-se boa sensibilidade para a detecção de ovos de helmintos, com resultados menos satisfatórios para cistos de protozoários (Barda et al., 2013).

O método de Ritchie baseia-se em centrifugação para concentrar elementos parasitários no sedimento. Embora seja usado com frequência em diversos países, tem o inconveniente de empregar o éter, substância volátil e de acesso restrito. Para a remoção de detritos, a suspensão de fezes (1 a 2 g diluídas em 10 ml de água ou solução salina) passa inicialmente por uma peneira de 80 a 100 malhas/cm<sup>2</sup> ou por um filtro descartável, sendo recolhida em um tubo de centrifuga de fundo côncavo



**FIGURA 20.5** Método de Willis et al., com base em flutuação em solução salina saturada, para a concentração de elementos parasitários em amostras de fezes. A película superficial da solução salina é cuidadosamente transferida para uma lâmina de microscopia, para exame entre lâmina e lamínula, sem coloração.



**FIGURA 20.6** Câmara plástica descartável, comercializada em diversos países da Europa com o nome de Mini-FLOTAC®, para a flutuação de elementos parasitários e seu exame ao microscópio.

com 15 ml de capacidade. Seguem-se etapas de centrifugação, decantação e lavagem, idênticas às descritas na técnica de Faust et al., até que o sobrenadante esteja relativamente claro. Decanta-se o líquido sobrenadante da última lavagem e acrescentam-se 1 a 2 ml de solução tamponada de formalina a 10%, misturando-se bem. Após a homogeneização, acrescenta-se a solução de formalina até completar-se o volume de 10 ml, deixa-se a suspensão em repouso por 10 minutos e adicionam-se 3 ml de éter etílico (C<sub>4</sub>H<sub>10</sub>O) (que pode ser substituído por igual volume de acetato de etila, C<sub>4</sub>H<sub>8</sub>O<sub>2</sub>), com agitação vigorosa subsequente. Centrifuga-se novamente a amostra por 60 segundos a 500 g. Ao final da última etapa de centrifugação, formam-se quatro camadas: (i) o sedimento no fundo, contendo os elementos parasitários; (ii) uma camada de formalina; (iii) uma camada rica em detritos fecais; e (iv) uma camada de éter na superfície (Figura 20.7). As três camadas superiores são descartadas e as paredes do tubo são limpas com um swab de

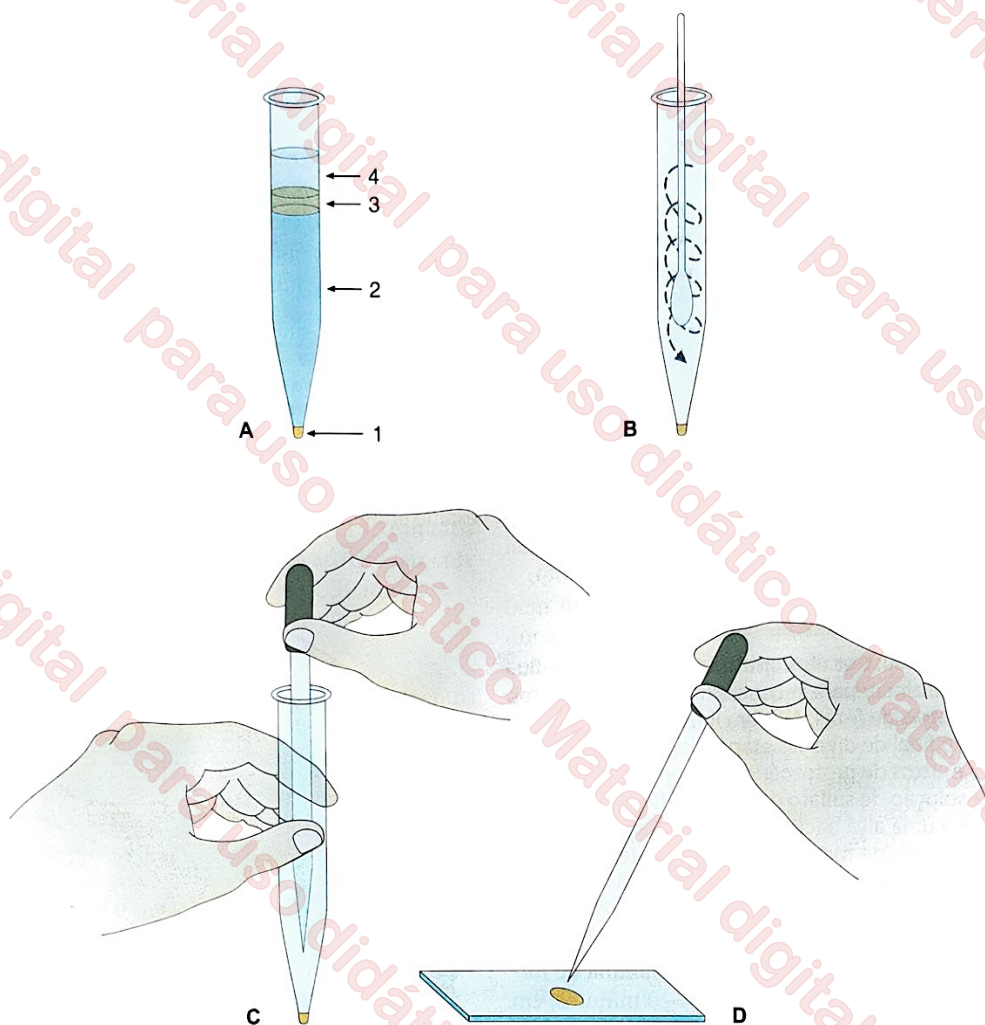


FIGURA 20.7 Método de Ritchie, com base em centrífugo-sedimentação em solução de formalina-éter ou formalina-acetato de etila, para a concentração de elementos parasitários em amostras de fezes. A figura ilustra as etapas finais do procedimento. A. Ao final da última etapa de centrifugação, separam-se quatro camadas no tubo: (1) sedimento que contém os elementos parasitários; (2) solução de formalina; (3) camada rica em detritos fecais; (4) solução de éter ou acetato de etila. B. As três camadas superiores são descartadas, e as paredes do tubo são limpas com um swab de algodão. C. O sedimento é removido com uma pipeta tipo Pasteur. D. O sedimento é colocado sobre lâmina de microscopia e examinado ao microscópio, entre lâmina e laminula, corado com solução de Lugol ou outros corantes.

algodão tipo cotonete. O sedimento é recolhido e examinado ao microscópio. Como o éter e o acetato de etila são substâncias tóxicas e de uso restrito, a técnica tradicional de Ritchie vem caindo em desuso nos laboratórios clínicos de referência.

Uma modificação simples da técnica de Ritchie consiste em substituir o éter ou o acetato de etila por detergente comum, de uso doméstico (Kightlinger; Kightlinger, 1990), ou por surfactantes mais potentes, como o detergente Tween20®, de uso corrente em laboratórios de rotina diagnóstica e de pesquisa (Methanitikorn et al., 2003). Outra modificação do método de Ritchie, promissora para uso no diagnóstico de esquistossomose, consiste em acrescentar partículas paramagnéticas ao último sedimento. Os ovos de *S. mansoni* aderem a essas partículas presentes e podem ser separados dos demais detritos com auxílio de um ímã de neodímio ou terras raras (Cândido et al., 2018).

### ❖ Técnicas de quantificação de cargas parasitárias

A quantificação de cargas parasitárias é geralmente feita, de modo indireto, por meio da contagem de ovos de helmintos

detectados em amostras fecais. Embora, na prática clínica, raramente sejam empregados métodos para a contagem de cistos de protozoários nas fezes, as estimativas indiretas de carga parasitária baseadas na eliminação de cistos podem ser úteis em certos contextos clínicos e epidemiológicos. As técnicas quantitativas baseiam-se em diferentes estratégias para estimar a massa ou volume da amostra fecal a ser examinada, bem como da contagem dos ovos nela encontrados. Os resultados são normalmente expressos em número de ovos por grama de fezes.

A técnica quantitativa de uso mais frequente em todo o mundo é a de Kato-Katz, que emprega uma pequena placa ou cartão perfurado para medir o volume da amostra a ser examinada. O orifício da placa ou cartão tem comumente 6 mm de diâmetro (correspondendo a um volume de 41,7 mg de fezes). Na técnica original de Kato-Katz, a amostra passa inicialmente por uma tela de metal (60 a 80 malhas/cm<sup>2</sup>) ou de náilon (105 malhas/cm<sup>2</sup>), para a remoção de interferentes mais grosseiros, e, a seguir, é transferida para o orifício da placa ou cartão medidor. A amostra de fezes removida do orifício (portanto, de volume conhecido) é comprimida entre uma lâmina de microscopia e uma laminula de celofane,

previamente embebida em uma solução de glicerina e verde malaquita, e examinada ao microscópio no período de 30 minutos a 2 horas (Figura 20.8). Para o diagnóstico de esquistossomose, recomenda-se a leitura 24 horas depois; para o encontro de ovos de ancilostomídeos, a leitura é feita, no máximo, 4 horas após o preparo da lâmina. Existem kits disponíveis no comércio (Helm-Test®, produzido por Biomanguinhos) que contêm todo o material necessário para a sua execução. Todavia, há dois procedimentos da técnica original de Kato-Katz que podem ser omitidos sem qualquer prejuízo na relação sinal-ruído para o microscopista: (i) a passagem da amostra fecal por uma malha metálica ou de náilon, para a retirada de detritos; e (ii) o uso de verde malaquita para a coloração de

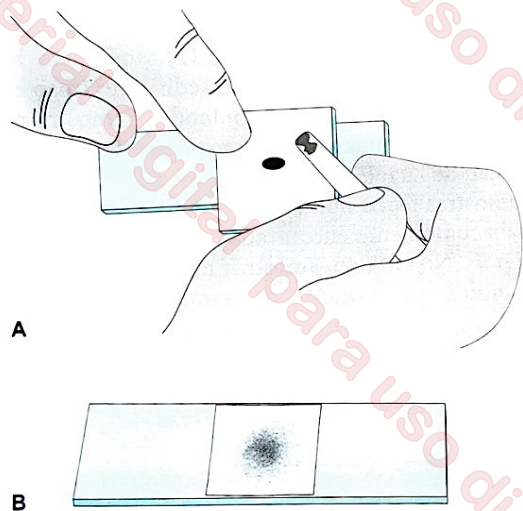


FIGURA 20.8 Método de Kato-Katz, com base em diafanização em glicerina de um volume conhecido de amostra fecal, para a quantificação de cargas parasitárias. A figura ilustra as principais etapas do procedimento. **A.** Medida do volume de fezes a ser examinado com o uso de uma placa ou cartão perfurado. O orifício do produto disponível no mercado nacional tem 6 mm de diâmetro, correspondendo a um volume de 41,7 mg de fezes. **B.** A amostra de fezes removida da placa medidora é comprimida entre uma lâmina de microscopia e uma lamínula de celofane, previamente embebida em solução de glicerina, e examinada ao microscópio.

fundo da amostra, que é dispensável quando o microscópio está adequadamente iluminado.

Na técnica de Kato-Katz, a amostra de fezes é diafanizada em glicerina. Entretanto, uma solução aquosa de sacarose a 85%, com índice de refração de 1,49, permite uma diafanização ainda mais eficiente (Ferreira, 2005). Um produto comercialmente disponível – Coprokit® –, prático e de baixo custo, contém todo o material necessário para a execução de uma variante simplificada da técnica de Kato-Katz, em que as amostras, sem passar pela malha metálica, são medidas em placas descartáveis, diafanizadas eficientemente em solução de sacarose e examinadas sem coloração de fundo com verde malaquita (Figura 20.9). O método quantitativo pode ser ainda mais simplificado dispensando-se o uso de uma placa perfurada para estimar o volume da amostra a ser examinada, sem perda de precisão e exatidão. Como o diâmetro do esfregaço resultante da compressão da amostra entre lâmina e lamínula correlaciona-se muito bem com o volume de fezes empregado, basta medir dois diâmetros perpendiculares do esfregaço para estimar o volume da amostra usando a equação  $y = ax^b$ , em que  $x$  é a média aritmética dos diâmetros (em mm),  $y$  é o volume de fezes (em mm<sup>3</sup>),  $a = 4,263 \times 10^{-3}$  e  $b = 2,980$ . As contagens são expressas em número de ovos por grama de fezes, pressupondo-se que a massa específica das fezes seja igual a 1 g/ml (Ferreira et al., 1994; Teles et al., 2003).

O método de Kato-Katz e suas variantes possibilitam a visualização e contagem de ovos de helmintos, porém não de cistos de protozoários. Além disso, não podem ser usados com fezes líquidas ou semiformadas nem com fezes mantidas em soluções preservadoras. Para a conservação de amostras a serem submetidas ao método de Kato-Katz, recomenda-se a refrigeração a 4°C ou o uso do dispositivo Coprosec® (ver Figura 20.3).

Outra alternativa comum para a contagem de elementos parasitários nas fezes foi descrita por Stoll. Consiste no uso de um frasco do tipo Erlenmeyer, em cujo gargalo estejam marcados os níveis de líquido correspondentes a 56 ml e 60 ml (Figura 20.10). O frasco é preenchido até a marca de 56 ml com uma solução decinormal de hidróxido de sódio (NaOH). A solução de hidróxido de sódio é preparada dissolvendo-se 4 g de NaOH em 1 l de água destilada. A amostra de fezes é acrescentada à solução até que o líquido alcance a marca de 60 ml.

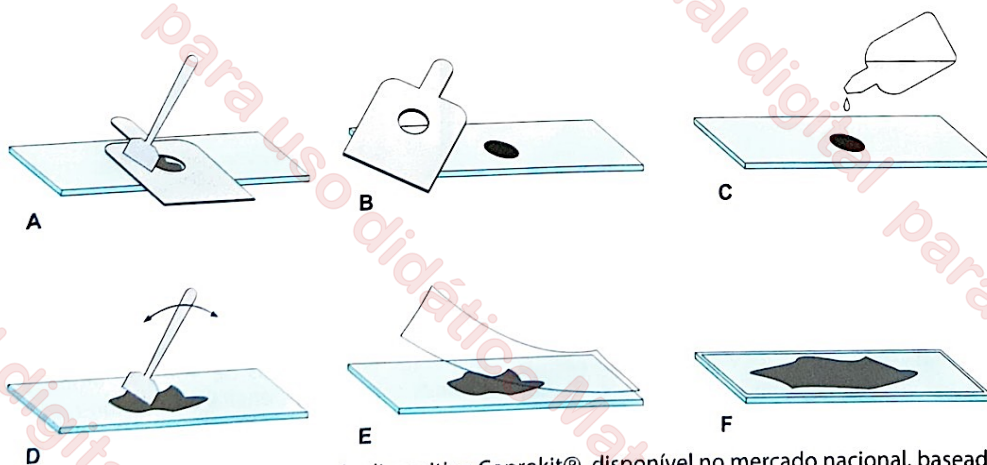
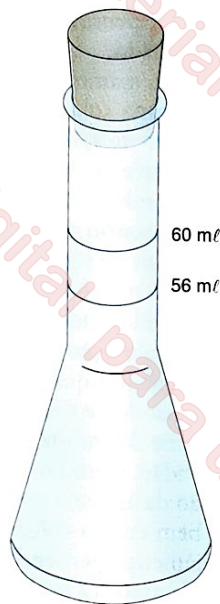


FIGURA 20.9 Exame de fezes quantitativo com o uso do dispositivo Coprokit®, disponível no mercado nacional, baseado em diafanização em sacarose de um volume conhecido de amostra fecal. **A.** Medida do volume de fezes a ser examinado com o uso de uma placa medidora. **B.** Transferência da amostra para uma lâmina de microscopia. **C.** Acréscimo da solução diafanizadora (solução aquosa de sacarose a 85%). **D.** Homogeneização da amostra com esfregaço. **E.** Sobreposição de uma lamínula de celofane seca. **F.** Compressão da amostra entre lâmina e lamínula para o preparo do esfregaço.



**FIGURA 20.10** Frasco de Stoll para uso em exame de fezes quantitativo. O frasco é preenchido até a marca de 56 ml com uma solução de NaOH; a seguir, acrescenta-se a amostra fecal até que o líquido alcance a marca de 60 ml. Após a homogeneização vigorosa da suspensão, examina-se, ao microscópio, uma alíquota de 0,15 ml, retirada com pipeta graduada.

Após homogeneização vigorosa da suspensão, facilitada pela introdução no frasco de algumas pérolas de vidro, examinam-se ao microscópio 0,15 ml da suspensão, retirados com pipeta graduada. Ao multiplicar-se por 100 o número de elementos parasitários encontrados nesse volume de suspensão, obtém-se uma estimativa razoavelmente precisa do número de elementos parasitários por grama de fezes.

O uso de fotometria foi sugerido por Beaver, para estimar o volume de amostra em preparação para o exame direto, tornando possível assim estimar a quantidade de elementos parasitários por massa de fezes analisada. Baseia-se no princípio de que a turbidez da amostra (causada essencialmente por bactérias e outras partículas interferentes) é diretamente proporcional à quantidade de fezes misturada à solução salina. Com o uso de suspensões com volume conhecido de fezes, é possível obter uma equação simples, que descreve a relação entre a absorbância da amostra, medida com um fotômetro adaptado ao microscópio (Ferreira; Carvalho, 1972), e o volume de fezes presente no esfregaço. Essa equação é empregada para estimar o volume de amostra nos exames subsequentes.

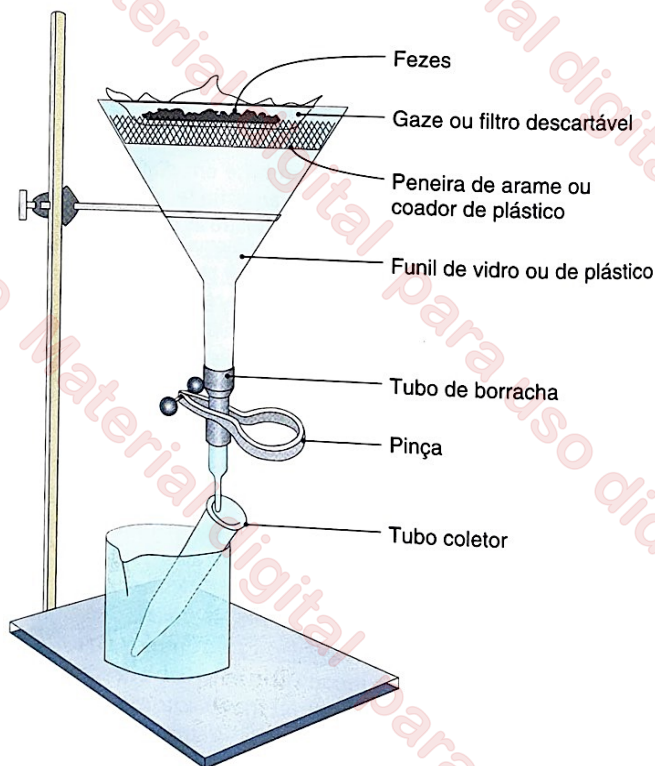
### • Pesquisa de larvas de helmintos nas fezes

Realiza-se a pesquisa de larvas de helmintos, especialmente de ancilostomídeos e *Strongyloides stercoralis*, em amostras fecais frescas com a técnica descrita por Baermann, posteriormente simplificada no Brasil por Rugai, Mattos e Brisola. A estratégia consiste em atrair as larvas contidas na amostra fecal para o fundo de um recipiente com água aquecida, valendo-se de seu hidrotropismo e termotropismo. No método de Baermann, 8 a 10 g de fezes são colocados sobre um coador metálico ou de plástico, protegidos por um retalho de gaze dobrada. Ao adaptar-se o coador à extremidade superior de um funil (diâmetro de 10 a 12 cm) contendo água aquecida a 40 a 42°C, a amostra fica parcialmente submersa e as larvas existentes nas fezes

migram para o funil contendo água aquecida, acumulando-se em sua extremidade inferior (Figura 20.11). Ao final de 1 a 2 horas, 3 a 5 ml do conteúdo líquido da extremidade inferior do funil são obtidos através de um tubo de borracha, abrindo-se uma pinça que o obstrui. O material, colhido em um vidro de relógio ou tubo cônico e corado com solução de Lugol, é examinado ao microscópio; pode ainda ser colhido em tubo cônico e centrifugado (500 g por 2 minutos), examinando-se o sedimento, corado com solução de Lugol, em busca de larvas.

Na técnica de Rugai, Mattos e Brisola, utiliza-se um vaso cônico com capacidade de 125 ml ou 250 ml. Nesse vaso, insere-se um recipiente plástico ou metálico contendo as fezes, com a abertura para baixo e em posição levemente inclinada, envolvido em gaze. Acrescenta-se ao vaso cônico água aquecida a 40 a 42°C, até a amostra ficar parcialmente submersa. A amostra, retida pela gaze, entra em contato com a água aquecida sem misturar-se a ela (Figura 20.12). Ao final de 90 a 120 minutos, obtém-se uma amostra do sedimento (mantendo-se preferencialmente o recipiente contendo a amostra no vaso cônico), que é examinada ao microscópio depois de corada com solução de Lugol.

Em amostras fecais humanas frescas, as larvas de nematódeos mais comumente encontradas são larvas rabditóides de *S. stercoralis*. No entanto, amostras mantidas por alguns dias à temperatura ambiente antes de examinadas podem também



**FIGURA 20.11** Aparelho de Baermann para a pesquisa de larvas de helmintos em amostras de fezes. As amostras de fezes são colocadas sobre uma peneira ou coador, metálico ou de plástico, protegidas por um pedaço de gaze dobrada. O funil, de vidro ou plástico, contém água aquecida entre 40 e 42°C, que estimula a migração das larvas presentes na amostra. As larvas concentram-se na água acumulada na extremidade inferior do aparelho. Uma alíquota desse material é removida para um tubo, abrindo-se a pinça que obstrui o tubo de borracha e centrifugada. O sedimento é examinado ao microscópio.

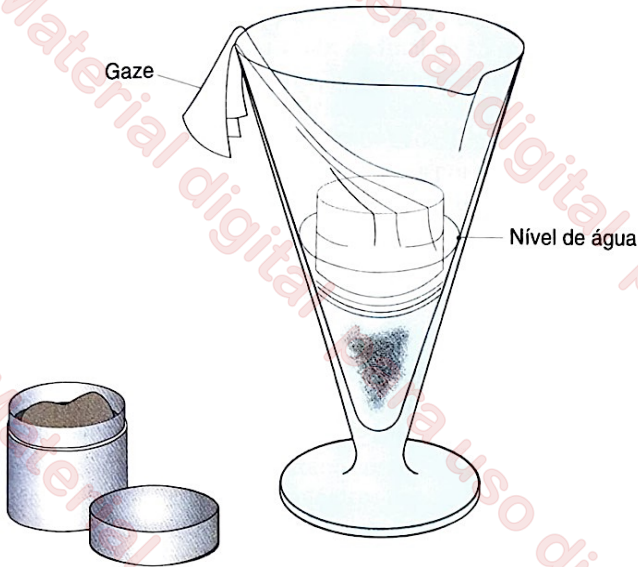


FIGURA 20.12 Método de Rugai et al. para a pesquisa de larvas de helmintos em amostras de fezes. O recipiente plástico ou metálico que contém as fezes é envolvido em gaze e inserido, com a abertura para baixo e em posição levemente inclinada, em um vaso cônico com capacidade de 125 ml ou 250 ml. Acrescenta-se ao vaso cônico água aquecida entre 40 e 42°C, até a amostra ficar parcialmente submersa. A amostra, retida pela gaze, entra em contato com a água aquecida sem misturar-se a ela. Obtém-se uma amostra do sedimento, para exame ao microscópio, depois de corada com solução de Lugol.

conter larvas rabditóides de ancilostomídeos, que eclodiram a partir dos ovos presentes nas fezes. Por isso, a diferenciação entre larvas de ancilostomídeos e *Strongyloides* é essencial para o diagnóstico. As características morfológicas mais úteis para diferenciar essas larvas são encontradas na cavidade bucal e no primórdio genital (Figura 20.13).

### • Pesquisa de ovos de *Enterobius vermicularis*

Os ovos de *Enterobius vermicularis* podem ser eventualmente encontrados em amostras fecais, mas a maioria deles permanece aderida à mucosa e à pele da região perianal. Por isso, o diagnóstico laboratorial da enterobíase é feito com o auxílio de uma fita adesiva de celofane, colocada em contato com a região perianal e transferida, em seguida, para uma lâmina de microscópio. Essa técnica de execução simples, conhecida como *swab anal*, é descrita na Figura 20.14. Estima-se que três *swabs* realizados pela manhã, essencialmente antes do banho e em dias consecutivos, detectem cerca de 90% das infecções por *E. vermicularis*, e que seis *swabs* detectem virtualmente todas as infecções. O método também é útil no diagnóstico laboratorial da teníase.

### • Teste de eclosão de miracídeos

Em geral, considera-se que o método mais sensível para o diagnóstico parasitológico da esquistossomose é aquele conhecido como teste de eclosão de miracídeos. Embora diversas variantes sejam empregadas, seu princípio é simples. Consiste em estimular a eclosão de miracídeos viáveis de *S. mansoni* contidos em ovos recém-eliminados, colocando-se a amostra fecal em contato com solução hipotônica, e em estimular a sua migração subsequente para a parte superior do recipiente de

exame, que é exposta à luz do sol ou à iluminação artificial. Sugere-se o uso de um frasco de Borrel com tampa perfurada, atravessada por um tubo de vidro que tem sua extremidade inferior ocluída por uma esponja plástica ou outro material poroso, que possibilita a passagem de miracídeos, mas não dos detritos presentes na amostra de fezes. Os frascos de Borrel são colocados em uma caixa de madeira, pintada de preto, recobertos com uma tampa também preta, porém perfurada, possibilitando a saída do tubo de vidro. O equipamento completo é mostrado na Figura 20.15.

O teste é feito com amostras frescas, que são lavadas em água (proporção de 10 g por 200 ml) até remover parte da turbidez da suspensão. Depois de sedimentadas e decantadas, as amostras são ressuspensas em 100 ml de água e transferidas para o frasco de Borrel. Tanto o frasco como o tubo de vidro adaptado à sua tampa são preenchidos completamente

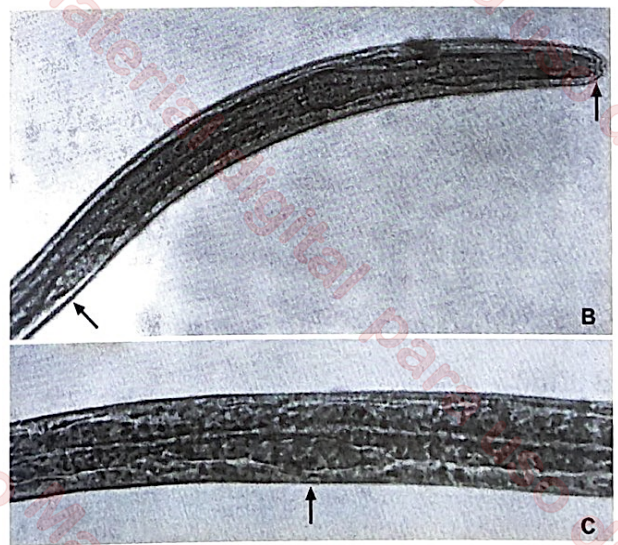
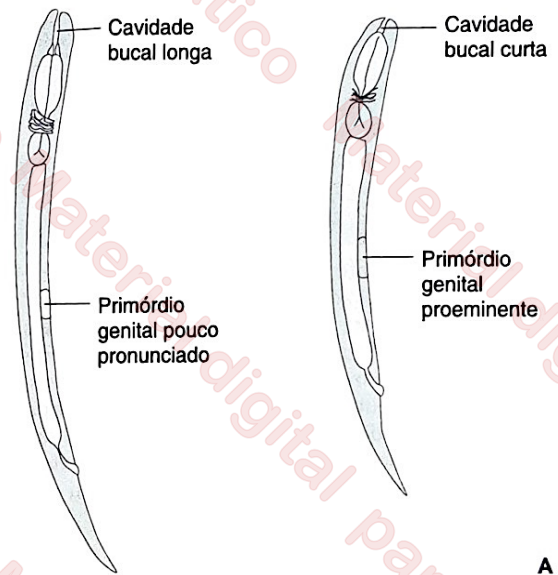
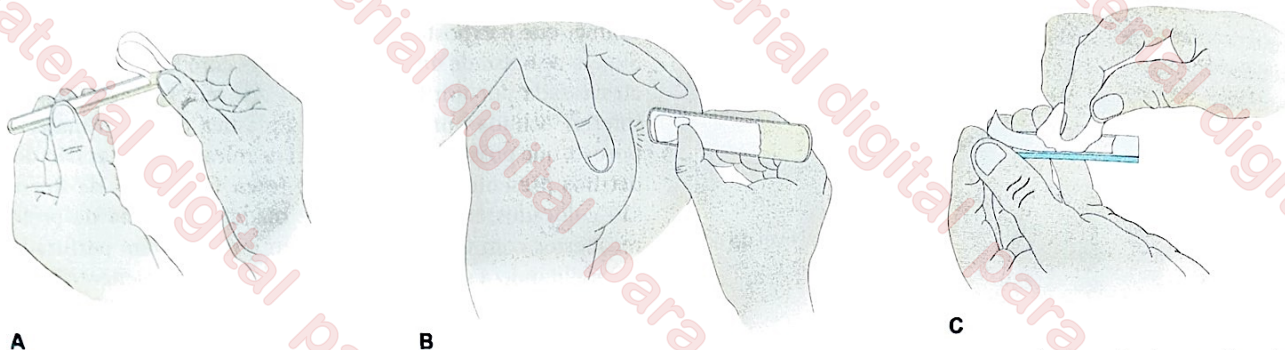


FIGURA 20.13 Características morfológicas para a diferenciação entre larvas rabditóides de ancilostomídeos, à esquerda, e de *Strongyloides stercoralis*, à direita (A). Cápsula bucal curta (B) e o primórdio genital pouco pronunciado (B e C), apontados com setas em larvas rabditóides de *S. stercoralis*. Fotografias de Cláudio Santos Ferreira.



**A** **B** **C**  
 FIGURA 20.14 Técnica para a obtenção de ovos retos na região perianal. Uma fita adesiva, com a face colante voltada para fora (A), é colocada em contato com a pele da região perianal, com o auxílio de uma espátula de madeira (B). A seguir, a fita é transferida para uma lâmina de microscopia, pressionada contra ela com o auxílio de um algodão ou gaze, até ficar bem aderida (C), para posterior exame microscópico.

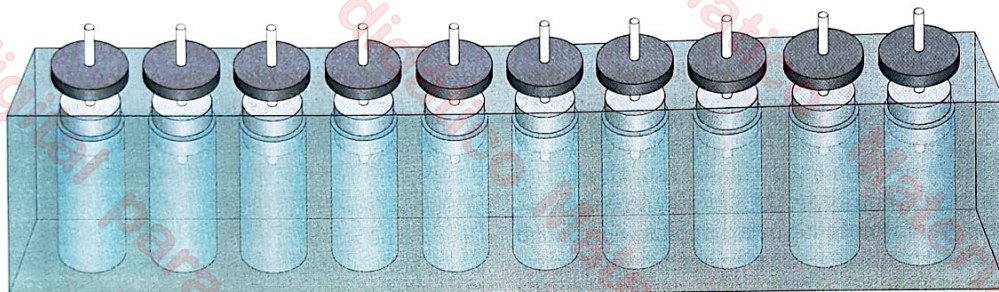


FIGURA 20.15 Equipamento para a realização do teste de eclosão de miracídeos no diagnóstico da esquistossomose. O teste consiste em estimular a eclosão de miracídeos viáveis de *Schistosoma mansoni*, presentes no interior de ovos recém-eliminados, colocando-se a amostra fecal em contato com solução hipotônica, e em estimular a sua migração subsequente para a parte superior do recipiente de exame, que é exposta à luz do sol ou à iluminação artificial. Uma suspensão de fezes em água é transferida para um frasco de Borrel. A tampa desse frasco, representada em cinza-claro, é perfurada e atravessada por um tubo de vidro que tem sua extremidade inferior ocluída por uma esponja plástica ou outro material poroso. Essa esponja possibilita a passagem de miracídeos, mas não dos detritos presentes na amostra de fezes. Os frascos de Borrel são colocados em uma caixa de madeira, pintada de preto, recobertos com uma tampa também preta, porém perfurada, possibilitando a saída do tubo de vidro. Sob estímulo luminoso artificial, os miracídeos migram para a extremidade superior do tubo de vidro, onde são visíveis a olho nu ou com o auxílio de uma lupa de pequeno aumento.

com água, acrescentada cuidadosamente a partir de sua extremidade superior. O contato com a água estimula a eclosão dos miracídeos, e a exposição do equipamento ao sol estimula a migração dos miracídeos para a parte superior do tubo de vidro, no qual podem ser observados a olho nu ou com o auxílio de uma lupa. Trata-se de método relativamente laborioso para uso em larga escala, com sensibilidade superior ao de Kato-Katz quando se utilizam amostras fecais de volume comparável. A combinação de ambas as técnicas, no entanto, resulta em melhor sensibilidade.

## Pesquisa de ovos de *Schistosoma haematobium* na urina

O número de ovos eliminados pelas fêmeas de *S. haematobium* na urina varia ao longo do dia, e é maior entre as 10 e 14 horas. Sugere-se a coleta de uma amostra de, pelo menos, 10 ml, ao final da micção, em um frasco ou garrafa limpa. O ideal é que o exame seja feito imediatamente; caso isso não seja possível, sugere-se a adição de 1 ml de formaldeído a 37% (disponível no comércio) para cada 100 ml de urina.

O método de exame mais simples baseia-se na sedimentação por ação da gravidade. A amostra de urina é agitada vigorosamente e colocada em um recipiente cônico de vidro

ou plástico, como o tradicionalmente utilizado para a sedimentação de emulsões de fezes em água segundo a técnica de Hoffmann et al. A sedimentação é feita por 1 hora. Ao final desse período, descarta-se o sobrenadante e transfere-se o sedimento para um tubo de centrifuga, de fundo côncavo. O sedimento é centrifugado a 2.000 g por 2 minutos. O sedimento é examinado em pequeno aumento (objetiva de 10x), em busca de ovos.

Uma alternativa de maior sensibilidade, adequada para quantificação, consiste na filtração de amostras de urina em membranas de policarbonato ou náilon, com poros de 12 a 20 µm, montadas em um suporte, que por sua vez é acoplado a uma seringa plástica de 10 ml. O procedimento de exame é semelhante ao descrito adiante, na seção "Filtração do sangue em membranas", para a pesquisa de microfílaras no sangue. Resumidamente, a amostra de urina é homogeneizada e 10 ml da amostra são aspirados para a seringa. Nesse momento, acopla-se o filtro e seu suporte à extremidade da seringa e expelle-se a urina presente em seu interior. A seguir, retira-se o filtro e seu suporte e preenche-se a seringa com ar. O ar é expelido, assegurando-se assim a remoção do excesso de urina no filtro, bem como a adequada fixação dos ovos à membrana. Para exame microscópico, a membrana é cuidadosamente removida do suporte, com auxílio de uma pinça, e colocada sobre uma lâmina de microscopia. Utiliza-se uma

gota de solução de Lugol para a coloração da amostra, que é examinada com objetiva de 40X ao final de 15 minutos, para assegurar a adequada penetração do corante nos ovos. A fim de se estimar a carga parasitária, conta-se o número de ovos por 10 ml de amostra de urina examinada. Em geral, considera-se leve uma infecção com 1 a 49 ovos por 10 ml de urina; contagens iguais ou superiores a 50 ovos por 10 ml indicam infecção pesada.

## Colorações permanentes

Amostras de fezes são fixadas e submetidas à coloração permanente primariamente para o diagnóstico preciso de infecção com protozoários intestinais. Embora a solução de Lugol seja largamente empregada como corante na rotina clínica, ela não revela pormenores morfológicos dos cistos e especialmente para a sua identificação. Os esfregaços a serem submetidos à coloração permanente são normalmente fixados com fixador de Schaudinn (produto altamente tóxico) e corados com tricrômico, hematoxilina férrica ou variações da técnica de Ziehl-Neelsen ou Kinyoun.

O corante tricrômico cora adequadamente os cistos da maioria dos protozoários presentes em amostras frescas fixadas em líquido de Schaudinn, com exceção de oocistos de *Cryptosporidium* e *Cyclospora*. Existem diversas variantes da técnica, mas o preparo do corante tricrômico é relativamente simples. Colocam-se, em um béquer, três corantes disponíveis comercialmente: 0,6 g de *Chromotrope* 2R, 0,14 g de *Light Green* SF, 0,15 g de *Fast Green* FCF. Acrescentam-se 0,7 g de ácido fosfotúngstico ( $24\text{WO}_3\cdot 2\text{H}_3\text{PO}_4\cdot 48\text{H}_2\text{O}$ ) e 1 ml de ácido acético glacial ( $\text{C}_2\text{H}_4\text{O}_2$ ) e agita-se a mistura vigorosamente. Depois de 30 minutos de repouso, a mistura recebe 100 ml de água destilada, resultando em um corante de cor púrpura escura, pronto para uso.

O esfregaço de fezes, preparado em uma lâmina de microscopia (Figura 20.16), é fixado em líquido de Schaudinn (por 5 minutos a 50°C ou 1 hora à temperatura ambiente) e imerso em álcool etílico a 70% iodado por 1 minuto, seguida de álcool etílico a 70% não iodado, também por 1 minuto. Para preparar a solução de ácido etílico iodado, basta acrescentar 2 ml de tintura de iodo a 2% (equivalente a 5 mg de cristais de iodo) a 98 ml de álcool etílico a 70%. A seguir, o esfregaço é imerso em corante tricrômico, por 2 a 8 minutos. Segue-se uma imersão rápida (5 a 10 segundos) em álcool-ácido, duas imersões rápidas em álcool etílico a 95% e uma imersão rápida em álcool etílico absoluto. Finalmente, a preparação é imersa em xilol (1 a 3 minutos) e montada com resina sintética. Para preparar 100 ml de solução de álcool-ácido, misturam-se 4,5 ml de ácido acético glacial a 995,5 ml de álcool etílico a 95%.

Com o corante tricrômico, o citoplasma dos trofozoítos cora-se em azul, verde ou púrpura, enquanto a cromatina nuclear (de trofozoítos e cistos), os corpos cromatóides, os eritrócitos e as bactérias coram-se em vermelho. Os esporos de microsporídios podem ser corados em rosa ou vermelho com algumas variantes dessa técnica.

A coloração pela *hematoxilina férrica* é adequada para amostras frescas, em fixador de Schaudinn ou conservadas em MIF e outros preservadores. A técnica original é complexa, mas pode ser simplificada sem nenhuma perda de qualidade da coloração. Descreve-se aqui uma técnica regressiva, em

que os esfregaços são inicialmente corados excessivamente; o excesso do corante é removido nas etapas seguintes (Ferreira, 2003). O esfregaço de fezes é preparado em lâmina (ver Figura 20.16) ou laminula, que deverá estar presa a um pequeno pedaço de borracha para facilitar as manipulações subsequentes (Figura 20.17). Quando preparado com fezes frescas, o esfregaço deve ser fixado com solução de formalina a 10% ou metanol. Depois de fixadas, as lâminas são lavadas em água (duas a três trocas, 1 a 10 minutos) e imersas em solução mordente (solução aquosa de alumínio de ferro a 2%) por 3 minutos. A seguir, são lavadas em água (três a quatro trocas), para retirar o excesso de solução mordente, e coradas por 2 a 10 minutos em uma solução aquosa (0,25%) de hematoxilina. O excesso de corante é removido com três lavagens com água. A diferenciação é feita com uma imersão rápida (1 a 3 segundos) em solução mordente. Seguem-se três a cinco lavagens em água, de 3 a 5 minutos cada, para remover resíduos de alumínio de ferro e assegurar a estabilidade da coloração. A amostra seca é montada e examinada ao microscópio.

Para obter 100 ml de solução de alumínio de ferro (solução mordente), dissolvem-se 2 g de sulfato férrico-amônico ( $\text{FeNH}_4[\text{SO}_4]_2\cdot 12\text{H}_2\text{O}$ ) em cerca de 100 ml de água destilada. Essa solução deve ser preparada imediatamente antes do uso. A solução de estoque de hematoxilina é preparada com 0,25 g de cristais de hematoxilina ( $\text{C}_{12}\text{H}_{14}\text{O}_6$ ) bem dissolvidos em 10 ml de etanol a 95%. Para que a solução de hematoxilina seja oxidada (“amadurecida”), sugere-se que ela seja exposta ao sol por várias semanas; entretanto, basta acrescentar algumas gotas de peróxido de hidrogênio (água oxigenada) à solução para oxidá-la em poucos segundos. Para o preparo da solução de uso (hematoxilina oxidada a 0,25%), completa-se o volume,

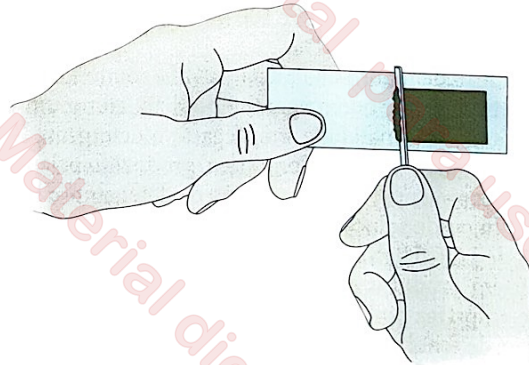


FIGURA 20.16 Técnica para o preparo de esfregaço fecal, em lâmina de microscopia, para posterior fixação e coloração permanente.




FIGURA 20.17 Dispositivo para prender a laminula por uma de suas bordas, para a coloração permanente de amostras de fezes pela hematoxilina férrica.

com água destilada, até 100 ml. A hematoxilina férrica cora as estruturas nucleares, os corpos cromatóides, as bactérias e os eritrócitos em azul-escuro, cinza ou preto, dependendo do protocolo de coloração utilizado.

A pesquisa de oocistos de *Cryptosporidium* e *Cyclospora* nas fezes é comumente feita em amostras frescas, que podem ser previamente submetidas a uma técnica de concentração, como aquela descrita por Ritchie. As amostras são coradas com variações da técnica de Ziehl-Neelsen ou Kinyoun. Oocistos de *Cystoisospora* podem também ser corados com esses métodos, que se baseiam no fato de que os oocistos desses protozoários são álcool-acidorresistentes, restando o corante (fucsina) que lhes confere coloração avermelhada ou rósea. Como alternativa, é possível empregar como corantes, para o diagnóstico dessas infecções, a safranina-azul de metileno e a auramina.

O corante de Kinyoun é preparado em três etapas. Primeiro, dissolvem-se 4 g de fucsina básica ( $C_{19}H_{19}N_3$ ) em 20 ml de álcool etílico a 95%. A seguir, dissolvem-se 8 g de fenol ( $C_6H_6O$ ) fundido a 44°C em 100 ml de água destilada. Finalmente, misturam-se as duas soluções, obtendo-se 120 ml de corante, estável por cerca de 1 ano. O esfregaço de fezes a ser corado é preparado em lâmina (ver Figura 20.16), fixado com metanol, e as lâminas são imersas em solução corante por 3 a 5 minutos e rapidamente lavadas em solução aquosa de álcool etílico a 50% (3 a 5 segundos) e, em seguida, em água corrente. A diferenciação é feita com uma imersão (2 minutos) em solução aquosa de ácido sulfúrico a 1% (v/v), seguida de lavagem com água. Finalmente, faz-se a coloração de fundo com solução alcoólica de azul de metileno a 0,3% por 1 minuto, seguida de lavagem em água corrente. A amostra seca é montada e examinada ao microscópio. Para preparar 100 ml de solução de azul de metileno, dissolvem-se 0,3 g de azul de metileno em pó em 30 ml de álcool etílico a 95% e 100 ml de solução de hidróxido de potássio (KOH) a 0,001%.

A solução de fenol, substância volátil e muito tóxica, pode ser substituída por outro agente lipofílico, como um detergente. Com essa finalidade, emprega-se o detergente líquido LOC High Suds®, de uso doméstico, produzido pela Amway (Ellis; Zabrowarny, 1993). A solução de detergente a ser utilizada no lugar da solução de fenol é preparada dissolvendo-se 0,6 ml de LOC High Suds® em 100 ml de água destilada.

Existem produtos disponíveis no comércio, para coloração de amostras biológicas, que incorporam esse detergente no lugar de fenol. Outros detergentes líquidos orgânicos podem ser utilizados no lugar do LOC High Suds®, mas é preciso testá-los previamente antes de incorporá-los na rotina. Entretanto, a despeito de suas vantagens evidentes, o uso de detergentes no método de Kinyoun e similares ainda é relativamente raro na rotina diagnóstica parasitológica (Clarke; McIntyre, 1996).

## Microscopia de fluorescência

Os oocistos de *Cyclospora cayetanensis* e *Cystoisospora belli* são autofluorescentes e podem ser visualizados em preparações a fresco, sem coloração, examinadas com microscópio de epi-iluminação, com fonte de luz ultravioleta (330 a 380 nm). O emprego de corantes fluorescentes, como o Calcofluor White M2R (comercialmente disponível), possibilita a visualização de esporos de microsporídios sob microscopia de fluorescência.

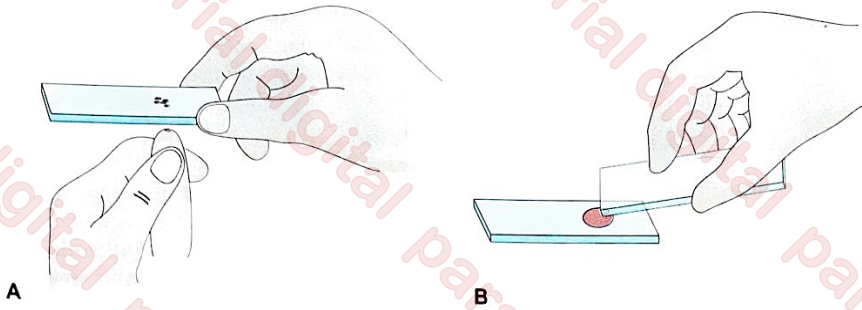
## Exame de amostras sanguíneas

Alguns parasitos podem ter seus estágios evolutivos sanguíneos detectados pelo exame de amostras frescas de sangue, sem coloração; no entanto, a identificação correta da maioria dos parasitos encontrados no sangue exige o uso de métodos de coloração e, eventualmente, de concentração. Basicamente, as amostras sanguíneas podem ser dispostas em lâminas de microscopia de dois modos: em esfregaços sanguíneos delgados ou espessos, as chamadas *gotas espessas*. Para a confecção de esfregaços sanguíneos e de gotas espessas para exame microscópico, o uso de anticoagulantes não é recomendado, por sua possível interferência na morfologia dos parasitos e no processo de coloração. Em geral, usa-se uma pequena amostra de sangue obtida por punção digital com lanceta estéril. Punciona-se normalmente a lateral do dedo (Figura 20.18), embora outros sítios (a sola do pé de crianças pequenas e o lóbulo da orelha) também possam ser puncionados. Atualmente, preferem-se as lancetas com agulha retrátil, que causam menos dor e têm a profundidade da punção adequadamente controlada. Todavia, a maior parte das técnicas de concentração requer a coleta de amostras de sangue venoso com anticoagulantes, preferencialmente ácido etilenodiamino tetra-acético (EDTA).

Para o diagnóstico de filariose linfática, coleta-se a amostra de sangue capilar ou venoso entre as 22 horas e as 4 horas da manhã, devido à maior circulação de microfílarias no sangue periférico nesse período. Quando não é possível a coleta nesse intervalo, pode-se estimular a liberação de microfílarias no sangue periférico com a administração de uma dose oral única de dietilcarbamazina (2 a 8 mg/kg de peso). Nesse caso, a punção deve ser realizada 30 a 60 minutos depois de administrar o medicamento. Não se aplica essa estratégia nas áreas em que a filariose linfática coexiste com a oncocercose; a morte de microfílarias de *Onchocerca volvulus* pode produzir intensa resposta inflamatória no hospedeiro. Para o diagnóstico da mansonelose e da loíase, as amostras sanguíneas são colhidas durante o dia.

## Exame de gota espessa e esfregaço sanguíneo delgado

A *gota espessa* (ver Figura 20.18) é a melhor alternativa para a detecção dos parasitos da malária, considerada padrão-ouro para o diagnóstico da doença. É também empregada para encontrar microfílarias de *Wuchereria bancrofti*, *Brugia malayi*, *Mansonella ozzardi*, *M. perstans*, de tripomastigotas sanguíneas de *Trypanosoma cruzi* durante a fase aguda da infecção chagásica e de tripomastigotas sanguíneas na tripanossomíase africana humana. Essa técnica baseia-se no exame de grande volume de sangue concentrado em uma área relativamente pequena da lâmina, aumentando a probabilidade de detecção do parasito em um número reduzido de campos microscópicos. No diagnóstico da malária e da doença de Chagas, utilizam-se amostras de 3 a 5 µl de sangue, obtido por punção da polpa digital com uma lanceta. O sangue é colocado sobre uma lâmina e espalhado de modo a formar uma mancha circular ou quadrangular de aproximadamente 1 cm de diâmetro ou largura. No diagnóstico das filariose, utilizam-se amostras de 20 a 60 µl de sangue capilar, espalhadas em



**FIGURA 20.18** Técnica para o preparo de uma gota espessa, em lâmina de microscopia, para posterior coloração e pesquisa de hemoparasitos. **A.** Algumas gotas de sangue obtidas por punção digital são transferidas para uma lâmina de microscopia. **B.** A amostra de sangue (3 a 5 mL) é espalhada sobre a lâmina, formando uma mancha circular ou quadrangular de cerca de 1 cm de diâmetro ou largura.

uma área mais extensa da lâmina. É preconizada a *lise* dos eritrócitos, com a remoção da hemoglobina liberada (segundo a técnica descrita por Walker, amplamente empregada no Brasil) antes de a amostra entrar em contato com o corante (Giemsa, Leishman ou Field; em geral, não se recomenda o uso do corante de Wright). Isso garante que a luz do microscópio atravesse a amostra sem sofrer absorção ou difração pela hemoglobina; contudo, para os protozoários intracelulares, a *lise* das hemácias distorce as formas eritrocitárias dos parasitos, o que pode comprometer sua correta identificação principalmente quando as lâminas forem examinadas por microscopistas sem treinamento adequado. Outros fatores que podem interferir no resultado do exame são: (i) a habilidade técnica no preparo da lâmina, seu manuseio e coloração; (ii) a qualidade ótica e a iluminação do microscópio; e (iii) o nível de parasitemia. Para a pesquisa de microfilárias no sangue, comumente examinam-se gotas espessas substancialmente maiores, contendo entre 20 e 60  $\mu\text{L}$  de sangue, que são desmoglobinizadas, coradas com Giemsa ou outros corantes e examinadas ao microscópio.

Segundo o método de Walker, as gotas espessas, depois de secas, devem ser inicialmente desmoglobinizadas por meio de uma imersão rápida (2 segundos) em uma solução hipotônica de azul de metileno. Para preparar essa solução, misturam-se 1 g de azul de metileno, 1 g de fosfato de potássio monobásico anidro ( $\text{KH}_2\text{PO}_4$ ) e 3 g de fosfato de sódio dibásico di-hidratado ( $\text{Na}_2\text{HPO}_4 \cdot 2\text{H}_2\text{O}$ ) em 250 mL de água destilada. A seguir, a amostra é enxaguada em tampão fosfato e corada com Giemsa. A solução corante é preparada imediatamente antes do uso e colocada em uma placa côncava ou em qualquer outro recipiente raso para coloração. A lâmina é corada por 10 minutos, em posição invertida (com o esfregão voltado para baixo), tornando possível que precipitados do corante escorram pela lâmina sem prejudicar a coloração. Após uma lavagem rápida em tampão fosfato, a amostra seca à temperatura ambiente e é examinada ao microscópio.

Para preparar 1 L de tampão fosfato adicionam-se a esse volume de água destilada 0,4 g de fosfato de sódio monobásico anidro e 0,6 g de fosfato de sódio dibásico di-hidratado. Para preparar a solução alcoólica de estoque de Giemsa, misturam-se, em frasco contendo pérolas de vidro, 0,75 g de Giemsa em pó em 35 mL de glicerol e 65 mL de metanol. Depois de adequada homogeneização, a solução é filtrada em papel-filtro e mantida em frasco conta-gotas de cor âmbar. A solução corante é preparada no momento de uso, observando-se a proporção de uma gota de solução alcoólica de Giemsa por mL de tampão fosfato.

O *esfregão sanguíneo delgado* (Figura 20.19) possibilita a avaliação de características morfológicas dos parasitos, especialmente dos plasmódios, e de parâmetros essenciais para a sua identificação, como a precisa localização dos parasitos (se intracelular ou extracelular), o diâmetro das hemácias infectadas e não infectadas e a existência de grânulos parasitários. Em seu preparo, utilizam-se 1 a 2  $\mu\text{L}$  de sangue, que é estendido sobre a lâmina com o auxílio de uma segunda lâmina de microscopia. O objetivo é que o sangue se espalhe de maneira a não haver sobreposição de hemácias. Depois de fixados, os esfregões são corados com os mesmos corantes utilizados para as gotas espessas e examinados ao microscópio de luz com objetiva de imersão. Recomenda-se que a coloração das lâminas seja realizada até 72 horas do seu preparo. Por empregar volume reduzido de sangue distendido em uma única camada, essa técnica apresenta como limitação fundamental a necessidade de análise de um grande número de campos microscópicos, especialmente em condições de baixas parasitemias.

A coloração de esfregões sanguíneos com laranja de acridina, um corante fluorescente, proporciona uma alternativa para a pesquisa de plasmódios (Figura 20.20), tripanossomos e microfilárias no sangue (Kawamoto et al., 1999). A solução-estoque de laranja de acridina (10 mg/mL) é preparada dissolvendo-se 1 g do corante em 100 mL de solução salina tamponada, com pH entre 7,0 e 7,5. Para evitar contaminação, pode-se acrescentar azoteto de sódio ( $\text{NaN}_3$ ), em concentração final (peso/volume) de 0,5 a 1,0%. A solução de trabalho (100 mg/mL), usada para corar esfregões sanguíneos fixados com metanol, é 100 vezes mais diluída; bastam duas gotas por esfregão para obter-se uma coloração adequada em menos de 1 minuto, com os núcleos amarelos ou verde-claros e o citoplasma alaranjado. A preparação é examinada entre lâmina e lamínula, com objetiva de 40 $\times$ , em microscópio de fluorescência equipado com filtros-barreira adequados.

## Técnicas de concentração de sangue

Diversas estratégias de concentração de parasitos em amostras sanguíneas foram descritas para aumentar a eficiência diagnóstica dos exames de sangue. Entre elas, destacam-se a técnica de centrifugação em tubo de micro-hematócrito e a técnica de Strout, para detectar tripomastigotas sanguíneos, e a técnica de Knott e de filtração em membrana, para o diagnóstico da filariose linfática.

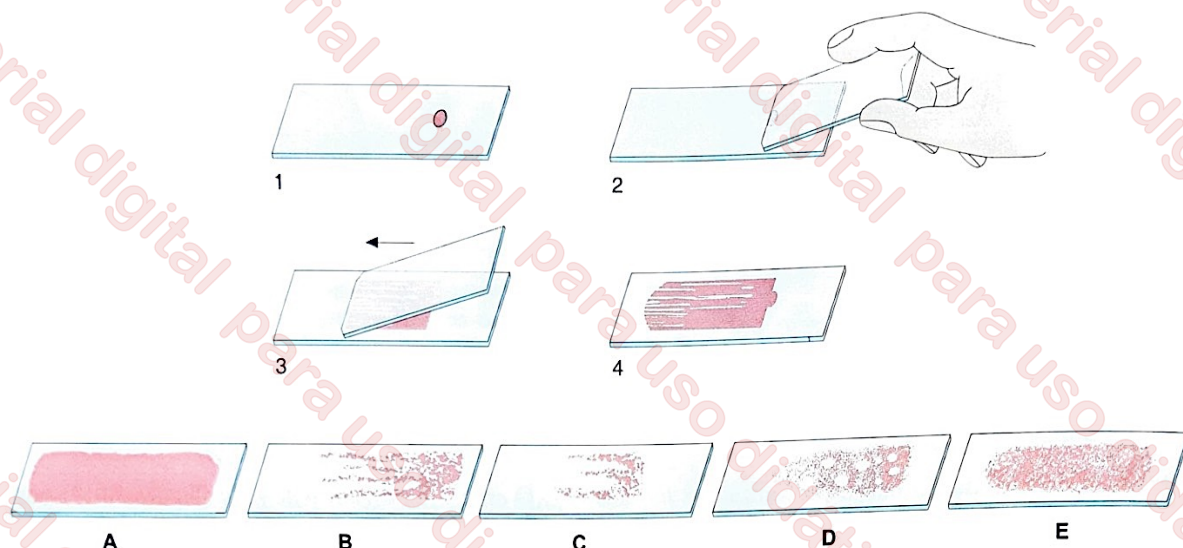


FIGURA 20.19 Técnica para o preparo de um esfregaço delgado, em lâmina de microscopia, para posterior coloração e pesquisa de hemoparasitos. 1. Duas gotas de sangue, geralmente obtidas de punção da polpa digital, são transferidas para uma lâmina de microscopia. 2 a 4. A amostra de sangue (1 a 2  $m\ell$ ) é estendida sobre a lâmina, com o auxílio de uma segunda lâmina, formando um esfregaço delgado. A parte inferior da figura mostra alguns problemas técnicos frequentemente observados durante o preparo de esfregaços sanguíneos: esfregaço excessivamente espesso (A); esfregaço preparado com sangue parcialmente coagulado (B); estiramento inadequado da amostra ou volume de amostra muito pequeno (C); amostra oleosa (D); esfregaço tecnicamente adequado (E).

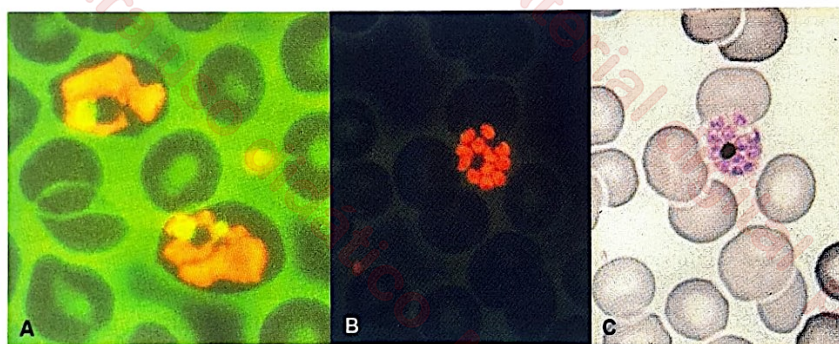


FIGURA 20.20 Esfregaços sanguíneos corados com laranja de acridina. A. Observam-se duas hemácias parasitadas por trofozoítos. B. Hemácia parasitada com esquizonte de *Plasmodium malariae*. Para comparação, a fotografia C. foi obtida do mesmo campo microscópico, depois de coloração da amostra com Giemsa. Fotografias de Fumihiko Kawamoto, Universidade de Oita, Japão.

### Micro-hematócrito

Recomenda-se o emprego de centrifugação de amostras sanguíneas em tubo capilar para aumentar a sensibilidade do exame microscópico para a detecção de alguns parasitos sanguíneos, especialmente (mas não exclusivamente) de tripomastigotas de *T. cruzi*. Consiste em coletar a amostra de sangue capilar ou venoso em um tubo de micro-hematócrito, seguindo-se sua centrifugação em baixa rotação (160 g). Os tripomastigotas presentes na amostra são concentrados na interface entre o plasma e os eritrócitos, acima do creme leucocitário; microfíliarias podem também ser notadas com esse método. O movimento característico do flagelo pode ser percebido em lupa entomológica. Alternativamente, o tubo de micro-hematócrito pode ser fixado a uma lâmina de microscopia, com auxílio de tiras de fita adesiva em suas extremidades, possibilitando o exame da amostra ao microscópio, com objetiva de 10 $\times$ . O tubo de micro-hematócrito também pode ser quebrado no nível do creme leucocitário, após a centrifugação; o material dessa região é colocado entre lâmina e lamínula para exame ao microscópio, a fresco ou após coloração com Giemsa.

A centrifugação de volumes maiores de sangue (em torno de 10  $m\ell$ ), coletados com anticoagulante, pode ser empregada não somente para a concentração de tripanossomos sanguíneos, mas também para a pesquisa de taquizoítos de *T. gondii* em recém-nascidos infectados, em que a probabilidade de encontro de parasitos no sangue não é desprezível.

### Técnica de Strout

A técnica de Strout apresenta boa sensibilidade para o encontro de tripomastigotas sanguíneos de *T. cruzi*. Consiste na coleta de sangue sem uso de anticoagulante. Assim, à medida que o coágulo é formado, os tripanossomos concentram-se no soro que é, então, coletado e centrifugado a uma baixa rotação (160 g), para possibilitar a remoção de eritrócitos e outras células sanguíneas remanescentes. Após nova centrifugação em alta rotação (600 g), o sedimento é analisado ao microscópio, a fresco ou após coloração com Giemsa, para detecção dos parasitos. O soro suspeito pode ainda ser inoculado em animais de laboratório.

### ◀ Técnica de Knott

O método de Knott é indicado para detectar microfilárias no sangue, especialmente quando se suspeita de baixa parasitemia. Consiste em diluir 5 ml de sangue venoso em 50 ml de solução de formalina a 2%, seguindo-se a sua centrifugação a 400 g. O sedimento deve ser utilizado para preparação de gotas espessas, que podem ser examinadas a fresco ou depois de coradas pelo Giemsa. Sua sensibilidade para o diagnóstico da filariose linfática é normalmente menor que a da gota espessa convencional e da técnica de filtração em membranas.

### ◀ Filtração do sangue em membranas

A filtração em membranas de polycarbonato (Nuclepore® ou Millipore®) oferece uma alternativa para a análise de um volume relativamente grande de sangue (até 10 ml), aumentando, portanto, as chances de detecção de microfilárias na amostra. Após a coleta, o sangue é diluído com cloreto de sódio 0,85% ou em solução-tampão fosfatada e filtrado em membrana com poros de 3 a 5 µm, com 13 mm ou 25 mm de diâmetro, montada em um suporte adequado e acoplada a uma seringa (Figura 20.21). A seguir, o filtro é lavado em solução salina, que passa pela seringa. O filtro é removido do suporte e as microfilárias retidas podem ser observadas ao microscópio. Por ser transparente quando molhada, a membrana pode ser colocada sobre uma lâmina e examinada imediatamente ao microscópio ou corada com Giemsa ou hematoxilina depois de fixada com metanol por 2 minutos. Essa técnica demonstra boa sensibilidade quando comparada aos esfregaços, mas seu custo é relativamente alto.

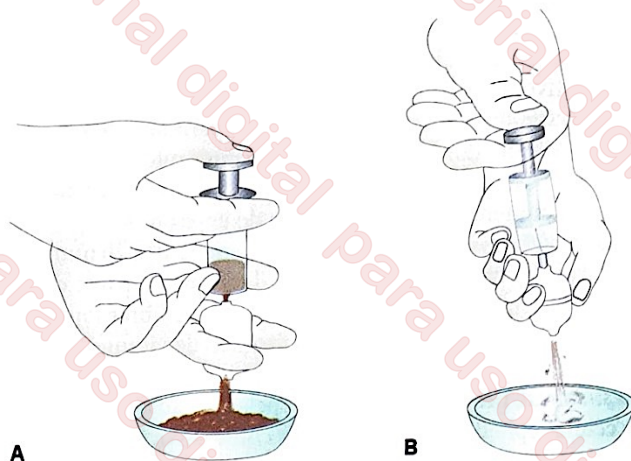


FIGURA 20.21 Técnica de filtração em membrana para a pesquisa de microfilárias no sangue. A. O sangue diluído em solução salina é aspirado e expelido, passando por uma membrana com poros de 3 a 5 mm montado em um suporte acoplado à seringa. B. A seguir, a membrana é lavada pela aspiração de solução salina. Depois de lavado, o filtro é removido do suporte e examinado ao microscópio.

## Diagnóstico de infecções por protozoários cavitários

### Amebíase intestinal

O diagnóstico laboratorial da amebíase intestinal (infecção por *Entamoeba histolytica*/*E. dispar*) baseia-se no encontro de cistos ou trofozoítos em amostras de fezes examinadas ao microscópio. Os trofozoítos encontram-se ao exame direto, a fresco, de amostras de fezes diarréicas recém-eliminadas, ou ainda do exsudato mucossanguinolento que recobre as ulcerações mucosas, em amostras obtidas durante a retossigmoidoscopia. Nesses casos de doença invasiva, o encontro de trofozoítos nas fezes determina o diagnóstico de infecção por *E. histolytica*. Esses trofozoítos frequentemente apresentam hemácias semidigeridas em seu interior. Quando são encontrados somente cistos nas fezes de indivíduos assintomáticos ou com diarreia, as amostras devem ser referidas como positivas para *E. histolytica*/*E. dispar*, pois o exame microscópico da amostra não possibilita a distinção entre essas duas espécies.

Morfologicamente indistinguíveis, os trofozoítos de *E. histolytica* e de *E. dispar* são pleomórficos, de tamanho entre 10 e 60 µm (média de 25 µm), com movimentação por pseudópodes, tipo lobópodes, contendo um núcleo com cariossoma central e cromatina periférica delicada. As formas invasivas são grandes e, em geral, têm hemácias no citoplasma. Os pré-cistos são intermediários entre trofozoítos e cistos, com um núcleo. Os cistos são esféricos ou ovais, com tamanho de

10 a 20 µm (média de 12 µm) e parede cística rígida, podendo conter entre um e quatro núcleos. Os cistos imaturos, isto é, aqueles com um ou dois núcleos, têm estrutura cilíndrica conhecida como *corpo cromatoide*, constituída por ribossomos, com formato semelhante ao de um charuto.

No exame direto de amostras de fezes frescas, os cistos são comumente corados com solução de Lugol, mas a coloração com hematoxilina férrica ou tricrômico possibilita melhor visualização das estruturas internas dos cistos e trofozoítos. As técnicas de concentração são amplamente recomendadas para aumentar a sensibilidade diagnóstica. Os métodos imunológicos e moleculares para a diferenciação de cistos de *E. histolytica* e *E. dispar* ainda não são de uso corrente nos laboratórios clínicos do Brasil.

O diagnóstico de abscesso amebiano pode ser relativamente difícil, e depende em grande parte de dados clínicos e epidemiológicos. O exame parasitológico não tem utilidade nesse contexto. Exames de imagem, como a ultrassonografia ou a tomografia computadorizada, possibilitam a identificação de abscessos hepáticos. Em geral, não se recomenda a punção dos abscessos amebianos, com finalidade diagnóstica ou terapêutica, diante do risco de contaminação bacteriana secundária. Os testes sorológicos são positivos para anticorpos na maioria dos indivíduos com amebíase intestinal invasiva e abscesso amebiano, mas em áreas endêmicas muitos indivíduos saudáveis podem exibir anticorpos detectáveis meramente em função de infecções prévias.

### Giardiase

O diagnóstico laboratorial da giardiase é normalmente feito pelo exame microscópico de amostras de fezes. Devido ao batimento flagelar, os trofozoítos são facilmente observados ao exame direto de amostras de fezes diarréicas recém-eliminadas ou em amostras de suco duodenal obtido com o teste do cordão. Amostras preservadas geralmente são coradas com tricrômico ou hematoxilina férrica para melhor visualização da estrutura interna dos parasitos. Os cistos são pesquisados em amostras submetidas a técnicas de concentração, sob

coloração com solução de Lugol, tricrômico ou hematoxilina férrica. Devem-se examinar, pelo menos, três amostras fecais, coletadas em dias alternados, antes de se considerar o resultado negativo, pois os cistos de *Giardia duodenalis* (*G. lamblia* e *G. intestinalis* são igualmente aceitos para designar a espécie) são eliminados nas fezes de modo intermitente. É possível também pesquisar trofozoítos de *G. duodenalis* em amostras de suco duodenal, obtidas por meio do enteroteste.

Os trofozoítos de *G. duodenalis* medem de 10 a 20 µm e são piriformes, com simetria bilateral. Têm quatro pares de flagelos, dois núcleos, dois axonemas (feixes de fibras longitudinais) e dois corpos parabasais em formato de vírgulas, de função desconhecida. Na superfície ventral, há um disco adesivo ou suctorial, principal responsável pela fixação do protozoário às células epiteliais do intestino. Os cistos são ovalados ou elipsoides e medem cerca de 12 µm; têm as mesmas estruturas internas dos trofozoítos, porém duplicadas.

## Infecções por protozoários intestinais emergentes

Descreve-se aqui o diagnóstico laboratorial de infecções pelos coccídeos intestinais *Cryptosporidium parvum* ou *C. hominis*, *Cyclospora cayetanensis* e *Cystoisospora belli* e pelas espécies genericamente conhecidas como microsporídios, atualmente classificadas entre os fungos.

A morfologia dos oocistos dos coccídeos intestinais é descrita no Capítulo 9, *Os Protozoários Intestinais Emergentes*. Os oocistos esporulados (infectantes) de *Cryptosporidium* são esféricos, medem de 2 a 4 µm e contêm quatro esporozoítos nus (sem esporoblasto ou esporocisto). A diferenciação entre *C. parvum* e *C. hominis* não pode ser feita exclusivamente com critérios morfológicos. Os oocistos têm parede rígida ou delgada, e são eliminados nas fezes já esporulados. Os oocistos de *C. cayetanensis* são esféricos, medem de 8 a 10 µm e são eliminados nas fezes não esporulados, mas depois de 5 a 11 dias passam a apresentar dois esporocistos, contendo dois esporozoítos cada um. Os oocistos de *C. belli* são ovalados e medem 20 a 33 µm por 10 a 19 µm, em média 25 µm após a esporulação, quando contêm dois esporocistos, cada um com quatro esporozoítos. Nas fezes, encontram-se normalmente oocistos não esporulados, que requerem 24 a 48 horas no meio exterior para adquirir caráter infectante.

Oocistos de *Cryptosporidium*, *C. cayetanensis* e *C. belli* são encontrados em amostras fecais submetidas a técnicas de concentração, como flutuação ou sedimentação. A visualização pode ser feita a fresco, com microscopia óptica convencional com pouca iluminação, com microscopia de contraste de fase ou com microscopia de fluorescência (explorando a autofluorescência dos oocistos de *C. cayetanensis* e *C. belli*), ou ainda com o material fixado e corado permanentemente pelas técnicas de Ziehl-Neelsen modificada, Kinyoun, safranina-azul de metileno, auramina e similares. A coloração por hematoxilina férrica possibilita a adequada visualização de oocistos de *Cryptosporidium* (Ferreira et al., 2001) e possivelmente de outros coccídeos intestinais, mas é pouco empregada atualmente com essa finalidade. É importante medir o diâmetro dos oocistos para a diferenciação entre *Cryptosporidium* e *Cyclospora*, especialmente quando suas estruturas internas (esporocistos e esporozoítos) são difíceis de serem visualizadas.

Os microsporídios são microrganismos intracelulares obrigatórios originalmente classificados no filo Microspora, mas hoje são considerados mais próximos aos fungos. Podem ser encontrados no intestino delgado, no trato respiratório, bem como na córnea, nos músculos e na placenta. As espécies encontradas em seres humanos são *Enterocytozoon bienersi*, *Encephalitozoon intestinalis* (anteriormente conhecida como *Septata intestinalis*), *Encephalitozoon hellem*, *Encephalitozoon cuniculi*, *Nosema connori*, *Nosema oculorum*, *Nosema*-símile sp., *Vittiforma corneae*, *Pleistophora* sp., *Trachipleistophora hominis*, *Trachipleistophora anthropophthera*, *Thelohania*-símile sp. e *Brachiola vesicularum*. Seu ciclo vital é relativamente simples e, após a transmissão, decorre um período de germinação dos esporos, via extrusão do filamento polar, que se exterioriza e inocula o conteúdo do esporo – esporoplasma – dentro da célula hospedeira. Intracelularmente, tem início uma fase proliferativa, de esquizogonia ou merogonia, seguida pela diferenciação dos esporos, a esporogonia. Os esporos são liberados nas fezes, na urina ou nas secreções respiratórias.

Os esporos, descritos no Capítulo 11, *Os Microsporídios e as Microsporidioses*, são ovais ou piriformes, medem de 2 a 7 por 1,5 a 5 µm. Os estágios proliferativos podem ser arredondados e ligeiramente maiores. O filamento polar constitui-se de um tubo espiralado ancorado em um disco e encontra-se no esporo maduro, a estrutura que caracteriza um microsporidio. As pequenas dimensões dos esporos dificultam o diagnóstico, mas a coloração das amostras de fezes, urina e secreções respiratórias com tricrômico, modificações do Chromotrope de Weber e fluorocromos (Calcofluor White M2R, Uvitex 2B) possibilitam sua identificação.

## Tricomoniase

A tricomoníase, causada pelo protozoário flagelado *Trichomonas vaginalis*, é uma das doenças sexualmente transmissíveis (DSTs) não virais de maior prevalência no mundo. A infecção é frequente em mulheres, chegando a 180 milhões de casos sintomáticos em todo o mundo. A maioria dos homens acometidos é assintomática e seu diagnóstico laboratorial é mais difícil, limitando o valor das estimativas de prevalência disponíveis. O diagnóstico de infecção por *T. vaginalis* em homens tem como maior obstáculo a obtenção de amostras adequadas; o sêmen fresco é provavelmente a amostra mais prática para ser examinada. As técnicas mais utilizadas para o diagnóstico laboratorial são o exame direto a fresco de esfregaços de secreção vaginal e a cultura *in vitro*.

Os esfregaços são preparados com amostras de secreção vaginal coletadas com o auxílio de pipetas. O material, misturado em solução salina, é examinado a fresco ao microscópio, entre lâmina e lamínula. As tricomonas são detectadas pela movimentação dos seus flagelos e membrana ondulante até 24 horas após a coleta. Com sensibilidade de até 82%, o exame direto é a técnica de escolha para diagnóstico de rotina. Algumas vezes, os parasitos são percebidos no exame de Papanicolaou destinado à análise citológica, mas essa coloração não deve ser empregada para diagnóstico de rotina da tricomoníase, por exibir sensibilidade e especificidade inferiores às obtidas com o exame direto (Wendel; Workowski, 2007). No homem, a demonstração do parasito não é tarefa simples. Embora a procura do parasito deva ser realizada em tipos variados de amostras (secreção uretral e prostática e

sedimento urinário), o sêmen fresco é a amostra de obtenção mais prática e rápida para análise.

O cultivo *in vitro* é indicado para situações em que o reduzido parasitismo dificulta a detecção dos flagelados no exame a fresco da amostra suspeita. A cultura é 20 a 30% mais sensível que o exame microscópico convencional, considerada o padrão-ouro para diagnóstico da infecção. Um dos meios comumente utilizados para a cultura das tricomonas é o de Diamond modificado (MDM), mas o meio de Kupferberg também é útil. Caso a sementeira em meio de cultura não possa ser realizada dentro de 20 a 30 minutos da coleta, recomenda-se a diluição da amostra em solução de Ringer, na qual as tricomonas permanecem vivas por até 24 horas. Quando semeados adequadamente, os parasitos crescem rapidamente *in vitro*, devendo a cultura ser examinada diariamente ao microscópio invertido. O resultado somente deverá ser considerado negativo depois da análise diária do material cultivado por, pelo menos, 4 dias. Com amostras provenientes de homens, recomenda-se o acompanhamento da cultura por, pelo menos, 10 dias. Apesar de sua excelente sensibilidade (86 a 97%), a cultura é uma técnica relativamente cara.

Um método alternativo e conveniente para a detecção dos parasitos nas amostras suspeitas é o do envelope plástico (Beal et al., 1992). Cada envelope contém meio líquido adequado para o acondicionamento do material coletado, possibilitando simultaneamente o exame direto da amostra ao microscópio e sua cultura (Figura 20.22). Disponível comercialmente com o nome de InPouchTV®, esse sistema é recomendado principalmente quando o material necessita ser transportado. Sua sensibilidade (em torno de 97%) é comparável àquela observada nas culturas com meio MDM.

Existem testes imunocromatográficos simples e rápidos para o diagnóstico da tricomoníase. São mais sensíveis que o exame a fresco, porém menos sensíveis que a cultura. Vários testes moleculares simples estão disponíveis no comércio, fundamentados em hibridização com sondas específicas para *T. vaginalis*, *Gardnerella vaginalis* e *Candida albicans*.

## Diagnóstico de infecções por protozoários teciduais

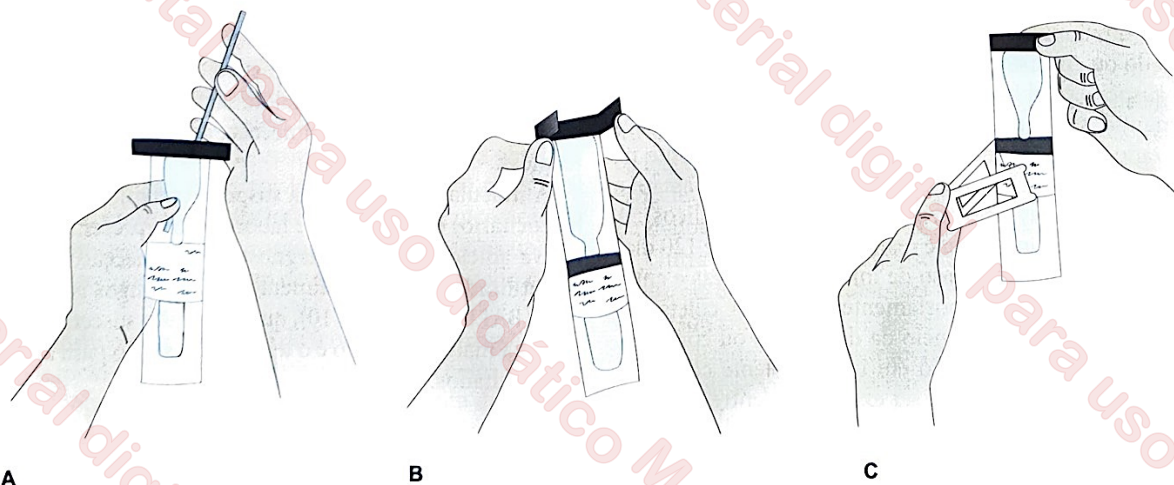
### Infecções por flagelados teciduais

Os flagelados encontrados no sangue e outros tecidos humanos pertencem aos gêneros *Trypanosoma* e *Leishmania* (Figura 20.23). No Brasil, são agentes etiológicos de doenças de grande impacto em saúde pública, como a doença de Chagas, a leishmaniose tegumentar americana e a leishmaniose visceral.

#### Doença de Chagas

A *doença de Chagas*, causada pelo protozoário flagelado *T. cruzi*, é encontrada em diversos países da América Latina, incluindo o Brasil, onde vivem cerca de 16 milhões de portadores de infecção chagásica. O diagnóstico parasitológico da doença é fortemente influenciado pelo estágio da infecção. Os melhores resultados são obtidos durante a *fase aguda*, quando a quantidade de parasitos circulantes é elevada. Os métodos mais utilizados compreendem o exame microscópico de amostras de sangue capilar ou venoso, a fresco ou coradas, o exame de amostras de sangue centrifugado (micro-hematócrito), além das técnicas que envolvem multiplicação prévia dos parasitos, como o xenodiagnóstico e a cultura *in vitro* (Teixeira et al., 2006).

Os *tripomastigotas*, particularmente abundantes durante a *fase aguda da infecção*, podem ser encontrados em amostras de sangue examinadas a fresco ou após fixação e coloração. Nos casos de suspeita de infecção congênita, recomenda-se analisar o sangue do cordão umbilical, além do sangue periférico do recém-nascido. A coleta sanguínea deve ser feita com uso de anticoagulantes para a visualização dos parasitos em amostras a fresco, em que os batimentos característicos do flagelo despertam a atenção do microscopista. A amostra é examinada entre lâmina e lamínula ao microscópio de luz, com



**FIGURA 20.22** Técnica do envelope plástico, com o uso de dispositivo disponível no mercado nacional (InPouchTV®), para o diagnóstico da tricomoníase. **A.** A amostra de secreção vaginal ou uretral ou de sedimento urinário é misturada ao meio de cultura no compartimento superior do envelope e incubada durante 30 minutos a 37°C. Ao final desse período, uma alíquota da suspensão é examinada ao microscópio. **B.** Depois do exame microscópico direto de uma alíquota do material, o restante da suspensão é pressionado para a parte inferior do envelope, que contém meio seletivo inibitório para o crescimento de bactérias e fungos, e a abertura superior do envelope é selada. **C.** Depois de 24 horas de incubação a 37°C, em posição vertical, uma armação de plástico é colocada na parte inferior do envelope, para facilitar seu exame sobre a platina do microscópio.

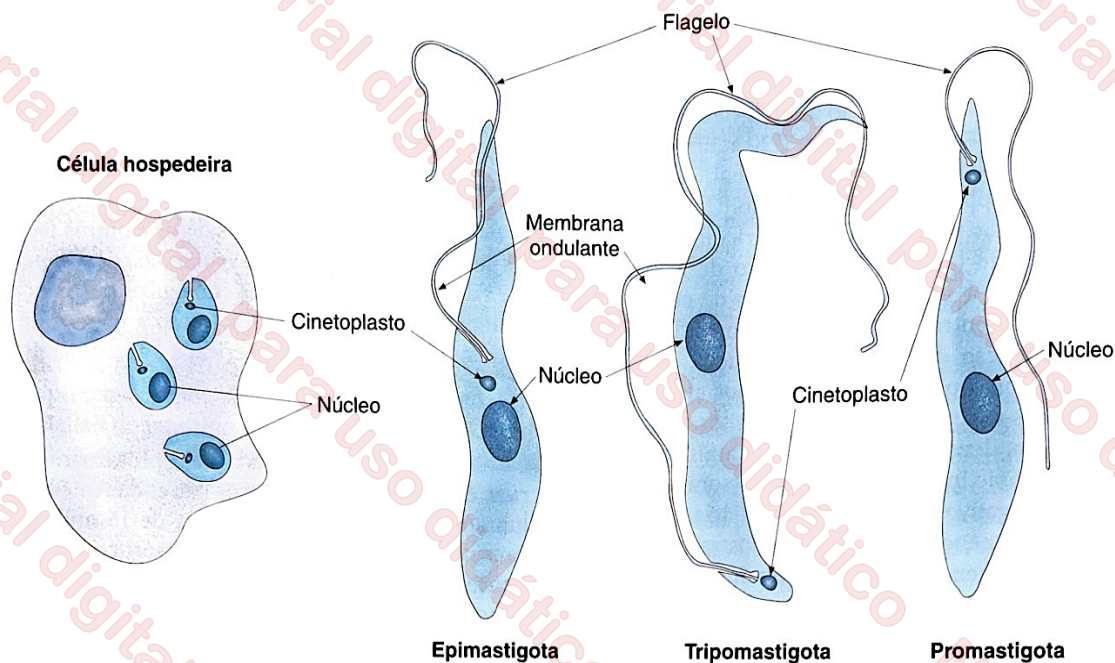


FIGURA 20.23 Características morfológicas dos principais estágios evolutivos de *Trypanosoma cruzi* e das leishmânias.

objetiva de 40×. Uma vez detectado o parasito, recomenda-se o preparo de *esfregaço sanguíneo*, para a avaliação das suas características morfológicas. O exame de *gota espessa*, que resulta na análise de um volume relativamente grande de sangue em um número reduzido de campos microscópicos, eleva a possibilidade de detecção do parasito. O micro-hematócrito e a técnica de Strout podem ser utilizados para aumentar a sensibilidade do exame microscópico.

O *xenodiagnóstico* é indicado quando não se consegue demonstrar a presença do parasito pelas técnicas anteriormente descritas, o que ocorre especialmente na fase crônica da infecção. Essa técnica consiste em colocar ninfas do quinto estágio de triatomíneos criados em laboratório a partir de ovos (geralmente *Triatoma infestans* ou *Dipetalogaster maximus*), portanto livres de qualquer infecção, para realizar repasto sanguíneo diretamente sobre a pele do paciente supostamente infectado ou em sistema de alimentação artificial contendo sangue suspeito. Habitualmente, são utilizadas entre 5 e 10 ninfas mantidas em jejum por 3 a 4 semanas; o repasto deve ser realizado por, pelo menos, 30 minutos, normalmente na região do antebraço. Uma vez infectados, os insetos passam a eliminar parasitos nas fezes (tripomastigotas metacíclicos). A análise do conteúdo intestinal é realizada em 30, 60 e 120 dias após repasto sanguíneo no caso de infecções crônicas e entre o 7º e 10º dia nos casos supostamente agudos. A coleta das fezes deve ser realizada por meio da dissecação ou compressão do abdome do triatomíneo em um recipiente contendo solução salina. O material deve ser examinado entre lâmina e lamínula ao microscópio (objetiva de 40×), para a detecção do batimento flagelar do parasito. Recomenda-se o uso de azul de metileno para corar os estágios evolutivos do parasito, sem afetar seu batimento flagelar (Ferreira et al., 2006). Uma camada bem delgada de azul de metileno colocada sobre a parte central da lâmina limpa (por meio da evaporação de solução diluída do corante) é usada para corar as preparações a fresco. A sensibilidade dessa técnica pode chegar a quase 100% na fase aguda de infecção, mas reduz-se drasticamente na fase

crônica, mantendo-se entre 13 e 16%. Sua maior desvantagem é o tempo necessário para a obtenção dos resultados.

Quando a doença de Chagas não é revelada por meio dos exames sanguíneos tradicionais e o xenodiagnóstico não é uma técnica acessível, a cultura *in vitro* representa uma alternativa para a demonstração direta de *T. cruzi*. A técnica é potencialmente aplicável tanto na fase aguda como na fase crônica da infecção. Para sua realização, é recomendada a utilização de sedimento leucocitário correspondente a, pelo menos, 30 ml de sangue venoso. Depois de semeado sobre meio próprio (geralmente ágar-sangue ou LIT [*liver infusion tryptose*]), o crescimento do parasito em cultura mantida a 28°C é monitorado após 30, 45, 60 e 90 dias. O exame microscópico pode ser feito a fresco ou com coloração vital (azul de metileno), buscando-se observar o batimento flagelar dos epimastigotas. A sensibilidade das culturas *in vitro* tende a ser superior à verificada para o xenodiagnóstico (22 a 79%) quando é utilizado um volume substancial de sangue venoso (pelo menos, 30 ml). Na fase crônica de infecção, podem-se associar as duas técnicas.

A inoculação da amostra suspeita (sangue, soro ou creme leucocitário) em animais de laboratório representa uma alternativa adicional para o diagnóstico da infecção. Nesse caso, são utilizados preferencialmente camundongos isogênicos jovens (BALB/c ou C57Bl/10), que são muito suscetíveis à infecção. Sua maior limitação é o tempo necessário para a obtenção dos resultados.

### Doença do sono

Os métodos laboratoriais de diagnóstico da doença do sono visam ao rastreamento da população sob risco, mediante a detecção de anticorpos contra os tripanossomos, à confirmação da presença do parasito no sangue ou aspirado de linfonodo e ao estadiamento da doença, mediante a análise de amostra de líquido cefalorraquidiano. Das espécies que causam a tripanossomíase africana humana, *Trypanosoma brucei gambiense*

e *T. b. rhodesiense* não podem ser distinguidos com base em sua morfologia. Os tripomastigotas de *T. b. rhodesiense* podem ser facilmente encontrados ao exame microscópico de esfregaços ou gotas espessas, mas na gota espessa há certa distorção de sua morfologia, dificultando a sua identificação. Na infecção por *T. b. gambiense*, as parasitemias são tipicamente mais baixas, com menor sensibilidade diagnóstica da microscopia, situada entre 5 e 55%. A pesquisa de formas tripomastigotas em amostras de aspirado de lífonodos cervicais aumentados está associada a maior sensibilidade, em torno de 20 a 60%. A amostra é colhida do centro do linfonodo, com o cuidado de distanciar-se da veia jugular, e examinada entre lâmina e lâmina, sem coloração; os tripanossomas são facilmente identificados graças ao batimento flagelar. A pesquisa de tripanossomas no líquido cefalorraquidiano é essencial para definir o tratamento a ser empregado, positiva em 40% das infecções por *T. b. gambiense* em fase meningoencefálica, proporção que chega a 85% nas infecções por *T. b. rhodesiense*.

### Leishmanioses

As leishmanioses têm ampla distribuição geográfica nos continentes americano, africano, europeu e asiático. A demonstração do parasito é essencial para a confirmação da suspeita clínica. As técnicas parasitológicas destinadas ao diagnóstico da infecção baseiam-se na confecção de esfregaços, bem como na cultura *in vitro* e inoculação em animais de laboratório (Herwaldt, 1999).

Na leishmaniose tegumentar, pesquisa-se a forma amastigota do parasito em lesões ulceradas e não ulceradas da pele e de mucosas. Os esfregaços são realizados com amostras obtidas por meio de punção aspirativa ou raspagem da borda interna das lesões. O material proveniente de biopsias da borda da lesão é utilizado para a confecção de lâminas por aposição (*imprints*) e exames histopatológicos; os fragmentos de tecido obtidos devem representar diferentes partes da lesão e atingir a epiderme e a derme. Após a fixação com metanol e coloração com Giemsa ou Leishman, a amostra é analisada ao microscópio óptico com objetiva de imersão. Os amastigotas podem ser observados dentro de macrófagos ou livres, caso tenha ocorrido o rompimento da célula hospedeira. Na fase inicial de infecção, os amastigotas são detectados na maioria dos casos. No entanto, na lesão cutânea de longa evolução a visualização do parasito pode ser comprometida por sua relativa escassez; somente 20% dos exames microscópicos são positivos para lesões com mais de 1 ano de evolução. De maneira geral, os parasitos também são raros em lesões mucosas; é mais fácil sua detecção na fase inicial da infecção, antes da ulceração da lesão. Portanto, em lesões mucosas, recomenda-se o exame de, pelo menos, três amostras antes de o resultado ser dado como negativo.

O diagnóstico parasitológico da leishmaniose visceral é realizado por meio de punção aspirativa da medula óssea ou baço e punção-biopsia do fígado. A amostra resultante de punção aspirativa ou preparada por aposição de biopsia é fixada com metanol e corada com Giemsa ou Leishman para exame microscópico com objetiva de imersão. O aspirado esplênico fornece os melhores resultados (cerca de 90% de positividade) quando comparado ao aspirado de medula óssea (positividade de 80%). Contudo, devido ao risco de sangramento e ruptura do órgão durante a punção, recomenda-se a realização de aspirados de medula óssea provenientes da região esternal e crista ilíaca, para a obtenção de amostra diagnóstica no ambiente

extra-hospitalar. A biopsia de fígado resulta em boa sensibilidade (cerca de 90% de positividade), mas demonstra risco semelhante ao da punção esplênica.

Durante a fase inicial da leishmaniose visceral, as formas amastigotas do parasito podem ser detectadas no sangue periférico. Nesse caso, a procura deve ser feita no creme leucocitário obtido após a centrifugação de amostras de sangue periférico. Os parasitos são visualizados no interior dos leucócitos ou fora deles, caso as células tenham se rompido durante o preparo do esfregaço. Contudo, o sangue não deve ser o material de escolha para diagnóstico da infecção, devido à elevada probabilidade de resultados falso-negativos.

Além da reduzida sensibilidade em condições de baixa carga parasitária (p. ex., em lesões cutâneas ou mucosas de evolução prolongada), o exame microscópico tem outra limitação importante: não possibilita diferenciar com segurança as espécies de leishmânias. A cultura *in vitro* do parasito, no entanto, oferece uma alternativa para contornar essas limitações (Singh, 2006). Para sua realização, o material proveniente de punção, aspiração ou biopsia de lesões e órgãos deve ser distribuído em recipientes contendo meio de cultura apropriado para o crescimento dos parasitos e incubado entre 24 e 26°C. Existem vários meios, sólidos ou líquidos, disponíveis para cultura de leishmânias, dentre os quais pode-se citar o meio de McNeal, Novy e Nicolle (NNN), o M199, o meio de Schneider e o *liver infusion triptose* (LIT). A eficiência da cultura pode depender sensivelmente do meio escolhido. Por exemplo, *L. braziliensis* multiplica-se eficientemente no meio de Schneider, enquanto *L. amazonensis* propaga-se bem em LIT.

Normalmente, o movimento flagelar das promastigotas começa a ser observado na cultura entre o 5º e o 15º dia, dependendo da carga parasitária inoculada. Contudo, é fundamental o monitoramento da cultura por, pelo menos, 30 dias. A sensibilidade da técnica é de cerca de 80%, mas pode aumentar consideravelmente caso cuidados prévios de assepsia e esterilidade sejam considerados. Nas culturas de lesões mucosas, há grande probabilidade de contaminação por fungos e bactérias; há, portanto, necessidade de descontaminação prévia do material. A maior limitação dessa técnica é o tempo necessário para a obtenção do resultado. A determinação da espécie de leishmânia isolada de cultivo é feita com técnicas imunológicas (tipagem com anticorpos monoclonais), bioquímicas (eletroforese de isoenzimas) ou moleculares (reação em cadeia da polimerase [PCR] com oligonucleotídeos iniciadores espécie-específicos), mas esses métodos não estão disponíveis na maioria dos laboratórios de rotina no Brasil.

Outra alternativa diagnóstica consiste na inoculação de amostras clínicas em *hamsters* (*Mesocricetus auratus*), devido à elevada suscetibilidade desses animais à infecção. O inóculo é realizado por via intraperitoneal, no caso de suspeita de leishmaniose visceral, ou nas patas posteriores e no focinho, no caso de suspeita de leishmaniose tegumentar. As lesões cutâneas ou cutaneomucosas podem iniciar-se até 1 ano após o inóculo, com evolução mais lenta na infecção por *L. braziliensis* e *L. guyanensis* do que na infecção por *L. amazonensis*. Na leishmaniose visceral, os parasitos podem ser detectados facilmente no fígado e baço, entre o 3º e o 6º mês do inóculo. A maior limitação dessa técnica é o tempo necessário para a obtenção do resultado, impossibilitando sua aplicação na rotina diagnóstica.

## Malária

A malária é um dos maiores problemas globais de saúde pública da atualidade. Como o prognóstico e o tratamento da infecção dependem da espécie de plasmódio infectante, o exame microscópico de amostras de sangue é fundamental para a confirmação da infecção e determinação da espécie envolvida. Existem, basicamente, duas técnicas de preparo de amostras sanguíneas para análise ao microscópio: a gota espessa e o esfregaço delgado. Independentemente da técnica escolhida, recomenda-se que o sangue seja coletado por meio de punção digital, sem anticoagulante.

A gota espessa corada com Giemsa é a melhor alternativa para a detecção dos parasitos da malária, considerada padrão-ouro para o diagnóstico da doença. O esfregaço sanguíneo não é rotineiramente utilizado com finalidade diagnóstica, no Brasil, por apresentar sensibilidade inferior à observada com a gota espessa. Contudo, constitui uma técnica essencial para a avaliação de características morfológicas dos parasitos e de parâmetros essenciais para a sua identificação, como o diâmetro das hemácias infectadas. A Tabela 20.1 compara as principais características de esfregaços e gotas espessas que são relevantes para o diagnóstico da malária.

A quantificação de parasitos na amostra fornece um parâmetro essencial para o prognóstico clínico. A densidade parasitária pode ser estimada empregando-se diferentes métodos que dependem diretamente da técnica escolhida para o diagnóstico (gota espessa ou esfregaço delgado). No Brasil, emprega-se tradicionalmente um método semiquantitativo, em que a parasitemia é estimada com base no exame de gota espessa e registrada em categorias previamente definidas. Com base no número de parasitos por campo microscópico de grande aumento, a amostra é classificada nas seguintes categorias: (i) meia cruz (+/2), quando em 100 campos microscópicos forem observados, em média, entre 40 e 60 parasitos; (ii) uma cruz (+), quando for observado um parasito por campo; (iii) duas cruces (++), para 2 a 20 parasitos por campo; (iv) três cruces (+++), para 21 a 200 parasitos por campo; e (v) quatro cruces (++++), para mais de 200 parasitos por campo. Quando menos de 40 parasitos são encontrados no exame de 100 campos, sugere-se registrar o número total de parasitos encontrados durante o exame. Esse método de quantificação, além de impreciso, usa categorias diferentes das sugeridas pela Organização Mundial da Saúde (World Health Organization, 1991), tornando difíceis comparações entre diferentes estudos.

Uma estimativa mais precisa, no entanto, é obtida registrando-se o número de parasitos observados a cada 200 leucócitos. Atribuindo-se uma leucometria padrão (em geral, 6.000

a 8.000 leucócitos/ $\mu\text{l}$  de sangue) para todo paciente com malária, usa-se uma regra de três simples para estimar o número de parasitos por microlitro de sangue. A estimativa torna-se ainda mais precisa quando a leucometria é determinada em câmaras de contagem ou contadores automáticos. Para a quantificação de parasitemia no esfregaço, preconiza-se registrar o percentual de hemácias parasitadas, considerando-se um universo de 500 hemácias.

As principais características morfológicas que tornam possível distinguir as quatro espécies de plasmódios humanos com base em seus estágios sanguíneos são apresentadas na Figura 20.24. No sangue periférico de pacientes com malária *falciparum*, normalmente encontram-se somente trofozoítos jovens, que exibem o formato típico de *anel de sinete* e gametócitos. A esquizogonia eritrocitária ocorre essencialmente em vênulas pós-capilares das vísceras e músculos, e raramente os esquizontes são encontrados no sangue periférico. Nas hemácias infectadas coradas de modo adequado, frequentemente se observam precipitados citoplasmáticos avermelhados, conhecidos como *granulações* ou *fendas de Maurer*. Outras características dos trofozoítos de *P. falciparum*, ainda que sem especificidade absoluta no diagnóstico de espécie, são: a existência de dois ou mais trofozoítos na mesma hemácia, o encontro de parasitos na periferia do citoplasma das hemácias (formas *acolé* ou *appliqué*) e de parasitos com dupla cromatina. As hemácias parasitadas, quando comparadas às normais, não demonstram aumento de diâmetro. Os gametócitos de *P. falciparum* são típicos: alongados e curvos, em formato de lua crescente ou de banana (Figura 20.25). Exibem frequentemente pigmento malárico em seu interior, ocasionalmente visto também em hemácias parasitadas por trofozoítos. Os gametócitos masculinos apresentam citoplasma fracamente corado, enquanto o citoplasma dos gametócitos femininos se cora fortemente em azul. Os gametócitos surgem no sangue periférico cerca de 10 dias depois do início dos acessos febris.

As hemácias parasitadas por *P. vivax* têm geralmente diâmetro maior que as hemácias não parasitadas. Todos os estágios sanguíneos do parasito são encontrados no sangue periférico. É difícil distinguir os trofozoítos jovens, com formato de anel de sinete, daqueles de *P. falciparum*, mas os trofozoítos maduros têm normalmente aspecto irregular, com extensões ameboides em seu citoplasma. As hemácias parasitadas por trofozoítos maduros, esquizontes e gametócitos têm grânulos delicados, rosados ou avermelhados, facilmente identificados em esfregaços sanguíneos corados de modo apropriado, conhecidos como *granulações de Schüffner*. Em contraste aos gametócitos de *P. falciparum*, os gametócitos de *P. vivax* são ovais, ocupando quase toda a hemácia. Os gametócitos femininos coram-se mais intensamente que os masculinos e apresentam núcleo mais compacto, na maior parte das vezes em localização periférica. O pigmento malárico é abundante. Os gametócitos de *P. vivax* tendem a aparecer precocemente no curso das infecções maláricas.

Os trofozoítos jovens de *P. malariae* são semelhantes aos de *P. falciparum* e *P. vivax*, mas tendem a ser mais compactos e a ter seu citoplasma corado mais intensamente em azul. Os trofozoítos mais maduros podem assumir formas mais características, em faixa ou em cesto (Kawamoto et al., 1999; ver Figura 20.20). Os grânulos de hemozoína são pouco abundantes, mas são normalmente mais grosseiros do que nas demais espécies. Não se observa granulação de Schüffner, e as hemácias parasitadas têm o mesmo diâmetro das hemácias não

TABELA 20.1 Características das gotas espessas e esfregaços sanguíneos usados no diagnóstico da malária.

Característica	Gota espessa	Esfregaço
Área ocupada pela amostra	50 a 90 mm <sup>2</sup>	250 a 450 mm <sup>2</sup>
Volume de sangue	3 a 5 $\mu\text{l}$	1 $\mu\text{l}$
Tempo necessário para exame	100 campos/5 min	300 campos/25 min
Morfologia dos parasitos	Distorcida	Preservada
Aspecto das hemácias	Hemácias lisadas	Preservado
Existência de artefatos	Comum	Rara

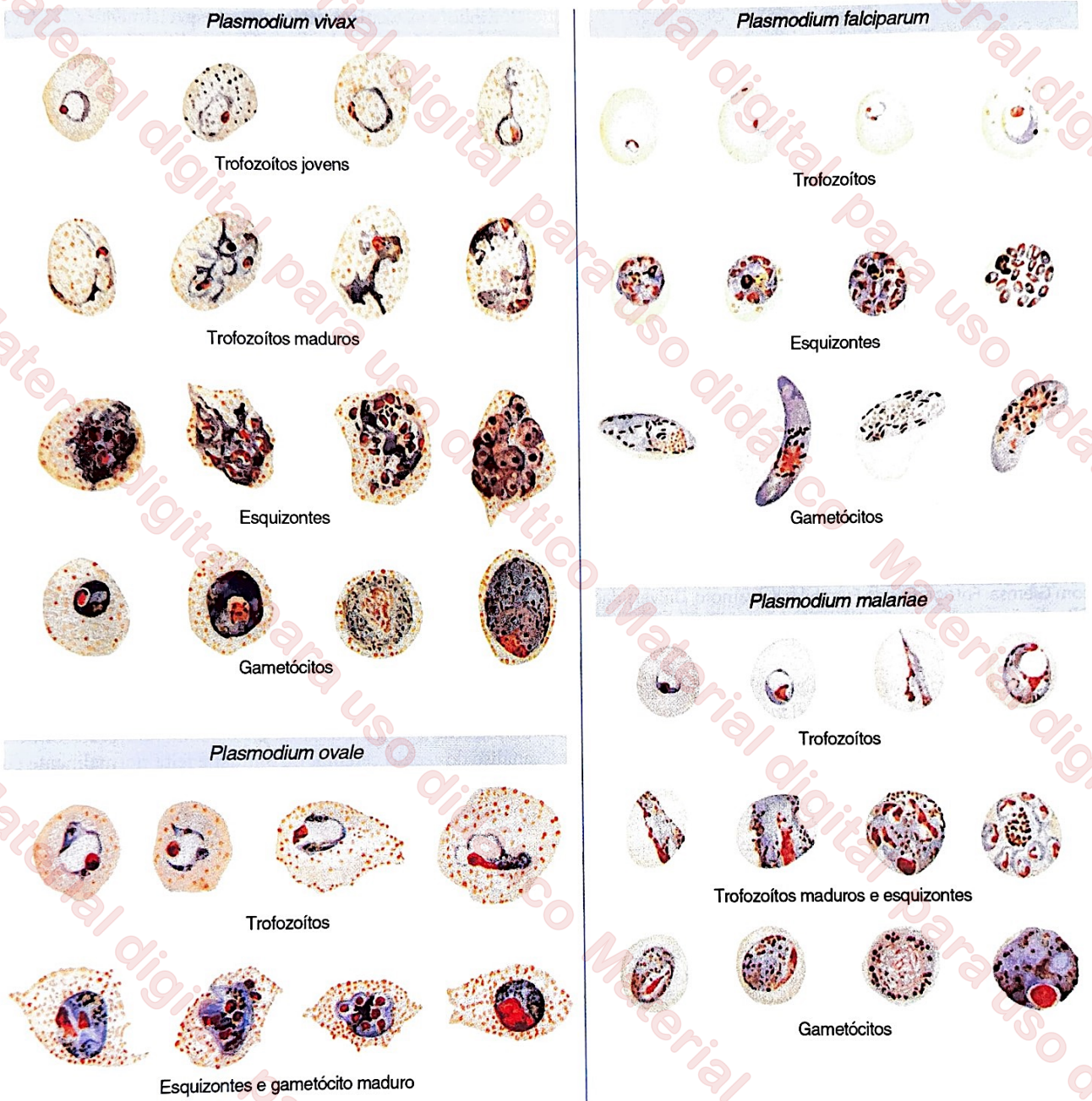


FIGURA 20.24 Características morfológicas dos estágios sanguíneos dos plasmódios que infectam o ser humano, em esfregaço delgado corado com Giemsa.

parasitadas. Os gametócitos assemelham-se aos de *P. vivax*, mas têm diâmetro menor.

Os aspectos mais característicos da infecção por *P. ovale*, uma espécie não encontrada no Brasil, são as deformidades que ocorrem nas hemácias parasitadas, que se tornam alongadas e exibem a margem denteada, bem como granulação de Schüffner. Os gametócitos são semelhantes aos de *P. vivax* e *P. malariae* (ver Figura 20.25).

Dentre as espécies de plasmódios que infectam o ser humano, *P. falciparum* é a única para a qual se dispõe de técnica de cultivo contínuo *in vitro*. Por ser uma técnica extremamente laboriosa e, sobretudo, pela existência de métodos alternativos, a cultura não tem aplicação diagnóstica, mas é utilizada rotineiramente para a realização de testes de sensibilidade do

parasito a diversos medicamentos. Os plasmódios que causam doença humana são parasitos extenoxenos (muito específicos quanto à espécie de hospedeiro que são capazes de infectar); podem infectar algumas espécies de macacos do Novo Mundo, mas esses modelos experimentais de custo elevado não têm papel na investigação diagnóstica.

Os testes imunocromatográficos, conhecidos com o nome genérico de testes diagnósticos rápidos, são hoje amplamente utilizados no diagnóstico da malária. Detectam proteínas solúveis, como a HRP (*histidin-rich protein*)-2, de *P. falciparum* e a desidrogenase láctica (pDHL) de *P. falciparum* e *P. vivax*. O teste é semelhante àqueles empregados para o diagnóstico de gravidez e usa cerca de 5  $\mu$ l de sangue. Existem em dois formatos distintos: Pf/Pan e Pf/Pv. O primeiro possibilita distinguir

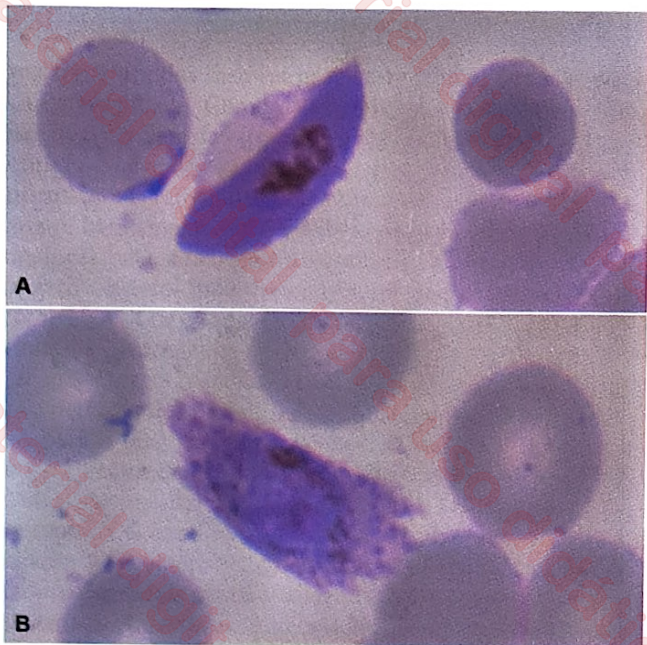


FIGURA 20.25 Características morfológicas de um gametócito de *Plasmodium falciparum* (A) e de *P. ovale* (B) em esfregaços corados com Giemsa. Fotografias de Fumihiko Kawamoto, Universidade de Oita, Japão.

a infecção por *P. falciparum* daquela por espécie diferente de *P. falciparum* (no Brasil, *P. vivax* ou *P. malariae*); o segundo torna possível confirmar o diagnóstico específico de infecção por *P. falciparum* e *P. vivax*.

## Toxoplasmose

A toxoplasmose é uma das infecções parasitárias mais difundidas no mundo. Cerca de um terço da população mundial apresenta anticorpos contra *Toxoplasma gondii*, com alta prevalência de infecção em certas regiões da Europa, América do Sul e África. A escolha do teste mais apropriado para o diagnóstico parasitológico da toxoplasmose depende do contexto clínico do caso investigado. Rotineiramente, o diagnóstico inclui técnicas sorológicas para a detecção de anticorpos IgG ou IgM. Atualmente, contudo, a PCR tem sido considerada uma técnica bastante promissora para o diagnóstico da toxoplasmose (Petersen, 2007). A busca direta pelo parasito em amostras de sangue e outros fluidos corporais (líquido amniótico, humor aquoso ou líquido cefalorraquidiano) geralmente não é realizada, salvo em recém-nascidos, quando há suspeita de toxoplasmose congênita, ou em casos clínicos muito atípicos e graves (tais como suspeita de infecção ou reagudização em indivíduos imunocomprometidos). Frequentemente as técnicas utilizadas são esfregaços sanguíneos e de líquidos corporais, cultura *in vitro* e inoculação em animais de laboratório.

Nos recém-nascidos, durante a fase aguda da infecção, a pesquisa de *T. gondii* é normalmente realizada no sangue. Para tal, amostras de sangue coletadas por punção venosa (pelo menos, 10 ml) devem ser centrifugadas a 400 g. O creme leucocitário, coletado na interface entre as hemácias e o plasma, é utilizado para a preparação de esfregaços, os quais podem ser examinados ao microscópio a fresco ou após coloração com Giemsa. A sensibilidade da técnica é de aproximadamente 90%, e varia de acordo com a parasitemia.

Embora as técnicas moleculares, especialmente a PCR, venham sendo aplicadas para a pesquisa do DNA de *T. gondii* no líquido amniótico, é possível a demonstração direta do parasito nesse material. O líquido amniótico deve ser centrifugado a aproximadamente 400 g; o sedimento é examinado ao microscópio a fresco ou corado com Giemsa. Menos frequentemente, a técnica é utilizada para o isolamento de parasitos a partir do líquido cefalorraquidiano.

A cultura *in vitro* tem sido utilizada principalmente para o diagnóstico da toxoplasmose em indivíduos imunodeprimidos, apresentando sensibilidade reduzida. A técnica consiste na semeadura de amostras de creme linfocitário, líquido cefalorraquidiano, líquido amniótico, entre outros, em meio contendo fibroblastos humanos ou outras células facilmente mantidas *in vitro*. Também é possível a utilização de embriões de galinha. Após 4 a 5 dias de cultura, as células devem ser coradas com Giemsa e examinadas ao microscópio, para a busca de taquizoítos intracelulares ou livres no meio de cultura. Em geral, são observados pontos de necrose nas células parasitadas.

A inoculação em animais de laboratório é outro método empregado para o diagnóstico parasitológico da toxoplasmose, especialmente na fase crônica da infecção. A amostra biológica suspeita (sangue, humor aquoso, liquor ou homogenatos de placenta, dentre outras) deve ser inoculada no peritônio de camundongos. Decorridas 1 a 3 semanas do inóculo inicial, o líquido peritoneal dos animais deve ser coletado e examinado para buscar taquizoítos. É recomendada ainda a análise de tecidos cerebrais ou de outros órgãos (geralmente após 30 dias de infecção) para a busca de cistos contendo bradizoítos. A análise do tecido cerebral do animal é feita normalmente por meio de cortes histológicos fixados com metanol e corados com Giemsa ou Wright.

## Diagnóstico de infecções por nematódeos intestinais

Existem diversas técnicas disponíveis para a detecção de ovos de helmintos em amostras de fezes, com diferenças relevantes em termos de praticidade e sensibilidade. A Tabela 20.2 exibe as principais estratégias para o diagnóstico laboratorial e o controle de cura de infecção pelos nematódeos intestinais; as principais técnicas encontram-se descritas na seção sobre o exame parasitológico de fezes, no início deste capítulo. Os ovos dos dois ancilostomídeos mais frequentemente encontrados no trato digestório humano, *Ancylostoma duodenale* e *Necator americanus*, são indistinguíveis. Entretanto, esses nematódeos diferem em características morfológicas simples, relacionadas na Tabela 20.3.

Larvas de nematódeos intestinais de animais domésticos podem acidentalmente parasitar o ser humano, produzindo as síndromes de larva migrans, cujo diagnóstico é brevemente descrito a seguir.

A penetração das larvas filarioides de *A. braziliense* e *A. caninum* e de diversos outros nematódeos não humanos através da pele pode produzir as lesões chamadas de larva migrans cutânea. Popularmente, as infecções são referidas como em praias e outros ambientes contaminados com fezes de cães infectados. As larvas avançam 2 a 5 cm por dia, pelo tecido

TABELA 20.2 Métodos mais empregados para o diagnóstico laboratorial de infecção pelos principais nematódeos intestinais humanos.

Espécie	Estágio diagnóstico	Método diagnóstico	Controle de cura
<i>Ascaris lumbricoides</i>	Ovo	Exame direto, técnicas de concentração; Kato-Katz	Repetir o exame 7, 14 e 21 dias após o tratamento
<i>Trichuris trichiura</i>	Ovo	Exame direto; técnicas de concentração; Kato-Katz	Repetir o exame 7, 14 e 21 dias após o tratamento
Ancilostomídeos	Ovo (às vezes, larvas são encontradas)	Exame direto; técnicas de concentração; Kato-Katz	Repetir o exame 7, 14 e 21 dias após o tratamento
<i>Strongyloides stercoralis</i>	Larva rabditoide	Pesquisa de larvas (Baermann, Rugai)	Repetir o exame 8, 9 e 10 dias após o tratamento
<i>Enterobius vermicularis</i>	Ovo	Swab anal	Repetir o exame por 5 a 7 dias consecutivos e 8 dias após o tratamento

TABELA 20.3 Características das principais espécies de ancilostomídeos que infectam o ser humano.

Característica	<i>Necator americanus</i>	<i>Ancylostoma duodenale</i>
Tamanho do adulto		
Fêmea	9 a 11 mm	10 a 13 mm
Macho	5 a 9 mm	9 a 11 mm
Estruturas presentes na cápsula bucal	Duas placas cortantes	Dois pares de dentes grandes
Morfologia da bolsa copuladora do macho	Mais longa que larga	Mais larga que longa
Nº de ovos eliminados por dia	5.000 a 10.000	10.000 a 20.000
Tamanho do ovo	64 a 76 mm por 36 a 40 mm	56 a 60 mm por 36 a 40 mm

subcutâneo, deixando atrás de si um cordão eritematoso saliente e altamente pruriginoso. Pode haver a formação de vesículas. O aspecto das lesões é típico, facilitando o diagnóstico. As larvas morrem e degeneram em poucos dias ou semanas, sempre restritas ao subcutâneo, incapazes de alcançar vasos sanguíneos e linfáticos e realizar a migração pulmonar. O diagnóstico é clínico e não demonstra qualquer dificuldade.

A *larva migrans visceral* é uma síndrome clínica causada pela migração de larvas de nematódeos através de diversas vísceras humanas. Os parasitos que mais comumente a produzem são ascarídeos de cães (*Toxocara canis*) e ocasionalmente de gatos (*Toxocara cati*), cujos adultos habitam o trato digestório de seus hospedeiros habituais, quase exclusivamente filhotes. Outros nematódeos associados a síndromes de migração larvária em seres humanos são *Baylisascaris procyonis*, *Angiostrongylus cantonensis*, *A. costaricensis* e *Gnathostoma spinigerum*. A síndrome da *larva migrans visceral* acomete principalmente crianças com idade entre 1 e 4 anos. Os sintomas dependem da carga parasitária, da frequência de reinfeções, da localização das lesões e da intensidade das reações inflamatórias produzidas pelo hospedeiro. A doença tem geralmente curso benigno, caracterizado por febre, hepatomegalia (ocasionalmente esplenomegalia) e eosinofilia persistentes. Podem ser observados infiltrados pulmonares em radiografias de tórax, acompanhados de tosse, sibilos ou broncopneumonia, e reações alérgicas. A doença ocular é comumente verificada em crianças mais velhas, que muitas vezes não exibem

manifestações sistêmicas da infecção. No entanto, a maioria das infecções por *Toxocara* é leve (em termos de carga parasitária) e assintomática. Como a maior parte das infecções é autolimitada, somente os casos mais graves requerem tratamento. O diagnóstico é feito por meio de sorologia; não é possível a pesquisa direta do parasito. Havendo suspeita de doença ocular, recomenda-se a pesquisa de anticorpos no humor vítreo ou aquoso. A pesquisa do parasito não tem papel no diagnóstico da infecção humana.

## Diagnóstico de infecções por trematódeos

Descreve-se aqui o diagnóstico de infecções humanas causadas por dois helmintos digenéticos, *S. mansoni* (esquistossomose mansônica), da família Schistosomatidae, e *Fasciola hepatica* (fasciolose), da família Fasciolidae. Também infectam o ser humano, entre outros, *S. haematobium*, *S. intercalatum*, *S. japonicum*, *Fasciola gigantica*, *Fasciolopsis buski*, *Paragonimus westermani*, *Clonorchis sinensis*, *Metagonimus yokogawai* e *Heterophyes heterophyes*.

O diagnóstico parasitológico da esquistossomose por *S. mansoni*, *S. intercalatum*, *S. guineense* e *S. japonicum* baseia-se no encontro de ovos dessas espécies nas fezes. Na Figura 20.26 são mostrados ovos de *S. mansoni*, com espícula lateral; os ovos de *S. intercalatum* e *S. guineense* têm espícula terminal longa (ver Capítulo 17, *Os Esquistossomos do Grupo Haematobium*) e os ovos de *S. japonicum* têm uma espícula lateral minúscula. A escolha entre técnicas qualitativas ou quantitativas depende do contexto clínico e epidemiológico em que os resultados serão interpretados. Os métodos mais frequentemente empregados na rotina laboratorial, no Brasil, são a técnica de concentração por sedimentação (Hoffman, Pons & Janer) e o método de Kato-Katz. Recomenda-se examinar, pelo menos, três amostras fecais para o diagnóstico de infecções leves. Mais recentemente, sugere-se o uso do método conhecido como *Helmintex* como de referência, utilizado na comparação entre diferentes testes diagnósticos. O método *Helmintex* examina 30 g de fezes, volume muito maior do que aquele examinado nos demais testes aplicados na rotina diagnóstica, resultando em maior sensibilidade (Lindholz et al., 2018). O *Helmintex* baseia-se na interação dos ovos de *S. mansoni* e *S. japonicum* com microesferas paramagnéticas misturadas ao sedimento das fezes (Cândido et al., 2018), utilizando-se um campo

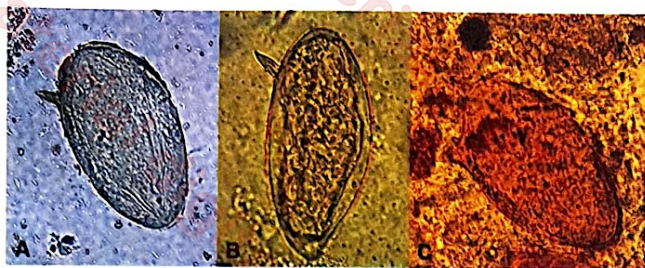


FIGURA 20.26 Ovos de *Schistosoma mansoni* eliminados nas fezes. Observa-se a espícula lateral. A amostra representada em C foi processada segundo a técnica de Kato-Katz. Fotografias de Cláudio Santos Ferreira.

magnético para a recuperação dos ovos e ninidrina (2,2-di-hidroxi-hidrindeno-1,3-diona) para sua coloração (Favero et al., 2017). O teste de eclosão de miracidios é empregado principalmente no seguimento de pacientes tratados, mas sua sensibilidade talvez não seja elevada o suficiente para uso como padrão-ouro de diagnóstico na esquistossomose mansônica (Borges et al., 2013). O diagnóstico da esquistossomose urinária é feito mediante o encontro de ovos de *S. haematobium* na urina, utilizando os métodos de sedimentação ou filtração de amostras de urina descritos anteriormente neste capítulo.

A fasciolose humana aguda caracteriza-se por hepatomegalia dolorosa e febre, sintomas geralmente acompanhados de eosinofilia intensa e leucocitose, às vezes com fenômenos alérgicos cutâneos ou asma. As infecções crônicas caracterizam-se por febre baixa e dor abdominal, no epigástrio ou no hipocôndrio direito. O diagnóstico laboratorial depende da detecção de ovos nas fezes ou em amostras de suco duodenal, bem como da detecção de anticorpos específicos por sorologia.

## Diagnóstico de infecções por cestóides

Os cestóides (ou cestódeos) são helmintos parasitos pertencentes à infraclasse Cestodaria do filo Platyhelminthes. Os vermes adultos habitam o trato intestinal de vertebrados e sua principal característica é o corpo achatado dorsoventralmente, conferindo-lhes o formato de fita. As larvas habitam os tecidos de diversos vertebrados e invertebrados. Os principais cestóides que causam doença em populações humanas, no Brasil, pertencem à ordem Cyclophyllidea, que compreende as tênias (*Taenia solium* e *T. saginata*), *Echinococcus granulosus* e *E. vogeli*, *Hymenolepis nana* e *H. diminuta*.

A infecção humana pelas tênias adultas, a *teníase*, ocorre como consequência da ingestão de carne suína ou bovina, crua ou malpassada, contendo cisticercos viáveis. O diagnóstico da *teníase* baseia-se no encontro de ovos nas fezes ou na região perianal e perineal, bem como no encontro de *proglotes* nas fezes. No primeiro caso, a técnica de *swab* anal descrita para o diagnóstico da enterobíase pode resultar em maior sensibilidade. Não é possível distinguir *T. solium* de *T. saginata* com base no aspecto dos ovos, mas a morfologia do escólex e das proglotes grávidas possibilita a diferenciação entre as espécies (Figura 20.27). O escólex de *T. solium* apresenta pequenos ganchos, conhecidos como *acúleos* (Figura 20.28), ausentes em *T. saginata*. O padrão de ramificações uterinas das

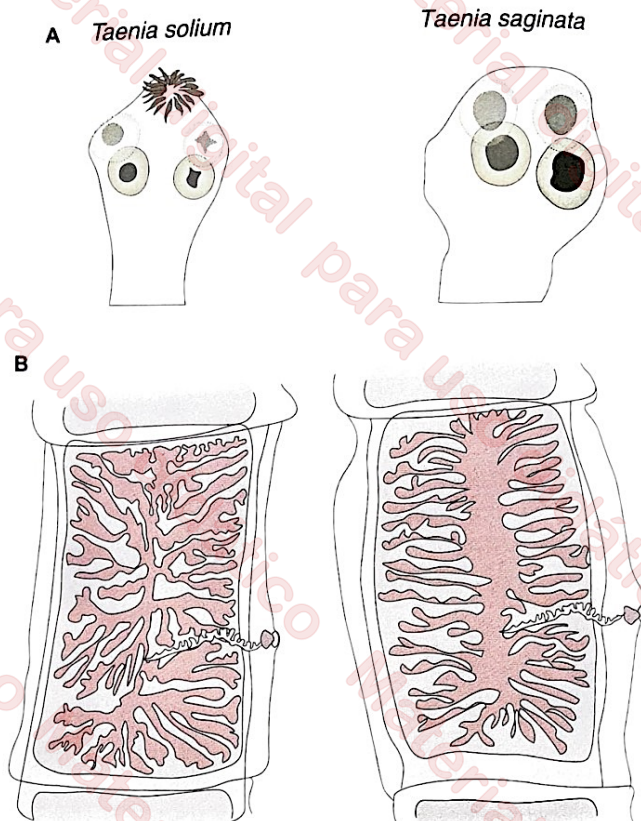


FIGURA 20.27 Esquema das principais diferenças morfológicas entre o escólex (A) e as proglotes grávidas (B) de *Taenia solium* e *T. saginata*. A. O escólex de *T. solium* apresenta pequenos ganchos ou *acúleos*, ausentes em *T. saginata*. B. Em *T. solium*, o útero grávido tem 7 a 12 ramificações uterinas principais de cada lado da haste uterina, que distalmente se ramificam em padrão dendrítico, enquanto a proglote grávida de *T. saginata* apresenta 15 a 30 ramificações uterinas de cada lado da haste uterina, que distalmente se ramificam de modo dicotômico.

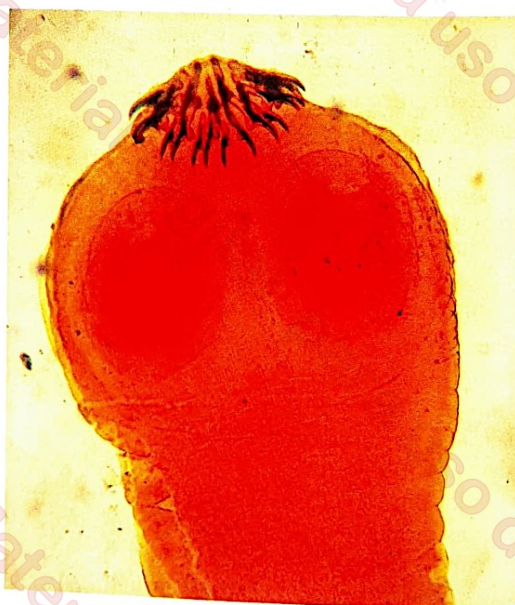

FIGURA 20.28 Escólex de *Taenia solium*, mostrando as ventosas e os pequenos ganchos (*acúleos*) que auxiliam na fixação do helminto à parede intestinal. Coloração com carmim. Fotografia de Marcelo Urbano Ferreira.

proglotes grávidas também é característico das espécies. Em *T. solium*, o útero grávido exibe 7 a 12 ramificações principais de cada lado da haste uterina, que distalmente se ramificam em padrão dendrítico, enquanto a proglote grávida de *T. saginata* tem de 15 a 30 ramificações uterinas de cada lado da haste uterina, que distalmente se ramificam de modo dicotômico. A tamisação de fezes para a pesquisa de proglotes de *Taenia*, que consiste em peneirar uma emulsão de fezes em água através de uma peneira metálica de 80 a 100 malhas/cm<sup>2</sup> e procurar proglotes retidas na peneira, é uma alternativa simples e eficaz para diagnóstico.

A infecção humana pela forma larvária, conhecida como *cisticercose*, decorre da ingestão de ovos de *T. solium*. Nesse caso, os seres humanos fazem o papel de hospedeiro intermediário acidental. O quadro clínico da cisticercose humana depende de características dos cisticercos, da resposta imune do hospedeiro, do número e da localização dos cisticercos presentes; a neurocisticercose é a apresentação clínica mais comum. O diagnóstico da neurocisticercose depende de exames sorológicos e de imagem; o encontro do parasito não tem aplicação diagnóstica.

A hidatidose é a infecção causada pela forma larvária de cestóides do gênero *Echinococcus*, em que o ser humano faz o papel de hospedeiro intermediário acidental. Os hospedeiros intermediários habituais das espécies encontradas no Brasil, *E. granulosus* e *E. vogeli*, são respectivamente o carneiro e a paca. As infecções por *E. granulosus* são encontradas no Sul do país, enquanto *E. vogeli* é detectado principalmente na Amazônia brasileira. O diagnóstico da hidatidose humana é frequentemente sugerido por exames de imagem, levando ao encontro de cistos hidáticos no fígado, nos pulmões, no cérebro e em outros sítios menos comuns, confirmado por sorologia. Não se recomenda a punção dos cistos com finalidade diagnóstica, pelo risco de infecção secundária, anafilaxia e disseminação dos protoescólices, mas o encontro de restos de membranas e de areia hidática em material de punção confirma o diagnóstico.

O diagnóstico da himenolepiase, independentemente da espécie infectante (*H. nana* ou *H. diminuta*), é feito pelo encontro de ovos nas fezes. Ovos de *H. nana* e *H. diminuta* são diferenciados com base em critérios morfológicos: os filamentos polares presentes na membrana interna dos ovos de *H. nana* não são encontrados em ovos de *H. diminuta*. Além disso, os ovos de *H. nana*, medindo cerca de 40 µm de diâmetro, são menores que os de *H. diminuta* (70 a 80 µm de diâmetro).

## Diagnóstico das filariose

As *filárias* são nematódeos afilados transmitidos por artrópodes vetores. As principais filárias que parasitam populações humanas, no Brasil, são *Wuchereria bancrofti*, que causa a filariose linfática ou elefantíase, *Onchocerca volvulus*, que causa a oncocercose ou cegueira dos rios, e *Mansonella ozzardi* e *M. perstans*, que geralmente não são consideradas patogênicas, mas ocorrem na Amazônia. Alguns casos de infecção humana pela filária de cães, *Dirofilaria immitis*, também foram relatados no Brasil e em vários outros países.

As microfilárias de *W. bancrofti*, de cerca de 260 mm de comprimento, são encontradas na circulação sanguínea e linfática e apresentam um padrão típico de periodicidade noturna no sangue periférico. Exibem uma *bainha*, que corresponde

a uma casca ovular delicada que envolve o embrião, também encontrada em microfilárias de outras espécies de interesse médico fora do Brasil, como *Brugia malayi*, *B. timori* e *Loa loa*; não se encontra bainha nas microfilárias de *O. volvulus* e *M. ozzardi* (Figura 20.29). O diagnóstico parasitológico da filariose linfática depende da demonstração de microfilárias, ao exame microscópico de amostras de sangue periférico, ou de vermes adultos nos linfonodos em exame ultrassonográfico. Pesquisam-se microfilárias de *W. bancrofti* e *B. malayi* em gota espessa corada com Giemsa, preparada com sangue obtido por punção capilar à noite (normalmente entre 22 e 24 horas) (Figura 20.30A e B). As gotas espessas utilizadas para o diagnóstico da filariose linfática concentram comumente entre 20 e 60 µl de sangue. Podem-se empregar também os métodos de concentração descritos no início deste capítulo, a técnica de Knott e a filtração em membranas de policarbonato. Para o encontro de microfilárias de *W. bancrofti* e *B. malayi* por filtração, sugere-se o uso de membranas de policarbonato com poros de 3 µm.

Os vermes adultos de *W. bancrofti* localizam-se nos vasos linfáticos dilatados e linfonodos do hospedeiro; são, não raramente, revelados por meio de biopsias do membro afetado. A ultrassonografia evidencia os parasitos devido à sua movimentação típica no interior dos vasos linfáticos (também conhecida como *dança da filária*) da região escrotal e mamas; possibilita avaliar a eficácia de regimes terapêuticos sobre vermes adultos, cuja movimentação cessa com a morte.

As microfilárias de *M. ozzardi*, com cerca de 220 µm de comprimento, apresentam cauda fina e curta, com uma fileira de sete a nove núcleos e a extremidade desprovida de núcleos (Figura 20.30C e D). Podem ser encontradas em amostras de sangue periférico colhidas a qualquer hora do dia, pois não apresentam periodicidade. Utilizam-se, com finalidade diagnóstica, as amostras de gota espessa coradas com Giemsa ou os métodos de concentração descritos neste capítulo.

Também conhecida como *mal do garimpeiro* ou *cegueira dos rios*, a *oncocercose* é causada por um nematódeo parasito exclusivo do ser humano, *O. volvulus*. A oncocercose é endêmica em 38 países; no Brasil, a endemia restringe-se ao território Yanomami, entre os estados do Amazonas e Roraima, no qual aproximadamente 10 mil índios vivem sob risco de infecção. O diagnóstico parasitológico consiste essencialmente na demonstração de microfilárias na pele ou de vermes adultos em nódulos fibrosos.

Antes de iniciar a busca das microfilárias de *O. volvulus*, é importante conhecer as regiões do corpo que concentram maior número de parasitos. Em algumas áreas endêmicas, por exemplo, a região pélvica é mais frequentemente afetada, enquanto em outras o parasitismo é intenso no tronco e na cabeça. A busca pelas microfilárias é iniciada com a retirada de fragmentos superficiais da pele (no nível das papilas dérmicas), em condições assépticas. No Brasil, recomenda-se que a coleta de amostras seja realizada em regiões variadas do corpo, como a região escapular, as panturrilhas, a crista ilíaca, as nádegas, o tronco e o pescoço. Sugere-se também colher amostras em áreas da pele com alterações tróficas ou nódulos fibrosos sugestivos de oncocercose. As amostras, obtidas com lâmina de bisturi, agulha estéril ou pinça para biópsia corneoescleral, são incubadas em solução salina fisiológica (100 a 200 µl), para estimular a migração das microfilárias. Após 6 a 24 horas de incubação a 37°C, os fragmentos de pele e a solução salina são examinados ao microscópio invertido (objetiva de 40×). Em condições de alta parasitemia, as microfilárias

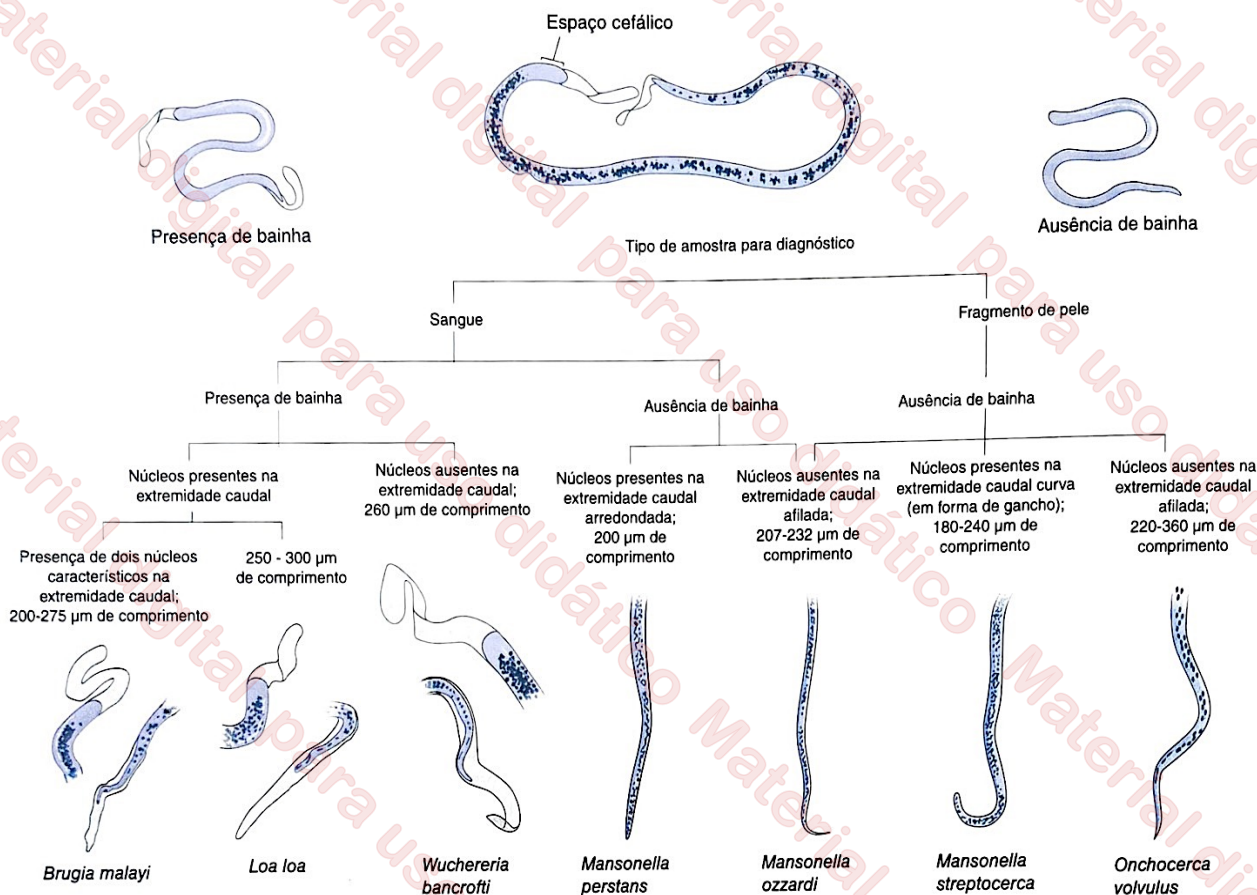


FIGURA 20.29 Características morfológicas das microfírias das principais filárias que infectam o ser humano. Observa-se a existência ou não de bainha e a disposição dos núcleos na extremidade distal. Adaptada de World Health Organization, 1991.

são percebidas facilmente por causa da sua movimentação ativa. Preparações permanentes do material (esfregaços fixados com metanol e corados com Giemsa) são valiosas, sobretudo para a diferenciação entre as microfírias de *O. volvulus* e *M. ozzardi*. Menos frequentemente, escarificações dérmicas são realizadas com finalidade diagnóstica; nesse caso, examina-se, a fresco, o fluido linfático extravasado em consequência ao procedimento.

Os vermes adultos são encontrados em nódulos dispostos em regiões variadas do corpo. A biopsia dos nódulos superficiais ou profundos é a técnica mais utilizada para a demonstração direta do parasito adulto. O material coletado é utilizado para análise histopatológica, principalmente quando os nódulos são muito pequenos (Figura 20.31). O exame ultrassonográfico de nódulos intramusculares profundos também pode auxiliar no diagnóstico da infecção.

As principais limitações dos exames parasitológicos para o diagnóstico da oncocercose são seu caráter invasivo e sua limitada sensibilidade. As alternativas atualmente disponíveis em laboratórios de pesquisa são a PCR, para a amplificação de sequências de DNA do parasito em amostras de biopsia de pele, e os imunoenaios, para a detecção de antígenos do parasito ou de anticorpos de subclasse IgG<sub>4</sub> específicos, ambos em amostras de soro ou plasma (Udall, 2007).

Discute-se o uso de dietilcarbamazina (DEC) tópica como estratégia adicional para a demonstração indireta dessa infecção, especialmente em condições de baixa carga parasitária (Stingl, 2009). Utiliza-se um creme contendo DEC

aplicado em uma ou mais áreas restritas da pele. A ideia é que o medicamento estimule uma reação cutânea localizada, caracterizada pela formação de uma erupção cutânea eritematosa entre 24 e 48 horas após sua aplicação. Não ocorre reação sistêmica e ocular. A sensibilidade é estimada em torno de 60 a 80%.

## Diagnóstico de parasitos em vetores

Define-se como vetor biológico o hospedeiro invertebrado de alta mobilidade responsável pela dispersão espacial da infecção e por sua transmissão para os hospedeiros vertebrados. Em sua maioria, são artrópodes pertencentes à classe Insecta com hábito hematofágico. Entre as doenças parasitárias transmitidas por insetos com grande impacto na saúde pública, encontram-se a malária, as leishmanioses tegumentar e visceral, a doença de Chagas e a filariose linfática. As ações de controle dessas doenças exigem, entre outras medidas, o combate ao vetor. Na prática, conhecimentos sobre a biologia e o comportamento dos insetos, aliados a uma estimativa precisa da sua taxa de infecção natural, facilitam a escolha de métodos eficazes de controle. A detecção do parasito no vetor pode ser realizada por diferentes técnicas, desde microscopia convencional até refinadas técnicas imunológicas e moleculares. A seguir, destacamos as principais técnicas utilizadas para a detecção, em seus respectivos vetores, dos parasitos que causam a doença de Chagas, a filariose linfática, as leishmanioses e a malária.

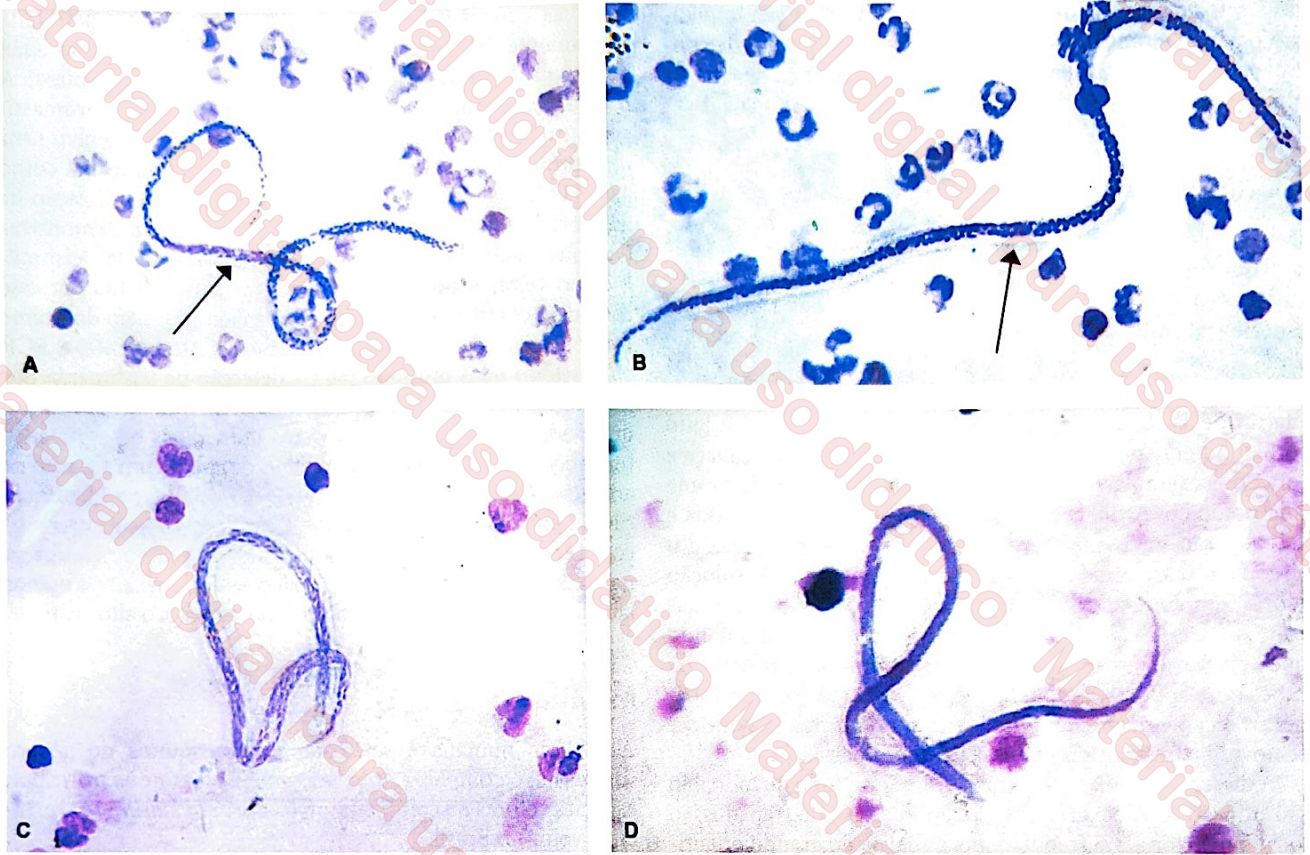


FIGURA 20.30 A e B. Microfílaras de *Wuchereria bancrofti* em gota espessa corada com Giemsa. Observa-se o *corpo central*, uma estrutura relativamente difusa, corada com rosa (*setas*). Fotografias de Marcelo Urbano Ferreira. C e D. Microfílaras de *Mansonella ozzardi* em gota espessa corada com Giemsa. Fotografias originais de Eliana Maria Maurício da Rocha e Gilberto Fontes, Universidade Federal de São João del-Rei, Minas Gerais, Brasil (C), e Marcelo Urbano Ferreira (D).

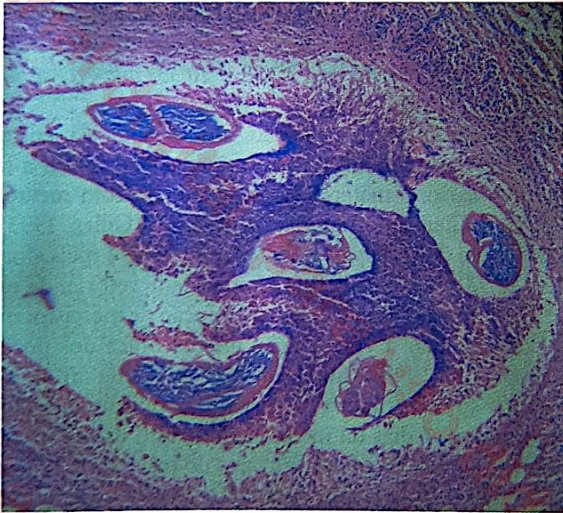


FIGURA 20.31 Corte histológico de nódulo subcutâneo (*oncocercoma*) mostrando exemplares adultos de *Onchocerca volvulus* seccionados transversalmente. Coloração pela hematoxilina-eosina. Fotografia de Marcelo Urbano Ferreira.

## Doença de Chagas

Dentre as variadas formas de transmissão da doença de Chagas, a vetorial é a de maior importância epidemiológica, seguida da transfusão sanguínea e do transplante de órgãos.

Quando vetorial, é transmitida pelas fezes infectadas de insetos triatomíneos, também conhecidos como *barbeiros*, eliminadas durante seu repasto sanguíneo. Atualmente, a transmissão vetorial da doença de Chagas por triatomíneos domiciliados tem sido considerada interrompida no Brasil, com a ocorrência de novos casos devendo-se majoritariamente à ingestão acidental de insetos infectados triturados junto a alimentos (caldo de cana, açaí, dentre outros). Contudo, as ações de vigilância epidemiológica focadas no vetor são de suma importância para a manutenção do controle. A detecção dos tripanossomos nos triatomíneos (ninfas e adultos) pode ser realizada por diferentes técnicas laboratoriais. Tradicionalmente, o exame microscópico a fresco do conteúdo intestinal do inseto é o método de escolha para a determinação das taxas de infecção, sobretudo quando são utilizados insetos capturados e mantidos vivos. O método de obtenção e o exame de amostras de fezes dos vetores foi descrito anteriormente, na seção sobre o xenodiagnóstico aplicado à doença de Chagas. Quando mortos, a sensibilidade da técnica reduz-se drasticamente, pois se torna praticamente impossível o encontro de tripanossomos no conteúdo intestinal analisado. As limitações relacionadas com sua sensibilidade, especialmente em situações em que é necessária a análise de grande quantidade de insetos, inclusive espécimes mortos, têm motivado o desenvolvimento e o aprimoramento de técnicas moleculares para a detecção do *T. cruzi* no vetor. Nesse contexto, a PCR tem sido rotineiramente utilizada, demonstrando sensibilidade superior a 80% em estudos epidemiológicos utilizando exemplares vivos ou mortos

de *T. infestans* coletados em campo. Apesar disso, sua implantação para o monitoramento da eficácia de programas de controle de vetores em áreas endêmicas para a doença de Chagas ainda é discutida, devido principalmente ao seu alto custo.

## Filariose linfática

Dependendo da região geográfica, a filariose linfática pode ser transmitida por mosquitos pertencentes aos gêneros *Culex*, *Aedes*, *Mansonia* ou *Anopheles*. No Brasil, a principal espécie transmissora foi *Culex quinquefasciatus*, o pernilongo doméstico comum. Tradicionalmente, o monitoramento das taxas de transmissão da infecção requer a detecção de microfíliarias de *W. bancrofti* nos mosquitos vetores, o que é feito rotineiramente por meio de dissecação individual da cabeça e tórax dos exemplares coletados em campo, seguida de exame microscópico. A dissecação é feita em várias etapas: as asas e as patas são inicialmente removidas, e a cabeça, o tórax e o abdome são separados e colocados em 1 a 3 gotas de solução salina, sob aumento de 20×. As partes bucais são separadas com agulhas finas, sob aumento de 40 a 50×, possibilitando que as larvas L<sub>3</sub> escapem. Examinam-se também o restante da cabeça e o abdome em busca de estágios larvários. Em mosquitos recentemente ingurgitados, o intestino médio pode ser removido para exame, em busca de microfíliarias.

A dissecação é uma técnica laboriosa, sobretudo quando não são utilizados insetos frescos e quando a taxa de transmissão local é inferior a 1% (requerendo a análise de grande quantidade de insetos). Além disso, em locais onde espécies diferentes de filárias coexistem, podendo ocorrer simultaneamente no vetor, a identificação das espécies pode ser comprometida caso não se disponham de pessoas com treinamento adequado para a análise do material. Nos anos recentes, a detecção do DNA do parasito por meio de técnicas moleculares, tais como a PCR, tem demonstrado excelentes resultados. Utilizando insetos individualmente ou agrupados (*pool*), essa técnica detecta DNA de microfíliarias de *W. bancrofti* tanto em espécimes frescos quanto preservadas (Pedersen et al., 2009).

## Leishmanioses

Os *flebotomíneos*, ou *mosquitos-palha*, são os vetores das leishmanioses no Novo e no Velho Mundo. Existem cerca de 17 espécies de flebotomíneos descritas, mas não está bem definido se todas são capazes de transmitir leishmânias. A incriminação de uma espécie de flebotomíneo como vetor requer, dentre outros critérios, a demonstração do parasito. O método tradicional é a dissecação do inseto para a observação, a fresco, de promastigotas ao microscópio. Contudo, em situações em que a taxa de infecção natural é baixa, com necessidade de análise de uma quantidade elevada de insetos, o método torna-se extremamente laborioso. Além disso, sua sensibilidade depende fundamentalmente da experiência do profissional responsável pela análise das preparações. A inoculação em animais de laboratório, a reação de imunofluorescência (RIF) direta, o imunoensaio enzimático (ELISA) e a PCR também têm sido utilizadas para indicar a existência do parasito nos exemplares de insetos coletados em campo.

Para a inoculação em animais de laboratório, geralmente são utilizados homogenatos constituídos de número variado de insetos. Normalmente, a lesão no animal é observada algumas

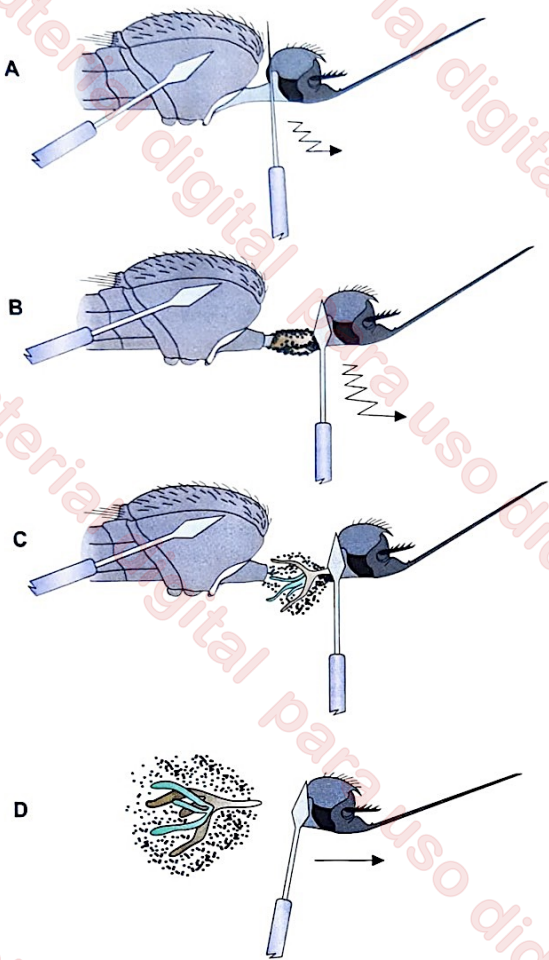
semanas após o inóculo, podendo o parasito ser detectado diretamente em esfregaços de aspirados ou biopsia da lesão ou depois de cultivo do material obtido da lesão do animal. A RIF também tem sido indicada para a detecção de promastigotas no inseto vetor. Geralmente, utiliza-se como alvo uma glicoproteína de superfície das leishmânias conhecida como gp63. O imunoensaio enzimático, com base na utilização de anticorpos monoclonais espécie-específicos, tem demonstrado bons resultados na detecção e caracterização das leishmânias no vetor. A taxa de infecção vetorial observada por esse método é comparável àquela determinada por meio do exame microscópico de exemplares dissecados. Atualmente, a PCR é o método mais utilizado para a detecção de leishmânia nos flebotomos, em razão de sua elevada sensibilidade. A técnica, que pode ser realizada com insetos individuais ou agrupados (em *pools*), é capaz de detectar o DNA de apenas um parasito na amostra (Lopez et al., 1993). Além de possibilitar a identificação da espécie de leishmânia por meio de genotipagem, o processamento de uma grande quantidade de insetos é rápido, tornando a etapa de análise do material coletado em campo menos laboriosa. Sua principal limitação é, no entanto, o alto custo.

## Malária

A malária humana é veiculada por mosquitos do gênero *Anopheles*; o complexo *Anopheles gambiae* reúne as principais espécies vetoras no continente africano, e *An. darlingi* é o principal vetor no Brasil.

Tradicionalmente, a presença do parasito é determinada pela observação direta dos esporozoítos ou oocistos na glândula salivar e no intestino médio do anofelino, respectivamente. Embora a demonstração dos esporozoítos seja o método preconizado para determinar o potencial infectante de uma espécie de anofelino, o processo de dissecação da glândula salivar é relativamente complexo, exigindo experiência do executor. As técnicas de dissecação de glândulas salivares e oocistos são descritas nas Figuras 20.32 e 20.33, respectivamente. As glândulas salivares, uma vez dissecadas (Figura 20.32), são colocadas, misturadas em solução salina fisiológica, entre lâmina e lamínula, e analisadas ao microscópio óptico a fresco. Se necessário, o material pode ser fixado com metanol e corado com Giemsa ou laranja de acridina (Gilles, 1993). A demonstração dos oocistos no intestino médio é mais simples (Figura 20.33), mas não define a capacidade vetorial da espécie de mosquito analisada. O uso de solução de mercurocromo a 2% pode facilitar a visualização microscópica dos oocistos (Gouagna et al., 1999). Uma limitação do exame direto é que os oocistos só se tornam visíveis microscopicamente depois de, pelo menos, 7 dias da infecção, enquanto os esporozoítos são detectados nas glândulas salivares do inseto por volta de 2 semanas após o repasto sanguíneo infectante. Outra limitação dessa técnica é não permitir a identificação da espécie de plasmódio presente no vetor (Gilles, 1993).

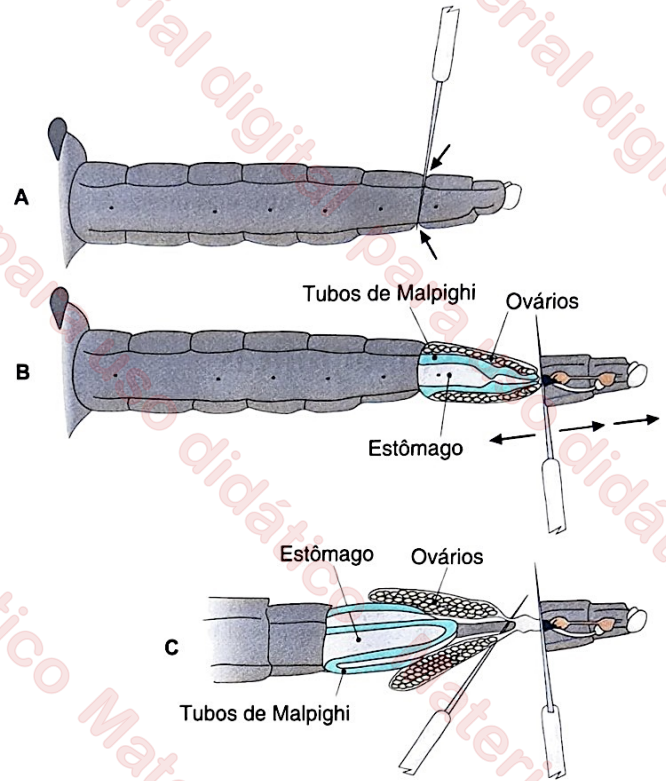
A RIF foi primeiramente utilizada para facilitar a detecção e quantificação de oocistos e pré-ooocistos (zigotos e oocinetos) de *P. falciparum*, empregando um anticorpo monoclonal, conjugado com fluoresceína, que tem como alvo Pfs25, um antígeno proteico expresso nos estágios esporogônicos do plasmódio (Gouagna et al., 1999). O processo é simples: consiste em incubar o intestino médio dissecado do inseto com o anticorpo monoclonal anti-Pfs25 marcado com fluoresceína. O material é, então, montado entre lâmina e lamínula e analisado



**FIGURA 20.32** Técnica para a dissecação das glândulas salivares de esporozoítos de plasmódios. **A.** Fixação do tórax com uma pinça ou agulha não cortante. **B.** Tração suave da cabeça do mosquito, até que ela se desprenda do tórax. **C.** Remoção das glândulas salivares presas à cabeça, colocando-se uma gota de solução salina fisiológica sobre elas. **D.** Separação das glândulas salivares do restante da cabeça, para seu posterior exame ao microscópio.

diretamente ao microscópio de fluorescência ou adaptado a um fotômetro. Por meio dessa técnica, a identificação dos estágios evolutivos do parasito no vetor requer a observação do seu padrão típico de fluorescência. Quando comparado à microscopia convencional, esse método mostra-se mais sensível, possibilitando a detecção de formas jovens do parasito 6 horas após a infecção do inseto.

Fundamentada na utilização de anticorpos monoclonais que reconhecem especificamente uma proteína de superfície dos esporozoítos, a proteína circunsporozoíta (CS), o ELISA de captura é considerado o padrão-ouro para a determinação da infectividade dos mosquitos transmissores de malária (Appawu et al., 2003). A amostra teste é comumente constituída de um homogenato individual de cabeça e tórax (para a pesquisa de oocistos e esporozoítos) ou somente da cabeça do vetor (para a pesquisa de esporozoítos), distribuída em microplacas de poliestireno previamente incubadas com anticorpo monoclonal anti-CS. Uma amostra individual que contenha o antígeno pode ser verificada a olho nu ou após a determinação de absorbância em colorímetro de microplacas. Essa técnica



**FIGURA 20.33** Técnica para a demonstração de oocistos de plasmódios no estômago (intestino médio) de anofelinos. **A.** Com uma agulha, são feitos dois pequenos cortes nas posições indicadas com setas, correspondentes ao tegumento do sétimo segmento abdominal. **B.** Com tração suave, destaca-se a extremidade posterior do abdome dos demais segmentos, expondo o estômago e os tubos de Malpighi. **C.** Os tubos de Malpighi são cortados junto à sua inserção e o intestino é cortado logo abaixo da ampola pilórica, separando-os das demais partes do inseto; o estômago é examinado ao microscópio, adicionando-se uma gota de solução salina.

apresenta como limitações principais o fato de poder gerar resultado falso-negativo e o relativo grau de complexidade para sua execução. A sensibilidade e especificidade do método são estimadas entre 95 e 99%, respectivamente.

Tanto a RIF quanto o ELISA são técnicas de difícil aplicação em situações de campo. Portanto, há grande investimento no desenvolvimento ou aprimoramento de testes rápidos destinados à detecção de parasitos, os chamados testes imunocromatográficos. O VecTest®, disponível no mercado, é um exemplo. Semelhante ao ELISA, também detecta a proteína CS espécie-específica, mas utiliza uma fita de nitrocelulose com anticorpo monoclonal anti-CS adsorvido conjugado a ouro coloidal. O resultado positivo é determinado pela formação de uma linha horizontal vermelha na fita em que o anticorpo espécie-específico (anti-*P. falciparum* ou anti-*P. vivax*) está adsorvido. Esse teste, realizado em aproximadamente 15 minutos, tem sensibilidade e especificidade superior a 89 e 99%, respectivamente (Ryan et al., 2001; Appawu et al., 2003; Sattabongkot et al., 2004), e oferece como vantagem a praticidade no manuseio e na interpretação dos resultados em situações de campo. Entre suas limitações, estão a necessidade da utilização dos mosquitos imediatamente após sua coleta ou armazenamento dos homogenatos a  $-20^{\circ}\text{C}$  até o momento do uso, além do alto custo.

Nos anos recentes, a PCR vem sendo amplamente utilizada para detecção de material genético (DNA) dos plasmódios no vetor, possibilitando identificar a espécie de plasmódio infectante. Quando comparada aos demais métodos, a PCR demonstra boa sensibilidade, podendo detectar até menos de 10 esporozoítos por glândula salivar (ou 0,2 pg de DNA por amostra) (Moreno et al., 2004). Dentre suas limitações, estão a impossibilidade de execução em campo, a necessidade de equipamento adequado e o alto custo.

## Referências bibliográficas

Appawu MA, Bosopem KM, Dadzie et al. Detection of malaria sporozoites by standard ELISA and VecTest™ dipstick assay in field-collected anopheline mosquitoes from malaria endemic site in Ghana. *Trop Med Int Health*. 2003;8:1012-7.

Barda BD, Rinaldi L, Ianniello D et al. Mini-FLOTAC, an innovative direct diagnostic technique for intestinal parasitic infections: Experience from the field. *PLoS Negl Trop Dis*. 2013;7:e2344.

Beal C, Goldsmith R, Kotby M et al. The plastic envelop method, a simplified technique for culture diagnosis of trichomoniasis. *J Clin Microbiol*. 1992;30:2265-8.

Borges DS, Souza JS, Romanzini J et al. Seeding experiments demonstrate poor performance of the hatching test for detecting small numbers of *Schistosoma mansoni* eggs in feces. *Parasitol Int*. 2013;62:543-7.

Cândido RR, St. Pierre TG, Morassutti AL et al. Eggs and magnetism: New approaches for schistosomiasis diagnosis. *Trends Parasitol*. 2018;34:267-71.

Clarke SC, McIntyre M. Modified detergent Ziehl-Neelsen technique for the staining of *Cyclospora cayetanensis*. *J Clin Pathol*. 1996;49:511-2.

Ellis RC, Zabrowarny LA. Safer staining method for acid fast bacilli. *J Clin Pathol*. 1993;46:559-60.

Favero V, Frasca Candido RR, De Marco Verissimo C et al. Optimization of the Helmintex method for schistosomiasis diagnosis. *Exp Parasitol*. 2017;177:28-34.

Ferreira CS. Refractive index matching applied to fecal smear clearing. *Rev Inst Med Trop Sao Paulo*. 2005;47:347-50.

Ferreira CS, Amato Neto V, Alarcón RS et al. Identification of *Cryptosporidium* spp. oocysts in fecal smears stained with Heidenhain's iron hematoxylin. *Rev Inst Med Trop Sao Paulo*. 2001;43:341-2.

Ferreira CS, Bezerra RC, Pinheiro AA. Methylene blue vital staining for *Trypanosoma cruzi* trypomastigotes and epimastigotes. *Rev Inst Med Trop Sao Paulo*. 2006;48:347-9.

Ferreira CS, Carvalho ME. Diafanização de esfregaços fecais. *Rev Saude Publica*. 1972;6:19-23.

Ferreira CS, Ferreira MU, Nogueira MR. The prevalence of infection by intestinal parasites in an urban slum in São Paulo, Brazil. *J Trop Med Hyg*. 1994;97:121-7.

Ferreira CS. Staining of intestinal protozoa with Heidenhain's iron hematoxylin. *Rev Inst Med Trop Sao Paulo*. 2003;45:43-4.

Gilles HM. Diagnostic methods in malaria. In: Gilles HM, Warrell DA. *Bruce Chwatt's Essential Malariology*. 3. ed. London: Edward Arnold, 1993. p.78-95.

Gouagna LC, Bonnet S, Gounoue R et al. The use of Anti-Pfs25 monoclonal antibody for early determination of *Plasmodium falciparum* oocyst infections in *Anopheles gambiae*: Comparison with the current technique of direct microscopic diagnosis. *Exp Parasitol*. 1999;92:209-14.

Herwaldt BL. Leishmaniasis. *Lancet*. 1999;354:1191-9.

Kawamoto F, Liu Q, Ferreira MU et al. How prevalent are *Plasmodium ovale* and *P. malariae* in East Asia? *Parasitol Today*. 1999; 15:422-6.

Lindholz CG, Favero V, Verissimo CM et al. Study of diagnostic accuracy of Helmintex, Kato-Katz, and POC-CCA methods for diagnosing intestinal schistosomiasis in Candéal, a low intensity transmission area in Northeastern Brazil. *PLoS Negl Trop Dis*. 2018;12:e0006274.

Lopez M, Inga R, Cangalaya M et al. Diagnosis of *Leishmania* via the polymerase reaction: A simplified procedure for field work. *Am J Trop Med Hyg*. 1993;49:348-56.

Kightlinger L, Kightlinger MB. Examination of faecal specimens by the formalin-detergent technique. *Trans R Soc Trop Med Hyg*. 1990;84:417-8.

Methanitikorn R, Sukontason K, Sukontason KL et al. Evaluation of the formalin-Tween concentration technique for parasitic detection. *Rev Inst Med Trop Sao Paulo*. 2003;45:289-91.

Moitinho M, Bertoli M, Guedes TA et al. Influence of refrigeration and formalin on the floatability of *Giardia duodenalis* cysts. *Mem Inst Oswaldo Cruz*. 1999;94:571-4.

Moreno M, Cano J, Nzambo S et al. Malaria panel assay versus PCR: Detection of naturally infected *Anopheles melas* in a coastal village of Equatorial Guinea. *Malar J*. 2004;3:20.

Pedersen EM, Stolk WA, Laney SJ et al. The role of monitoring mosquito infection in the Global Programme to Eliminate Lymphatic Filariasis. *Trends Parasitol*. 2009;25:319-27.

Petersen E. Toxoplasmosis. *Semin Fetal Neonatal Med*. 2007;12:214-23.

Ryan JR, Dav K, Emmerich E et al. Dipsticks for rapid detection of *Plasmodium* in vectoring *Anopheles* mosquitoes. *Med Vet Entomol*. 2001;15:225-30.

Sattabongkot J, Kiattitub C, Kumpitak C et al. Evaluation of the VecTest malaria antigen panel assay for the detection of *Plasmodium falciparum* and *P. vivax* circumsporozoite protein in anopheline mosquitoes in Thailand. *J Med Entomol*. 2004;41:209-14.

Singh S. New developments in diagnosis of leishmaniasis. *Indian J Med Res*. 2006;123:311-30.

Stingl P. Onchocerciasis: Developments in diagnosis, treatment and control. *Int J Dermatol*. 2009;48:393-6.

Teixeira AR, Nitz N, Guimaro NC et al. Chagas disease. *Postgrad Med J*. 2006;82:788-98.

Teles HM, Ferreira CS, De Carvalho ME et al. Eficiência do diagnóstico coproscópico de *Schistosoma mansoni* em fezes prensadas. *Rev Soc Bras Med Trop*. 2003;36:503-7.

Udall DN. Recent updates on onchocerciasis: Diagnosis and treatment. *Clin Infect Dis*. 2007;44:53-60.

Wendel KA, Workowski KA. Trichomoniasis: Challenges to appropriate management. *Clin Infect Dis*. 2007;44:S123-9.

World Health Organization. *Basic laboratory methods in Medical Parasitology*. Geneva: WHO, 1991.

## Leitura sugerida

De Carli GA. *Parasitologia Clínica - Seleção de métodos e técnicas de laboratório para o diagnóstico de parasitoses humanas*. 2. ed. São Paulo: Atheneu, 2007.

World Health Organization. *Basic laboratory methods in Medical Parasitology*. Geneva: WHO, 1991.