

LAWRENCE R. GOODMAN

Felson:

Princípios de

**Radiologia
do Tórax**
estudo dirigido

Segunda Edição

.....Instruções.....



A maioria dos leitores deve estar familiarizada com o método de estudo dirigido. Os quadros numerados, localizados do lado esquerdo de cada página, requerem uma resposta. As questões foram elaboradas, na maioria das vezes, para ajudá-lo a chegar à resposta correta. A resposta é geralmente esclarecida pelo próprio quadro ou pelo que foi ensinado nos quadros anteriores. Nos quadros que requerem respostas múltiplas, simplesmente circule uma ou mais respostas corretas. Quando houver espaços em branco, preencha-os com a resposta. As respostas corretas para cada quadro são encontradas do lado direito da página e estão identificadas com a numeração correspondente. Utilize a máscara na contracapa do livro para ocultar as respostas do quadro que você estiver estudando. Gostaríamos que as respostas fossem anotadas à tinta, para que seus amigos compreem os seus próprios exemplares.

Desde de que o significado seja o mesmo, você pode responder as perguntas com suas próprias palavras. Caso não consiga responder uma questão, leia novamente o quadro, preparando-se melhor para o que vem a seguir. Não há problema em “colar” as respostas antes de respondê-las já que é seu o dinheiro e o tempo que estão sendo gastos. Uma vez que a sua concentração e atenção são necessárias, sugerimos que você estabeleça o limite máximo de uma hora de estudo consecutivo.

Ao final de cada capítulo há uma seção de revisão que apresenta um resumo dos conceitos mais importantes. Não pule essa seção. A gincana “Dez casos interessantes”, após o último capítulo, foi elaborada com radiografias cuidadosamente selecionadas e permitirá que você solidifique e aplique seus novos conhecimentos. Se você não se sair bem no teste, não é nossa culpa.

Esperamos que nossas tentativas de humor e informalidade tornem o processo de aprendizado agradável e relaxante. Antes de iniciar o Capítulo 1, tente responder os exemplos abaixo:

1. Este texto é baseado na participação do leitor

- a. Mark Twain disse uma vez, “ É melhor ficar de boca fechada e parecer [tolo/esperto] do que abri-la e _____ ”.
- b. Lee Rogers, M.D., disse uma vez, “Não deixe que o medo de estar [certo/errado] interfira com a alegria de estar _____ ”.
- c. Esperamos que você adote a filosofia [a./b.].

1.

- a. **tolo**
desfazer a dúvida
- b. **errado**
certo
- c. **b**

2. O conhecimento da anatomia e dos sinais radiológicos é a chave para a interpretação das radiografias.

- a. “Você ficaria surpreso com quanto se pode absorver pela _____”, disse Lawrence (Yogi) Berra.
- b. “Você só pode ver aquilo que _____”, disse Lawrence R. Goodman, M.D.
- c. Este livro foi escrito baseado na suposição [a./b.].

2.

a. *observação*

b. *sabe*

c. *b.*

.....Sumário.....



1	Técnicas de Exame	1
2	Técnicas de Diagnóstico por Imagens Seccionais	25
3	A Radiografia de Tórax Normal: Interpretando como os Profissionais	39
4	Anatomia Lobar	61
5	Anatomia Segmentar	75
6	O Sinal da Silhueta	91
7	O Sinal do Broncograma Aéreo	109
8	Colapso Lobar e Segmentar	123
9	Padrões de Doença Pulmonar	143
10	O Mediastino	163
11	Os Espaços Pleural e Extrapleural	181
12	Doença Cardiovascular	203
	Os 10 Axiomas do Dr. Felson Baseados em uma Vida Inteira de Aprendizagem da Medicina.	218
	Gincana: 10 Casos Interessantes	219
	Índice	241

Técnicas de Exame

1



A radiografia do tórax faz parte da prática de todo médico, que deve ter um conhecimento básico da anatomia e das patologias que podem ser observadas nas radiografias. Em apenas 12 breves capítulos interativos (algumas vezes engraçados), você aprenderá uma técnica sistemática para a interpretação de radiografias, a anatomia normal dos pulmões e os padrões básicos das doenças pulmonares.

1

Vamos começar com a incidência frontal padrão do tórax, a radiografia pósterio-anterior ou abreviadamente “Tórax PA”. O termo “pósterio-anterior” refere-se à direção do feixe de raios X, que neste caso atravessa o paciente de _____ para _____.

2

Por convenção, a radiografia frontal de rotina é realizada com o paciente na posição ortostática e em inspiração máxima. O feixe de raios X é dirigido horizontalmente e o tubo de raios X é posicionado a uma distância de 1,80 m do filme. Esse é o procedimento realizado quando você pede uma incidência _____.

3

A incidência PA é obtida a uma distância de _____ m para reduzir a magnificação e melhorar a nitidez. A colocação da região a ser radiografada perto do chassi (filme) também reduz a magnificação e aumenta a nitidez. Veja por você mesmo: Coloque sua mão, com a palma virada para baixo, a 8 ou 10 cm da mesa, sob a luz de um abajur de mesa (com uma lâmpada comum) ou de uma lanterna e observe a sombra que é projetada.

- (a) Flexione somente seu dedo médio. A sombra fica [mais larga/mais estreita] e parece [mais nítida/menos nítida]. O dedo também parece mais curto.
- (b) Se a fonte de luz (ex.: tubo de raios X) se afasta, a magnificação [aumenta/diminui] e as bordas se tornam [mais/menos] nítidas.

1

trás/frente

2

pósterio-anterior ou tórax PA

3

1,80

(a) mais estreita (menor magnificação)/ mais nítida

(b) diminui/ mais nítidas

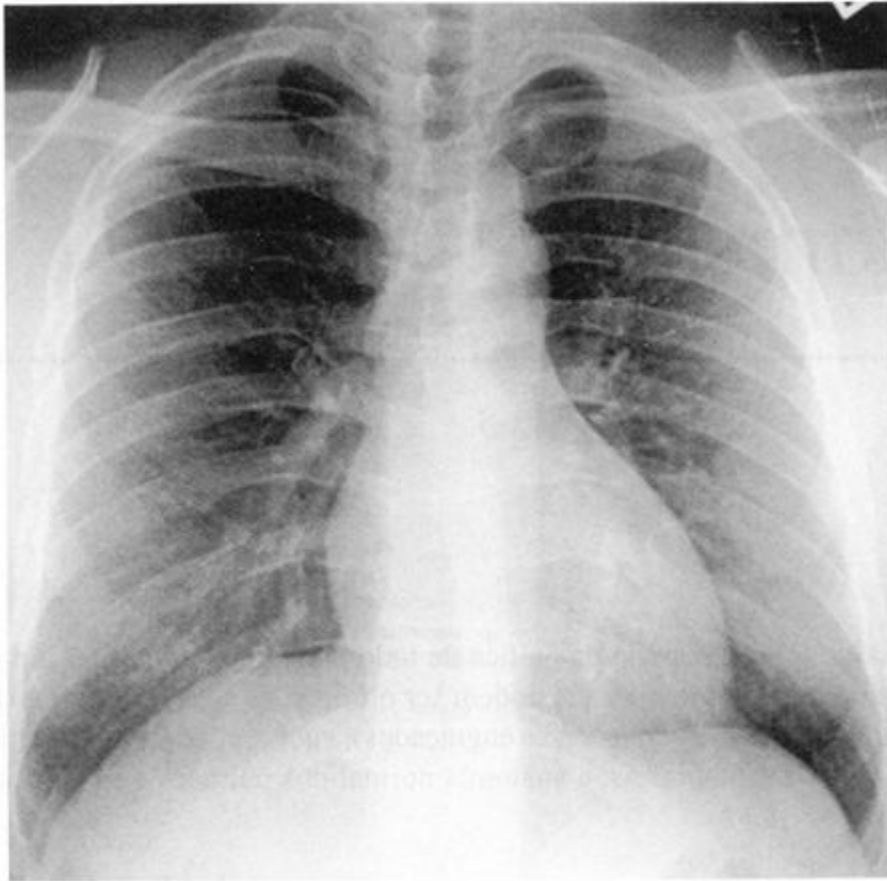


Figura 1-1A

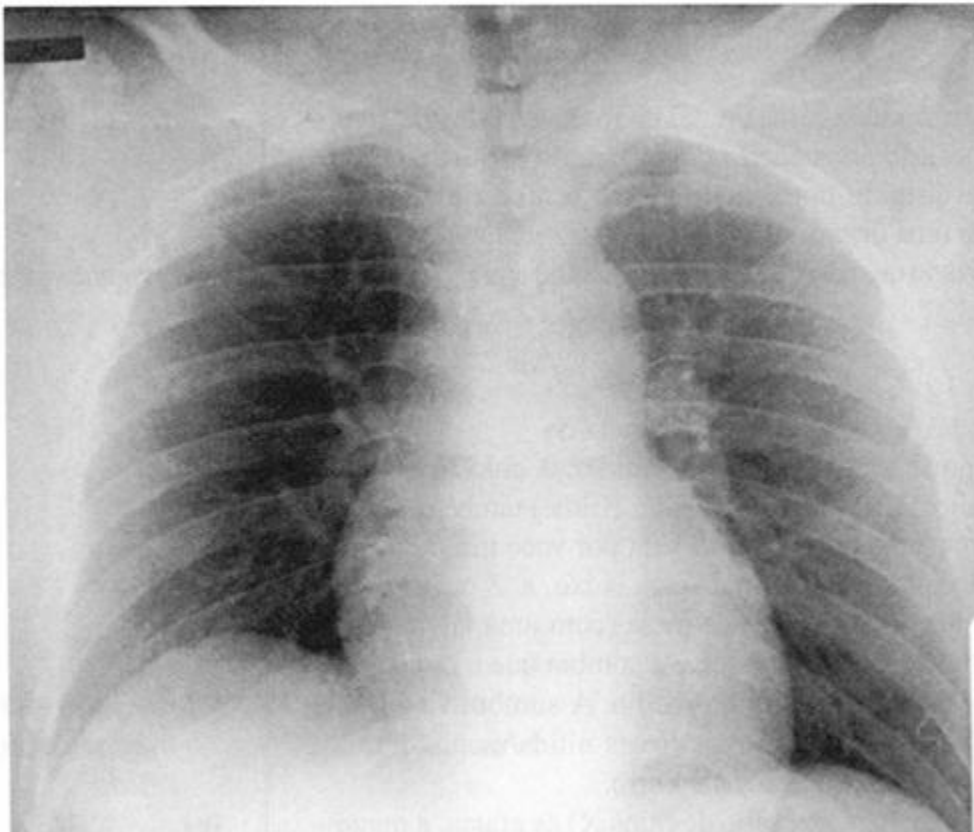


Figura 1-1B

4

Para reduzir a magnificação e aumentar a nitidez da imagem, o tórax deve ser posicionado o mais [próximo/distante] possível do chassi e o tubo de raios X o mais [próximo/distante] possível do chassi.

5

Por outro lado, a incidência ântero-posterior (AP) é geralmente obtida com uma unidade de raios X portátil, em pacientes em estado grave impossibilitados de ficar em pé ou em crianças. O paciente estará em decúbito dorsal ou sentado no leito. Nesse caso, o feixe de raios X atravessará o paciente da _____ para _____.

4

próximo
distante

5

frente/trás

A incidência AP é obtida com o paciente em decúbito dorsal ou sentado e não em decúbito ventral, por ser menos incômodo para o doente e porque as crianças geralmente movimentam-se menos quando podem ver o que está acontecendo.

6

Como as unidades de raios X portáteis são menos potentes que as unidades convencionais e como o espaço ao redor do leito é limitado, as incidências AP são geralmente obtidas a uma distância menor do filme. Comparada com a radiografia PA, a radiografia AP apresenta imagens com [maior/menor] magnificação e [maior/menor] nitidez. (Se você não acertou essa resposta sugerimos que repita a experiência mencionada no Quadro 3.)

6

maior
menor

A incidência PA na posição ortostática é preferível à incidência AP em decúbito dorsal porque: 1) a magnificação é menor e as imagens são mais nítidas; 2) na posição ortostática o paciente inspira mais profundamente, mostrando melhor os pulmões; e 3) ar e líquidos na pleura são visibilizados com maior facilidade nas radiografias obtidas na posição ortostática.

7

As figuras 1-1A e 1-1B mostram duas radiografias de um mesmo paciente, uma AP e outra PA. Qual é a radiografia PA? _____ Como você chegou a esta conclusão?

7

Figura 1-1A é a radiografia PA
Maior nitidez, menor magnificação, feita em inspiração máxima

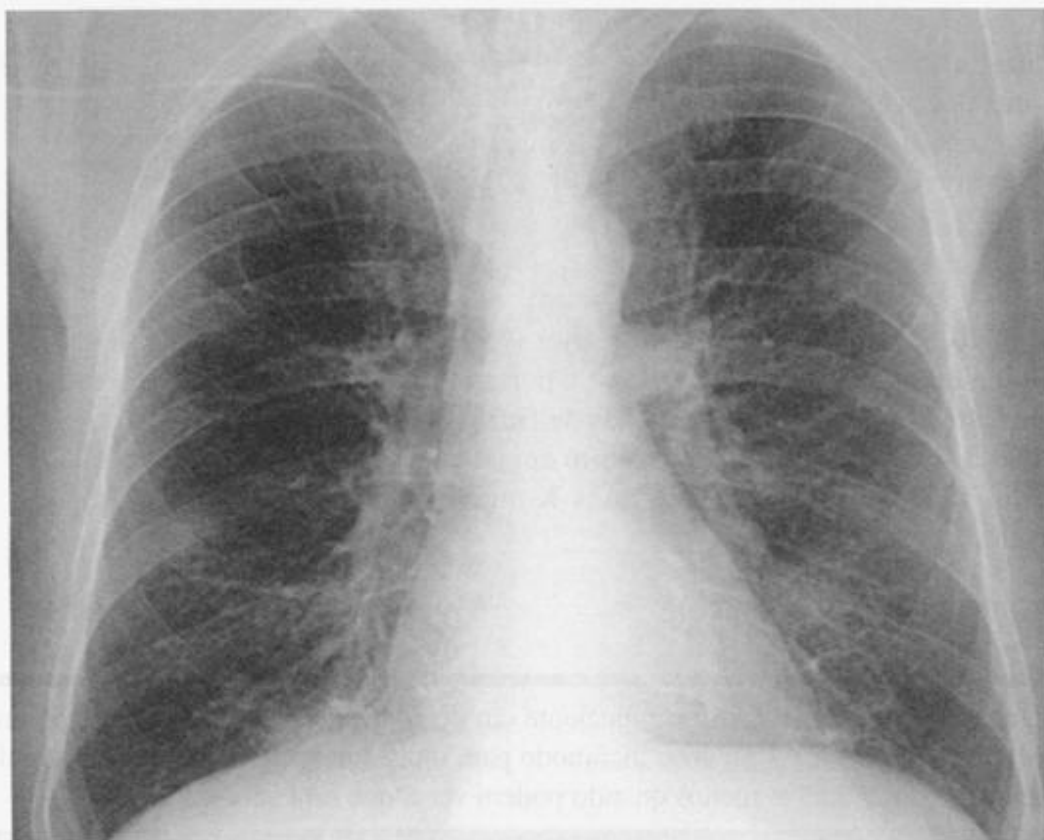

Figura 1-2A

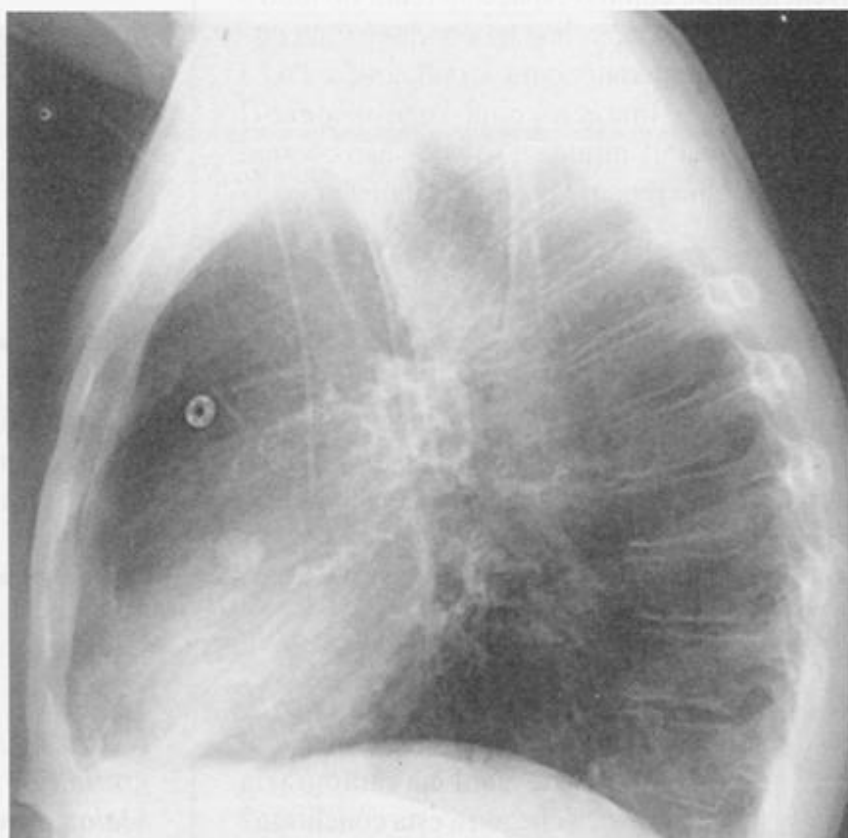

Figura 1-2B

As radiografias frontais AP ou PA são visibilizadas como se você estivesse olhando de frente para o paciente. Na figura 1-2A e em todas as radiografias, o lado esquerdo do paciente fica a sua direita.

8

Uma outra incidência de rotina é a em perfil. Por convenção, a radiografia na qual o lado esquerdo do tórax é posicionado contra o chassi, chama-se incidência em _____. Do mesmo modo que na incidência PA, a incidência em perfil também é obtida a uma distância de _____ m.

8***perfil esquerdo******1, 80***

Para ser coerente, deveríamos chamá-la de perfil direita-esquerda, mas “a coerência tola é o espantalho dos espíritos curtos” (Emerson). Assim a chamamos simplesmente de incidência em perfil.

9

É comum que uma lesão localizada atrás do coração, mediastino ou diafragma, não seja visível na incidência PA porque a sombra do coração e do diafragma a escondem. A radiografia de _____ geralmente mostra essa lesão e por isso a utilizamos rotineiramente.

9***perfil***

Figuras 1-2A e 1-2B. O nódulo sobreposto ao coração é facilmente visto na incidência em perfil. Na incidência frontal (PA), a visibilização ao longo da borda esquerda do coração é difícil. (Figura 1-2B, artefato metálico = botão do pijama.)

10

Na radiografia em perfil, que é obtida rotineiramente com o lado [direito/esquerdo] contra o chassi, um nódulo localizado no lado direito aparecerá [maior/menor] do que um nódulo idêntico localizado no lado esquerdo.

10***esquerdo
maior***

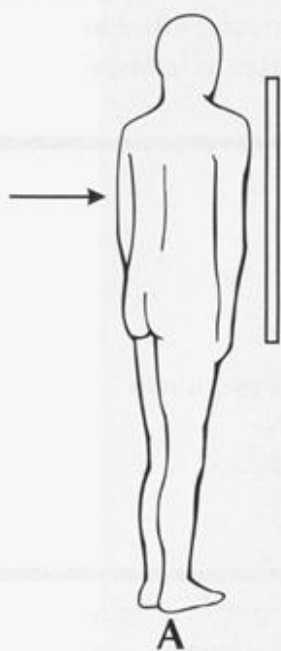


Figura 1-3A

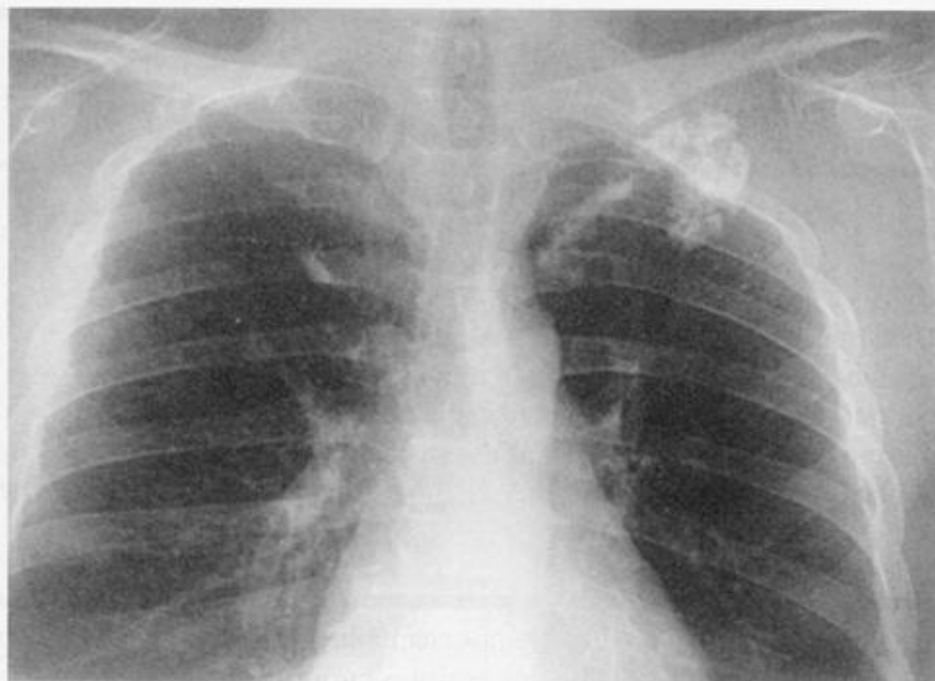

Figura 1-3B

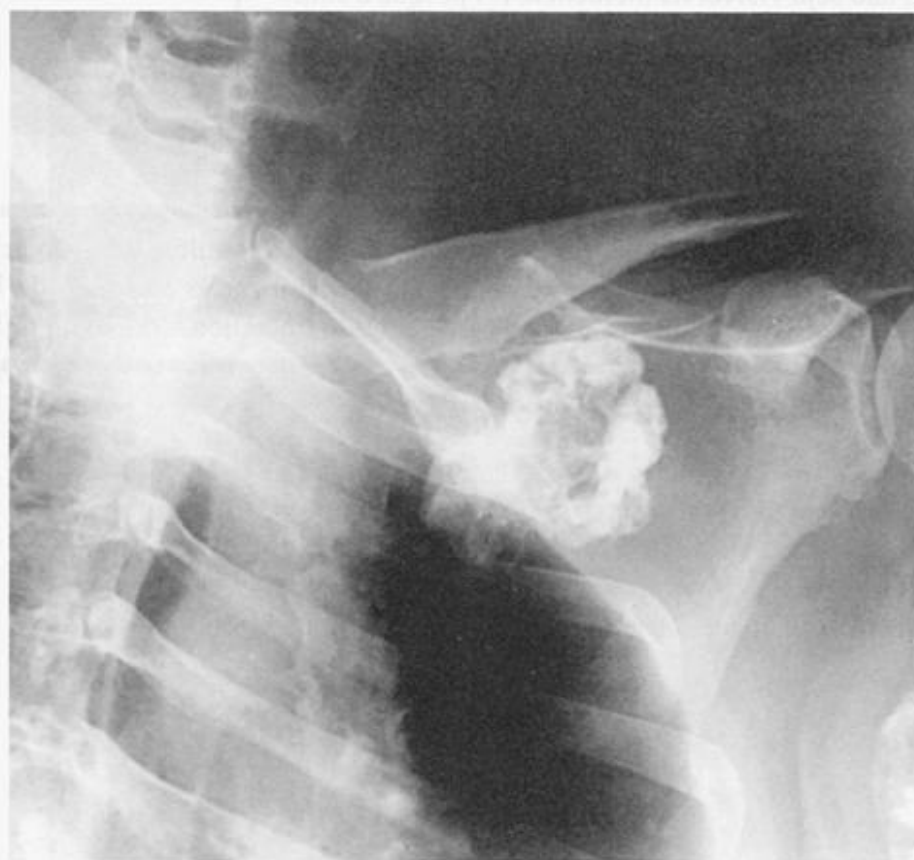

Figura 1-3C

11

Na figura 1-3A, o paciente está na posição oblíqua anterior direita. O hemitórax [esquerdo/direito] foi posicionado contra o chassi e a radiografia foi obtida na direção PA.

12

Quando um paciente muda da posição PA para a posição oblíqua anterior direita, as estruturas anatômicas movem-se em direções diferentes. Na posição oblíqua anterior direita, o músculo peitoral esquerdo ou a mama (estruturas anteriores) movem-se [medialmente/lateralmente] e a escápula esquerda (estrutura posterior) move-se [medialmente/lateralmente] em relação ao tórax. Obviamente ocorre o inverso na posição oblíqua anterior esquerda.

13

As incidências oblíquas podem nos ajudar a localizar lesões e a suprimir estruturas sobrepostas. A figura 1-3B é uma radiografia PA que mostra uma massa calcificada na região superior do tórax à [esquerda/direita]. Na figura 1-3C, na incidência oblíqua anterior direita, a massa move-se [medialmente/lateralmente], em relação ao tórax. Essa massa deve estar localizada [anteriormente/posteriormente].

11***direito*****12*****lateralmente
medialmente*****13*****esquerda
lateralmente******anteriormente***

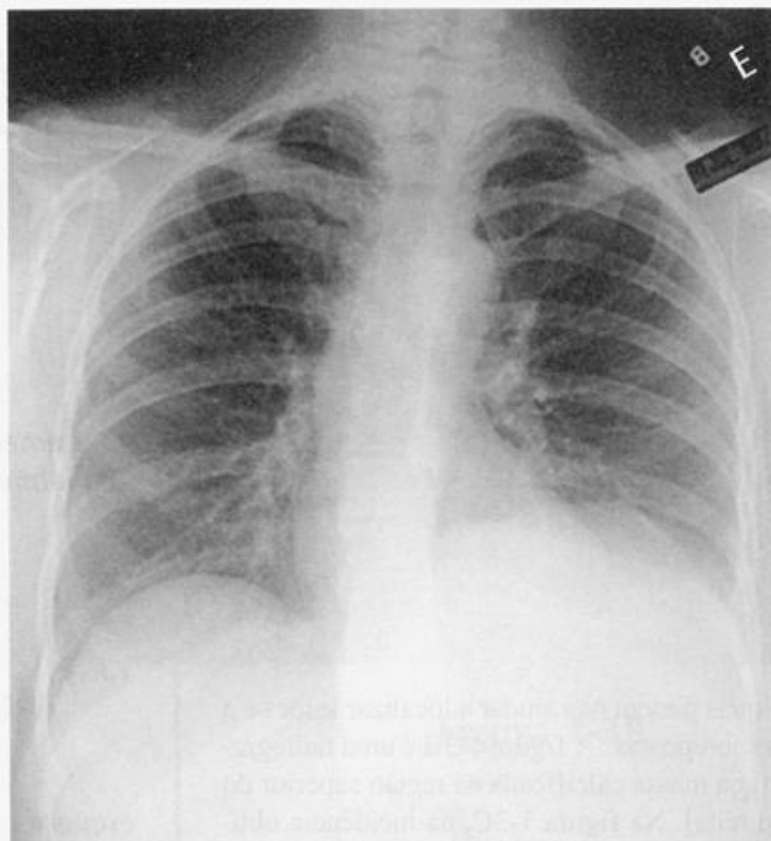


Figura 1-4A

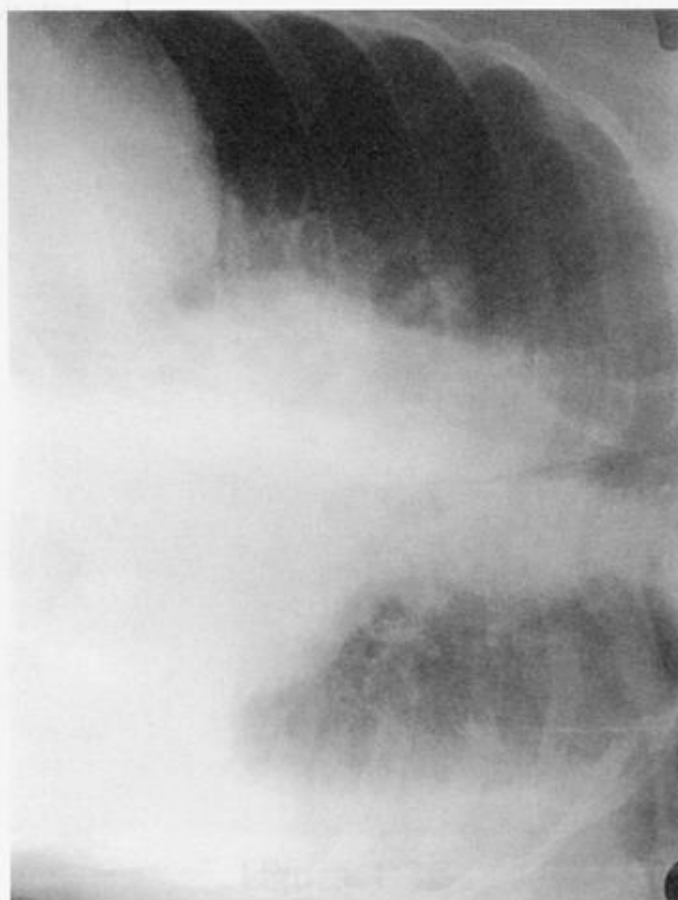

Figura 1-4B

14

Que outras incidências existem? Um derrame livre na cavidade pleural sofre o efeito da gravidade. O líquido gravitará para o diafragma quando o paciente estiver [na posição ortostática/em decúbito dorsal], para o dorso quando o paciente estiver [em posição ortostática/em decúbito dorsal] e para o aspecto lateral do hemitórax posicionado para baixo quando o paciente estiver deitado de _____ na *posição em decúbito lateral*. (Decúbito = posição de quem está deitado. Decúbito lateral = deitado de lado. [Procurei no dicionário].)

14

na posição ortostática

em decúbito dorsal

lado

A Figura 1-4A, uma radiografia obtida com o paciente na posição ortostática, parece mostrar elevação do hemidiafragma esquerdo, que é na verdade um derrame pleural livre que gravitou para a base da cavidade pleural. Isso é confirmado na Figura 1-4B que mostra uma radiografia obtida com o paciente deitado do lado esquerdo (decúbito lateral esquerdo). O derrame agora forma uma dupla camada com a parede do hemitórax afetado. Essa radiografia foi obtida com um feixe horizontal de raios X, isto é, paralelo ao leito ou à mesa de raios X.

Um quadro no escritório de um médico traz a seguinte mensagem: Todos trazem ALEGRIA para este consultório, alguns quando entram e outros quando saem.

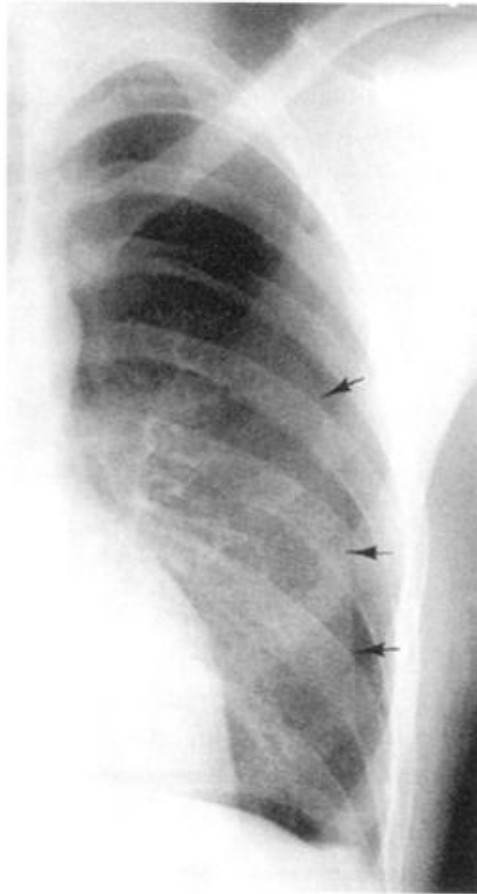


Figura 1-5

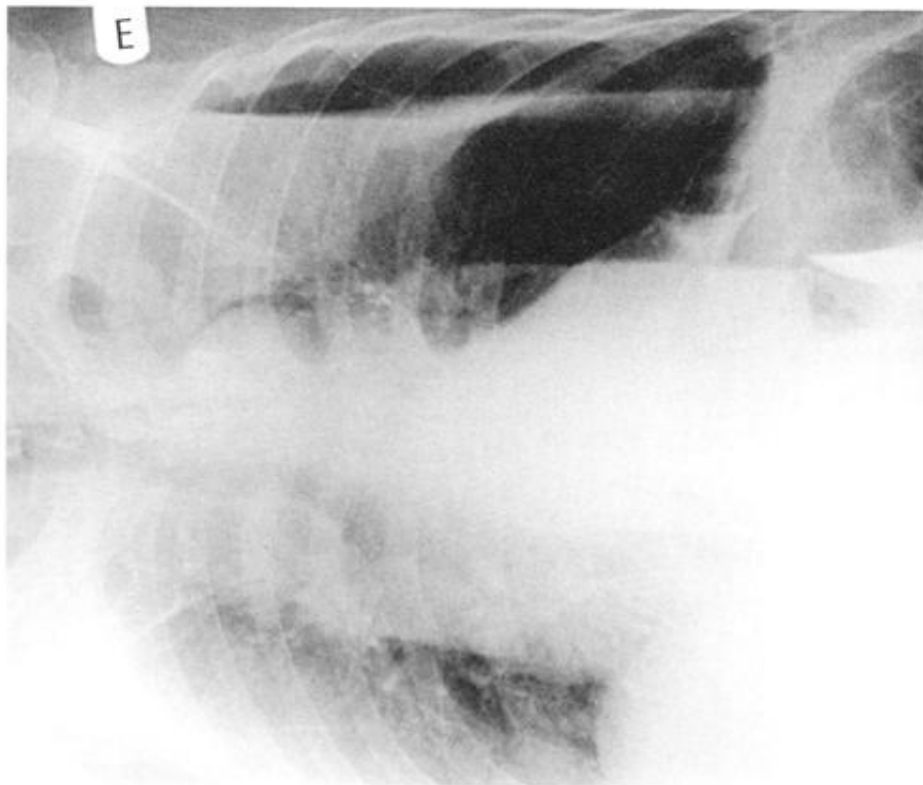


Figura 1-6

15

Enquanto o líquido intrapleural desce pela ação da gravidade, o ar intrapleural _____. Portanto, a posição ideal para se diagnosticar um pneumotórax (ar intrapleural) é a posição [ortostática/em decúbito dorsal]. Se houver suspeita de pneumotórax à esquerda em um paciente que não pode ficar de pé ou sentar, uma radiografia em decúbito lateral com o lado [esquerdo/direito] para baixo será útil. Essa posição é chamada _____.

15**sobe****ortostática****direito****decúbito lateral direito**

A figura 1-5 mostra um pneumotórax em um paciente na posição ortostática (as setas indicam as bordas do pulmão). A Figura 1-6 mostra ar entre o pulmão e a parede do hemitórax esquerdo na posição em decúbito lateral direito.

16

A radiografia de tórax normal é feita em [inspiração/ expiração]. Na expiração a trama pulmonar torna-se mais densa. O pulmão tem menos ar e aparece [mais claro/ mais escuro]. O coração, que repousa sobre o diafragma, está elevado e parece [maior/menor].

16**inspiração****mais claro****maior**

Pérola Clínica: Cuidado! Um paciente sentado ou deitado geralmente não consegue inspirar profundamente. Portanto, em muitas radiografias obtidas com aparelhos portáteis não se consegue que o paciente esteja em inspiração máxima, podendo simular doenças.

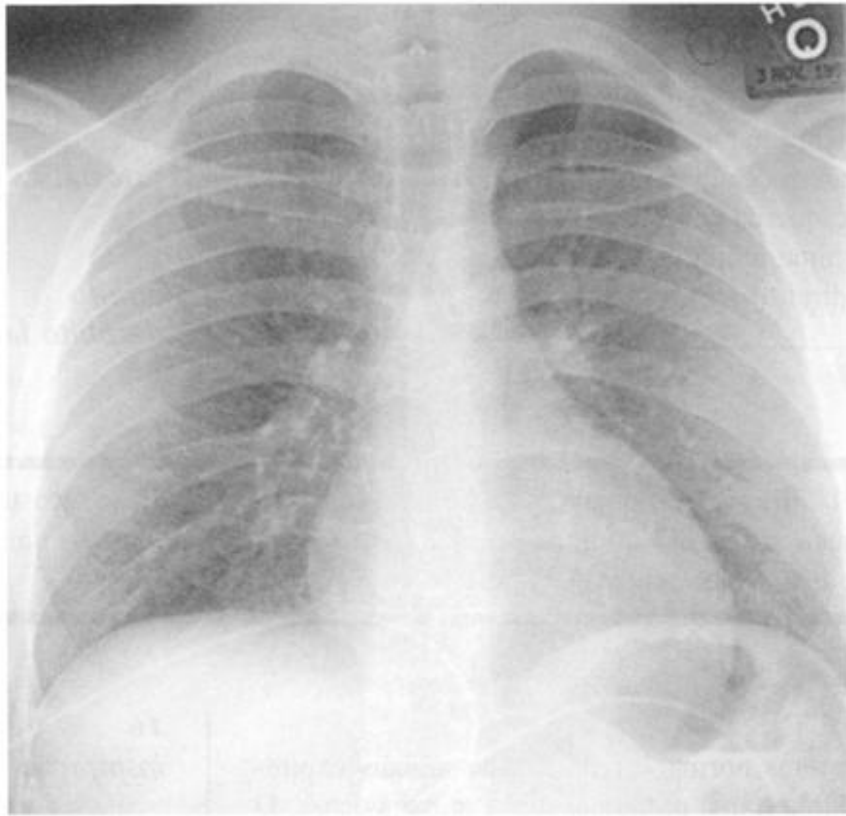


Figura 1-7A

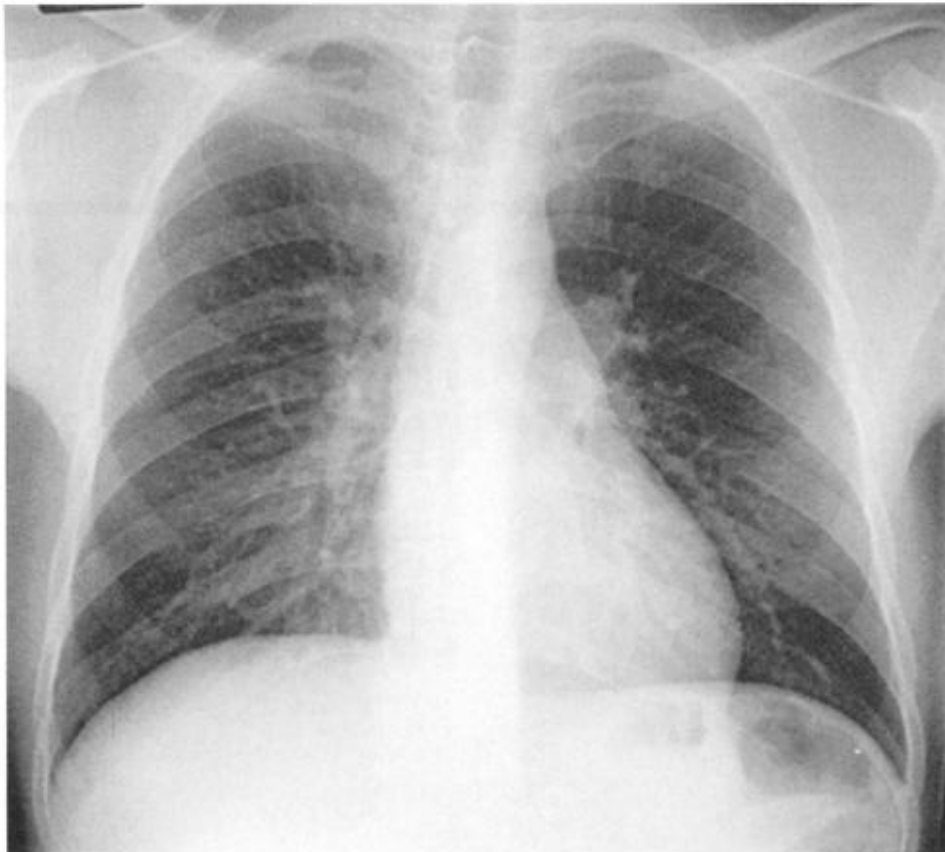


Figura 1-7B

Uma das “pegadinhas” preferidas dos radiologistas é testar o estudante com uma radiografia normal em expiração. A figura 1-7A sugere aumento da área cardíaca e talvez edema leve. A figura 1-7B mostra uma radiografia normal do mesmo paciente feita em inspiração máxima, poucas horas depois.

17

As radiografias em expiração podem ser utilizadas com vantagens em algumas situações. Uma radiografia em expiração pode ser utilizada para detectar o aprisionamento focal de ar de um enfisema assimétrico ou uma obstrução brônquica parcial que impede o fluxo de ar na inspiração (aprisionamento aéreo). Uma vez que o ar do pulmão obstruído não pode ser prontamente expelido, aquele pulmão (ou lobo) permanece [insuflado/desinsuflado] na expiração, enquanto que o resto do pulmão _____ normalmente.

18

Quando existe aprisionamento de ar unilateral, o pulmão desinsuflado normal aparecerá [mais claro/mais escuro/inalterado], enquanto que o pulmão obstruído aparecerá [mais claro/mais escuro/inalterado].

17

insuflado
desinsufla-se

18

mais claro
inalterado

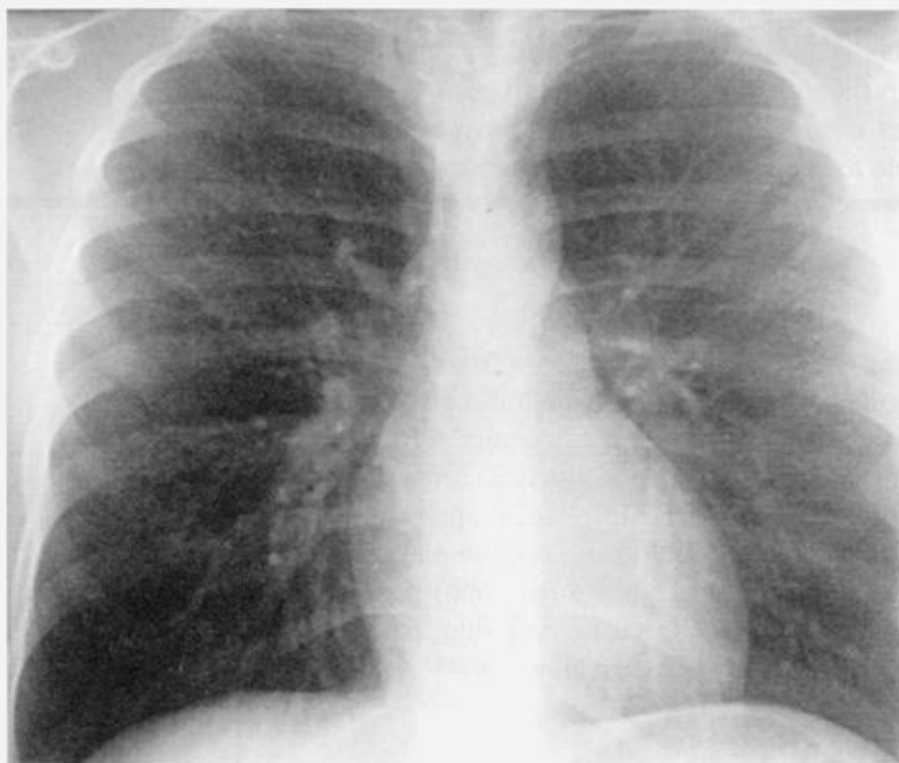


Figura 1-8A

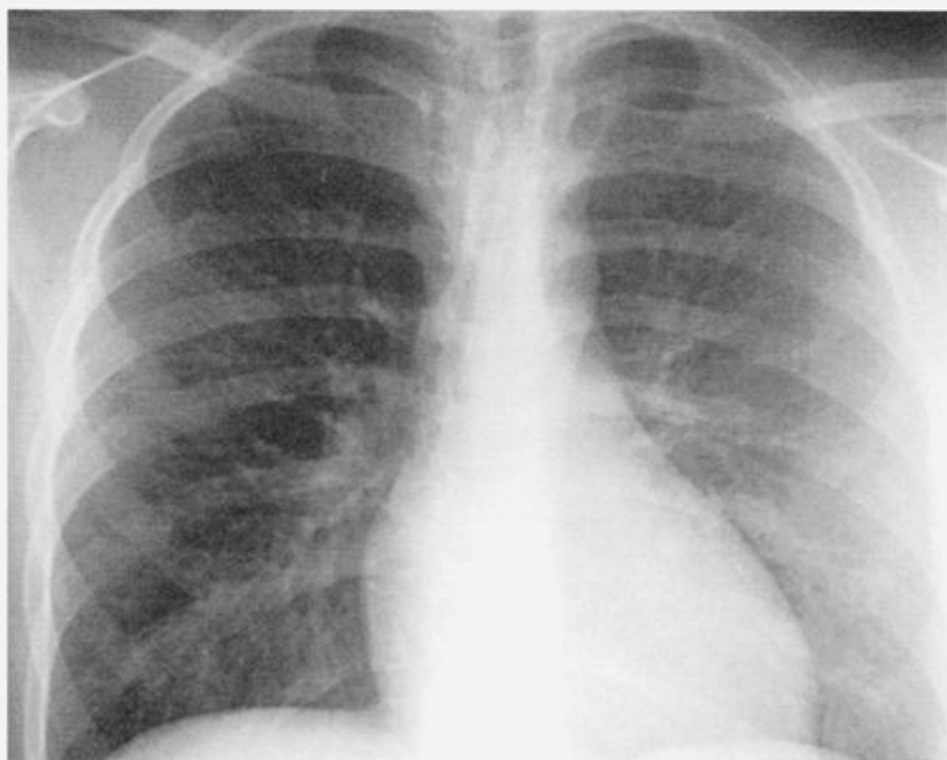


Figura 1-8B

Na Figura 1-8A , o pulmão direito aparece um pouco mais escuro que o pulmão esquerdo. Na figura 1-8B, uma radiografia em expiração, o pulmão esquerdo desinsufla-se normalmente e fica mais claro, enquanto que o direito permanece insuflado e escuro. Isso ocorre devido ao aprisionamento aéreo causado pela aspiração de um corpo estranho.

Pérola Clínica: Se você ouvir um sibilo unilateral, peça uma radiografia em expiração e procure por um aprisionamento aéreo.

19

Uma radiografia em expiração pode tornar mais evidente um pequeno pneumotórax. Na expiração, o pulmão desinsuflado aparece [mais claro/mais escuro] quando comparado com o ar intrapleural e a quantidade fixa de ar intrapleural é relativamente [maior/menor] no hemitórax menor.

19

mais claro

maior

A radiografia em expiração é lógica? Sim! É útil? Raramente! Essa técnica é superestimada, mas muito ainda a utilizam. E você?

20

A radiografia em expiração é uma faca de dois gumes. Ela simula doenças quando a aeração dos pulmões diminui e faz com que o pulmão pareça [mais claro/mais escuro] e o coração elevado pareça [maior/menor/inalterado]. Por outro lado, é muito útil no diagnóstico do _____ e mais raramente tem utilidade no diagnóstico do _____.

20

mais claro

maior

*aprisionamento aéreo focal
pneumotórax*

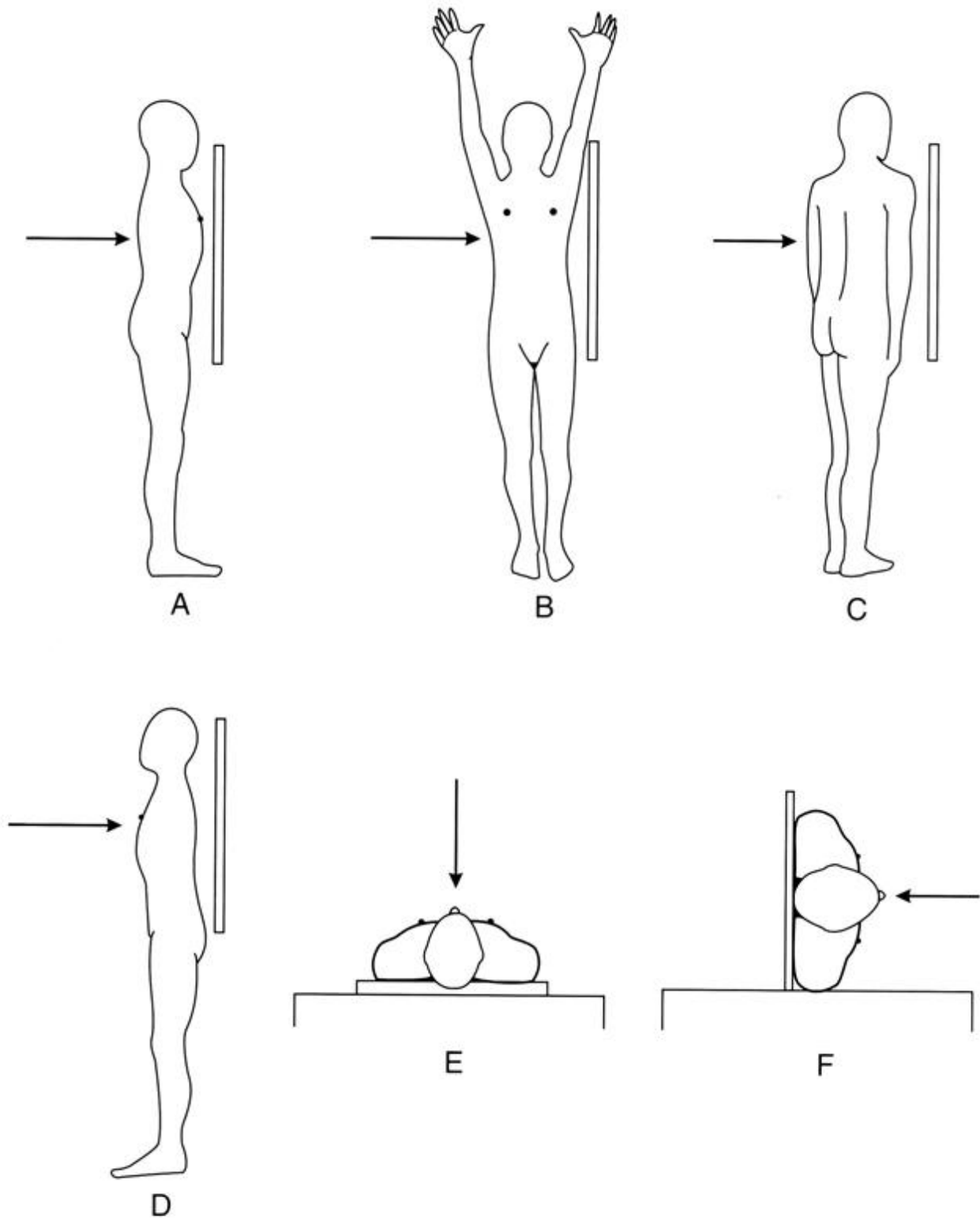


Figura 1-9

21.

Vamos revisar as várias posições radiográficas? Que incidências são ilustradas nas figuras 1-9A-F?

- A. _____ D. _____
 B. _____ E. _____
 C. _____ F. _____

21

- A. *PA*
 B. *Perfil (esquerdo)*
 C. *Obliqua anterior direita*
 D. *AP*
 E. *AP em decúbito dorsal*
 F. *Decúbito lateral direito*

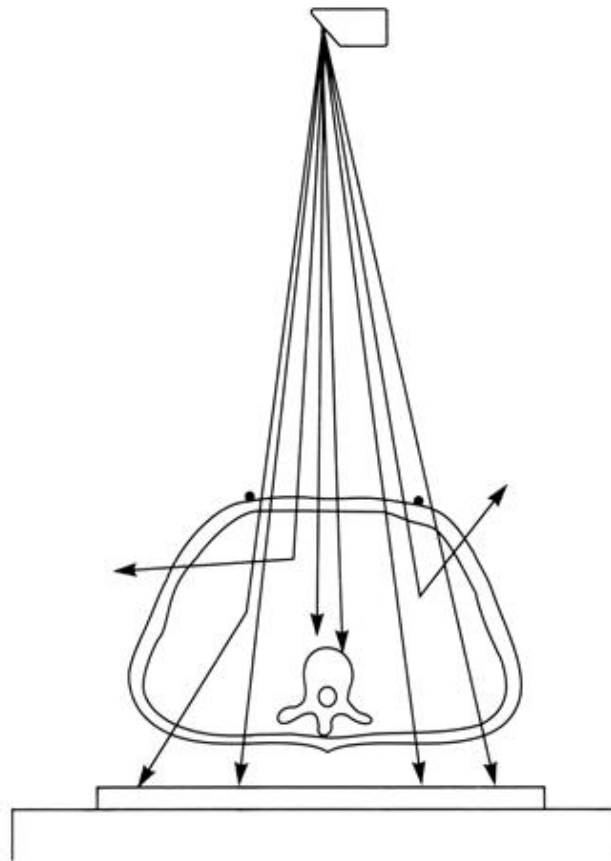
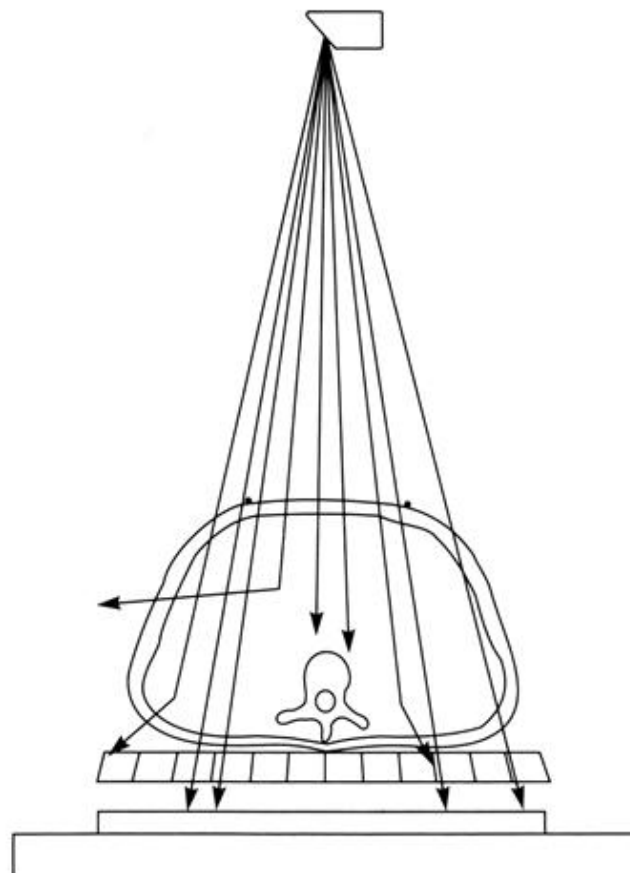
Duas técnicas antigas, a posição lordótica apical e a planigrafia (laminografia, estratigrafia ou tomografia convencional) eram utilizadas para mostrar áreas obscurecidas pela sobreposição de estruturas. A radiografia lordótica apical é uma incidência frontal, tomada com o feixe de raios X angulado para projetar as clavículas sobre o ápice do pulmão, para mostrar alterações escondidas atrás das clavículas. A planigrafia é uma técnica complexa que utiliza um tubo de raios X e um chassi que se movem em direções opostas, mantendo somente a região de interesse em foco. As duas técnicas foram amplamente substituídas por radiografias de tórax de qualidade e pela tomografia computadorizada (TC) – duas pequenas coisas que você precisa aprender!

22

Todas as técnicas discutidas até agora produzem imagens estáticas – uma fotografia do tórax de uma fração de segundo. A fluoroscopia é uma técnica radiológica em tempo real que permite a visualização em um monitor de vídeo e fornece informações sobre órgãos em movimento. Alguns exemplos incluem o movimento do _____ durante a respiração e a _____ ventricular esquerda durante a sístole. Durante a fluoroscopia, o paciente pode ser posicionado obliquamente, para suprimir a _____ de estruturas.

22

diafragma ou da parede do tórax
contração
sobreposição

**Figura 1-10****Figura 1-11**

Vamos terminar com algumas questões técnicas. O que causa os pretos, brancos e cinzas em uma imagem produzida com o uso de raios X? O feixe de raios X contém fótons de diferentes energias. A medida que os fótons de raios X atravessam o paciente, alguns são completamente absorvidos, outros incidem diretamente sobre o filme e alguns se difundem. Alguns dos fótons que se difundem continuam seu trajeto na direção do filme (Fig. 1-10).

23

A absorção diferencial e a penetração dos fótons criam a imagem radiológica. A radiação [direta/difusa] expõe o filme aleatoriamente, produzindo uma névoa de fundo (perda de contraste), ao invés de informação útil. Na figura 1-10, a imagem é formada por raios X _____ e degradada por raios X _____.

23***difusa******diretos
difusos***

A absorção diferencial da radiação pelos diferentes tecidos ou lesões é responsável por todas as imagens radiológicas. O ar, a gordura, as partes moles (músculo, líquido) e os ossos absorvem respectivamente mais radiação.

24

O osso absorve [mais/menos] radiação e o ar absorve [mais/menos] radiação. O osso é considerado mais radiopaco, porque a radiação penetra nele com [dificuldade/facilidade]. O pulmão é considerado radiotransparente porque a radiação penetra nele com [dificuldade/facilidade] (Absorção = 1/penetração.)

24***mais/menos******dificuldade******facilidade*****25**

A radiação difusa [aumenta/diminui] o contraste, degradando a imagem. Uma grade pode ser utilizada para absorver a radiação difusa antes que ela alcance o filme. A grade é uma placa grande e fina, composta de tiras paralelas de chumbo e madeira muito finas. Como mostra a figura 1-11, as tiras de madeira permitem que a maioria dos raios X [diretos/difusos] alcancem o filme, enquanto que as tiras de chumbo absorvem grande parte dos fótons [diretos/difusos].

25***diminui******diretos******difusos***

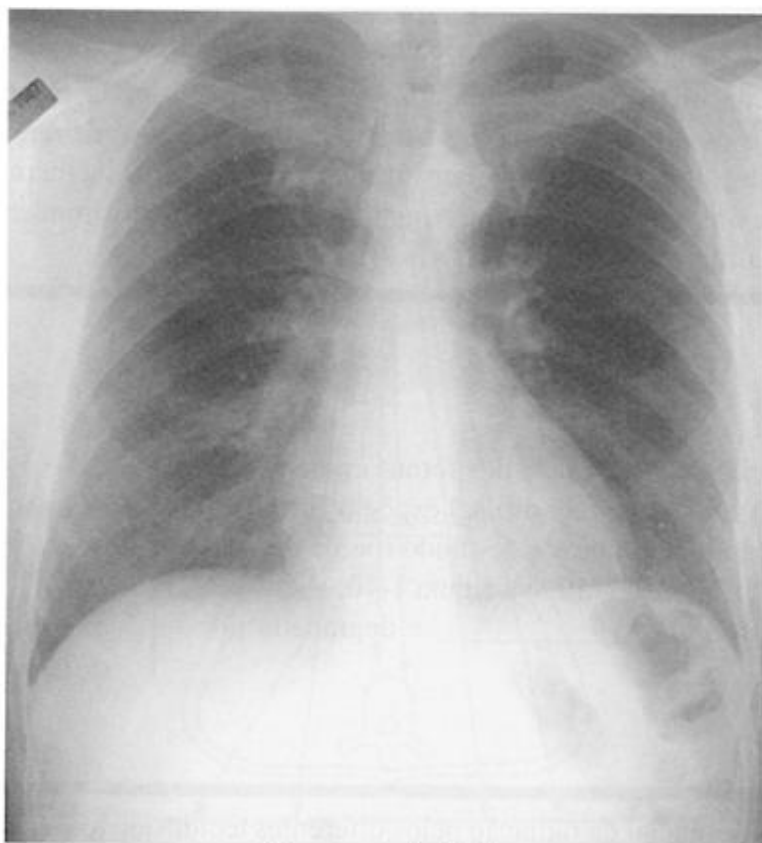

Figura 1-12A

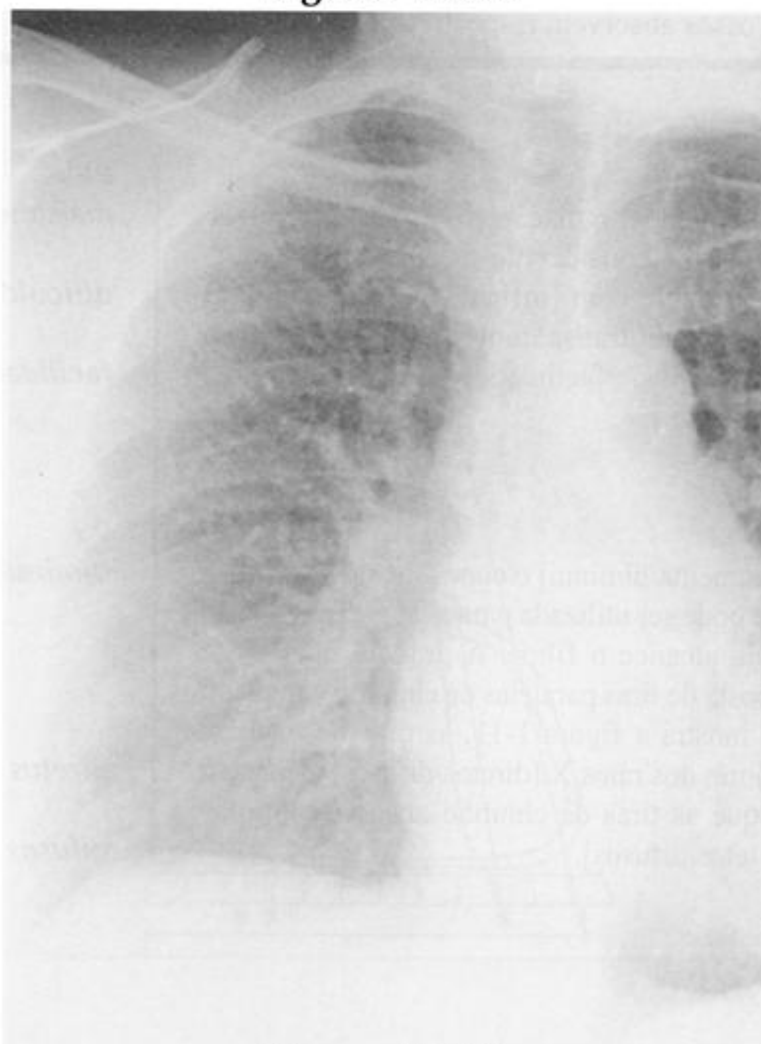


Figura 1-12B

26

A grade reduz a _____, mas deixa incômodas “linhas de absorção de chumbo (linhas de grade)”. O movimento da grade durante a exposição aos raios X torna essas linhas mais [nítidas/obscurecidas], minimizando o “artefato de grade”. A grade em movimento é chamada “grade Bucky” em referência a [Gustav Bucky, seu inventor/Bucky Badger, mascote da Universidade de Wisconsin].

27

Figuras 1-12A e B. Qual das radiografias de tórax foi obtida com a grade? _____ Como você chegou a essa conclusão?

26***radiação difusa******obscurecidas******Gustav Bucky*****27*****Figura 1-12A
melhor contraste, imagem
mais nítida***

O que faz com que um filme de raios X torne-se preto ou branco? Um filme de raios X não exposto é mantido em um chassi a prova de luz, colocado entre duas telas fosforescentes. Os raios X incidem sobre as telas fosforescentes que liberam luz, impressionando o filme. A exposição intensa (ex.: através do pulmão radiotransparente) precipita muita prata e faz com que o filme torne-se preto. Pouca exposição à luz (ex.: através do osso radiopaco) precipita pouca prata e faz com que o filme torne-se branco. (Mais coisas técnicas no capítulo 6 – resista à tentação de espiar.)

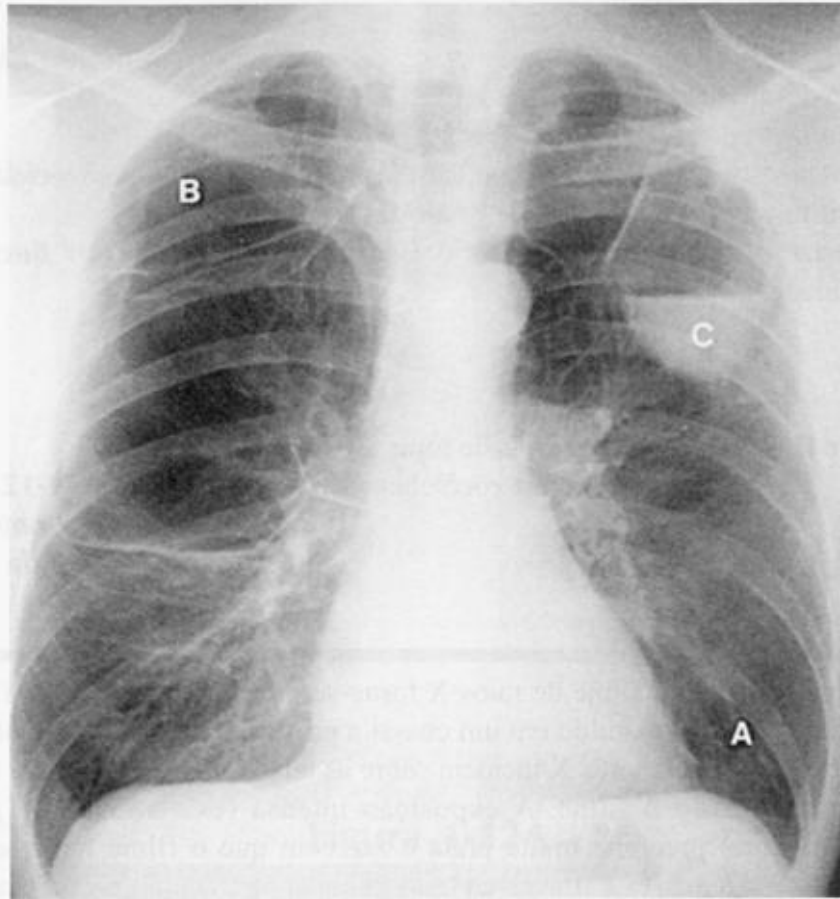


Figura 1-13

REVISÃO

I

Para se obter imagens mais nítidas e mais fiéis, o paciente deve ser posicionado o mais [próximo/distante] possível do chassi. O tubo de raios X deve estar a [1,20 / 1,50 / 1,80] m do chassi. Os efeitos da radiação difusa são minimizados com o uso de uma _____.

II

Qual incidência ou técnica, diferente das incidências de rotina PA e em perfil, forneceria mais informações nas seguintes situações?

- (a) Derrame pleural livre à direita: _____
- (b) Suspeita de aprisionamento aéreo por um tumor endobrônquico: _____
- (c) Suspeita de um pneumotórax à direita em um paciente que não pode sentar ou ficar em pé: _____
- (d) Fragmento de bala, possivelmente no coração: _____
- (e) Nódulo, possivelmente no pulmão ou costela: _____

III

- (a) No enfisema, um excesso de _____ fica aprisionado no pulmão. O ar [absorve/transmite] a maior parte da radiação, que impressiona [o chassi/o écran] produzindo luz. O filme de raios X fica excessivamente [escuro/claro] nas regiões enfisematosas.
- (b) Líquidos (derrame, sangue e pus) são mais radiopacos e absorvem [menos/mais] radiação do que o pulmão normal. A área afetada aparece [escura/clara].
- (c) Na figura 1-13, a área _____ aparece dentro de uma área do pulmão com transparência normal, a área _____ aparece dentro de uma área do pulmão hipertransparente (enfisema, bolha) e a área _____ é uma área radiopaca do pulmão (líquido em uma bolha).

I

próximo
1, 80 m

grade (grade de Bucky)

II

(a) decúbito lateral direito

(b) em expiração

(c) decúbito lateral esquerdo

(d) fluoroscopia

(e) oblíqua ou fluoroscopia

III

(a) ar
transmite
écran
escuro

(b)
mais
clara

(c) A = normal

B = hipertransparente

C = radiopaca

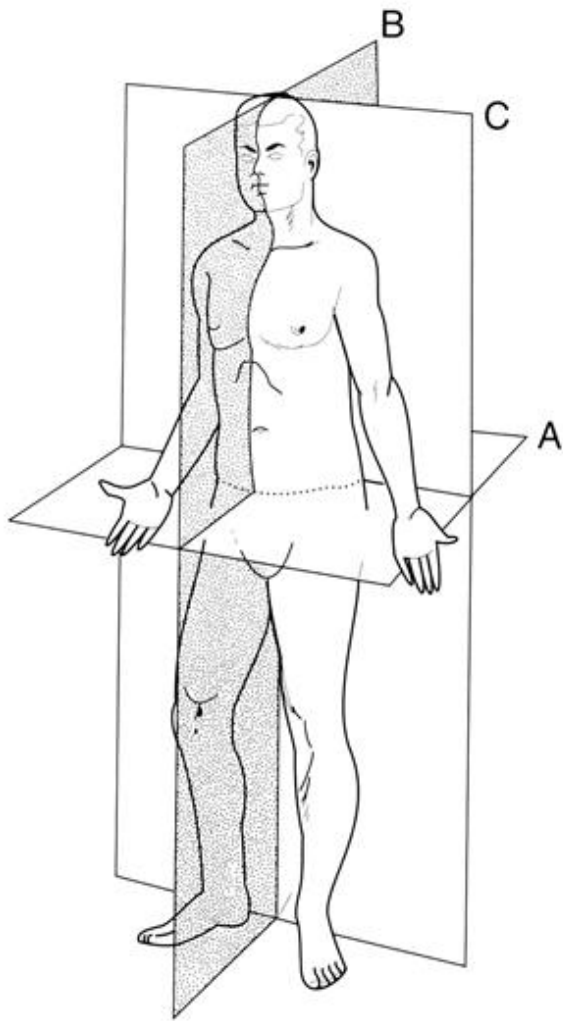


Figura 2-1A

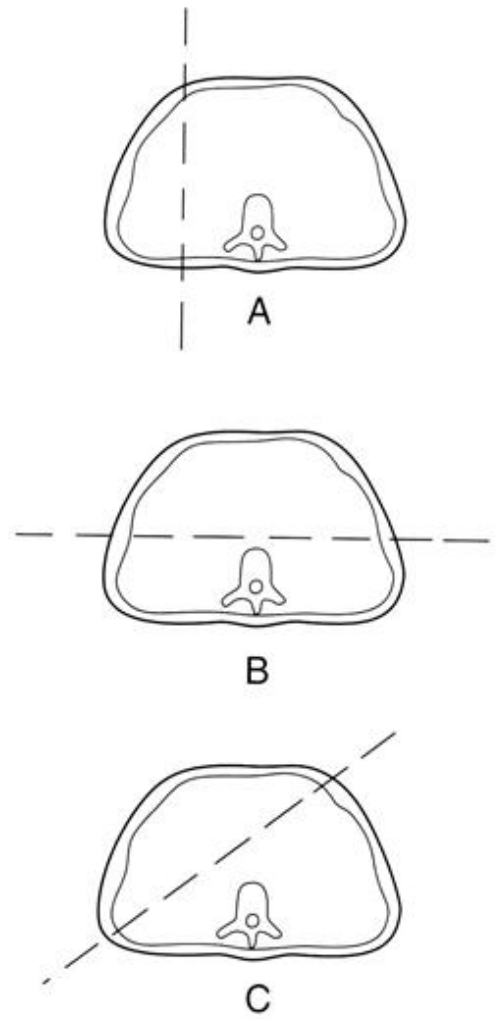


Figura 2-1B

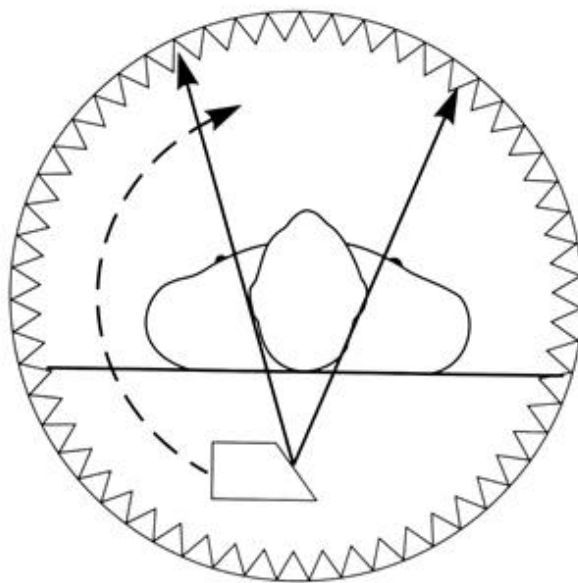



Figura 2-2

Técnicas de Diagnóstico por Imagens Seccionais



Três técnicas relativamente recentes, a tomografia computadorizada (TC), a ultra-sonografia (US), e a ressonância magnética (RM), melhoraram consideravelmente o processo de diagnóstico por imagem da região torácica. Em todos os métodos radiológicos convencionais, o feixe de raios X atravessa o paciente, sobrepondo todas as estruturas em seu caminho, em direção a uma película de filme (imagem de projeção). As técnicas diagnósticas por imagens seccionais “fatiam” o paciente e possibilitam uma olhada “por dentro”, eliminando a sobreposição. Essas imagens são o produto de leituras digitais múltiplas, em diferentes ângulos, convertidas por um computador em uma imagem digital. Os dados que compõe as imagens digitais podem ser processados para melhorar o contraste entre os tecidos ou mudar a orientação espacial da imagem. Atualmente, até mesmo as radiografias convencionais podem também ser feitas utilizando-se um receptor digital em lugar do filme.

1

As imagens seccionais podem ser visibilizadas nos planos axial, sagital, coronal, ou oblíquos.

- (a) Uma imagem perpendicular ao eixo longo do paciente é uma imagem _____.
- (b) Uma imagem paralela ao plano lateral é uma imagem _____.
- (c) Uma imagem paralela ao plano frontal do paciente é uma imagem _____.
- (d) Todas as outras imagens são imagens _____.

1

- (a) *axial*
- (b) *sagital*
- (c) *coronal*
- (d) *oblíquas*

A Figura 2-1A mostra os planos axial (A), sagital (B) e coronal (C). A Figura 2-1B mostra a relação dos planos sagital (A), coronal (B), e oblíquo (C) com o plano axial.

A TC produz as imagens seccionais do tórax de maior utilidade. O paciente é colocado em uma mesa móvel que atravessa um túnel cilíndrico ou gantry. Na parede do gantry, um tubo de raios X gira ao redor do paciente (Fig. 2-2). O feixe de raios X impressiona múltiplos detectores na parede oposta do gantry. A radiação é quantificada e transformada em uma imagem digital. (Não pergunte como – é bastante complicado.)

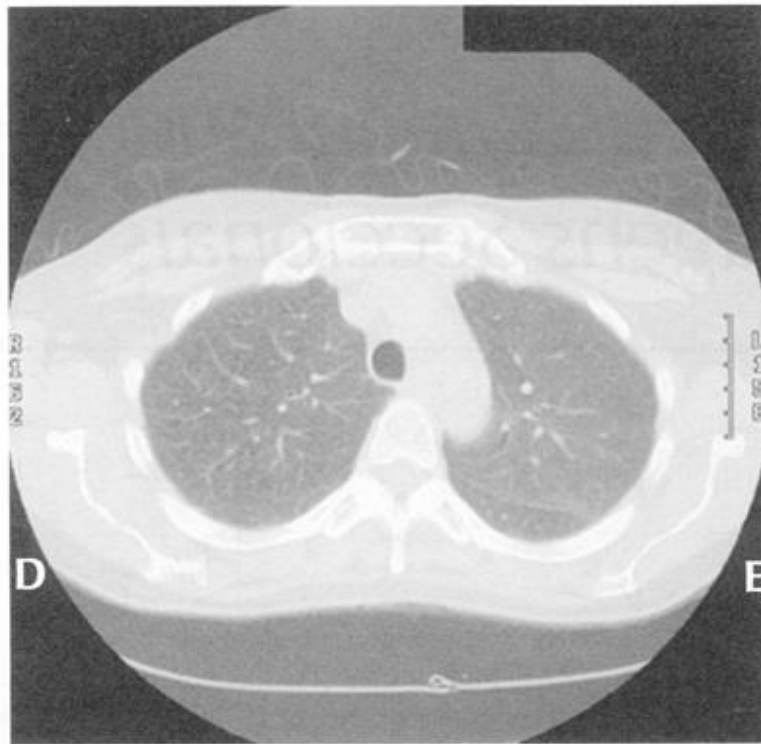


Figura 2-3A

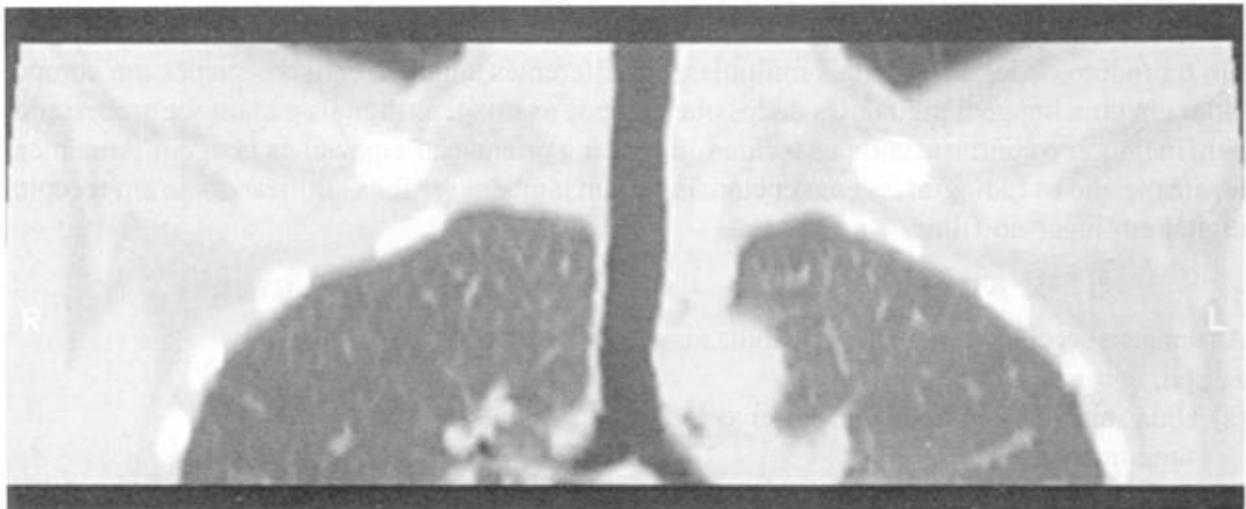


Figura 2-3B

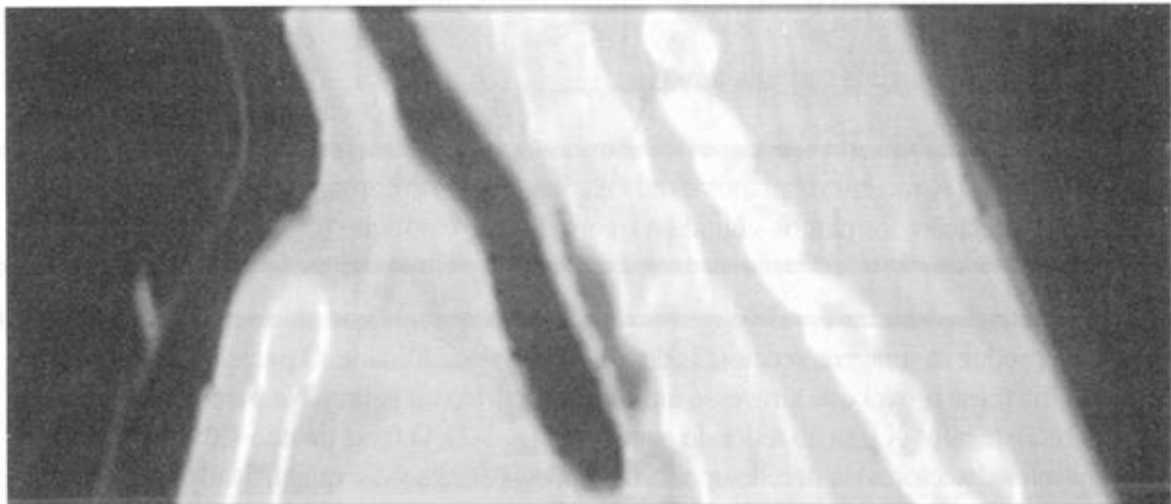


Figura 2-3C

2

O aparelho de TC produz habitualmente uma imagem [axial/coronal/sagital] (Fig. 2-3A). Na Figura 2-3B, os mesmos dados obtidos para as imagens axiais foram utilizados para uma reconstrução da traquéia no plano _____. A Figura 2-3C, mostra o plano _____ da traquéia.

2

*axial**coronal
sagital*

Uma amostragem em subgrupos dos dados digitais na memória do computador pode ser utilizada para otimizar o contraste para cada tipo de tecido. No exame do tórax, é comum obter-se imagens reconstruídas para observar detalhes do pulmão (“janela para pulmão”) e detalhes do mediastino (“janela para mediastino ou para partes moles”).

3

A Figura 2-3A é uma reconstrução [axial/sagital/coronal] obtida para mostrar detalhes do [pulmão/mediastino], ao passo que a Figura 2-4 mostra detalhes do [pulmão/mediastino] do mesmo paciente.

Para obter essas imagens, o paciente foi submetido à tomografia [duas vezes /uma vez].

3

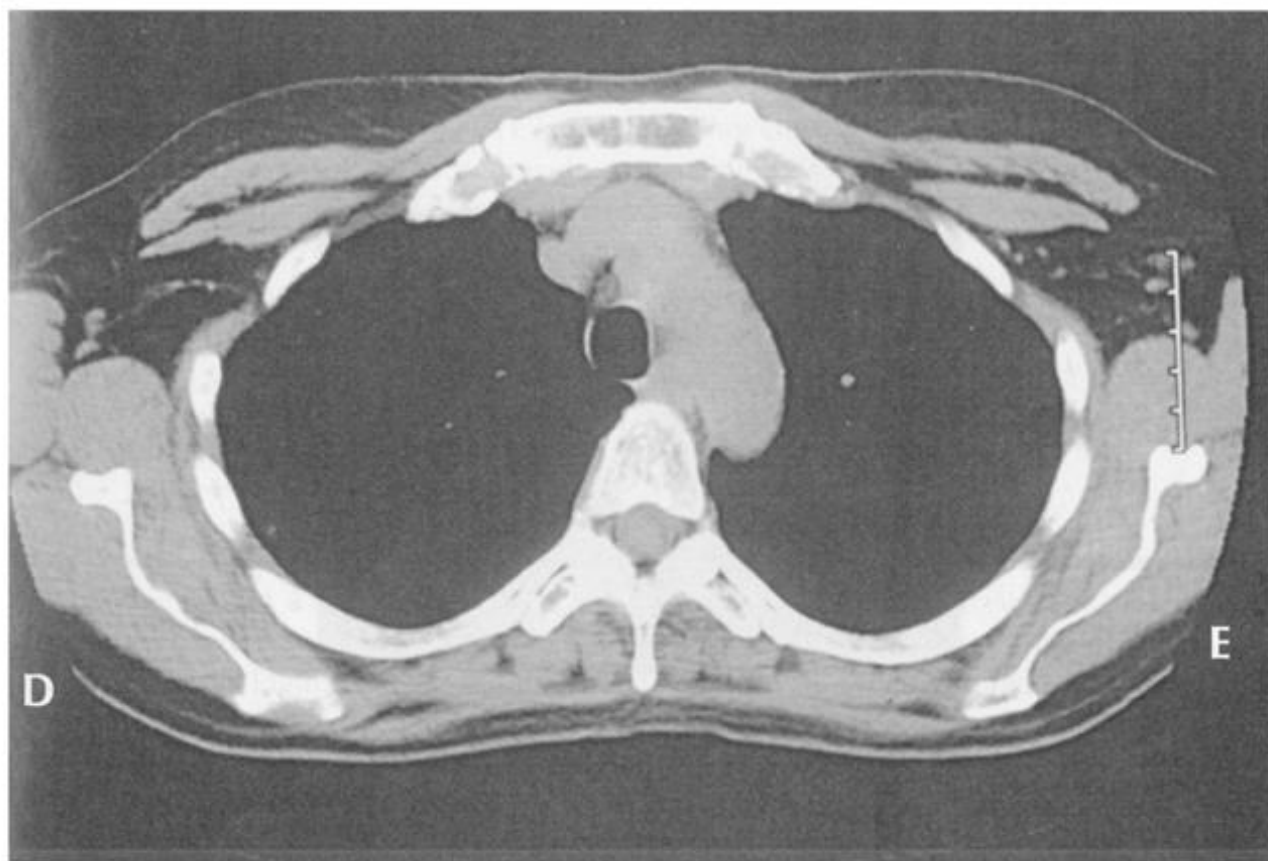
*axial
pulmão
mediastino**uma vez*

Figura 2-4

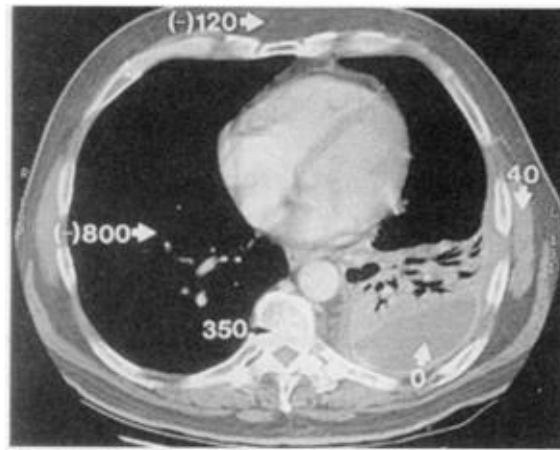


Figura 2-5

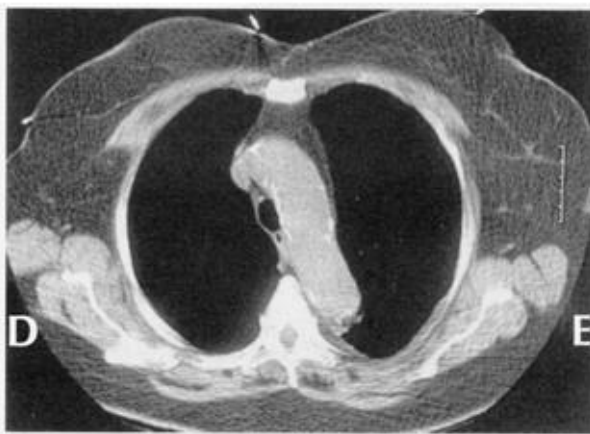

Figura 2-6A

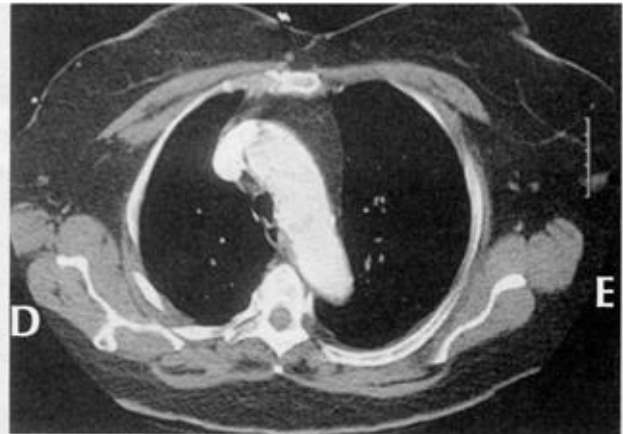


Figura 2-6B

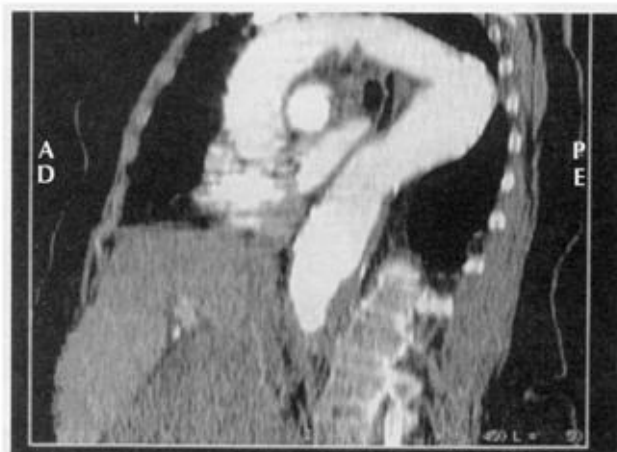

Figura 2-6C

4

Tanto a radiografia convencional quanto a TC utilizam raios X. Por convenção, a imagem da TC do pulmão normal é escura porque o pulmão é _____. O osso aparece branco porque é _____. Em ordem decrescente, os músculos, a água (líquidos) e a gordura, absorvem menos radiação e aparecem respectivamente em tons de cinza [mais claros/mais escuros].

5

Na radiografia convencional pode-se distinguir quatro densidades básicas de tecidos. Em ordem crescente de absorção, são elas:

- (a) _____ (c) _____
 (b) _____ (d) _____

4

radiotransparente
radiopaco

mais escuros

5

- (a) **ar**
 (b) **gordura**
 (c) **partes moles (água)**
 (d) **cálcio (metal)**

A TC oferece melhor contraste entre as estruturas e facilita a distinção de músculos, líquidos (sangue, bile, etc.) e gordura. A densidade na TC é expressa em unidades Hounsfield (UHs). O tomógrafo é calibrado de maneira que a água pura = 0 UH. Os valores padrão de UH são: pulmão = (-) 800, gordura = (-) 120, líquido = 0, músculo = 40 e osso = 350. A figura 2-5 mostra as várias densidades da TC em UHs.

6

Embora a [radiografia convencional/TC] ofereça melhor contraste, o coração, os vasos, as estruturas do mediastino e os músculos, aparecem em tons de cinza intermediários semelhantes. Essa densidade de partes moles é de aproximadamente [- 40/0/40] UH. Contraste iodado é geralmente administrado por via endovenosa durante o exame para aumentar a radiodensidade do sangue. O coração e os vasos absorvem [mais/menos] radiação do que as estruturas adjacentes e aparecem em [branco/preto].

6

TC

40

mais
branco

A Figura 2-6A é uma imagem axial de TC adequada para a visualização de partes moles ou das estruturas do mediastino (“janela para mediastino ou para partes moles”). Na Figura 2-6B, foi administrado contraste endovenoso durante o exame. Observe a mudança na densidade do arco aórtico e da veia cava superior. A Figura 2-6C é uma reconstrução oblíqua anterior esquerda, que utiliza os mesmos dados digitais, obtida para a avaliação de um aneurisma proximal da aorta descendente.

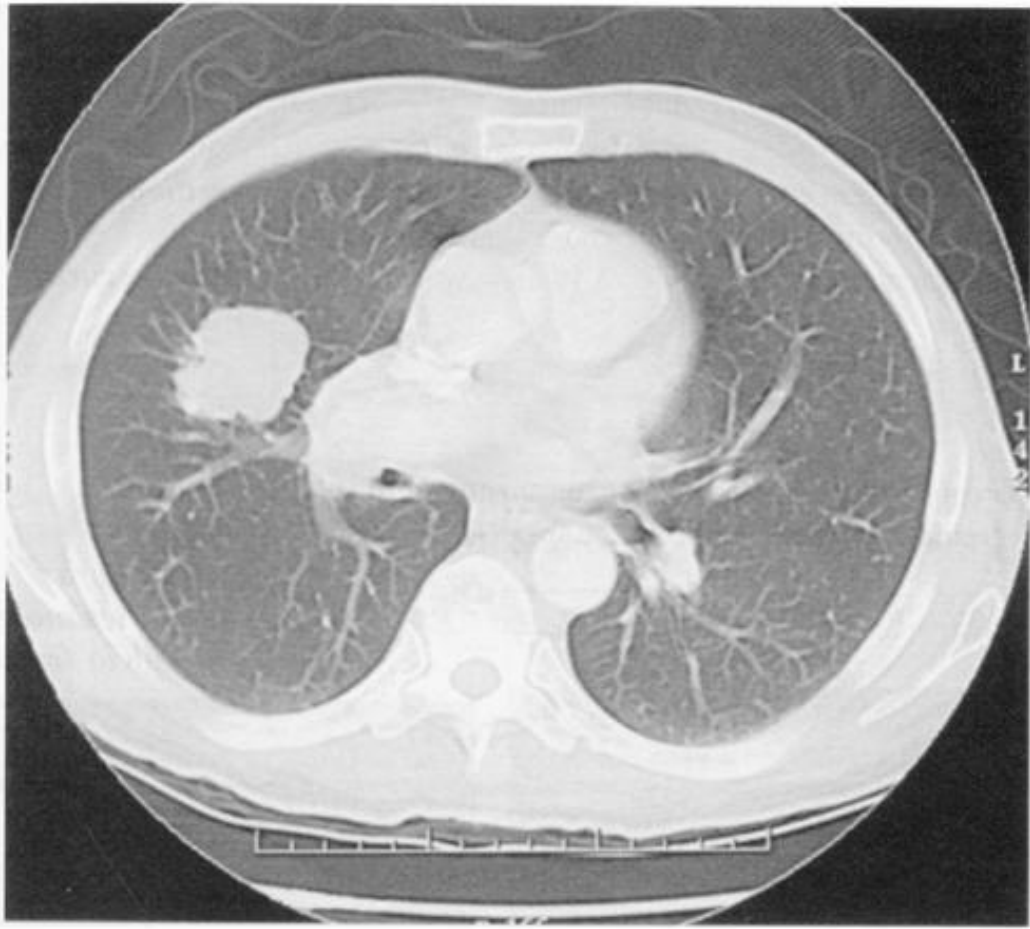


Figura 2-7

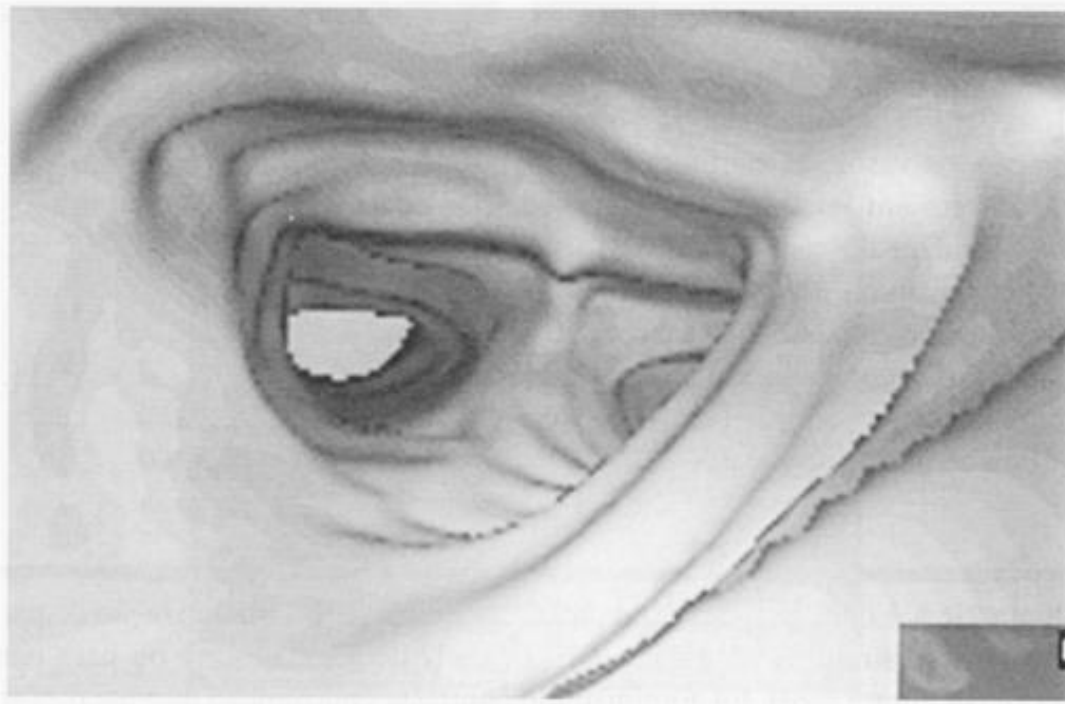


Figura 2-8

7

As imagens axiais são interpretadas como se você estivesse observando o paciente de baixo para cima (dos pés para a cabeça). O lado direito do paciente está à sua esquerda (como na radiografia de tórax). Na figura 2-7, o pulmão _____ está normal. As estruturas ramificadas que se afinam periféricamente são os _____. As áreas radiotransparentes são o parênquima pulmonar cheio de ar. O pulmão direito apresenta um tumor, que absorve _____ radiação do que o pulmão normal. O tumor é _____.

8

Computadores com mais recursos possibilitam a obtenção de imagens de melhor qualidade. Esses computadores produzem imagens tridimensionais que podem ser visibilizadas em qualquer direção. Os mesmos dados digitais da imagem da Figura 2-3 foram utilizados para uma visibilização tridimensional da _____ na Figura 2-8. É como se fosse uma broncoscopia virtual.

7

esquerdo***vasos pulmonares******mais radiopaco***

8

traquéia (carina)

As imagens de ressonância magnética (RM) são obtidas utilizando-se campos magnéticos, ao invés de radiação, para formar a imagem. Para simplificar ao máximo, o paciente colocado em um gantry, é exposto a um campo magnético de alta intensidade e a um breve pulso de radiofrequência (RF). Os vários componentes dos tecidos (água, gordura, etc.) são estimulados pelo pulso RF de maneiras diferentes. Quando o pulso RF termina, os tecidos estimulados retornam ao seu estado de repouso, liberando energia que é quantificada e convertida em uma imagem digital. A RM é muito flexível. Ao contrário das imagens obtidas pela radiografia convencional ou por TC, a escala de cinzas da imagem varia muito com os pulsos de radiofrequência aplicados. (As diferentes técnicas são muito extensas para serem descritas aqui, mas proporcionam emprego para centenas de físicos especializados em imagens.) Infelizmente, como o pulmão (ar) e os ossos transmitem pouco sinal, a utilização da RM no tórax é limitada. A RM é de grande utilidade principalmente para estruturas que contenham líquidos, como o coração e os vasos e para estruturas sólidas. O custo da RM é alto e sua operação complicada, sendo utilizada com maior frequência para avaliação de algumas alterações cardiovasculares e do mediastino.

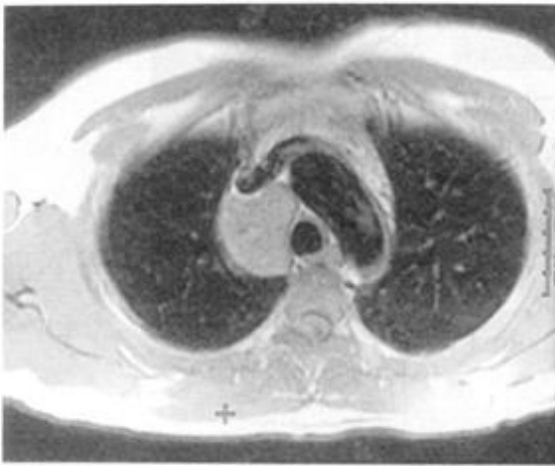

Figura 2-9A

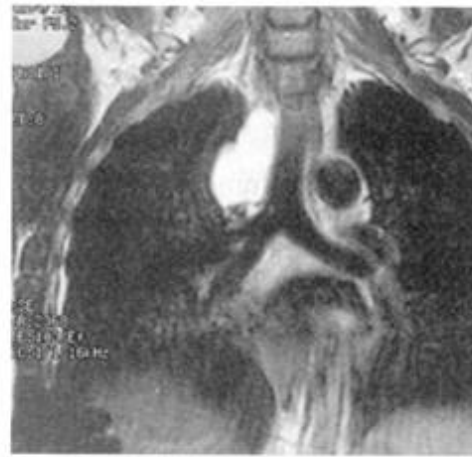


Figura 2-9B

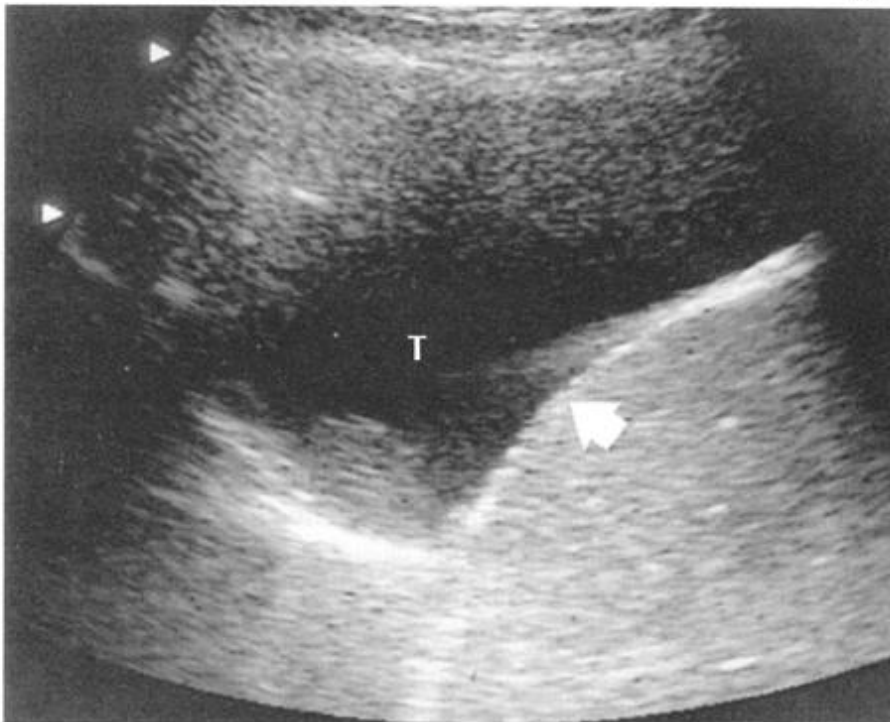


Figura 2-10A

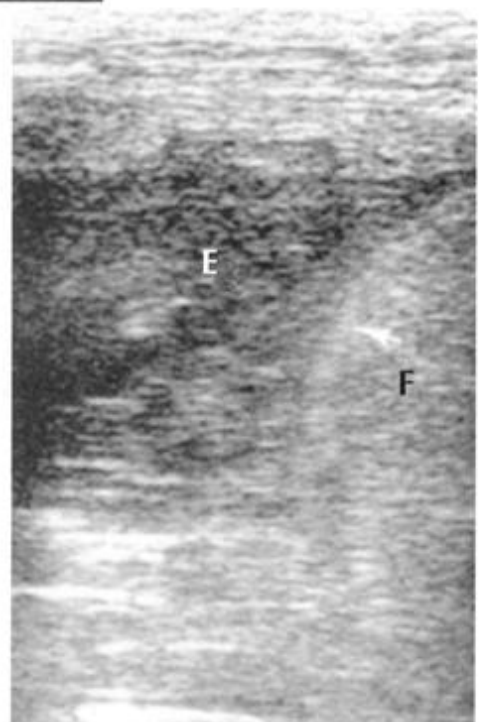


Figura 2-10B

9

A escala de cinzas da RM (pretos, brancos e cinzas) [corresponde /não corresponde] às densidades das imagens obtidas com o uso de raios X. É necessário saber qual _____ foi utilizado para entender a escala de cinzas.

9

não corresponde

pulso de radiofrequência

A Figura 2-9 mostra duas seqüências de RM do mesmo paciente, que apresenta uma massa mediastinal à direita. Na imagem axial, Figura 2-9A, a massa paratraqueal aparece cinza. Na imagem coronal, Figura 2-9B, a massa paratraqueal aparece branca. A variação das respostas aos pulsos de RF ajudam a caracterização dos tecidos pela RM.

Na ultra-sonografia, um transdutor direciona ondas sonoras de alta freqüência no corpo, da mesma maneira que a Marinha utiliza o sonar. As ondas sonoras são refletidas de maneira diferente nos diversos tecidos. O transdutor detecta as ondas sonoras refletidas e um computador converte as informações em imagens diagnósticas. Os líquidos causam reflexões mínimas, fazendo aparecer uma área homogênea de baixo sinal (baixa ecogenicidade). As partes moles absorvem, refletem e desviam as ondas sonoras, causando uma área ecogênica heterogênea. As ondas sonoras são transmitidas com dificuldade no ar e no osso. As interfaces osso/partes moles e ar/partes moles são hiper-reflexivas. Portanto, o pulmão cheio de ar e o osso são de difícil avaliação pelo ultra-som. O custo da US é relativamente baixo, o aparelho é portátil e muito apropriado para obtenção de imagens de derrames pleurais ou pericárdicos e de estruturas cardiovasculares.

10

A ultra-sonografia é particularmente útil na avaliação do [pneumotórax/empiema]. Um derrame pleural simples (transudato) apresenta um sinal fraco e [homogêneo/heterogêneo]. Um empiema aparece [homogêneo/heterogêneo].

10

empiema
homogêneo
heterogêneo

A Figura 2-10 mostra duas imagens ultra-sonográficas no plano sagital, através do espaço pleural direito. A Figura 2-10A mostra um transudato pleural hipoecóico (T) e a Figura 2-10B mostra um exsudato hiperecóico (E). (F = fígado; seta = diafragma.)

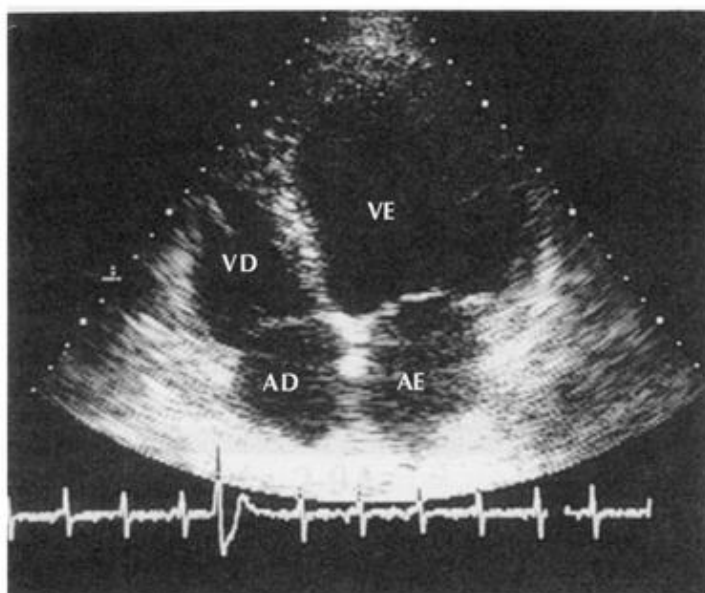


Figura 2-11

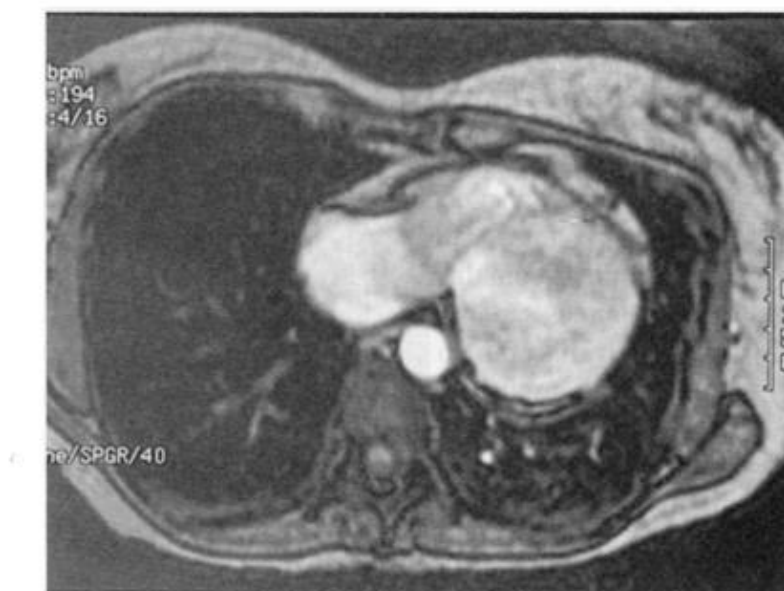

Figura 2-12A

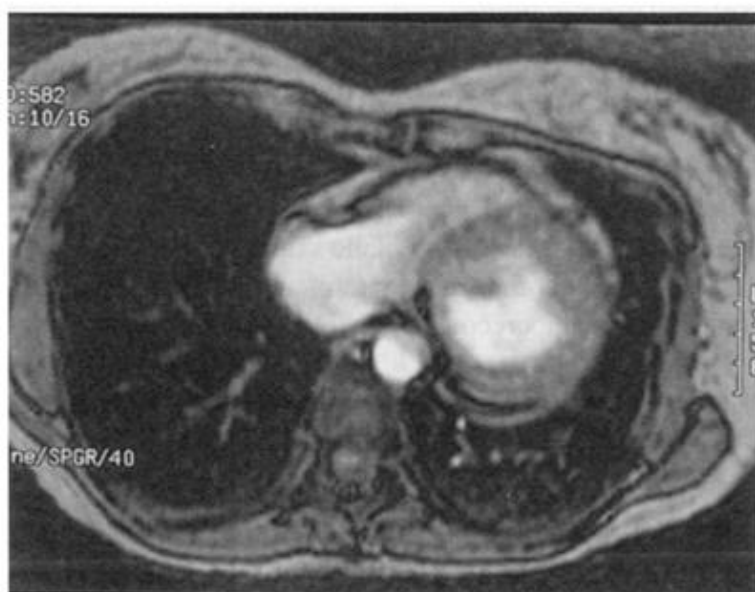

Figura 2-12B

A RM e a ultra-sonografia são capazes de adquirir imagens repetidas rapidamente. Isso permite a avaliação de alguns processos fisiológicos dinâmicos como o movimento cardíaco e o fluxo sanguíneo. A Figura 2-11, um ecocardiograma (ultra-sonografia), mostra as quatro câmaras cardíacas. As Figuras 2-12A e 2-12B são imagens de RM que mostram o ventrículo esquerdo em diástole e sístole.

11

Relacione a alteração clínica a *melhor* modalidade de diagnóstico por imagem:

A - Derrame pleural _____	1 - RM	A = 2
B - Enfisema _____	2 - US	B = 3
C - Função Cardíaca _____	3 - nenhum	C = 4
D - Fratura de Costela _____	4 - ambos	D = 3
E - Tumor invasivo do mediastino _____		E = 1

11

Agora que você está estudando medicina, certamente em alguma reunião de família, a tia Rosa perguntará: “A radiografia é realmente segura?” Como ocorre com a maioria das coisas importantes, a resposta não é simples. Os níveis diagnósticos de radiação são geralmente considerados seguros para o indivíduo, sendo que os benefícios diagnósticos potenciais compensam os riscos populacionais (praticamente imensuráveis, porém reais) associados a níveis diagnósticos de radiação ionizante. Os maiores riscos são mutações genéticas e indução potencial ao câncer. Nas radiografias de tórax convencionais o nível de exposição à radiação é *muito*, *muito* baixo, enquanto que em estudos como a TC, a fluoroscopia e a angiografia, os níveis de exposição são consideravelmente mais altos. Os níveis de radiação são cumulativos durante toda a vida (diferentemente do antigo caso de amor, não “passa” com o tempo). Portanto, os níveis de radiação do paciente devem ser mantidos no mínimo, especialmente durante os anos reprodutivos, gravidez e infância, porque a células que se dividem mais rapidamente são mais sensíveis à radiação. A melhor maneira de reduzir a exposição do paciente é escolher o método de diagnóstico por imagem mais apropriado. Se você tiver dúvidas sobre isso, discuta com um radiologista.

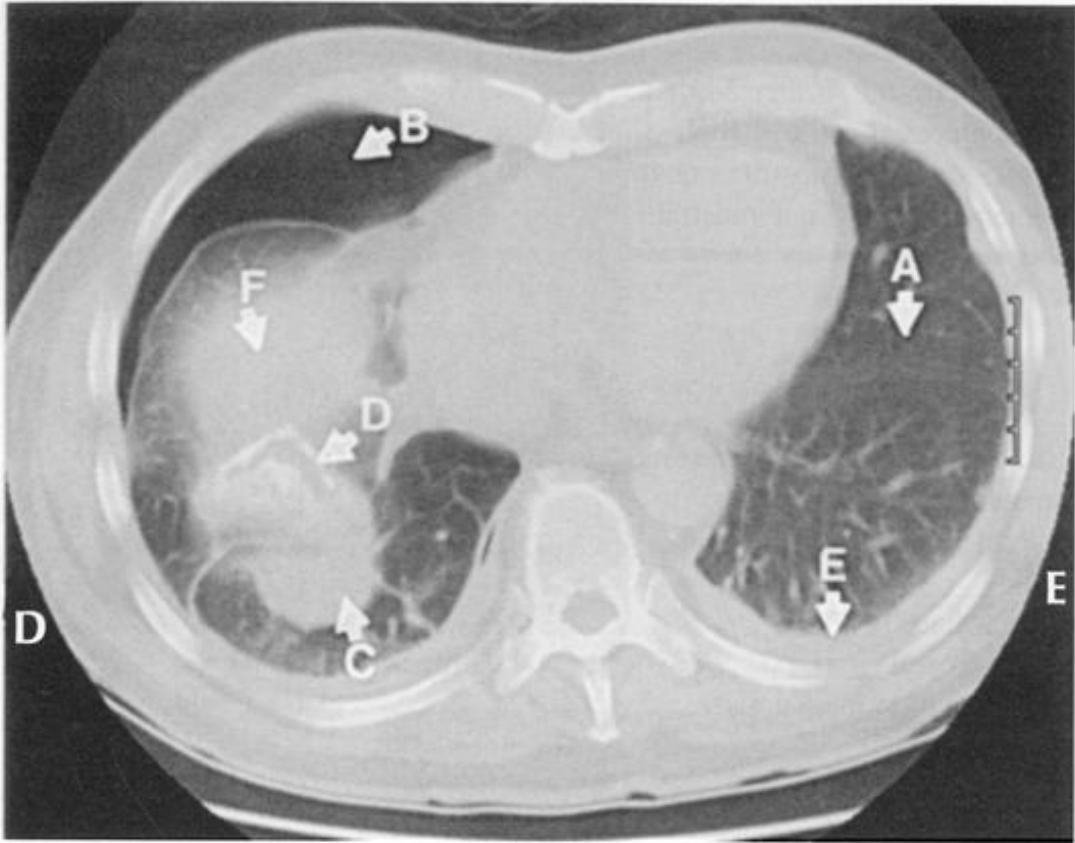


Figura 2-13

REVISÃO**I**

As radiografias convencionais apresentam quatro densidades de tecidos básicas. São elas _____, _____, _____ e _____. A [TC/radiografia convencional] apresenta melhor discriminação de contraste.

II

Espera-se que a ultra-sonografia de um derrame pericárdico (transudato) seja [homogênea/heterogênea] e que a ecogenicidade seja [baixa/alta], enquanto que uma infecção pericárdica septada seja [homogênea/heterogênea] e com [baixa/alta] ecogenicidade.

III

A TC na Figura 2-13 mostra múltiplas densidades intratorácicas. Relacione as áreas ao seus valores aproximados em Unidades Hounsfield:

- A - pulmão esquerdo normal _____ (+)350 UH
 B - pneumotórax _____ (+)40 UH
 C - massa no pulmão _____ 0 UH
 D - diafragma calcificado _____ (-)800 UH
 E - derrame pleural _____ (-)1000 UH
 F - cúpula diafragmática _____

IV

Os níveis de radiação diagnóstica devem ser mantidos no mínimo em :

(assinale uma ou mais alternativas):

- (a) crianças
 (b) pacientes com câncer;
 (c) gestantes
 (d) advogados

I

*ar, gordura,
tecidos (água), osso
(cálcio), TC*

II

*homogênea
baixa
heterogênea alta*

III

*A = (-) 800 UH
 B = (-) 1000 UH
 C = 40 UH
 D = 350 UH
 E = 0 UH
 F = 40 UH*

IV

*Todos, inclusive nos
advogados*

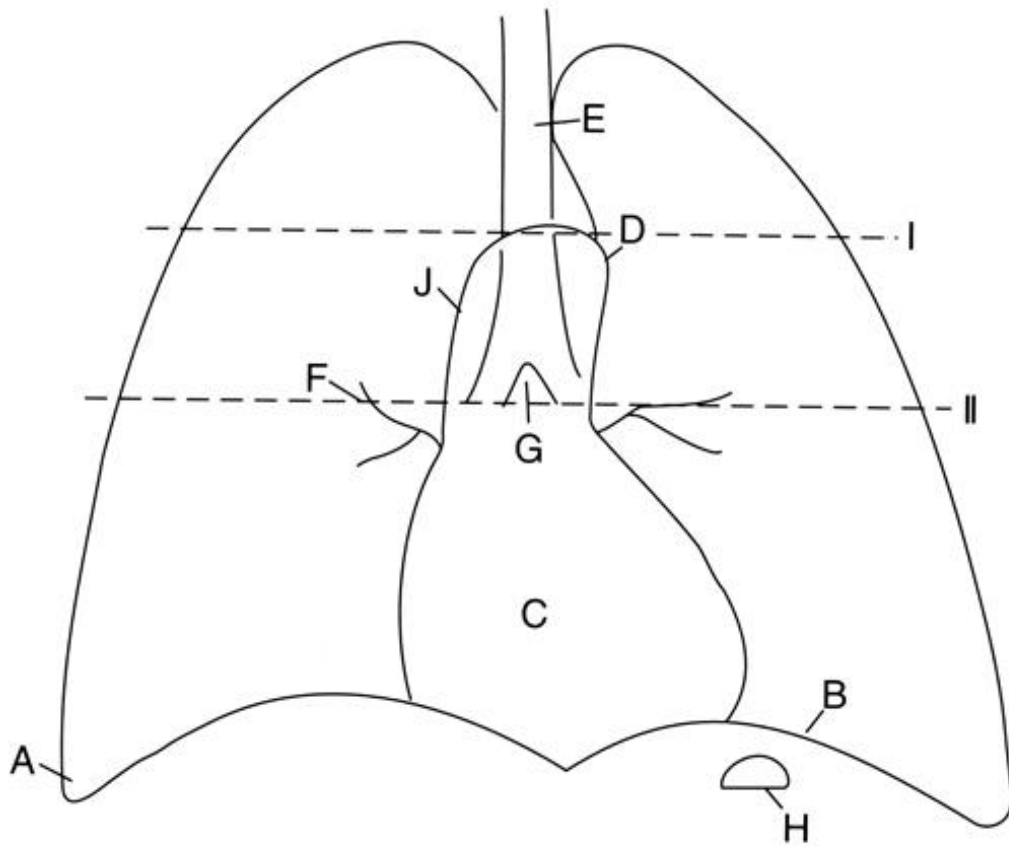


Figura 3-1A

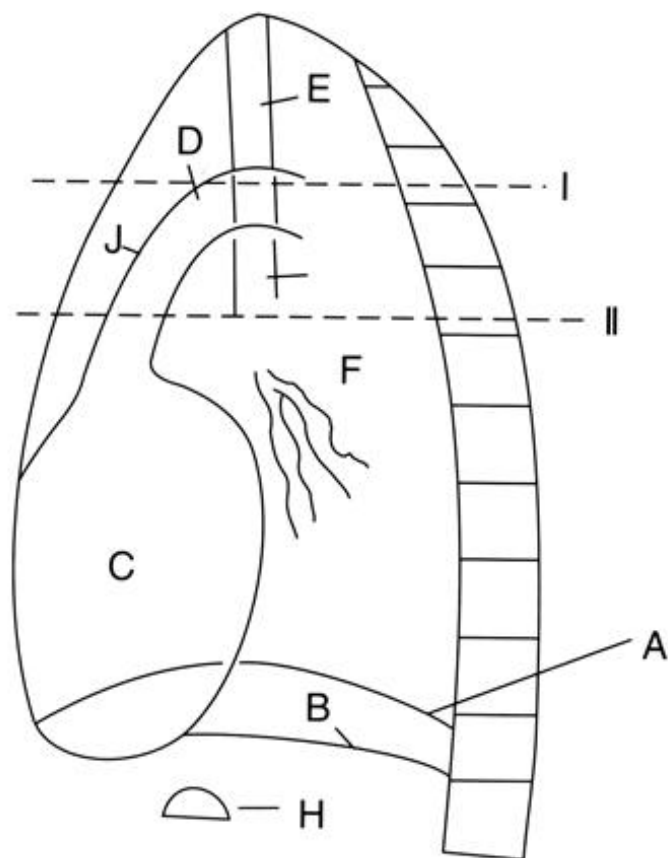


Figura 3-1B

A Radiografia de Tórax Normal: Interpretando como os Profissionais

3



A chave para a interpretação correta das radiografias é o bom entendimento da anatomia normal e um padrão ordenado para a análise dos exames. Este capítulo traz uma revisão da anatomia normal e apresenta uma técnica sistemática de interpretação que você poderá aplicar a qualquer radiografia. Sendo sistemático, cada vez menos você deixará de observar alterações importantes. Não que os radiologistas experientes não deixem de observar alterações; eles apenas fazem isso com menor frequência. Aprenda essa abordagem ordenada e fique com ela *filme-após-filme*. Você parecerá um profissional.

1

Se você colocar um filme ao contrário no negatoscópio, você parecerá um [profissional/pato]. Uma radiografia em PA ou AP é sempre colocada como se você estivesse olhando o paciente de [frente/trás].

2

Você já sabe bastante anatomia; só não tinha ainda pensado nela em termos de incidências PA e em perfil. Lembre-se que essas são imagens de projeção, de maneira que todas as estruturas anatómicas são _____ na passagem do feixe de raios X. Você precisa visualizar mentalmente duas projeções bidimensionais em uma imagem tridimensional.

3

Faça um teste utilizando as Figuras 3-1A e 3-1B. Estude esses diagramas até que você possa responder a essas perguntas até mesmo enquanto dorme (talvez você já esteja dormindo).

Posterior/Anterior

A. _____ D. _____ G. _____

B. _____ E. _____ H. _____

C. _____ F. _____ J. _____

Perfil

A. _____ D. _____ G. _____

B. _____ E. _____ H. _____

C. _____ F. _____ J. _____

1

2.



frente

2

sobrepostas

3

A. ângulo costofrênico

B. hemidiafragma esquerdo

C. coração

D. botão aórtico (arco)

E. traquéia

F. hilo

G. carina

H. bolha gástrica

J. aorta ascendente

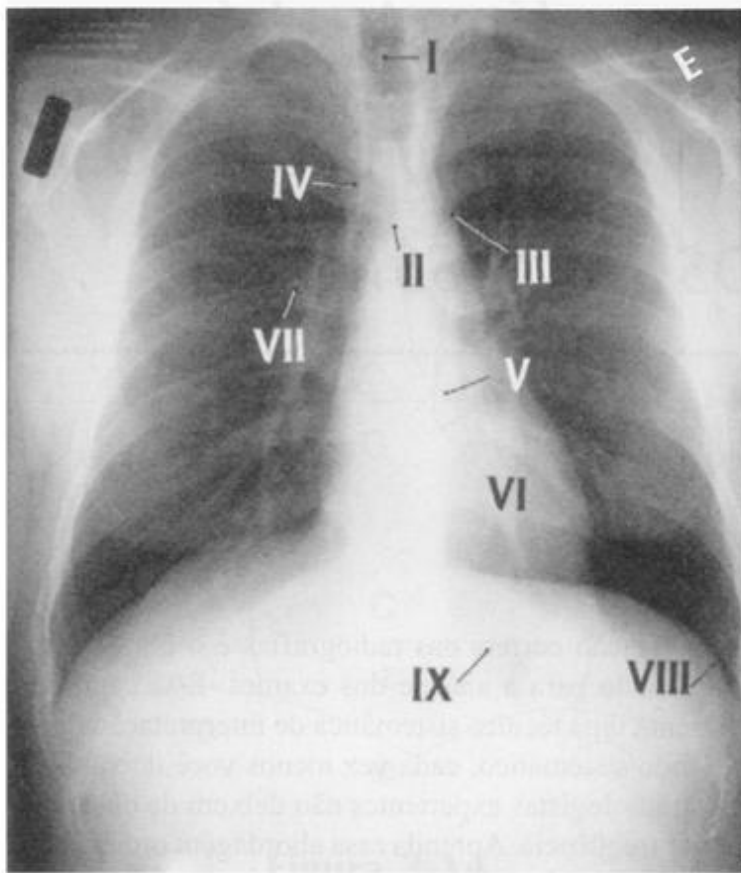


Figura 3-2A

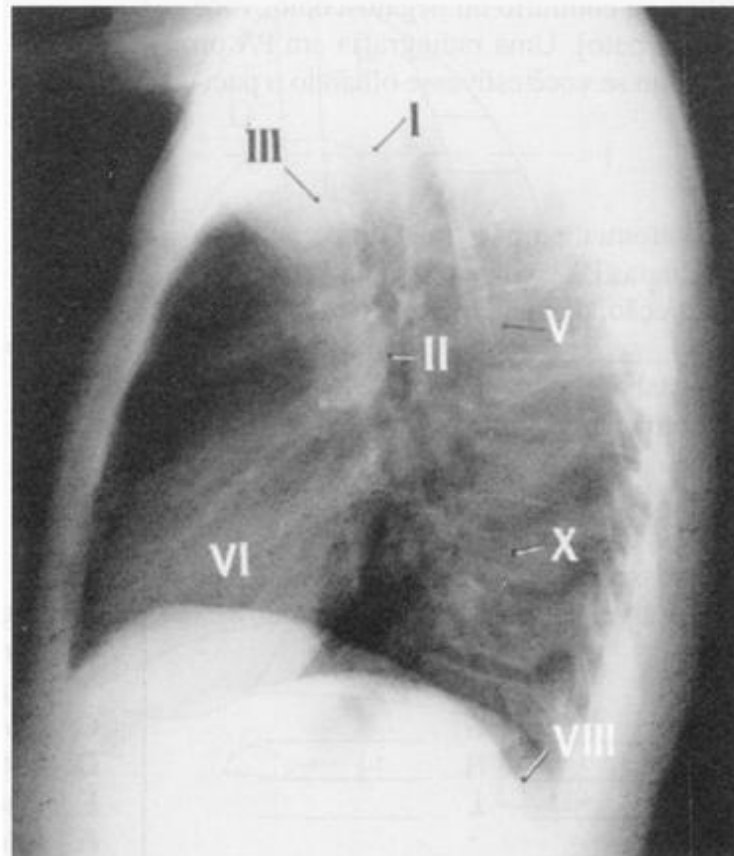


Figura 3-2B

4

Identifique as estruturas nas radiografias das Figuras 3-2A e 3-2B.

Radiografia PA

I _____

II _____

III _____

IV _____

V _____

Radiografia em perfil

I _____

II _____

III _____

V _____

VI _____

VII _____

VIII _____

IX _____

VI _____

VIII _____

X _____

4

I. traquéia**II. carina****III. arco aórtico****IV. aorta ascendente****V. aorta descendente****VI. coração****VII. hilo****VIII. ângulo costofrênico****IX. bolha gástrica****X. coluna vertebral**

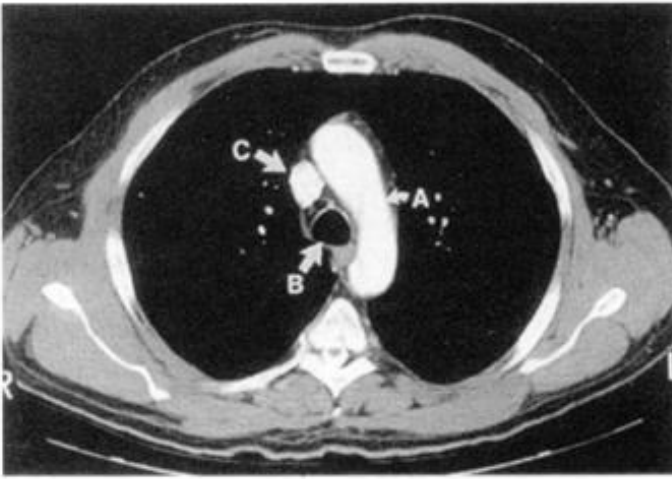


Figura 3-3A

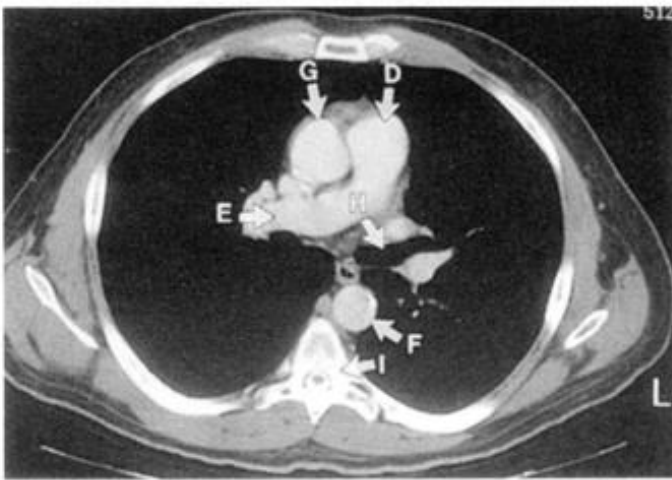


Figura 3-3B

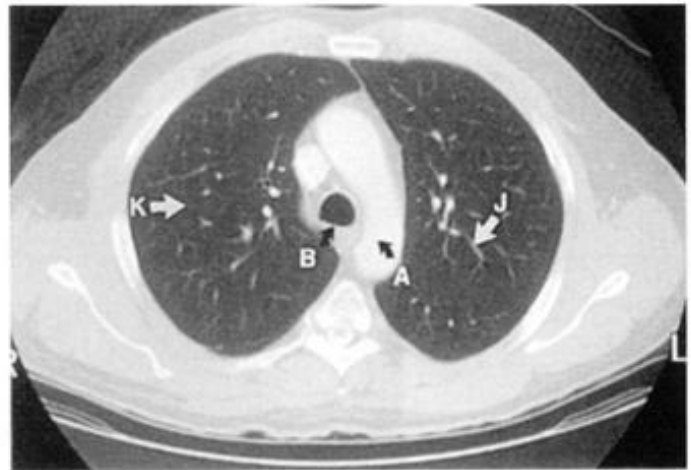

Figura 3-4A

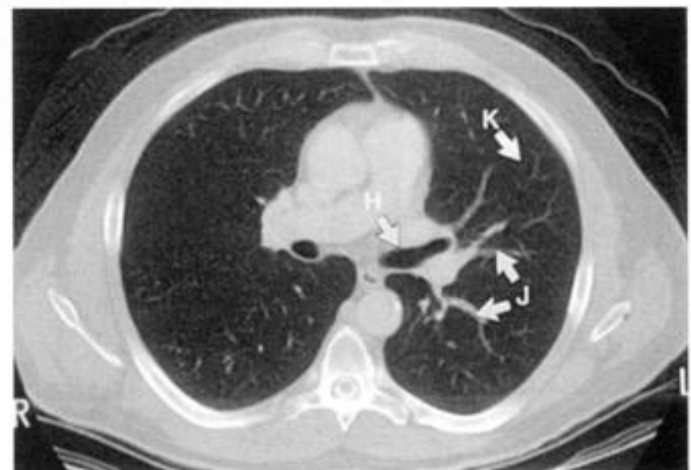


Figura 3-4B

Agora você está pronto para começar a trabalhar com imagens de TC. Use seu conhecimento da anatomia radiológica para entender a anatomia na TC. A anatomia na TC o ajudará a entender as relações anatômicas nas radiografias convencionais. As figuras 3-3A e 3-3B foram fotografadas em janela para mediastino (partes moles) e as figuras 3-4A e 3-4B em janela para pulmão.

5

As figuras 3-3A e 3-3B foram fotografadas em janela para _____. A Figura 3-3A corresponde ao nível I da Figura 3-1 e a Figura 3-3B corresponde ao nível II da Figura 3-1. Identifique:

- | | |
|----------|----------|
| A. _____ | F. _____ |
| B. _____ | G. _____ |
| C. _____ | H. _____ |
| D. _____ | I. _____ |
| E. _____ | |

6

As Figuras 3-4A e 3-4B, foram fotografadas em janela para _____, identifique:

- | | |
|----------|----------|
| A. _____ | J. _____ |
| B. _____ | K. _____ |
| H. _____ | |

5

mediastino (partes moles)

- A. arco aórtico
- B. traquéia
- C. veia cava superior
- D. tronco pulmonar
- E. artéria pulmonar direita
- F. aorta descendente
- G. aorta ascendente
- H. brônquio principal esquerdo
- I. corpo vertebral

6

pulmão

- A. arco aórtico
- B. traquéia
- H. brônquio principal esquerdo
- J. vasos pulmonares
- K. pulmão normal

Observe que na TC, assim como nas radiografias convencionais, os vasos periféricos que se afinam estão além da resolução da TC.

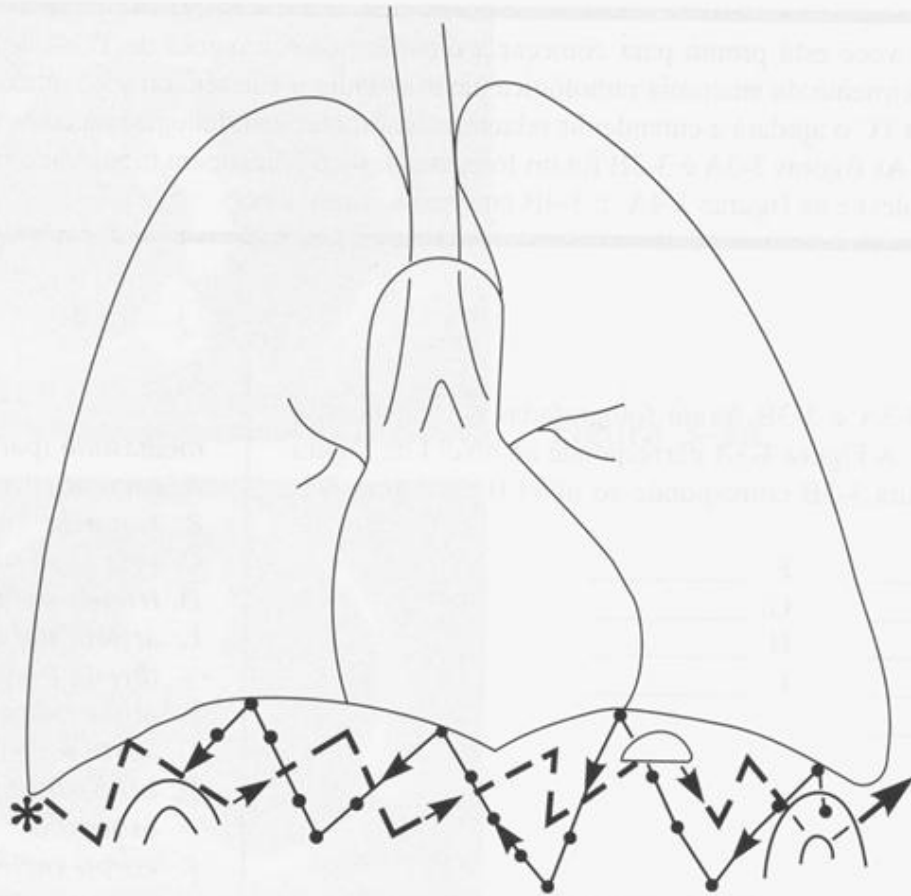


Figura 3-5A

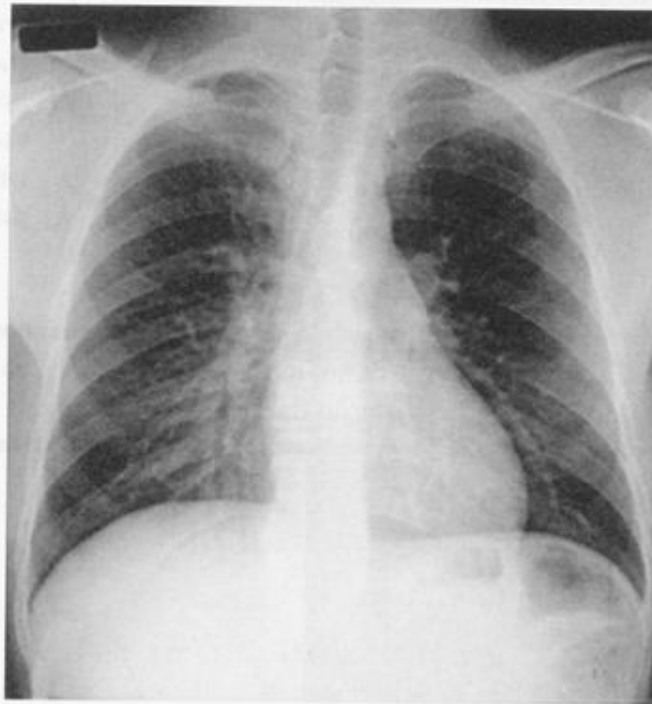

Figura 3-5B

Para otimizar sua precisão, você deve ter uma técnica sistemática para a interpretação de radiografias. Comece a análise de toda radiografia, de tórax ou qualquer outra, examinando as áreas de menor interesse em primeiro lugar e gradualmente trabalhando as áreas mais importantes. Assim, a possibilidade de deixar de observar achados secundários, mas importantes, será menor. Na radiografia de tórax, comece pela parte superior do abdome, em seguida examine a caixa torácica (partes moles e ossos), depois as estruturas do mediastino e por último, o pulmão. Examine cada pulmão individualmente e então compare o pulmão esquerdo e o direito.

7

Reorganize a seqüência de observação de uma radiografia:

- A. mediastino _____
 B. pulmão – unilateral _____
 C. abdome _____
 D. pulmão - bilateral _____
 E. tórax _____

7

Seqüência correta:

- 1 = Abdome**
2 = Tórax (partes moles e ossos)
3 = Mediastino
4 = Pulmão – unilateral
5 = Pulmão - bilateral
Aqui Tem Muitas
Patologias Pulmonares?

Abdome. Na Figura 3-5A, comece pelo quadrante superior direito (*) e examine a parte superior do abdome várias vezes. As estruturas que normalmente contém ar são o estômago e as flexuras hepática e esplênica do cólon. O fígado sempre é visível e o baço frequentemente é visível.

8

Examine o abdome na Figura 3-5B.

- A. A coleção de ar logo abaixo do coração = _____.
 B. A coleção de ar lateral a A = _____.
 C. A densidade homogênea abaixo do hemidiafragma direito = _____.
 D. O hemidiafragma _____ está mais alto. Isto é normal.

8

- A. bolha gástrica**
B. flexura esplênica do cólon
C. fígado
D. direito

Pérola clínica: As doenças do abdome superior (abscesso subfrênico, perfuração de vísceras, pancreatite, colecistite) podem ser clinicamente semelhantes à doença pulmonar. Da mesma maneira, as doenças da base do pulmão (pneumonia, pleurisia) podem ser semelhantes às doenças do abdome superior.

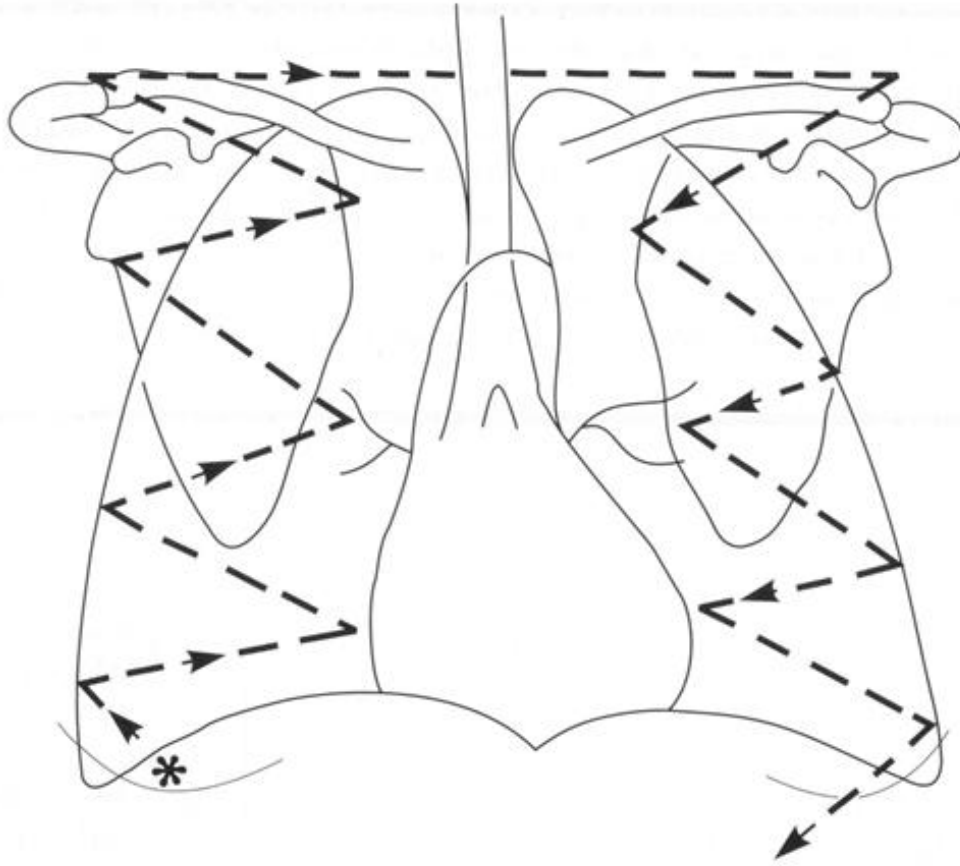


Figura 3-6A

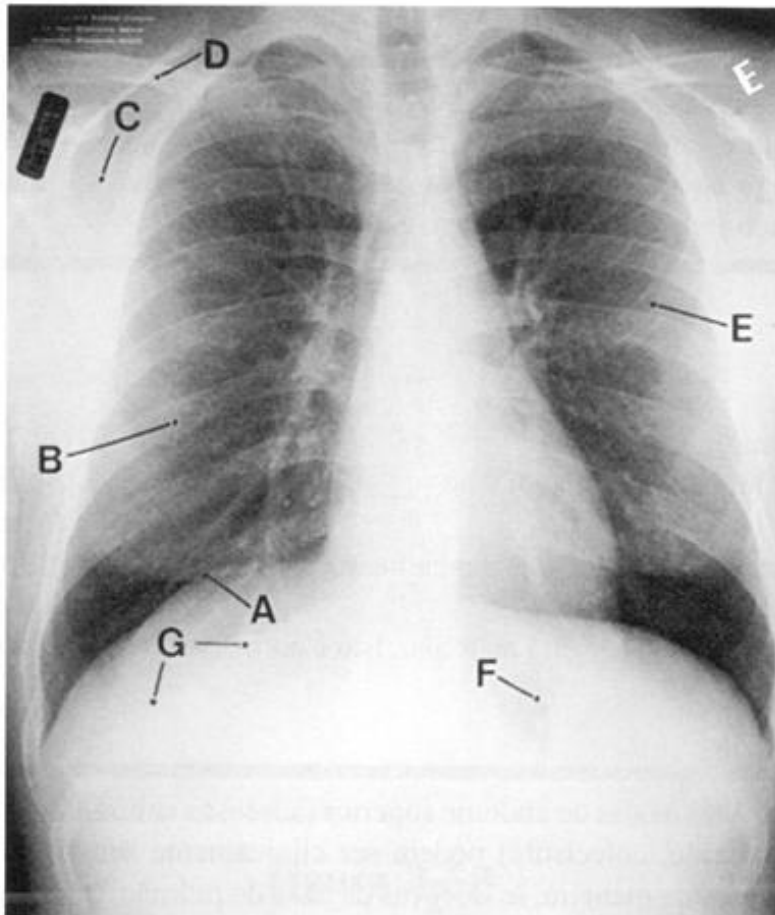


Figura 3-6B

Tórax. Na Figura 3-6A, comece analisando a base direita (*), examine as partes moles da parede do tórax (músculos, mamas etc.), as costelas e o ombro, nessa seqüência. Termine pelo lado esquerdo, invertendo a ordem de observação das estruturas. Essas estruturas estão representadas na Figura 3-6B. Observe que as costelas posteriores têm um trajeto descendente medial para lateral, enquanto as costelas anteriores têm um trajeto descendente lateral para medial.

9

Identifique as seguintes estruturas na Figura 3-6B:

- A. _____
- B. _____
- C. _____
- D. _____
- E. _____
- F. _____
- G. _____

9

- A. *mama direita*
- B. *costelas posteriores*
- C. *escápula*
- D. *clavícula*
- E. *costelas anteriores*
- F. *estômago*
- G. *fígado*

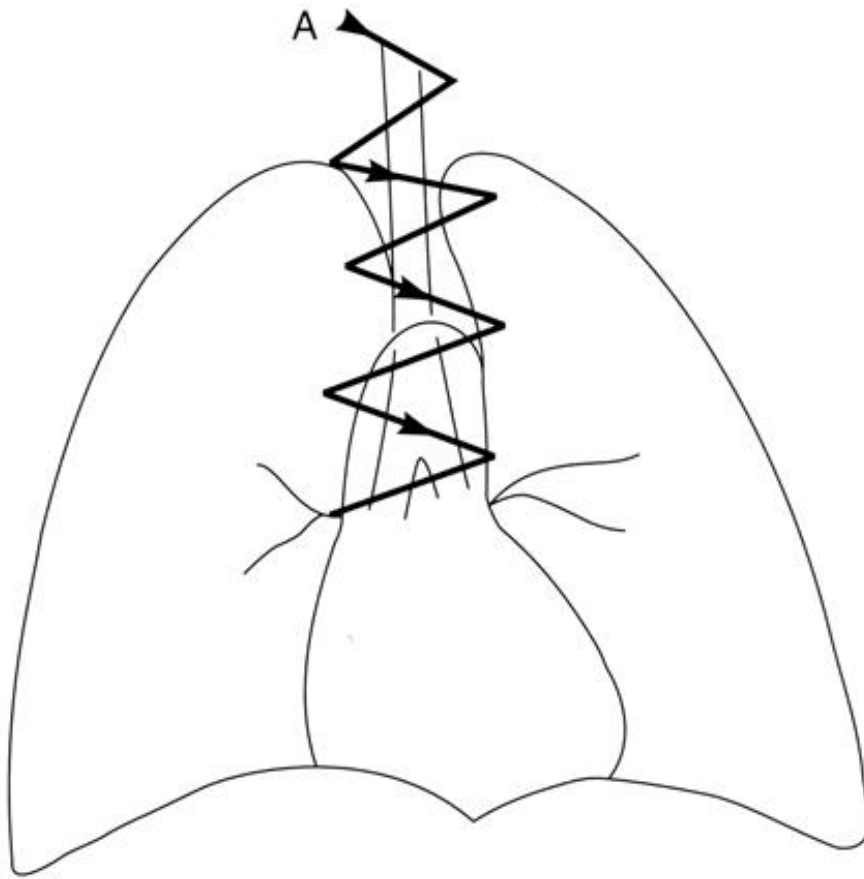


Figura 3-7A

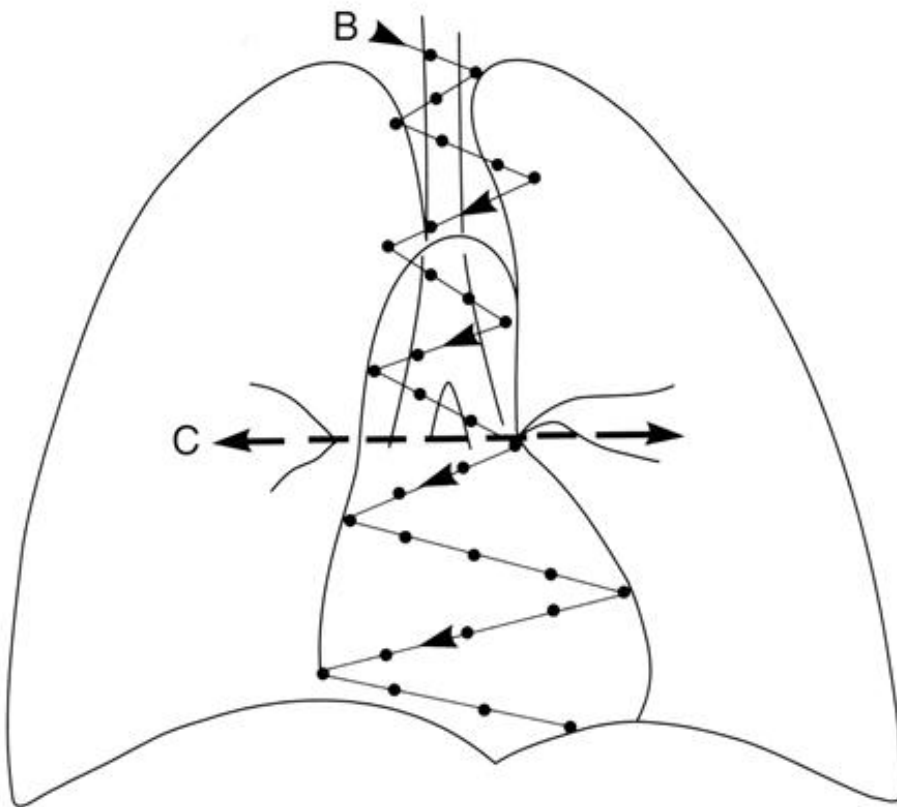


Figura 3-7B

Mediastino. É difícil fazer uma análise sistemática do mediastino devido às múltiplas estruturas que se sobrepõem. Comece fazendo uma observação geral do mediastino, procurando alterações dos contornos (por exemplo, alargamento focal ou difuso), então prossiga com um exame dirigido. As Figuras 3-7A e 3-7B mostram três técnicas para exame do mediastino. A = traquéia e carina; B = aorta e coração; C = hilo.

10

Volte à Figura 3-2A e identifique as seguintes estruturas na seqüência de exame do mediastino:

- I _____
- II _____
- III _____
- IV _____
- V _____
- VI _____
- VII _____

10

- I. traquéia*
- II. carina*
- III. arco aórtico*
- IV. aorta ascendente*
- V. aorta descendente*
- VI. coração*
- VII. hilo*

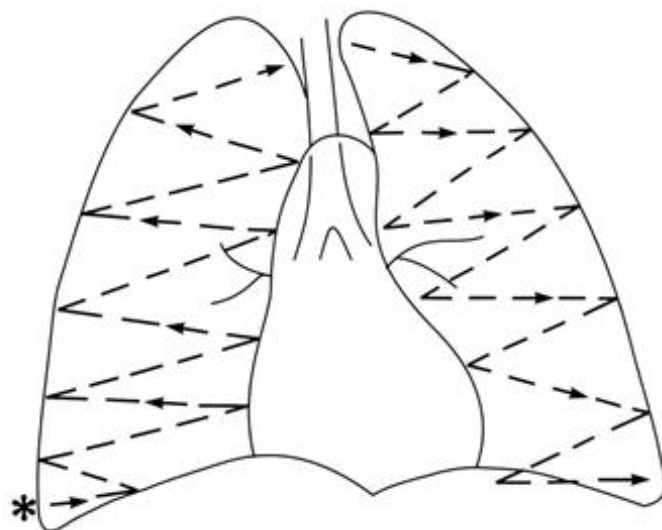


Figura 3-8A

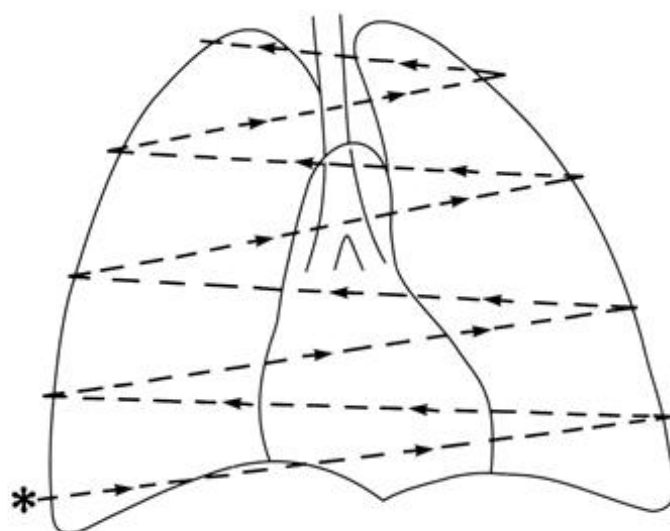


Figura 3-8B

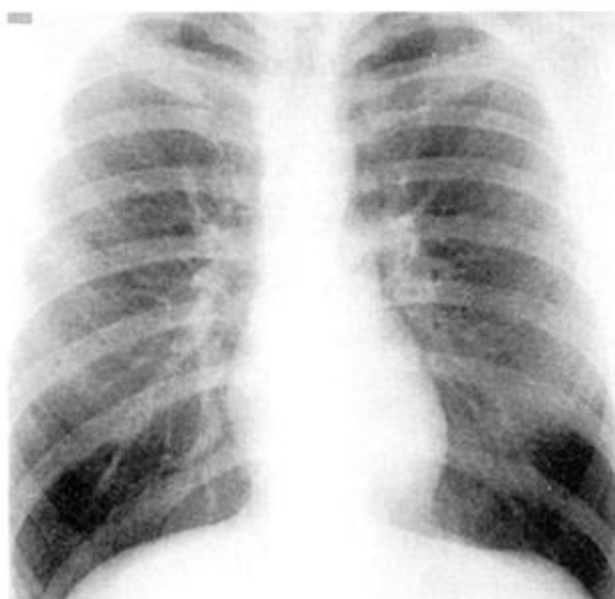

Figura 3-9A

Pulmões. A maioria das radiografias de tórax são solicitadas para avaliação de doenças pulmonares e por essa razão os pulmões são examinados por último. Eles são tão importantes que os examinaremos duas vezes. Comece pelo ângulo costofrênico direito (*) como mostra a Figura 3-8A, examinando o pulmão direito e então pulmão esquerdo e o ângulo costofrênico. O segunda etapa do exame envolve uma comparação dos pulmões lado a lado (Fig. 3-8B). Isso possibilitará um reexame dos ângulos costofrênicos e do hilo. Pratique este padrão de leitura de exame na Figura 3-9A. *Aqui Tem Muitas Patologias Pulmonares?*

11

Existe alguma alteração na Figura 3-9A? A alteração é sutil. Faça uma comparação lado a lado. A alteração deveria ser óbvia (para mim ela é, de qualquer maneira). Há um nódulo no _____

11

terço médio do pulmão direito, lateralmente, sobre a quarta costela anterior.
(Quem disse que isso seria fácil?)

Pérola clínica: A radiografia prévia é a sua melhor amiga. Os radiologistas examinam as radiografias prévias, sempre que disponíveis. Você também deveria. Elas podem ajudá-lo a detectar novas doenças e a avaliar mudanças em doenças preexistentes. Na Figura 3-9B, uma radiografia obtida um ano antes, o nódulo é pouco visível (setas).

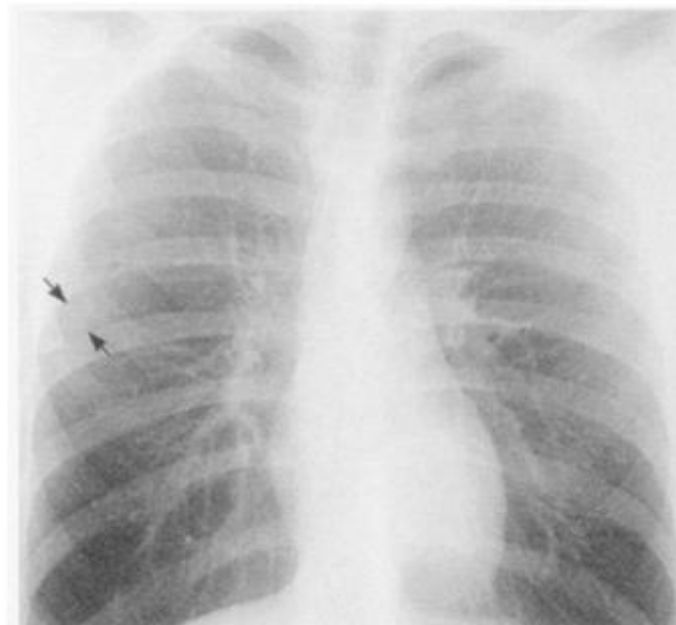


Figura 3-9B

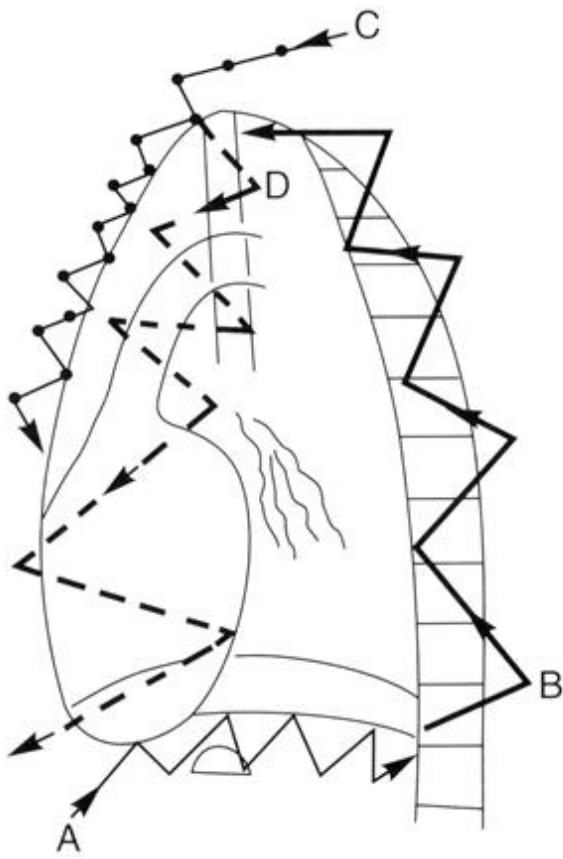


Figura 3-10A

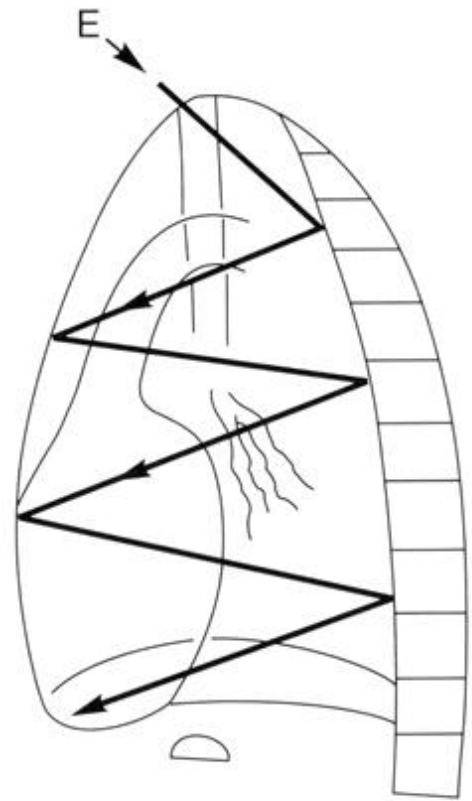


Figura 3-10B

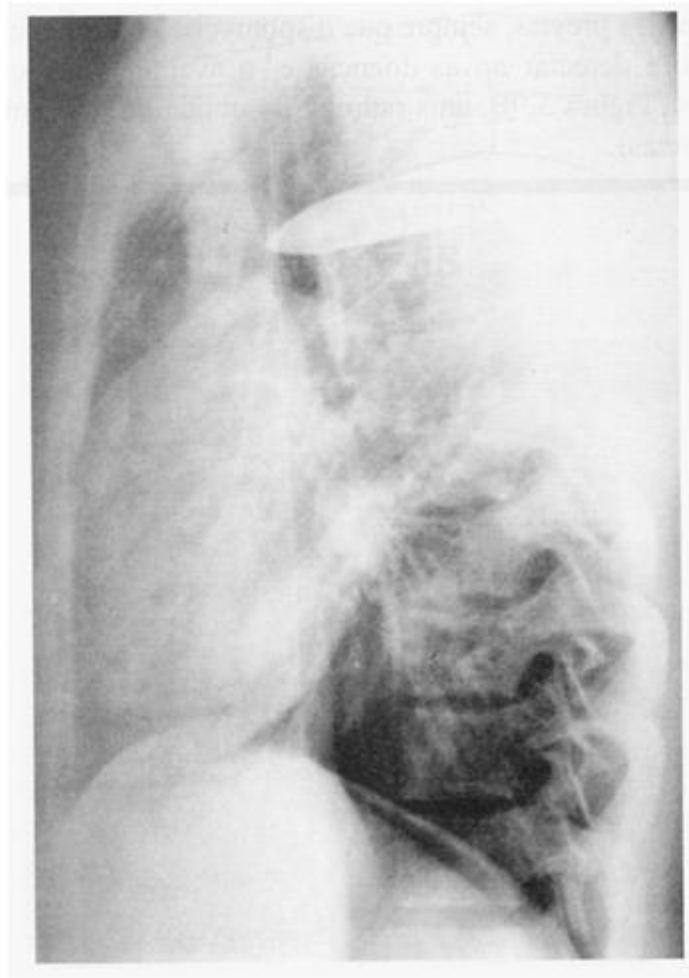


Figura 3-11

12

Para o aprendiz, as alterações sutis ou não sutis não são facilmente notadas. Ao examinar os pulmões, três estratégias úteis para minimizar possíveis omissões são 1) examinar os pulmões individualmente 2) examinar os pulmões _____ e 3) valer-se das _____, se disponíveis.

12

*lado a lado
radiografias prévias*

A radiografia em perfil é útil, mas geralmente ignorada. Não a ignore! A seqüência de leitura é idêntica (ATMPP). Na Figura 3-10A, comece examinando abaixo do diafragma (A). Continue pela parte inferior da coluna (B), examinando as partes moles e os ossos posteriormente e então anteriormente (C). Volte à traquéia e faça o percurso até o mediastino (D). A Figura 3-10B, mostra uma técnica de observação em X (E) dos pulmões sobrepostos e ângulos costofrênicos.

13

Repita a seqüência de leitura para a Figura 3-11. Este paciente está se queixando de [dispnéia/tosse/dor nas costas] por causa de uma _____.

13

*dor nas costas
faca nas costas*

Como saber quem usou a pasta de radiografias por último? Um radiologista: as radiografias PA e em perfil estão organizadas em ordem cronológica. **Um residente:** as radiografia em PA estão organizadas em ordem cronológica na parte da frente, mas as radiografias em perfil estão colocadas aleatoriamente na parte de trás. **Um cirurgião:** todas as radiografias estão colocadas aleatoriamente. **Um ortopedista:** falta metade dos filmes.

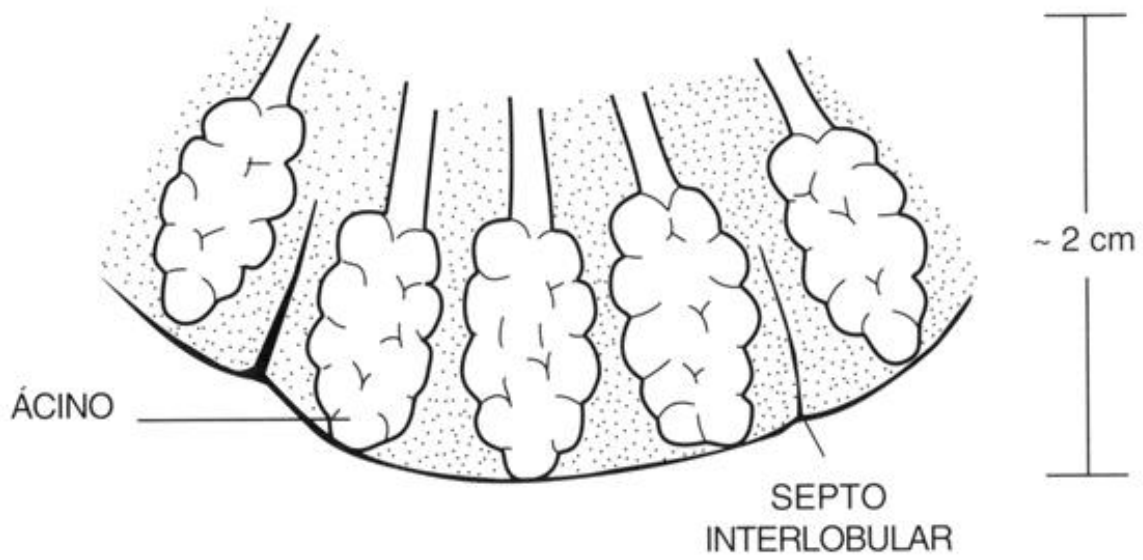


Figura 3-12

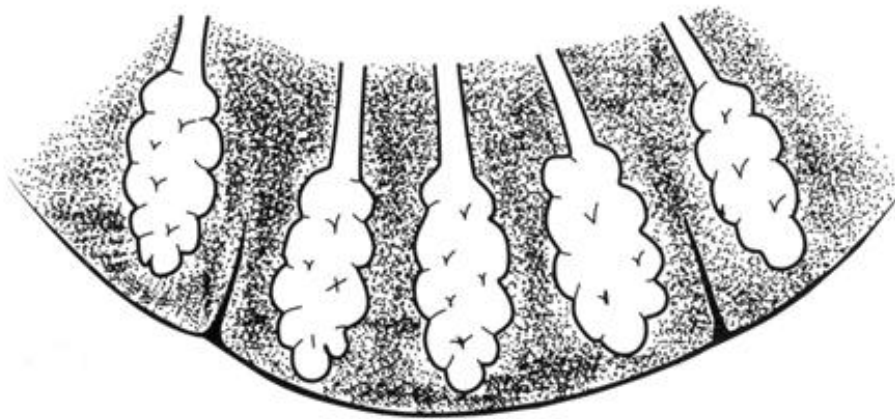


Figura 3-13A

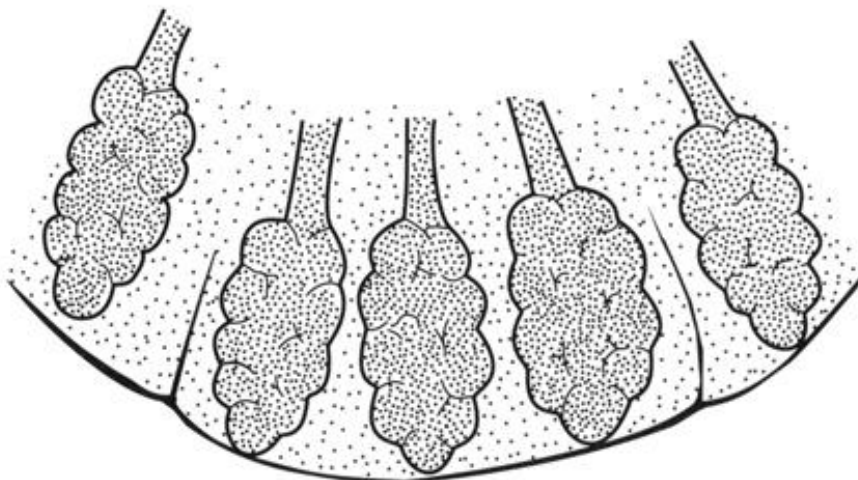


Figura 3-13B

14

Um pouco de terminologia antes de prosseguirmos. Você provavelmente já ouviu os termos “alveolar” e “doença pulmonar intersticial”. Essa é a área que causa o a maior parte das confusões entre os médicos não radiologistas e dispepsia entre os puristas semânticos. Em termos mais simples, o pulmão consiste de sacos de ar e de estruturas de apoio. Esses sacos de ar são chamados _____, contêm ar e aparecem _____ na radiografia. A Figura 3-12 mostra os alvéolos organizados em ácinos ao redor das vias aéreas terminais. Vários ácinos formam um lóbulo pulmonar secundário, a unidade básica de função pulmonar e morfologia macroscópica.

15

Apoiando os alvéolos encontram-se os vasos sanguíneos e linfáticos, brônquios e tecido conjuntivo. Essa estrutura de apoio é conhecida coletivamente como _____ do pulmão. Em uma radiografia de tórax normal, os vasos pulmonares ramificados (vasos hilares) são o nosso único ponto de observação do interstício. Eles ramificam-se, afinam-se e tornam-se invisíveis no terço externo do pulmão - não porque eles não existam na periferia do pulmão, mas porque eles são _____.

16

Se uma doença afetar somente o interstício, o tecido intersticial ao redor dos pequenos vasos ou dos septos interlobulares se tornará [espessado/adelgado] e [mais visível/menos visível] na periferia do pulmão. Como o ar dos alvéolos dificilmente se altera, o pulmão ainda aparecerá bem aerado.

14

*alvéolos
radiotransparentes
(escuros) (não são visíveis)*

15

interstício

*pequenos demais para a
resolução*

16

espessado/mais visível

A Figura 3-13A mostra o interstício espessado e aeração normal. Compare com o pulmão normal (Fig. 3-12).

17

Caso os sacos de ar sejam preenchidos com líquido ou tecidos (sangue, edema, muco, tumor etc.), os pulmões se tornarão [radiopacos/radiotransparentes]. O interstício será [mais/menos] visível dentro da consolidação alveolar. A Figura 3-13B mostra consolidação alveolar ou do espaço aéreo, enquanto a Figura 3-13A mostra _____.

17

*radiopacos
menos
espessamento do
interstício*

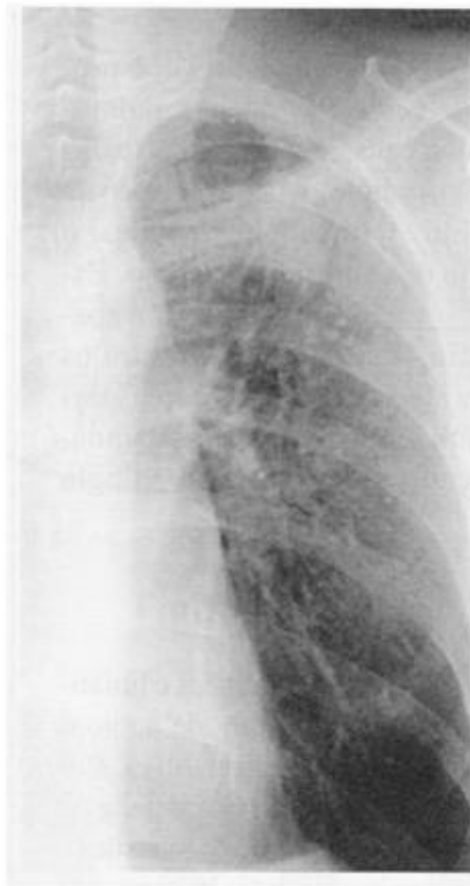

Figura 3-14A

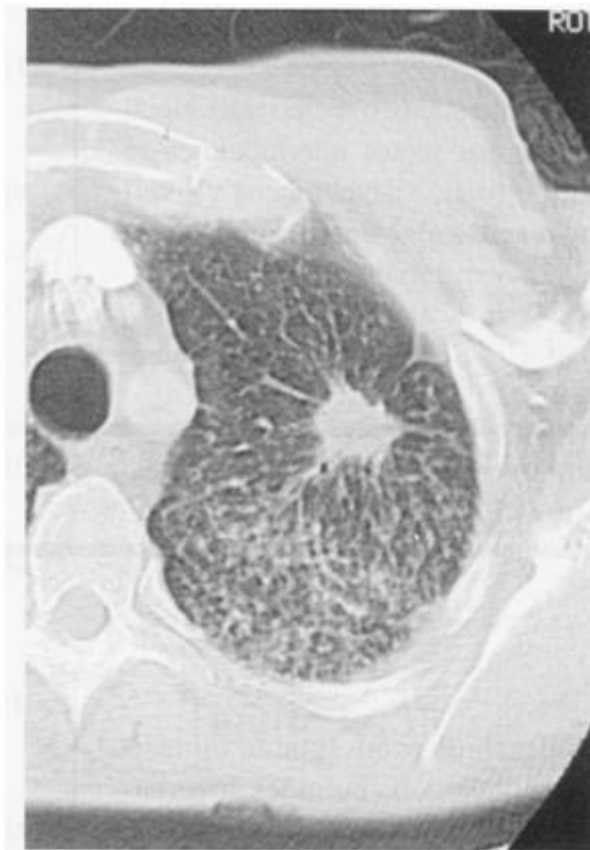


Figura 3-14B

A Figura 3-14A mostra um pulmão que apresenta aspecto normal na base, interstício proeminente na metade superior e uma densidade alveolar focal logo abaixo da clavícula. A Figura 3-14B, uma TC através do ápice pulmonar, mostra espessamento intersticial e uma área de consolidação do espaço aéreo. Compare com uma TC normal (Fig. 3-4A).

É isso aí, doença alveolar e intersticial – grosseiramente super simplificada – mas um bom começo. Tente analisar toda radiografia que apresenta alterações com esses padrões em mente.

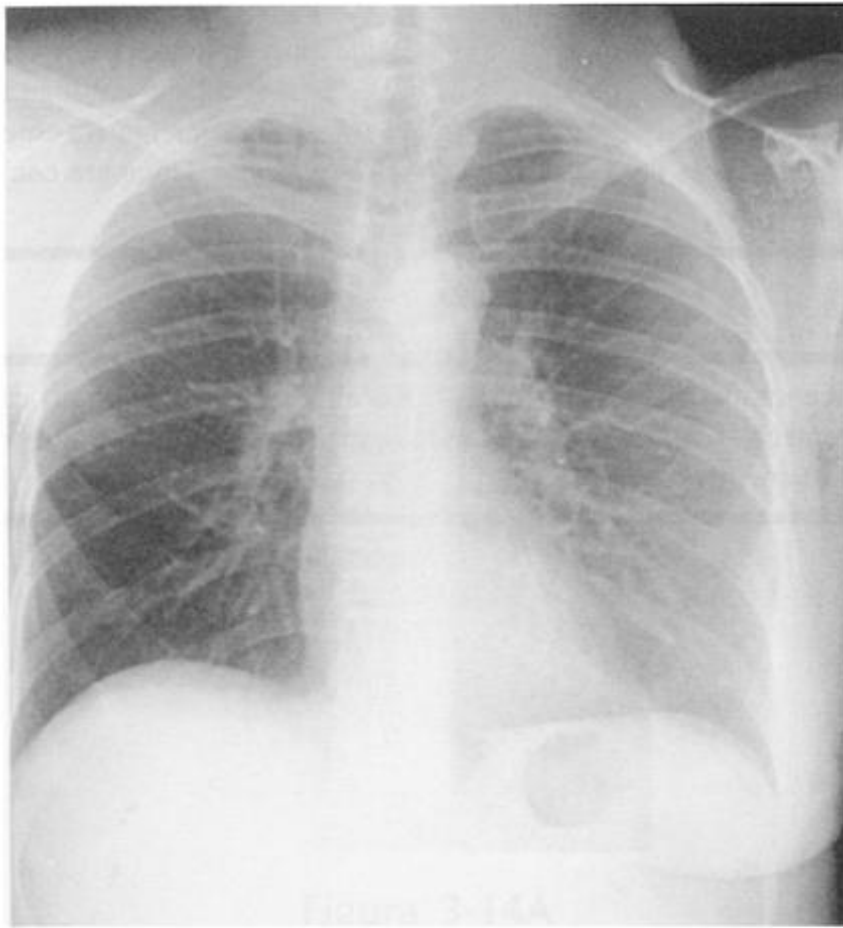

Figura 3-15

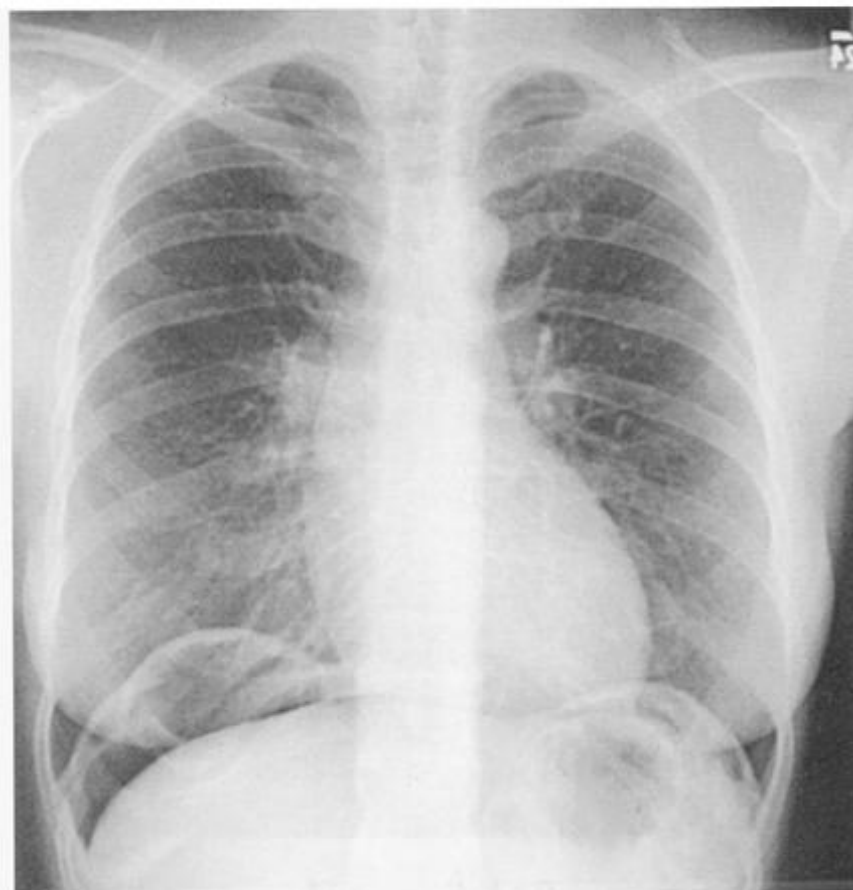

Figura 3-16

REVISÃO

I

Seqüência de análise da radiografia de tórax:

A =

T =

M =

P =

P =

(Aqui Tem Muitas Patologias Pulmonares?)

II

No padrão intersticial, os pulmões aparecem bem _____, mas a trama pulmonar está _____. Ao contrário, no padrão alveolar a trama pulmonar não é _____, porque a região ao redor dos pulmões está _____.

III

Observe a Figura 3-15 sistematicamente e então responda as questões abaixo:

A. Qual pulmão é mais radiotransparente? _____

B. Qual é a causa da diferença de densidades? _____

IV

Observe a Figura 3-16 sistematicamente e então responda as questões abaixo:

A. Os pulmões estão _____.

B. A dor do paciente é devido a _____.

I

Abdome

Tórax

Mediastino

Pulmão - unilateral

Pulmões - bilateral

II

areados

espessada

visível

sem ar (consolidada)

(radiopaca)

III

A. direito

B. mastectomia à

direita; há menor

absorção de raios X,

maior escurecimento

do filme

IV

A. normais

B. perfuração do

estômago ou

intestino (ar livre

abaixo do diafragma)

(Se você acertou essas respostas, ótimo, você observou sistematicamente. Caso contrário, revise n.º 7-12.)



Anatomia Lobar

Um conhecimento detalhado da anatomia lobar e segmentar é indispensável para a compreensão dos padrões das doenças pulmonares. Algumas doenças apresentam distribuição lobar ou segmentar, outras não. Algumas são apenas limitadas a segmentos específicos. Conhecer os lobos e os segmentos também é importante para a orientação na broncoscopia, no planejamento de cirurgias e radioterapia e na prescrição de drenagem postural nas pneumonias e abscessos.

1

Desafiamos você a testar a sua memória da anatomia:

- (a) Qual pulmão é menor? _____
 (b) Identifique os lobos do pulmão direito: _____,
 _____ e _____
 (c) Identifique os lobos do pulmão esquerdo: _____ e

2

A parede torácica interna é acompanhada pela pleura _____ e cada lobo é envolvido pela pleura _____. O espaço entre a pleura visceral e a pleura parietal recebe o nome muito original de _____.

3

O espaço entre os lobos onde as superfícies pleurais _____ tem contato é chamado de cissura interlobar ou septo. Como a espessura da pleura visceral é menor do que 1 mm, o feixe de raios X deve atingi-la paralelamente à sua superfície para que seja visível na radiografia. Se a cissura não for _____ ao feixe de raios X, não será visibilizada.

1

- (a) *esquerdo, porque o coração fica à esquerda*
 (b) *superior, médio, inferior*
 (c) *superior, inferior (a língula é parte do LSE)*

2

*parietal
 visceral*

espaço pleural

3

viscerais

paralela

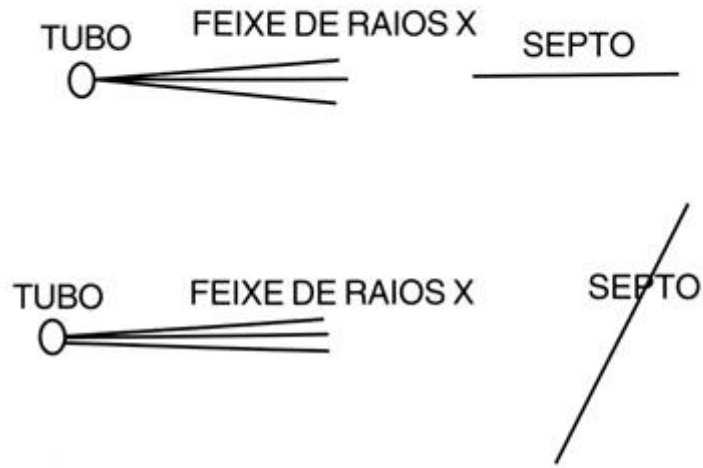


Figura 4-1

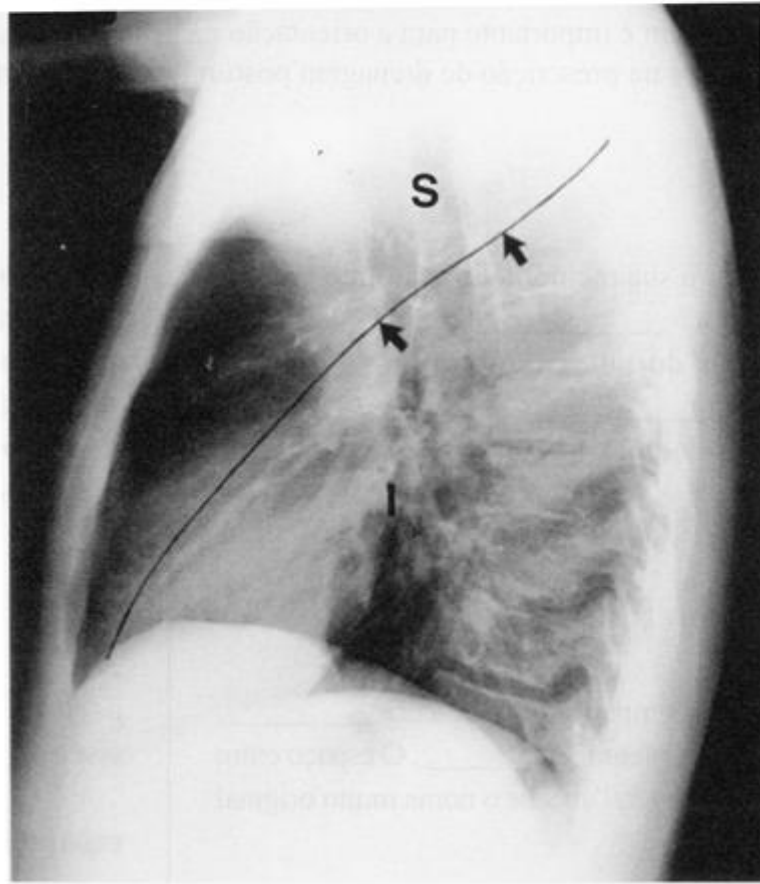


Figura 4-2

4

Na Figura 4-1A, o feixe de raios X é [perpendicular/paralelo] ao septo (cissura). A cissura [será/não será] visível na radiografia. Na Figura 4-1B, o feixe de raios X é [oblíquo/paralelo] à superfície da pleura visceral. A cissura [será/não será] visível na radiografia.

5

A Figura 4-2 mostra que no pulmão esquerdo, o lobo superior (S) é separado do lobo inferior (I) pela _____ (setas). A grande cissura é [perpendicular/paralela] ao feixe de raios X somente na projeção lateral. (Para facilitar a visibilização, as cissuras são mostradas freqüentemente tracejadas em preto ou ilustradas, por serem de difícil reprodução.)

6

A _____ cissura corre obliquamente para baixo, a partir do nível da quinta vértebra torácica posteriormente, em direção ao _____ inferiormente, até bem próximo da parede torácica anterior.

7

A cissura oblíqua (grande cissura/cissura vertical) não é visível na projeção frontal normal porque (escolha uma opção):
 (a) É freqüentemente ausente anatomicamente.
 (b) Não é paralela ao feixe de raios X.
 (c) Tem a mesma densidade radiológica que o tecido pulmonar.

8

No pulmão direito, a grande cissura (oblíqua) separa os lobos superior e médio do _____. No pulmão esquerdo, separa os _____.

4

paralelo
será
oblíquo
não será

5

grande cissura (oblíqua)
(vertical)
paralela

6

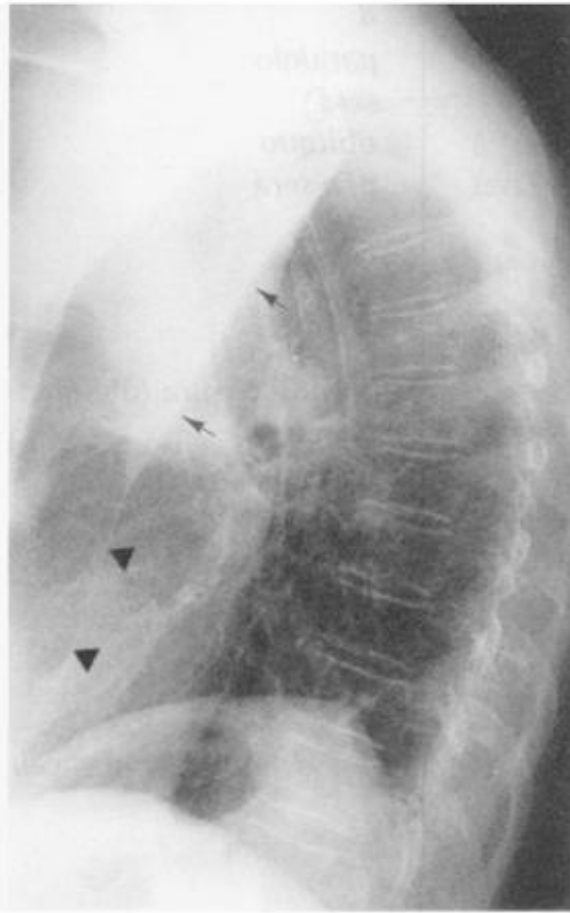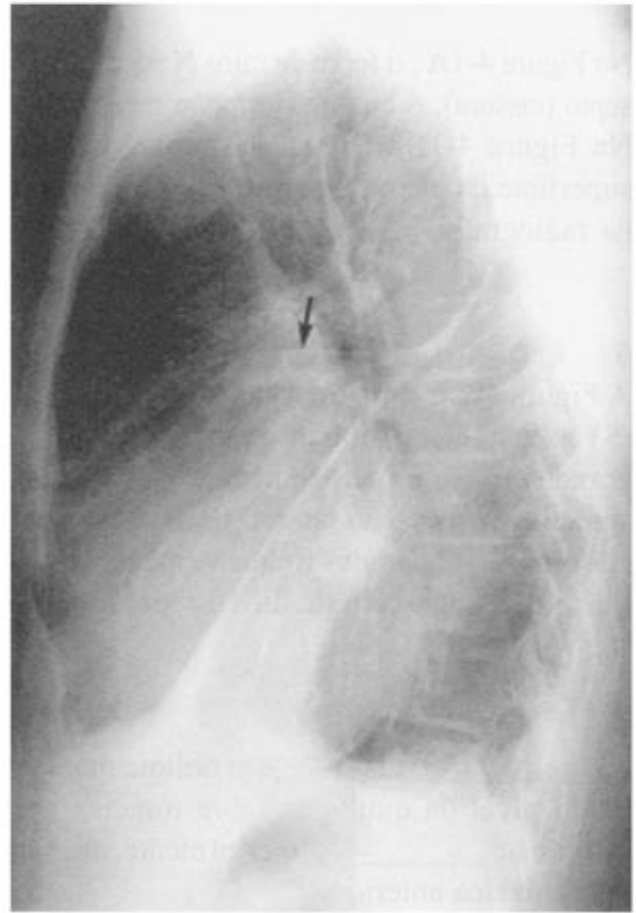
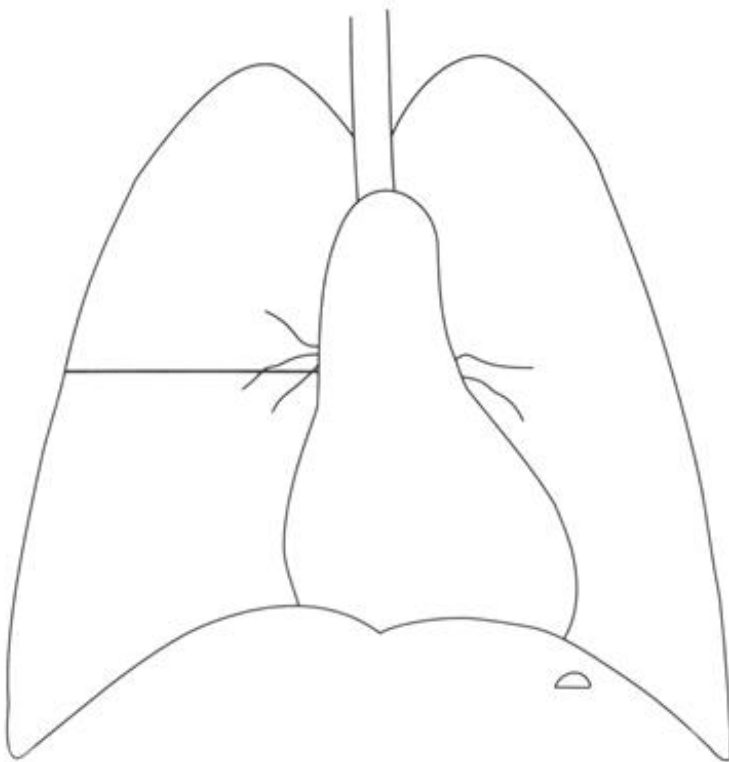
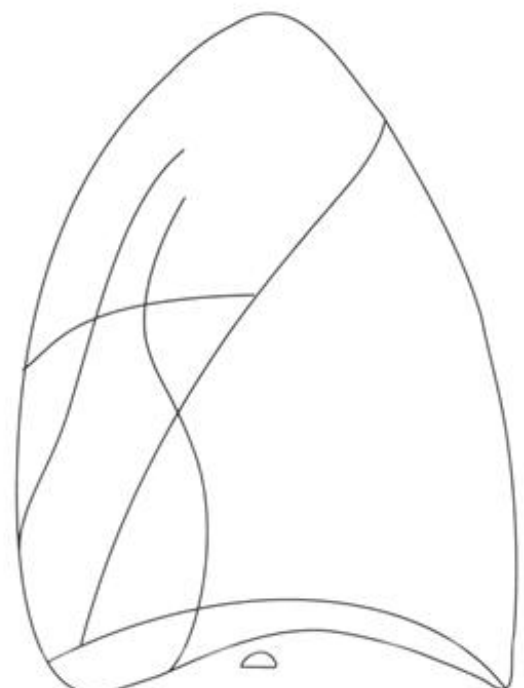
grande (oblíqua) (vertical)
diafragma

7

(b) não é paralela ao feixe de raios X.

8

lobo inferior
lobos superior e inferior

**Figura 4-3A****Figura 4-3B****Figura 4-4A****Figura 4-4B**

A cissura normalmente aparece como uma fina linha branca (pleura circundada por ar), como mostra a Figura 4-3A (setas curtas). Existem duas exceções. Se um lobo estiver consolidado, a cissura aparece como uma borda. Na Figura 4-3A, a cissura inferior é uma linha (setas curtas), mas a cissura superior é uma borda (setas) porque o lobo superior não tem ar. Se o líquido pleural penetrar na cissura, ela se espessará. Observe a grande cissura espessada e a pequena cissura normal (seta) na Figura 4-3B.

9

A pequena cissura (horizontal) separa o lobo médio direito do lobo [superior direito/inferior direito]. Em um paciente na posição ortostática, a pequena cissura é geralmente horizontal e [paralela/perpendicular] ao chão (Fig. 4-3B, 4-4A e 4-4B). Essa cissura deve ser visível na incidência [frontal/lateral/ambas].

10

A pequena cissura não é perfeitamente horizontal em muitas pessoas. A porção anterior ou a cissura inteira inclina-se para baixo, tornado-se invisível na projeção _____. Em outras pessoas, a pequena cissura é anatomicamente incompleta em uma ou em ambas as incidências.

9

superior direito

*paralela
ambas*

10

frontal

Só para confundir você um pouco, uma pequena porcentagem das pessoas tem a pequena cissura entre a línula e o restante do lobo superior. Esteja atento a isso.




Figura 4-5

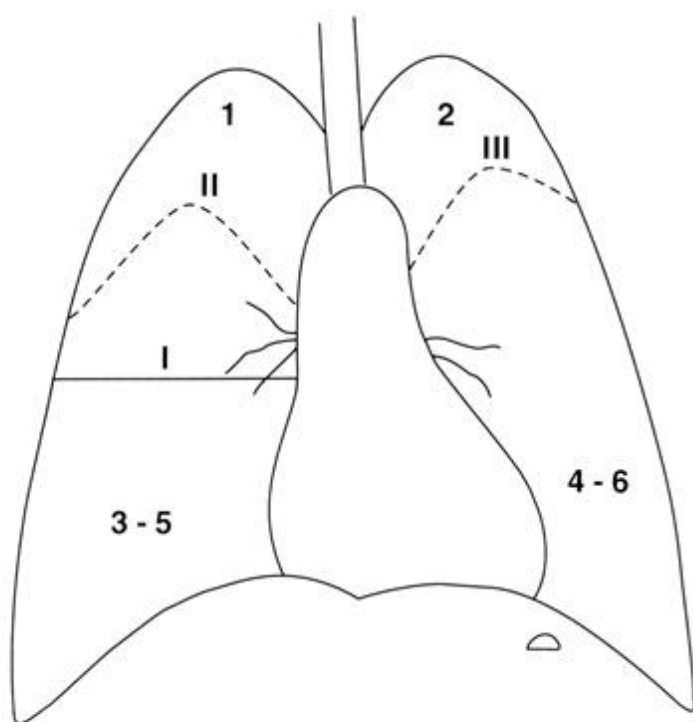


Figura 4-6A

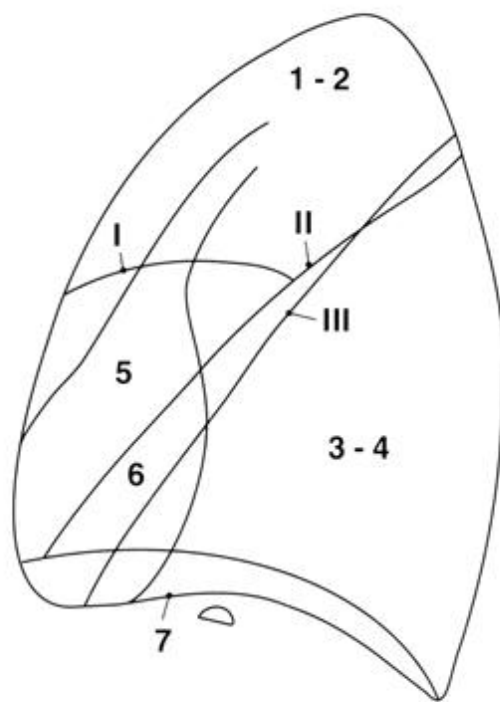


Figura 4-6B

11

Na radiografia em perfil (Fig. 4-5), a pequena cissura começa na parede _____ e termina na _____ cissura _____. Isso nos ajuda a distinguir a grande cissura direita da esquerda na radiografia em perfil.

11

anterior do tórax/grande direita

Na radiografia em perfil, pode ser difícil identificar as duas grandes cissuras individualmente. Aqui está um método simples: A grande cissura esquerda termina no diafragma esquerdo. O diafragma esquerdo geralmente é mais baixo, apresenta a bolha gástrica logo abaixo e não é visível anteriormente porque a parte inferior do coração repousa sobre ele (Fig. 4-5).

12

Identifique as cissuras nas Figuras 4-6A e 4-6B

- (A) I = _____
 (B) II = _____
 (C) III = _____

12

- (a) **pequena cissura**
 (b) **grande cissura direita**
 (c) **grande cissura esquerda**

13

Identifique os seguintes lobos nas Figuras 4-6A e 4-6B

- (a) 1 e 2 = _____
 (b) 3 e 5 = _____
 (c) 3 e 4 = _____
 (d) 5 = _____
 (e) 6 = _____
 (f) 7 = _____

13

- (a) **lobos superiores**
 (b) **lobos inferior direito e médio**
 (c) **lobos inferiores**
 (d) **lobo médio direito**
 (e) **língua**
 (f) **diafragma esquerdo**

Na incidência frontal (Fig. 4-6A), as porções superiores dos lobos inferiores situam-se ao nível do arco aórtico (linhas tracejadas).

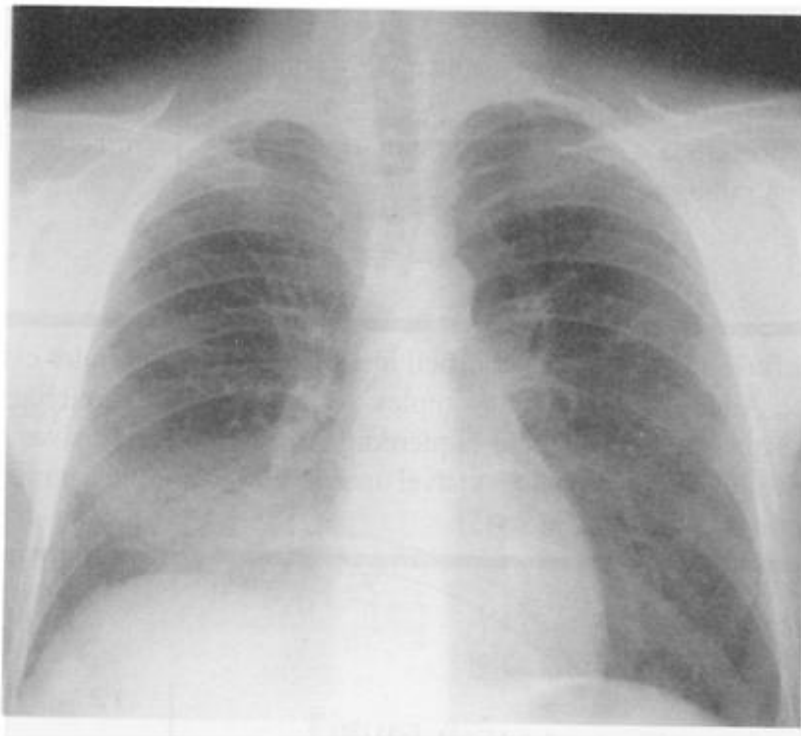


Figura 4-7A

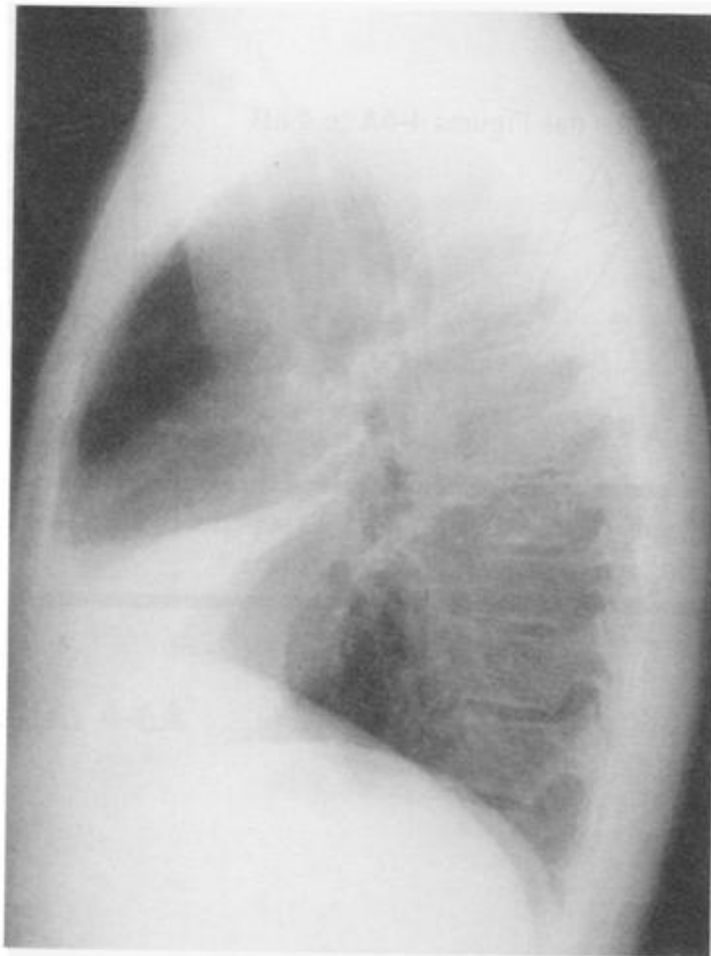

Figura 4-7B

14

As Figuras 4-7A e 4-7B, mostram doença [alveolar/intersticial] localizada no lobo _____.

14

**alveolar
médio direito**

Pérola Clínica: A pneumonia lobar geralmente é de origem bacteriana e tem como agentes o *Streptococcus pneumoniae* ou a *Klebsiella*. As infecções causadas por *Mycoplasma* ou *Legionella* raramente causam consolidação lobar.

As cissuras podem ser visibilizadas nas radiografias quando estão paralelas ao feixe de raios X. Na TC, as estruturas podem ser melhor visibilizadas quando estiverem perpendiculares ao plano da secção. As grandes cissuras (setas) geralmente são visíveis na TC (Fig. 4-8). A pequena cissura está no plano da secção e não é visível.

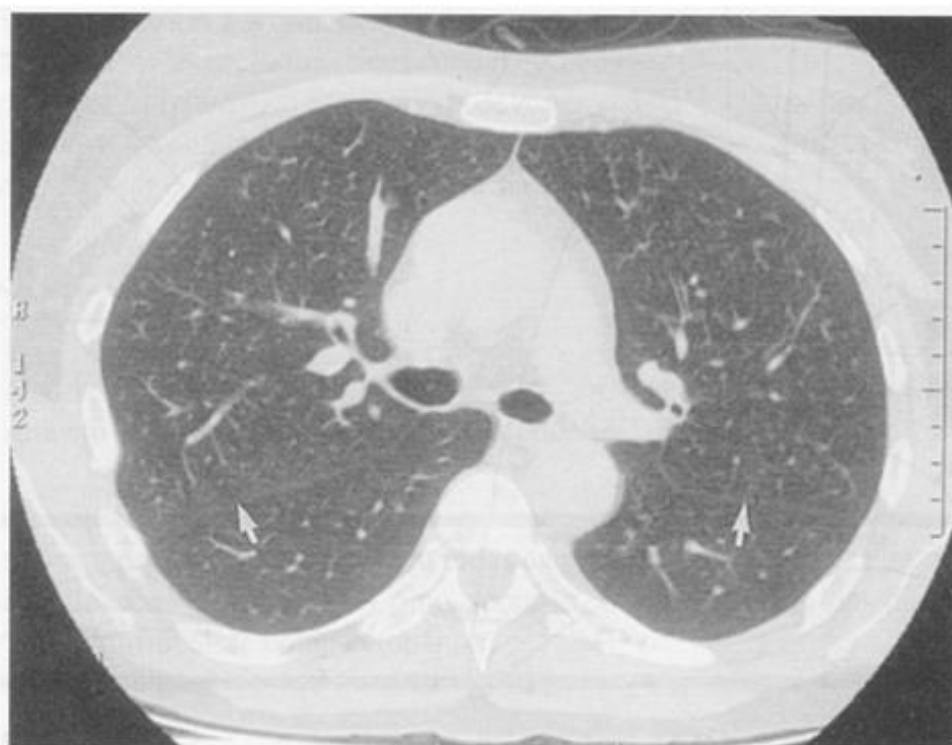

Figura 4-8

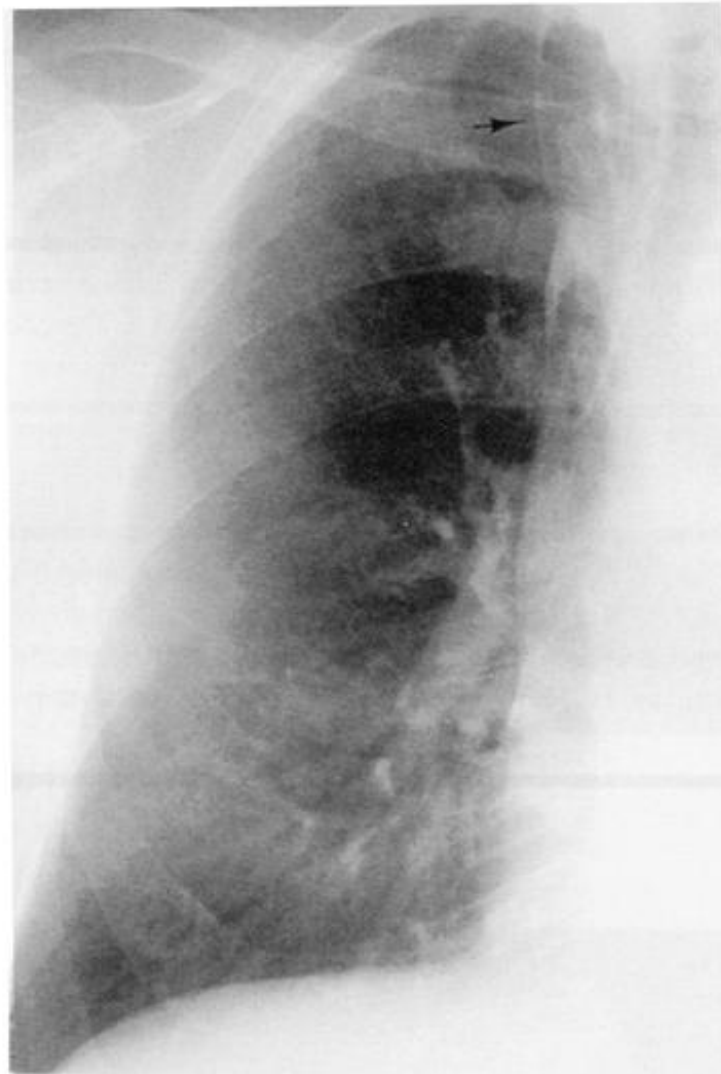

Figura 4-9

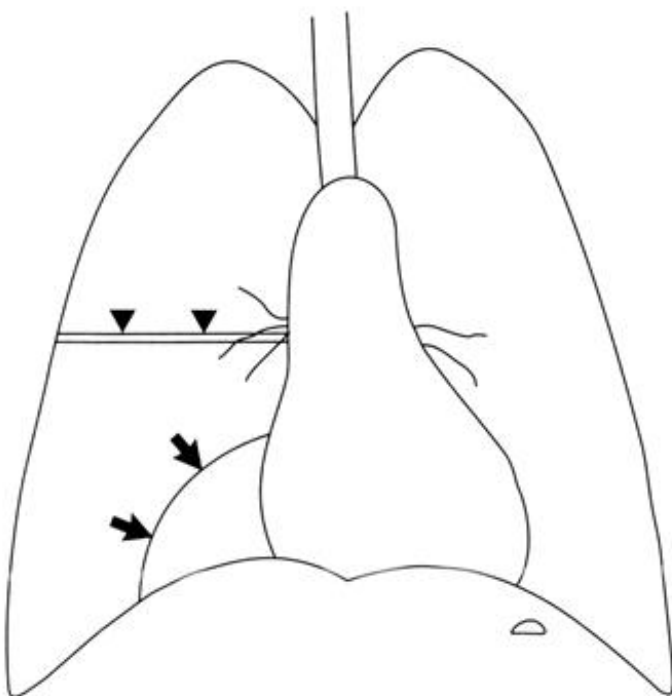


Figura 4-10A

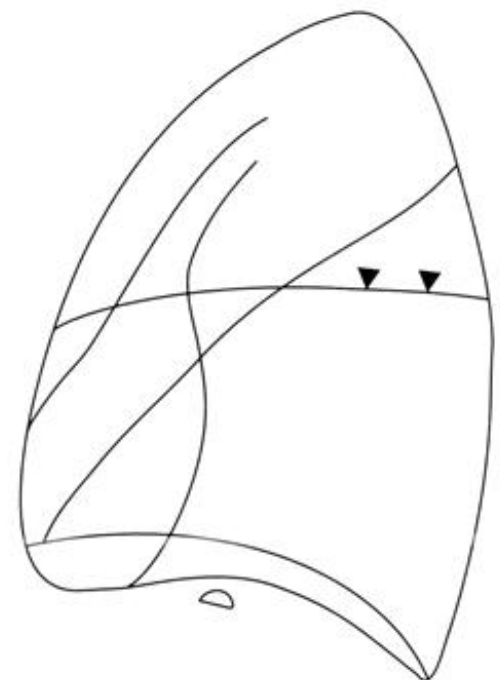


Figura 4-10B

15

E as outras cissuras? Existem três cissuras acessórias observadas em menos de 5% dos indivíduos normais. A cissura ázigos (Fig. 4-9) é formada por um desenvolvimento anômalo da veia ázigos. A veia “migra através” do lobo superior direito medial, arrastando a pleura visceral e parietal com ela. O lobo ázigos é separado do restante do lobo superior pela _____ ázigos (seta).

16

A cissura ázigos divide uma porção variável da região medial superior do lobo _____. Essa porção do pulmão é chamada de lobo _____. Essa informação interessante tem [muita/pouca] importância clínica.

17

A Figura 4-10A mostra a posição de outra cissura anômala (setas), a cissura acessória inferior. Essa cissura separa o segmento basal medial do lobo _____ do restante do lobo.

18

As cissuras ázigos e acessórias inferiores correm no plano ântero-posterior. Elas são visíveis na(s) incidência(s) [frontal/em perfil/ambas].

19

A terceira cissura acessória é a cissura acessória superior. Nas Figuras 4-10A e 4-10B, essa cissura (setas curtas) está no mesmo plano e posterior à cissura _____. Ela deve ser visível na(s) incidência(s) [frontal/em perfil/ambas]. Essa cissura frequentemente se sobrepõe à pequena cissura na incidência _____.

20

A cissura acessória superior divide o lobo _____ em duas porções: o segmento basal e o segmento [superior/inferior/apical].

15*cissura***16***superior direito
ázigos
pouca***17***inferior direito***18***frontal***19***menor
ambas**frontal***20***inferior direito
superior*

Habitue-se a procurar as cissuras em todas as radiografias de tórax. Elas ajudam a localizar doenças pulmonares. Como veremos, o deslocamento das cissuras é o sinal mais confiável de colapso lobar.

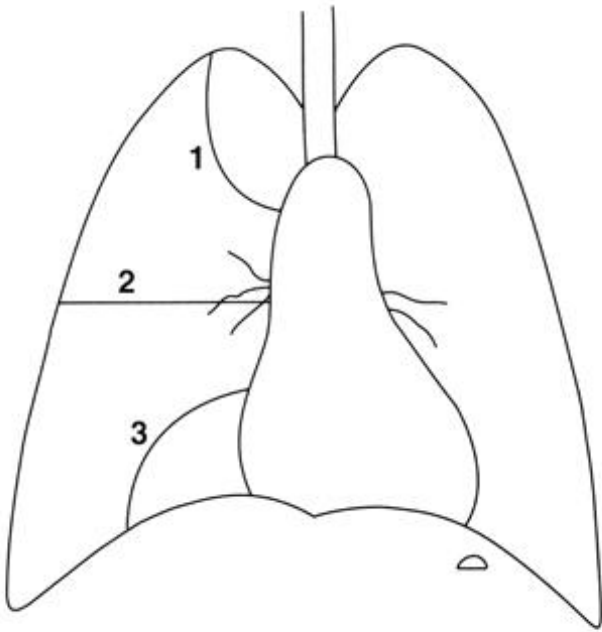


Figura 4-11A

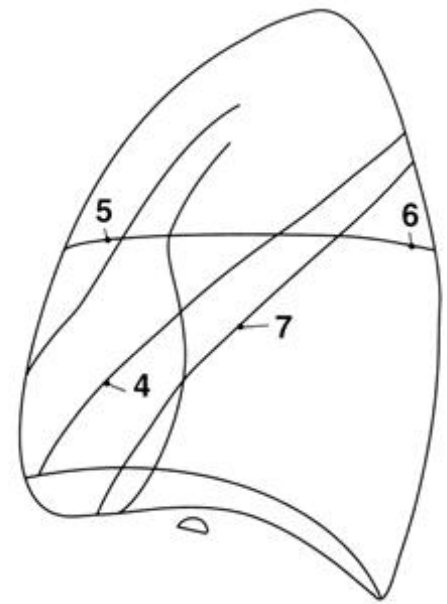


Figura 4-11B

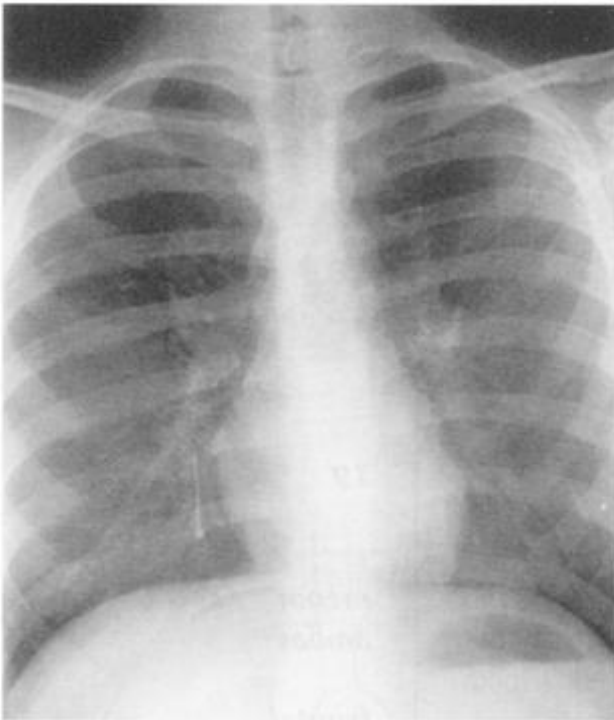

Figura 4-12A

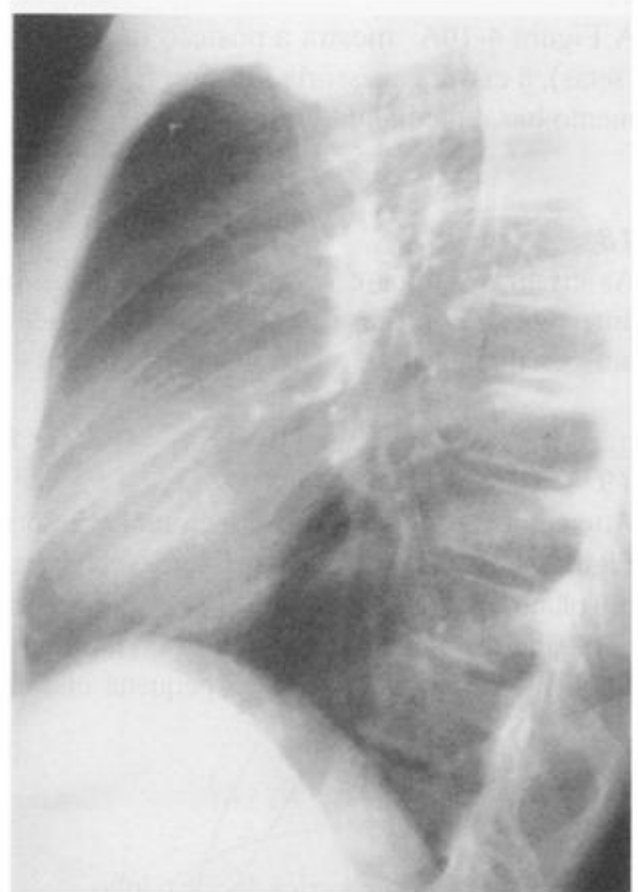

Figura 4-12B

REVISÃO

I

Identifique as cissuras nas Figuras 4-11A e 4-11B:

- (1) _____
- (2) _____ ou _____
- (3) _____
- (4) _____
- (5) _____
- (6) _____
- (7) _____

II

As únicas cissuras visíveis nas incidências frontal e em perfil são a _____ cissura e a cissura acessória _____.
Porque? _____

III

Uma costureira sem sorte engasgou na hora errada. Examine cuidadosamente as Figuras 4-12A e 4-12B e então responda as seguintes questões:

- (a) Qual é a alteração? _____
- (b) Em que lobo está localizada a alteração? _____

I

- (1) *ázigos*
- (2) *pequena (ou) acessória superior*
- (3) *acessória inferior*
- (4) *grande direita*
- (5) *pequena*
- (6) *acessória superior*
- (7) *pequena esquerda*

II

*pequena/superior
são paralelas ao feixe nas
duas projeções (ambas
horizontais)*

III

- (a) *engoliu um alfinete*
- (b) *lobo inferior direito*

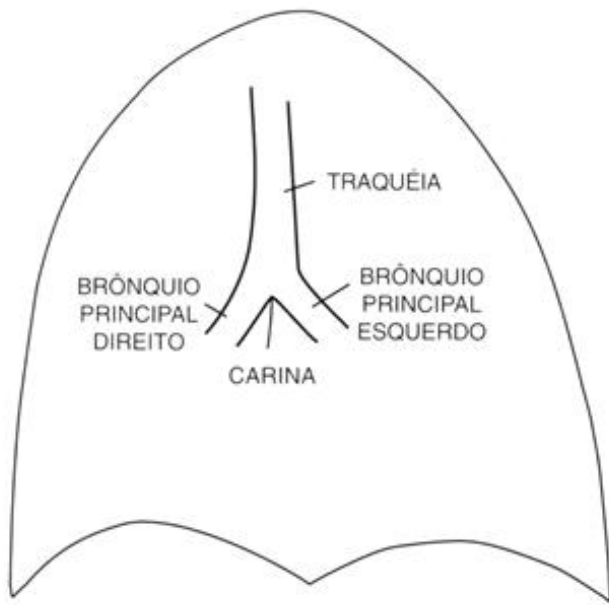


Figura 5-1

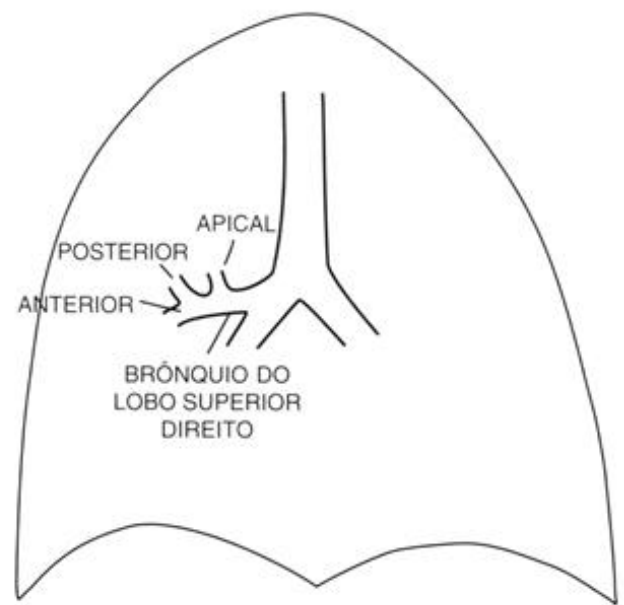


Figura 5-2

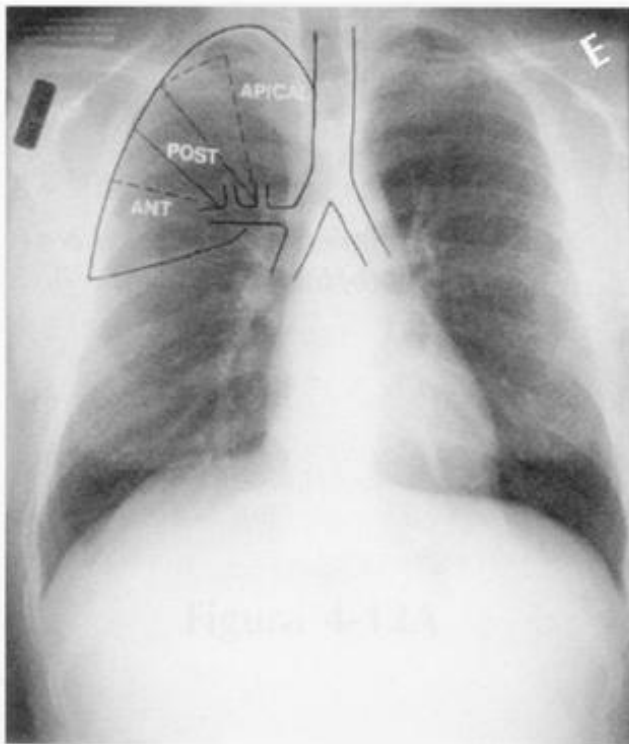


Figura 5-3A

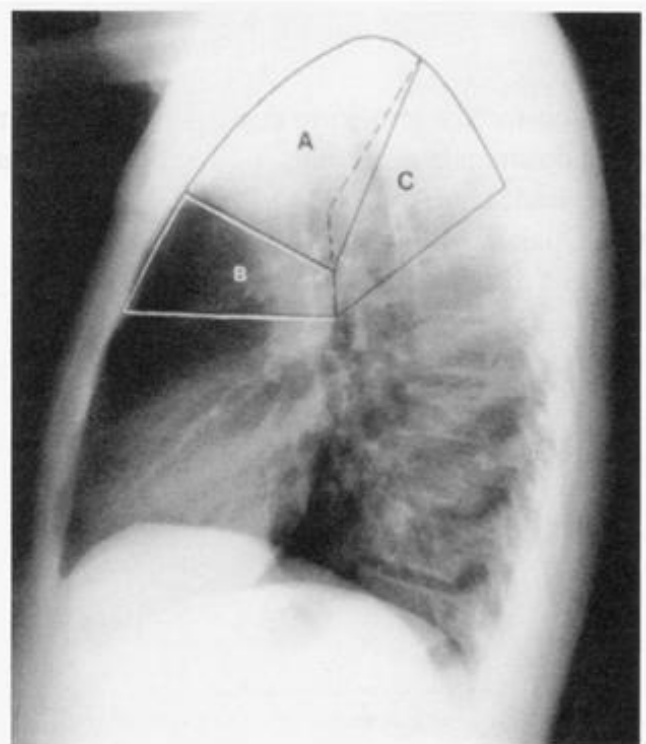


Figura 5-3B

Anatomia Segmentar

5



Cada pulmão é dividido em lobos e cada lobo é dividido em segmentos. Cada segmento é suprido pelo seu próprio brônquio que é chamado brônquio segmentar. Estudaremos a anatomia da árvore traqueobrônquica e os segmentos ao mesmo tempo. (Um capítulo a menos para você ler e um capítulo a menos para eu escrever.)

1

Estude a Figura 5-1. Você já deve estar familiarizado com essa anatomia. A traquéia bifurca-se na _____, formando os brônquios _____ direito e esquerdo. O brônquio direito divide-se então em [um/dois/três] brônquios lobares, enquanto o esquerdo divide-se em [um/dois/três].

2

Vamos começar pelo lobo superior direito (LSD). Na Figura 5-2, o brônquio do LSD origina-se ao nível da carina e divide-se em _____ brônquios segmentares.

1

carina
principais (ou fonte)
três – superior, médio,
inferior
dois – superior, inferior
(a línula é parte do
lobo superior)

2

três

Vários sistemas de numeração tem sido utilizados para descrever os brônquios segmentares. Esses sistemas dificilmente são lembrados e raramente utilizados. Prefiro a definição anatômica por ser lógica e também porque será uma coisa a menos para memorizar. A compreensão é mais duradoura que a memorização. Lembre-se disso!

Na Figura 5-2, o diagrama mostra os três brônquios segmentares do LSD descritos pela localização: apical (n.º 1); anterior (n.º 2); posterior (n.º 3). Os números indicam o sistema de numeração de Boyden, para aqueles que preferem números a nomes.

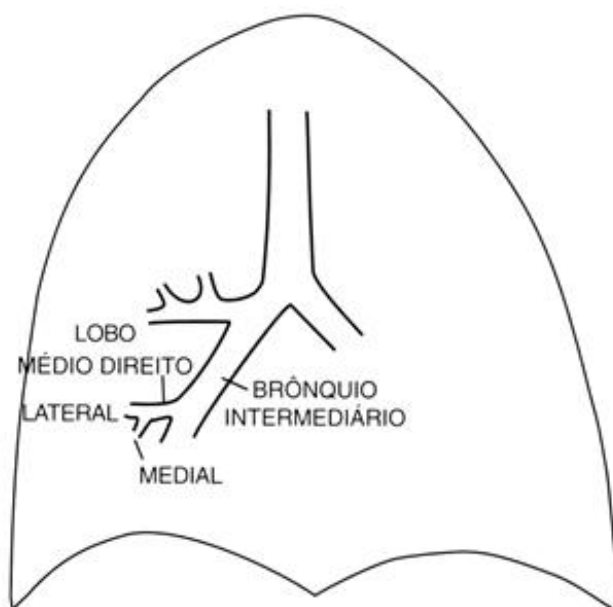
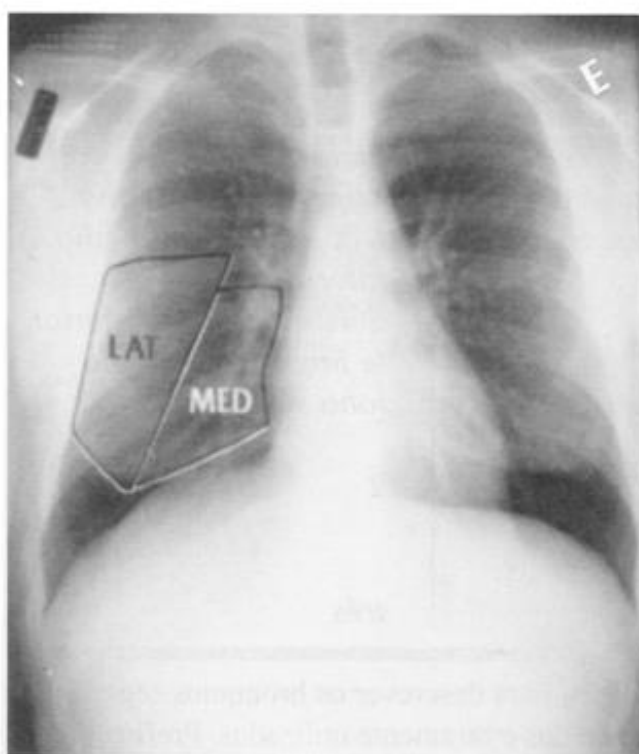
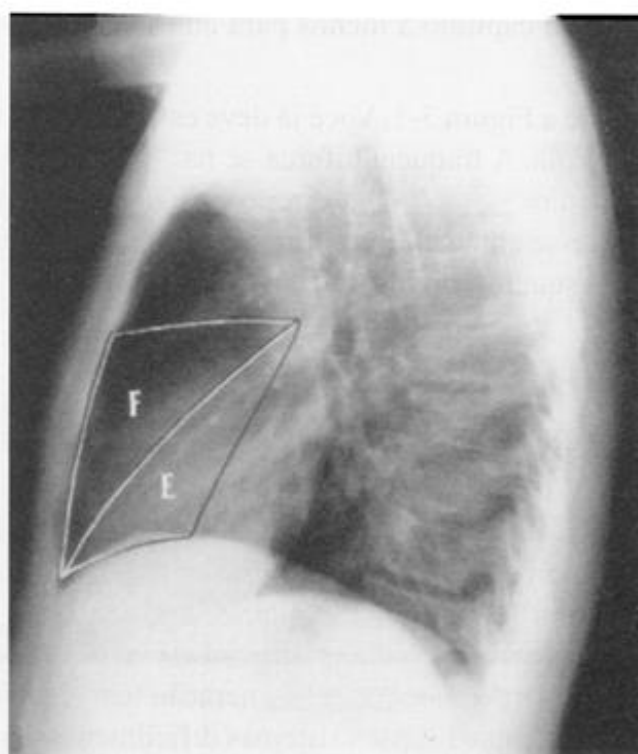
3

A Figura 5-3A ilustra a sobreposição dos três segmentos na radiografia frontal. Utilize as Figuras 5-2 e 5-3A para identificar os segmentos na radiografia em perfil (Fig. 5-3B).

A _____ B _____ C _____

3

A. apical
B. anterior
C. posterior

**Figura 5-4****Figura 5-5A****Figura 5-5B**

Pérola Clínica: A tuberculose reativada (pós-primária) ocorre geralmente no segmento apical (n.º 1) e/ou posterior (n.º 3) dos lobos superiores. No segmento anterior (n.º 2), a TB pós-primária é rara, enquanto que o câncer é relativamente comum em adultos mais velhos.

- 4**
Na Figura 5-4, o brônquio intermediário é a continuação do brônquio _____ direito depois da emergência do _____.
- 5**
Na Figura 5-4, o brônquio do lobo médio direito (LMD), origina-se no _____. Faz um trajeto anterior e divide-se em dois brônquios segmentares: os brônquios do segmento lateral (n.º 4) e do segmento _____ (n.º 5).
- 6**
A Figura 5-5A mostra a sobreposição dos segmentos do LMD. Utilize as Figuras 5-4 e 5-5A para identificar os segmentos na incidência em perfil da Figura 5-5B.
E _____ F _____
- 7**
Nas Figuras 5-5A e 5-5B, o segmento _____ (n.º 4) é margeado superiormente pela _____ cissura nas incidências PA e em perfil. O segmento _____ (n.º 5) localiza-se medialmente sobre a borda direita do coração, e posteriormente sobre a _____ cissura.
- 4**
*principal
brônquio do LSD*
- 5**
*brônquio intermediário
medial*
- 6**
*E = medial
F = lateral*
- 7**
*lateral
pequena
medial
grande*

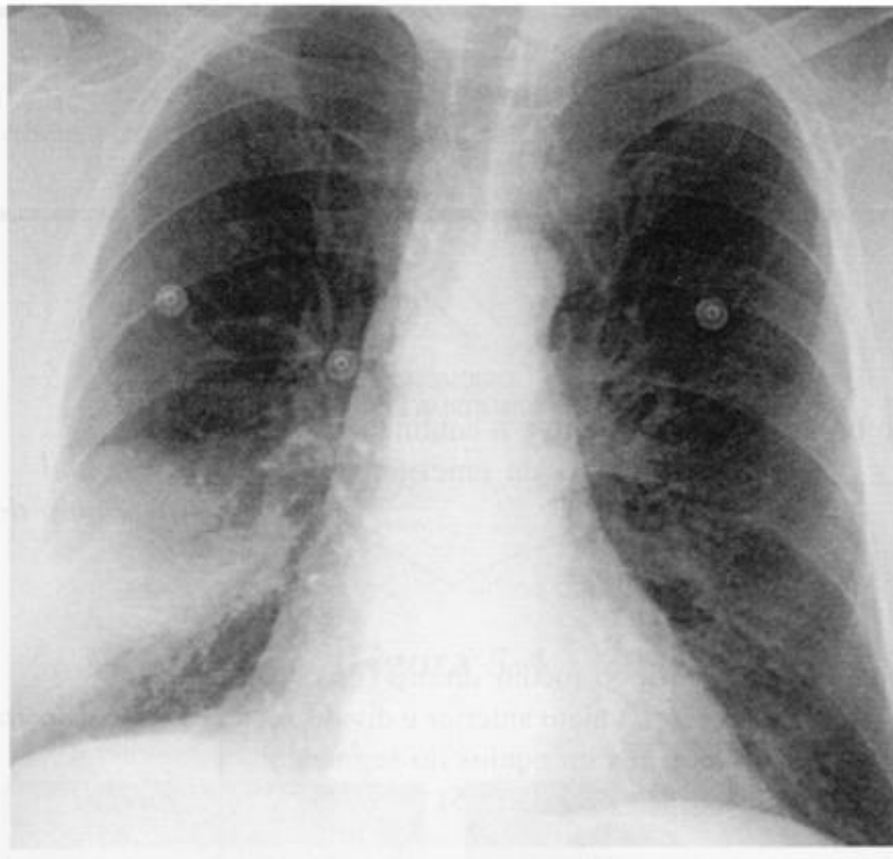


Figura 5-6

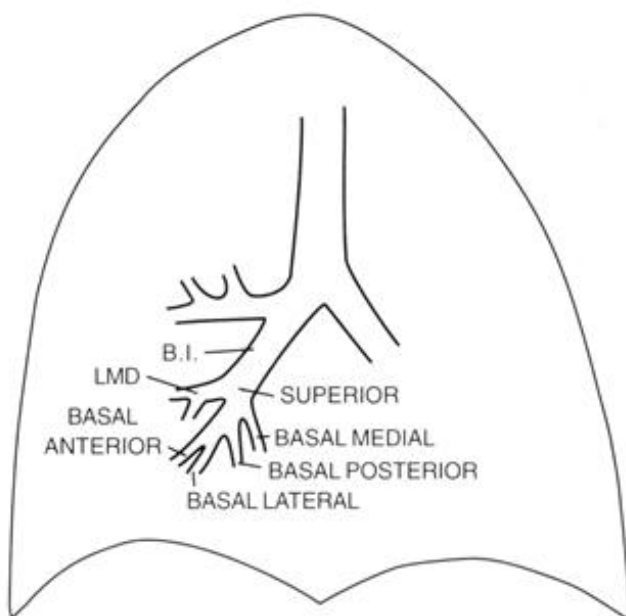


Figura 5-7A

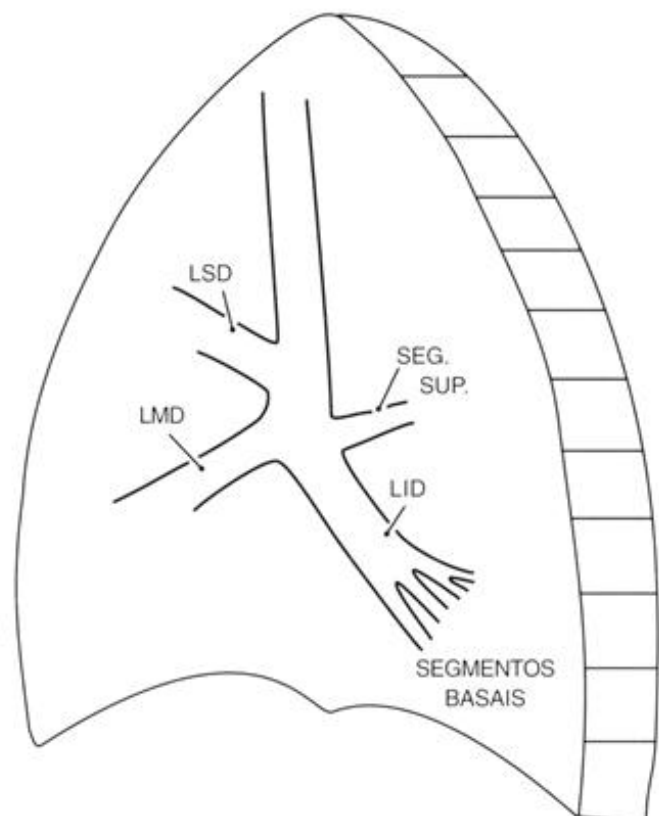


Figura 5-7B

A Figura 5-6 mostra uma pneumonia segmentar no segmento lateral do lobo médio. A margem superior bem definida é a pequena cissura que, como pode ser facilmente observado, não tem contato com a borda direita do coração.

8

Identifique todos os segmentos do LSD e do LMD:

n.º 1 _____

n.º 2 _____

n.º 3 _____

n.º 4 _____

n.º 5 _____

9

O brônquio do lobo inferior direito (LID) é a continuação direta do brônquio intermediário depois da emergência do brônquio do _____ (Figuras 5-7A e 5-7B).

10

Na Figura 5-7B, a incidência em perfil, mostra que o primeiro brônquio segmentar do LID origina-se posteriormente, exatamente oposto ao brônquio do LMD. Ele corre posteriormente para suprir o segmento superior (n.º 6) do lobo _____ direito.

8

n.º 1 apical – LSD

n.º 2 anterior – LSD

n.º 3 posterior – LSD

n.º 4 lateral – LMD

n.º 5 medial – LMD

9

LMD

10

inferior

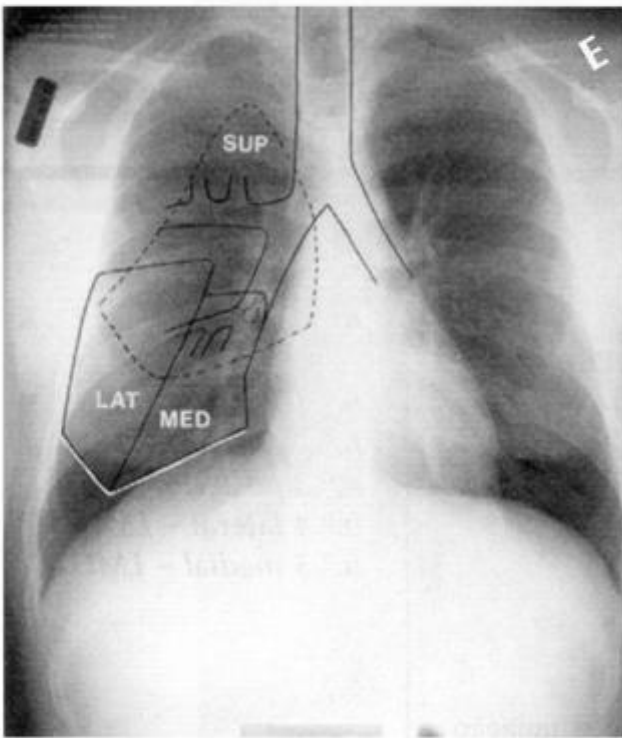


Figura 5-8A

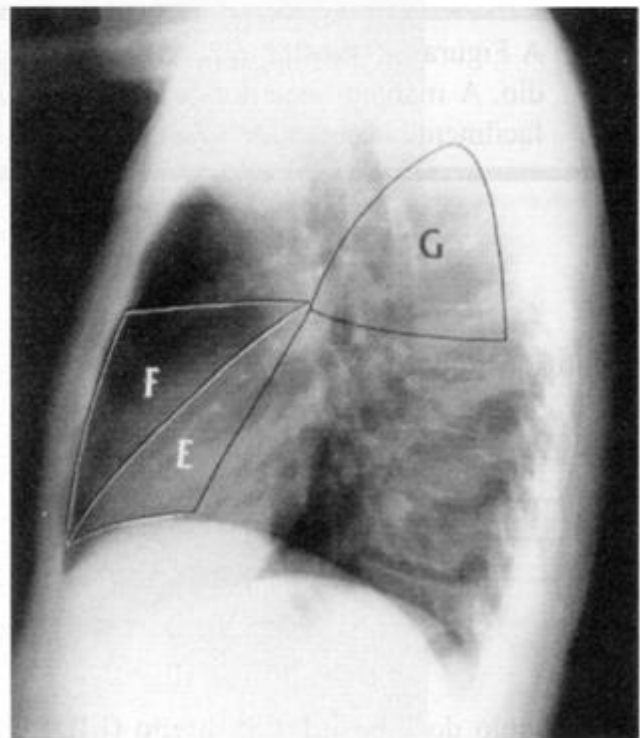


Figura 5-8B

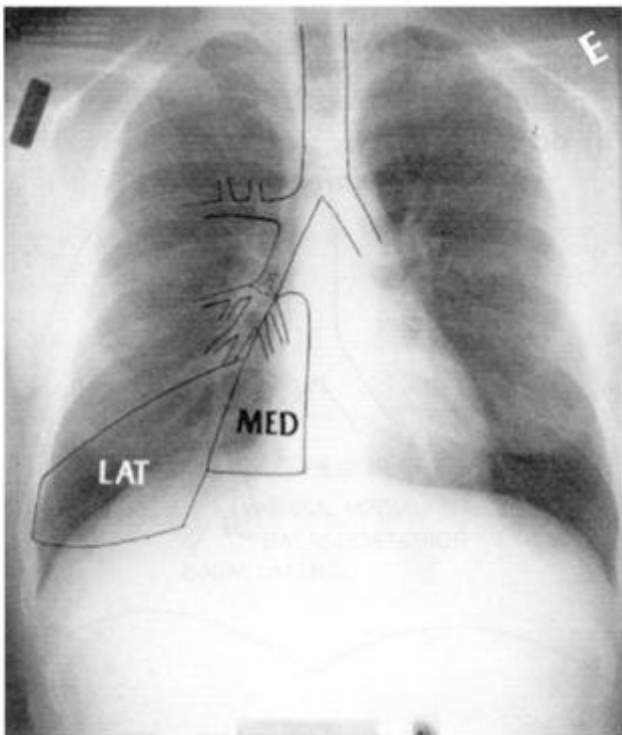


Figura 5-9A

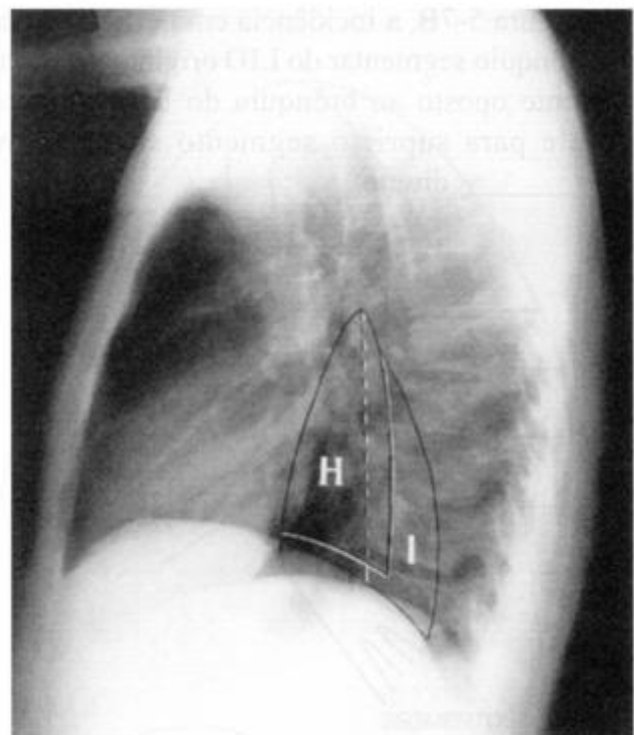


Figura 5-9B

11

As Figuras 5-8A e 5-8B mostram a posição anatômica do segmento superior do LID. Na incidência frontal (Fig. 5-8A), o segmento superior do LID sobrepõe-se ao lobos _____ e _____. Na incidência em perfil identifique:

E _____

F _____

G _____

12

Os quatro brônquios segmentares restantes suprem os quatro segmentos *basais* do LID. Eles são nomeados de acordo com a localização na base do pulmão (veja Fig. 5-7). Os dois segmentos basais estão localizados na região ventral (anterior), o medial (n.º 7) e o anterior (n.º 8). Dois segmentos basais estão localizados na região dorsal (posterior), os segmentos _____ (n.º 9) e _____ (n.º 10).

13

Os dois segmentos basais que têm contato com a grande cissura são o _____ e o _____. Os dois segmentos que têm contato com a parede torácica posterior são o _____ e o _____.

14

As Figuras 5-9A e 5-9B mostram a posição dos segmentos basal medial (n.º 7) e basal lateral (n.º 9). Na incidência em perfil, identifique:

H _____ e I _____

11*medio**superior*E. *LMD, medial*F. *LMD, lateral*G. *LID, segmento superior***12***lateral/posterior***13***medial/anterior**posterior**lateral***14**H. *basal medial*I. *basal lateral*

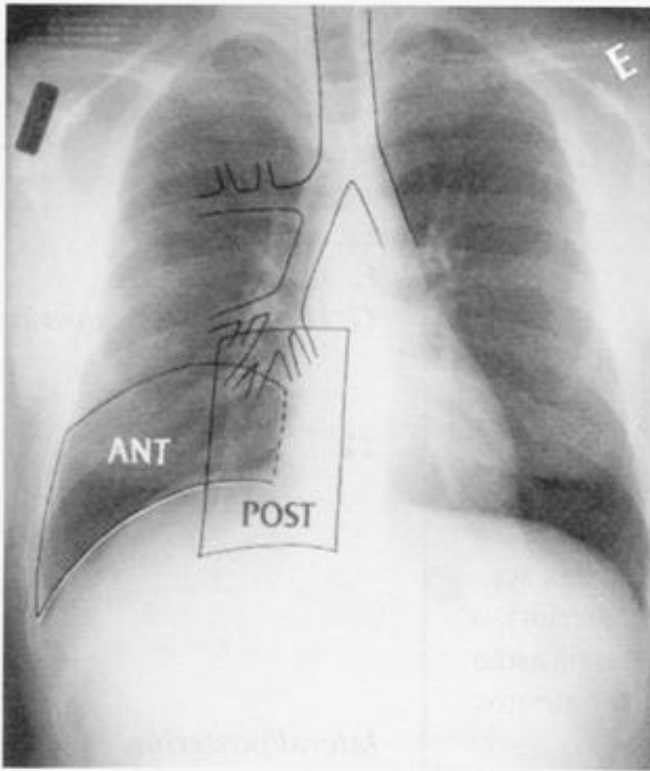


Figura 5-10A

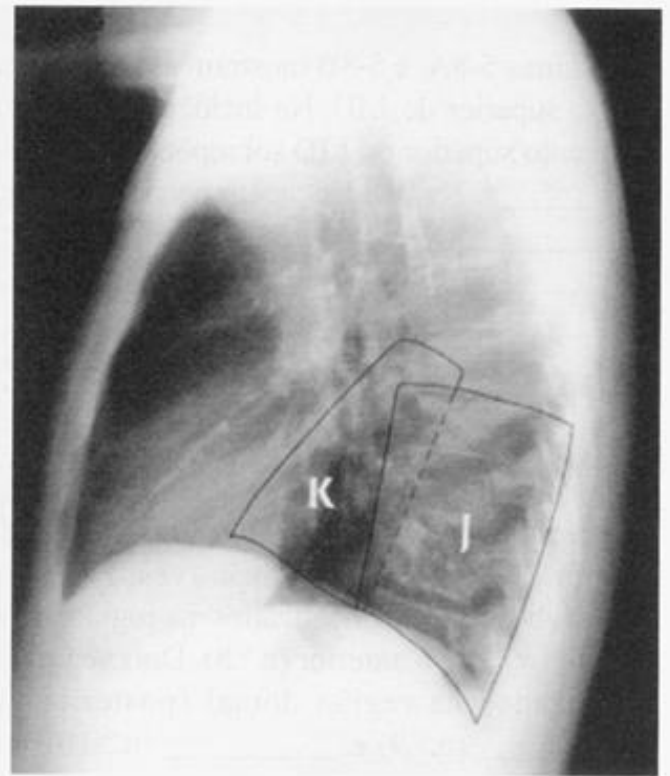


Figura 5-10B

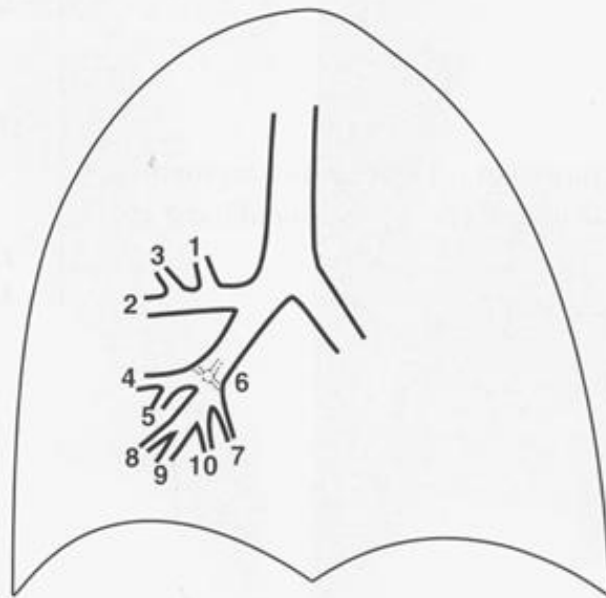


Figura 5-11

15

As Figuras 5-10A e 5-10B mostram os outros segmentos basais: _____ (n.º 8) e _____ (n.º 10). Na incidência em perfil, identifique: J _____ e K _____.

16

Nas Figuras 5-9B e 5-10B, quais segmentos basais limitam a grande cissura? _____ Quais limitam a pequena cissura? _____

17

Volte às Figuras 4-11A e 4-11B. O alfinete está no segmento _____ do LID.

15

n.º 8 basal anterior
n.º 10 basal posterior
 J. *basal posterior*
 K. *basal anterior*

16

medial, anterior
nenhum

17

basal posterior (n.º 10)

Pérola Clínica: O segmento posterior (n.º 3) dos lobos superiores, os segmentos superiores (n.º 6) e os segmentos basais posteriores (n.º 10) dos lobos inferiores são os segmentos que estão mais sujeitos a ação da gravidade. A pneumonia aspirativa, a aspiração de corpos estranhos e os abscessos ocorrem freqüentemente nesses segmentos.

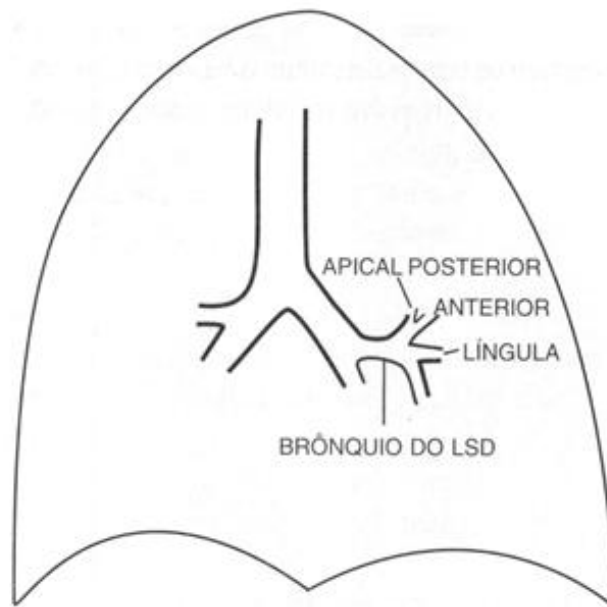
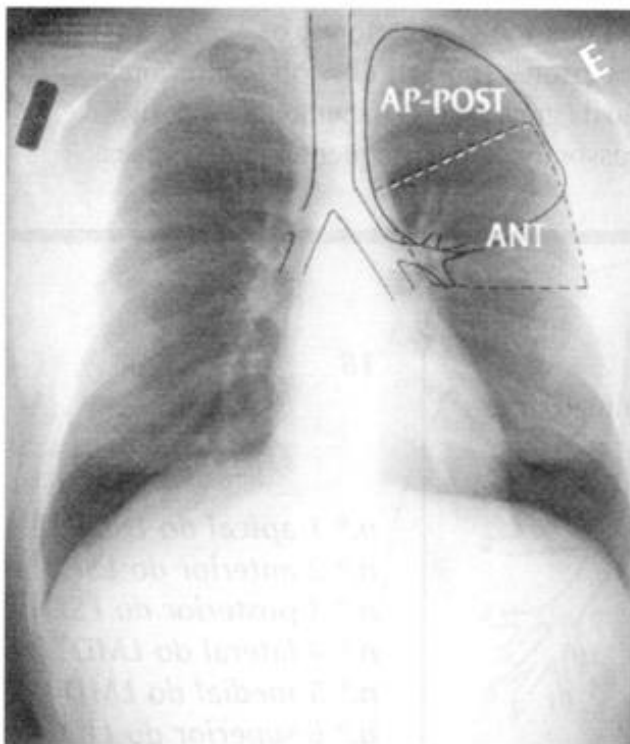
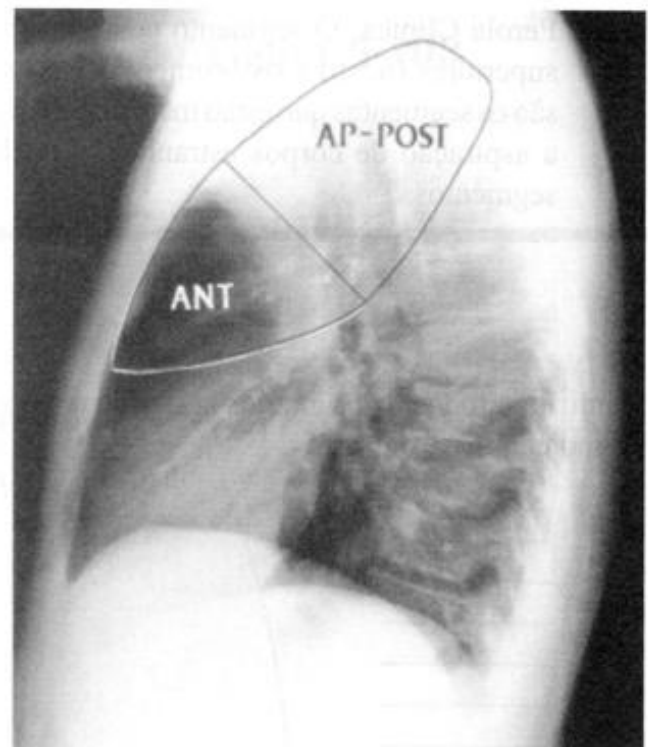
18

Identifique todos os brônquios segmentares do pulmão direito, indicados na Figura 5-11.

n.º 1 _____
 n.º 2 _____
 n.º 3 _____
 n.º 4 _____
 n.º 5 _____
 n.º 6 _____
 n.º 7 _____
 n.º 8 _____
 n.º 9 _____
 n.º 10 _____

18

n.º 1 apical do LSD
n.º 2 anterior do LSD
n.º 3 posterior do LSD
n.º 4 lateral do LMD
n.º 5 medial do LMD
n.º 6 superior do LID
n.º 7 basal medial do LID
n.º 8 basal anterior do LID
n.º 9 basal lateral do LID
n.º 10 basal posterior do LID

**Figura 5-12****Figura 5-13A****Figura 5-13B**

Se você souber os segmentos do pulmão direito, os do pulmão esquerdo serão fáceis. As diferenças entre os dois pulmões são pequenas, então não fique desanimado. (Existem basicamente dois tipos de pessoas, otimistas e pessimistas. Os otimistas geralmente são felizes e os pessimistas geralmente estão certos.)

19

Em primeiro lugar, só existem dois lobos à esquerda, o lobo _____ e o lobo _____. O homólogo do _____ é chamado *língua*. (De quem foi essa idéia brilhante?)

20

A Figura 5-12 mostra que o primeiro brônquio lobar que emerge do brônquio principal esquerdo é o brônquio do _____ esquerdo. Ele se ramifica em uma divisão superior e uma divisão inferior, que é chamada _____.

21

A Figura 5-12 mostra que a divisão superior do brônquio divide-se apenas duas vezes – no segmento combinado ápico-posterior (n.º 1 e n.º 3) e no segmento _____ (n.º 2). O segmento ápico-posterior do LSE é equivalente aos segmentos apical e posterior do LSD.

19

superior/inferior/LMD

20

*lobo superior
língua*

21

anterior

As Figuras 5-13A e 5-13B mostram que na divisão superior, os segmentos do LSE são muitos semelhantes aos segmentos do LSD (Fig. 5-13).

22

O brônquio do LMD origina-se no _____. Não há brônquio semelhante à esquerda. A língua é a continuação do brônquio do _____, distal à divisão superior do brônquio.

22

*brônquio intermediário
LSE*

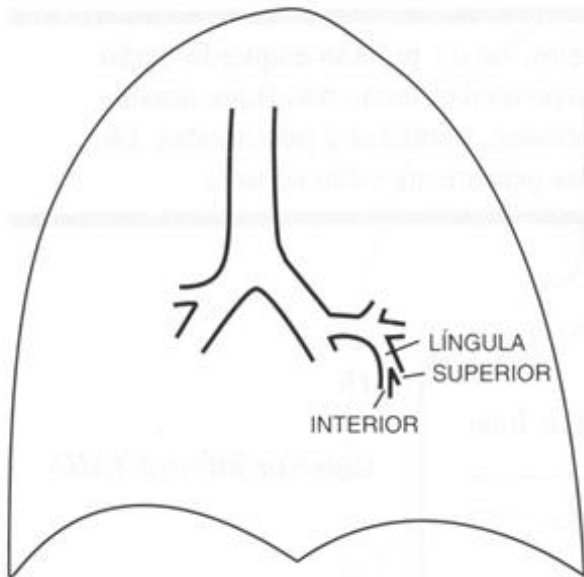


Figura 5-14

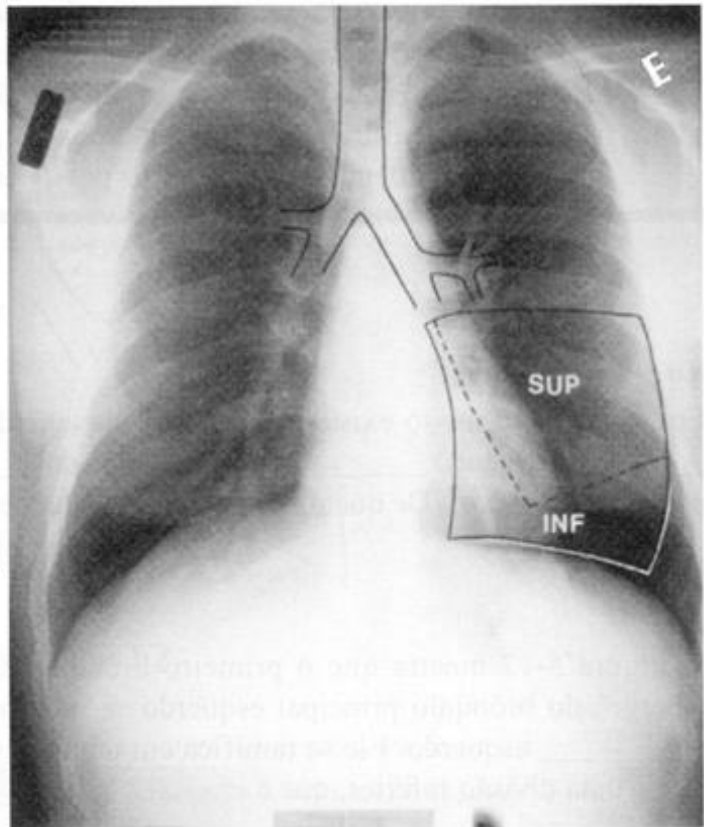


Figura 5-15A

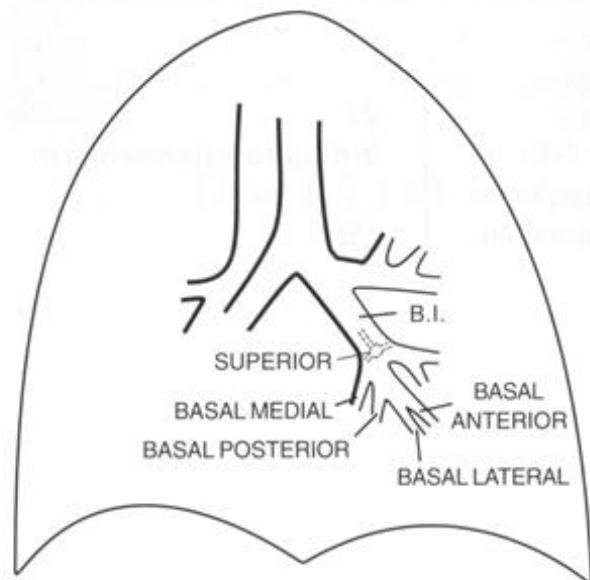


Figura 5-16

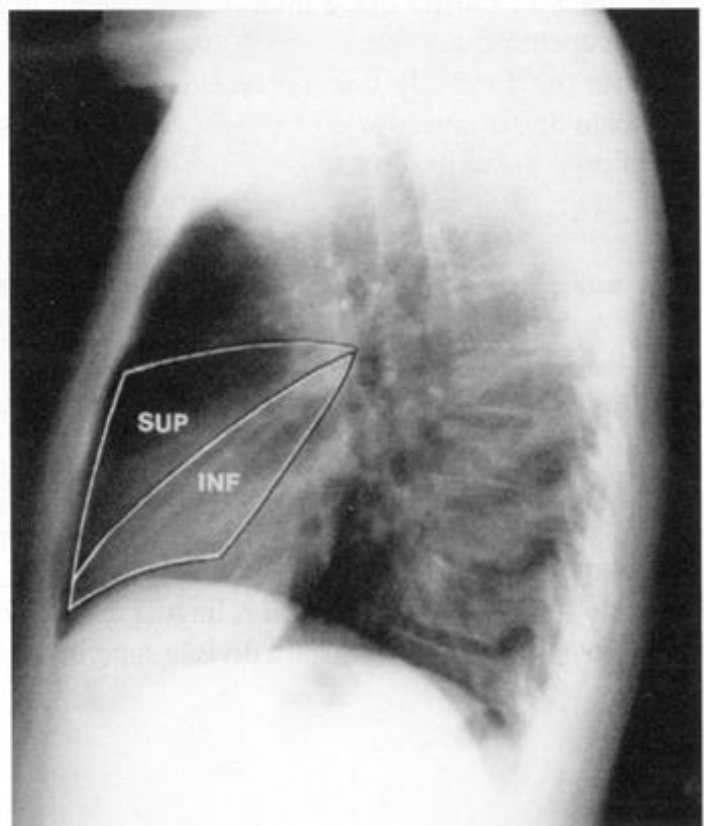


Figura 5-15B

23

A Figura 5-14 mostra que a divisão inferior ou _____ do LSE é subdividida em dois segmentos: o superior (n.º 4) e _____ (n.º 5). Eles são semelhantes quanto à localização aos segmentos lateral e medial do LMD. Mais uma peculiaridade da nomenclatura anatômica para se aprender!

23

a língua

inferior

Os segmentos da língua são mostrados na Figura 5-15. O segmento inferior da língua (n.º 5) e o segmento medial do LMD (n.º 5) tem contato com o coração medialmente e com a grande cissura posteriormente. O segmento superior faria contato com a pequena cissura esquerda, se esta existisse.

24

Adivinhe o que? A anatomia segmentar do LIE e do LID são semelhantes. (Alguns médicos consideram os segmentos anterior (n.º 8) e medial (n.º 7) como um segmento único. Não façamos isso, deixemos as coisas mais simples.) Utilizando o conhecimento adquirido sobre o LID, identifique os segmentos do LIE na Figura 5-16:

n.º 6 _____ n.º 9 _____
 n.º 7 _____ n.º 10 _____
 n.º 8 _____

24

n.º 6 superior

n.º 7 basal medial

n.º 8 basal anterior

n.º 9 basal lateral

n.º 10 basal posterior

Pérola Clínica: Em pacientes acamados, frequentemente acumulam-se secreções nos segmentos basais posteriores causando atelectasia.

A anatomia brônquica e segmentar foi apresentada como um modelo ideal. Existem inúmeras pequenas variantes na origem dos brônquios e no tamanho dos segmentos. No entanto, os padrões básicos são geralmente reconhecíveis.

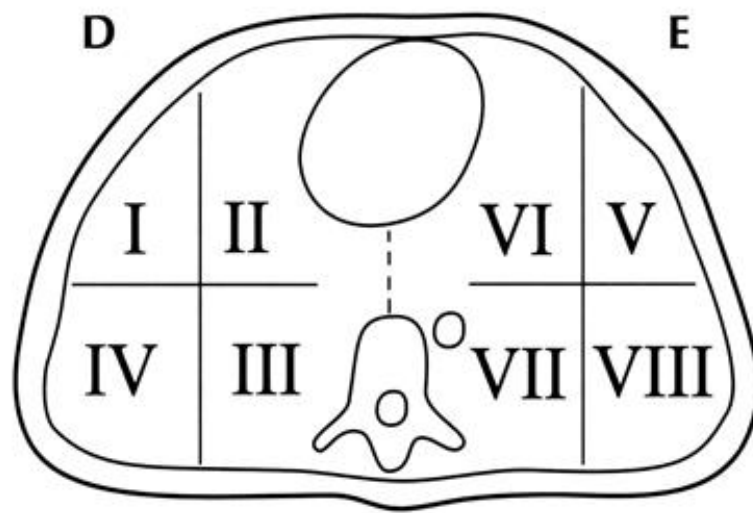


Figura 5-17

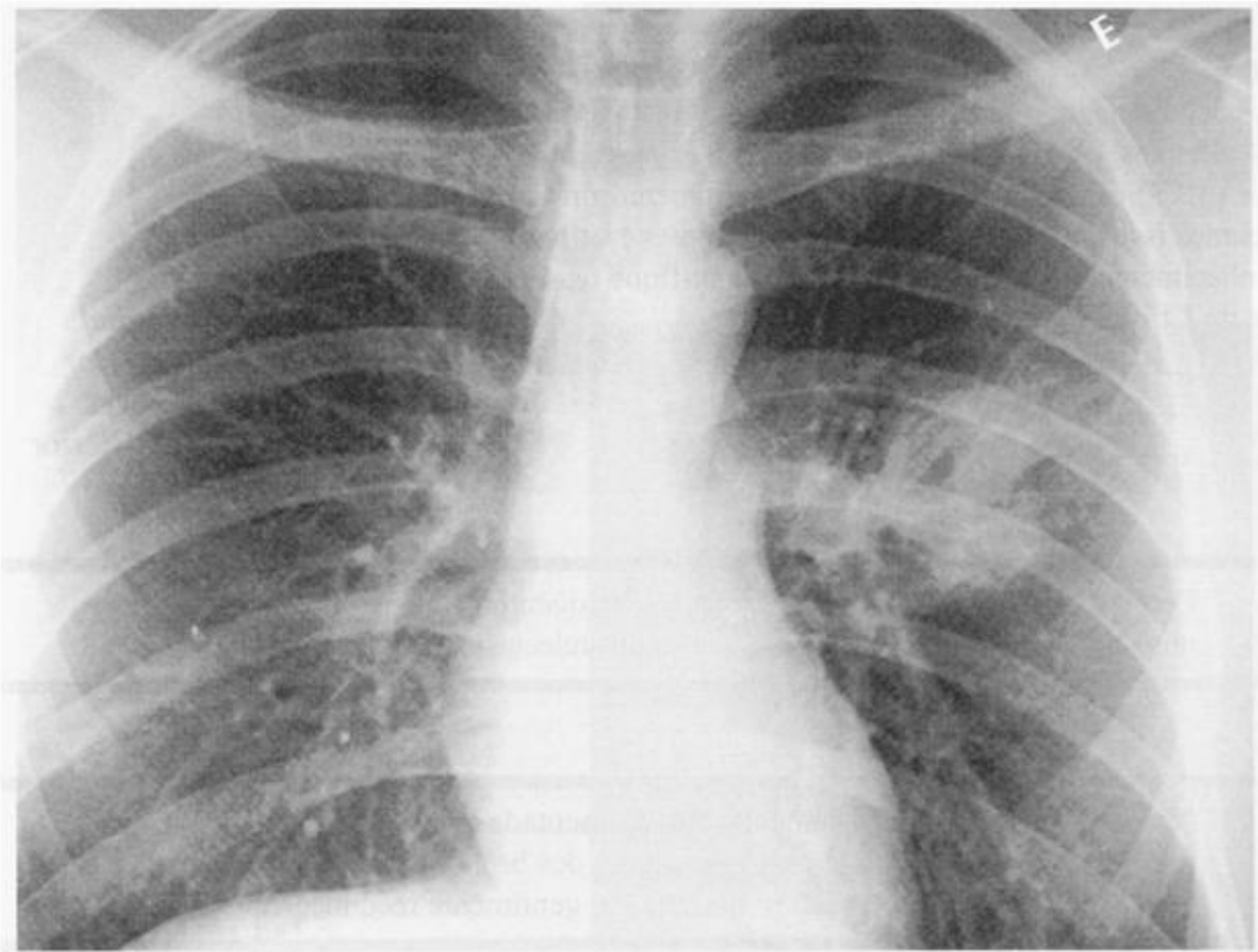


Figura 5-18A

REVISÃO**I**

A Figura 5-17 mostra um corte axial através dos segmentos basais. Identifique os seguintes segmentos:

- I, V _____
 II, VI _____
 III, VII _____
 IV, VIII _____

II

Utilizando sua memória ou as figuras deste capítulo, identifique os segmentos descritos abaixo:

- A localizado logo abaixo da pequena cissura: _____
 B localizado logo acima da pequena cissura: _____
 C adjacente ao coração : _____ e _____
 D tem contato com o diafragma: _____

III

Na Figura 5-18, o paciente apresenta pneumonia no segmento _____ do lobo do _____.

I

- I, V basal anterior*
II, VI basal medial
III, VII basal posterior
IV, VIII basal lateral

II

- A. LMD - segmento lateral*
B. LSD - segmento anterior
C. LMD - segmento medial língula – segmento inferior
D. todos os segmentos basais

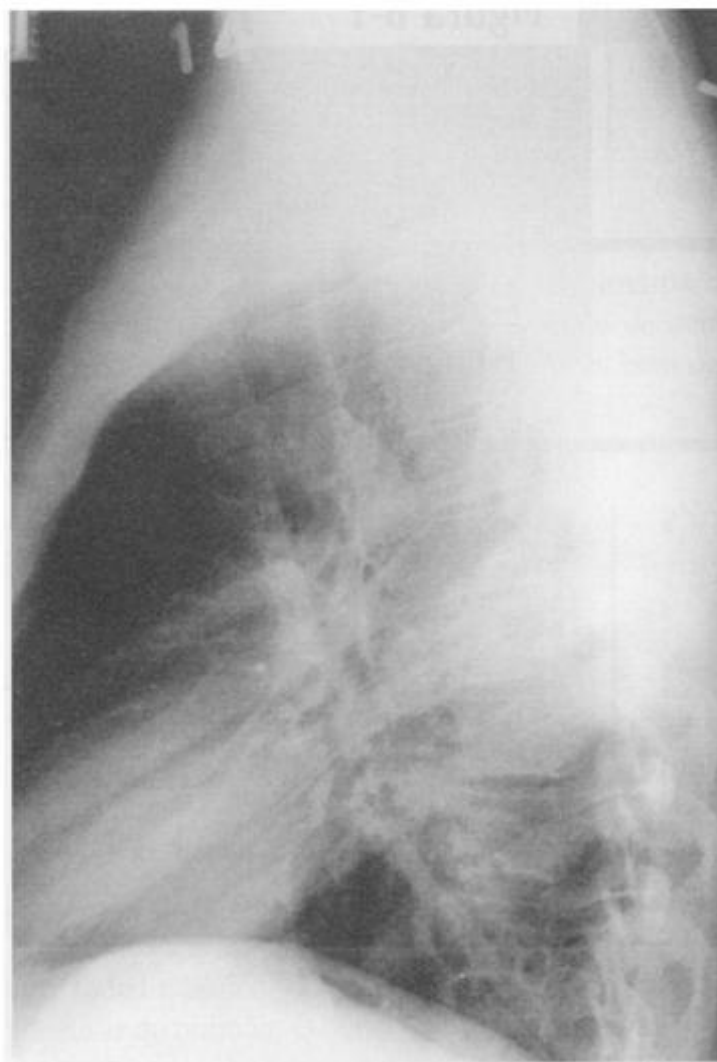
III*superior/LIE*

Figura 5-18B

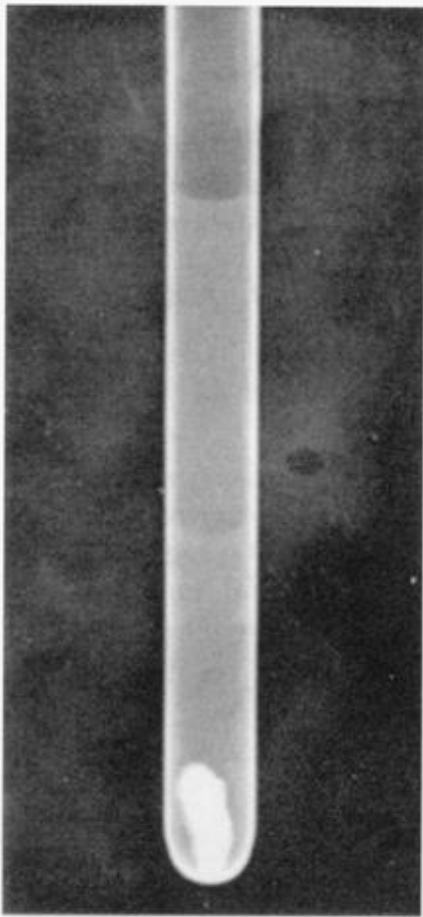


Figura 6-1

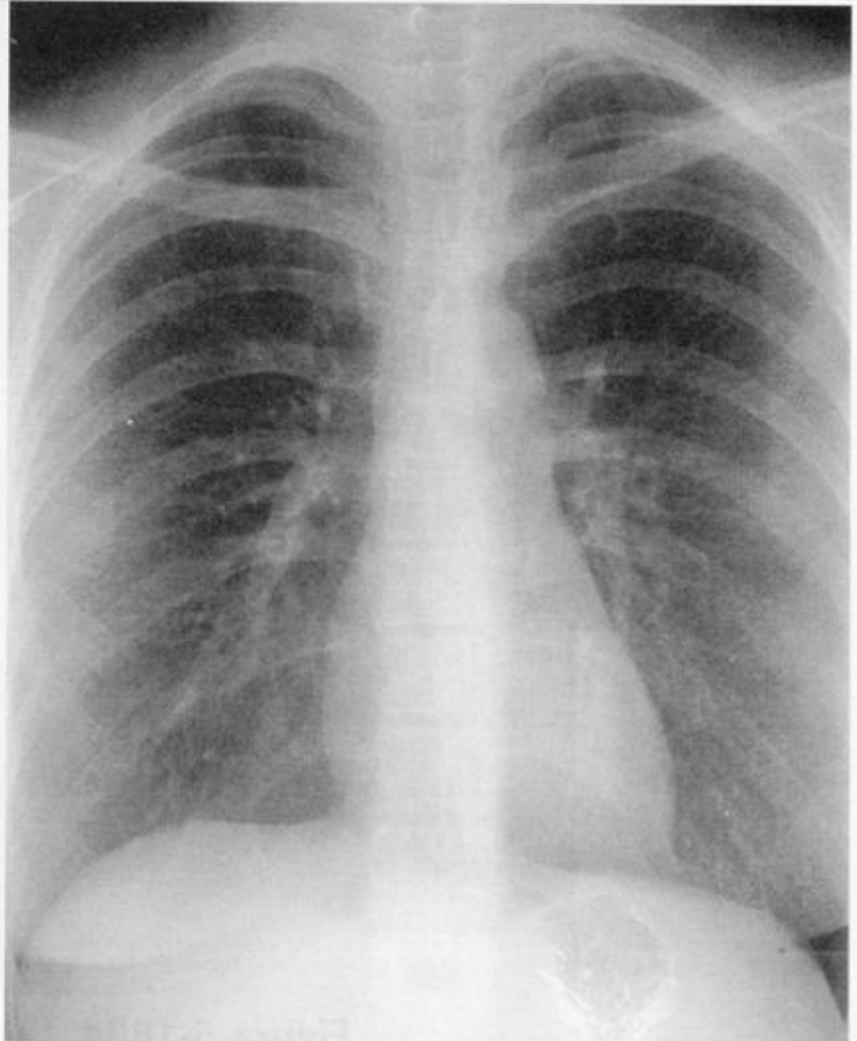


Figura 6-2

6



O Sinal da Silhueta

Se uma parte do pulmão estiver radiopaca (padrão alveolar, consolidação, densidade de líquido, ausência de ar), esse fato poderá interferir na nossa habilidade de observar as estruturas adjacentes. Podemos utilizar essas alterações para nos ajudar a detectar e localizar doenças nos pulmões. Este capítulo discutirá como as doenças nos diferentes lobos e segmentos afetam a aparência dos órgãos adjacentes.

1

Há quatro densidades radiológicas básicas: em ordem crescente de radiodensidade são elas: ar, _____, _____ e _____.

1

gordura, partes moles (água), metal (cálcio)

A Figura 6-1 mostra um tubo de ensaio contendo, de cima para baixo, ar, óleo (gordura), água e metal. O cálcio é o principal exemplo de densidade metálica encontrado normalmente no corpo. Observe as interfaces bem definidas entre as densidades.

2

As estruturas anatômicas são reconhecidas na radiografia por suas diferenças de densidade. As quatro densidades básicas são as ferramentas dos radiologistas. Uma radiografia de tórax normal (Figura 6-2) mostra essas densidades, como a densidade de _____ do coração, músculos e sangue, a densidade de _____ das costelas, a densidade de _____ dos pulmões e a densidade de gordura, que pode ser observada ao redor dos músculos (não mostrada).

2

***água (partes moles)
metal (cálcio)/ar***

Na Figura 6-2, o coração, a aorta e os hemidiafragmas apresentam margens bem definidas porque todos possuem densidade de líquido e estão em contato direto com a densidade de ar do pulmão. O bário (densidade metálica) e o ar no estômago acentuam a mucosa gástrica, que possui densidade de partes moles.

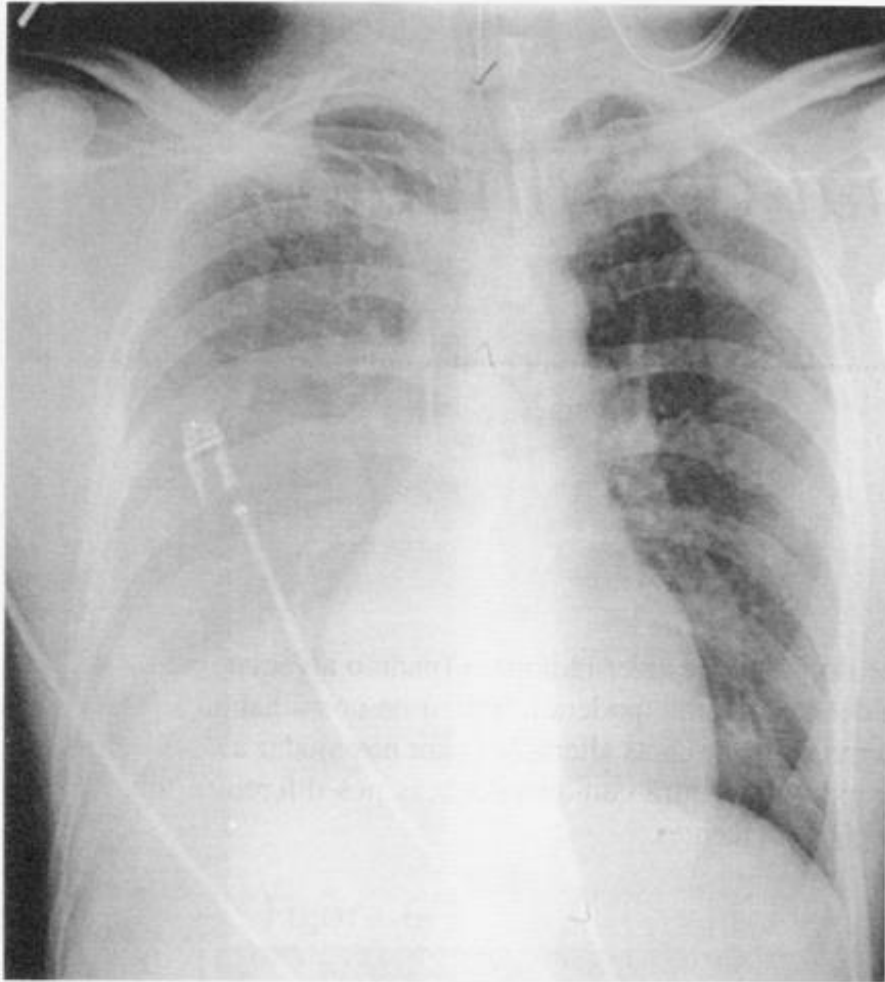


Figura 6-3

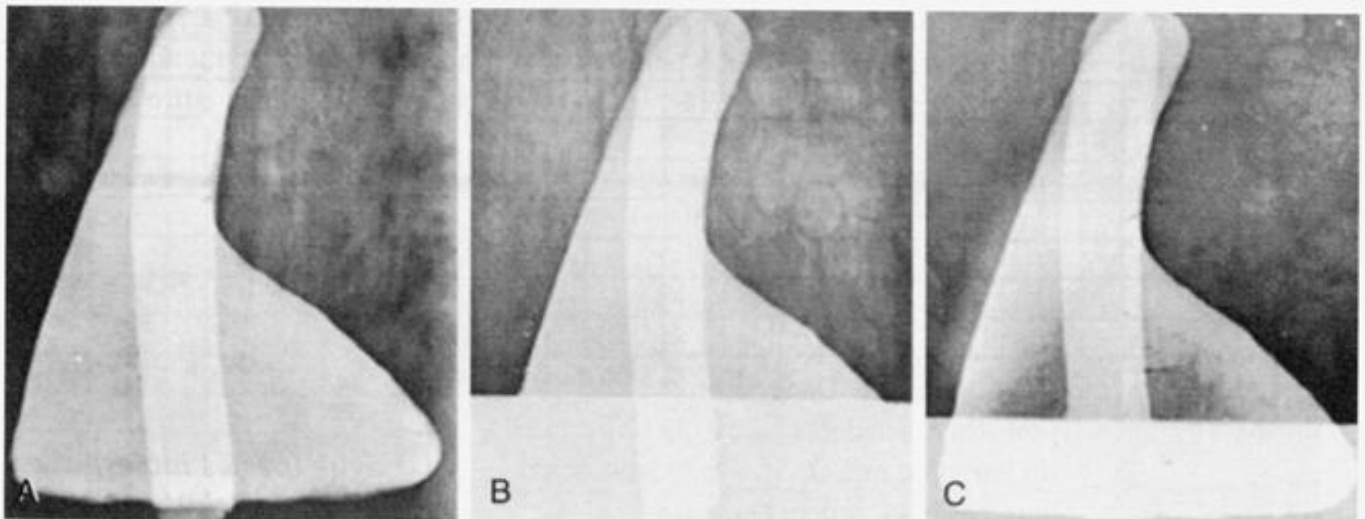


Figura 6-4A-C

3

A traquéia, que apresenta densidade de _____, pode ser diferenciada do mediastino, que apresenta densidade de _____. O fígado e o diafragma não podem ser diferenciados porque ambos apresentam densidade de _____ e são estruturas que estão em _____.

3

*ar**partes moles (água)**partes moles**contato direto*

O coração, a aorta, o sangue, o fígado, o baço e os músculos apresentam densidade de partes moles, assim como as doenças pulmonares que provocam ausência de ar. Duas substâncias de mesma densidade em contato direto não podem ser diferenciadas na radiografia. Esse fenômeno, a perda da silhueta (contorno) radiológica normal é chamado de sinal da silhueta.

Na Figura 6-3, o lobo inferior direito está consolidado (ausência de ar) e o hemidiafragma direito adjacente não é visível; este é um sinal da silhueta. A borda direita do coração, ainda em contato com o lobo médio direito aerado, é visível.

4

Vamos reforçar esse conceito. A Figura 6-4 mostra três radiografias de um modelo do coração e da aorta. Na Figura 6-4A, o coração e a aorta ascendente foram colocados em uma caixa e o botão aórtico e a aorta descendente em uma segunda caixa, *atrás da primeira*. Na Figura 6-4B, foi colocada água na caixa anterior. A borda inferior do coração desapareceu. A aorta descendente é _____. Na Figura 6-4C, a água foi removida e colocada na caixa posterior. A borda inferior do coração é _____, enquanto que a borda inferior da aorta _____. Porque? _____

4

*visível**visível**não é visível*

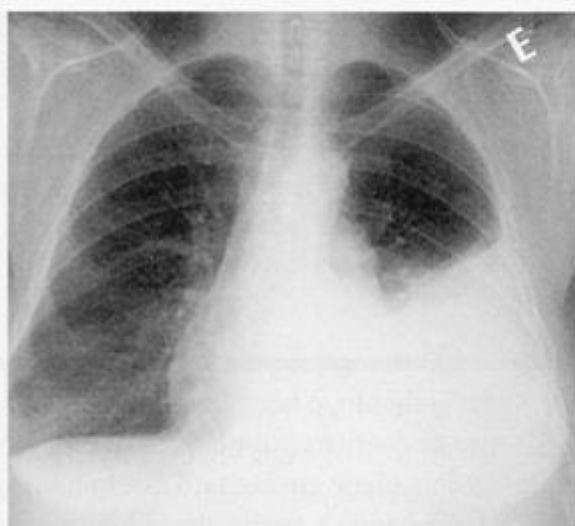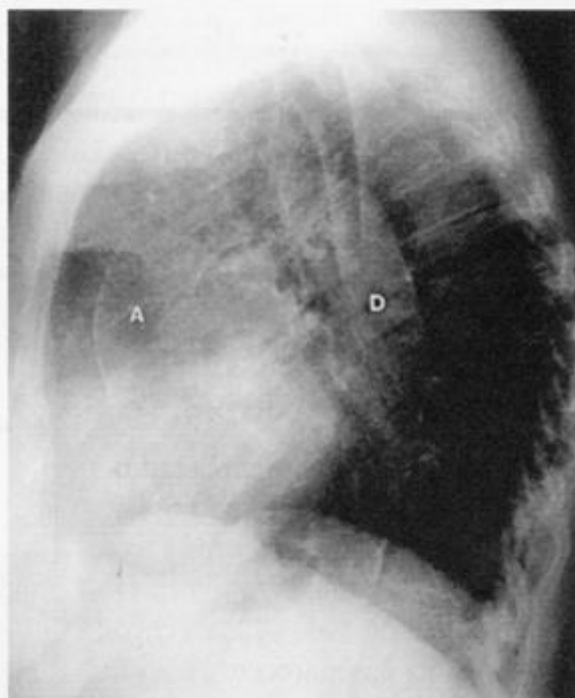
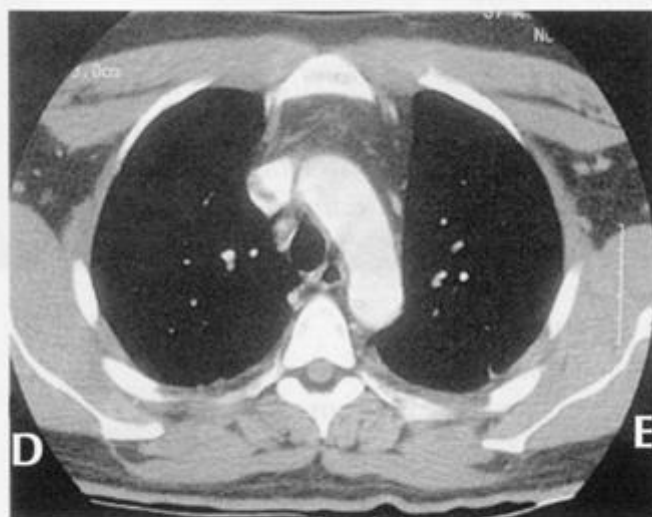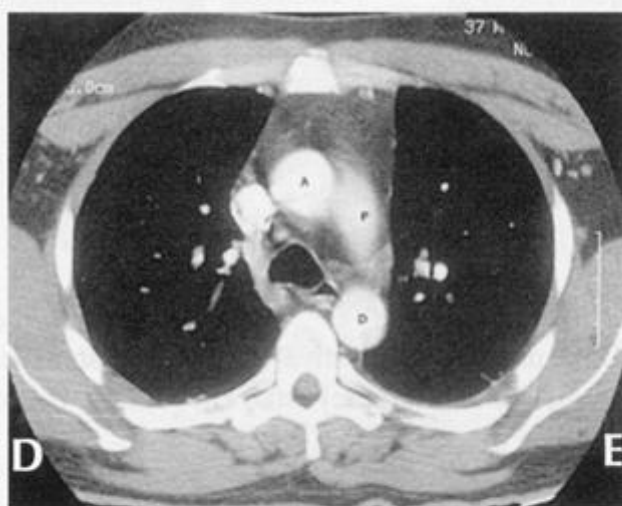o coração tem contato com o ar, a aorta inferior tem contato com a água.

5

Uma interface não é visível quando duas áreas de radiodensidade [semelhante/diferente] estão em contato. Isso caracteriza o sinal da _____.

5

semelhante silhueta

**Figura 6-5****Figura 6-6A****Figura 6-6B****Figura 6-6C**

A Figura 6-5 mostra um extenso derrame pleural causando o sinal da silhueta do diafragma, da borda esquerda do coração e da aorta descendente, semelhantemente ao modelo na Figura 6-4.

6

Agora que você já sabe o que é o sinal da silhueta, o que vai fazer com isso? O sinal da silhueta ajuda a diagnosticar e a localizar doenças pulmonares. Se você souber a posição das estruturas intratorácicas, poderá localizar precisamente a doença pulmonar. O coração e aorta ascendente são estruturas [anteriores/posteriores]. Ao contrário, a aorta descendente é uma estrutura [anterior/posterior]. O arco aórtico cruza o mediastino médio da posição _____ à direita para a posição _____ à esquerda.

6

anteriores
posterior
anterior
posterior

A Figura 6-6A é uma radiografia do tórax em perfil que mostra a aorta arterosclerótica (calcificada). O coração e a aorta ascendente (A) são anteriores e a aorta descendente (D) é posterior. A Figura 6-6B é um corte de TC através do arco aórtico em sua passagem da posição anterior, à direita, para a posterior, à esquerda. Na Figura 6-6C, a aorta ascendente (A) é anterior e a aorta descendente (D) é posterior. (P = artéria pulmonar.)

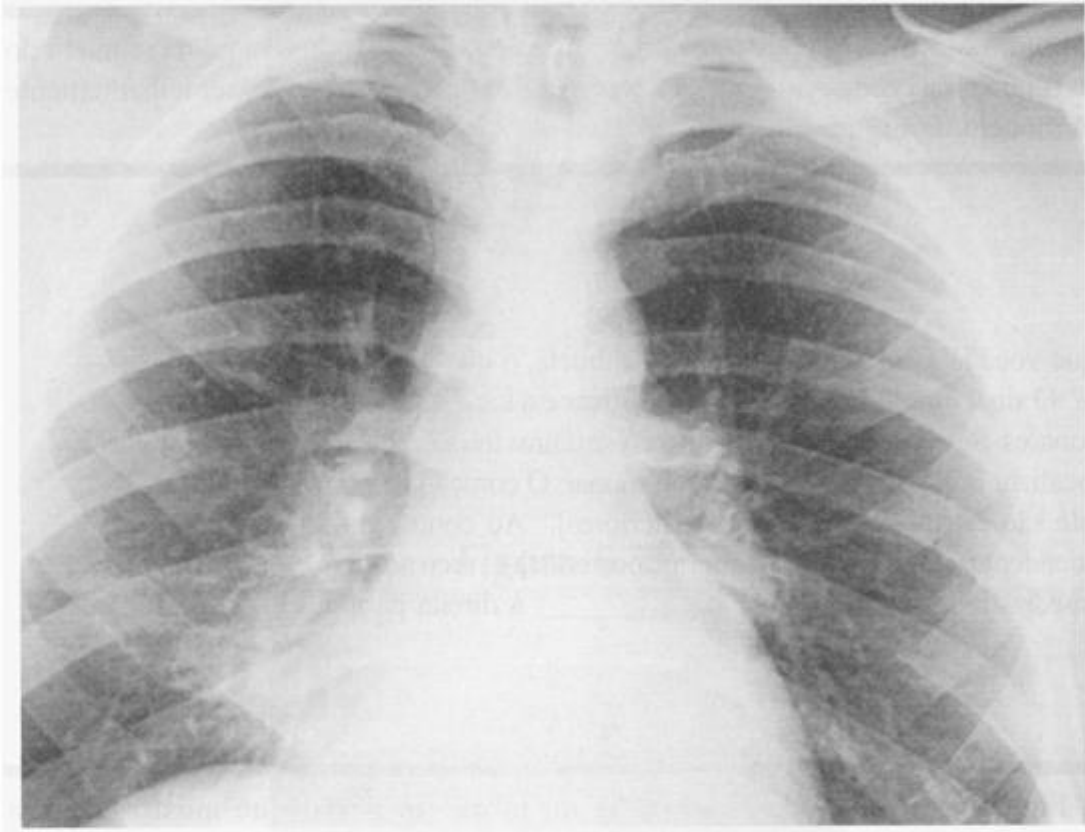


Figura 6-7

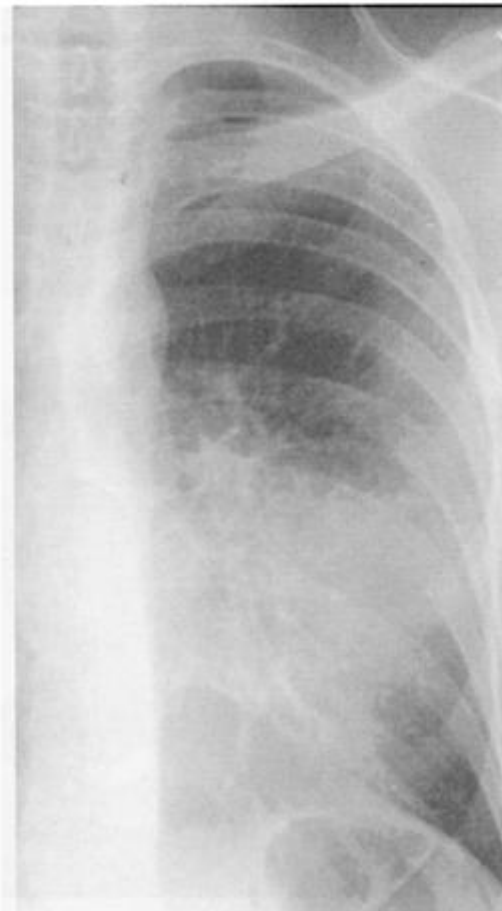


Figura 6-8A

7

Vamos fixar esses conhecimentos. Em cada um dos exemplos abaixo, estabeleça se a localização das estruturas é anterior ou posterior:

- (a) borda direita do coração _____
 (b) aorta descendente _____
 (c) borda esquerda do coração _____
 (d) aorta ascendente _____
 (e) botão aórtico (arco) _____

7

- (a) *anterior*
 (b) *posterior*
 (c) *anterior*
 (d) *anterior*
 (e) *mediana-posterior*

8

Cada lobo produz um sinal da silhueta característico do qual podemos nos utilizar. O LMD e a língula estão em contato anatômico com as bordas _____ e _____ do coração, respectivamente. Ambos são [anteriores/posteriores]. Na Figura 6-7, a borda esquerda do coração é _____ e a borda direita do coração é _____. Deve haver consolidação (densidade de líquido) no lobo _____.

8

- direita/esquerda*
anteriores
visível
invisível (sinal da silhueta)
médio direito

Na Figura 6-8A há um sinal da silhueta na borda esquerda do coração. Na Figura 6-8B, a TC mostra consolidação da língula, adjacente ao coração esquerdo.

9

Nas Figuras 6-7 e 6-8A os hemidiafragmas são [visíveis/invisíveis]. Porque? _____

9

- visíveis*
os hemidiafragmas são
adjacentes aos lobos
inferiores aerados

10

Vamos observar os lobos inferiores. Eles repousam na parte inferior e [anterior/posterior] e não tem contato anatômico com as bordas do coração, que são estruturas anteriores. Ao contrário, repousam sobre os _____, que são estruturas localizadas inferiormente.

10

- posterior*
hemidiafragmas

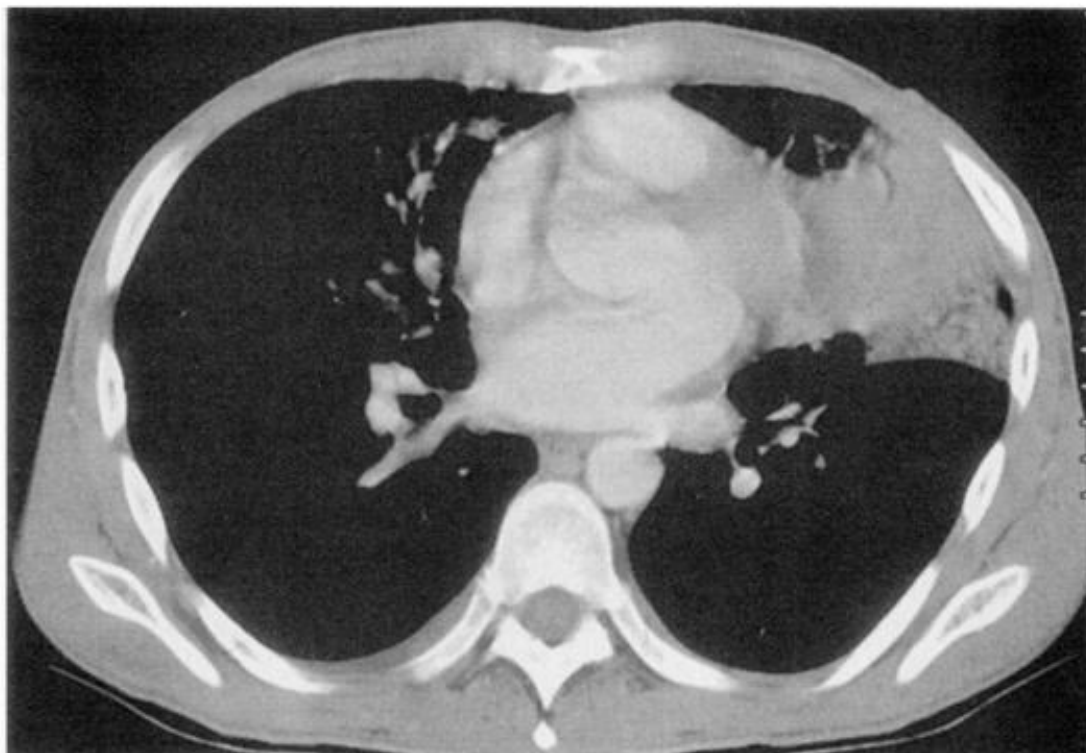


Figura 6-8B

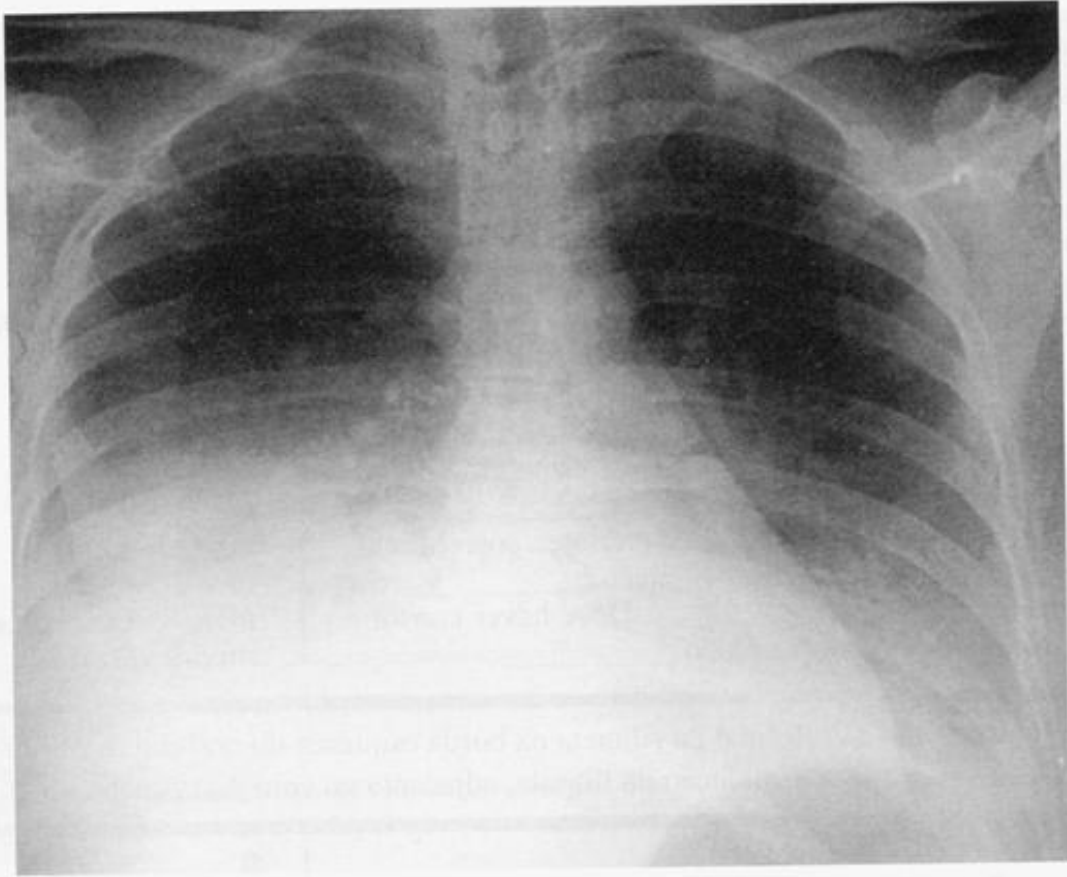


Figura 6-9



11

Se apenas o hemidiafragma direito estiver obscurecido, a doença estará localizada no _____. Se a borda direita do coração e o diafragma estiverem obscurecidos, então haverá consolidação do _____ e do _____.

11**LID****LMD/LID**

A Figura 6-9 mostra uma pneumopatia bilateral. À direita, há um sinal da silhueta do coração direito e do diafragma, que indica doença do lobo médio direito e do lobo inferior. O diafragma esquerdo e a aorta descendente não são visíveis devido à consolidação do lobo inferior esquerdo. A borda esquerda do coração é bem definida.

12

Doença do espaço aéreo em qualquer lobo inferior sobrepõe-se ao hilo e à borda do coração, mas não obscurece suas silhuetas porque _____.

12**não estão em contato direto****13**

A aorta descendente não será visível quando houver consolidação do _____, como mostra a Figura 6-9. Compare com a Figura 6-12.

13**LIE**

Pérola Clínica: A atelectasia ou pneumonia do lobo inferior esquerdo é frequente em pacientes de UTI. Observe o diafragma e a aorta descendente através do coração em toda radiografia, procurando o sinal da silhueta.

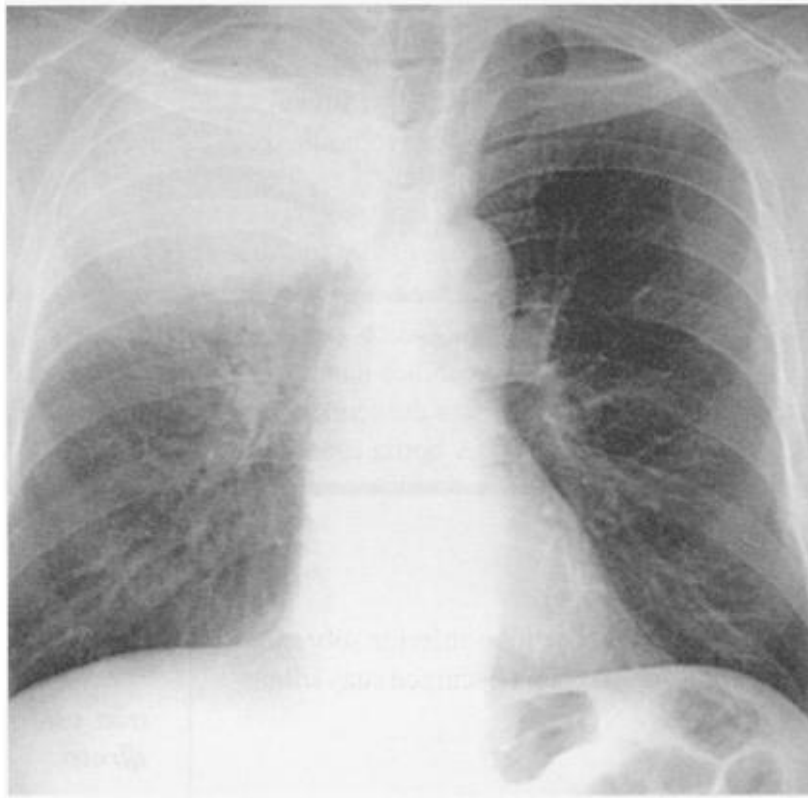

Figura 6-10

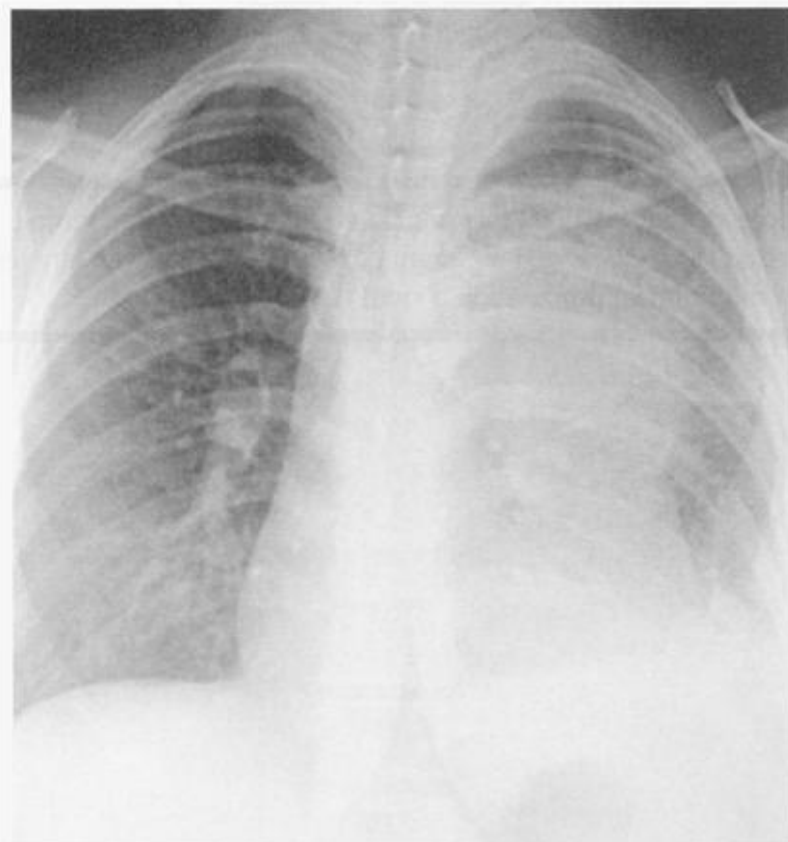


Figura 6-11

14

A borda superior direita do coração e a aorta _____ são estruturas anteriores do lado direito. A aorta descendente é _____ e situada no lado esquerdo. A traquéia e o botão aórtico estão localizados no _____ do tórax

15

O LSD ocupa a parte anterior e o centro do tórax acima da _____ cissura. A consolidação do LSD causará o sinal da silhueta da borda _____ do coração e a interface pulmonar da traquéia direita. A Figura 6-10 mostra a consolidação do LSD obscurecendo o mediastino, a aorta e porção superior coração.

16

A consolidação do LSE (parte superior) apagará o átrio _____, o botão aórtico e as porções _____ e _____ do mediastino. Pode também obscurecer a aorta descendente proximal. A Figura 6-11 demonstra o sinal da silhueta na consolidação do LSE.

14

ascendente

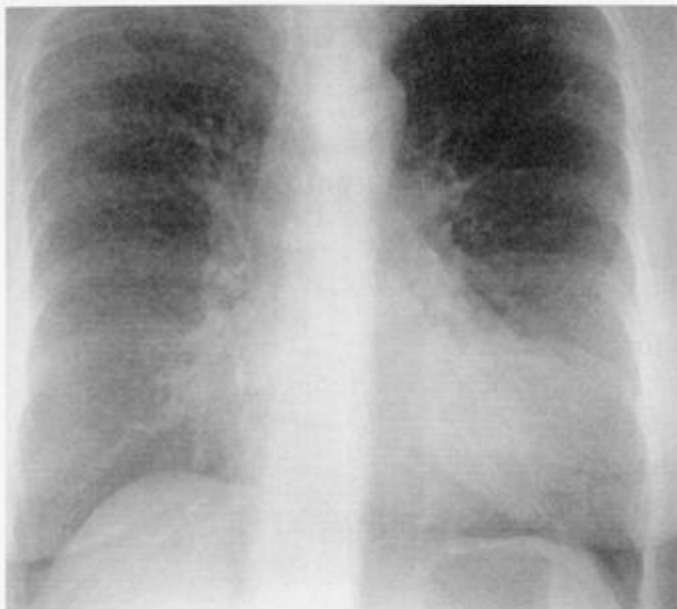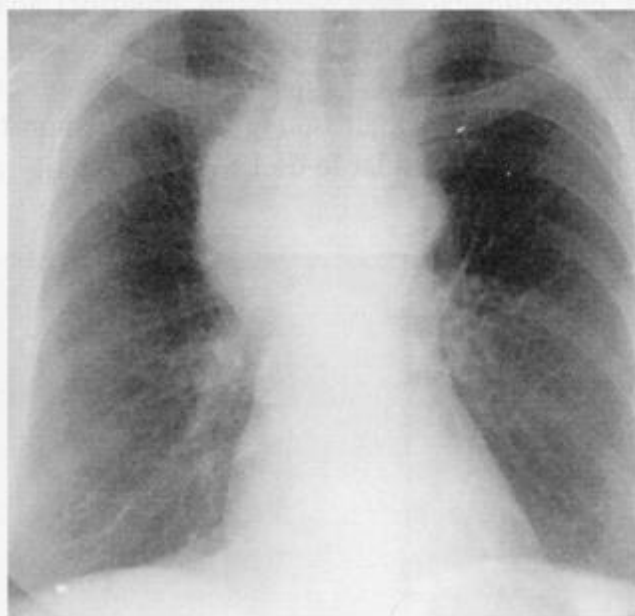
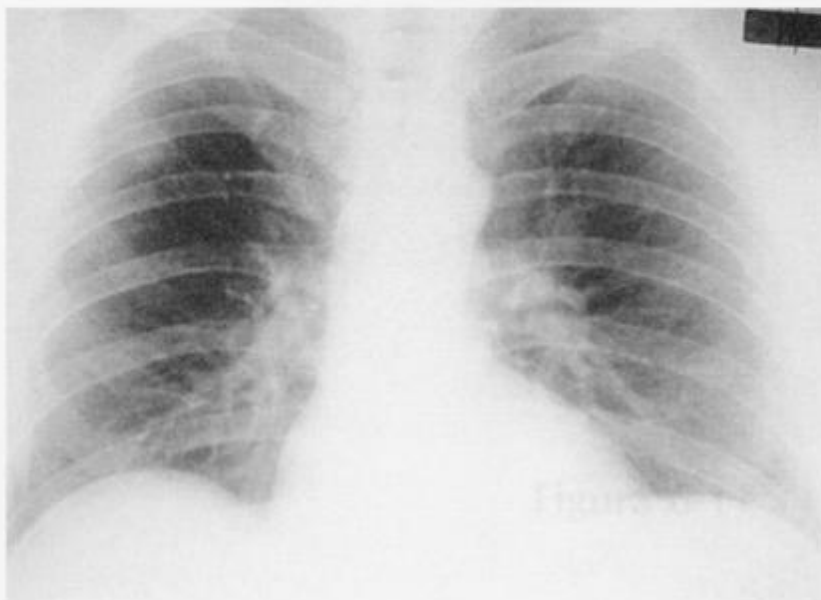*posterior
centro*

15

*pequena
superior direita*

16

*esquerdo/anterior
média*

**Figura 6-12****Figura 6-13****Figura 6-14**

17

Você já sabe que o sinal da silhueta ajuda a localizar doenças e algumas vezes realmente ajuda a detectá-las. Estude a Figura 6-12 cuidadosamente. Há dois sinais da silhueta sutis indicando doença no _____ e na _____.

17*LMD/língua*

A presença de um sinal da silhueta é muito útil. Por outro lado, a ausência de um sinal da silhueta não garante que um determinado lobo não apresente doença. Cuidado!

Você aprendeu que o sinal da silhueta aplica-se às lesões pulmonares radiopacas e também às lesões pleurais e mediastinais que apresentem densidade de partes moles. O sinal da silhueta é relevante sempre que duas estruturas de mesma densidade estiverem em contato.

18

Se a aorta torácica descendente inferior não estiver visível, a lesão responsável por essa alteração pode estar no lobo _____, na cavidade pleural _____ ou no mediastino [anterior/médio/posterior] adjacente.

18*inferior esquerdo/posterior posterior*

Reexamine a Figura 6-13 para observar como o derrame pleural anterior afeta a borda do coração e o derrame pleural posterior afeta a aorta descendente.

19

A Figura 6-13 mostra uma massa mediastinal obscurecendo a aorta descendente e a interface pulmão-traquéia. Essa grande massa deve estar localizada no mediastino _____ e _____. O que essa massa faz com a traquéia? _____.

19*anterior médio/comprime ou estreita*

Agora que tudo está claro – lá vem as exceções. O sinal da silhueta pode induzir ao erro em uma radiografia pouco penetrada (um filme muito claro). A Figura 6-14 é uma radiografia pouco penetrada. O diafragma esquerdo e a aorta descendente não são visíveis através do coração. Se você não conseguir ver a coluna através do coração, a radiografia é pouco penetrada e o sinal da silhueta pode levar ao erro.

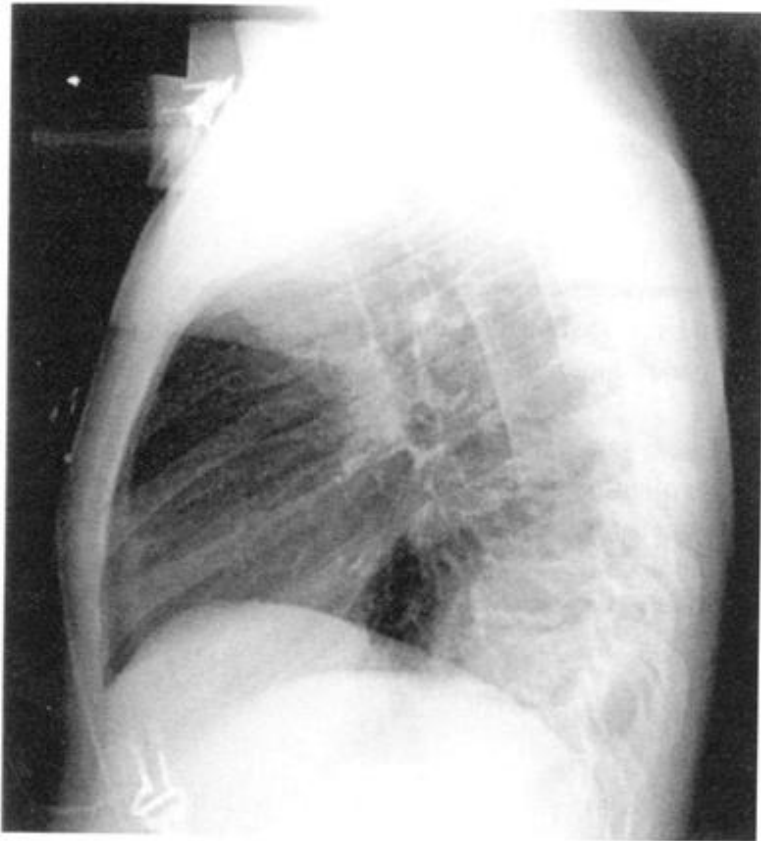


Figura 6-15

20

Outra exceção: Algumas vezes a borda direita do coração sobre-
põe-se à coluna e não se projeta no pulmão direito. A densidade
de _____ da coluna oculta a interface coração/pulmão.

21

Há até um sinal da silhueta *normal* na radiografia em perfil do
qual podemos nos utilizar. O coração repousa predominantemente
na porção anterior do hemidiafragma [esquerdo/direito].
As duas estruturas possuem densidade de _____; portanto
a parte [anterior/posterior] do hemidiafragma esquerdo geral-
mente não é visível. No perfil, o hemidiafragma direito é visí-
vel através do coração porque _____. Esse fato ajuda a
distinguir o diafragma direito do esquerdo, na radiografia em
perfil.

20

cálcio (metal)

21

***esquerdo
partes moles (água)
anterior***

***está em contato com o
pulmão aerado.***

A Figura 6-15 mostra dois sinais da silhueta no diafragma esquerdo. O anterior é devido ao coração e o posterior é devido a pneumonia no segmento basal posterior do LIE. Somente o terço médio do hemidiafragma esquerdo é visível.

22

Para apagar a borda cardiovascular ou o diafragma, as lesões
devem ter densidade de _____. Lesões calcificadas e
cavidades cheias de ar próximas a essas estruturas não forma-
rão o sinal da silhueta porque _____.

22

água (partes moles)

***possuem densidades
radiológicas diferentes
(densidade diferente da
água)***

O sinal da silhueta é quase sempre um achado patológico. Geralmente se deve a doença pulmonar. Pode estar presente até mesmo quando você não consegue ver a doença responsável por ele. Procure pelo sinal da silhueta em toda radiografia de tórax que você examinar daqui para frente.

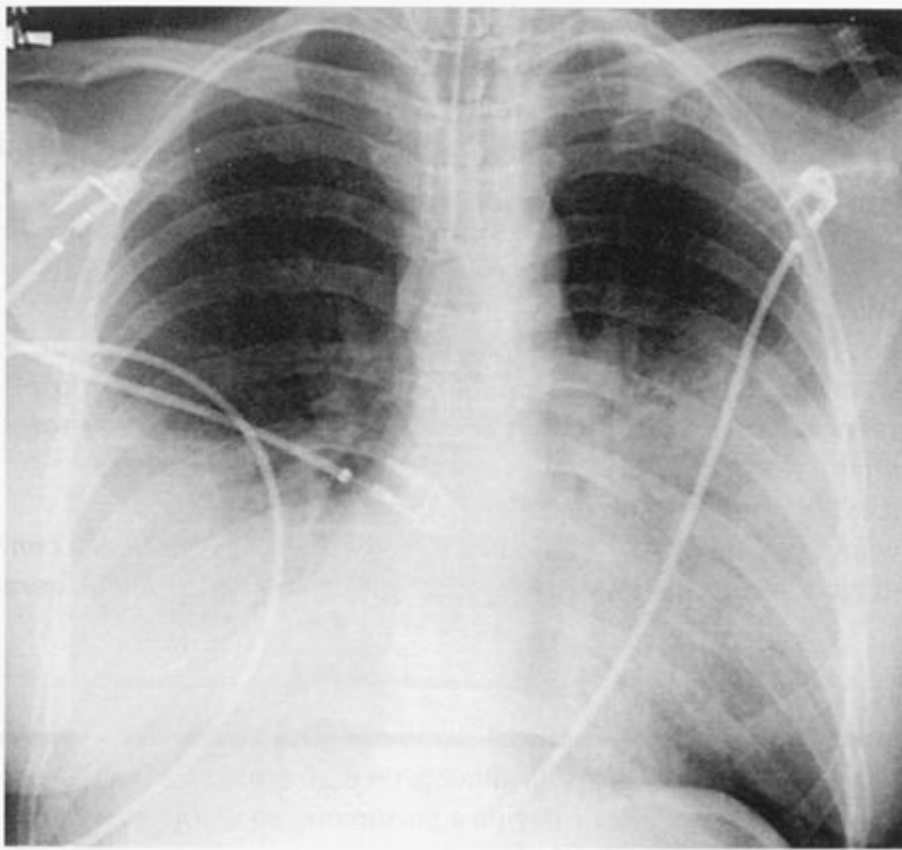


Figura 6-16

REVISÃO

I

A partir das seguintes descrições de radiografias PA, localize a lesão. Especifique o segmento, quando possível.

- (a) Consolidação pulmonar obscurece a borda esquerda do coração: _____
- (b) Consolidação pulmonar apaga o botão aórtico: _____
- (c) Uma pneumonia na base do pulmão direito não apaga a borda do coração: _____
- (d) Uma pneumonia na base do pulmão direito apaga a borda do coração: _____
- (e) Um infiltrado obscurece a aorta descendente: _____

II

Vamos revisar os sinais da silhueta falso-positivos:

- A. O pseudo sinal da silhueta do diafragma pode ocorrer em uma radiografia [muito penetrada/pouco penetrada]. A radiografia é muito [clara/escura].
- B. Se o coração estiver posicionado um pouco à esquerda, a borda direita do coração pode ser vista porque _____.
- C. Na radiografia em perfil, o coração normalmente obscurece o _____.

III

Na Figura 6-16, o paciente apresenta pneumonia pneumocócica. Sem a radiografia em perfil, determine qual(is) lobo(s) está (estão) consolidado(s). _____.

Como você chegou a essa conclusão? _____.

I

- (a) *língua, segmento inferior*
- (b) *LIE, segmento posterior apical*
- (c) *LID (provavelmente)*
- (d) *LMD, segmento medial*
- (e) *LIE*

II

- A. pouco penetrada clara**
- B. se sobrepõe à coluna**
- C. hemidiafragma anterior esquerdo**

III

LMD, LID, língua
Sinais da silhueta no coração direito e esquerdo e sinal da silhueta no hemidiafragma direito.

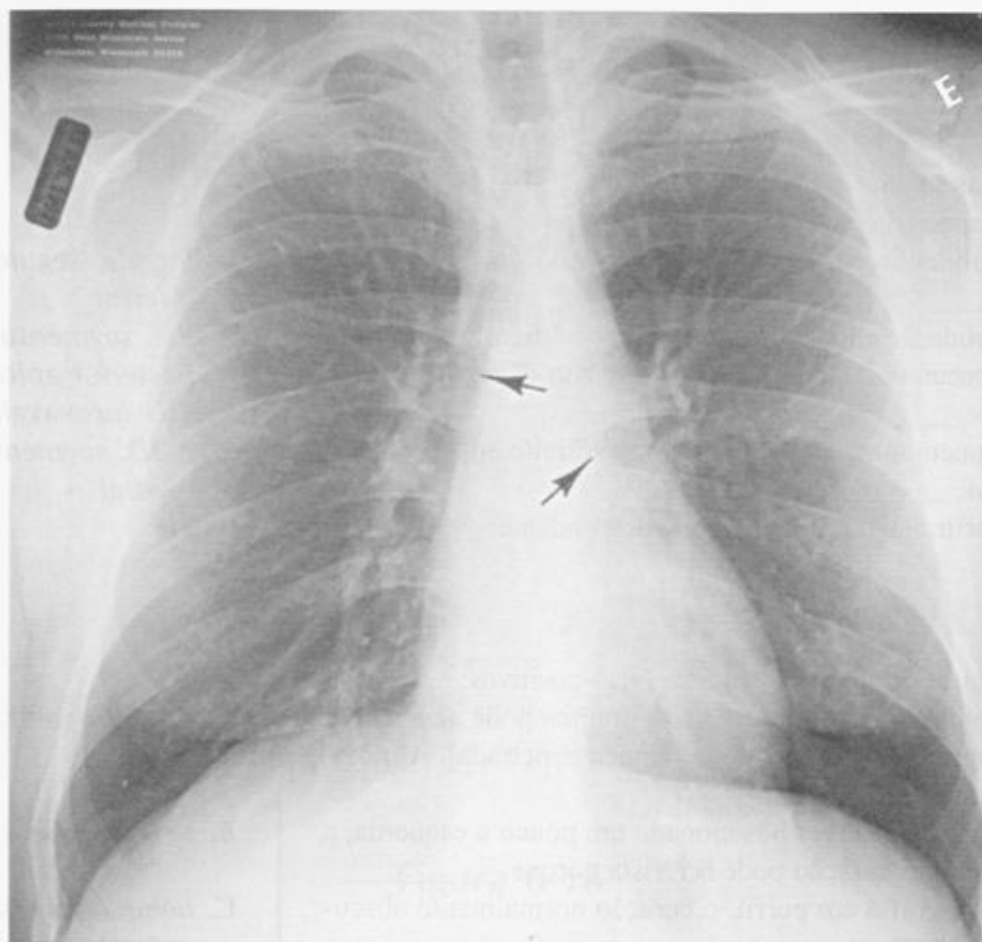


Figura 7-1

O Sinal do Broncograma Aéreo

7



Em uma radiografia de tórax normal, podemos ver ar na traquéia e nos brônquios proximais porque eles são circundados pelas partes moles (densidade de líquido) do mediastino. Entretanto, os brônquios não são visíveis nos pulmões. As únicas estruturas que se ramificam visíveis nos pulmões são os vasos pulmonares (densidade de líquido), circundados por ar.

1

A trama pulmonar representa basicamente os vasos sangüíneos, que possuem densidade de _____. Como os brônquios possuem paredes finas, contêm ar e são circundados por alvéolos, os brônquios intraparenquimatosos [são/não são] visíveis na radiografia normal.

1

água (partes moles)

não são

Na Figura 7-1, os vasos pulmonares que se ramificam são visíveis no pulmão. A traquéia e os brônquios principais proximais (setas) estão circundados por partes moles do mediastino e são visíveis. Os brônquios periféricos não são visíveis.

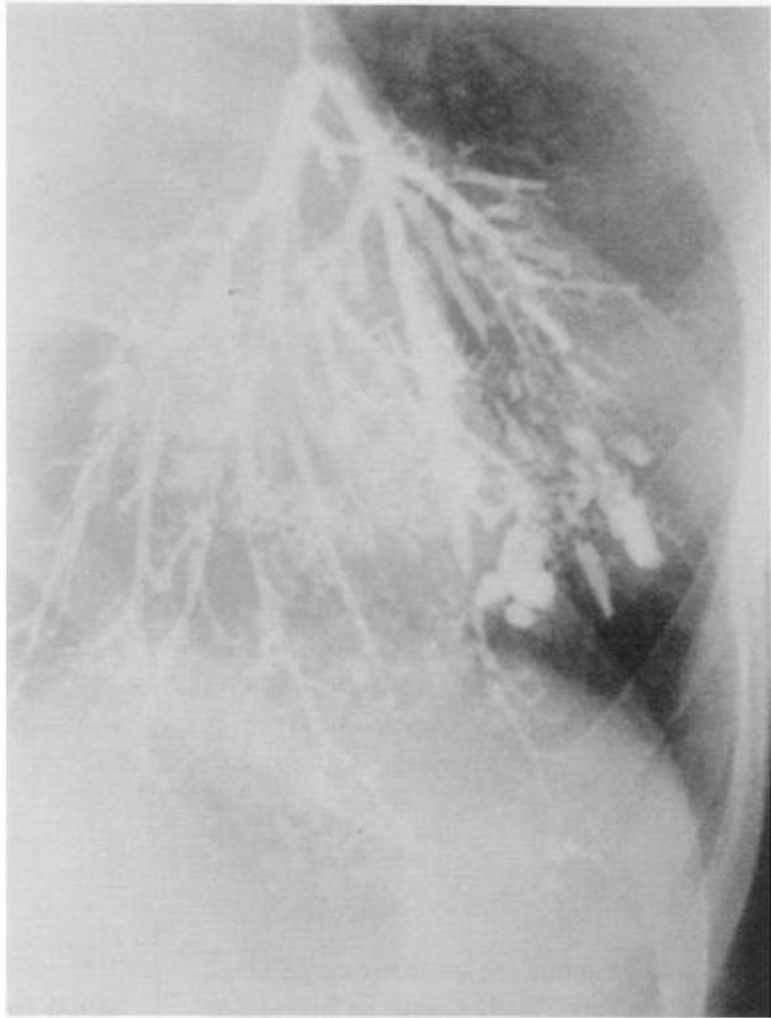


Figura 7-2A

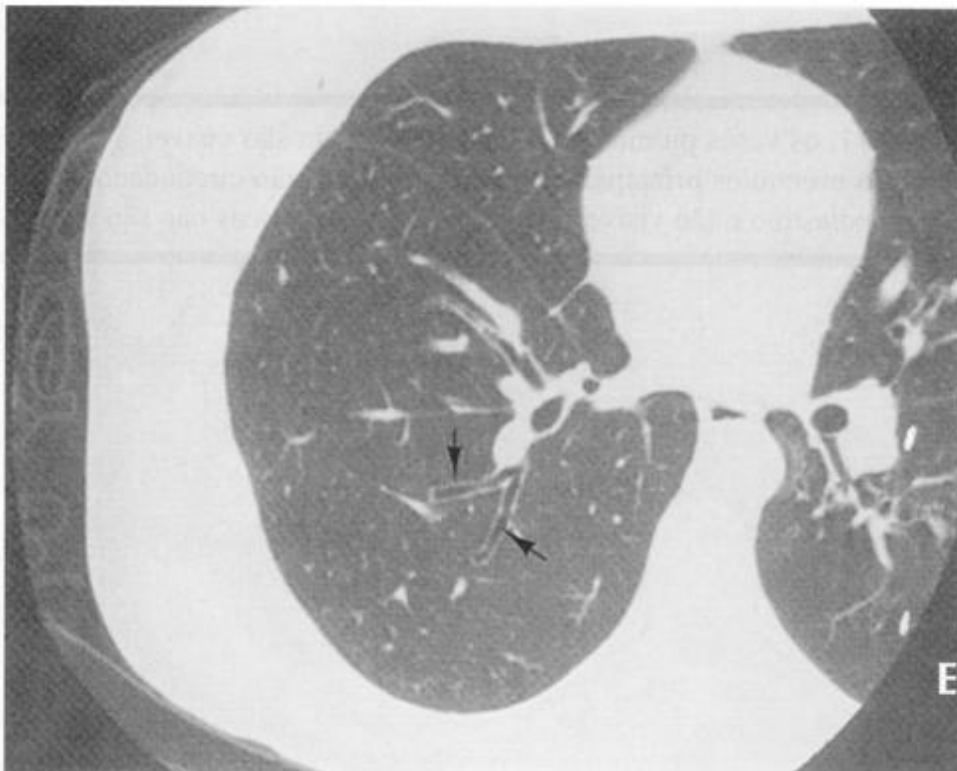


Figura 7-2B

2

Para visibilizar os brônquios, podemos injetar um material radiopaco (óleo iodado) na luz brônquica. A broncografia utilizando contraste “positivo” é raramente realizada porque os pacientes [adoram/odeiam] que um óleo espesso seja despejado nos seus brônquios.

2

odeiam

A Figura 7-2A mostra uma broncografia com contraste iodado delimitando os brônquios normais e dilatados (bronquiectasia). A broncografia foi substituída pela TC. A Figura 7-2B mostra brônquios discretamente dilatados (setas) no pulmão direito, que não apresenta outras alterações.

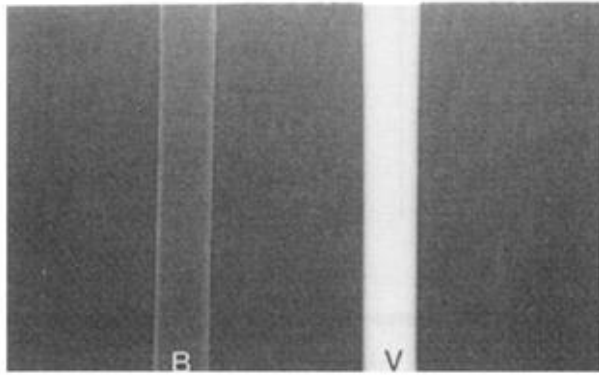


Figura 7-3A




Figura 7-3B

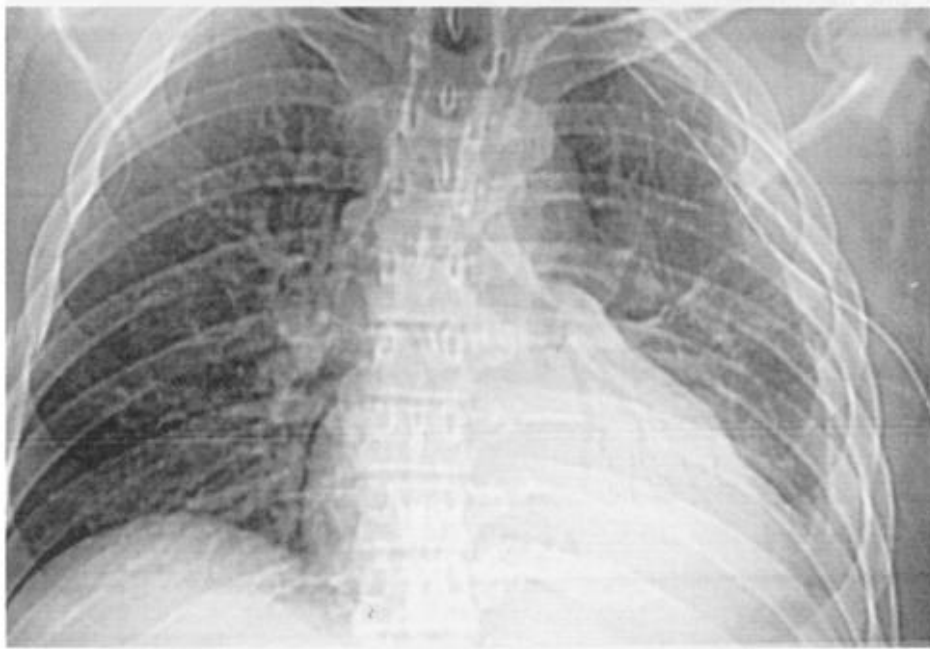


Figura 7-4

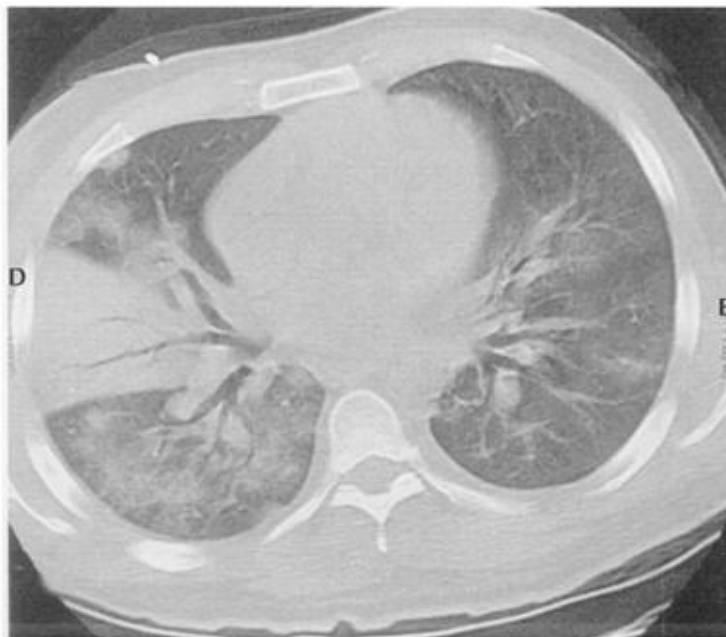


Figura 7-5

3

Existe uma situação em que é possível visibilizar-se os brônquios pulmonares? Claro que sim! Quando o pulmão está consolidado e os brônquios contêm ar, o pulmão denso delimita o ar nos brônquios. A visibilização do ar dos brônquios intrapulmonares em uma radiografia de tórax é chamada de sinal do broncograma aéreo. A presença de um broncograma aéreo [é/não é] normal.

4

A Figura 7-3A representa um pulmão normal. O tubo V (vaso) contém água e o tubo B (brônquio) contém ar. Esses tubos foram radiografados em ar. O tubo _____ é facilmente visibilizado. O tubo _____ é muito menos visível por causa do _____.

5

A Figura 7-3B representa a ocorrência de doença pulmonar (consolidação): os tubos são imersos em água. O tubo B agora é _____; esse é o sinal do _____. O tubo V agora desapareceu; esse é o sinal da _____. Se você errou essas respostas, reveja as questões de 1 a 4.

3

não é

4

V
B

ar dentro e fora do tubo que apresenta paredes finas.

5

visível/broncograma aéreo silhueta

A Figura 7-4 é uma radiografia digital de um paciente com pneumonia no LIE. Os brônquios aparecem como tubos pretos ramificados no pulmão consolidado. Na Figura 7-5, a TC mostra um broncograma aéreo no LMD.

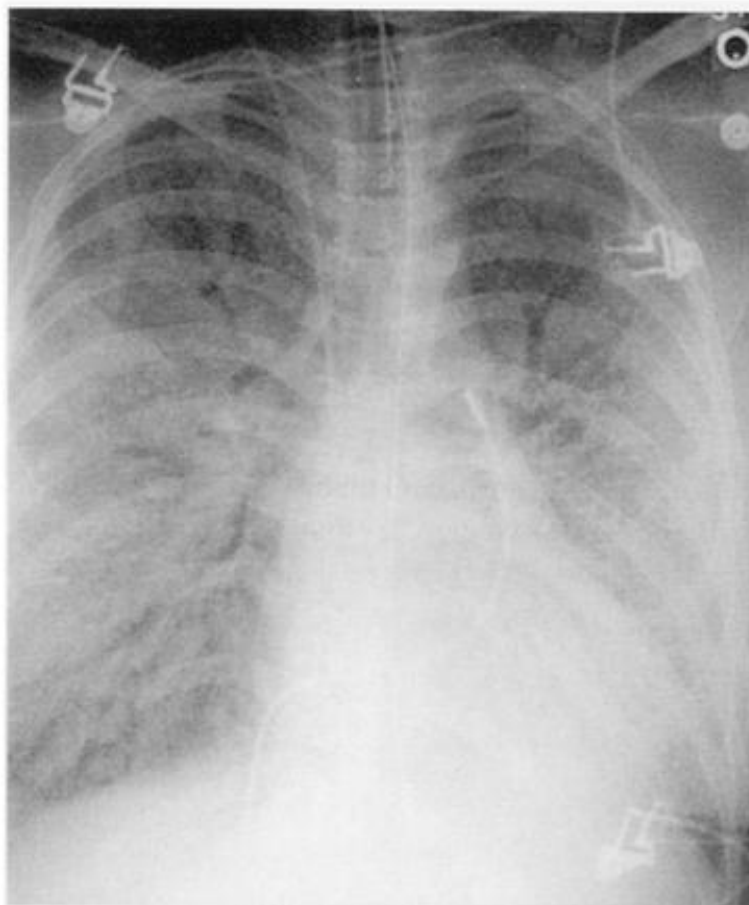


Figura 7-6

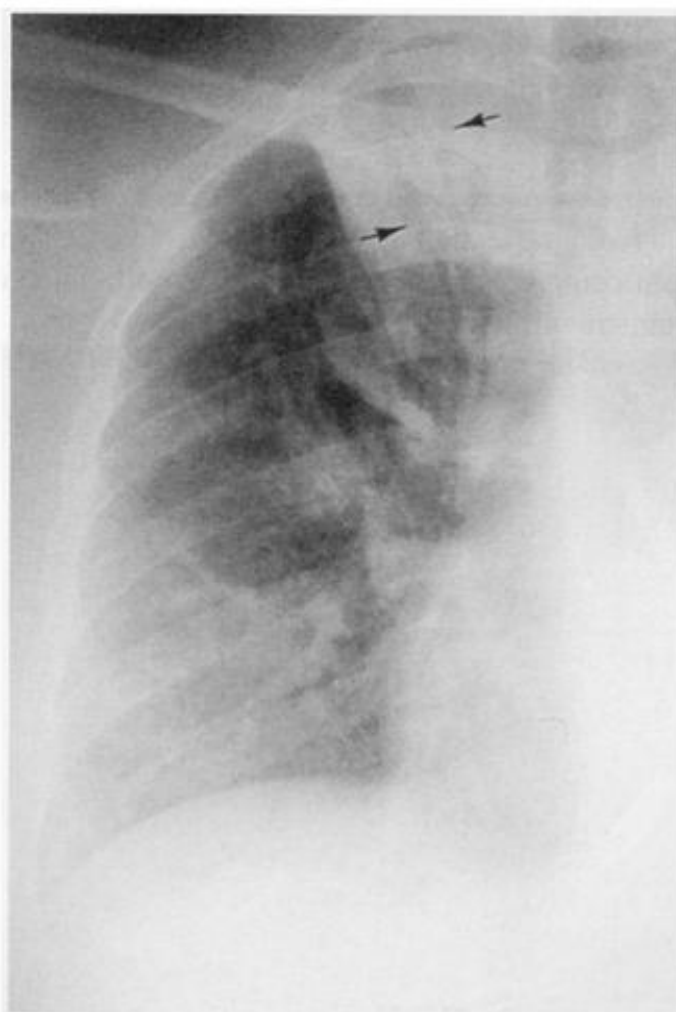


Figura 7-7

6

As densidades de ar e de partes moles participam tanto da formação do sinal do broncograma aéreo quanto do sinal da silhueta. Para que um brônquio cheio de ar seja visibilizado, deve estar cercado por densidade _____. Por outro lado, para que um vaso seja visibilizado deve estar cercado por _____.

6

de partes moles
ar

A Figura 7-6 mostra um paciente com doença alveolar disseminada ou consolidação. Os brônquios estão visíveis, mas os vasos pulmonares não.

7

Para que serve o sinal do broncograma aéreo? Bem, em primeiro lugar, os brônquios são estruturas pulmonares; portanto, a visualização dos brônquios (broncograma aéreo) demonstra uma lesão _____ e exclui lesão pleural ou mediastinal. Ele indica que os brônquios contêm _____, e que o pulmão adjacente está _____.

7

pulmonar
ar
consolidado (radiopaco)

A Figura 7-7 mostra uma densa área de consolidação com brônquios cheios de ar (setas). Como existe um sinal do broncograma aéreo, sabemos que a lesão está no pulmão e não no mediastino. Não é possível diferenciar os vasos que estão cercados por densidade de líquido.

8

O broncograma aéreo pode ser visto na pneumonia, no edema de pulmão, no infarto pulmonar e em algumas lesões pulmonares crônicas. Sempre que os brônquios estiverem _____ e que o pulmão circundante estiver radiopaco (densidade de líquido), um sinal do _____ estará presente.

8

cheios de ar
broncograma aéreo

Em adultos normais, somente a traquéia e os brônquios principais são visíveis. Em bebês e crianças pequenas, as porções proximais dos brônquios lobares são também freqüentemente visíveis.

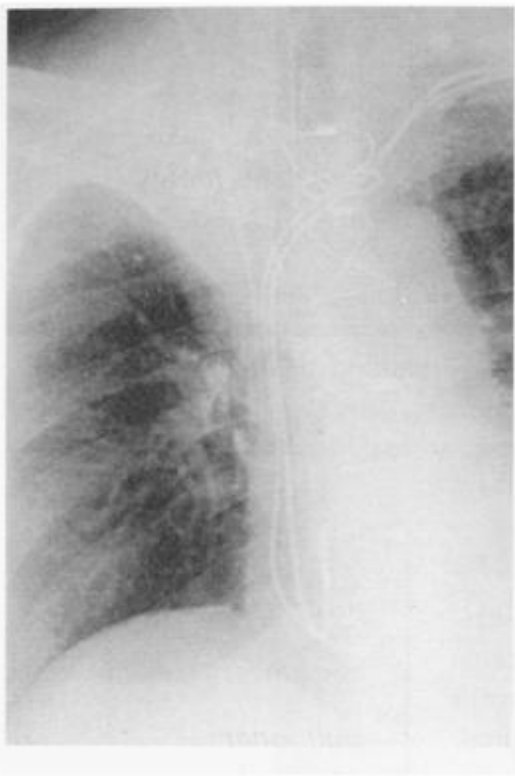


Figura 7-8

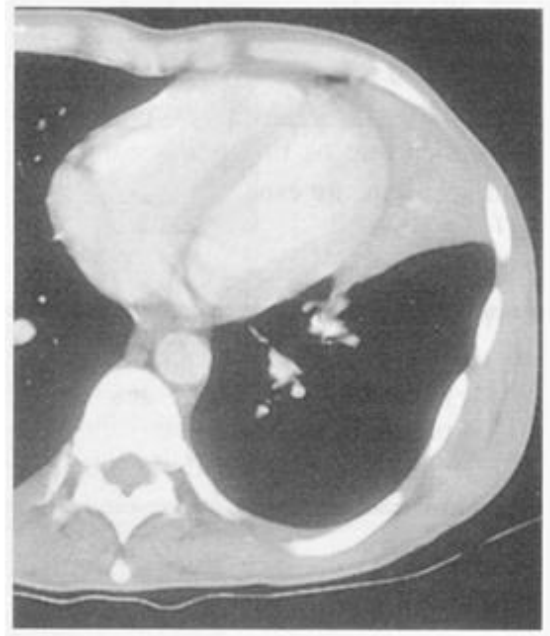


Figura 7-9

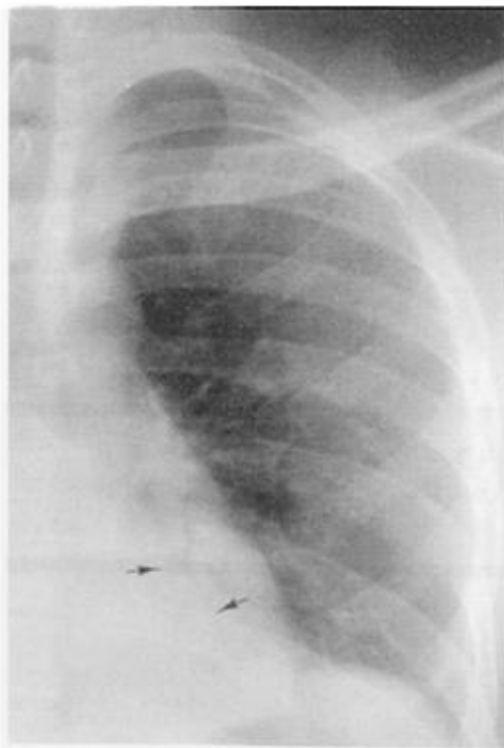

Figura 7-10

9

Sempre observamos um broncograma aéreo nas lesões pulmonares? “Sempre”, _____ é a resposta em medicina. Se um brônquio estiver obstruído ou cheio de secreção, a lesão pulmonar [mostrará/não mostrará] um broncograma aéreo.

9*nunca**não mostrará*

A consolidação pulmonar periférica focal ou a doença intersticial geralmente não induzem a formação de broncogramas aéreos. Doenças que causam hiperinsuflação dos pulmões não induzem a formação de broncogramas aéreos.

10

Na pneumonia, se os brônquios estiverem cheios de secreção, [haverá/não haverá] broncograma aéreo na lesão. Se um câncer obstruir um brônquio, um broncograma aéreo [será/não será] visível. O edema intersticial [induz/não induz] a formação de um broncograma aéreo. A asma [induz/não induz] um broncograma aéreo.

10*não haverá**não será**não induz**não induz*

Na Figura 7-8, não há broncograma aéreo no lobo superior direito que está colapsado, porque os brônquios estão cheios de rolhas de muco. Compare com a Figura 7-7. Na Figura 7-9, não há broncograma aéreo na língula consolidada porque um tumor está obstruindo o brônquio proximal e o ar dos brônquios foi substituído por secreções.

11

A presença de um broncograma aéreo indica lesão _____. A *ausência* de um broncograma aéreo indica que a lesão pode ser [pulmonar/extrapulmonar/ambas].

11*no parênquima pulmonar**ambas*

Pérola Clínica: A sombra cardíaca freqüentemente obscurece doenças no LIE. Algumas vezes, um broncograma aéreo observado através da sombra cardíaca é o sinal mais sugestivo de consolidação do LIE. Na Figura 7-10, broncogramas aéreos (setas) são observados através da densidade do coração.

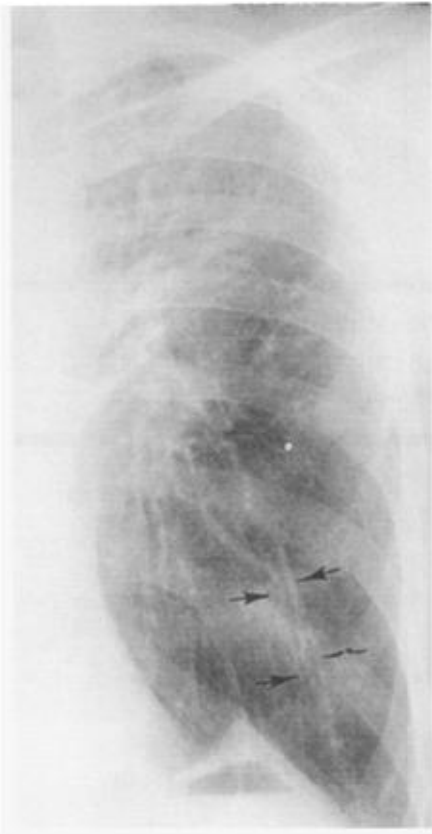


Figura 7-11

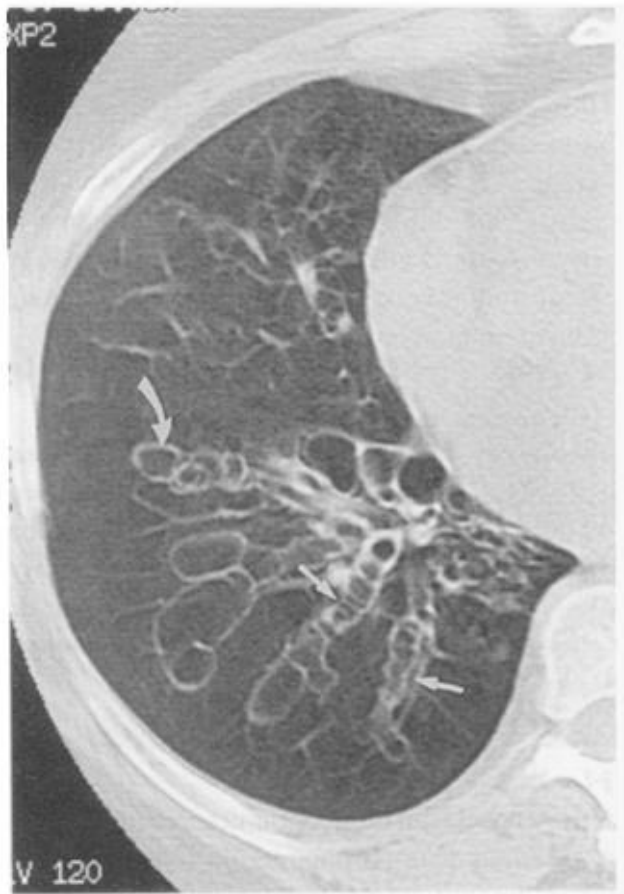

Figura 7-12

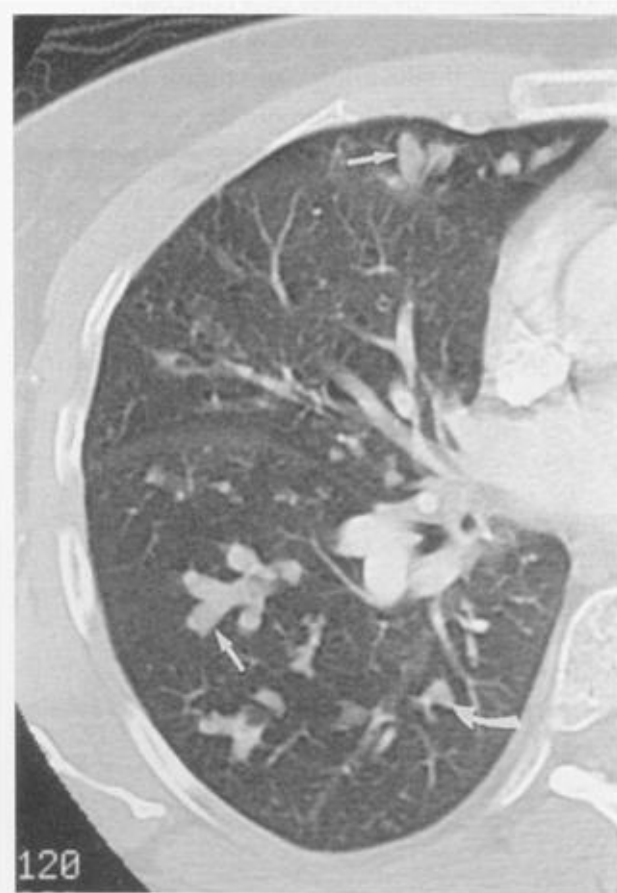


Figura 7-13

12

Até agora foi fácil. Mas lembre-se, lobos consolidados podem não mostrar broncogramas aéreos porque os brônquios podem estar [assinale as respostas corretas]:

- (a) cheios de pus _____
- (b) obstruídos _____
- (c) com as paredes muito finas _____
- (d) congenitamente ausentes _____

12

- ✓ (a) *cheios de pus*
- ✓ (b) *obstruídos*
- (c) *com paredes muito finas*
- ✓ (d) *congenitamente ausentes*

Pérola Clínica: Um broncograma aéreo indica vias aéreas pérvias, uma forte evidência de que a doença pulmonar NÃO é devido a tumor obstrutivo.

13

Em que outras situações o achado de broncograma aéreo é útil? Brônquios cheios de ar que estejam muito próximos, evidenciam _____ de um lobo. Broncogramas aéreos próximos sugerem atelectasia [obstrutiva/não obstrutiva]. Na Figura 7-6, os brônquios mantêm distância normal, enquanto na Figura 7-7, estão muito próximos (veja p. 114).

13

*colapso (atelectasia)
não obstrutiva*

14

Várias doenças dilatam os brônquios. Ao invés de se afilarem, os brônquios _____ à medida que se dirigem para a periferia. Isso é chamado de “bronquiectasia”.

14

alargam-se (dilatam-se)

A bronquiectasia é difícil de se diagnosticar e demonstrar na radiografia. A Figura 7-11 mostra brônquios dilatados (setas) com paredes espessadas. A Figura 7-12 mostra brônquios espessados e dilatados. Os brônquios que correm no plano axial são tubulares (setas) e os brônquios que atravessam o plano axial são circulares (setas curvadas). A Figura 7-13 mostra brônquios dilatados e completamente cheios de secreção tanto no plano de secção (setas) quanto no plano perpendicular (setas curvadas).

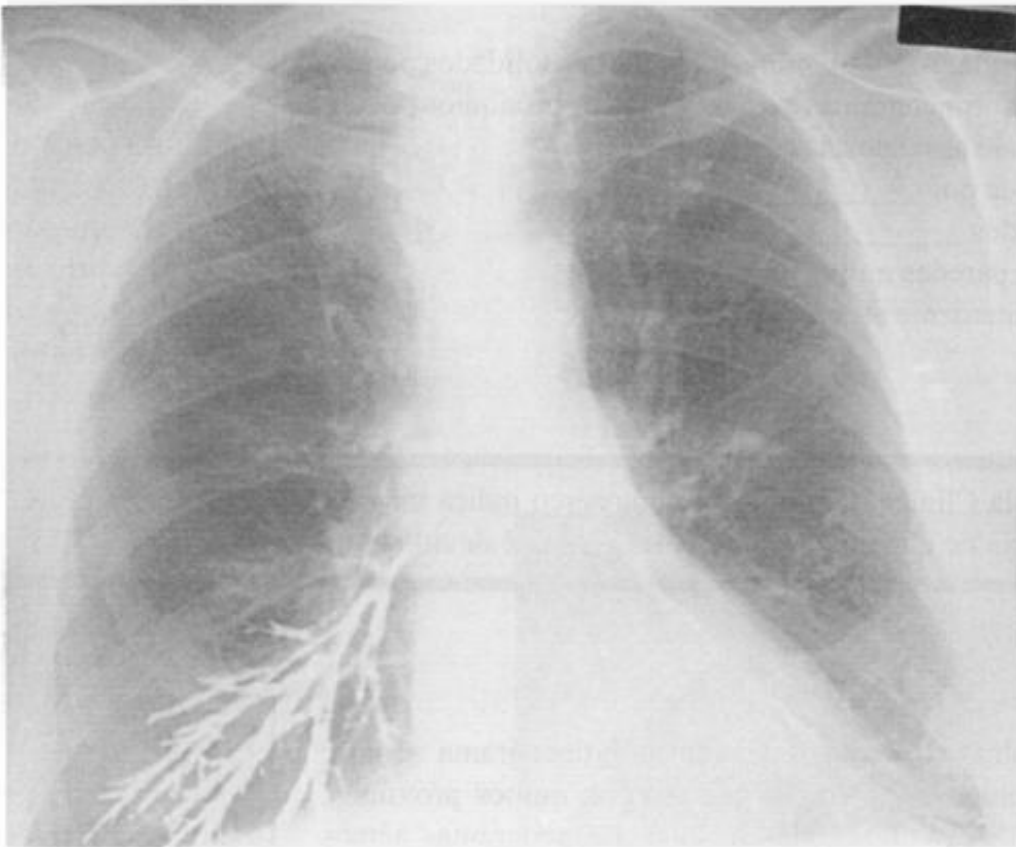


Figura 7-14

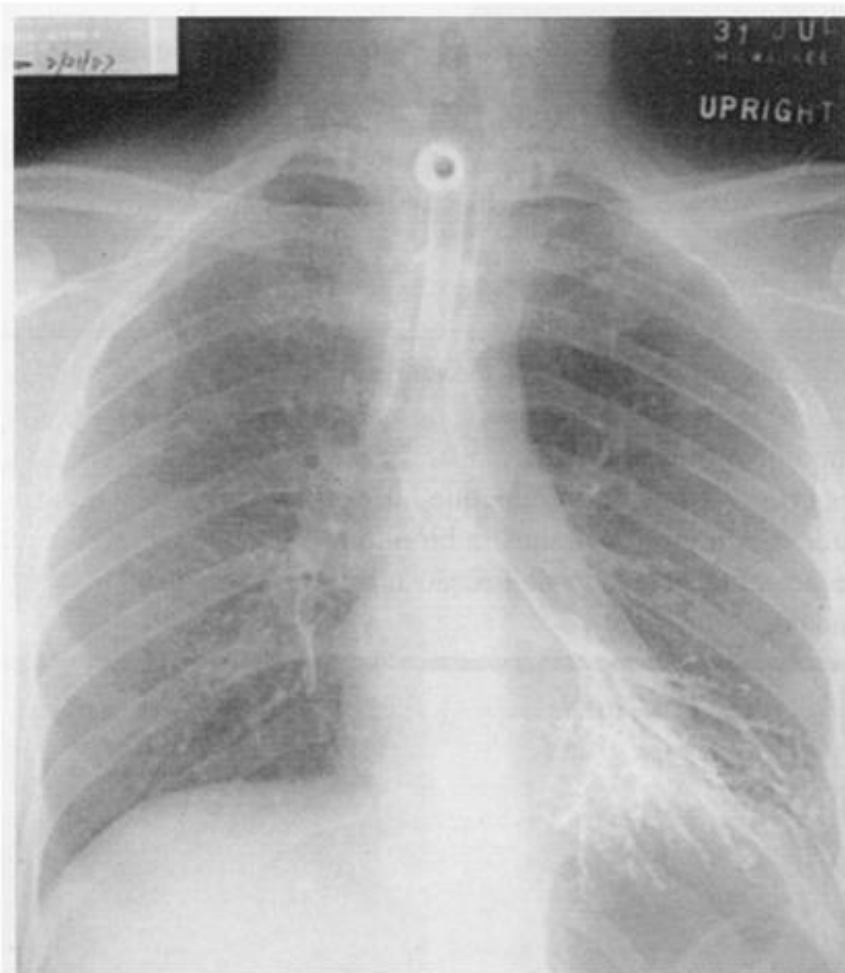


Figura 7-15

REVISÃO**I**

Qualquer estrutura tubular (brônquio, vaso) visibilizada longitudinalmente parece _____. A mesma estrutura visibilizada no plano transversal parece _____. O interior do brônquio é radiotransparente porque _____, enquanto que o interior de um vaso é _____ porque contém sangue.

II

Quais das seguintes condições podem apresentar um broncograma aéreo?

- (a) tuberculose
- (b) empiema
- (c) enfisema
- (d) cisto broncogênico mediastinal
- (e) pneumonia bacteriana
- (f) síndrome do desconforto respiratório agudo (SARA)

III

- A. Brônquios aglomerados indicam _____.
- B. Brônquios dilatados indicam _____.
- C. Se um broncograma aéreo for observado, a existência de um tumor endobrônquico é muito _____.

IV

A Figura 7-14 é de um paciente idoso e a Figura 7-15 é de um paciente com traqueostomia. Os dois acabaram de tomar bário.

- A. Quais estruturas estão delimitadas em branco? _____
- B. Que áreas anatômicas estão envolvidas? _____
- C. O que é o material branco e como chegou ali? _____
- D. Qual paciente tem atelectasia do lobo inferior? _____

I

linear
circular
contém ar
radiopaco (densidade de líquido)

II

- (a) **tuberculose**
- (e) **pneumonia bacteriana**
- (f) **SARA**

III

- A. **colapso, atelectasia**
- B. **bronquiectasia**
- C. **improvável**

IV

- A. **brônquios**
- B. **segmentos basais, lobos inferiores**
- C. **bário aspirado**
- D. **Figura 7-15, os brônquios estão aglomerados**

(Não se preocupe – o bário aspirado é inerte e geralmente expelido espontaneamente com a tosse.)

Colapso Lobar e Segmentar

8



O pulmão tem uma tendência natural para o colapso. Vários mecanismos fisiológicos o mantêm expandido. Quando esses mecanismos falham, o pulmão perde volume. A anatomia radiológica que você aprendeu pode ser aplicada agora ao colapso pulmonar. Em geral, “colapso” é a definição da perda significativa de volume e “atelectasia” é a definição da perda de volume leve ou localizada.

1

Em um pulmão que apresenta alterações, um lobo ou um segmento podem aumentar ou diminuir de tamanho. *Colapso* ou atelectasia obviamente referem-se a _____ do volume. Existem quatro tipos de atelectasia: 1) por reabsorção; 2) por relaxamento ou passiva; 3) por cicatrização e 4) por aderência. A hipoventilação também aumenta a tendência à perda de volume.

2

Se a via aérea estiver obstruída (ex.: um tumor ou um coágulo sanguíneo) o ar distal àquela obstrução é _____. A obstrução pode ser *central* (ex.: brônquio principal, lobar ou segmentar obstruído) ou *periférica* (ex.: muitos brônquios menores obstruído). Em qualquer _____ o ar distal é reabsorvido e aquela porção do pulmão _____.

3

A obstrução brônquica central é causada por uma massa intraluminal (obstrução intrínseca) ou uma massa extraluminal que comprime um brônquio (obstrução extrínseca). O carcinoma broncogênico é um exemplo de obstrução _____. Um tumor mediastinal pode causar obstrução _____. A obstrução causa atelectasia por _____.

1

diminuição

2

reabsorvido

**obstrução
entra em colapso (torna-se atelectásica)**

3

**intrínseca
extrínseca
reabsorção**

A Figura 8-1A é uma radiografia digital PA que mostra colapso do LSD. Na Figura 8-1B, um tumor (seta) obstrui o brônquio do LSD. Observe o lobo em colapso e sem ar e a ausência de broncograma aéreo.



Colapso Lobar e Segmentar

O pulmão tem uma tendência natural para o colapso. Vários mecanismos fisiológicos o mantêm expandido. Quando esses mecanismos falham, o pulmão perde volume. A anatomia radiológica que você aprendeu pode ser aplicada agora ao colapso pulmonar. Em geral, “colapso” é a definição da perda significativa de volume e “atelectasia” é a definição da perda de volume leve ou localizada.

1

Em um pulmão que apresenta alterações, um lobo ou um segmento podem aumentar ou diminuir de tamanho. *Colapso* ou *atelectasia* obviamente referem-se a _____ do volume. Existem quatro tipos de atelectasia: 1) por reabsorção; 2) por relaxamento ou passiva; 3) por cicatrização e 4) por aderência. A hipoventilação também aumenta a tendência à perda de volume.

2

Se a via aérea estiver obstruída (ex.: um tumor ou um coágulo sangüíneo) o ar distal àquela obstrução é _____. A obstrução pode ser *central* (ex.: brônquio principal, lobar ou segmentar obstruído) ou *periférica* (ex.: muitos brônquios menores obstruído). Em qualquer _____ o ar distal é reabsorvido e aquela porção do pulmão _____.

3

A obstrução brônquica central é causada por uma massa intraluminal (obstrução intrínseca) ou uma massa extraluminal que comprime um brônquio (obstrução extrínseca). O carcinoma broncogênico é um exemplo de obstrução _____. Um tumor mediastinal pode causar obstrução _____. A obstrução causa atelectasia por _____.

1

diminuição

2

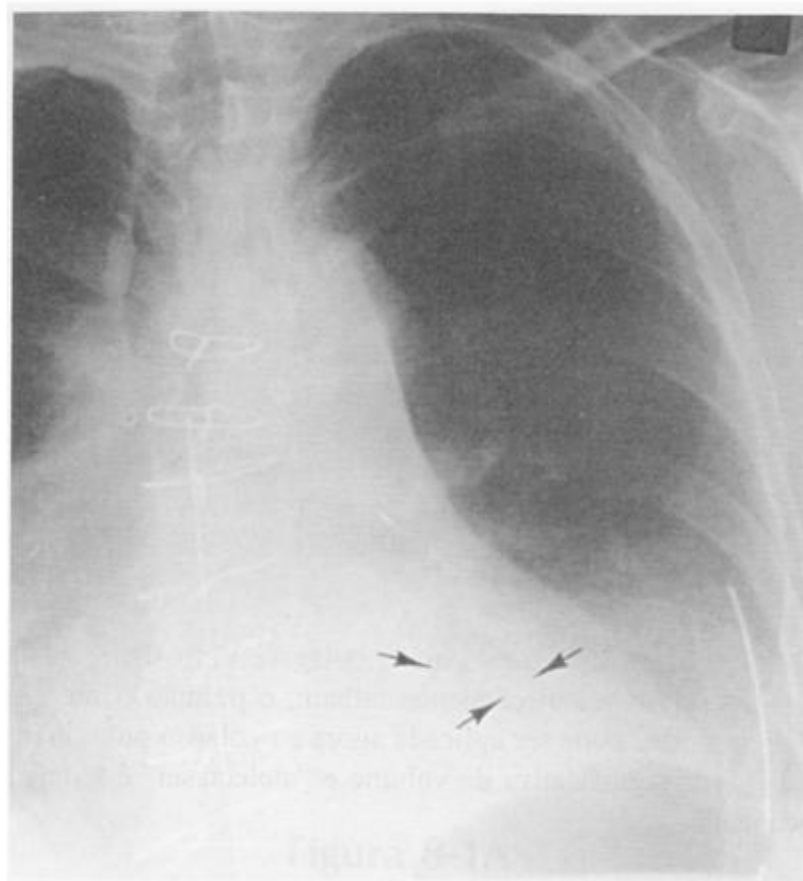
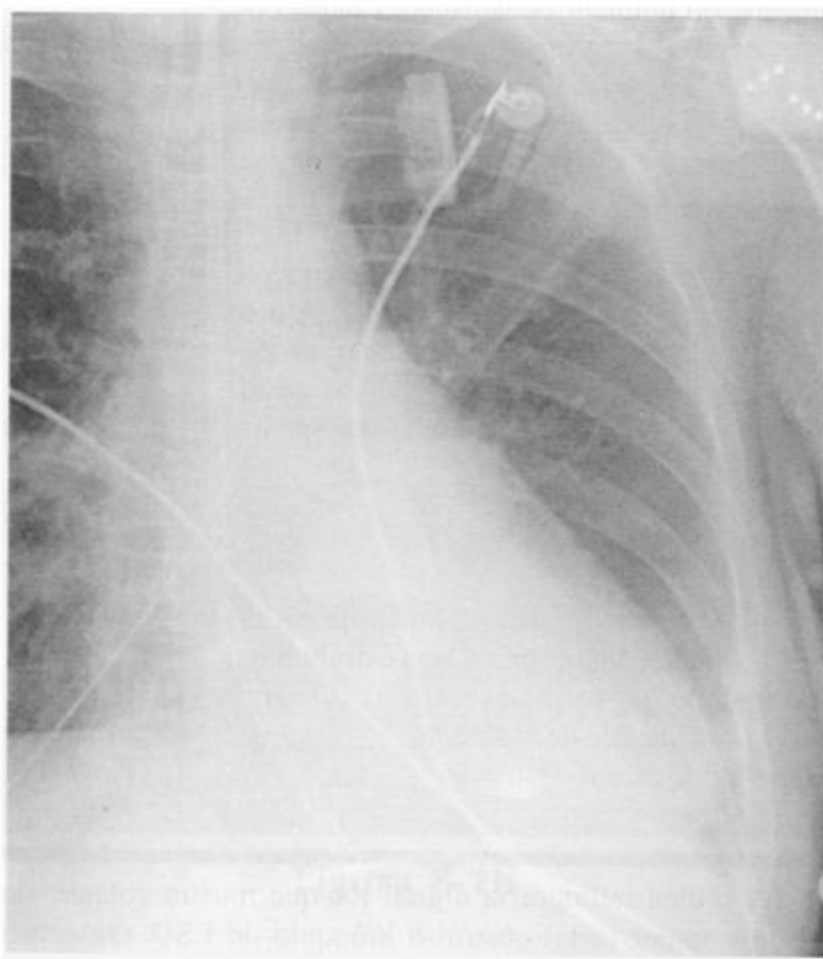
reabsorvido

**obstrução
entra em colapso (torna-se atelectásica)**

3

**intrínseca
extrínseca
reabsorção**

A Figura 8-1A é uma radiografia digital PA que mostra colapso do LSD. Na Figura 8-1B, um tumor (seta) obstrui o brônquio do LSD. Observe o lobo em colapso e sem ar e a ausência de broncograma aéreo.

**Figura 8-2****Figura 8-3**

Pérola Clínica: As obstruções centrais em crianças geralmente são causadas por rolhas de muco ou pela aspiração de corpos estranhos. Em adultos abaixo de 40 anos, geralmente deve-se a rolhas de muco, corpos estranhos ou tumores benignos. Em adultos acima de 40 anos, o carcinoma broncogênico é uma causa freqüente de obstrução brônquica.

4

Muitos brônquios menores podem ser obstruídos em decorrência de exsudato inflamatório, muco, hemorragia, etc., resultando em colapso obstrutivo [central/periférico]. Os brônquios centrais devem estar [visíveis/invisíveis] na radiografia.

4

**periférico
visíveis (contém ar)**

As Figuras 8-2 e 8-3 demonstram atelectasia pós-operatória do lobo inferior por reabsorção. A Figura 8-2 mostra atelectasia obstrutiva periférica. O broncograma aéreo (setas) indica que os brônquios lobares e segmentares estão pÉrvios. A Figura 8-3 mostra atelectasia obstrutiva central. A ausência de broncograma aéreo indica que o brônquio lobar está obstruído por muco. A hipoventilação pós-operatória sem dúvida contribui para a ocorrência de atelectasia.

5

Os quatro mecanismos do colapso são: 1) reabsorção, 2) _____, 3) _____ e 4) _____. Um pneumotórax ou um derrame pleural separam o pulmão das pressões negativas geradas pela parede do tórax e pelo diafragma durante a inspiração. O pulmão segue sua tendência natural para _____, que é a atelectasia por _____.

5

**relaxamento (passivo)/
aderência/cicatrização**

**retração/
relaxamento (passiva)**

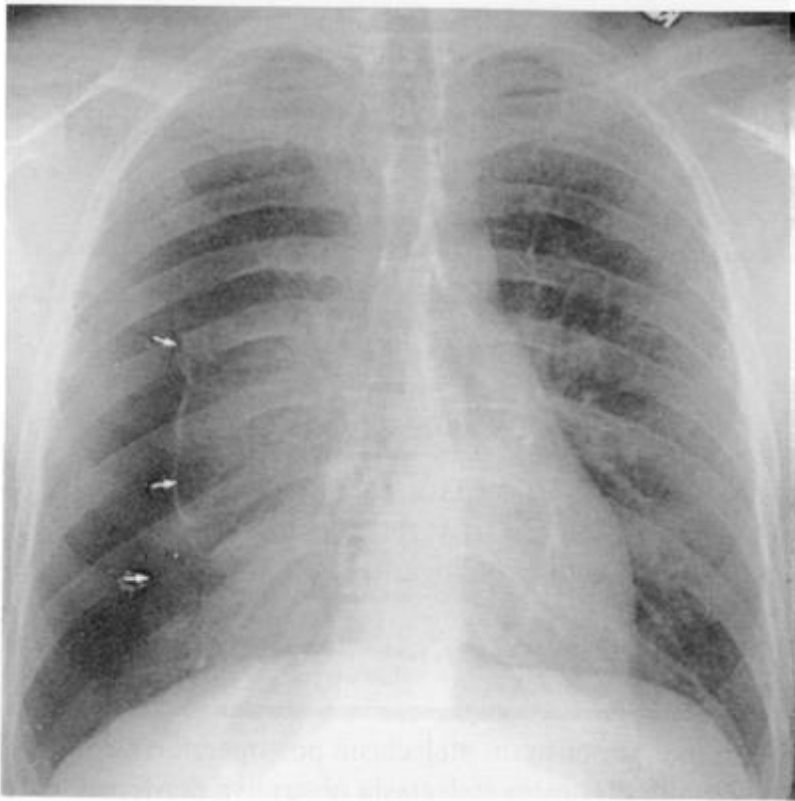

Figura 8-4

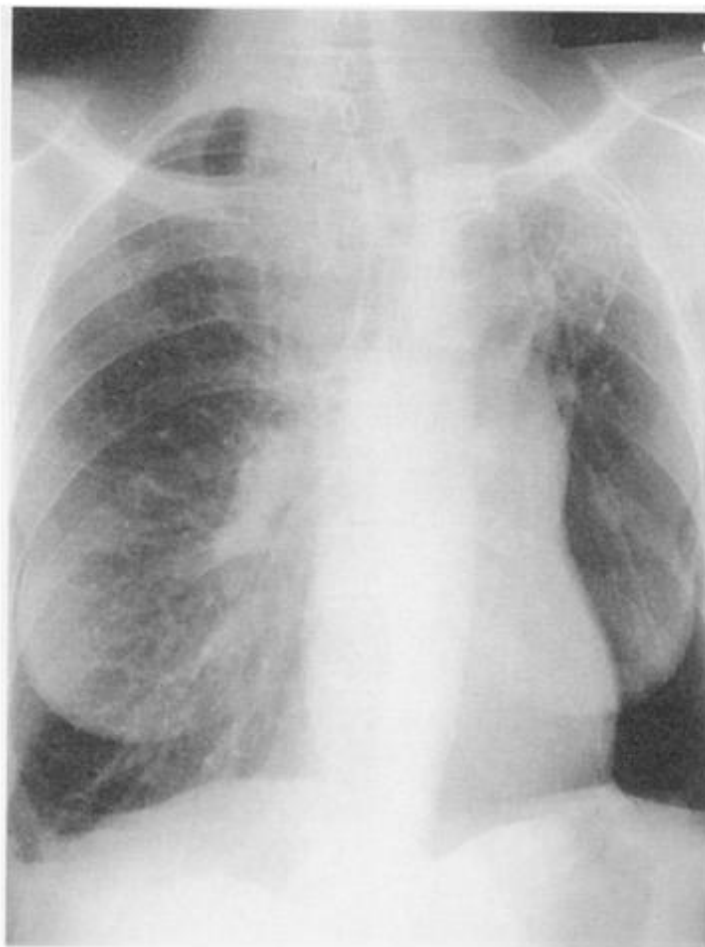

Figura 8-5

A Figura 8-4 mostra colapso do pulmão direito devido a um pneumotórax. Houve retração passiva do pulmão (*setas* = borda do pulmão).

6

A fibrose pulmonar focal (ex.: tuberculose cicatrizante, fibrose pós-irradiação ou actínica) ou generalizada (ex.: silicose, sarcoidose) resulta em diminuição de volume. Isso caracteriza o colapso por _____.

6

cicatrização

A Figura 8-5 mostra um caso de atelectasia por cicatrização do LSE causada por tuberculose. O mediastino é deslocado devido a retração causada pela fibrose.

7

O surfactante diminui a tensão da superfície dos alvéolos ajudando o pulmão a manter-se insuflado. A diminuição de surfactante provoca perda de volume. Essa ocorrência é chamada de atelectasia por _____.

7

aderência

Pérola Clínica: A síndrome do desconforto respiratório do recém-nascido, a síndrome do desconforto respiratório agudo, a uremia e as pontes de safena causam atelectasia por aderência devido à diminuição de surfactante.

8

Estabeleça os mecanismos de atelectasia para as condições abaixo:

- O carcinoma broncogênico causa obstrução [intrínseca/extrínseca], resultando em atelectasia por _____.
- Adenopatia por linfoma causa obstrução [intrínseca/extrínseca], resultando em atelectasia por _____.
- Um hemotórax causa atelectasia por _____.
- A fibrose pós-irradiação (actínica) causa atelectasia por _____.

8

(a) intrínseca/reabsorção

(b) extrínseca/reabsorção

(c) relaxamento (passiva)

**(d) cicatrização
(contração)**

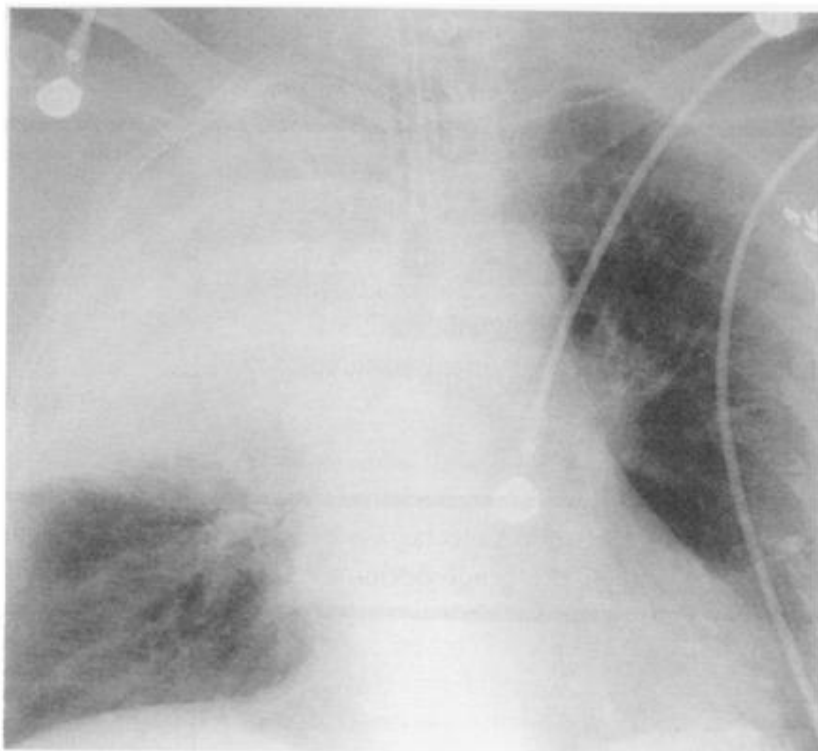


Figura 8-6

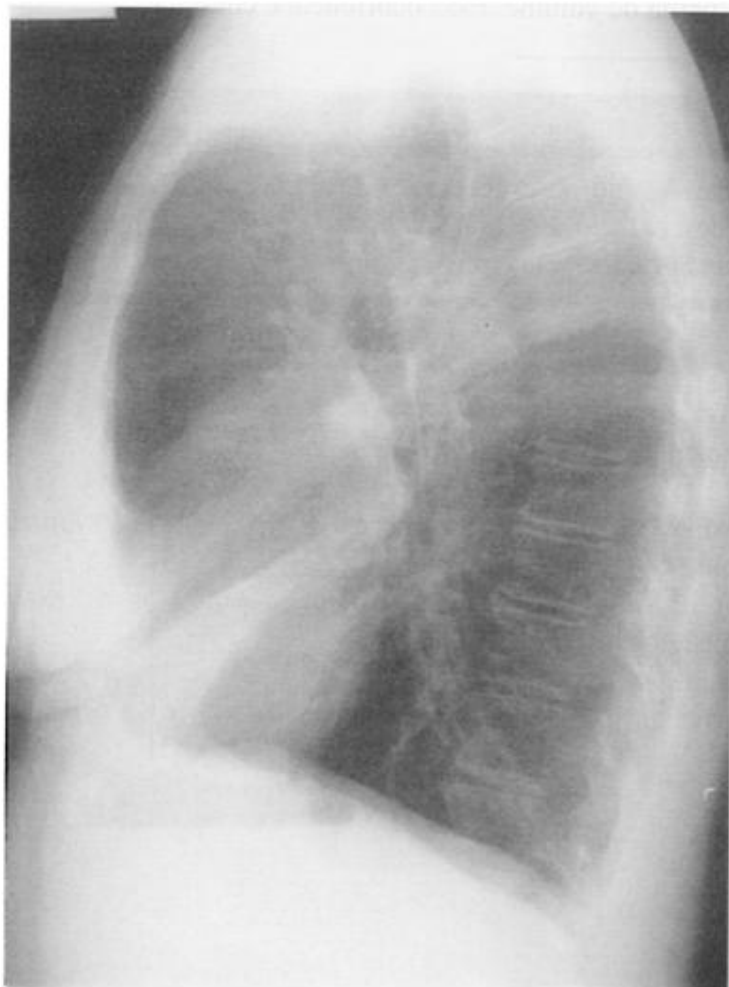


Figura 8-7

A hipoventilação piora a atelectasia independentemente do mecanismo primário. Há alguma coisa que diminua ou impeça o aparecimento atelectasia? Se o parênquima pulmonar estiver muito edemaciado ou inflamado, ou as secreções não puderem atravessar a obstrução, o pulmão não entrará em colapso. Aderências entre a pleura visceral e parietal também prevenirão o colapso. Na Figura 8-6, um tumor obstrui o brônquio do LSD (não há broncograma aéreo), mas a pneumonia pós-obstrutiva previne o colapso.

É fácil reconhecer um colapso passivo pela observação do pneumotórax ou do líquido pleural e também o colapso por contração pela observação da cicatrização irregular no lobo colapsado. O colapso por reabsorção é freqüentemente mais difícil de diagnosticar. Devemos confiar em outros sinais radiológicos diretos e indiretos de atelectasia para fazer o diagnóstico. Os sinais diretos incluem o deslocamento das cissuras adjacentes ou da trama do pulmão afetado. Os sinais indiretos incluem rechaço das estruturas adjacentes e alterações da densidade pulmonar.

9

Se o volume de um lobo ou segmento for reduzido, a(s) cissura(s) adjacente(s) será(ão) deslocada(s) [na direção da / para longe da] área colapsada. A Figura 8-7 mostra que a pequena cissura é deslocada _____ e a grande cissura é deslocada _____ quando há colapso do LMD. Quando visível, o deslocamento das cissuras é o sinal radiológico *direto* mais confiável de colapso.

10

Se um lobo ou segmento sofrer atelectasia, mas ainda contiver um pouco de ar, a trama vascular será visível, mas estará aglomerada em um espaço [menor/maior]. Se os brônquios estiverem visíveis (sinal do broncograma aéreo), eles também aparecerão _____. A Figura 8-2 (p. 124) mostra broncogramas aéreos aglomerados em um colapso do LIE.

11

A mudança de posição de um “estrutura de referência” (um nódulo, granuloma, cicatriz, corte cirúrgico, etc.) em um pulmão que sofreu atelectasia, é um sinal [direto/indireto] de perda de volume.

9

na direção

para baixo

para frente (para cima)

10

menor

aglomerados

11

direto

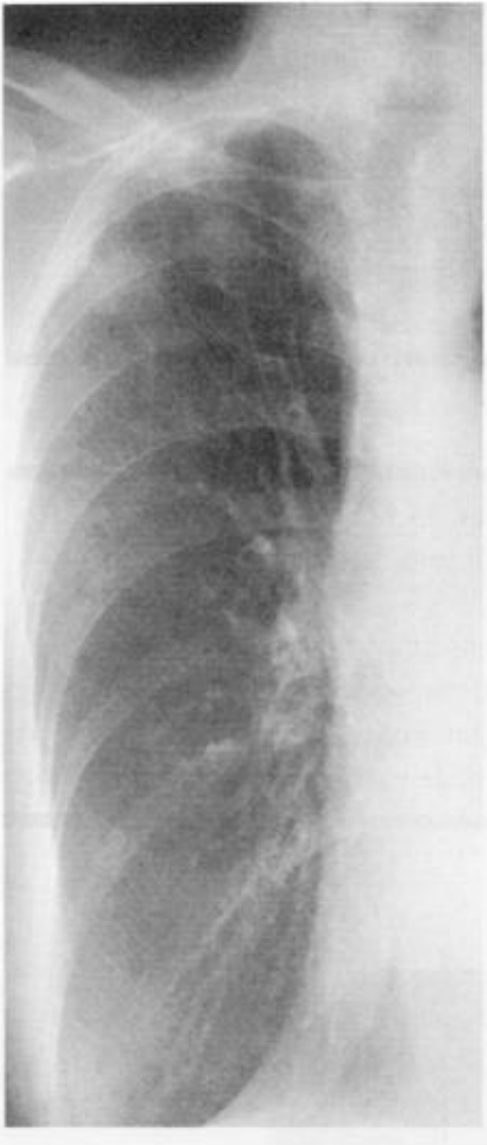

Figura 8-8A

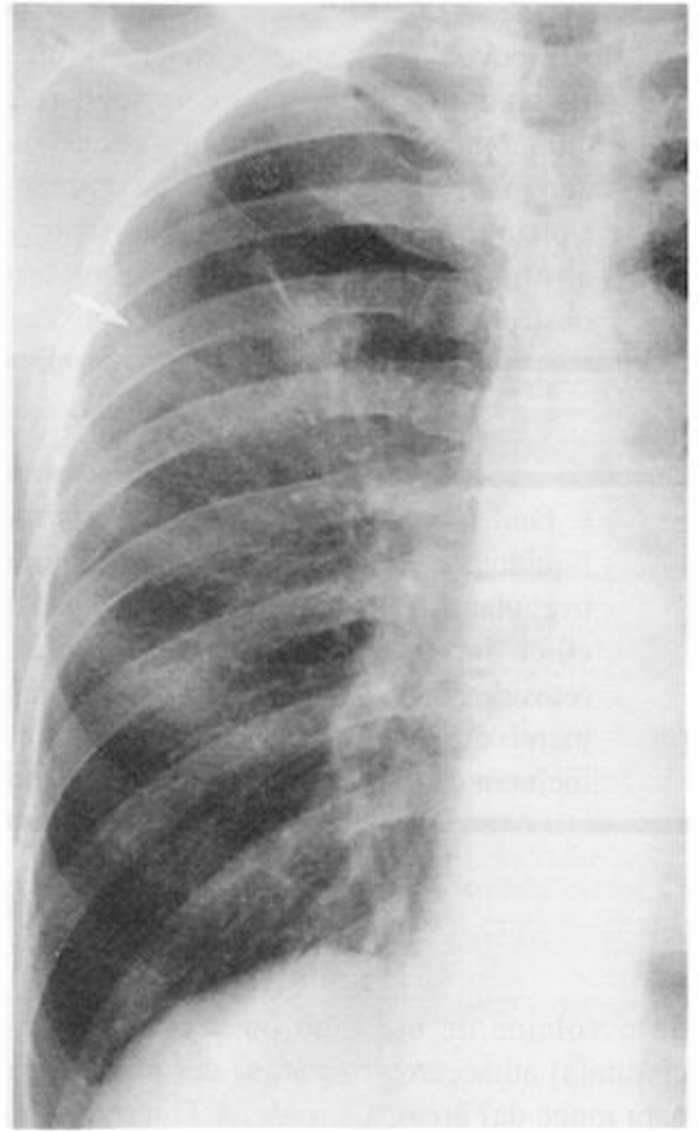


Figura 8-8B

A Figura 8-8A mostra um nódulo no LSD. Na Figura 8-8B há um pneumotórax decorrente de uma biópsia por agulha. A reflexão pleural ou a borda do pulmão (seta) são de difícil visibilização, mas o nódulo deslocou-se centralmente. (Sim, fui eu que fiz a biópsia.)

12

Os três sinais diretos de colapso são:

- (1) _____
- (2) _____
- (3) _____

13

O colapso pode causar deslocamento compensatório das estruturas adjacentes, produzindo sinais *indiretos* de atelectasia. Por exemplo, se o hilo esquerdo deslocar-se para cima, haverá colapso do _____. Se o hilo esquerdo deslocar-se para baixo, haverá colapso do _____.

12

- (1) *deslocamento das cissuras*
- (2) *trama broncovascular aglomerada*
- (3) *deslocamento de "estruturas de referência"*

13

LSD
LIE

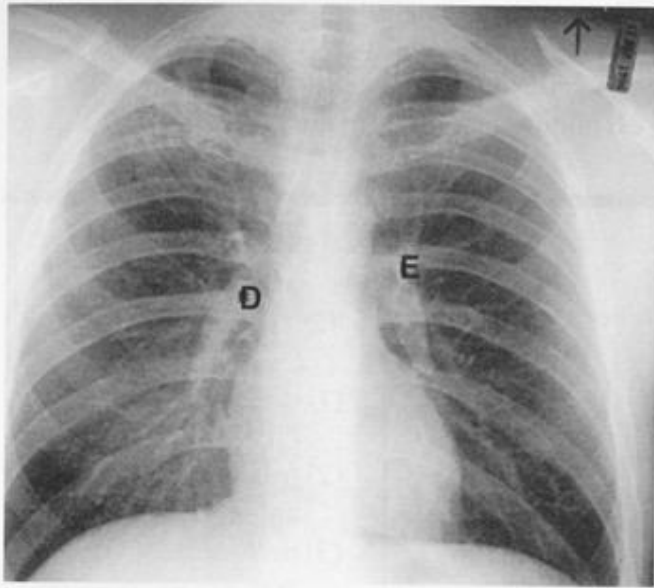


Figura 8-9A

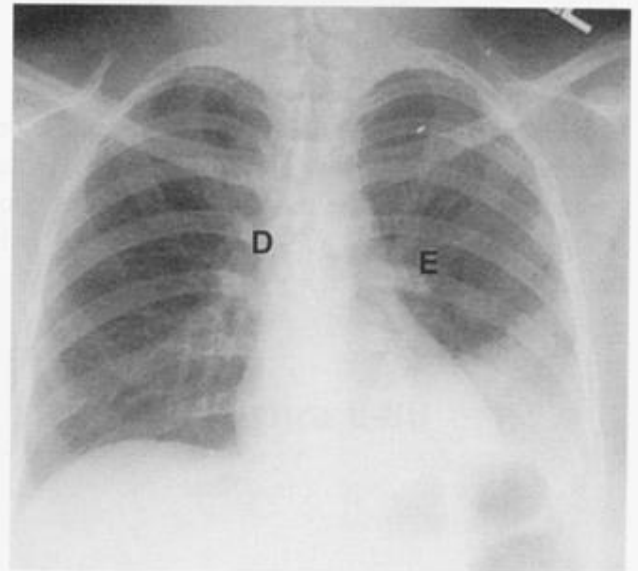


Figura 8-9B

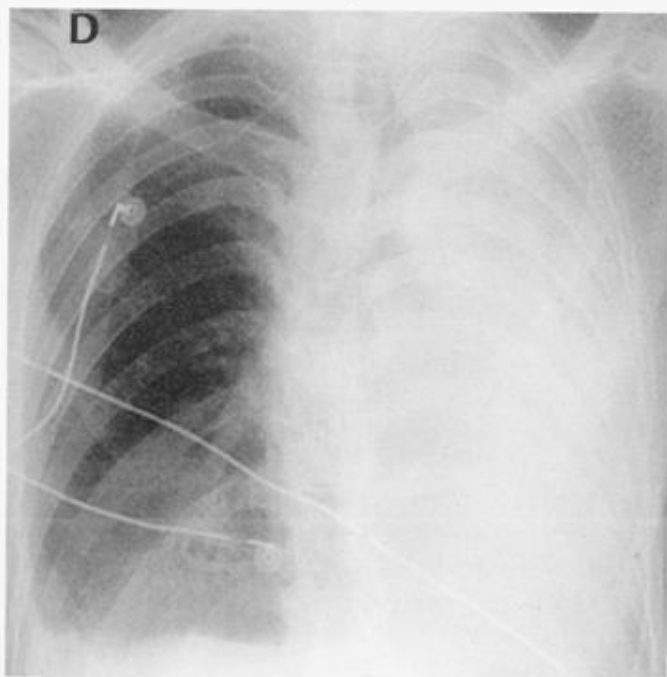


Figura 8-10

Para entender o deslocamento hilar é preciso conhecer as posições relativas dos hilos normais. Em mais de 97% dos indivíduos, o hilo esquerdo (E) fica um pouco mais alto do que o hilo direito (D) (veja Figura 8-9A). Nos outros 3% os hilos encontram-se no mesmo nível. Esses dados são baseados na análise de 1000 radiografias de tórax estudadas pelo Dr. Felson, quando ele não tinha nada melhor para fazer (Segunda Guerra Mundial – não foi convocado para combater no exterior, a esposa estava nos EUA e ainda não existia televisão).

14

A depressão hilar indica colapso do _____ (Fig. 8-9B). A elevação hilar indica colapso do _____ (Fig. 8-1A, p. 122). O lobo médio e a atelectasia da _____ geralmente não deslocam o hilo. O deslocamento hilar é o sinal _____ de atelectasia mais confiável.

15

Um outro sinal indireto é o deslocamento de estruturas [na direção/na direção oposta] do pulmão colapsado. Na atelectasia lobar, por exemplo, o diafragma está freqüentemente [elevado/rebaixado]. Esse é o segundo sinal *indireto* de perda de volume. A propósito, qual hemidiafragma é geralmente mais alto? _____ (veja Figura 8-9A).

16

As estruturas mediastinais também podem se deslocar. No colapso do lobo superior, a traquéia desloca-se [na direção/na direção oposta] da lesão (Fig. 8-5, p. 126). No colapso do lobo inferior, o coração pode se deslocar [para o mesmo lado/para o lado contrário] do colapso (Fig. 8-3, p. 124).

14

lobo inferior
lobo superior
língua
indireto

15

na direção
elevado

o direito, por poucos centímetros

16

na direção
para o mesmo lado

Quando o pulmão inteiro entra em colapso, tanto a traquéia quanto o coração deslocam-se na direção da lesão, como mostra a Figura 8-10.

17

A perda de volume geralmente altera a densidade do pulmão. O pulmão atelectásico, sem ar, é [mais/menos] radiopaco. O lobos adjacentes podem hiperinsuflar para preencher os espaços vazios. Essa “hiperinsuflação compensatória” faz com que a área torne-se [mais/menos] radiotransparente e os vasos tornem-se mais [próximos/separados].

17

mais

mais
separados

A Figura 8-10 mostra transparência aumentada devido a insuflação excessiva do pulmão direito. A Figura 8-5 (p. 126) mostra hipertransparência do LIE devido a hiperinsuflação compensatória pelo colapso do LSE.

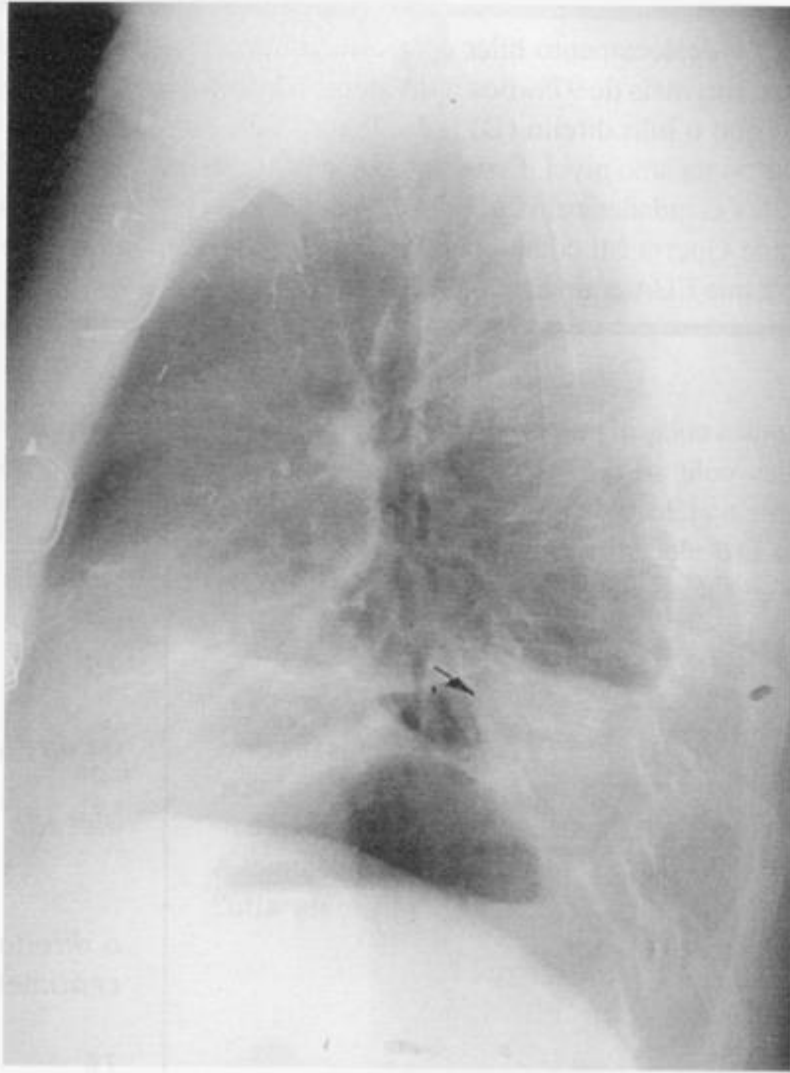


Figura 8-11A

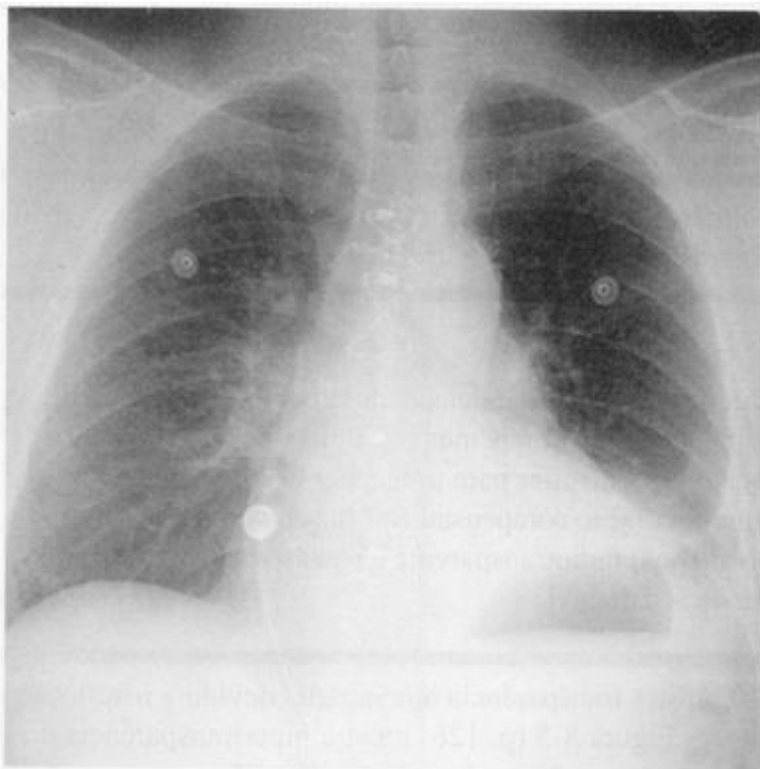

Figura 8-11B

18

Os sinais indiretos de colapso incluem deslocamentos estruturais e alteração das densidades pulmonares.

A. Identifique três estruturas que se deslocam na direção da lesão:

(1) _____

(2) _____

(3) _____

B. Identifique duas estruturas que alteram a densidade:

(1) _____ (2) _____

19

É fácil aplicar esses sinais a lobos específicos porque os dois pulmões exibem sinais de colapso semelhantes. O LID e o LIE (e as grandes cissuras correspondentes) entram em colapso posteriormente, medialmente e para baixo. Na incidência em perfil, a grande cissura é deslocada [anteriormente/posteriormente] e [para cima/para baixo]. Na incidência frontal, o lobo inferior é radiopaco e o hilo está _____. À direita, a grande cissura é freqüentemente [elevada/rebaixada] à medida que o LMD desloca-se para cima para preencher o espaço deixado.

18

A. (1) *hilo*

(2) *diafragma*

(3) *mediastino*

B. (1) *pulmão colapsado, opacidade aumentada (hiperdensidade)*

(2) *pulmão hiperinsuflado, transparência aumentada (hipertransparência)*

19

posteriormente para baixo rebaixado rebaixada

A Figura 8-11A mostra que a grande cissura (seta) está posteriorizada devido ao colapso dos segmentos basais do LIE. Na incidência PA, Figura 8-11B, os segmentos basais atelectásicos estão radiopacos. O hilo está rebaixado, a bolha gástrica (diafragma) está alta e o LSE está hipertransparente. Observe o sinal da silhueta do diafragma nas radiografias PA e em perfil.

20

O colapso do LMD e da língula podem ser melhor visibilizados na incidência em perfil porque o feixe de raios X está [paralelo/perpendicular] ao lobo achatado (veja Fig. 8-7, p. 128). Na atelectasia do LMD, a pequena cissura desloca-se _____ e a parte inferior da grande cissura desloca-se _____. O lobo médio, entre as cissuras, está [radiotransparente/radiopaco].

20

paralelo

para baixo anteriormente radiopaco

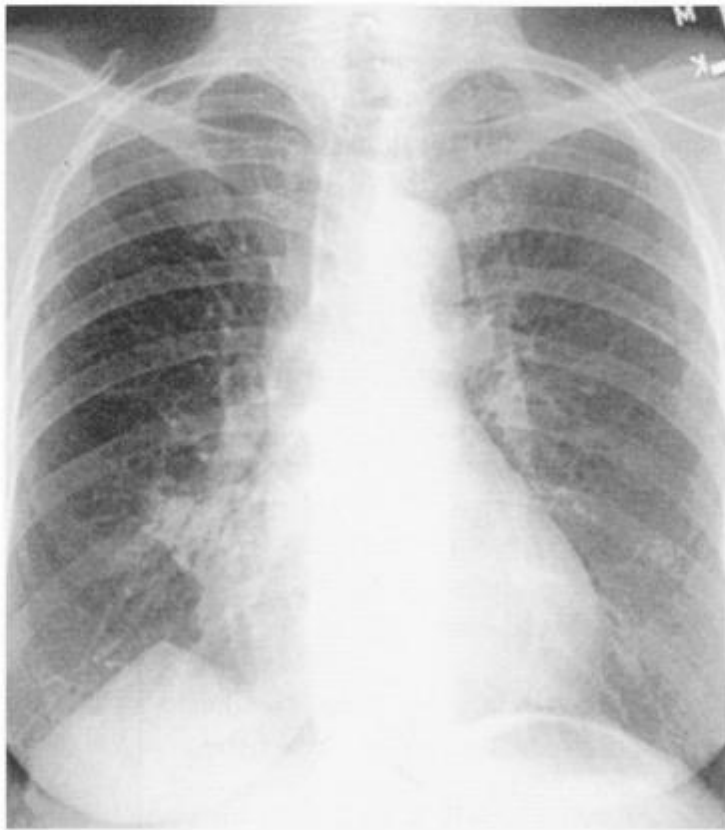


Figura 8-12A

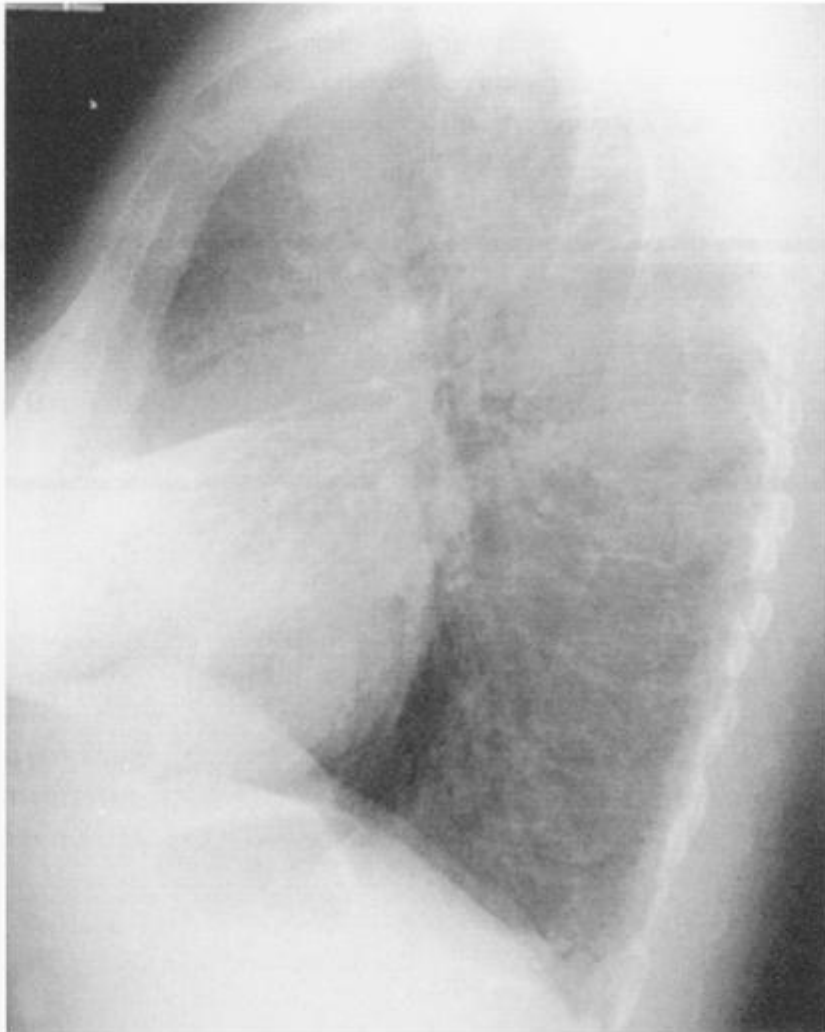


Figura 8-12B

21

O colapso do LMD e da língua frequentemente resultam em um tênue aumento da densidade na projeção frontal. O sinal da silhueta frequentemente vem em nosso auxílio. O colapso do LMD apaga a _____ e o colapso da língua apaga a _____. O sinal da silhueta pode ser a única alteração visível na radiografia PA.

21

***borda direita do
coração
borda esquerda do
coração***

Na Figura 8-12A, o LMD colapsado é pouco visível, mas a borda direita do coração mostra um sinal da silhueta. Na Figura 8-12B, o LMD achatado e radiopaco é facilmente visibilizado no perfil. O LMD normal e a língua são pequenos e a atelectasia não causa alterações das estruturas adjacentes.

Pérola Clínica: A reexpansão do lobo médio é frequentemente lenta depois do colapso porque ele é comprimido pelos lobos superior e inferior hiperinsuflados. A “síndrome do LMD” é uma atelectasia não obstrutiva crônica, mas pode simular radiologicamente uma obstrução do LMD.

22

Os dois lobos superiores colapsam anteriormente, medialmente e para cima. A parte superior da grande cissura move-se [anteriormente/posteriormente]. Com a atelectasia do LSD, a pequena cissura move-se [para cima/para baixo] e [medialmente/lateralmente].

22

***anteriormente
para cima/medialmente***

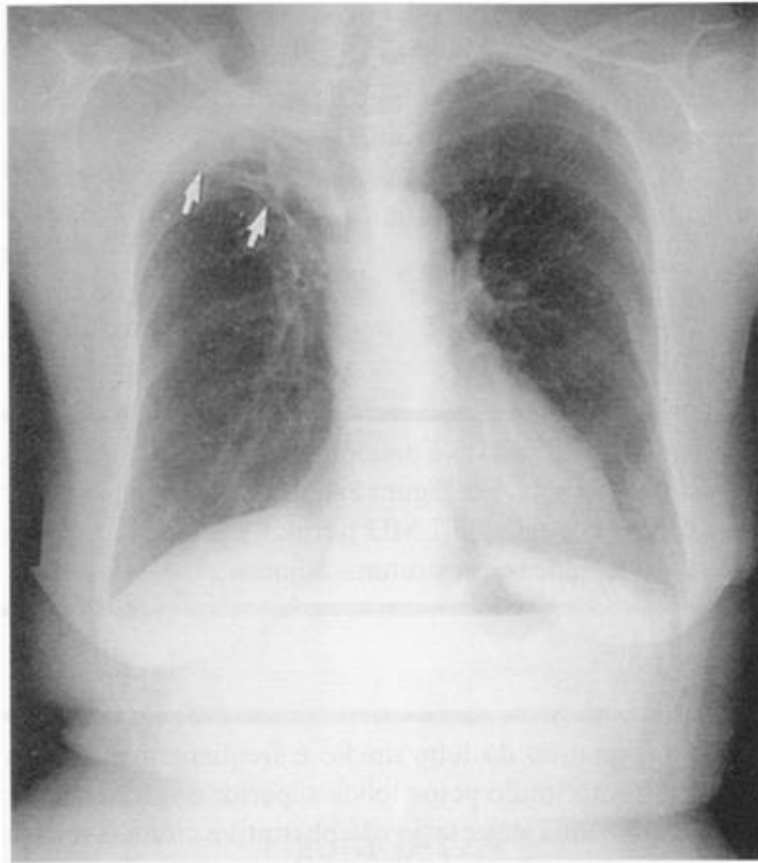


Figura 8-13

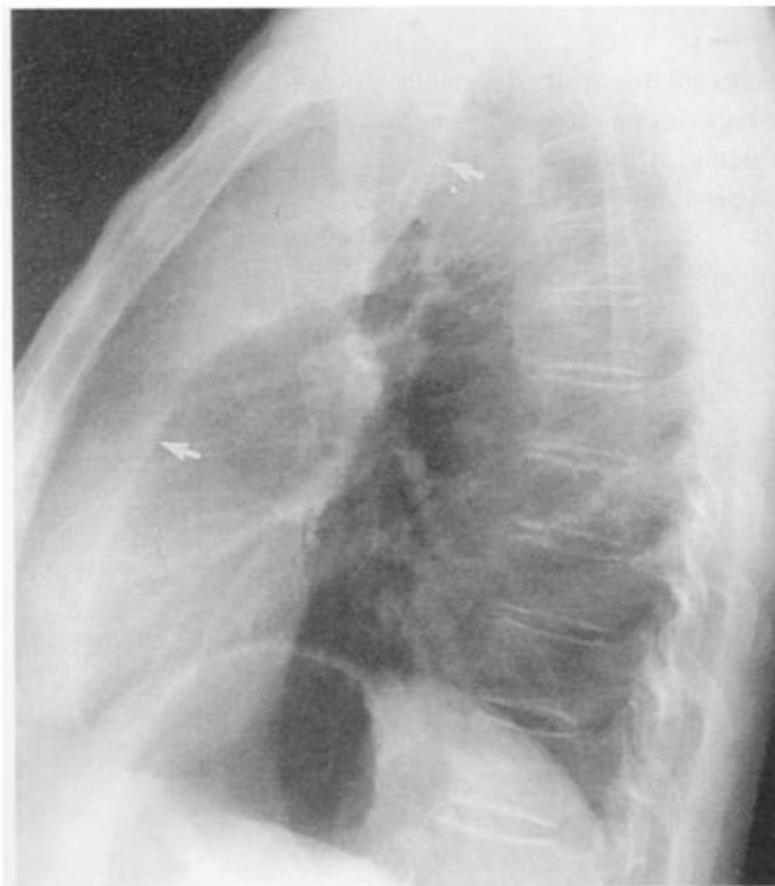

Figura 8-14A

23

A Figura 8-13 mostra colapso do LSD com elevação e deslocamento medial da pequena cissura (setas). O hilo direito está _____ e a traquéia está _____.

Se você errou essa resposta, você pegou a maldição do cupim constipado – incapacidade de atravessar tábuas.

23

elevado/deslocada para a direita

A parte superior e lingular do LSE frequentemente entram em colapso em conjunto, uma vez que compartilham brônquios comuns. Na Figura 8-14A, o lobo colapsado desloca-se para frente. A grande cissura (setas) desloca-se anteriormente. O lobo inferior hiperinsuflado desloca-se para cima e entra em contato com o arco aórtico. O sinal da silhueta esperado está ausente na radiografia PA (Fig. 8-14B). Observe a elevação do diafragma e do hilo.

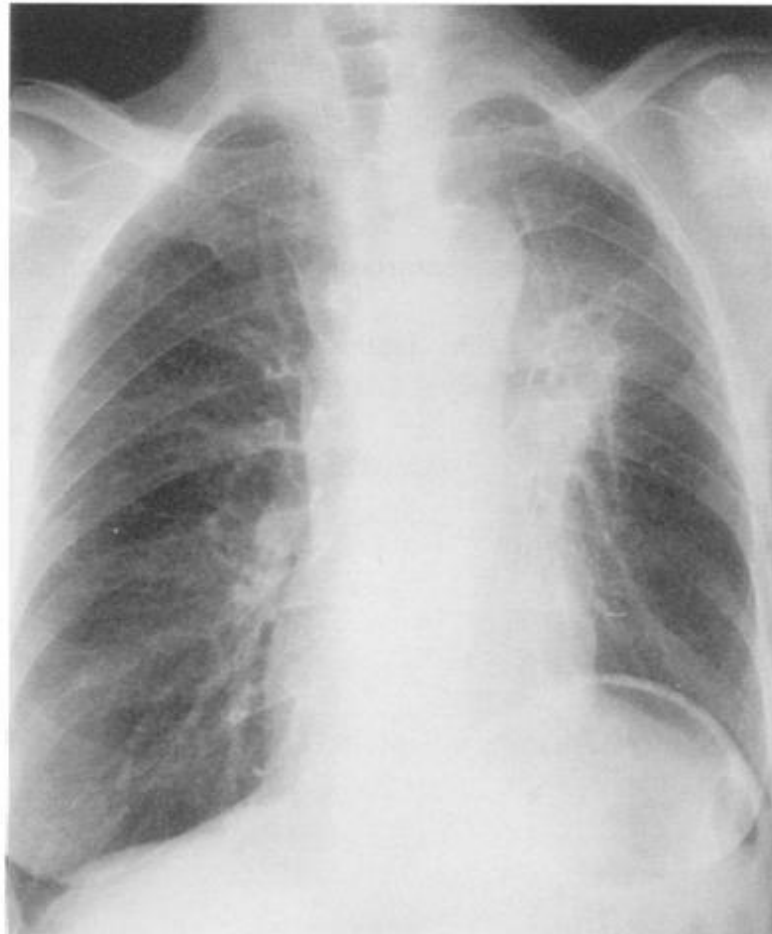


Figura 8-14B

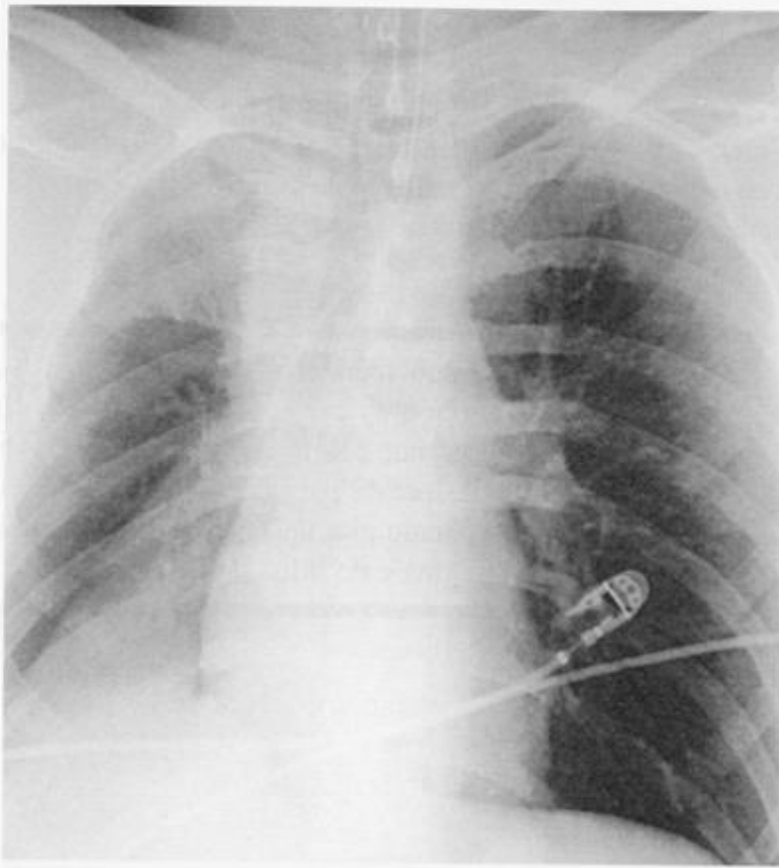


Figura 8-15

REVISÃO

I

Qual é o principal mecanismo de atelectasia para as seguintes doenças?

- (1) derrame pleural _____
- (2) silicose _____
- (3) SARA _____
- (4) grande tumor hilar _____

II

Identifique o(s) lobo(s) colapsado(s):

- (1) grande cissura posteriorizada, hilo rebaixado _____ ou _____
- (2) pequena cissura elevada, grande cissura anteriorizada _____
- (3) hilo rebaixado, diafragma elevado, borda do coração visível _____

III

A Figura 8-15 mostra um paciente 8 horas após uma cirurgia de grande porte. Esta é a sua chance de utilizar tudo o que você aprendeu nos últimos capítulos.

- A. Quais lobos estão colapsados? _____
- B. Sinais diretos? _____
- C. Sinais indiretos? _____
- D. Quais são as causas mais prováveis de colapso nessa situação? _____ e _____
- E. Broncogramas aéreos [presentes/ausentes], indicando _____
- F. Sinal da silhueta: Onde? _____

I

- (1) relaxamento (passiva)
- (2) cicatrização
- (3) aderência
- (4) reabsorção (obstrutiva, extrínseca)

II

- (1) LID/LIE
- (2) LSD
- (3) LID ou LIE

III

- A. LSD/LIE
- B. elevação da pequena cissura
- C. deslocamento mediastinal, elevação do diafragma, hiperinsuflação do pulmão esquerdo, LSD, LIE radiopaco
- D. reabsorção (retenção de secreções)/hipoventilação
- E. ausentes/muco nos brônquios principais
- F. diafragma, mediastino

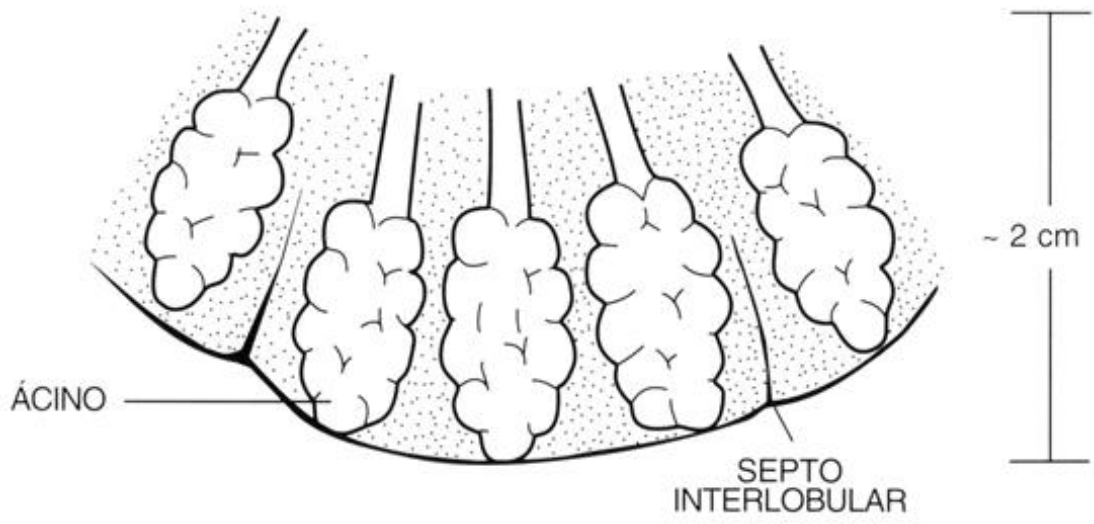


Figura 9-1

Padrões de Doença Pulmonar

9



Já observamos como uma doença pode consolidar ou colabar um segmento ou lóbulo. Agora observaremos outros padrões de doença pulmonar focal e difusa. O pulmão reage à doença de maneira limitada. O interstício pode tornar-se espessado ou adelgado e os alvéolos podem ser preenchidos com líquido ou com mais ar do que o necessário. Essas alterações podem ser focais ou difusas, agudas ou crônicas. Dessa maneira, existem 16 combinações possíveis: (interstício = espessado/adelgado) X (alvéolos = líquido/ar) X (localização = focal/difusa) X (tempo = agudo/crônico). Relaxe, vamos nos concentrar apenas nas combinações mais comuns. Essas quatro variáveis básicas nos ajudarão a analisar a radiografia de tórax e a estabelecer um diagnóstico diferencial.

1

Em primeiro lugar, uma revisão rápida. Para toda radiografia de tórax, perguntamos: “Aqui **Tem Muitas Patologias Pulmonares?**”

A = _____ P = _____
T = _____ P = _____
M = _____

Veja novamente as técnicas de leitura especificadas nas Figuras 3-5 a Figura 3-8 (pp. 44-50), se necessário.

2

Conceitualmente, o pulmão possui dois componentes, as estruturas de apoio (artérias, veias, brônquios, etc.), conhecidas como _____ e os sacos de ar, conhecidos como _____. Os sacos de ar formam o ácinos e vários ácinos formam o _____. Veja novamente a Figura 9-1.

1

A = abdome
T = tórax (ossos e partes moles)
M = mediastino
P = pulmão – unilateral
P = pulmão - bilateral

2

interstício
alvéolos
lóbulo pulmonar secundário

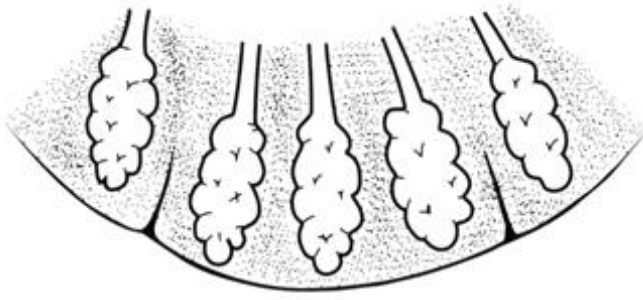


Figura 9-2A

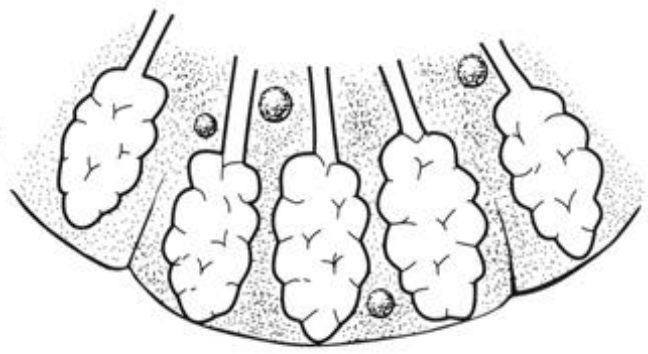


Figura 9-2B

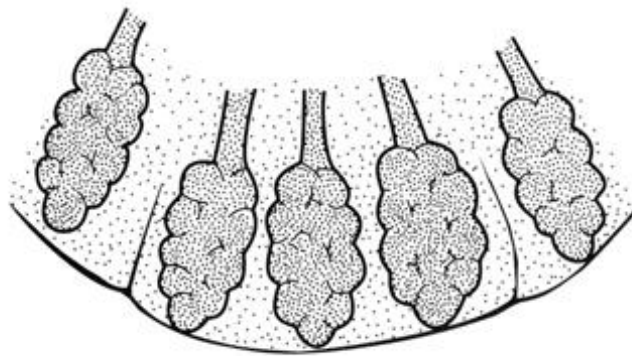


Figura 9-2C

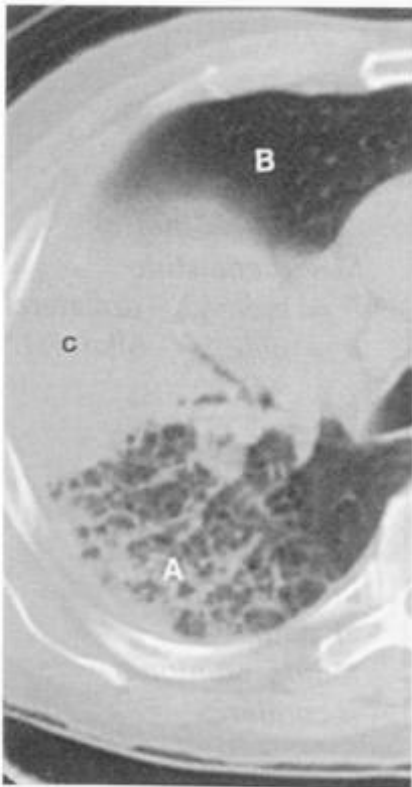

Figura 9-3A

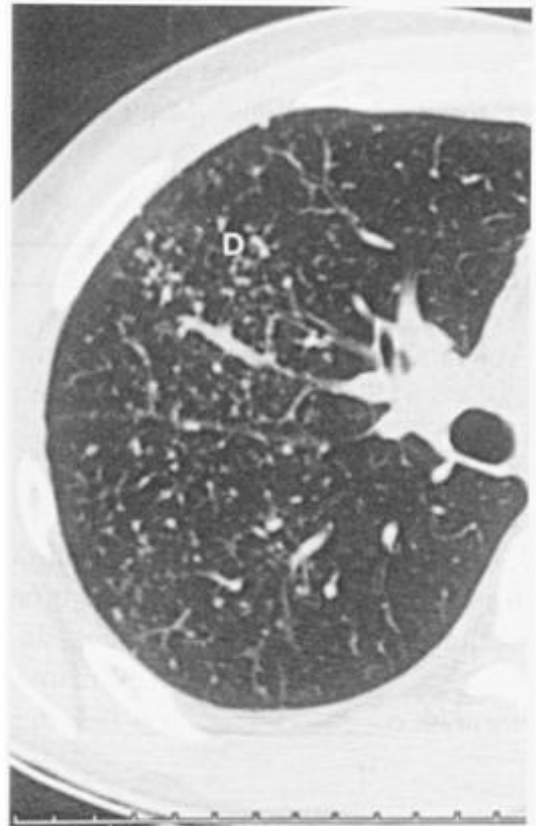


Figura 9-3B

3
Em uma radiografia de tórax, os _____ ramificados são basicamente o interstício visível. À medida que se ramificam, os vasos desaparecem na periferia por que estão _____.

3
vasos pulmonares
fora do alcance da
resolução dos raios X

4
Os alvéolos cheios de ar são pequenos demais para alcançar resolução, mas em conjunto, aparecem uniformemente [radiotransparentes/radiopacos].

4
radiotransparentes

A maioria das doenças pulmonares resulta em aumento da radiodensidade do pulmão. Se o interstício se espessar, poderá ser observado mais periféricamente na radiografia ou TC. Se o espessamento intersticial for generalizado, o padrão é linear (reticular) (Fig. 9-2A). Se o espessamento for discreto, forma nódulos múltiplos e minúsculos (Fig. 9-2B). Se os alvéolos forem preenchidos com líquido, as áreas preenchidas tornam-se radiopacas e o interstício é envolto na mesma densidade (Fig. 9-2C).

5
Associe as descrições abaixo com os padrões de TC mostrados nas Figuras 9-3A e 9-3B.

- (1) normal _____
 (2) doença alveolar _____
 (3) espessamento intersticial linear (reticular) _____
 (4) espessamento intersticial nodular _____

5
B
C
A
D

Com os olhos de sua mente (seja lá o que isso signifique) visualize e faça uma fusão dos padrões da Figura 9-2 com os padrões da Figura 9-3.

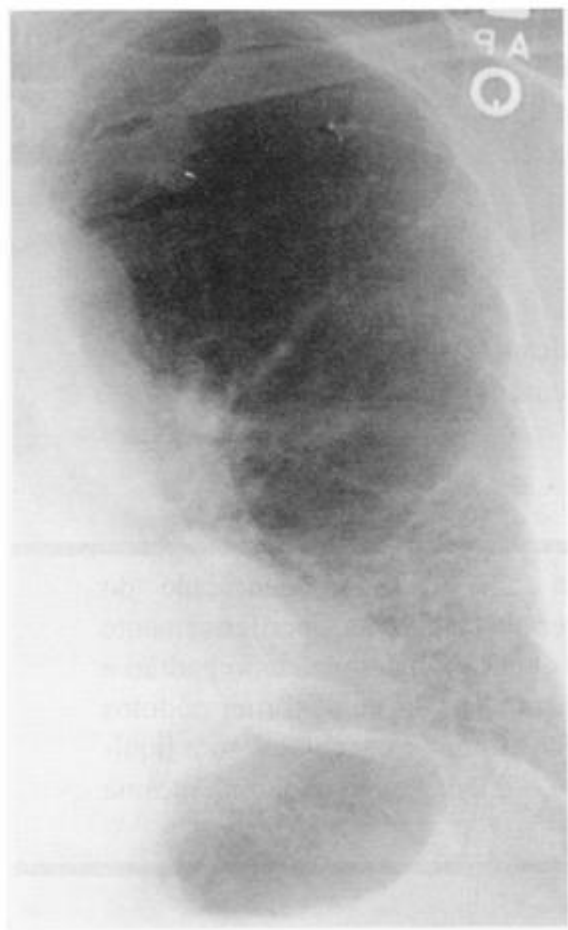


Figura 9-4A

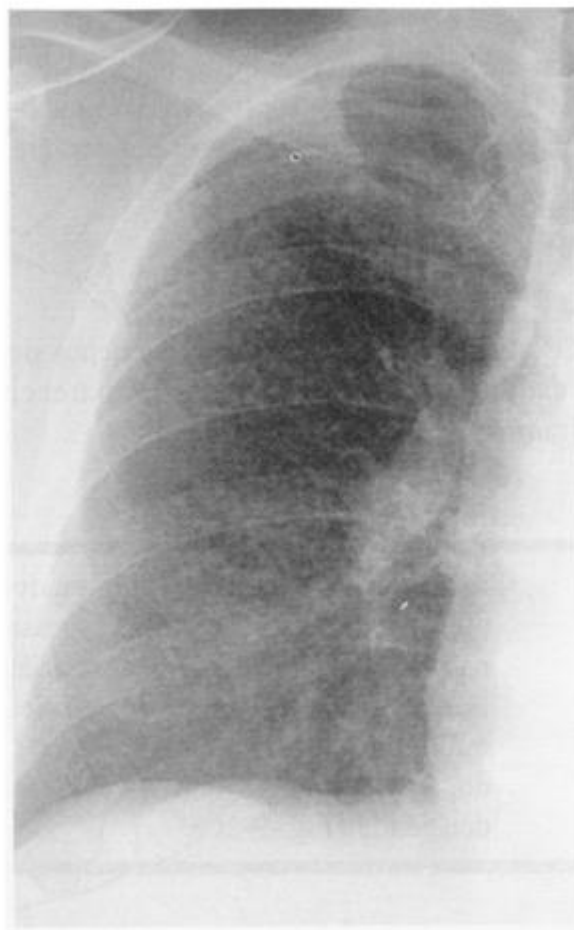

Figura 9-4B

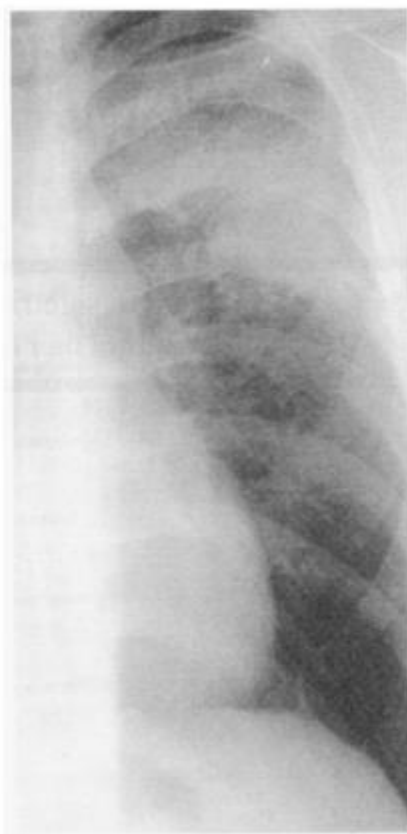

Figura 9-4C

6

Associe os padrões listados abaixo com os padrões ilustrados nas Figuras 9-4A, 9-4B, e 9-4C.

- (1) doença alveolar _____
 (2) espessamento intersticial reticular (linear) _____
 (3) espessamento intersticial nodular _____

6

- (1) **Figura 9-4C**
 (2) **Figura 9-4A**
 (3) **Figura 9-4B**

7

Vamos dar uma olhada nos padrões específicos. Na *doença pulmonar intersticial*, o tecido peribroncovascular se espessa. Isso faz com que os vasos ou a “trama vascular” apareça [mais/menos] proeminente. Ao mesmo tempo, os alvéolos continuam _____. A aparência básica é de um pulmão aerado, mas que apresenta uma trama vascular acentuada.

7**mais****aerados**

Pérola clínica: Causas frequentes de espessamento intersticial são edema, inflamação, tumor e fibrose.

8

As Figuras 9-4A e 9-4B mostram a trama vascular proeminente, que pode estar localizada em uma área do pulmão (focal) ou ser generalizada (difusa).

1. Na Figura 9-4A, o padrão predominante é (linear/nodular) e (difuso/focal).
2. Na Figura 9-4B, o padrão predominante é (linear/nodular) e (difuso/focal).

8

linear
focal
nodular
difuso

9

Em geral, as doenças pulmonares intersticiais *agudas* e *crônicas* são semelhantes. Se a trama for mal definida e não estiver distorcida (ex.: padrão de ramificação normal), a doença é provavelmente [aguda/crônica]. Se a trama pulmonar for clara (bem definida) e estiver distorcida (ex.: ramificação irregular, angular), a doença é provavelmente [aguda/crônica].

9

aguda
crônica

Pérola clínica: O método mais confiável para distinção entre doença pulmonar aguda e crônica é a análise das radiografias prévias ou, os céus nos protejam, tirando uma história. Isso não é trapaça. É juntar informações para chegar a melhor resposta possível para o paciente.

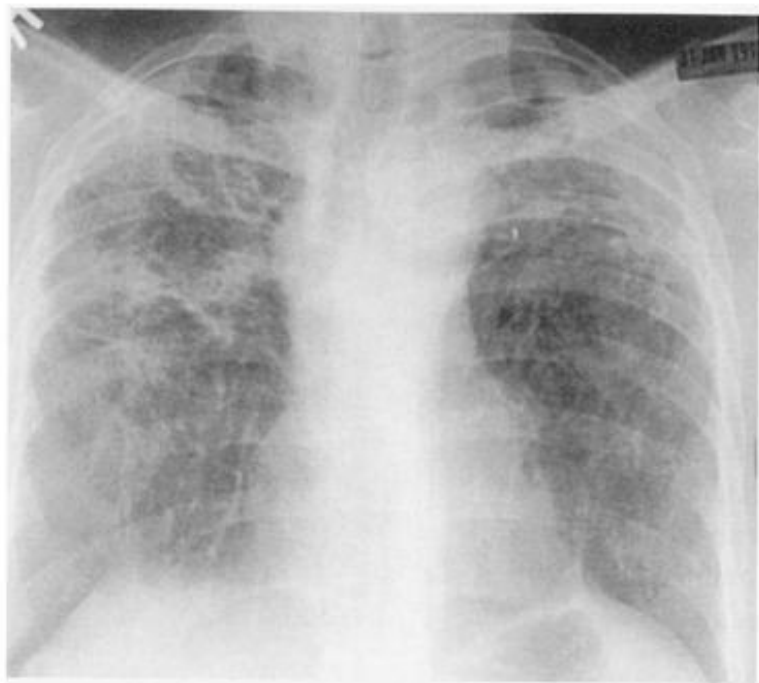


Figura 9-5A

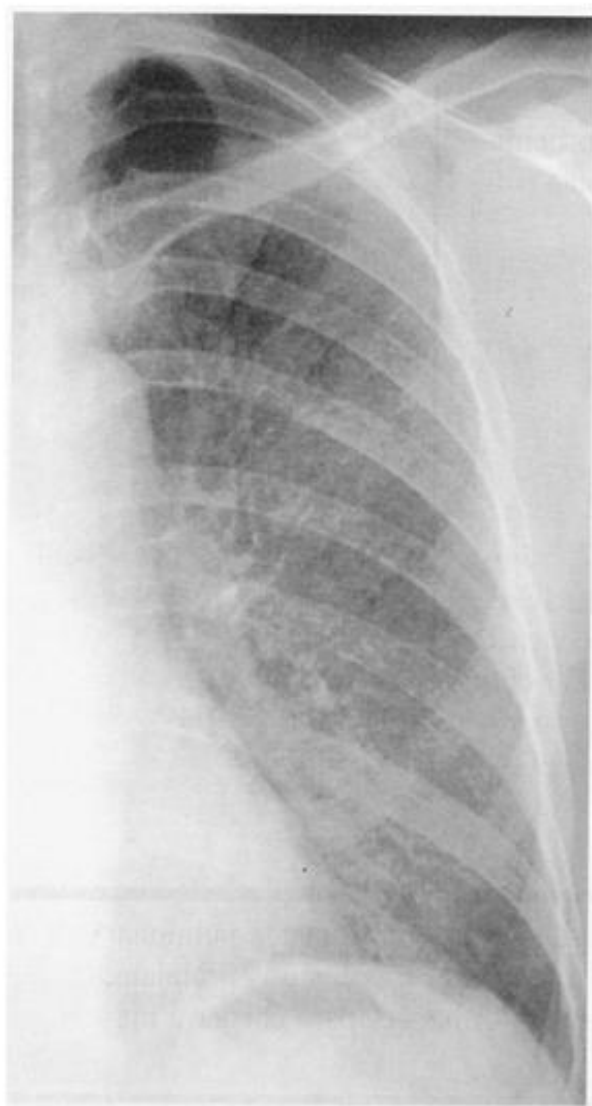


Figura 9-6

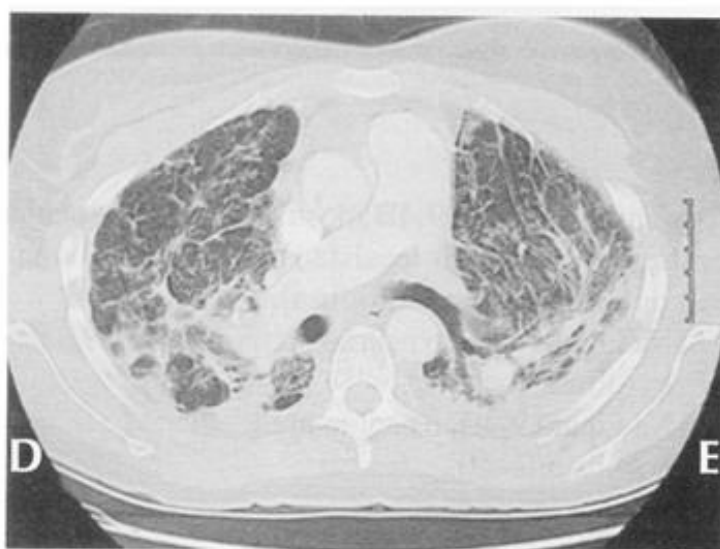

Figura 9-5B

10

A Figura 9-5A mostra uma doença pulmonar intersticial difusa. A trama vascular está [aumentada /diminuída], enquanto os alvéolos estão [aerados/sem ar]. A doença é crônica porque a trama [está/não está] distorcida e é [distinta/indistinta]. A Figura 9-5B, a TC mostra o interstício distorcido e claro e o pulmão aerado.

11

Na Figura 9-6 a trama vascular está aumentada. As margens estão [claras/borradas] e a trama vascular [está/não está] distorcida. Isso sugere doença [aguda/crônica]. Compare com a Figura 9-5A .

10

*aumentada
aerados
não está/distinta*

11

*borradas/não está
aguda*

Pérola Clínica: A maioria das doenças pulmonares intersticiais difusas é crônica e geralmente devido a fibrose. As doenças pulmonares intersticiais difusas agudas são geralmente devido a edema pulmonar e pneumonia por micoplasma/viral.

12

Associe os padrões da primeira coluna com a causa provável na segunda coluna:

1. A trama vascular está espessada.
_____ (A) agudo
2. A trama vascular está bem visível.
_____ (B) crônico
3. A trama vascular é incharacterística.
_____ (C) agudo ou crônico
4. A trama vascular está distorcida.

5. A trama vascular apresenta alterações após alguns dias.

12

1 = C

2 = B

3 = A

4 = B

5 = A

Acabamos de aprender que a maioria das doenças pulmonares intersticiais difusas é crônica. A maioria das doenças alveolares (consolidação do espaço aéreo), seja focal, multifocal ou difusa, é aguda. Na doença alveolar, os espaços aéreos são preenchidos com líquido (edema, sangue, muco, etc.), fazendo com que o pulmão pareça sem ar (radiopaco, opaco, consolidado). O padrão alveolar pode ser relativamente homogêneo (um lobo ou segmento) ou localizado e distribuído pelo pulmão.

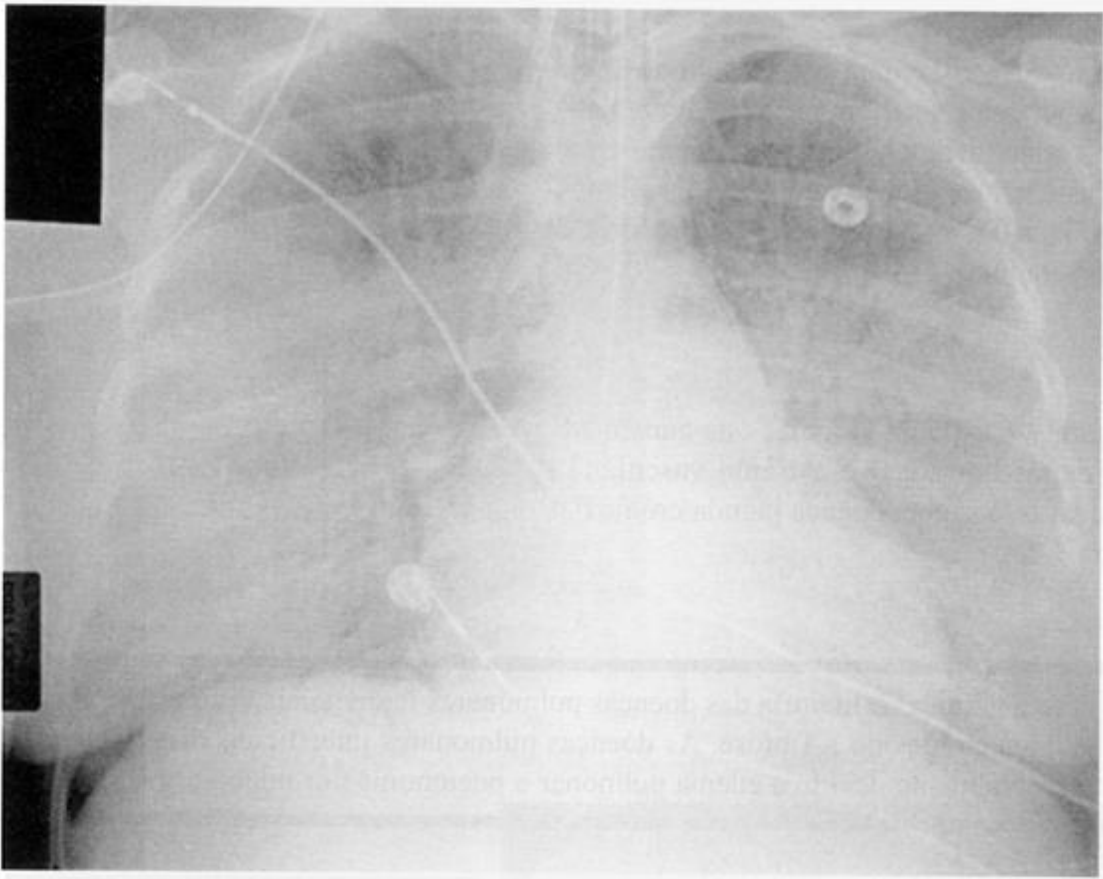


Figura 9-7

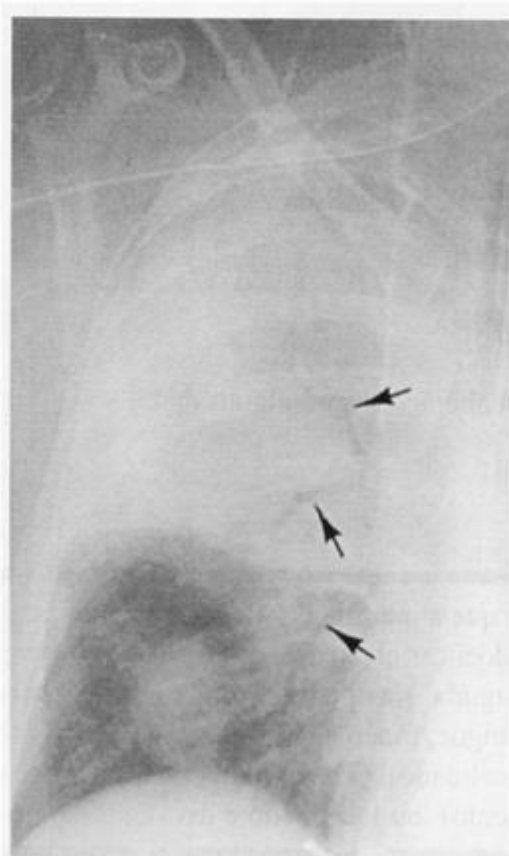


Figura 9-8

13

A Figura 9-7 mostra uma doença [intersticial/alveolar] *difusa*. A trama vascular [é/não é] visível dentro das áreas consolidadas. Este conceito é semelhante ao do sinal da _____, porque a densidade de líquido do pulmão está em contato direto com a densidade de líquido dos vasos pulmonares (interstício).

14

A consolidação alveolar causará um sinal da silhueta com o diafragma, coração, ou aorta somente se houver _____. O sinal da silhueta geralmente está [presente/ausente] na doença intersticial porque o _____ é adjacente à essas estruturas.

15

O broncograma aéreo (Você se lembra do broncograma aéreo?) é geralmente observado na doença [alveolar/intersticial] porque as principais vias aéreas estão [pérvias/obliteradas], mas circundadas pelo pulmão consolidado (densidade de líquido). Na doença intersticial, os brônquios ainda estão circundados pelo _____.

13

***alveolar
não é
silhueta***

14

***contato indireto
ausente
pulmão aerado***

15

***alveolar
pérvias***

pulmão aerado

A Figura 9-8 mostra a consolidação do espaço aéreo do LSD, um broncograma aéreo (setas) e o sinal da silhueta da parte superior do coração e mediastino – três sinais importantes da doença alveolar. Também há consolidação focal do LID que não apresenta um broncograma aéreo ou sinal da silhueta.

16

Um broncograma aéreo significa que o brônquio contém _____, mas está circundado por [infiltrado alveolar/pulmão aerado]. No entanto, se muco ou outro líquido preencher os brônquios, o broncograma aéreo estará [ausente/presente], mesmo quando houver consolidação do espaço aéreo adjacente.

16

ar/infiltrado alveolar

ausente

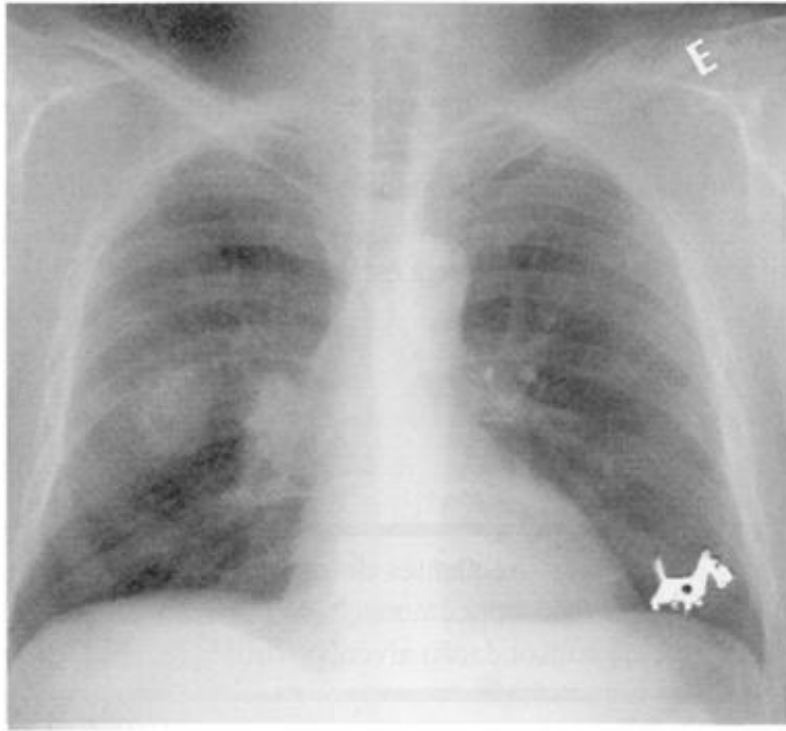


Figura 9-11

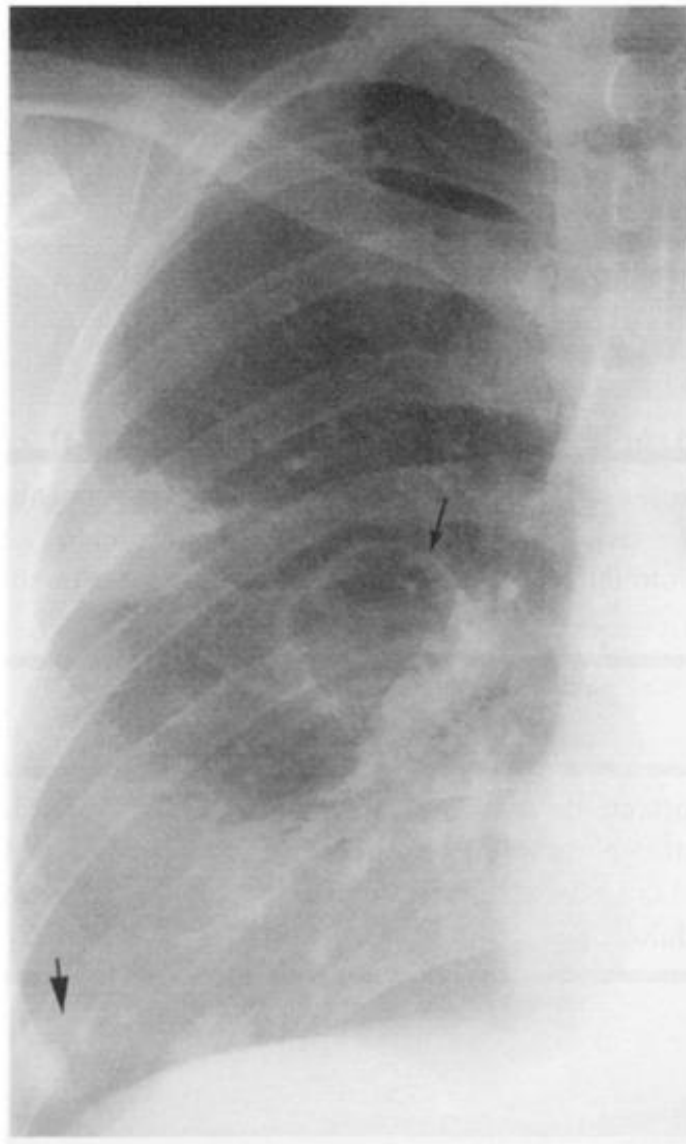


Figura 9-12

19

A Figura 9-11, mostra uma opacidade [alveolar/intersticial] focal à direita. Suas margens são distintas e mede mais de 3 cm. É chamada de _____. Caso medisse 1,5 cm, seria chamada de _____. No LIE há outra _____.

19***alveolar******massa
nódulo/mancha no
pulmão ****

Pérola clínica: Infiltrados alveolares crônicos, nódulos, e massas são com maior frequência decorrentes de infecção insidiosa ou doença pulmonar inflamatória. Depois dos 40 anos, o câncer torna-se um motivo de grande preocupação.

20

Quando qualquer lesão alveolar (infiltrado, massa, nódulo) torna-se necrótica, o material liquêfeito geralmente é expectorado e substituído por _____. O centro da cavidade torna-se [radiopaco/radiotransparente].

20***ar
radiotransparente***

A Figura 9-12 mostra massas múltiplas, duas das quais são cavitárias (setas).

*Essa é a “mancha no pulmão” a que os pacientes sempre se referem.

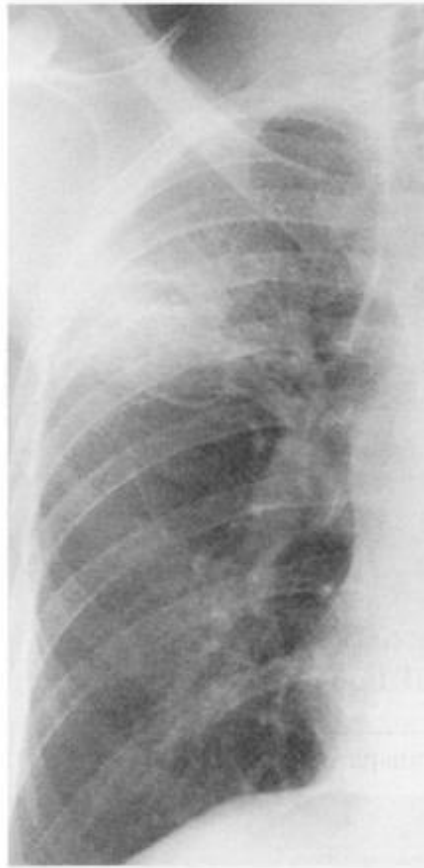

Figura 9-13

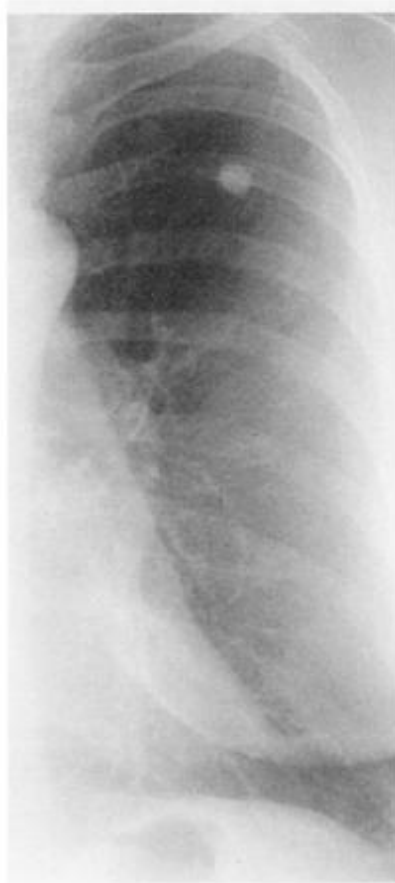

Figura 9-14

21

Se o material necrosado for apenas parcialmente expelido, forma-se um nível _____, visível somente quando o feixe de raios X for [paralelo/perpendicular] à interface. O nível líquido poderá ser visto somente nas radiografias frontais na posição [ortostática/em decúbito dorsal].

21

***líquido
paralelo***

ortostática

A Figura 9-13 mostra um nível líquido em uma pneumonia cavitária do LSD. Compare com a Figura 9-12, na qual não há líquido nas cavidades.

22

Se o material caseoso não for expelido, a lesão pode evoluir para cura e organização de um granuloma (cicatriz). Os granulomas freqüentemente se calcificam.

A Figura 9-14 mostra um nódulo no LSE [mais denso/menos denso] do que a costela e que portanto está _____. A maior probabilidade é de que seja [uma cicatriz/um tumor].

22

***mais denso
calcificado
uma cicatriz***

Pérola clínica: a calcificação maciça é um sinal importante de doença benigna do pulmão. A histoplasmoze e a TB curadas são a causa mais freqüente de granulomas pulmonares.

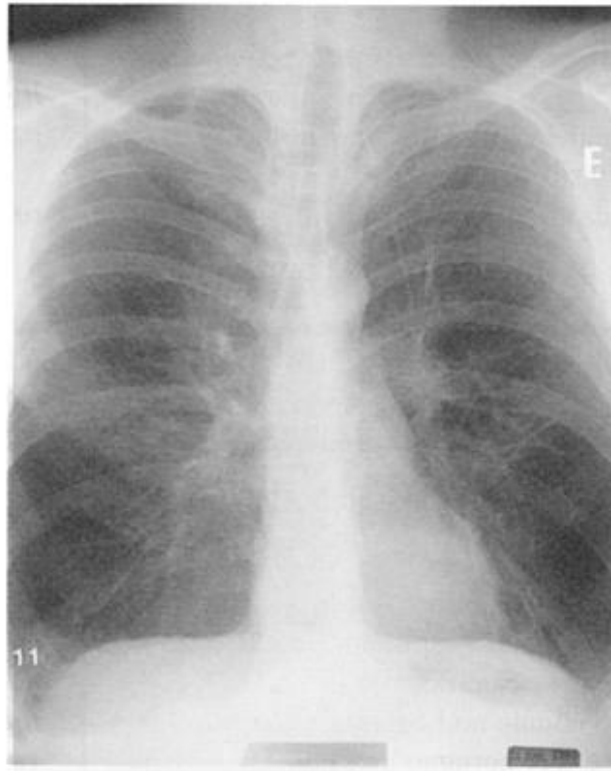


Figura 9-15A

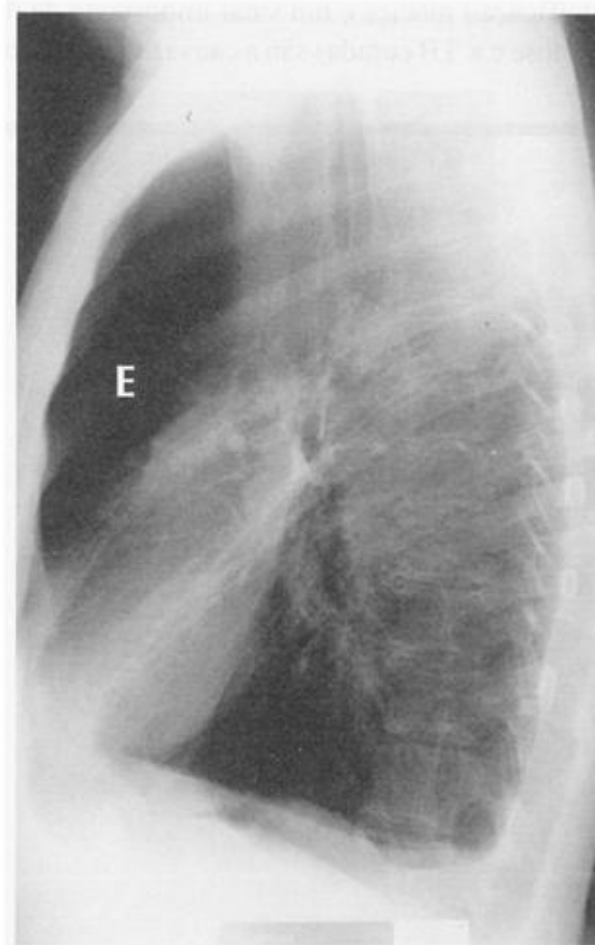


Figura 9-15 B

Poucas condições fazem com que o pulmão torne-se mais radiotransparente. Se o pulmão estiver hiperinsuflado, torna-se hipertransparente porque uma quantidade fixa de tecido é distribuída sobre um volume maior. Se o interstício for destruído (ex.: formação de bolhas), o pulmão torna-se hipertransparente porque há menos tecido para absorver a radiação. A presença de bolhas ou diminuição do interstício substituem ou distorcem a trama vascular (Fig. 9-15, 9-16).

23

A combinação de hiperexpansão e _____ indica enfisema. Na incidência frontal, as alterações diafragmáticas indicam hiperexpansão. Na Figura 9-15A, os hemidiafragmas são planos e [normais/elevados/rebaixados]. Eles estão mais baixos do que a _____ costela posterior. Os hemidiafragmas localizam-se normalmente ao nível da nona ou décima costela posterior.

24

A hiperexpansão também pode ser observada na radiografia em perfil. Na Figura 9-15B, o esterno está [normal/encurvado/rebaixado]. O “espaço retroesternal livre”, a área entre a aorta ascendente e o esterno (E) está [normal/aumentado/diminuído]. Os hemidiafragmas estão _____ e _____. O diâmetro AP está aumentado (tórax em barril).

23

***bolhas (diminuição ou distorção da trama vascular)
rebaixados
décima primeira***

24

***encurvado
aumentado
planos/rebaixados***

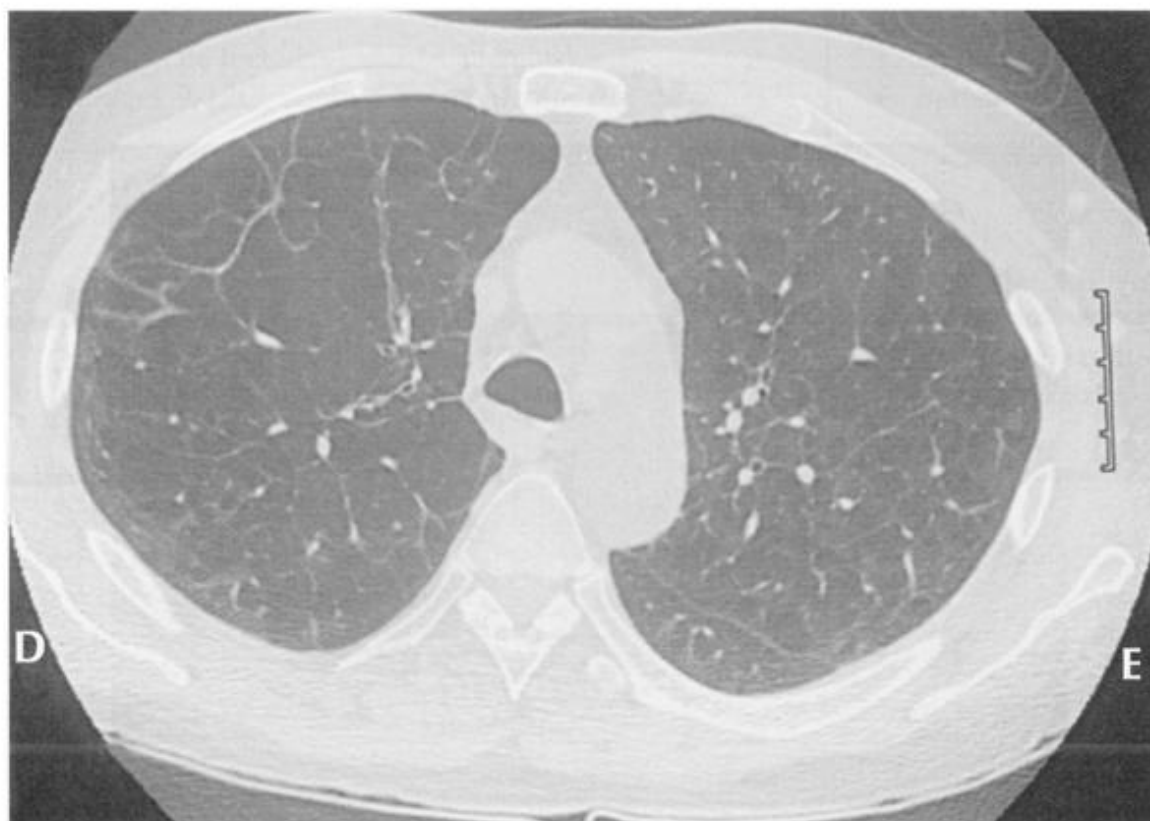

Figura 9-16

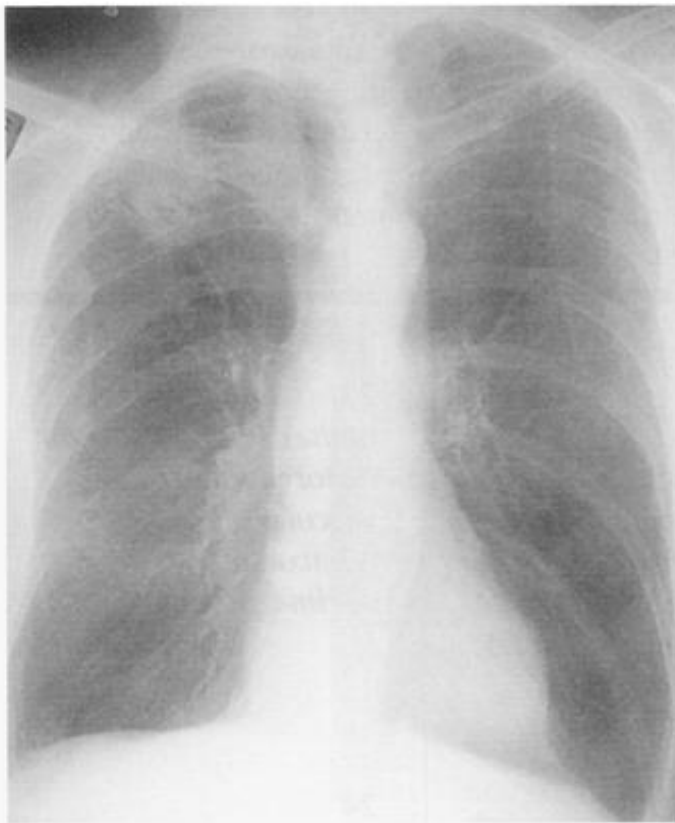

Figura 9-17A

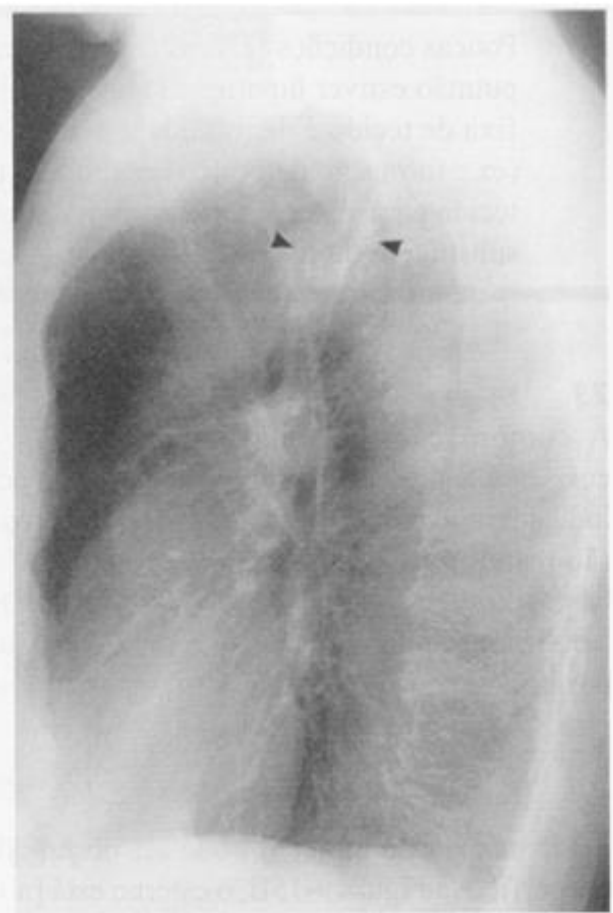


Figura 9-17B

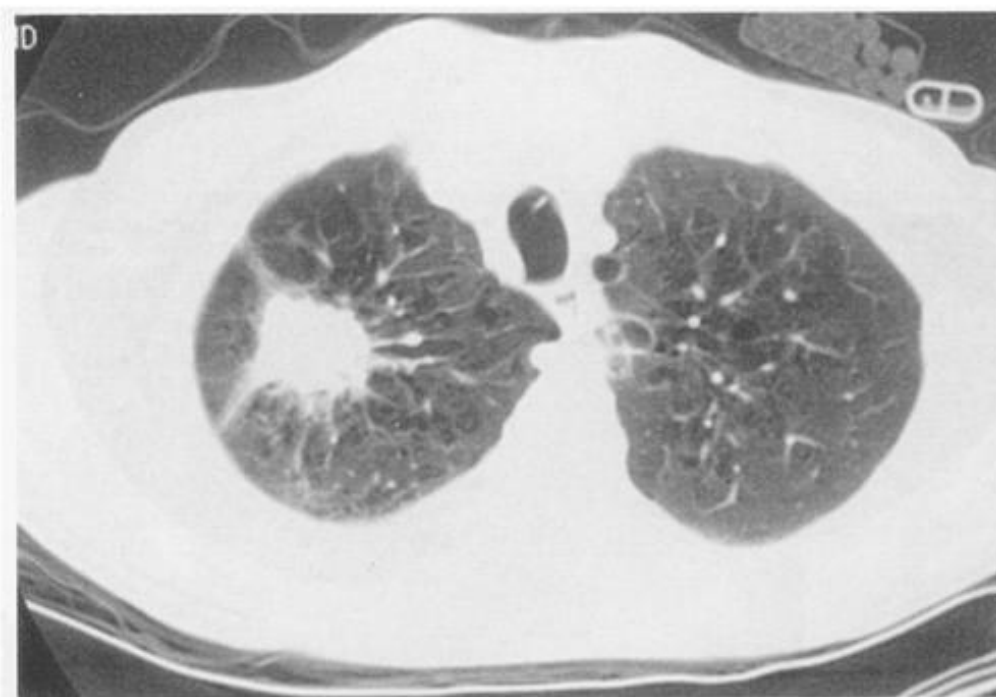


Figura 9-17C

REVISÃO

I

Sinais radiológicos de doença pulmonar *intersticial* difusa:

1. A trama vascular é [mais /menos] visível.
2. O pulmão aparece [aerado /não aerado].
3. Um broncograma aéreo é [freqüentemente /raramente] visível.
4. O sinal da silhueta [é /não é/pode ser] visível.
5. Doenças agudas [causam/não causam] distorção do padrão pulmonar.

II

Sinais radiológicos de doença alveolar ou consolidação do espaço aéreo:

1. Os vasos são [mais/menos] visíveis na área da doença.
2. O pulmão acometido aparece [aerado/não aerado].
1. Um broncograma aéreo [é/não é/pode ser] observado.
2. Um sinal da silhueta [é/não é/pode ser] observado.

III

Nas Figuras 9-17A e 9-17B:

1. O paciente tem qual doença pulmonar generalizada?
2. Há uma _____ focal no lobo _____, no segmento _____.
3. Ele abusou de [bebidas/cigarros/amantes].
4. Na Figura 9-17C, como a TC confirma sua suspeitas?
_____.

I

1. **mais**
2. **aerado**
3. **raramente**
4. **não é**
5. **não causam**

II

1. **menos**
2. **não aerado**
3. **pode ser**
4. **pode ser**

III

1. **DPOC (enfisema)**
2. **massa/LSD/posterior**
3. **cigarro**
4. **massa no LSD, enfisema, cigarros e isqueiro no bolso esquerdo da camisa**

No dia a dia, esses padrões clássicos de doença pulmonar se sobrepõe. No entanto, essa abordagem proporciona uma maneira de organizar suas descrições para elaborar um diagnóstico diferencial.

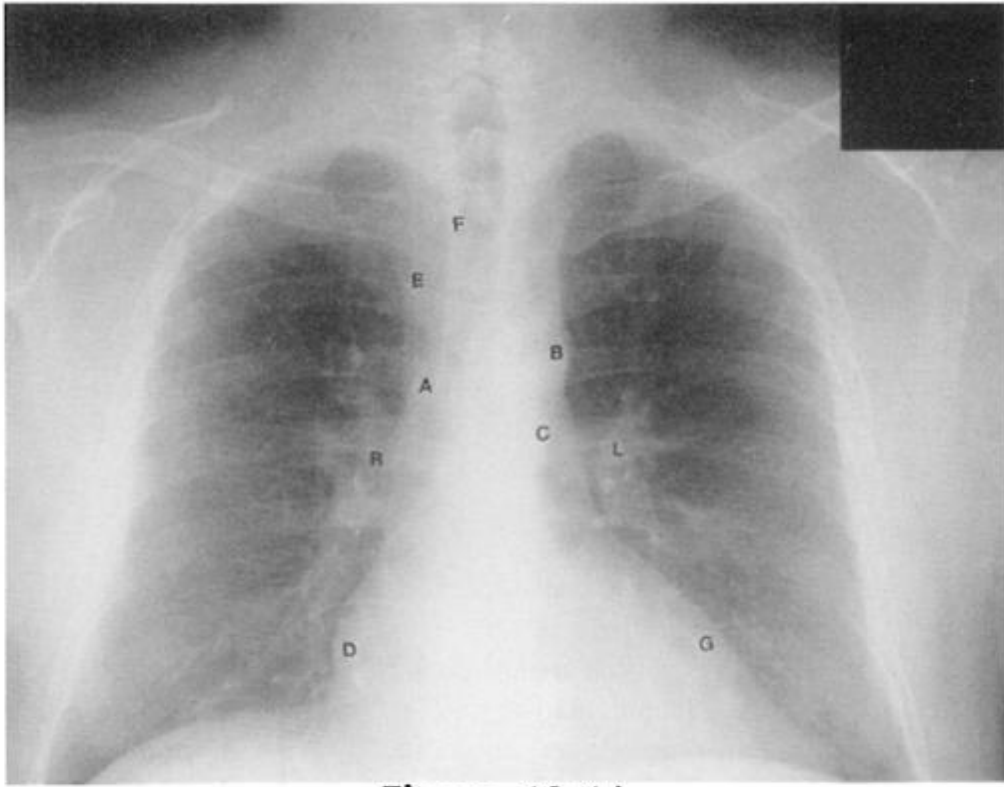


Figura 10-1A

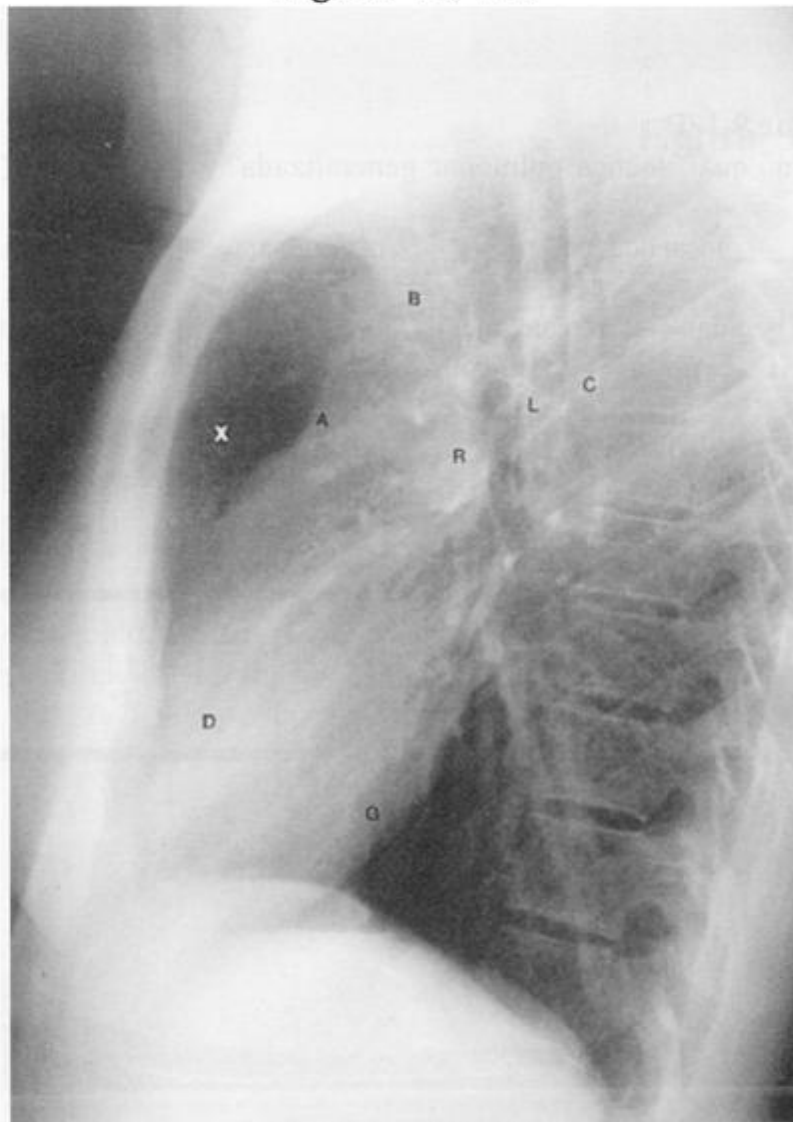


Figura 10-1B

O Mediastino



O mediastino é a área entre o pulmão direito e o esquerdo, margeado pela pleura parietal medial. As doenças mediastinais podem ser de difícil observação na radiografia de tórax porque a maioria delas apresenta densidade de partes moles e são cercadas por estruturas de partes moles. As lesões mediastinais podem causar alargamento local ou difuso; deslocamento, compressão, ou invasão das estruturas adjacentes ou podem ainda produzir um sinal da silhueta com as estruturas adjacentes.

1

Vamos fazer uma revisão das bordas do mediastino. Na Figura 10-1A, identifique as seguintes estruturas:

- | | |
|----------|----------|
| A. _____ | E. _____ |
| B. _____ | F. _____ |
| C. _____ | G. _____ |
| D. _____ | |

(As artérias pulmonares esquerda e direita [E e D], que definem o hilo, situam-se fora do mediastino, no pulmão.)

2

Há uma considerável sobreposição de estruturas mediastinais na incidência PA. A incidência em perfil é frequentemente útil para a localização das estruturas. Na Figura 10-1B, identifique as seguintes estruturas:

- | | |
|----------|----------|
| A. _____ | G. _____ |
| B. _____ | L. _____ |
| C. _____ | R. _____ |
| D. _____ | |
| E. _____ | |

A área transparente (X) entre o esterno e a aorta ascendente é chamada de _____.

3

O mediastino separa completamente o espaço pleural esquerdo do direito em todos os animais exceto na _____. (“O homem é o elo perdido entre os animais e os seres humanos”. Konrad Lorenz)

1

- A. *aorta ascendente*
- B. *botão aórtico (arco)*
- C. *aorta descendente*
- D. *coração direito*
- E. *veia cava superior*
- F. *parede direita da traquéia*
- G. *coração esquerdo*

2

- A. *aorta ascendente*
- B. *botão aórtico*
- C. *aorta descendente*
- D. *coração direito*
- G. *coração esquerdo*
- I. *artéria pulmonar esquerda*
- R. *artéria pulmonar direita*
- X. *espaço retroesternal livre*

3



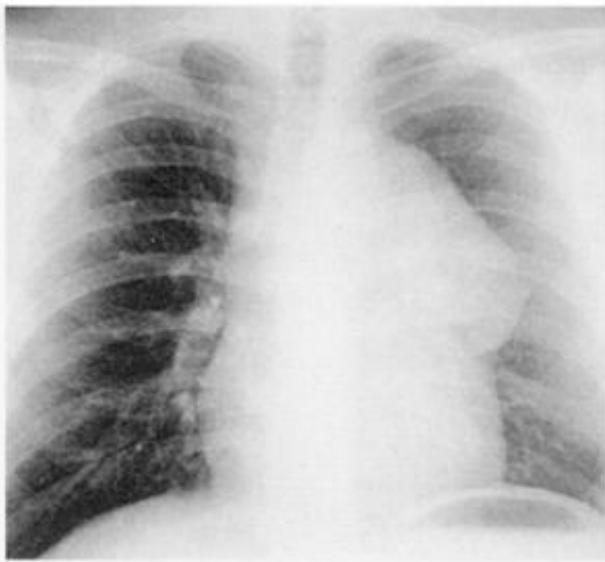

Figura 10-2A

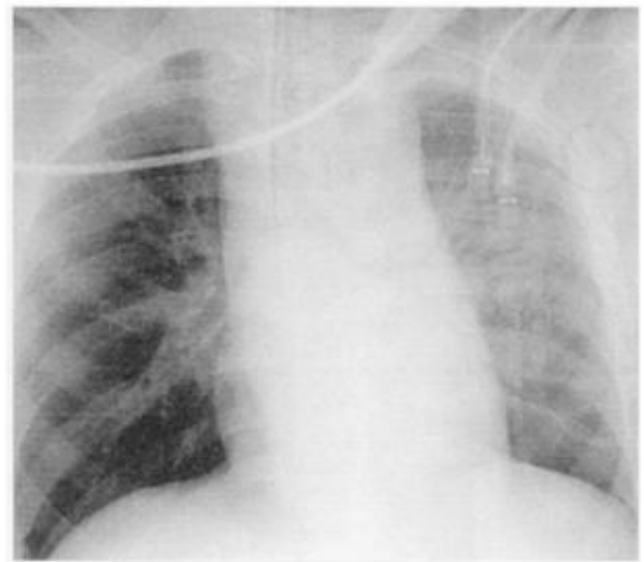


Figura 10-2B

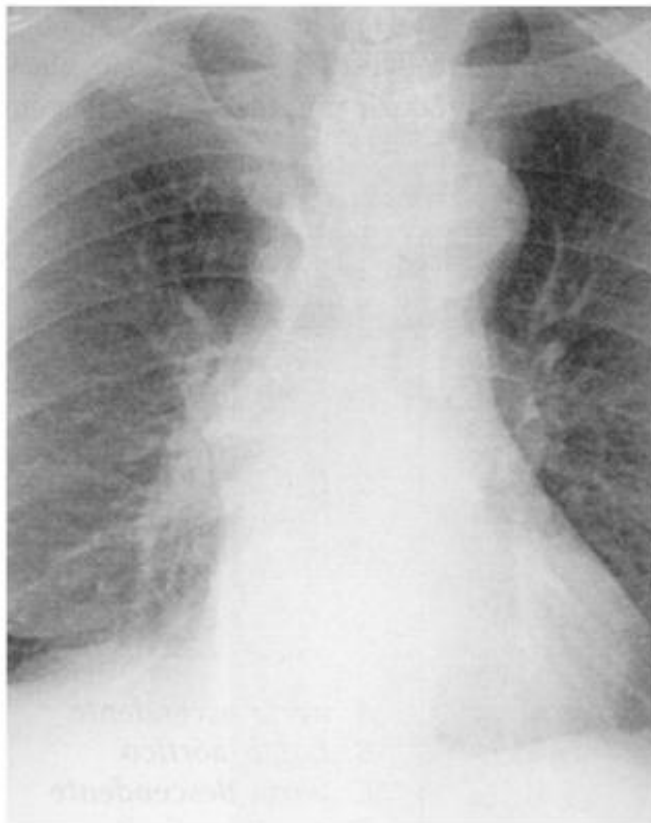


Figura 10-3A

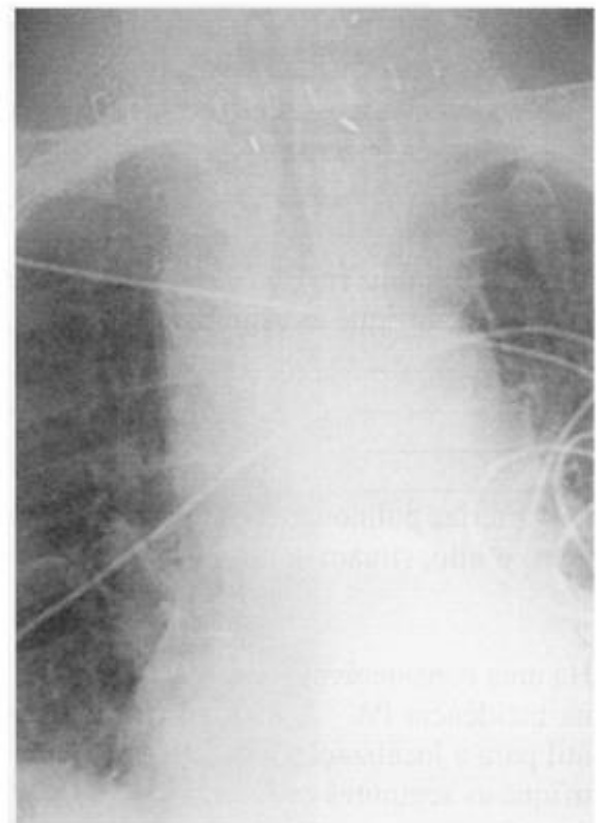


Figura 10-3B

4

O sinal mais freqüente de doença mediastinal é o alargamento do mediastino. A maioria das massas provoca alargamento [focal/generalizado], enquanto que as doenças infiltrativas (hemorragia, infecção, ou tumor) geralmente provocam alargamento [focal/generalizado].

5

As Figuras 10-2A e 10-2B mostram dois casos de doença mediastinal. Qual deles é provavelmente um tumor?

Por que? _____

Qual deve-se provavelmente à hemorragia? _____

Por que? _____

6

O abaulamento do mediastino desloca a pleura mediastinal (parietal medial) na direção do pulmão. Portanto, a interface com o pulmão é geralmente [bem definida/mal definida] e [côncava/convexa].

7

As massas em um espaço fechado também podem se deslocar, comprimir ou invadir as estruturas adjacentes. Na Figura 10-3A, a traquéia está [na linha média/deslocada] mas a sua luz está pérvia. Na Figura 10-3B, a traquéia está [na linha média/deslocada], mas a luz está _____.

4

focal

generalizado

5

**A Figura 10-2A
tumor, focal**

**A Figura 10-2B
hemorragia, difusa**

6

**bem definida
convexa**

7

**deslocada
na linha média
estreitada (comprimida)**

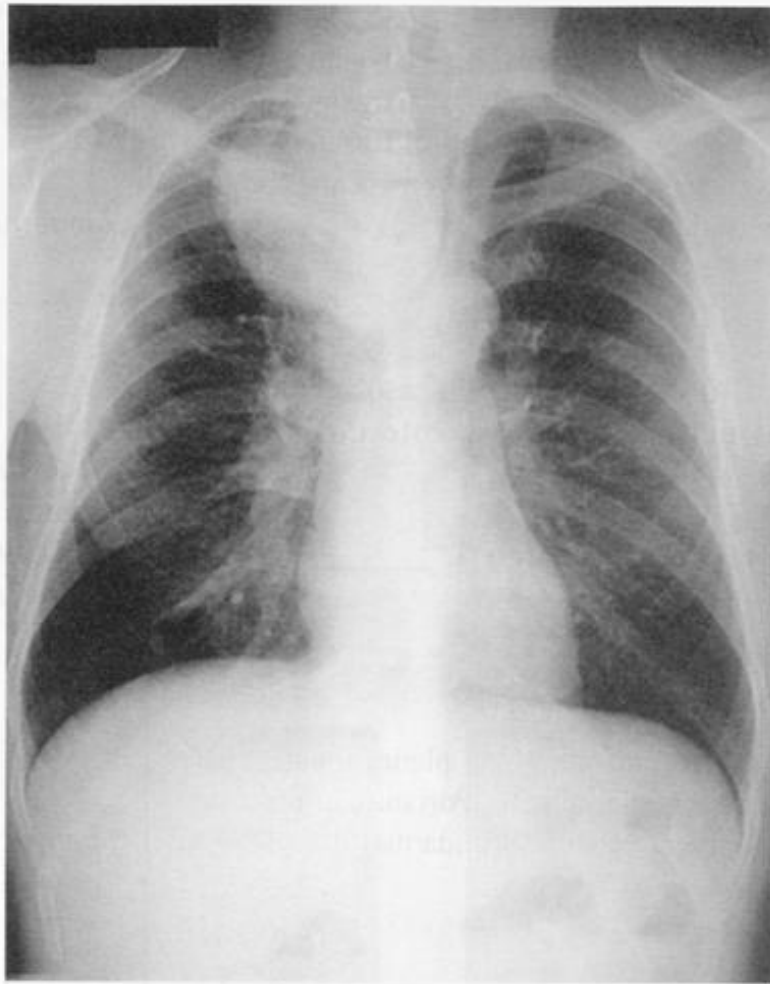


Figura 10-4

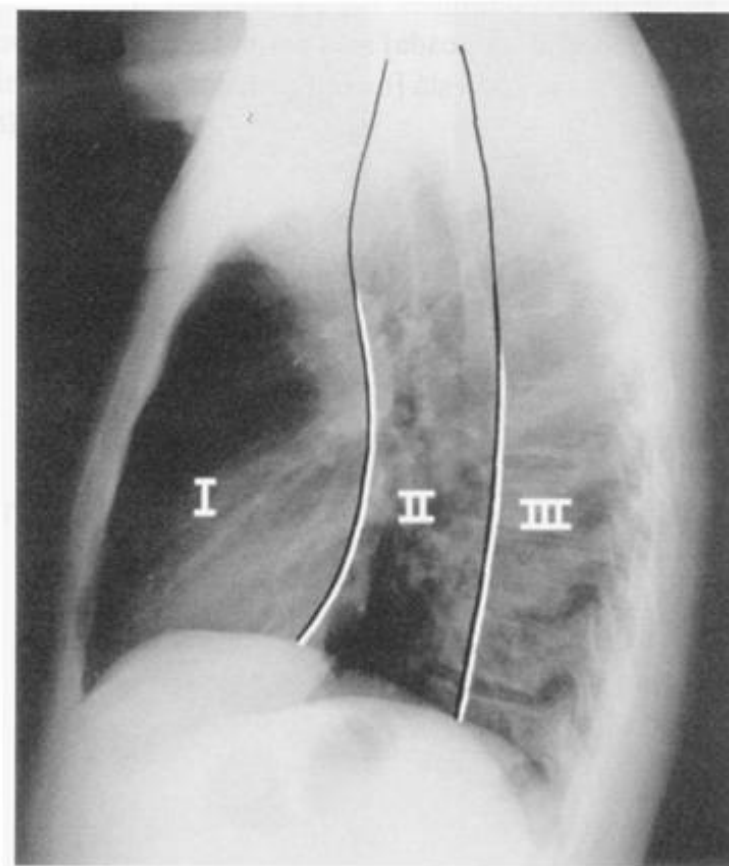


Figura 10-5

8

Finalmente, uma massa mediastinal pode obscurecer uma estrutura adjacente de mesma densidade, o sinal _____. Isso ajuda a localizar a massa. A Figura 10-4 mostra uma grande massa obliterando a borda _____. Como a traquéia está no mediastino médio, essa é uma massa do mesdiastino _____. Observe o deslocamento e estreitamento da traquéia.

9

Revisão:

- (1) A maioria das massas mediastinais causa alargamento _____ do mediastino.
- (2) A maioria das infiltrações mediastinais (sangue, infecção) causa um alargamento _____ do mediastino.
- (3) Nos dois casos, a interface com o pulmão é geralmente _____ e _____.
- (4) Os sinais secundários de doença mediastinal incluem invasão, _____, _____ e o sinal da _____.

8

**da silhueta
à direita da traquéia
(mediastinal direita)
médio**

9

- (1) focal**
- (2) difuso**
- (3) bem definida/convexa**
- (4) deslocamento/
compressão/silhueta.**

Para facilitar o diagnóstico diferencial, o mediastino é dividido em três compartimentos: anterior, médio e posterior. Existem várias classificações para a divisão do mediastino. Nenhuma delas é perfeita porque as estruturas e doenças freqüentemente ultrapassam essas divisões artificiais. O método de Felson é o mais simples (nós gostamos de simplicidade). (“Adquira o fatos primeiro, então distorça-os como desejar”. Mark Twain)

10

O radiologista divide o mediastino em três compartimentos baseado na radiografia de tórax em perfil. Na Figura 10-5, uma linha imaginária separa o mediastino anterior (I) e o médio (II). Ele repousa na frente da traquéia mas atrás do _____. Uma linha, 1 cm atrás da borda anterior dos corpos vertebrais, separa o mediastino _____ do mediastino _____(III).

10

**coração
médio
posterior**

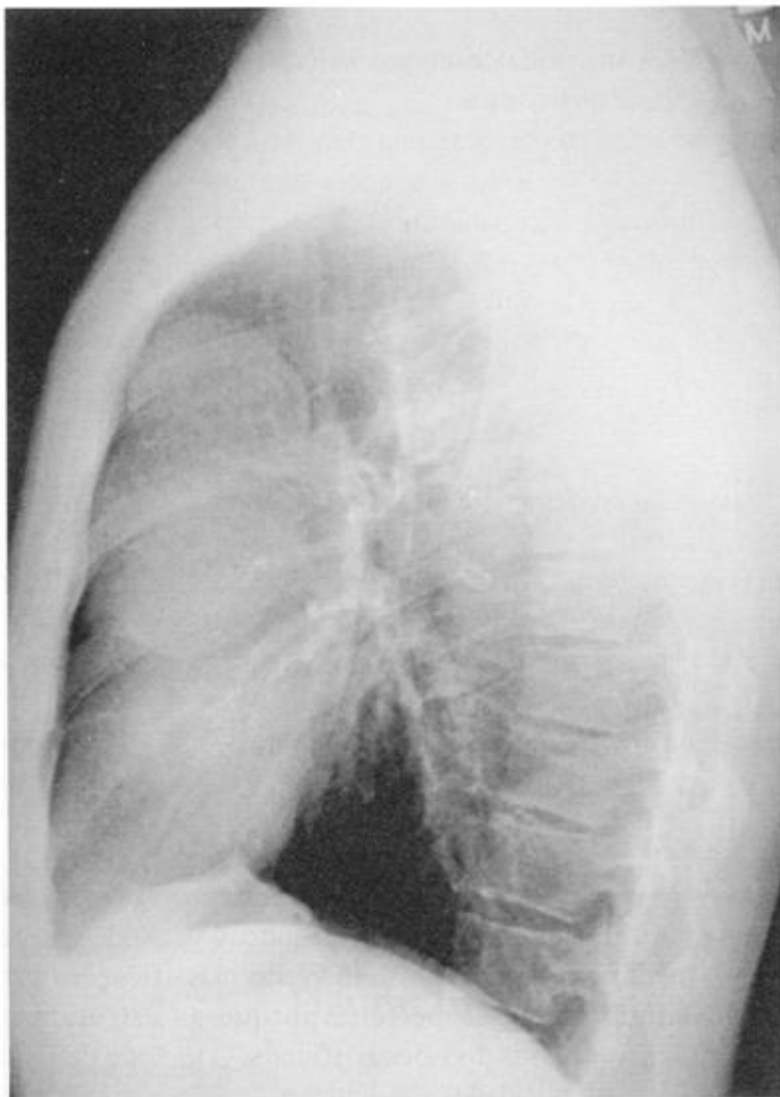


Figura 10-6

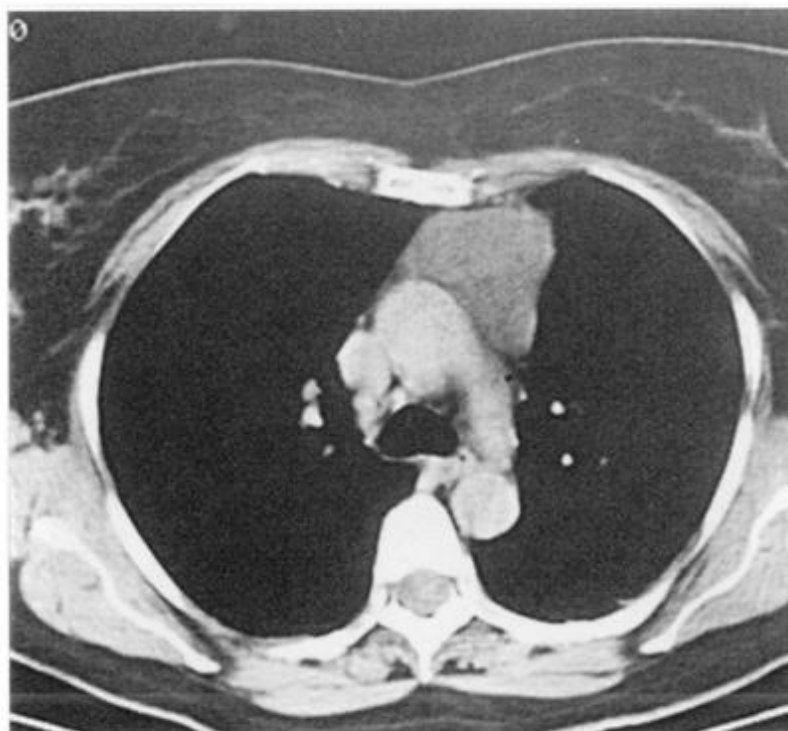


Figura 10-7

11

O compartimento mediastinal anterior fica entre o esterno e a linha anterior à _____ e posterior ao _____. Na radiografia em perfil, esse é o espaço retroesternal livre.

12

A radiografia em perfil é freqüentemente útil para a localização da doença em um dos compartimentos do mediastino. Na Figura 10-6, a massa repousa no mediastino _____ e preenche o espaço retroesternal livre.

13

Que lesões causam massas mediastinais anteriores? “Branca de Neve e os Sete Anões” moram na floresta. “O Grande Branco e o Cinco Ts” moram no mediastino anterior. O Grande Branco é o _____ e o cinco Ts são chamados Tiróide, Timo, Teratoma, aorta Torácica (ascendente) e o Terrível linfoma. (O Grande Branco é discutido no Capítulo 12.)

11**traquéia/coração****12****anterior****13****coração**

Nas Figuras 10-2A e 10-6, os pacientes têm massas do timo. Em geral, é difícil diferenciar as massas do mediastino anterior na radiografia de tórax. A TC é freqüentemente útil. Na Figura 10-7, a TC mostra uma massa mediastinal anterior homogênea com margens bem definidas preenchendo o espaço livre. Trata-se também de um timoma.

14

O mediastino médio localiza-se entre uma linha anterior à _____, posterior ao _____ e uma linha _____.

15

Quais das seguintes estruturas estão localizadas no mediastino médio?

- | | |
|---------------------|---------------------------|
| A. esôfago _____ | E. timo _____ |
| B. coração _____ | F. arco aórtico _____ |
| C. linfonodos _____ | G. aorta ascendente _____ |
| D. traquéia _____ | |

14

**traquéia/coração/
1 cm atrás da borda anterior dos corpos vertebrais.**

15

**A. esôfago
C. linfonodos
D. traquéia
F. arco aórtico**

Pérola clínica: Linfonodos aumentados são a causa mais freqüente de massas no mediastino médio.

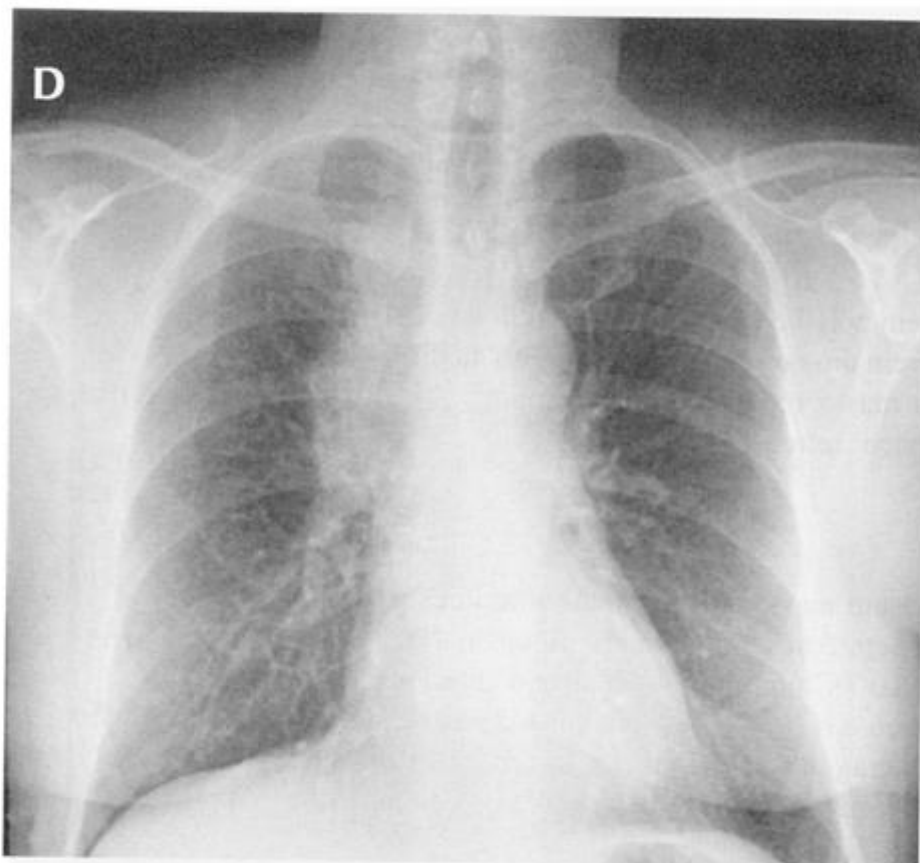


Figura 10-8A

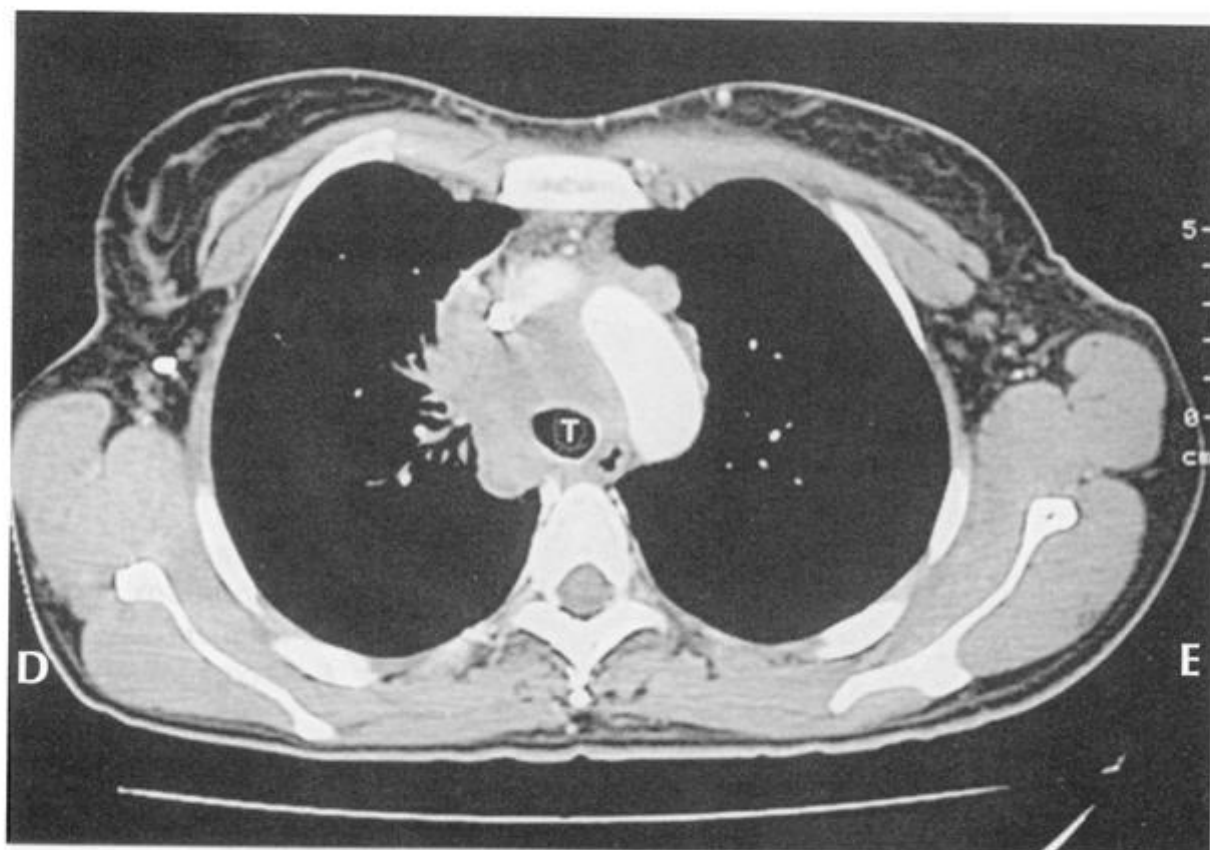

Figura 10-8B

16

Na Figura 10-8A, há uma massa lobulada obscurecendo a borda direita da traquéia. A traquéia localiza-se no mediastino _____. Essa é uma massa no mediastino _____. A massa é _____ ao pulmão e é lobulada, mas tem bordas bem definidas.

16

*médio/médio
convexa*

Na Figura 10-8B, a TC mostra linfonodos aumentados à direita e anteriormente à traquéia (T) no mediastino médio. OBSERVAÇÃO: Os nódulos não permitem que o pulmão entre em contato com a parede direita da traquéia.

17

A maioria das lesões no mediastino médio originam-se nos _____. Os outros três principais órgãos do mediastino são o _____, a _____ e a _____.

17

*linfonodos
esôfago/traquéia/aorta
(arco aórtico e aorta
descendente)*

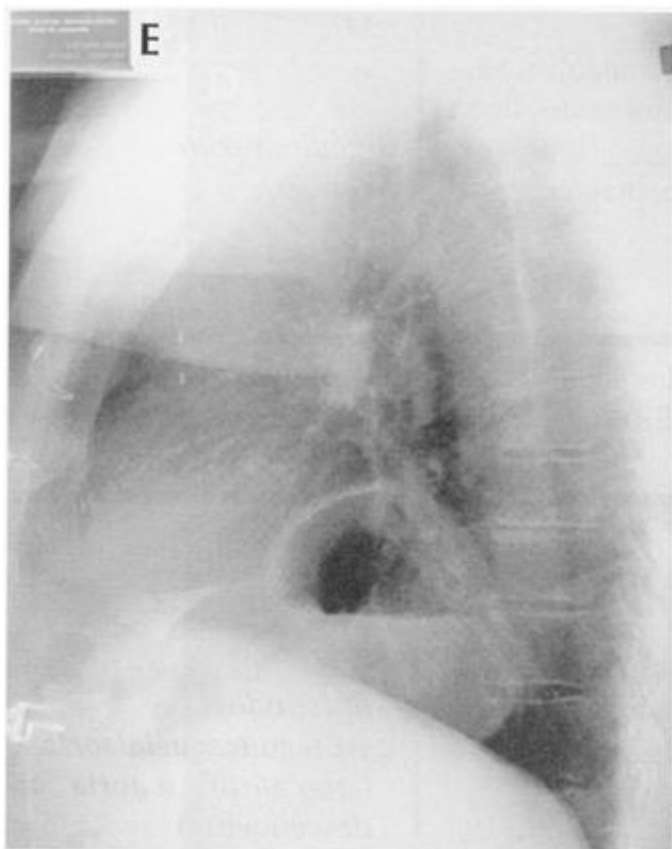


Figura 10-9A

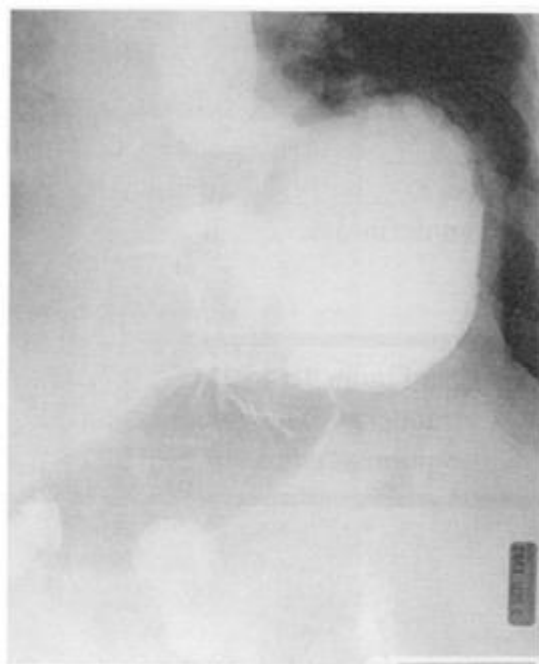

Figura 10-9B

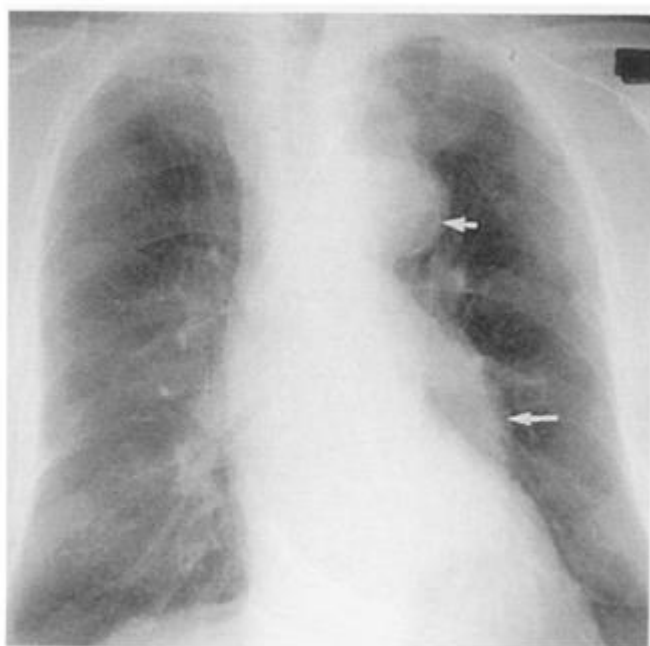


Figura 10-10A

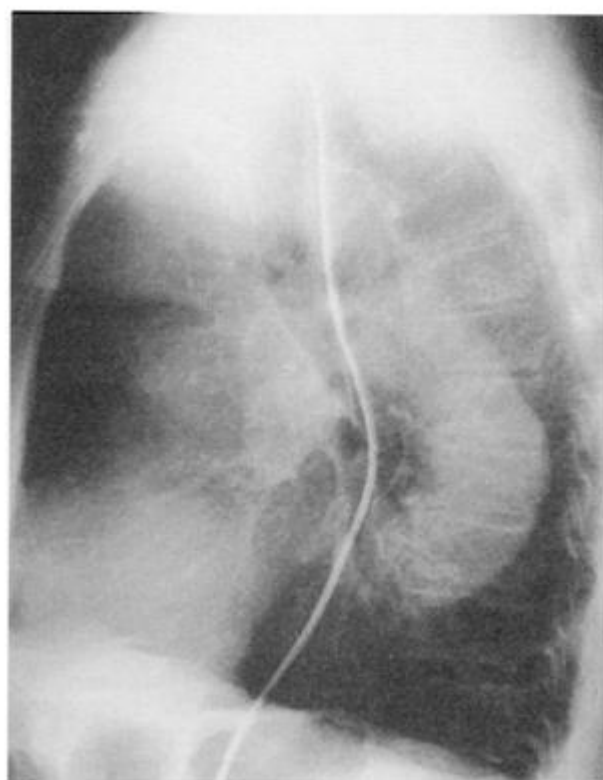


Figura 10-10B

18

Estude a Figura 10-9A. Há uma massa no mediastino _____. Que característica incomum pode ser observada? _____. Isso sugere que a lesão está localizada no esôfago.

19

Se houver suspeita de lesão esofagiana no mediastino médio, o exame apropriado seria _____. Se houver suspeita de um tumor sólido, adenopatia ou lesão na traquéia, o exame apropriado seria _____.

A Figura 10-9B mostra um esofagograma ântero-posterior que mostra uma hérnia hiatal grande (estômago acima do diafragma).

18

médio
nível líquido

19

um esofagograma com
bário
uma TC

As lesões primárias da traquéia são raras, mas fique de olho na traquéia porque ela é freqüentemente desviada ou estreitada por lesões adjacentes.

20

Não se esqueça de que as estruturas vasculares também atravessam o mediastino. A aorta ascendente está à direita do mediastino [anterior/médio/posterior] e o arco aórtico está no mediastino [anterior/médio/posterior] porque atravessa da direita para esquerda. Na classificação de Felson, a aorta descendente é uma estrutura mediastinal _____. Como ela se alonga com a idade, geralmente se sobrepõe à coluna.

20

anterior
médio

posterior

Na Figura 10-10A, um arco aórtico aneurismático projeta-se como uma massa. Observe a calcificação da íntima (arterosclerótica) (seta menor). A aorta descendente tortuosa situa-se lateralmente ao coração (seta maior). A Figura 10-10B mostra a aorta descendente tortuosa que se sobrepõe à coluna vertebral. Uma sonda nasogástrica mostra o trajeto do esôfago, uma estrutura do mediastino médio.

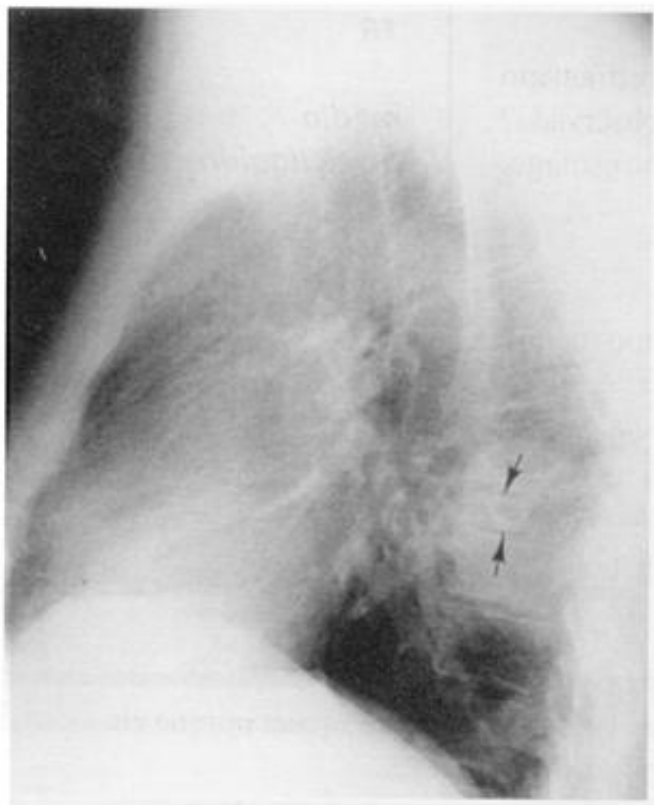


Figura 10-11A

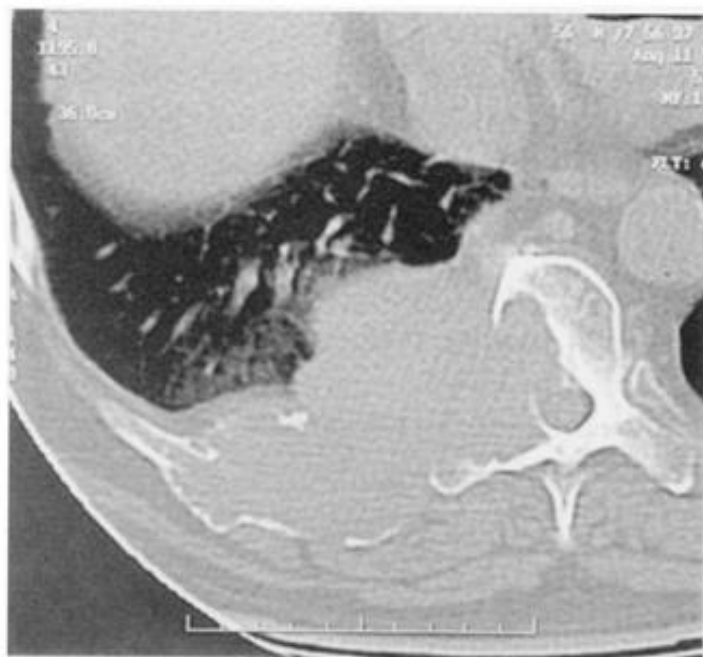

Figura 10-11B

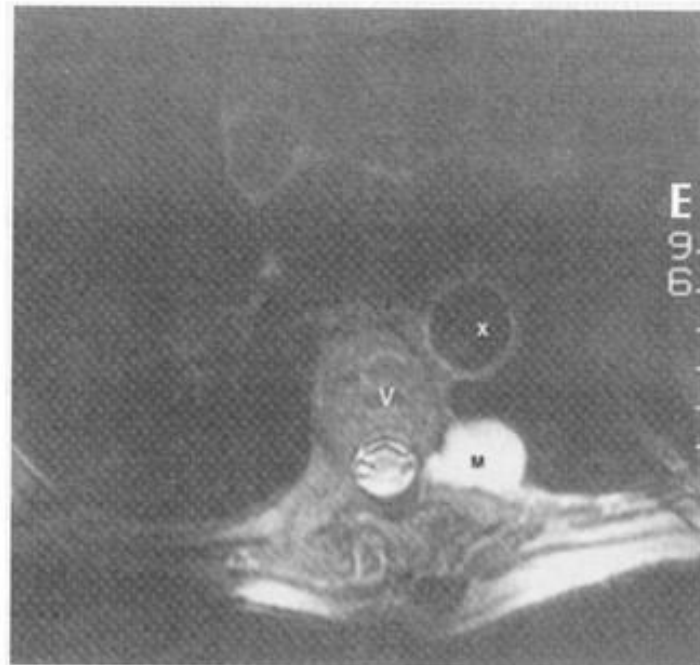


Figura 10-12

21

Quais das seguintes estruturas estão localizadas no mediastino posterior?

- A. esôfago _____ D. corpos vertebrais _____
 B. linfonodos _____ E. aorta descendente _____
 C. nervos da coluna _____

22

O mediastino posterior é localizado entre uma linha _____ e as costelas posteriores. Simplificando, o mediastino posterior é a área paravertebral.

23

Na Figura 10-11A, uma grande massa, que pode estar no pulmão ou no _____, se sobrepõe à coluna. As setas indicam destruição e achatamento de um dos corpos vertebrais, sugerindo que essa massa esteja no _____. A Figura 10-11B mostra um mieloma múltiplo do corpo vertebral, produzindo uma massa paravertebral e destruindo o corpo vertebral e a costela adjacente.

21

- B. linfonodos**
C. nervos da coluna
D. corpos vertebrais
E. aorta descendente

22

1 cm atrás da borda anterior dos corpos vertebrais

23

mediastino posterior
mediastino posterior

Na Figura 10-12, a RM mostra um tumor neural. O corpo vertebral (V) está intacto, mas uma massa com densidade de partes moles (M) projeta-se no mediastino posterior através do forame neural. A aorta descendente (X) está normal.

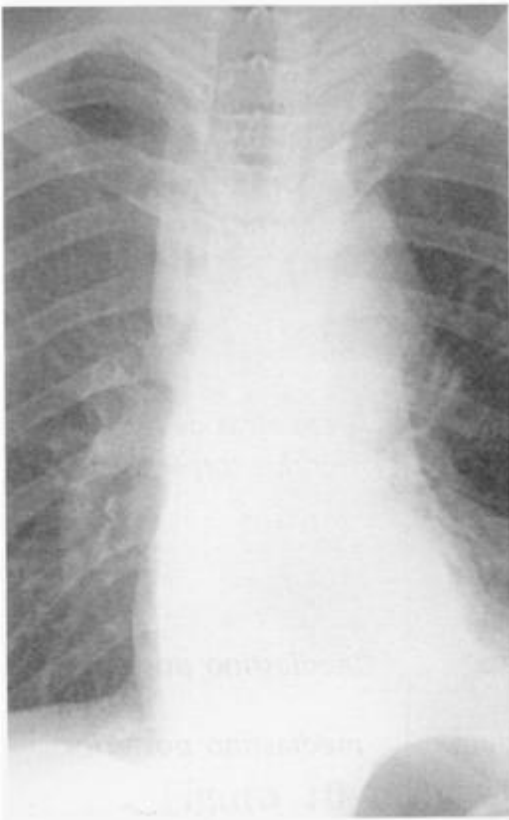


Figura 10-13A

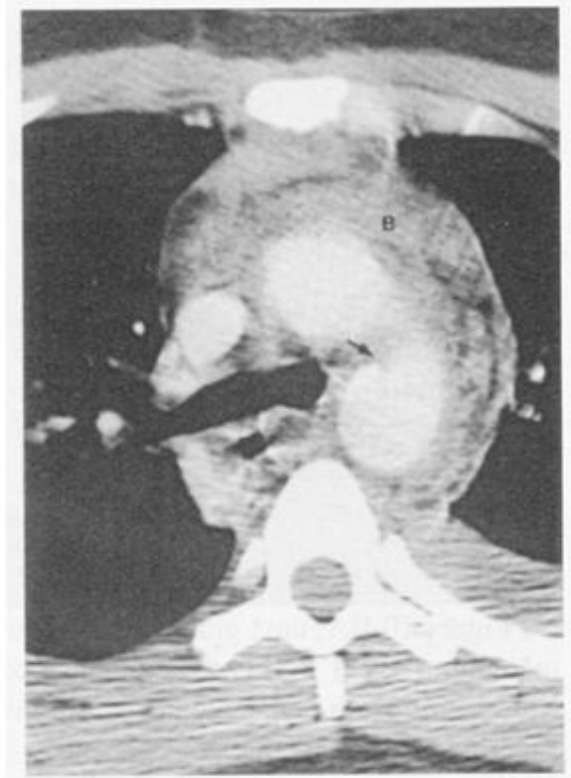


Figura 10-13B

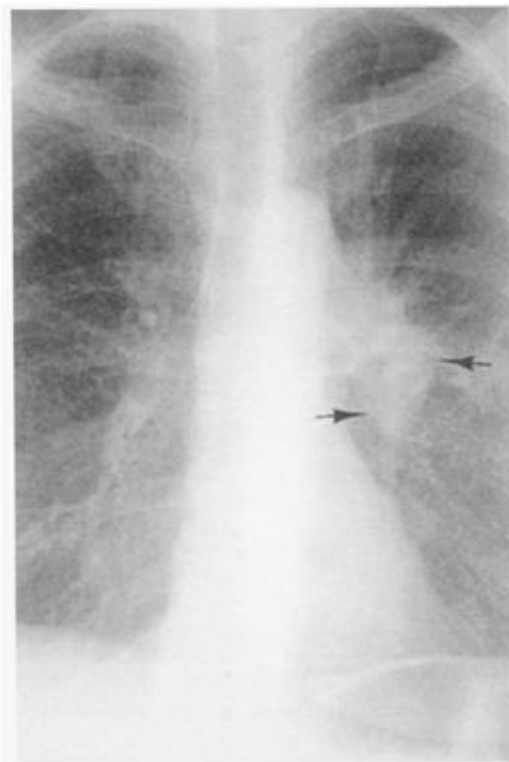


Figura 10-14A

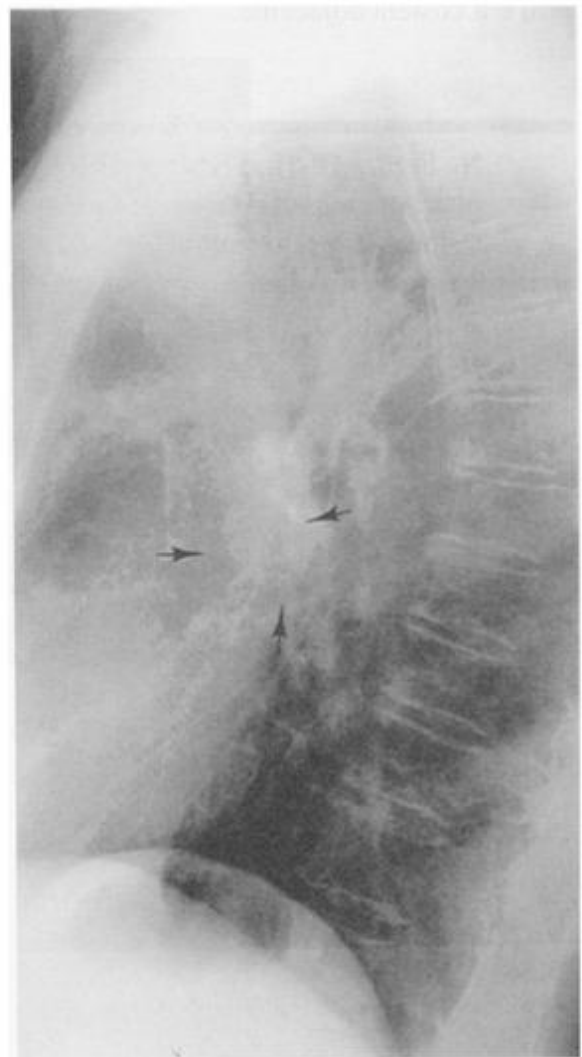


Figura 10-14B

Pérola clínica: A maioria das massas do mediastino posterior em pacientes mais jovens, provém de nervos ou de seus envoltórios (neurofibroma, meningocele etc.). Aneurismas aórticos, mieloma múltiplo e doenças metastáticas da coluna são mais comuns em pacientes mais idosos.

24

Infecção, hemorragia, adenopatia e tumores infiltrativos podem acometer vários compartimentos do mediastino. Isso geralmente causa um alargamento mediastinal [focal/difuso].

24

difuso

A Figura 10-13A mostra alargamento difuso do mediastino após um trauma. Na Figura 10-13B, a TC mostra sangue (B) no mediastino. A aorta descendente está irregular (seta) devido a uma dilaceração pós-traumática da aorta. Você notou o colapso do LIE na Figura 10-13A?

25

O mediastino repousa [centralmente/lateralmente] à pleura parietal medial. O hilo repousa [centralmente/lateralmente] à pleura parietal medial. Na radiografia de tórax, as estruturas visíveis que chamamos de hilos são _____. Eles se afinam à medida que descrevem seu trajeto descendente.

25

*centralmente
lateralmente**vasos pulmonares*

A causa mais comum de uma massa hilar é a adenopatia ou um tumor adjacente. Na Figura 10-14A, o hilo direito normal torna-se mais fino na parte inferior. O hilo esquerdo torna-se mais largo devido a um tumor hilar esquerdo (setas). A Figura 10-14B mostra o tumor na radiografia em perfil (setas).

A radiografia de tórax é razoavelmente sensível para a detecção de lesões mediastinais. Imagens adicionais geralmente são necessárias para que a alteração seja melhor caracterizada. Nesse ponto a sua compreensão clínica, a história do paciente e os achados do exame clínico definirão o próximo exame de diagnóstico por imagem apropriado. Há muitos exames diferentes disponíveis e uma consulta a um radiologista é freqüentemente útil. Você pode até mesmo obter respostas diferentes de diferentes radiologistas.

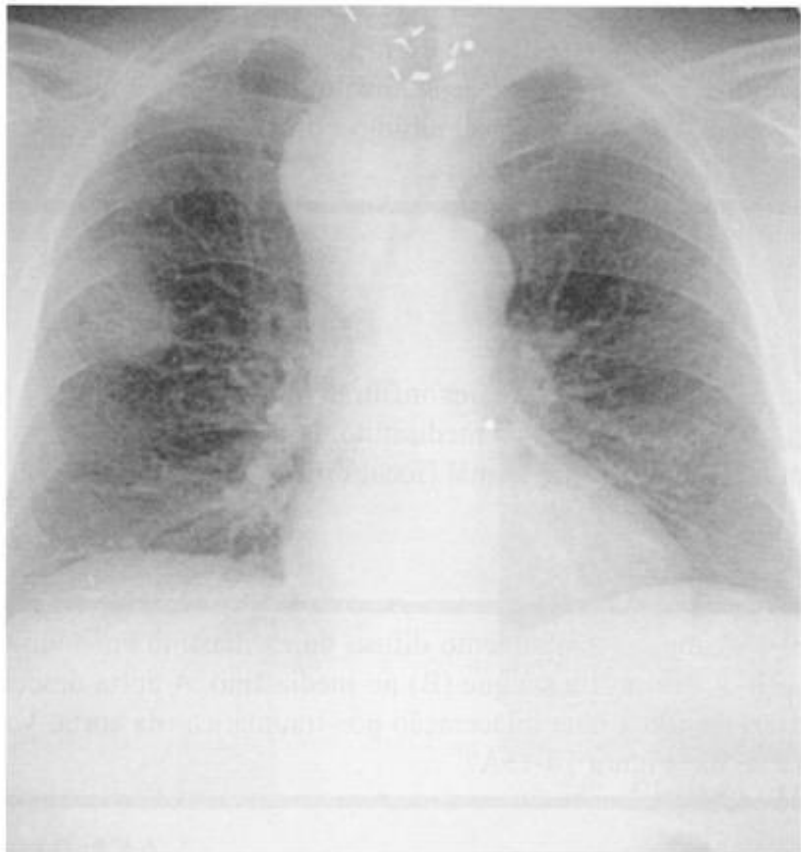

Figura 10-15A

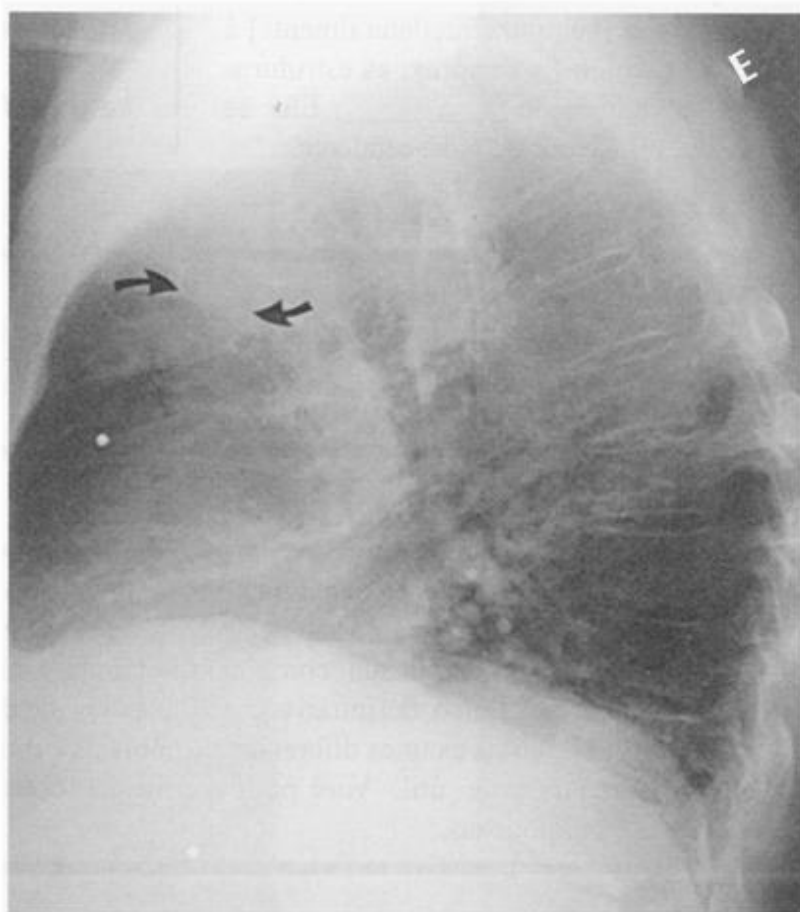


Figura 10-15B

REVISÃO

I

Há _____ curingas num jogo de cartas, os _____ patetas, os _____ cavaleiros e os _____ Ts no mediastino anterior. São eles _____, _____, _____, _____ e _____.

II

Para cada estrutura abaixo, identifique o compartimento mediastinal :

- | | |
|-------------------|----------------------------|
| 1. esôfago _____ | 6. nervos da coluna _____ |
| 2. coração _____ | 7. linfonodos _____ |
| 3. timo _____ | 8. aorta ascendente _____ |
| 4. traquéia _____ | 9. aorta descendente _____ |
| 5. tiróide _____ | 10. arco aórtico _____ |

III

Nas Figuras 10-15A e 10-15B, o paciente apresenta achados radiológicos múltiplos:

- No pulmão esquerdo há um(a) [massa/nódulo], localizada (o) no lobo _____ (setas na radiografia em perfil) no segmento _____.
- Há ainda um(a) [tumor/hemorragia] no mediastino. Quais as características radiológicas? _____
- As densidades metálicas lineares na base do pescoço são cliques cirúrgicos. As densidades metálicas esféricas, no entanto, foram adquiridas num canteiro de repolhos. Elas são _____. [Aviso na horta de uma fazenda: "Cuidado, um destes repolhos foi envenenado". Aviso na manhã seguinte: "Cuidado, dois destes repolhos foram envenenados".]
Esse paciente tinha um câncer no pulmão com metástases para os nódulos paratraqueais direitos. Esse paciente teve um bócio removido.

I

2/3/4/5,
tiróide, timo, teratoma,
a aorta torácica, o
terrível linfoma.

II

- | | |
|--------------------|---------------------|
| 1. médio | 6. posterior |
| 2. anterior | 7. nos três |
| 3. anterior | 8. anterior |
| 4. médio | 9. médio |
| 5. anterior | 10. médio |

III

- massa**
LSD
anterior
- tumor**
é convexo, bem
definido, focal.
Desvia, comprime e
faz o sinal da
silhueta com a
traquéia.
mediastino médio
- "Chumbinhos"**

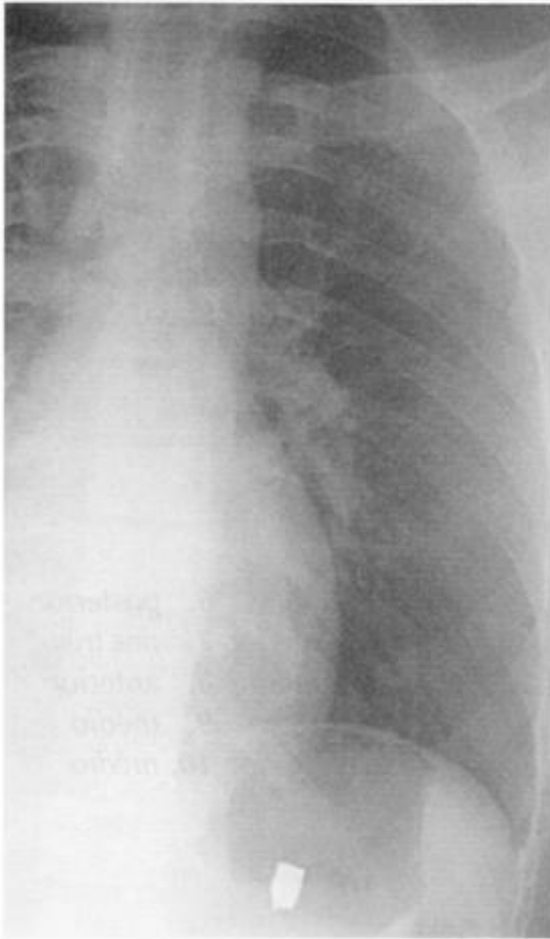


Figura 11-1A

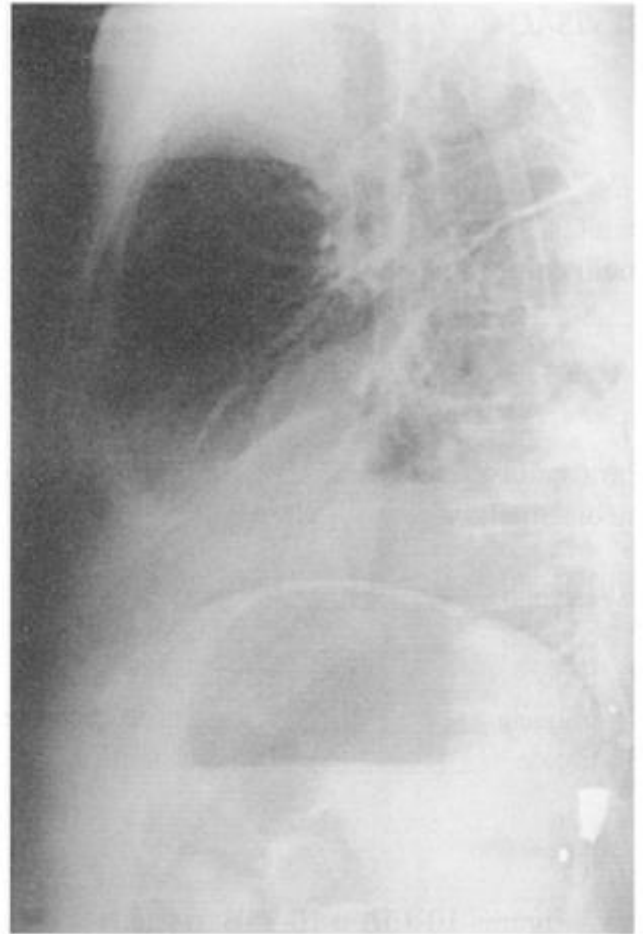


Figura 11-1B

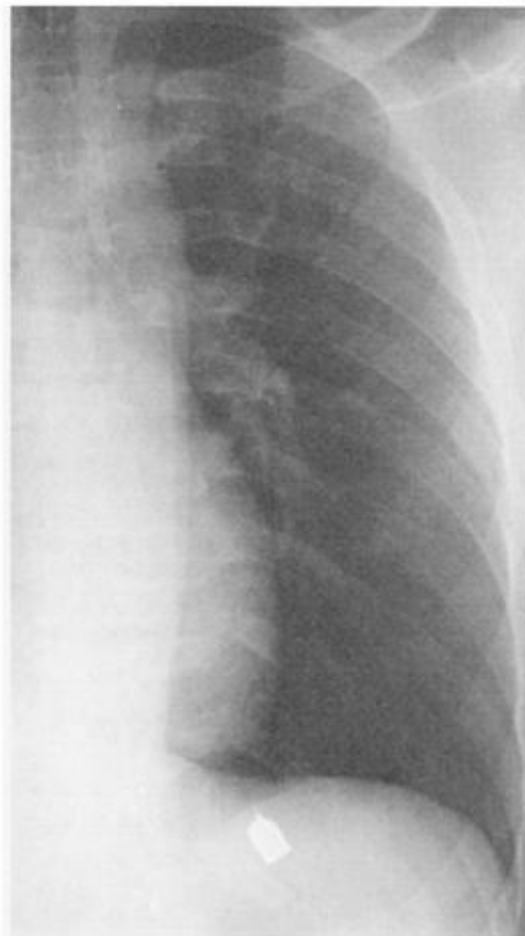


Figura 11-1C

Os Espaços Pleural e Extrapleural

A cavidade pleural é o espaço entre a pleura visceral e a pleura parietal. O espaço extrapleural é um espaço potencial que situa-se entre o arcabouço ósseo e a pleura parietal que se adere à parede torácica. Cada um desses espaços produz sinais radiográficos de doença característicos, embora ocorra habitualmente sobreposição de sinais.

1

A periferia da base de cada cavidade pleural forma uma goteira bastante profunda ao redor da cúpula do hemidiafragma correspondente. Essa goteira é chamada de seio ou ângulo costofrênico. A porção mais profunda e mais caudal do ângulo (seio) _____ é a sua porção posterior. O ângulo costofrênico lateral é também bastante profundo.

2

O ângulo costofrênico _____ é o mais profundo e pode ser visibilizado apenas na radiografia _____. O ângulo costofrênico posterior não é visível na incidência PA porque a cúpula do diafragma está [acima/abaixo] dele. Na incidência PA, a presença de líquido na cavidade pleural é melhor detectada nos ângulos costofrênicos _____.

3

O Casanova, cujos filmes são mostrados nas Figuras 11-1A e 11-1B, fechou a porta dos fundos no momento em que o marido atirou. A bala que atingiu o amante em fuga, penetrou a parede torácica e ficou alojada no espaço pleural sem causar dano. As Figuras 11-1A e 11-1B ilustram a profundidade do ângulo costofrênico _____, bem como os perigos do sexo. (Nota do Editor: As coisas eram bem mais simples na época do Dr. Felson.)

1

costofrênico

2

*posterior
em perfil*

acima

laterais

3

posterior

Na Figura 11-1A (radiografia na posição ortostática), o projétil (bala) localizada no ângulo costofrênico posterior parece estar no abdome. Na Figura 11-1B, o projétil é claramente observado no ângulo costofrênico posterior. Na Figura 11-1C (radiografia em decúbito dorsal), vários dias depois, o projétil deslocou-se pelo espaço pleural.

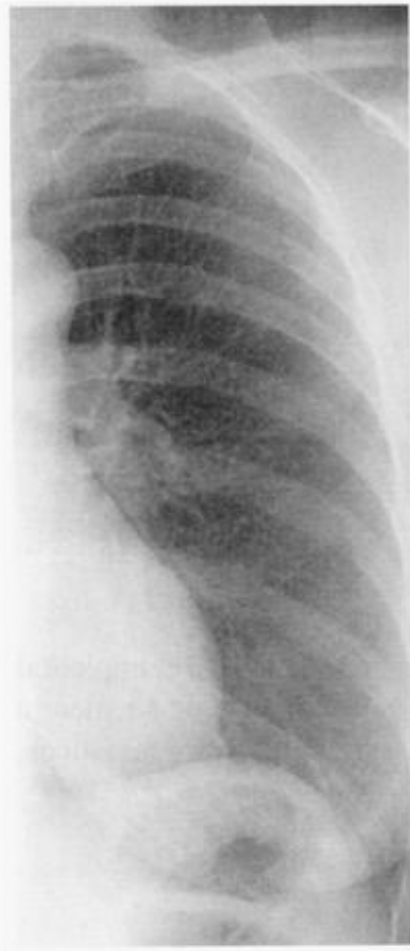

Figura 11-2A

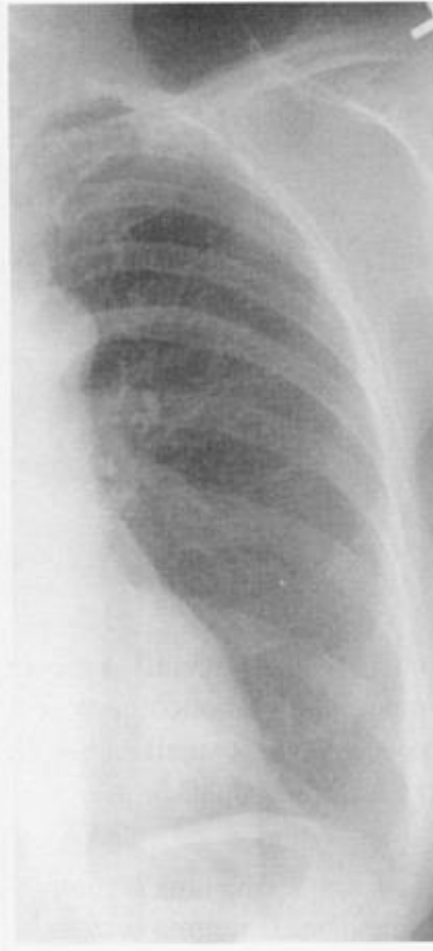

Figura 11-2B

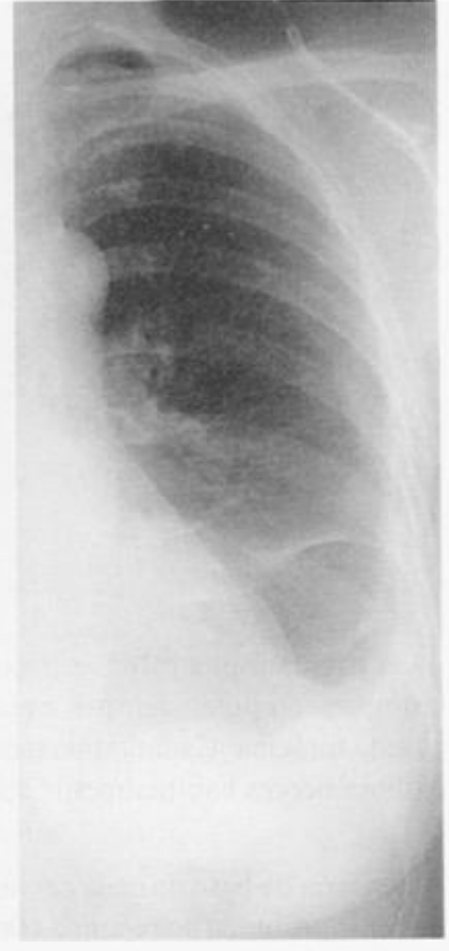

Figura 11-2C

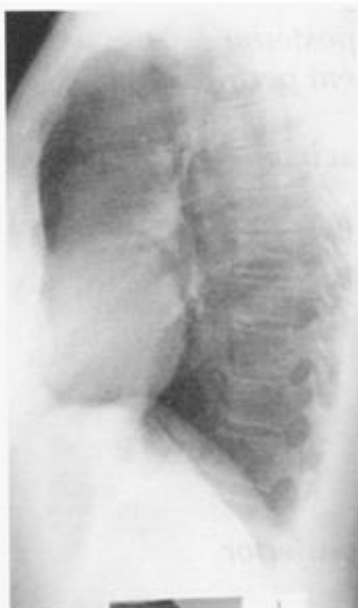

Figura 11-3A

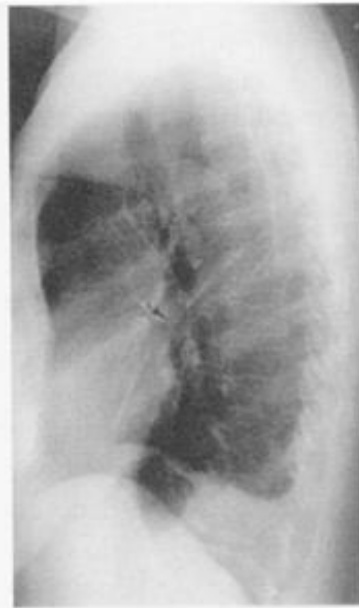


Figura 11-3B

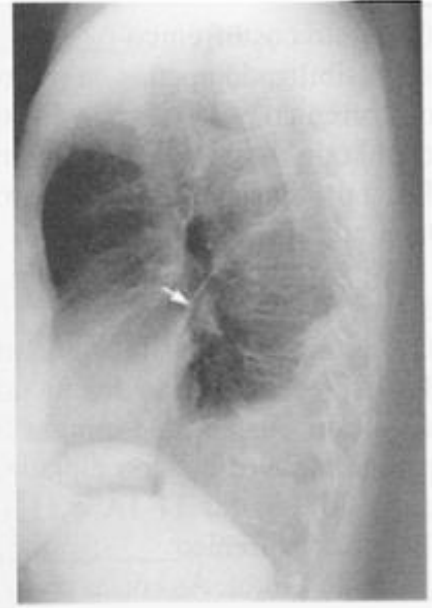


Figura 11-3C

4

Um derrame pleural, seja sangue, exsudato ou transudato, é mais pesado que o pulmão cheio de ar e gravita para a base da cavidade pleural quando o paciente está na posição [ortostática/em decúbito dorsal] _____. Isso faz com que os ângulos costofrênicos _____ e _____ normalmente profundos, pareçam obliterados (velados) ou mal definidos. Na Figura 11-2A, o seio costofrênico é normal. Na Figura 11-2B, o ângulo costofrênico esquerdo está _____ devido a um pequeno derrame.

5

O derrame pode estender-se pelo espaço pleural, formando um menisco, como mostra a Figura 11-2C. O líquido estende-se mais _____ do que _____ pelo espaço pleural.

6

Na radiografia em perfil, os sinais são exatamente os mesmos. Na Figura 11-3A, ambos os seios costofrênicos são _____. Na Figura 11-3B, o seio costofrênico esquerdo está _____. Na Figura 11-3C, o líquido forma um _____ posteriormente. Observe que o ângulo costofrênico direito normal é visível em todas elas.

4

*ortostática**posterior/lateral**velado (obliterado, mal definido)*

5

lateralmente/medialmente

6

*bem definidos (normais)
velado (obliterado, mal definido)
menisco*

O líquido pleural é frequentemente observado delineando a grande cissura na radiografia em perfil, um sinal secundário muito útil (Fig. 11-3B e 11-3C) (setas).

Pérola Clínica: A radiografia em perfil é mais sensível do que a PA na detecção de pequenos derrames. Se houver uma discrepância entre elas, confie na radiografia em perfil. As Figuras 11-2 e 11-3 são do mesmo paciente. Compare cada conjunto de radiografias PA e em perfil.

Na Figura 11-2C, a elevação aparente do hemidiafragma esquerdo é na verdade um derrame subpulmonar. O verdadeiro diafragma está na posição normal, mas é obscurecido pela camada paralela de derrame livre acima dele. Na posição ortostática, o líquido livre frequentemente se deposita entre a base do pulmão e a parte superior do diafragma. O “diafragma” aparece elevado nas radiografias.

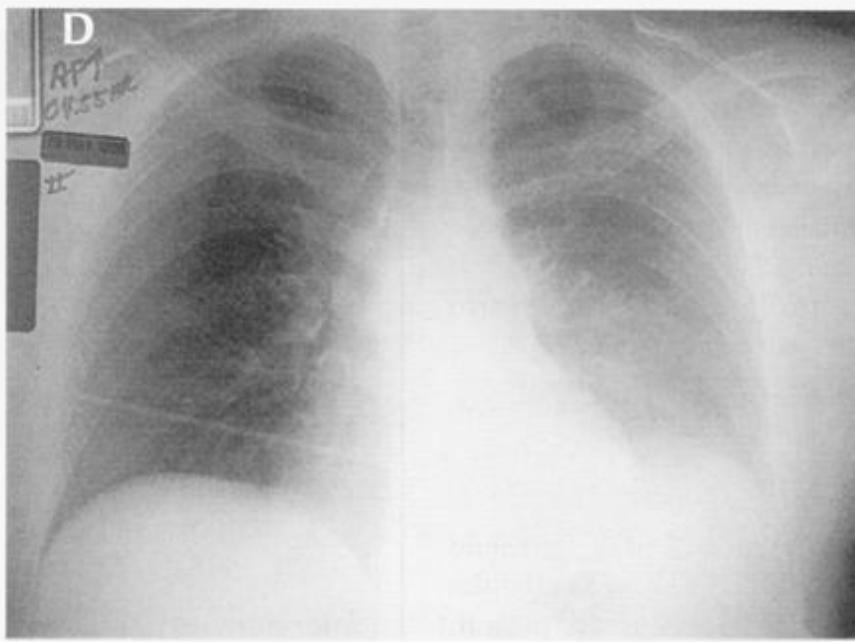


Figura 11-4A

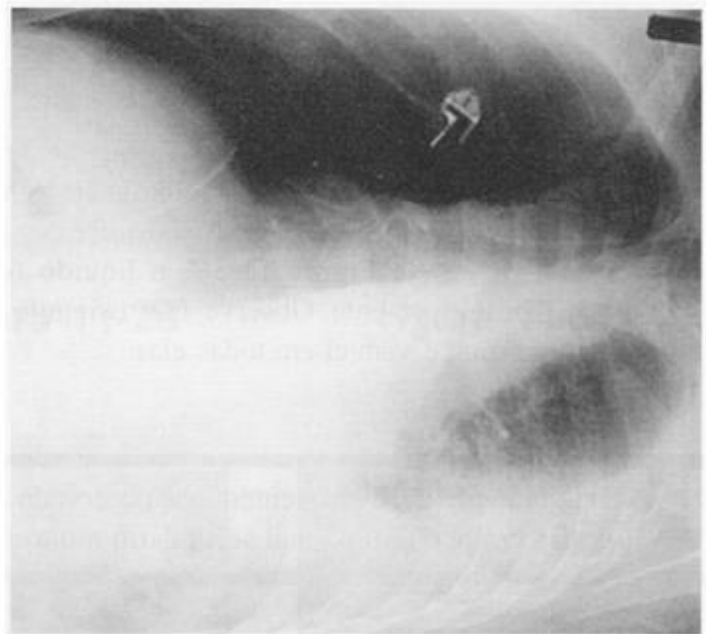


Figura 11-4B

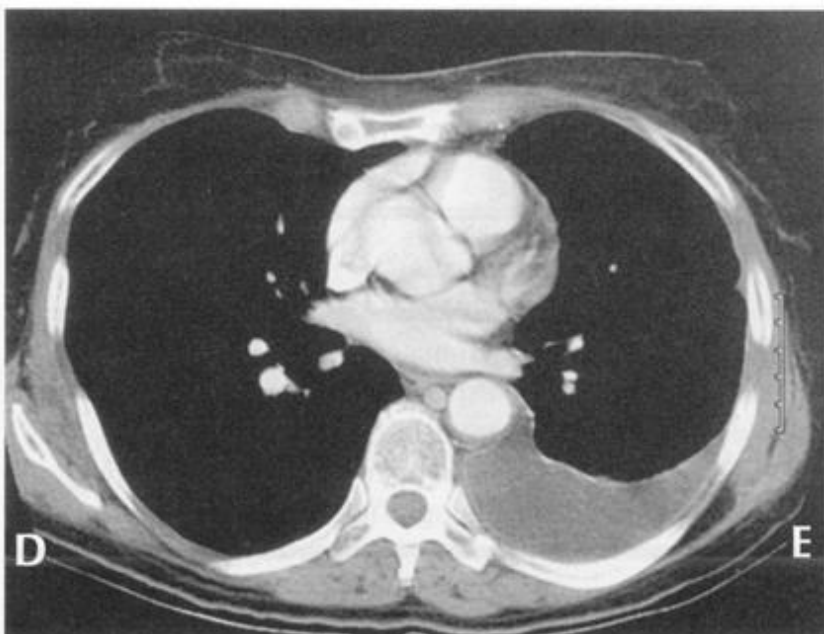


Figura 11-4C

7

À medida que se envelhece, a gravidade é cada vez menos uma amiga. Contudo, na radiologia, a gravidade **pode ser** uma amiga. Qual a incidência seria mais útil para provar que a Figura 11-4A mostra um derrame subpulmonar? _____. O lado comprometido deverá ficar para [cima/baixo] para mostrar a camada de líquido.

7

***decúbito lateral esquerdo
baixo***

A Figura 11-4B é uma radiografia em decúbito lateral esquerdo do paciente mostrado na Figura 11-4A. O derrame livre distribuiu-se pelo lado da cavidade pleural esquerda voltado para baixo, entre o pulmão e a parede torácica. Na Figura 11-4C, uma TC, mostra o derrame pleural livre. Na Figura 11-4D, a ultra-sonografia revela o derrame livre (DL) (D = diafragma).

8

Vamos revisar os sinais de derrame pleural na radiografia PA. O derrame pode _____ o ângulo costofrênico, formar um _____ lateralmente, ou ocultar-se na região _____. Lembre-se, esses sinais são observados apenas na posição [ortostática/em decúbito dorsal].

8

***obscurecer (preencher)
menisco
subpulmonar
ortostática***

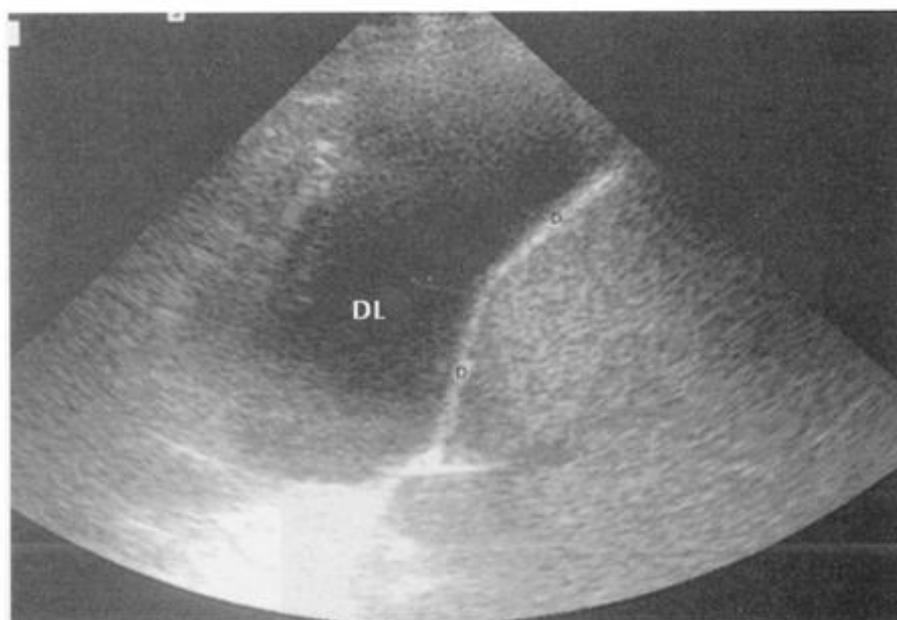


Figura 11-4D

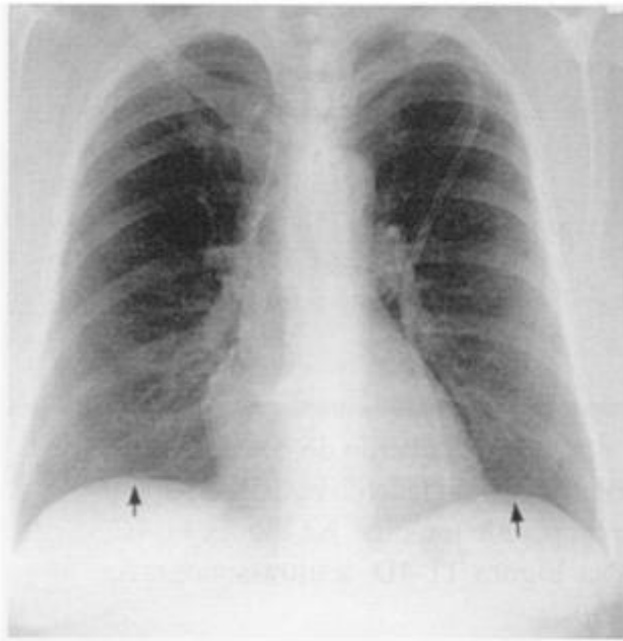


Figura 11-5A

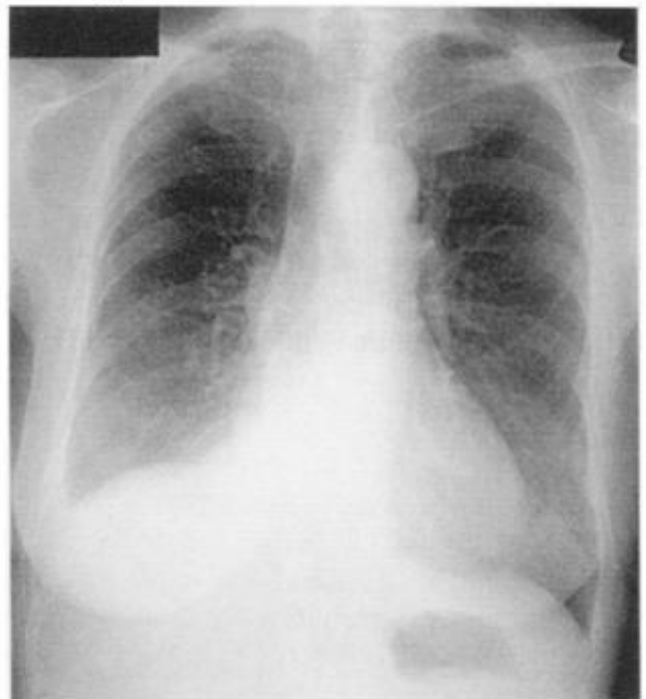

Figura 11-5B

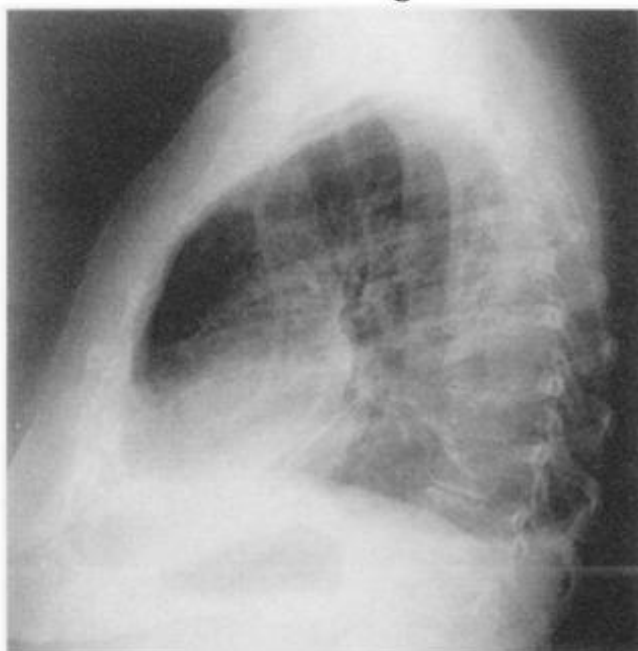

Figura 11-5C

9

Nos defrontamos agora com um problema de ordem prática que é o reconhecimento do derrame subpulmonar, uma vez que ele é muito parecido com o _____. À esquerda, a bolha gástrica é geralmente separada da base esquerda do pulmão apenas pelo fino diafragma. Quando há derrame subpulmonar, a bolha gástrica fica [mais distante/mais próxima] da base do pulmão. Isso é conhecido como o “sinal da bolha gástrica”.

9***hemidiafragma elevado******mais distante***

Infelizmente não existe bolha gástrica à direita. Quando ocorre um derrame subpulmonar freqüentemente a cúpula diafragmática muda da posição central para lateral, um sinal útil em ambos os lados.

A Figura 11-5A mostra uma radiografia normal. Os ângulos costofrênicos estão bem definidos, a bolha gástrica está a menos de 1 cm do pulmão e a cúpula de cada hemidiafragma (seta) está na linha hemiclavicular.

10

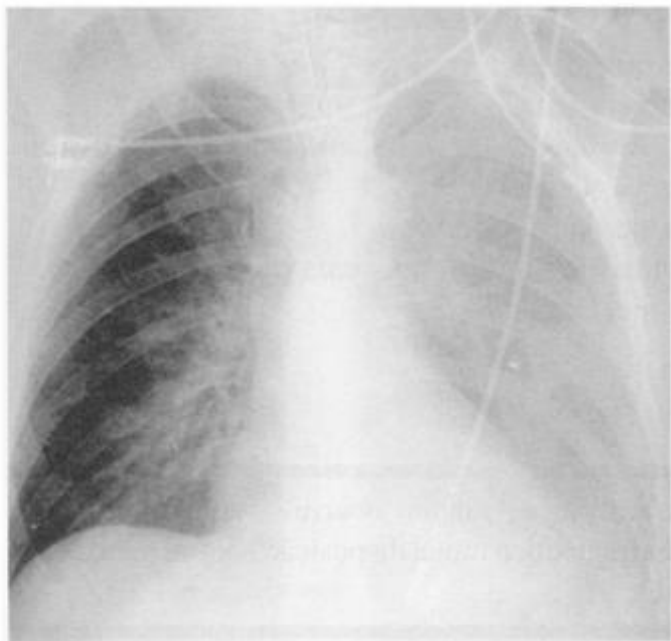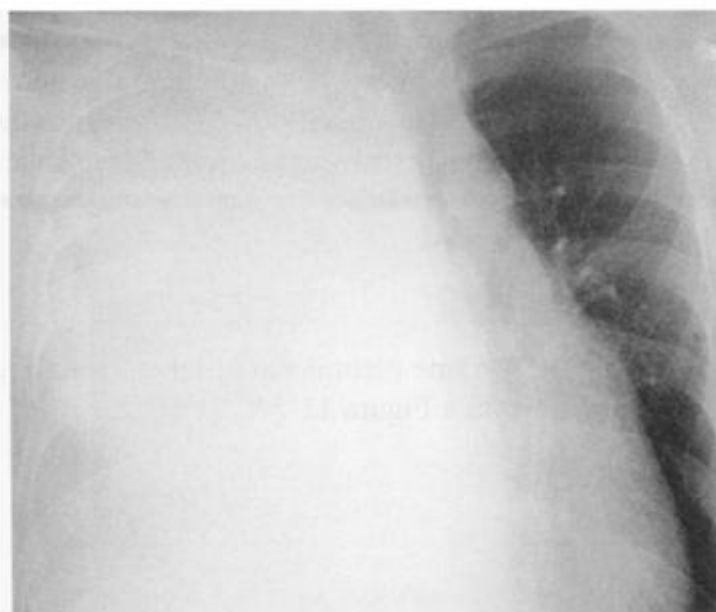
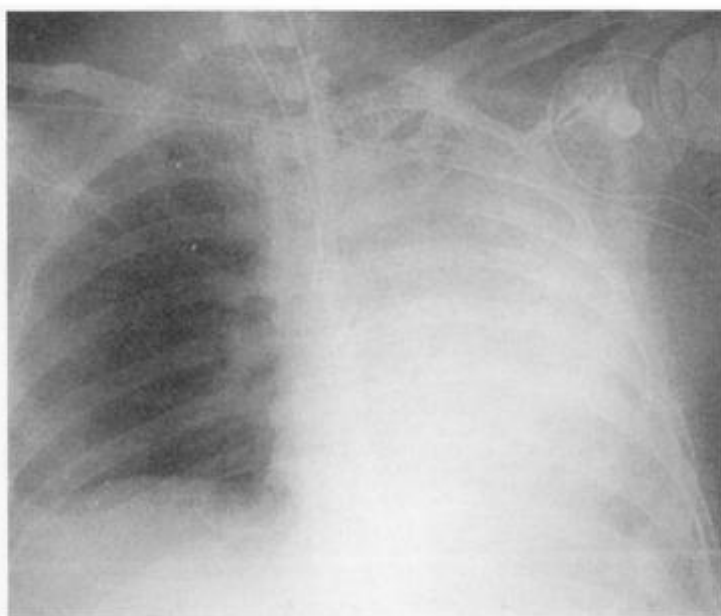
Que sinais de derrame pleural são observados na Figura 11-5B? Compare com a Figura 11-5A.

A. À esquerda?

B. À direita?

10***A. sinal da bolha gástrica******B. cúpula diafragmática lateralizada, ângulo costofrênico mal definido***

A Figura 11-5C, uma radiografia em perfil, mostra os ângulos costofrênicos velados e o sinal da bolha gástrica. Há também derrame na grande cissura.

**Figura 11-6****Figura 11-7A****Figura 11-7B**

11

No derrame subpulmonar:

1. O “diafragma” aparece _____ .
2. A cúpula diafragmática pode _____ .
3. O ângulo costofrênico pode estar _____ ou mostrar um _____ .
4. O estômago pode estar _____ .

12

Na incidência AP em decúbito dorsal, o derrame gravita [anteriormente/posteriormente] e faz com que o hemitórax afetado apareça [mais/menos] radiopaco. O paciente em decúbito dorsal na Figura 11-6 apresenta um derrame pleural à [esquerda/direita]. A incidência em decúbito dorsal é [mais/menos] sensível do que a radiografia em posição ortostática na detecção de derrame.

11

1. *elevado*
2. *desviar-se lateralmente*
3. *velado (obliterado, mal definido)/menisco*
4. *distante do pulmão*

12

*posteriormente
mais
esquerda
menos (consideravelmente)*

Pérola Clínica: Todo estudante quer saber a quantidade de líquido necessária para que se possa visibilizar um derrame pleural na radiografia de tórax. A radiografia PA na posição ortostática requer > 175 cc, a radiografia em perfil na posição ortostática requer 75 cc, e a radiografia em decúbito lateral > 5 cc e a radiografia em decúbito dorsal > muitas centenas de cc. Agora você sabe. (O nome Pavlov lembra alguma coisa?)

13

A opacificação completa de um hemitórax deve-se geralmente a consolidação e a atelectasia ou devido a um _____? Se o “pulmão branco” for decorrente de atelectasia, o mediastino desvia-se [na direção/na direção oposta] da lesão. Se um “pulmão branco” for decorrente de um derrame pleural, o mediastino desvia-se [na direção/na direção oposta] da lesão.

13

*derrame pleural
na direção
na direção oposta*

14

Compare os “pulmões brancos” na Figura 11-7A e 11-7B.

- A. Na Figura 11-7A deve-se a _____
Por que? _____
- B. Na Figura 11-7B deve-se a _____
Por que? _____

14

*A. derrame pleural/deslocamento contralateral
B. atelectasia/deslocamento ipsilateral*

Pérola Clínica: Se houver um “hemitórax branco”, mas sem deslocamento, pode haver presença de atelectasia e derrame. Existe um equilíbrio entre colapso e líquido pleural. Isto ocorre frequentemente no câncer de pulmão.

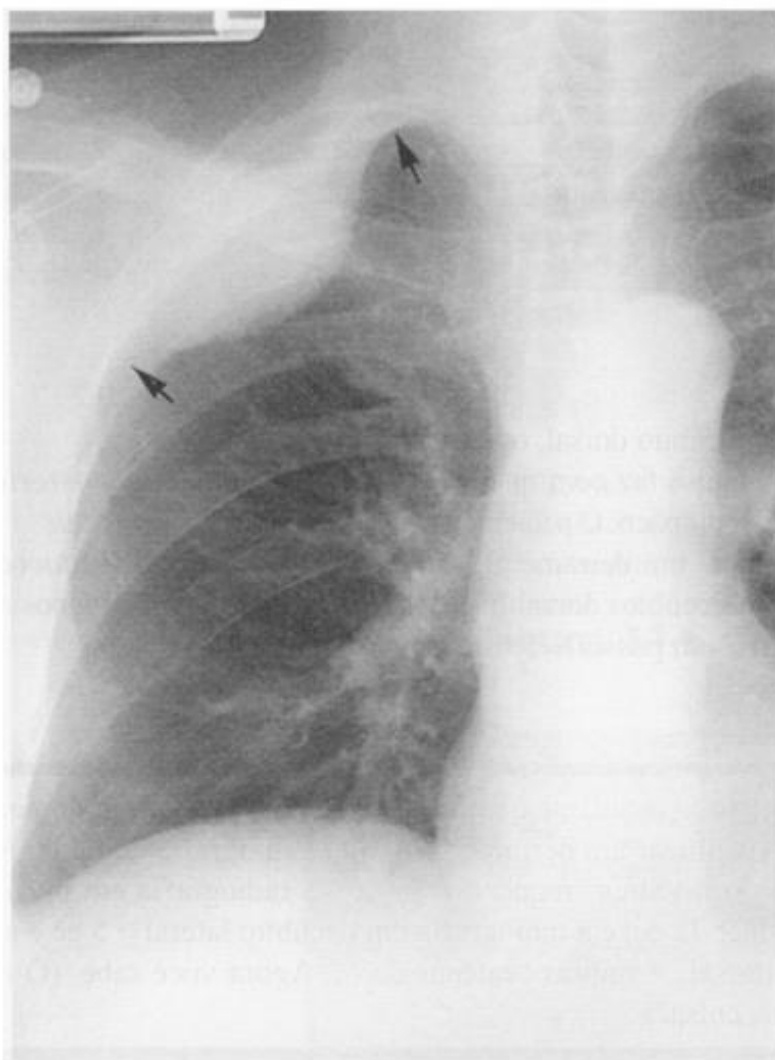


Figura 11-8A

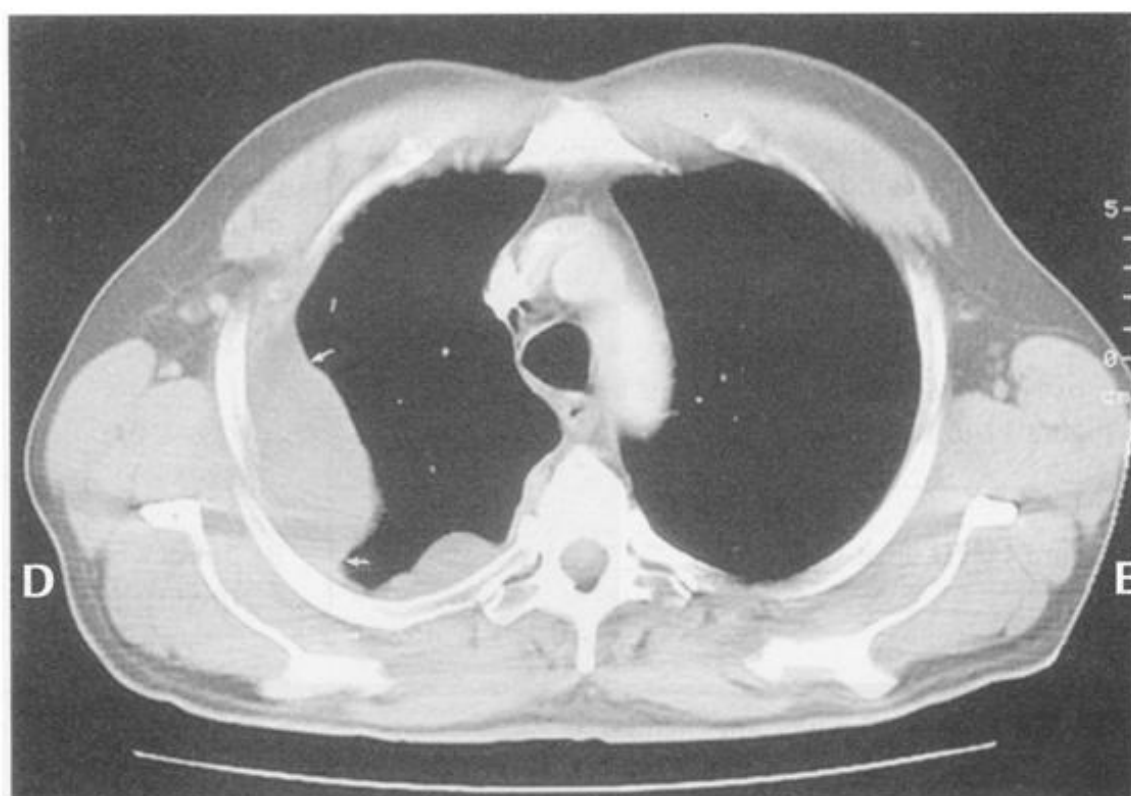

Figura 11-8B

15

O derrame pleural encapsulado (loculado) é atribuído a aderências pleurais preexistentes ou que se desenvolvam após o acúmulo de líquido. [Ocorre/Não ocorre] deslocamento do líquido de acordo com a posição do paciente.

16

Um derrame encapsulado pode simular doença pulmonar. Observe a Figura 11-8A, um exemplo de derrame pleural encapsulado. As bordas da cápsula são geralmente [côncavas/convexas] em relação ao pulmão. A margem forma um ângulo [obtusos/agudo] com a parede torácica quando visto em perfil (setas) Um broncograma aéreo está [presente/ausente].

15

não ocorre

16

convexas

*obtusos
ausente*

A Figura 11-8B, uma TC de um paciente que apresenta um derrame encapsulado, mostra uma aparência semelhante. Compare com o derrame pleural livre na Figura 11-4C (p. 184).

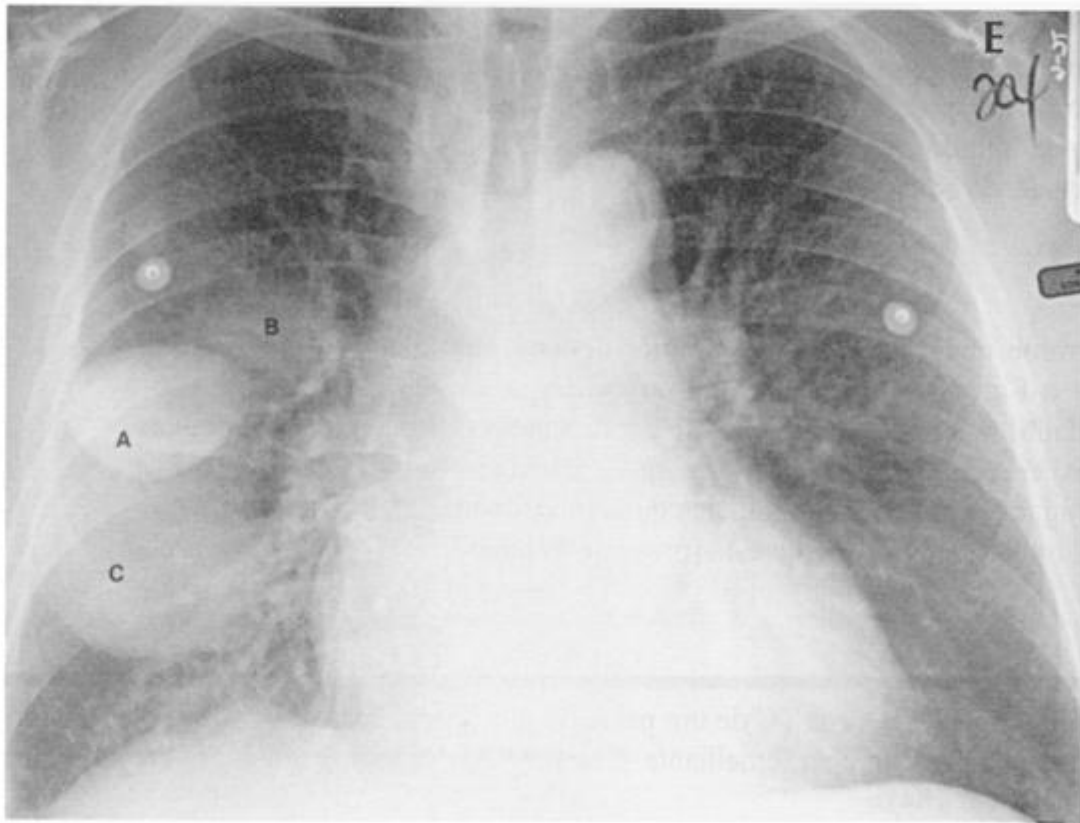


Figura 11-9A

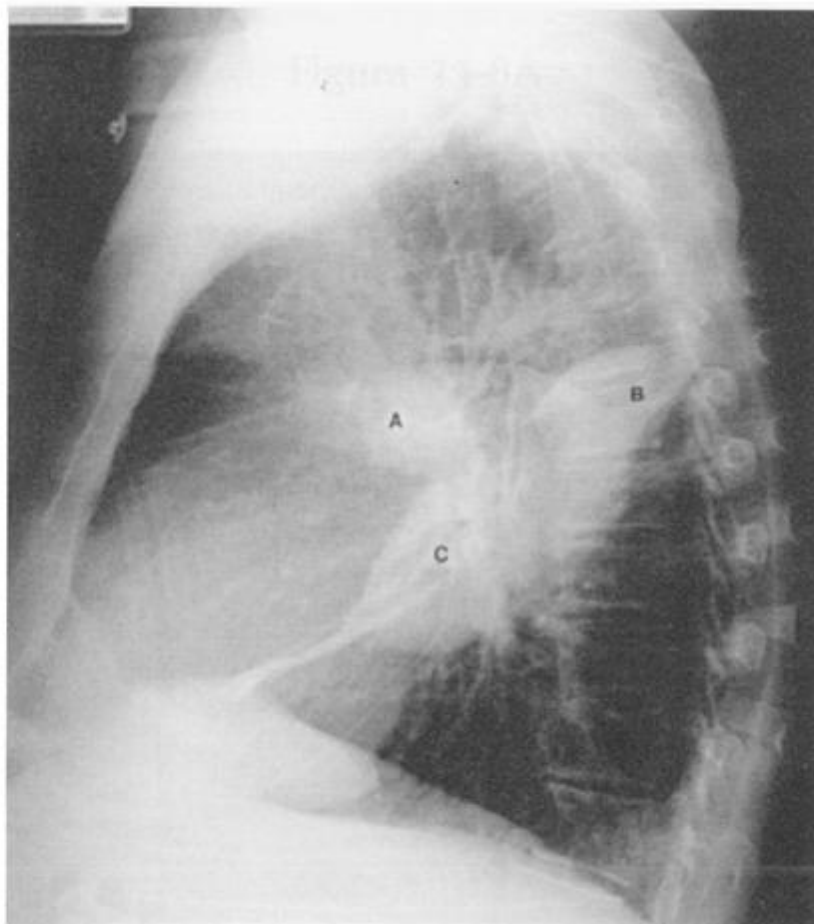


Figura 11-9B

17

Ocasionalmente, um derrame *intracissural* focal pode simular uma massa no pulmão. Por localizar-se na cissura, esse “pseudotumor” tem freqüentemente um formato [lenticular/esférico].

18

O derrame intracissural (“pseudotumor”) é limitado pela pleura visceral e suas margens aparecem [nítidas/mal definidas] quando vistas em perfil (na borda). O derrame encapsulado na *pequena cissura* apresenta margens nítidas na incidência [PA/em perfil/ambas]. As margens da “massa” na grande cissura deverão ser nítidas na incidência [PA/em perfil/ambas]. (Lembre-se, o feixe de raios X deve ser paralelo à cissura para que esta seja visibilizada.)

17***lenticular*****18*****nítidas******ambas
perfil***

As Figuras 11-9A e 11-9B mostram que o “pseudotumor” na pequena cissura (A) tem margens nítidas nas radiografias PA e em perfil. Os dois derrames encapsulados na grande cissura (B e C) aparecem nítidos apenas na incidência em perfil. Observe o afilamento das bordas (formato de lente).

Pérola Clínica: Os “pseudotumores” são normalmente encontrados na insuficiência cardíaca congestiva (ICC). À medida que há melhora da ICC, o derrame encapsulado desaparece (“tumor evanescente ou tumor fantasma”).

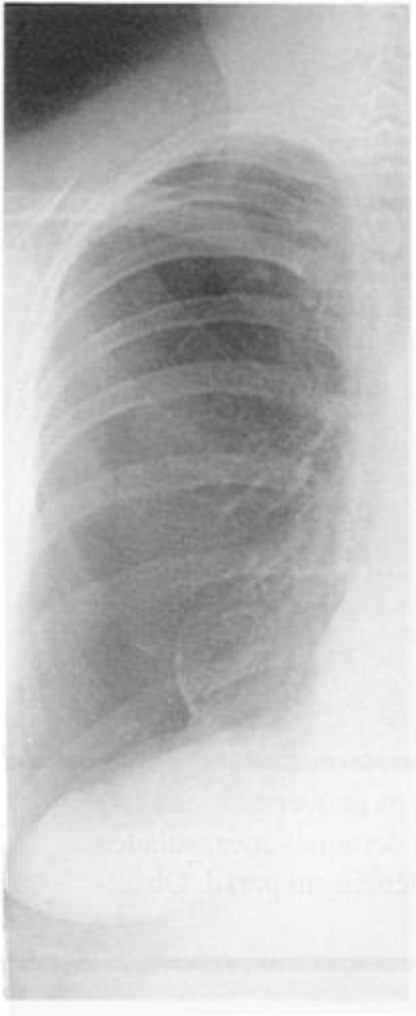

Figura 11-10A

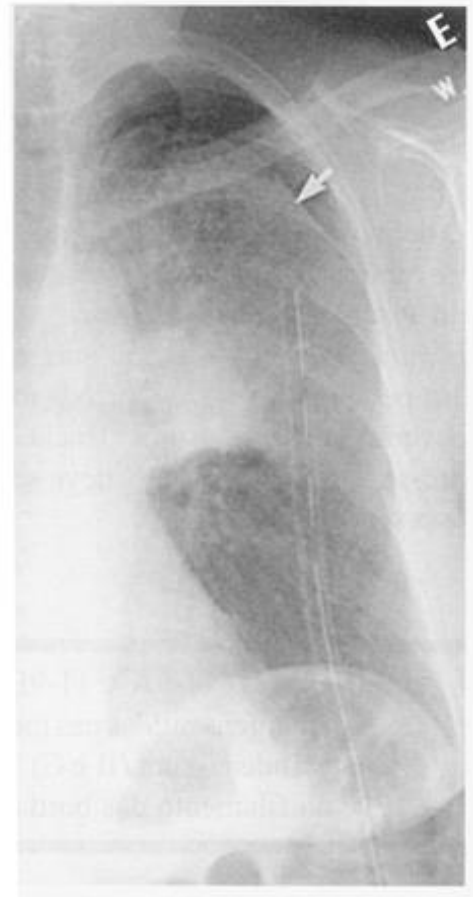


Figura 11-10B

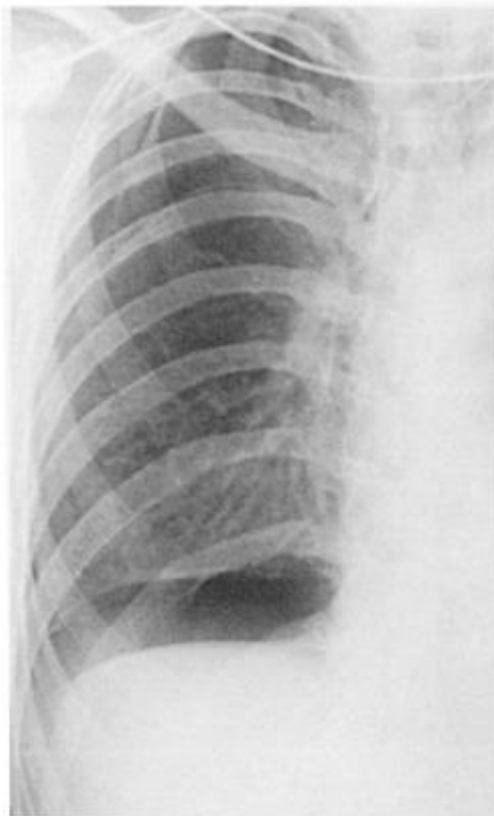

Figura 11-11

19

O ar no espaço pleural aparece [mais/menos] radiotransparente do que o pulmão. No pneumotórax, a pleura visceral aparece como uma fina linha branca entre o ar no _____ e o ar no _____. Quando o pulmão está consolidado, o pneumotórax apresenta-se como uma _____ adjacente ao ar no espaço pleural.

19***mais***

***pulmão
espaço pleural
borda***

A Figura 11-10A mostra a linha da pleura entre o ar pleural e o pulmão aerado. A Figura 11-10B mostra a interface do ar na pleura e da borda do lobo superior consolidado (seta).

20

No paciente em decúbito dorsal o ar desloca-se anteriormente, lateralmente e _____. Na Figura 11-11, observamos quais dois sinais de pneumotórax? _____ e _____. Observe o ar subpulmonar.

20

***inferiormente
espaço pleural
hipertransparente/
linha da pleura visceral***

21

A radiografia em decúbito dorsal é [mais/menos] sensível do que a radiografia na posição ortostática para a detecção do pneumotórax. Se o paciente não pode ficar sentado ou em pé, deve-se optar pela posição _____. O lado em questão deverá estar posicionado para _____.

21***menos***

***em decúbito
cima***

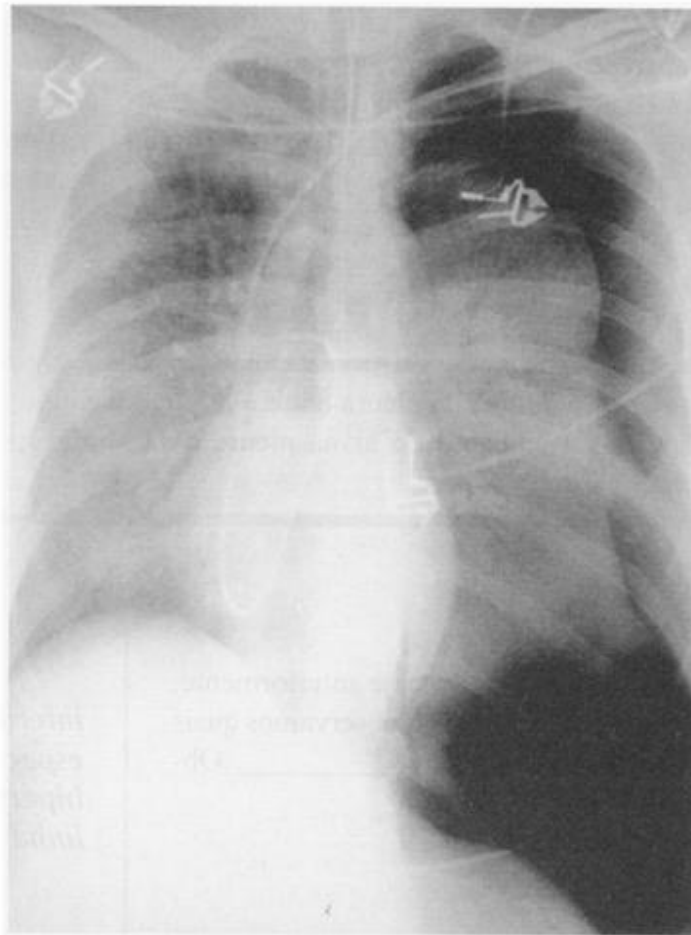


Figura 11-12

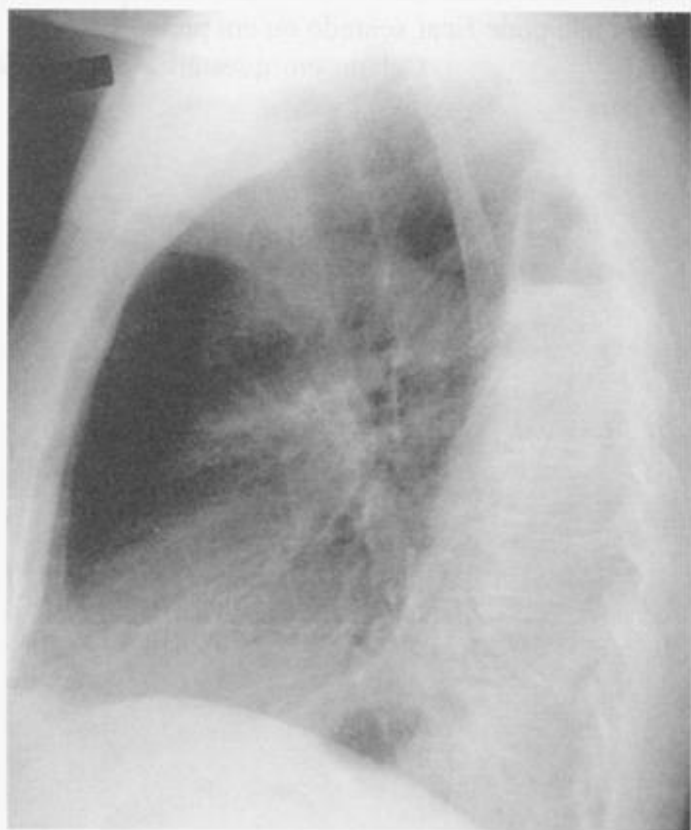


Figura 11-13

22

Algumas vezes o ar entra no espaço pleural a cada respiração e fica retido, aumentando a pressão intrapleural. A mudança de pressão [eleva/rebaixa] o diafragma, colaba o pulmão e desloca o mediastino [na direção/na direção oposta] do pneumotórax. Essa ocorrência é conhecida como “pneumotórax hipertensivo”.

23

O pneumotórax hipertensivo compromete o retorno venoso pulmonar e é considerado uma emergência médica. Os três sinais radiológicos são _____, _____ e _____

22

***rebaixa (achata)
na direção oposta***

23

***diafragma rebaixado/
deslocamento do
mediastino/pulmão
colapsado***

A Figura 11-12 mostra um pneumotórax hipertensivo, o pulmão colapsado, o diafragma rebaixado e deslocamento do mediastino para a direita.

Pérola Clínica: A rápida decompressão de um pneumotórax hipertensivo pode salvar uma vida. Aprenda a reconhecer os sinais clínicos do pneumotórax hipertensivo para que você possa diagnosticá-lo e tratá-lo sem a necessidade de uma radiografia. Os sinais incluem início rápido de insuficiência respiratória, sons respiratórios diminuídos, traquéia desviada e distensão venosa da jugular.

24

Denomina-se hidropneumotórax a presença de ar e líquido no espaço pleural. Na radiografia com paciente na posição ortostática, o espaço pleural inferior aparecerá _____, o espaço pleural superior aparecerá _____ e o _____ será visível na interface.

24

***radiopaco
radiotransparente/
nível líquido***

A Figura 11-13 mostra líquido no espaço pleural inferior, ar no espaço pleural superior e um nível líquido.

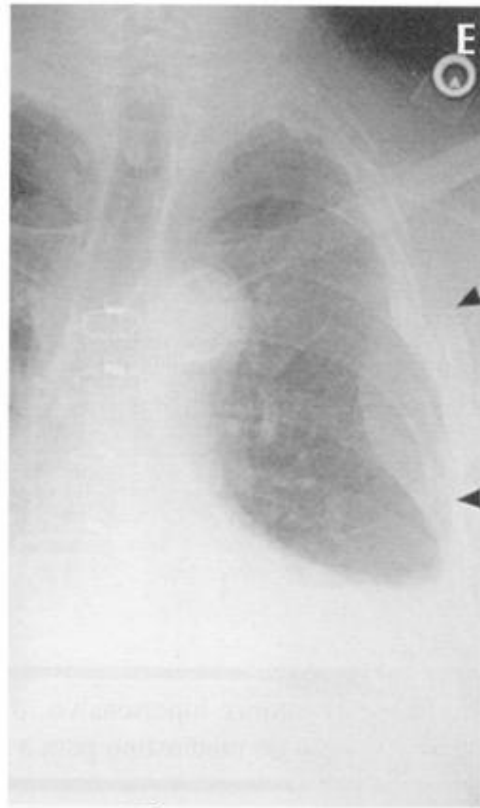


Figura 11-14

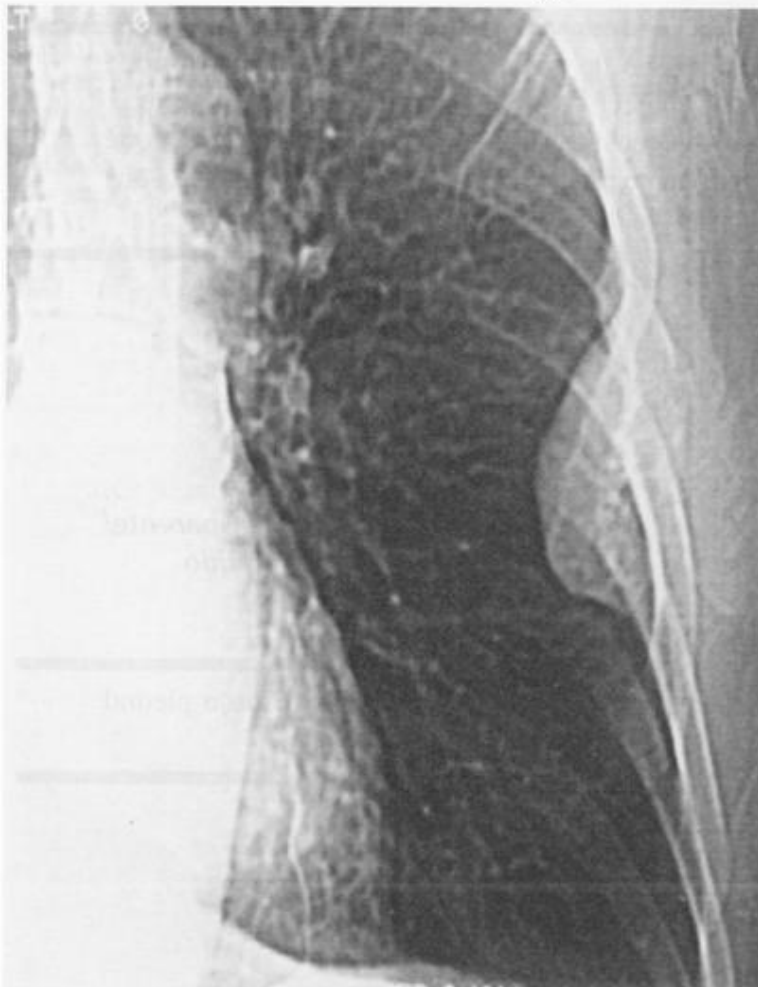

Figura 11-15A

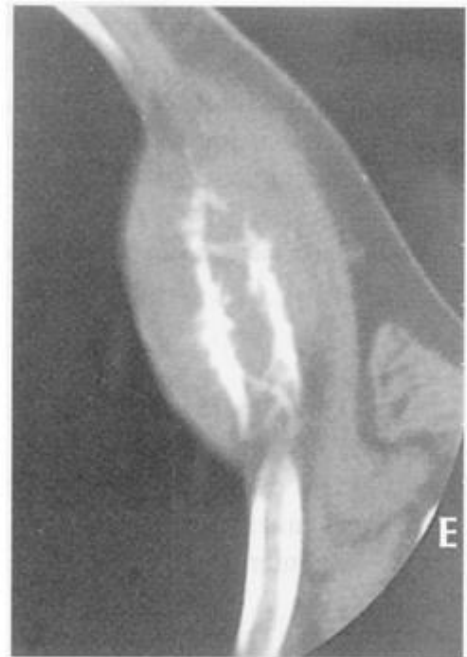

Figura 11-15B

25

O espaço extrapleural é um espaço potencial que situa-se entre o arcabouço ósseo e a _____. As lesões originárias das estruturas internas ou que margeiam o espaço extrapleural (costelas, músculos, tecido conjuntivo, etc.) podem elevar a pleura parietal adjacente e empurrá-la contra o _____. A típica lesão extrapleural é convexa, com uma interface [bem definida/mal definida] com o pulmão, formando um ângulo [agudo/obtuso] com a parede torácica quando visibilizada na tangente.

26

Tanto uma lesão intrapleural focal (líquido encapsulado) quanto uma lesão extrapleural podem formar ângulos [agudos/obtusos] com a parede torácica e uma interface pulmonar [bem definida/mal definida]. A presença de lesão na costela indica uma origem [pleural/extrapleural]. Se nenhuma delas for visível, pode ser difícil diferenciá-las.

25

*pleura parietal**pulmão
bem definida**obtuso*

26

*obtusos
bem definida**extrapleural*

A Figura 11-14 ilustra um hematoma extrapleural. A margem convexa voltada para o pulmão é bem definida e as bordas estão afiladas (ângulo obtuso com a parede torácica). Esse hematoma é muito semelhante ao líquido encapsulado (Fig. 11-8A, p. 190). As fraturas nas costelas (setas curtas) indicam a origem extrapleural.

27

Imagens seccionais ajudam a distinguir as lesões extrapleurais das lesões intrapleurais, pela eliminação da sobreposição de estruturas. A Figura 11-15A, uma tomografia computadorizada, mostra uma massa que forma um ângulo [agudo/obtuso] com a parede torácica. A TC, Figura 11-15B, mostra que essa massa é [intra/extra] pleural. Por que? _____

27

*obtuso**extra/lesão expansiva da
costela, massa com
densidade de partes
moles*

Pérola Clínica: A maioria das lesões extrapleurais deve-se a fraturas e metástases nas costelas.

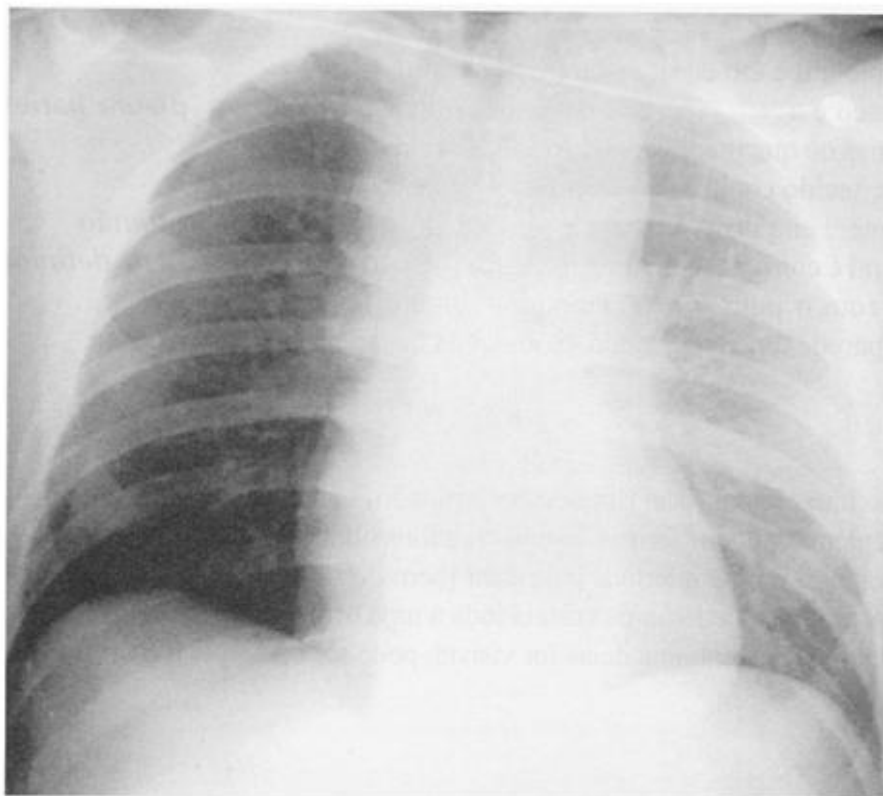


Figura 11-16A

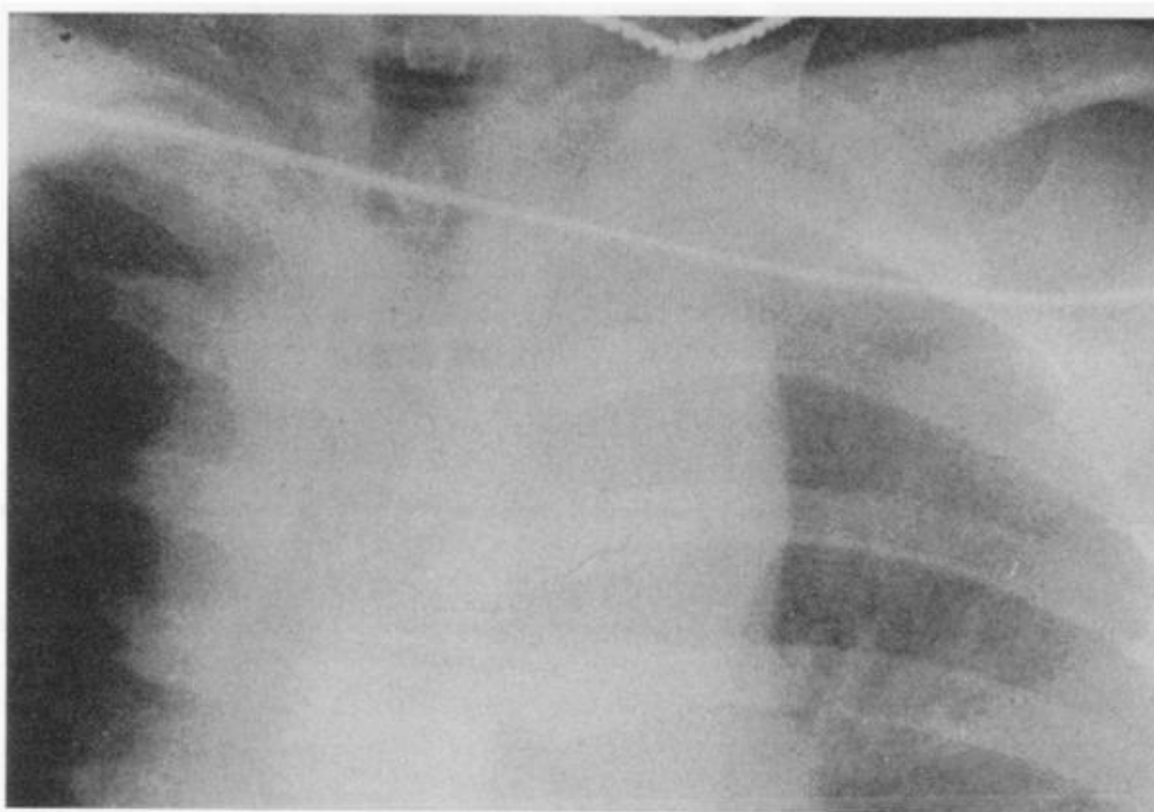


Figura 11-16B

REVISÃO

I

A. Quais são os três padrões dos derrames pleurais *livres* observados nas radiografias com o paciente na posição ortostática?

1. _____
2. _____
3. _____

B. Dê quatro indícios de derrame subpulmonar:

1. _____
2. _____
3. _____
4. _____

II

Para diagnosticar-se um pneumotórax, é preciso observar:

1. _____
2. _____

III

A Figura 11-16 é uma radiografia em decúbito dorsal de uma mulher jovem que sofreu um acidente de carro.

- A. À esquerda, há um(a) [aumento/diminuição] da radiodensidade, muito provavelmente devido a _____.
- B. À direita, há um(a) [aumento/diminuição] da radiotranparência lateral, devido a um _____.
- C. O mediastino apresenta-se [normal/com alargamento focal/com alargamento difuso], muito provavelmente devido a _____.

I

- A. 1. **Ângulo costofrênico mal definido**
 2. **menisco**
 3. **derrame subpulmonar**

- B. 1. **Elevação do "diafragma"**
 2. **sinal da bolha gástrica**
 3. **a cúpula "diafragmática" está lateralizada**
 4. **ângulos costofrênicos velados/espessamento da cissura**

II

1. **hipertransparência periférica (ar intrapleural)**
2. **borda ou linha da pleura visceral**

III

- A. **aumento/camadas de líquido pleural (sangue)**
- B. **aumento/ pneumotórax**
- C. **com alargamento difuso/hemorragia**

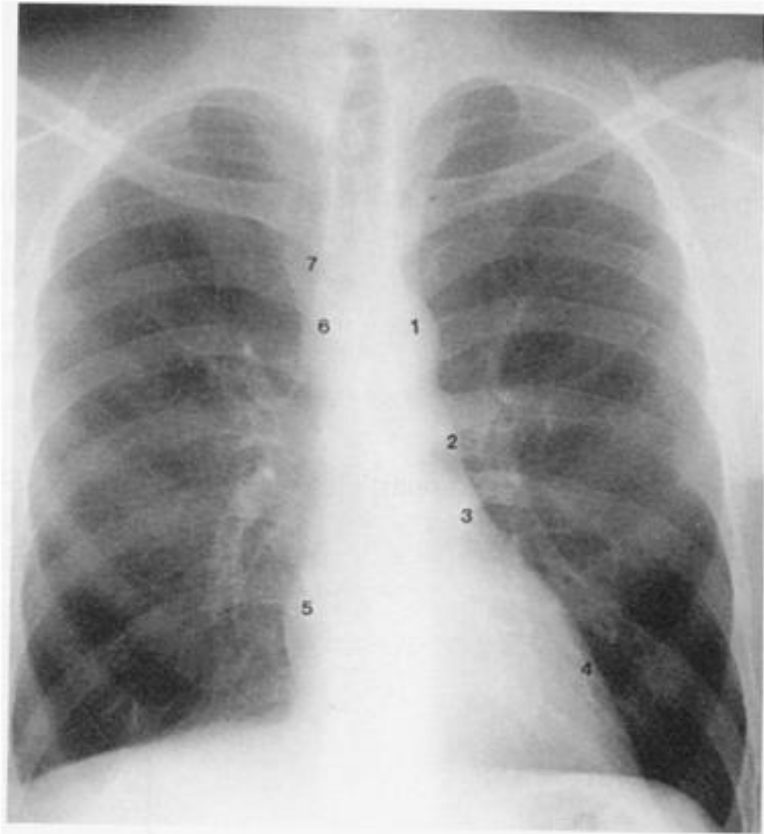


Figura 12-1A

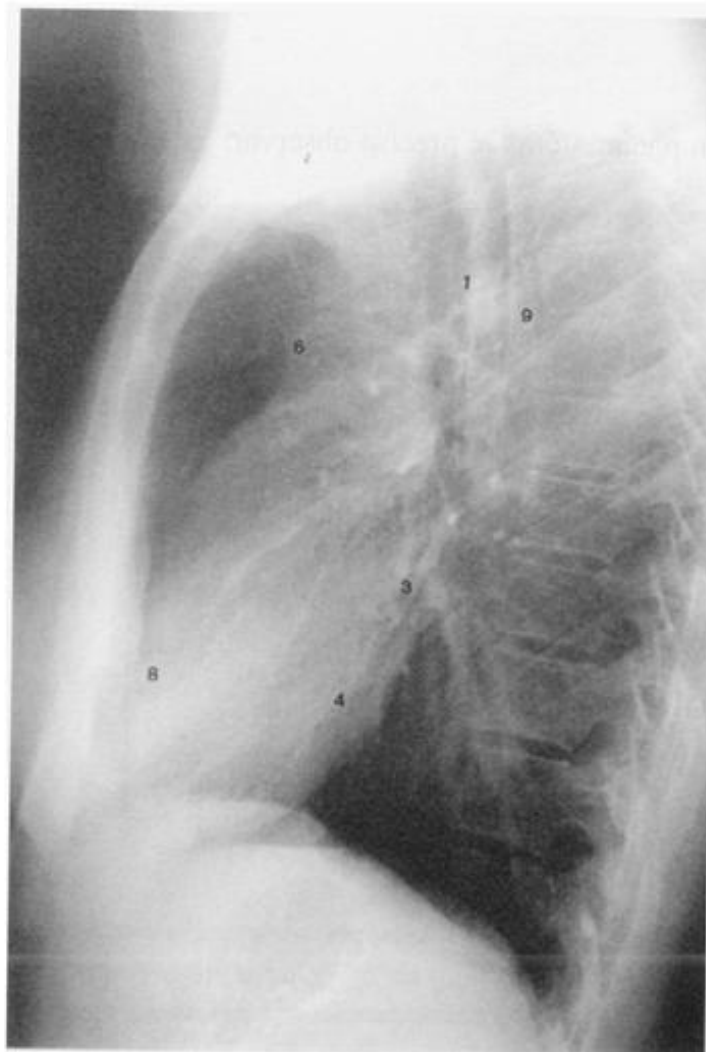


Figura 12-1 B

Doença Cardiovascular

O coração é uma estrutura do mediastino anterior. No entanto, para analisar completamente as doenças cardiovasculares é preciso estudar o coração, os vasos pulmonares, os pulmões, e o espaço pleural. Todo principiante deveria poder reconhecer as estruturas cardiovasculares, a cardiomegalia e a insuficiência cardíaca esquerda. Se você puder, você estará à frente da maioria de seus colegas. (Dois estudantes de medicina avistaram um urso enquanto passeavam na floresta. O estudante n.º 1 tirou um par de tênis da sua mochila e o calçou. “Você não pode correr mais que um urso,” disse o estudante n.º 2. O estudante n.º 1 respondeu, “eu não tenho que correr mais que o urso, tenho apenas que correr mais que você.”)

1

A Figura 12-1A é um diagrama do coração e dos grandes vasos. No lado esquerdo, há quatro protuberâncias (moguls para vocês esquiadores). Elas são:

1. _____ 3. _____
2. _____ 4. _____

Observação: O apêndice atrial esquerdo *normal* é côncavo e não convexo.

2

A borda direita do coração é formada pelo _____ (5). O ventrículo direito não forma uma borda lateral na incidência frontal. Sobre a borda direita do coração está a _____ (6). A _____ (7) é paralela ao mediastino superior.

3

Na radiografia em perfil, o coração direito é anterior e o coração esquerdo é posterior. Identifique as estruturas cardiovasculares na radiografia em perfil (Figura 12-1B).

1. _____ 6. _____
3. _____ 8. _____
4. _____ 9. _____

1

1. arco aórtico
2. tronco pulmonar
3. apêndice atrial esquerdo
4. ventrículo esquerdo

2

5. átrio direito
6. aorta ascendente
7. veia cava superior

3

1. arco aórtico
3. átrio esquerdo
4. ventrículo esquerdo
6. aorta ascendente
8. ventrículo direito
9. aorta descendente (proximal)

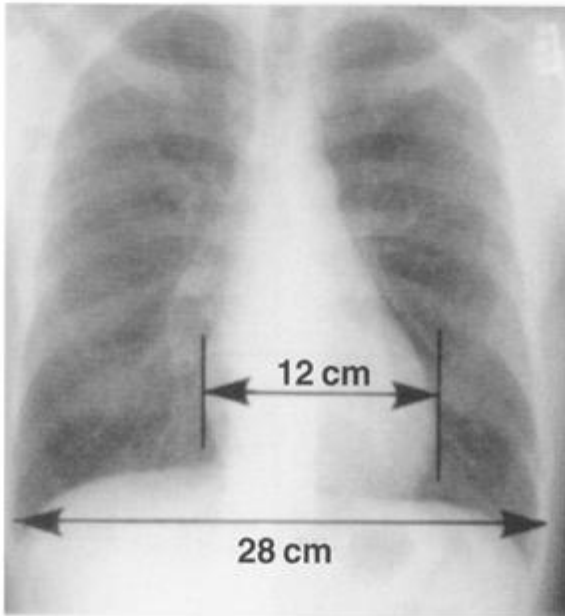


Figura 12-2

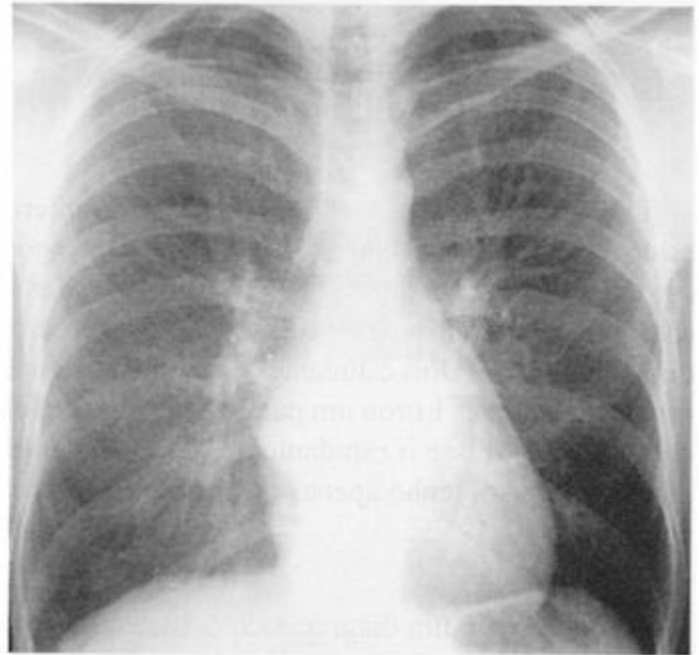

Figura 12-3A

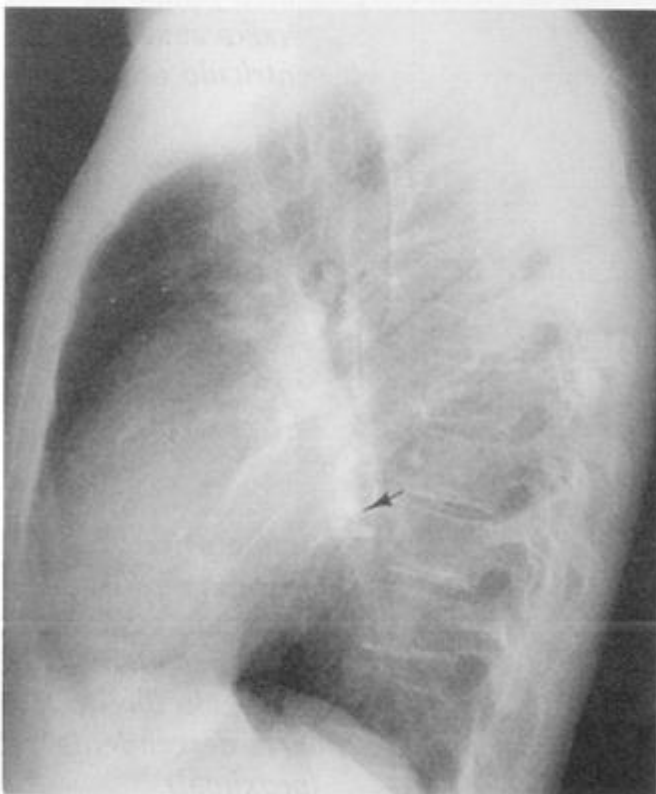


Figura 12-3B

4

Às vezes a terminologia é confusa. Revise o seguinte:

- A. O coração esquerdo é [posterior/anterior] ao coração direito.
- B. Na incidência frontal, a borda direita do coração representa somente o _____.
- C. Na incidência frontal, o apêndice atrial esquerdo é normalmente [côncavo/convexo].

4

- A. *posterior*
- B. *átrio direito*

C. *côncavo*

É fácil determinar o aumento cardíaco. Meça a largura horizontal do coração e divida pelo maior diâmetro interno do tórax. O índice cardiotorácico normal é de menos de 0,5 (muito simplificado, mas útil).

5

Na Figura 12-2, o índice cardiotorácico é de _____. O limite superior da normalidade é de _____.

5

0.43 (12/28)
0.50

Pérola clínica: O índice cardiotorácico é baseado em padrões populacionais. Para um determinado paciente, um aumento maior que 1 cm no diâmetro cardíaco observado a partir de uma radiografia anterior é um indicador mais confiável para avaliação do aumento cardíaco do que o índice cardiotorácico. Em geral, um radiologista com uma régua é um radiologista em dificuldade, mas essas funcionam bem nas radiografias PA em inspiração máxima e na posição ortostática.

6

O “coração” pode estar aumentado devido a doença cardíaca intrínseca ou devido ao acúmulo de líquido pericárdico. Infelizmente, as radiografias não permitem a distinção entre _____ cardíaca e a presença de _____ pericárdico. Muitos preferem o termo “silhueta cardíaca” a “área cardíaca” por esse motivo.

6

***o aumento da área/
derrame***

7

Se o átrio esquerdo aumentar, se projetará [lateralmente/medialmente] e [anteriormente/posteriormente]. Na radiografia em perfil, sua margem se tornará [côncava/convexa].

7

***lateralmente/
posteriormente
convexa***

As Figuras 12-3A e 12-13B mostram um átrio esquerdo aumentado. A borda esquerda superior do coração projeta-se lateralmente e posteriormente (seta). Compare com as Figuras 12-1A e 12-1B.

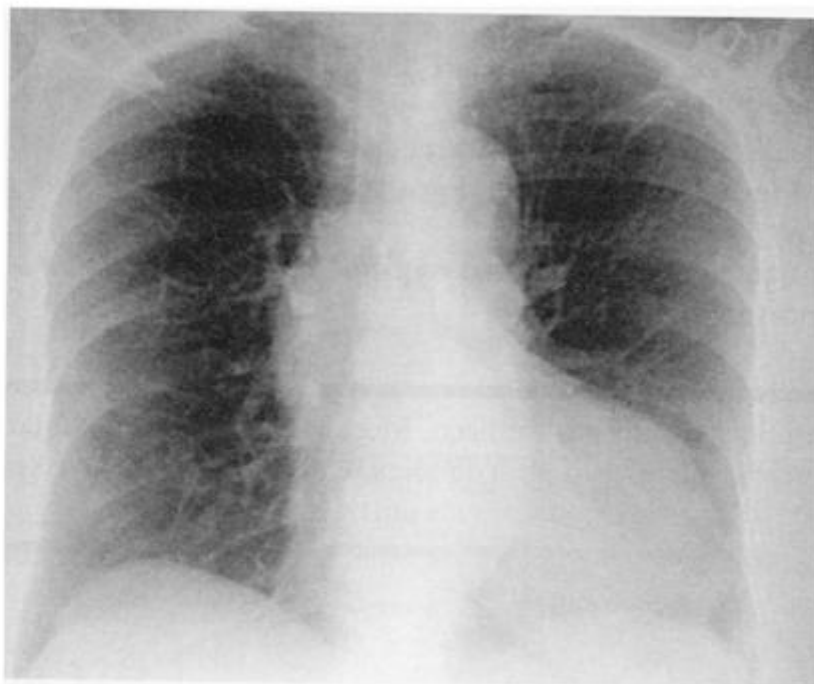

Figura 12-4A

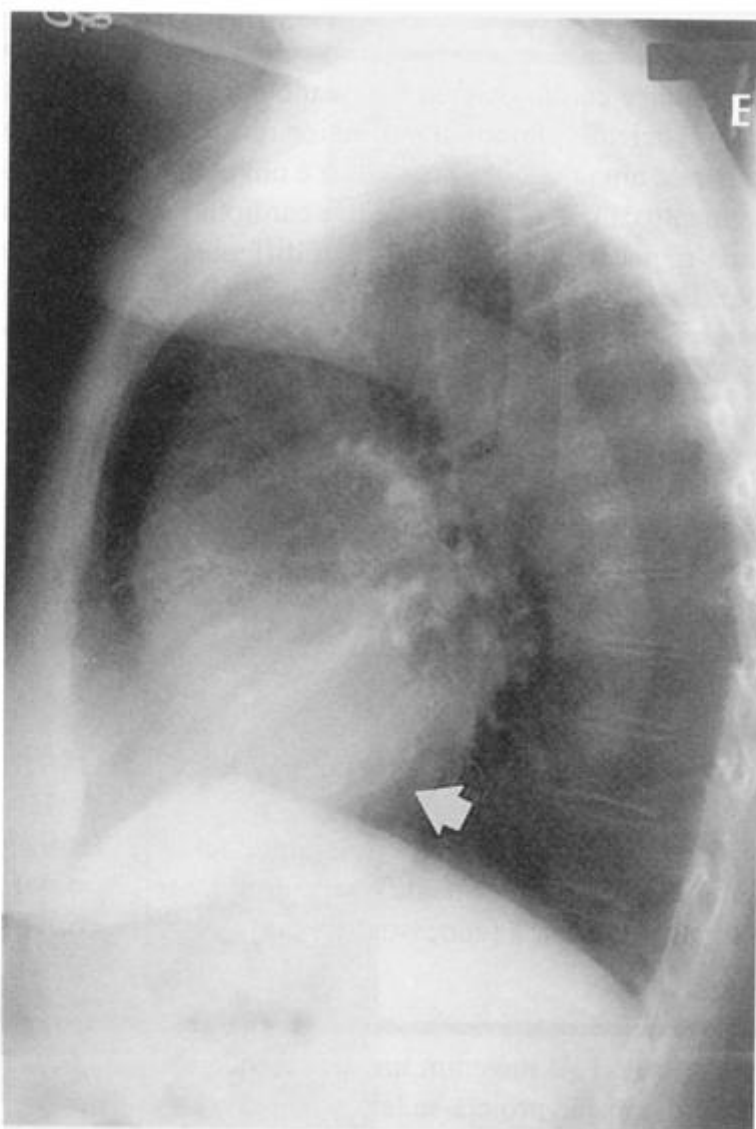


Figura 12-4B

8

Se o ventrículo esquerdo estiver aumentado na incidência PA, a borda inferior esquerda do coração se deslocará [lateralmente/medialmente] e o ápice cardíaco se deslocará inferiormente. Na radiografia em perfil, o coração projeta-se [anteriormente/posteriormente] e inferiormente.

8*lateralmente**posteriormente*

As Figuras 12-4A e 12-4 B mostram aumento do ventrículo esquerdo. Na radiografia frontal, a borda do coração desloca-se lateralmente e o ápice cardíaco desloca-se infero-lateralmente. Na radiografia em perfil, a borda esquerda do coração desloca-se infero-posteriormente (seta). Compare com as Figuras 12-3A e 12-3B. Observe também a aorta tortuosa nas incidências PA e em perfil.

9

Para revisar: Um átrio esquerdo alargado mostrará abaulamento _____ na incidência PA e _____ na incidência em perfil. Um ventrículo esquerdo alargado mostrará abaulamento _____ na incidência PA e _____ na incidência em perfil.

9*lateral**posterior**lateral e inferior**posterior e inferior*

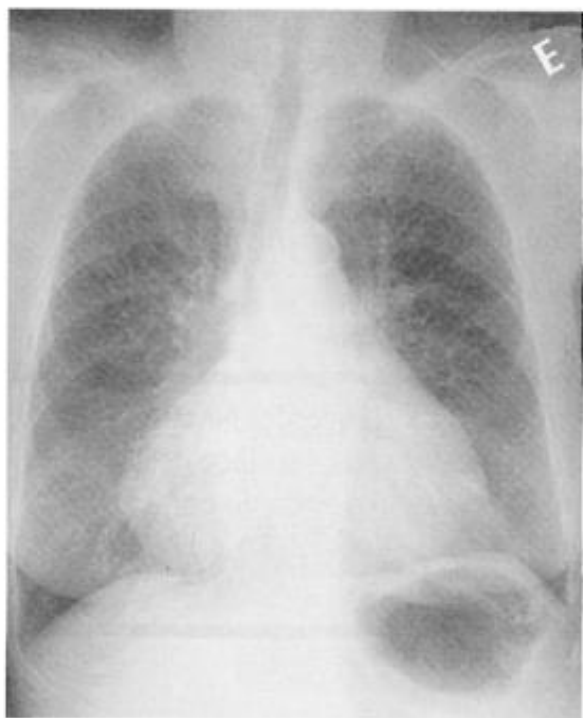

Figura 12-5A

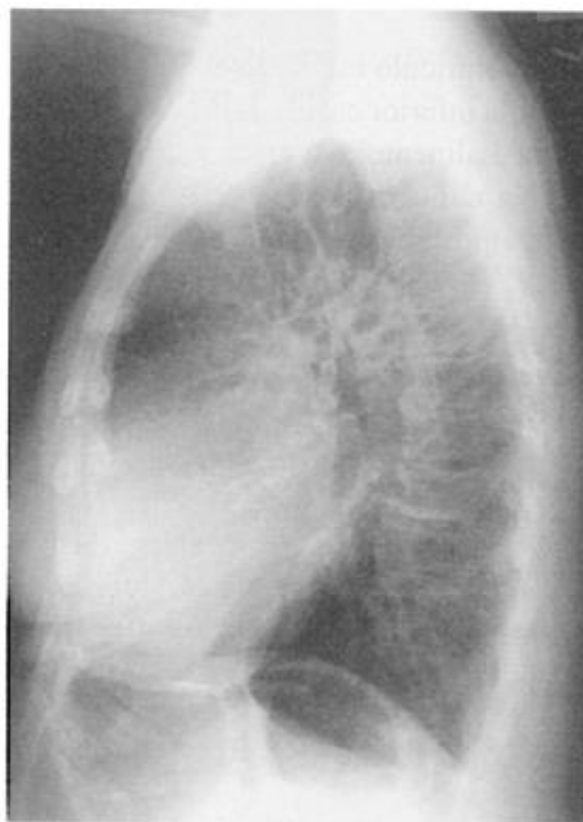

Figura 12-5B

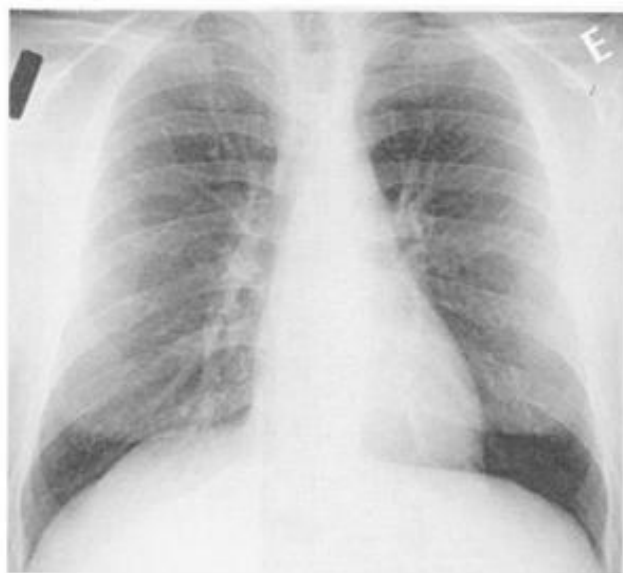


Figura 12-6

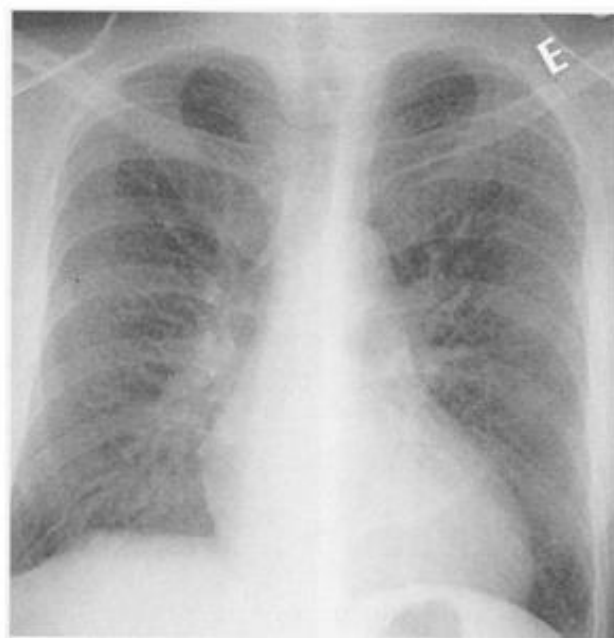

Figura 12-7

É mais difícil detectar o aumento do coração direito. Na incidência frontal, o coração direito normal projeta-se ligeiramente à direita da coluna vertebral e um coração direito alargado projeta-se mais adiante à direita. Na incidência em perfil, o coração direito alarga-se anteriormente e superiormente. O coração direito normal tem contato com o terço inferior do esterno, enquanto que o coração alargado tem contato com a metade inferior. Compare os aumentos do coração direito (Fig. 12-5) e do coração esquerdo na Figura 12-4.

10

Muitas doenças do coração alteram também os vasos pulmonares. Em um indivíduo normal na posição ortostática, a gravidade faz com que a maior parte do sangue concentre-se no(a) [ápice /base]. Na Figura 12-6, os vasos do lobo superior são [maiores/menores] que os vasos do lobo inferior a aproximadamente a mesma distância do hilo. Em um indivíduo em decúbito dorsal, o que acontece com o fluxo de sangue?

10

base
menores

ápice = base

11

Na Figura 12-7, os vasos do lobo superior estão [maiores/menores] que os vasos do lobo inferior. Isso é chamado cefalização ou redistribuição vascular. A cefalização e não o tamanho do coração, é a chave para se diagnosticar o aumento da pressão cardíaca esquerda. Compare a Figura 12-7 com a Figura 12-6 até que o conceito de cefalização esteja totalmente claro.

11

maiores

Pérola clínica: Insuficiência cardíaca esquerda e estenose da válvula mitral são as causas mais frequentes de redistribuição ou cefalização.

O paciente na Figura 12-7 está com insuficiência cardíaca esquerda. O índice cardiotorácico está acima de 0,5 e há cefalização dos vasos do lobo superior. Trata-se de uma insuficiência cardíaca esquerda moderada porque as margens dos vasos permanecem distintas (sem edema).

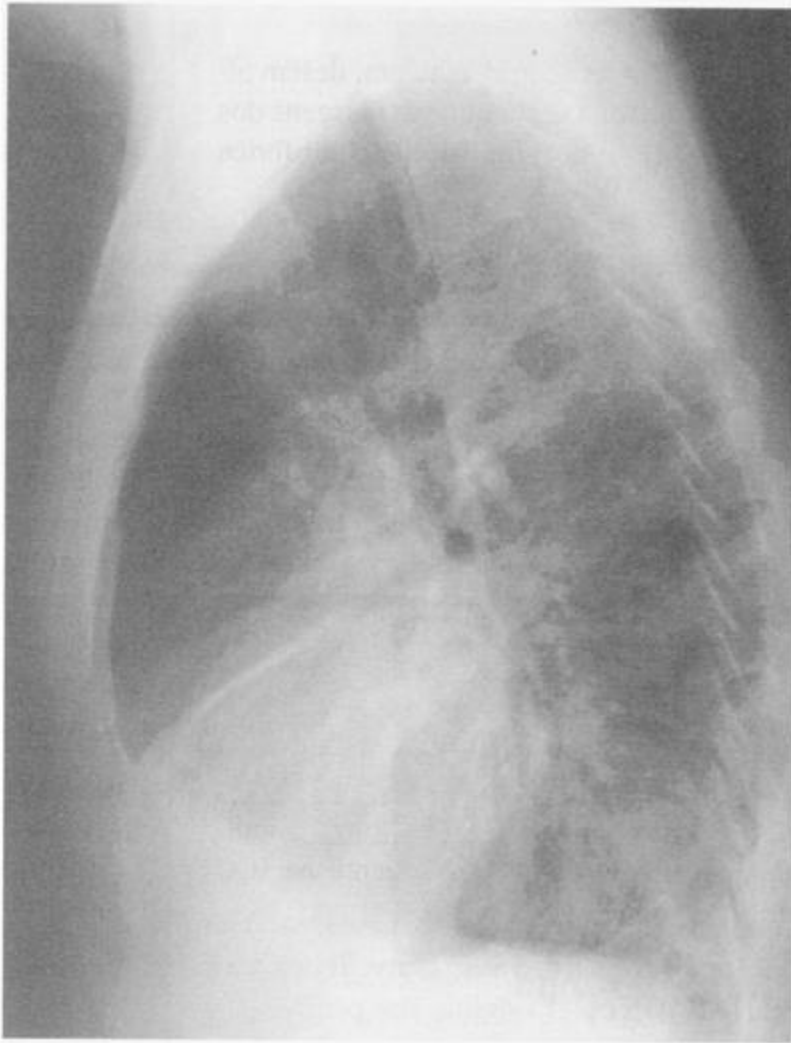

Figura 12-9

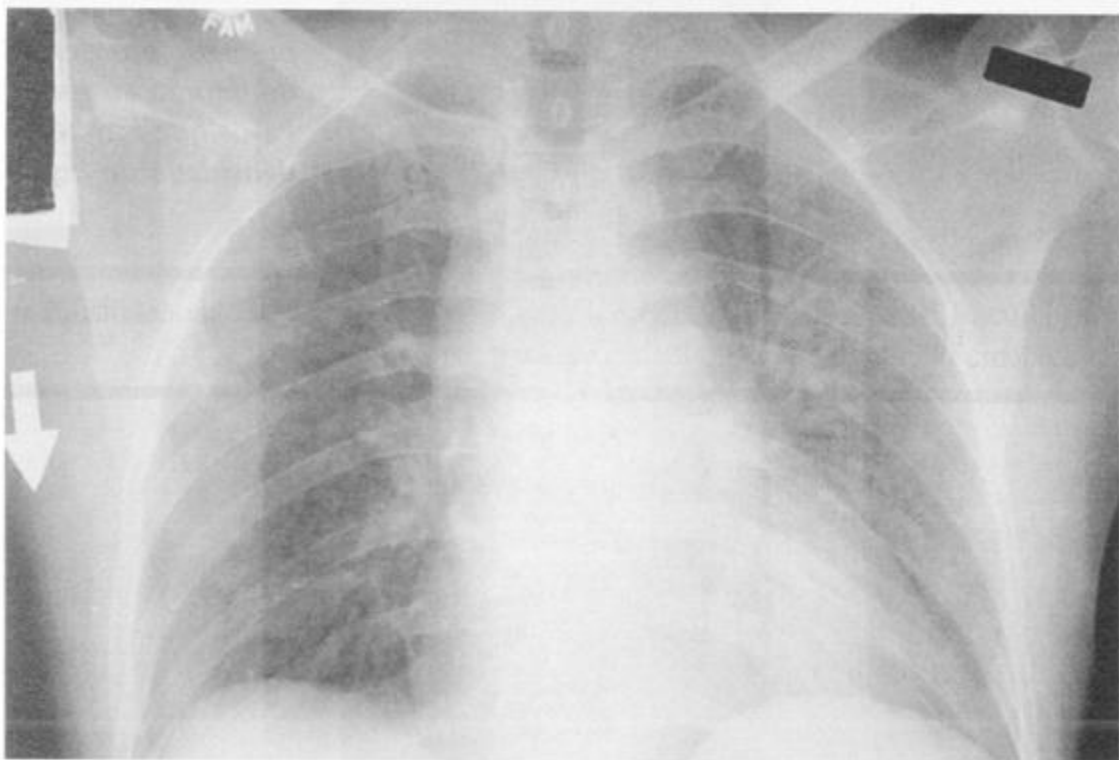


Figura 12-10

15

Na insuficiência cardíaca esquerda, a silhueta cardíaca frequentemente aumenta. Além disso:

1. Na insuficiência moderada, há _____ dos vasos, mas não há edema.
2. A insuficiência moderada produz margens indistintas dos vasos, edema _____ e linhas _____. Podem ocorrer derrames pleurais .
3. A insuficiência grave causa edema _____ e derrames pleurais.

16

Na radiografia em perfil, Figura 12-9, descreva três achados que confirmem a presença de insuficiência cardíaca congestiva.

- 1 _____ 3 _____
- 2 _____

15

1. cefalização

2. intersticial/ de Kerley

3. alveolar

16

1. derrame pleural (cissura espessada)

2. edema

3. aumento do ventrículo esquerdo/ redistribuição vascular

Pérola clínica: Na cefalização, a ausculta pulmonar é geralmente normal. No edema intersticial, pode-se auscultar estertores subcrepitantes. No edema alveolar, estertores crepitantes são audíveis.

17

A Figura 12-10 mostra uma radiografia obtida com um aparelho portátil.

1. Realizada na posição [em decúbito dorsal/ortostática].
2. O índice cardiotorácico _____.
3. Os vasos pulmonares do lobo superior estão _____.
4. O paciente [está/não está/ não dá para saber] em insuficiência cardíaca.

17

1. decúbito dorsal (seta para baixo)

2. não é válido

3. normais para uma radiografia obtida em decúbito dorsal

4. não dá para saber

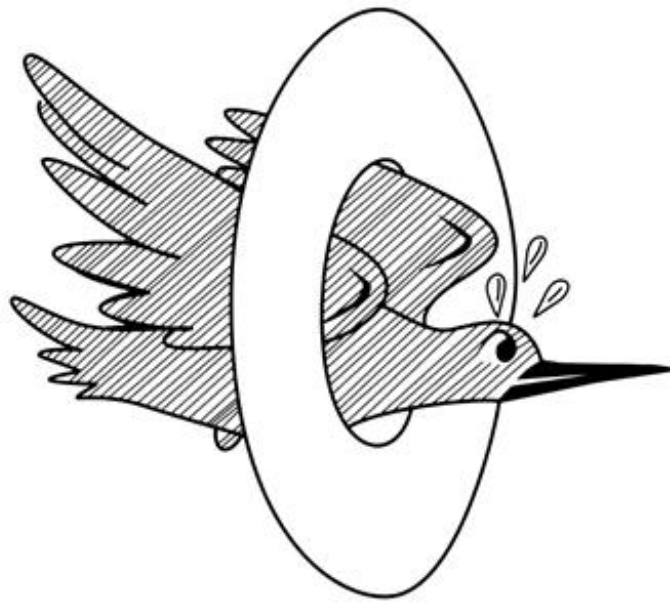


Figura 12-11

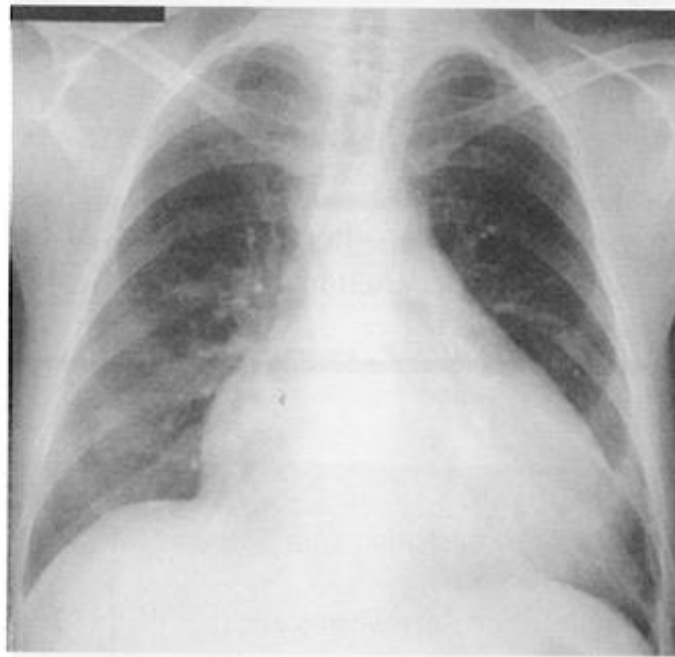

Figura 12-12

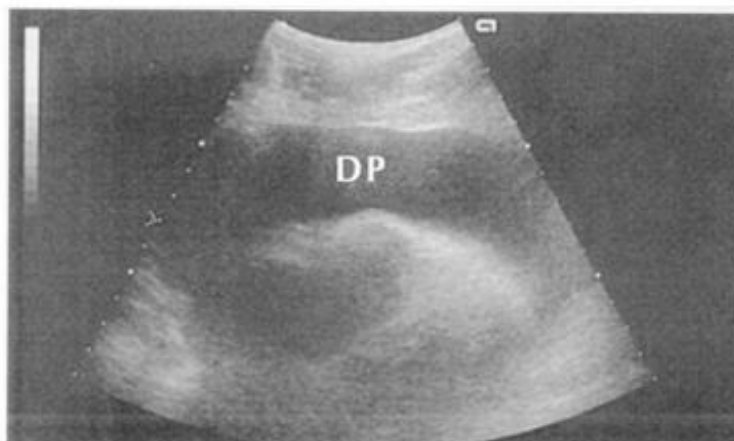


Figura 12-13

18

Responda qual o nome do fisiologista, cuja lei descreveu a relação entre edema, pressão hidrostática e pressão oncótica: _____ . A figura 12-11 mostra um _____

18

*Starling (estorninho)/
Resistor de Starling (ria
se puder)*

19

Na Figura 12-12, a silhueta cardíaca está aumentada. Há cefalização? _____. Há edema? _____. Há derrame pleural? _____. Não há sinais significantes de insuficiência cardíaca esquerda. Talvez a grande silhueta cardíaca seja devido a um _____.

19

*não /não
não*

derrame pericárdico

Na Figura 12-13, um ecocardiograma mostra um extenso derrame pericárdico (DP). A Figura 12-14, uma TC, mostra derrame pericárdico (DP), derrame pleural bilateral e consolidação do LSE. A ecocardiografia, a TC e a RM mostram com precisão o derrame pericárdico, mas a ecocardiografia tem melhor custo-benefício.

Pérola clínica: Um aumento acentuado da silhueta cardíaca, sem ou com sinais moderados de insuficiência cardíaca esquerda, deve-se provavelmente a um derrame pericárdico. A miocardiopatia e a doença cardíaca multivalvar podem ser semelhantes na apresentação radiológica.

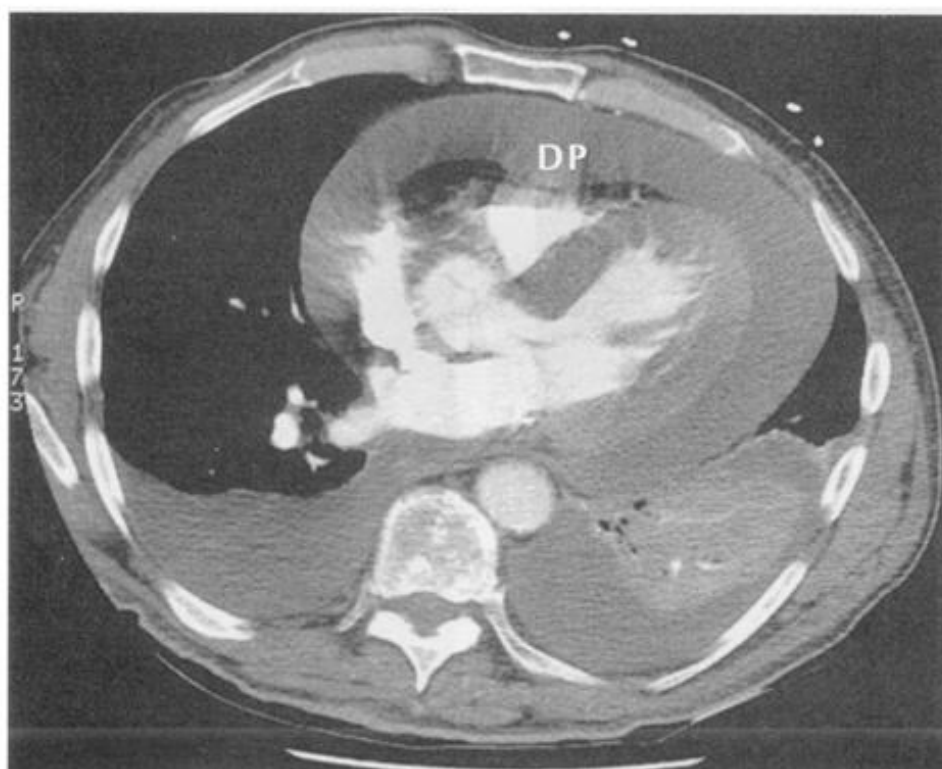

Figura 12-14

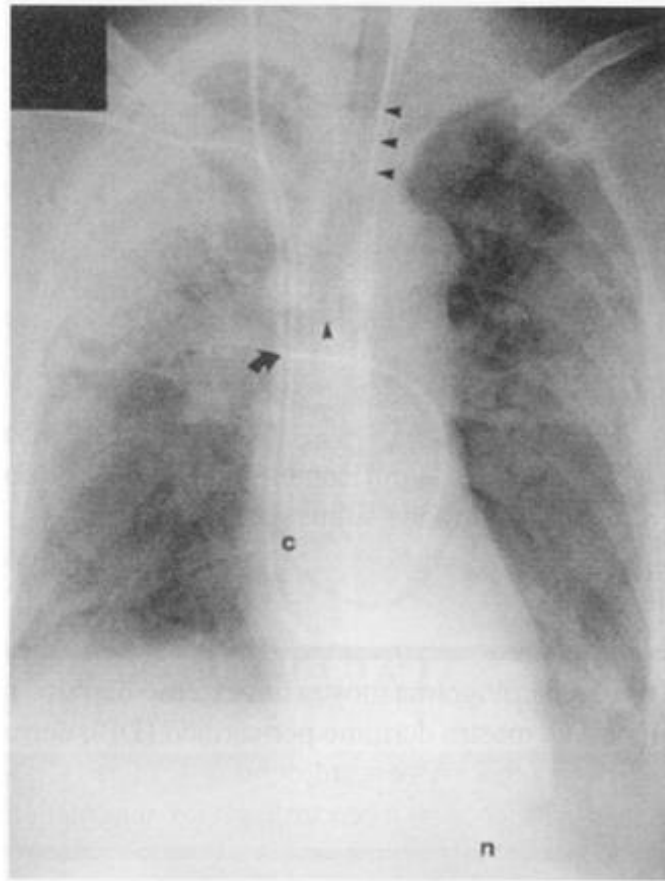


Figura 12-15

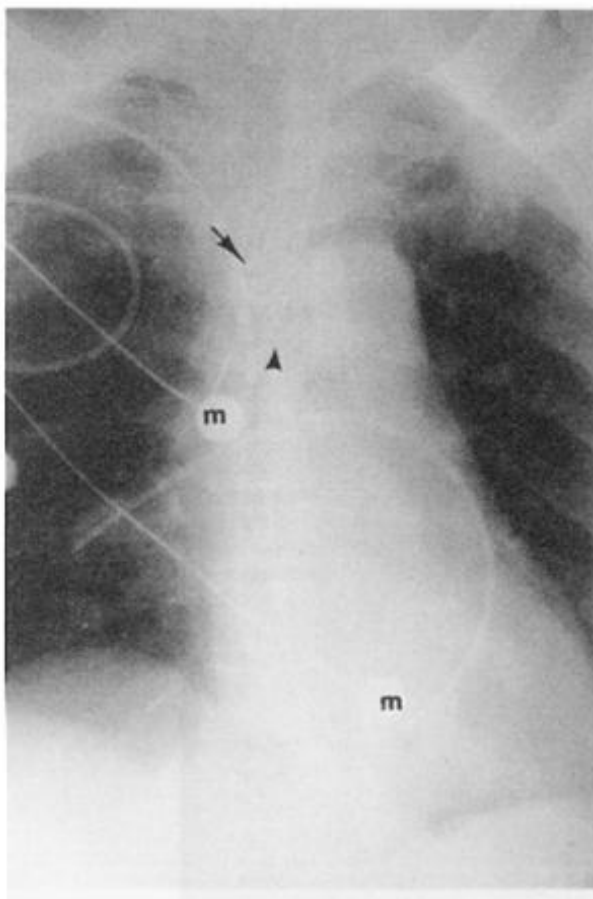


Figura 12-16

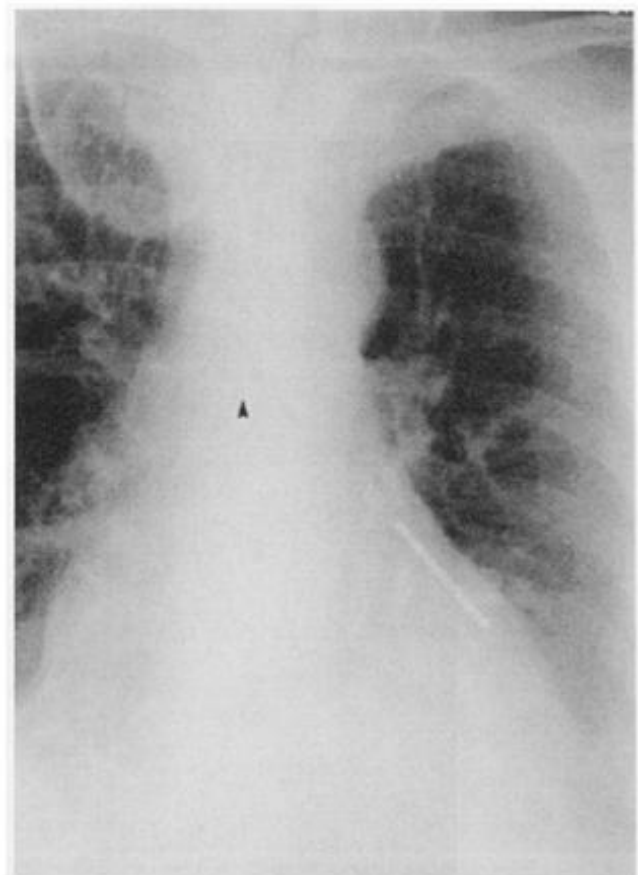


Figura 12-17

SEÇÃO BÔNUS

Pacientes com doença cardíaca ou pulmonar freqüentemente acabam na UTI com muitos tubos e catéteres. Esses tubos e catéteres deveriam ser avaliados em toda radiografia antes de você começar sua avaliação habitual.

20

Na Figura 12-15, os diversos tubos e catéteres estão posicionados corretamente:

- A. O tubo endotraqueal (pontas de setas) com sua extremidade na [carina/porção média da traquéia/porção cervical da traquéia].
- B. O cateter venoso central (c) está posicionado na _____.
- C. A extremidade da sonda nasogástrica (n) está posicionada no _____.
- D. A extremidade do cateter Swan-Ganz (seta) está posicionada na _____. (ponta de seta vertical = carina)

21

Na Figura 12-16, existem cabos de monitorização sobre o tórax. Os eletrodos de monitorização (m) são externos. Agora resolva o resto.

- A. O tubo endotraqueal está no _____.
- B. A extremidade do cateter de PVC (seta) está na _____.
- C. A extremidade do cateter de Swan-Ganz está na _____.

22

Na Figura 11-7B (pág. 188), por que o pulmão esquerdo está colapsado? _____

23

Figura 12-17. História. “Paciente com traqueostomia. Verifique a posição da sonda nasogástrica.” A sonda nasogástrica está no _____.

20

- A. na porção média da traquéia**
- B. veia cava superior ou átrio direito proximal**
- C. estômago**
- D. artéria pulmonar direita**

21

- A. brônquio principal direito**
- B. veia cava superior**
- C. artéria do lobo inferior direito (muito periférica)**

22

tubo endotraqueal, brônquio principal direito

23

brônquio do lobo inferior esquerdo

Parabéns! Você acabou. (“Aquele que ri, vive mais.” Leo Rosten)

Não haverá nenhum questionário de revisão. Faça um intervalo! Quando você voltar, desafie a si próprio com a gincana “10 casos interessantes” na última seção. Certifique-se também de ler os “Dez Axiomas Baseados em uma Vida Inteira de Aprendizado da Medicina”.

Os 10 Axiomas do Dr. Felson Baseados em uma Vida Inteira de Aprendizado da Medicina

1. Você aprende aquilo que gosta; então aprenda a gostar daquilo que aprende.
2. Os princípios são tão importantes quanto os fatos. Se você domina os princípios, pode ordenar os fatos.
3. Você aprende melhor quando sabe suas metas. Se você não sabe onde está indo, diz o Talmud, todas as estradas o levarão lá. Mas se você souber o caminho chegará lá muito mais rápido.
4. Acompanhe seus casos. Eu tenho aprendido e lembrado mais acompanhando meus casos do que de qualquer outra maneira. O trabalho é duro, mas disse Confúcio “Quem aprendeu mais foi aquele que trabalhou mais”. Ou terá sido aquele antigo jogador de futebol americano Knute Rockne?
5. O aprendizado é como o sexo, melhor quando você está envolvido ativamente. Quando você ler alguma coisa responda ao autor. Seja cético. Não siga fielmente as autoridades ou você pode se transformar em um “Brown Nose Duck” (pato do nariz marrom); ele pode voar tão rápido quanto o líder, mas não consegue parar com a mesma rapidez.
6. O reforço é essencial para a aquisição do conhecimento. Mas reforço não significa simples repetição; utilize algum outro método diferente daquele que você aprendeu. Observe um caso, pesquise-o, leia um artigo, procure um caso ou faça uma pergunta.
7. A recompensa é importante no aprendizado. Mostre o que você sabe. Vanglorie-se um pouco. Fale sem hesitação na sala de aula. Conte à sua (eu) esposa (o) ou namorada (o); conte aos seus colegas; não se dê ao trabalho de contar aos seus amigos – você não terá nenhum.
8. Cada pessoa tem o seu próprio método de aprendizado. Descubra o seu e apegue-se a ele, quer seja lendo, ouvindo, observando ou uma combinação desses métodos. Não dependa de ótimos professores, eles são tão raros quanto os ótimos alunos.
9. A recuperação rápida de informações já adquiridas é crucial. O computador é ideal, mas há outros bons métodos disponíveis. Crie o seu e mantenha-o atualizado. Sem um sistema de recuperação de dados você será um “perdedor”, um velho com o zíper emperrado.
10. Divida seu tempo de estudo em horário nobre, horário de trabalho e hora de dormir. Cada estudante tem o seu próprio biorritmo, assim você tem que desenvolver o seu próprio programa de estudo. Não assista televisão durante horário nobre e não leia nada sobre medicina na hora de dormir.

Felson, B. *Humor in Medicine*, 1989; RHA Inc., Cincinnati, Ohio.

Gincana

“10 Casos Interessantes”



DESAFIO:

Cada caso testa sua habilidade para aplicar os princípios fundamentais que nós acabamos de estudar, estudar e estudar.

SUGESTÕES:

1. Leia a história.
2. Avalie a radiografia com sua técnica rotineira de análise (ATMPP), fazendo todas as observações pertinentes.
3. Então, e somente então, responda a todas as questões antes de ver as respostas na página seguinte.

Esteja consciente da “*satisfação da pesquisa*”. Não se deixe levar pelo entusiasmo e não interrompa a busca ao encontrar uma alteração na análise de uma radiografia. Muitos pacientes apresentam várias alterações que associadas podem levar a um diagnóstico.

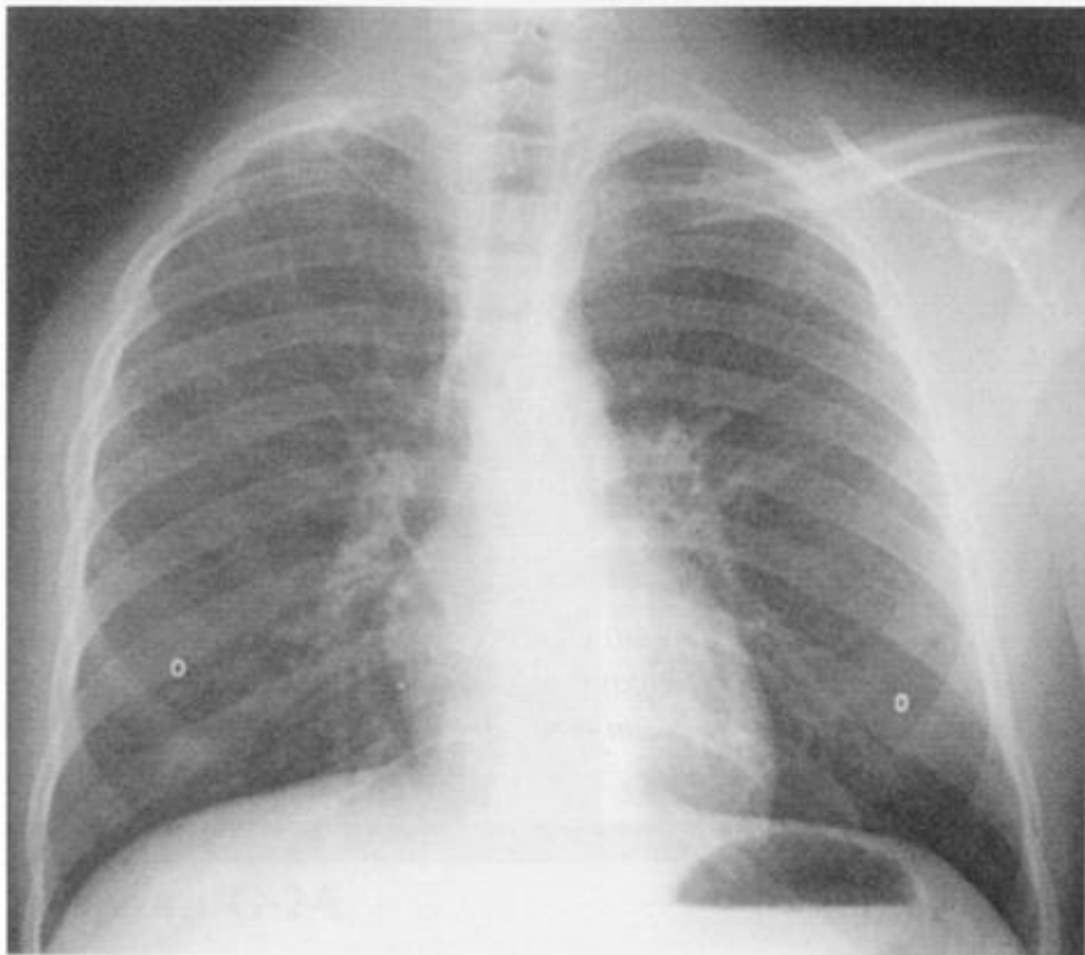

Figura G-1

■◆■ CASO 1 _____

HISTÓRIA: *Um homem jovem com câncer.*

Foram colocados marcadores de metal nos mamilos, que às vezes aparecem nas radiografias, para distinguí-los de nódulos pulmonares verdadeiros.

1. O pulmão apresenta alguma alteração? _____ Em caso afirmativo, onde? _____
Qual? _____
2. Há alguma alteração que sugira derrame pleural? _____ Em caso afirmativo, qual?

3. A que tipo de cirurgia o paciente foi submetido? _____
4. Você pode associar a história e os achados radiológicos dos itens 1 e 3 e sugerir um diagnóstico?

■◆■ CASO 1

1. Sim, debaixo do marcador do mamilo direito, no cruzamento das costelas, existe um nódulo pulmonar.
2. Os ângulos costofrênicos estão nítidos. O sinal da bolha gástrica está ausente. O formato do diafragma está normal.
3. O ombro direito foi amputado. Uma abordagem sistemática pode ajudar você a se safar de interpretações (“comidas de bola”) embaraçosas.
4. O paciente sofreu uma amputação do ombro devido a um osteosarcoma. O nódulo é uma metástase pulmonar, uma ocorrência freqüente em todos os sarcomas.

“A intuição é a fonte do conhecimento científico.” Aristóteles

“Aristóteles poderia ter evitado o engano de pensar que as mulheres têm menos dentes do que os homens utilizando-se de um meio simples, como pedir que Sra. Aristóteles abrisse sua boca.” Bertrand Russell



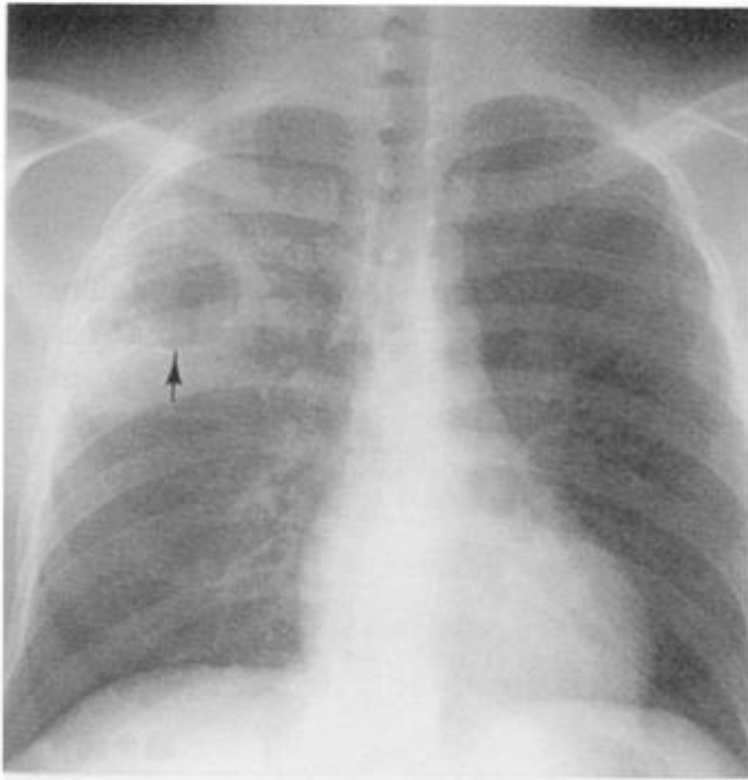


Figura G-2A

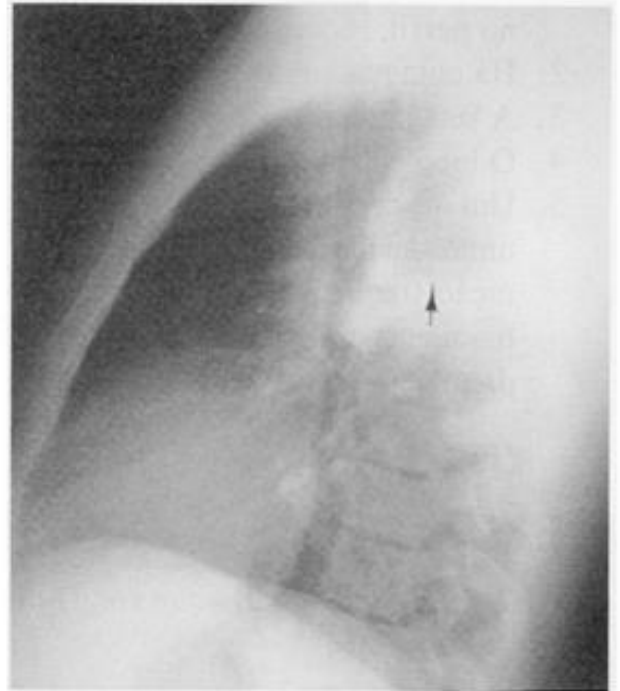


Figura G-2B

■◆■ CASO 2 _____

HISTÓRIA: *Um indivíduo epilético de 30 anos com febre alta e calafrios há 5 dias.*

1. A alteração óbvia tem localização [pleural /parenquimatosa/extrapleural /não dá para saber].
2. Descreva a lesão em detalhes _____
3. A seta aponta um _____
4. Em que lobo está localizado? _____ Em que segmento? _____
5. Associe os achados radiológicos e a história clínica para um diagnóstico lógico.

■◆■ CASO 2

1. A alteração é parenquimatosa. A visualização pode ser difícil na incidência frontal, mas no perfil, repousa anteriormente à grande cissura, claramente dentro do pulmão.
2. Há uma massa ou consolidação alveolar focal com uma cavidade central.
3. A seta aponta um nível líquido.
4. O lobo superior direito, segmento posterior – repousa sobre a grande cissura.
5. Um abscesso pulmonar em um indivíduo epilético que provavelmente aspirou durante uma convulsão. Tuberculose, outra hipótese possível, é geralmente mais insidiosa. A aspiração frequentemente acomete o segmento posterior do lobo superior e os segmentos basais superior e posterior do lobo inferior. Esses segmentos tendem a ser os locais de drenagem no paciente em decúbito dorsal, por ação da gravidade.

“O que conta é aquilo que você aprende depois que já sabe tudo.” Earl Weaver



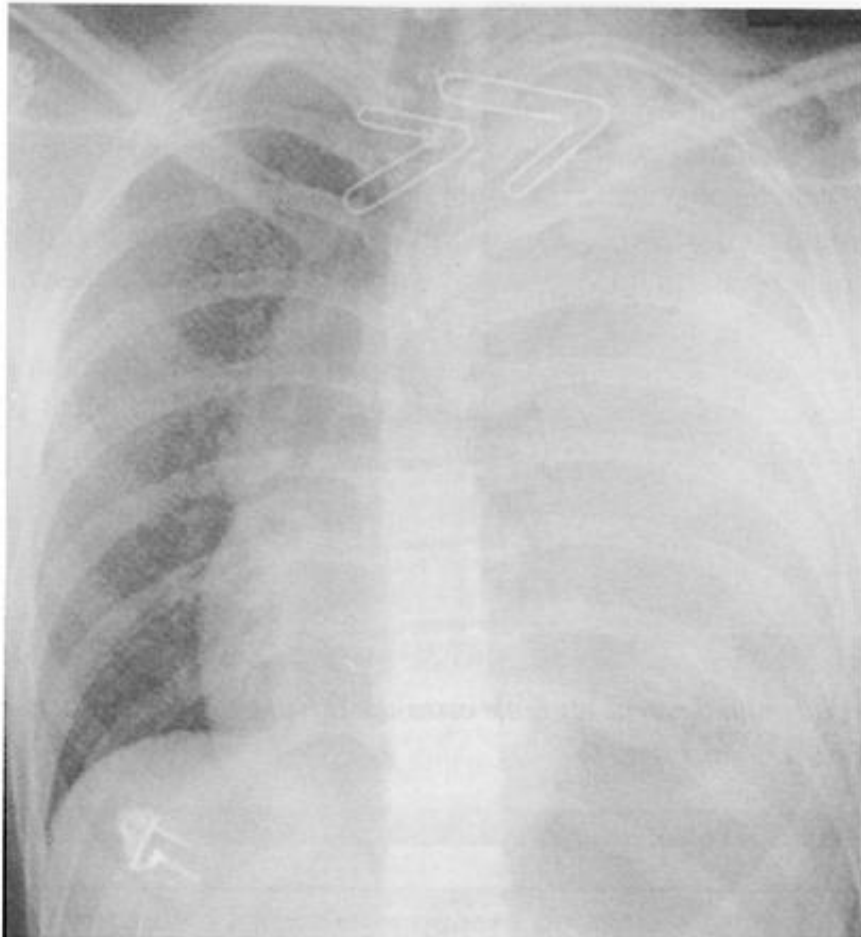


Figura G-3

■◆■ CASO 3

HISTÓRIA: *Um paciente hipotenso que apresenta um ferimento por arma de fogo (FAF) no lado esquerdo do tórax.*

Clipes de papel idênticos marcam a entrada e a saída da bala.

1. Esta radiografia provavelmente foi realizada na posição [ortostática/decúbito dorsal] (PA /AP).
2. Descreva os principais achados radiológicos à esquerda. _____
Qual é causa mais provável? _____
3. Pode-se observar broncogramas aéreos proximais? _____ O que isso significa?

4. A polícia informou que o tiro foi disparado de frente. O ferimento de entrada da bala está no centro ou no lado esquerdo? _____
Como você chegou a essa conclusão? _____

■◆■ CASO 3

1. Decúbito dorsal, AP, o paciente está hipotenso.
2. O hemitórax esquerdo está opacificado e o mediastino está deslocado para o lado contralateral. Há um derrame pleural extenso à esquerda, sem dúvida trata-se de sangue. Há também ar no tecido subcutâneo sobre o ombro esquerdo.
3. Sim, o broncograma aéreo à esquerda significa que as vias aéreas principais estão pérvias. Não há obstrução endobrônquica central e o pulmão ao redor está sem ar (densidade de líquido).
4. Lado esquerdo. Esta é uma radiografia AP em decúbito dorsal; portanto o clipe anterior aparecerá magnificado. Uma vez que os cliques utilizados eram idênticos, a bala deve ter entrado no tórax à esquerda e saído pelo centro.

“Por que a verdade não deveria ser mais estranha do que a ficção? A ficção tem que ser acreditável.” Mark Twain



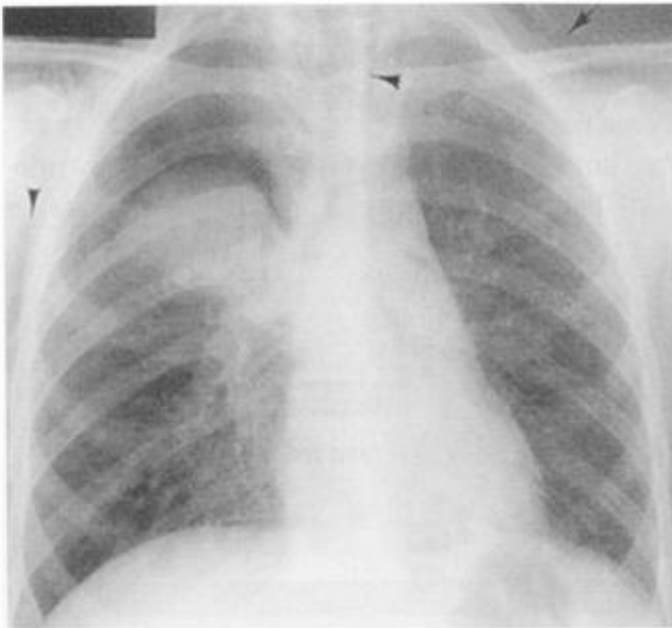

Figura G-4A

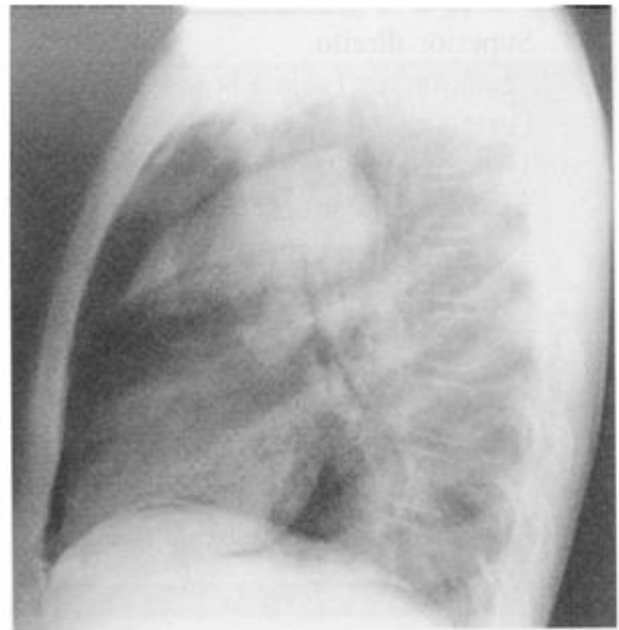


Figura G-4B

■◆■ CASO 4 _____

HISTÓRIA: *Uma criança de 11 anos com quadro de asma e febre há dois dias, apresenta falta de ar subitamente.*

1. Há consolidação do lobo _____.
2. A hipertransparência acima do lobo consolidado deve-se a _____.
3. Os traços pretos de padrão linear (setas) acima do mediastino, parede torácica e base do pescoço são devidos a _____.
4. Associe a história aos achados radiológicos para formular uma hipótese diagnóstica.

◆◆ CASO 4

1. Superior direito.
2. Pneumotórax (veja a borda do pulmão consolidado).
3. Pneumomediastino e enfisema subcutâneo da parede do tórax e pescoço.
4. Trata-se de um asmático que desenvolveu pneumonia. O pneumotórax, o pneumomediastino e o enfisema subcutâneo são decorrentes de barotrauma em consequência da falta de ar devido ao broncoespasmo e a tosse vigorosa.

“Ele é louco; ele pensa que é uma galinha.” “Por que você não o leva a um psiquiatra?”
“Não posso, nós precisamos dos ovos.” Woody Allen
“A esquizofrenia é melhor do que jantar só.” Oscar Lavant



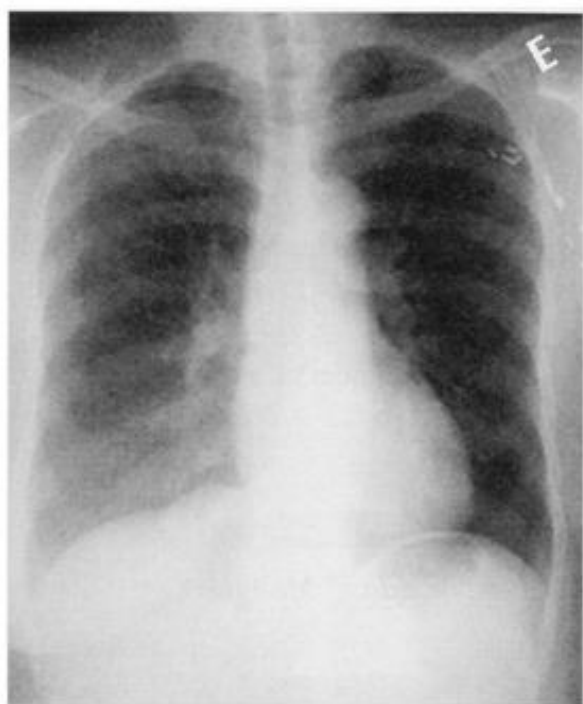

Figura G-5A

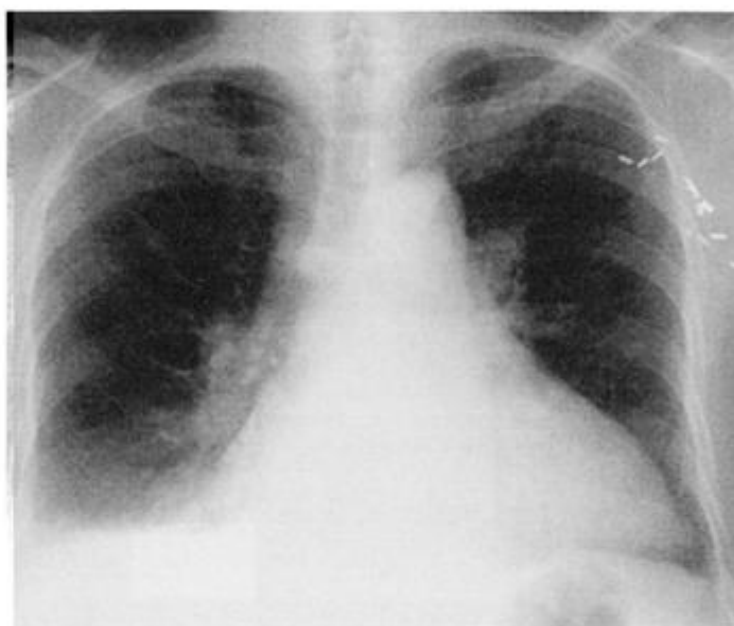

Figura G-5B

■◆■ CASO 5

HISTÓRIA: Uma mulher de 50 anos. Na Figura G-5A, ela estava assintomática. Na Figura G-5B, 10 meses depois, apresenta dor à inspiração.

1. Na Figura G-5A, os dois pulmões estão igualmente radiotransparentes? _____ Explique a discrepância. _____
2. Dez meses depois, ocorreram duas alterações marcantes.
 - A. Figura G-5B. O tamanho do coração (silhueta cardíaca) está _____, enquanto os vasos pulmonares estão inalterados. Isso sugere qual diagnóstico? _____
 - B. Figura G-5B. A paciente apresenta um novo [derrame pleural/pneumotórax] [à direita/à esquerda]. Achados radiológicos? _____
3. Associando a história e suas observações radiológicas, o diagnóstico mais provável é _____ e _____ causado por _____.

■◆■ CASO 5

1. O pulmão esquerdo é mais radiotransparente. Foi realizada uma mastectomia à esquerda. A mama está ausente e há cliques na axila. Há menos partes moles à esquerda, portanto menor absorção de radiação.
2. A. Aumentado. Derrame pericárdico.
B. Derrame pleural à direita. O ângulo costofrênico está mal definido e há um pequeno menisco. O hemidiafragma direito também apresenta alteração de sua forma (derrame subpulmonar).
3. Derrame pericárdico e derrame pleural à direita *causado por* câncer de mama metastático.

"Gosto somente de dois tipos de homens: nacionais e importados." Mae West



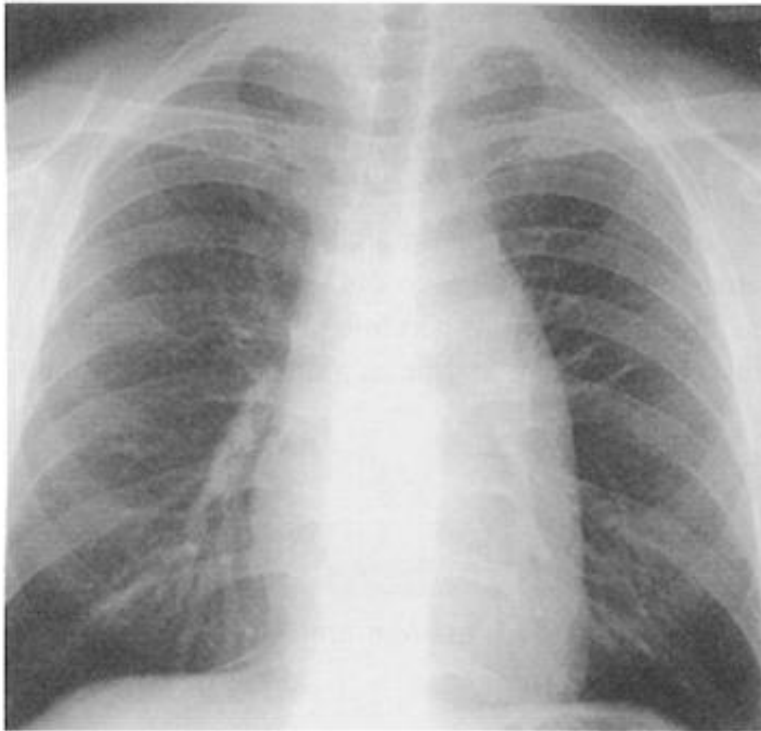

Figura G-6A

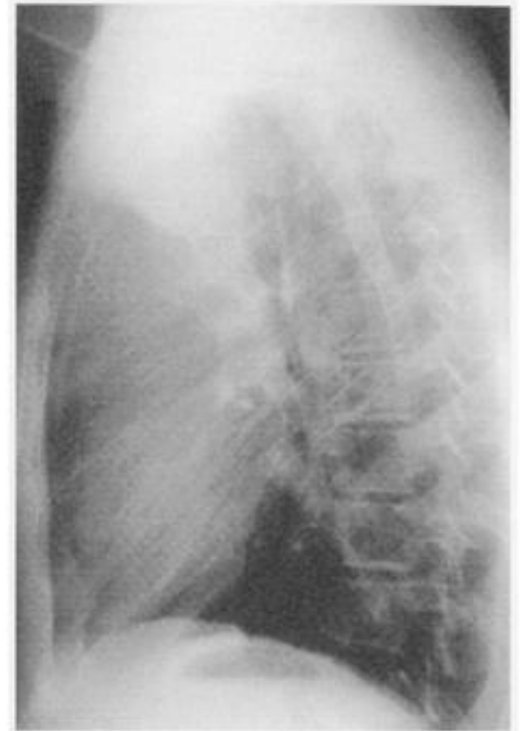


Figura G-6B

■◆■ CASO 6 _____

HISTÓRIA: *Um homem jovem assintomático.*

1. Há uma grande massa intratorácica, que produz um sinal da silhueta de quais estruturas cardiovasculares? _____, _____ e _____.
2. Onde essa massa é observada na radiografia em perfil? _____
3. Em que compartimento(s) mediastinal(is) está a massa? _____
4. Faça um diagnóstico diferencial. _____

■◆■ CASO 6

1. Átrio esquerdo, artéria pulmonar e arco aórtico (botão).
2. Espaço retroesternal livre, entre o esterno e a traquéia.
3. É uma massa grande no mediastino anterior e médio à esquerda. A radiografia em perfil mostra a massa no mediastino anterior. O sinal de silhueta localiza a massa no mediastino anterior (átrio esquerdo) e o mediastino médio (artéria pulmonar, botão de aórtico).
4. Lembre-se dos “5 Ts”. A massa situa-se muito para baixo e não deve ser a tiróide. A aorta torácica ascendente está à direita. O Terrível linfoma geralmente é lobulado. Timomas e teratomas são as melhores hipóteses. (Não é incomum que as grandes massas ultrapassem os limites do mediastino.)

“Se é tão difícil terminar a faculdade de direito, como existem tantos advogados?”

Calvin Trillin

“Comida saudável me dá enjôo.” Calvin Trillin



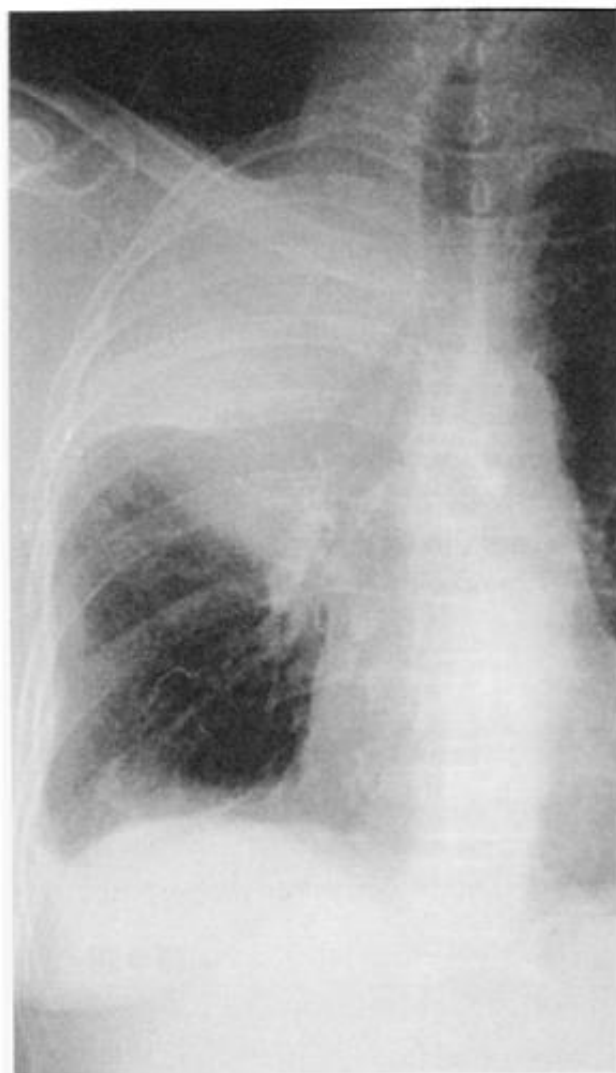


Figura G-7A

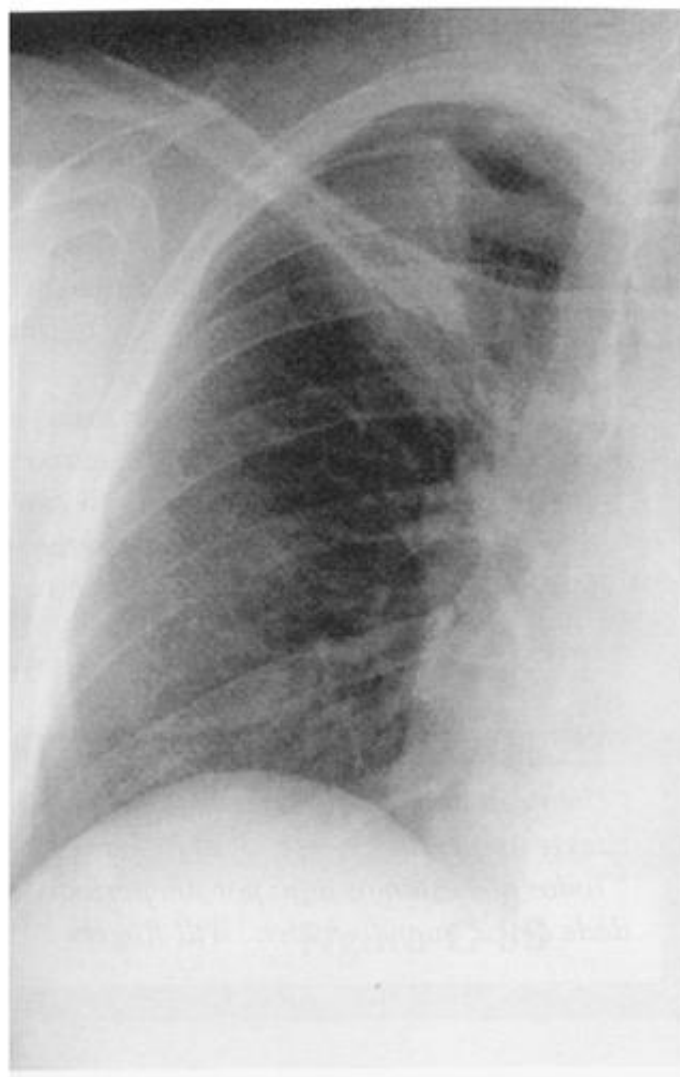


Figura G-7B

■◆■ CASO 7

HISTÓRIA: *Estas radiografias são de duas mulheres idosas que apresentam tosse.*

1. Que lobo está afetado?
2. O que forma as nítidas bordas inferiores das lesões? _____ Qual a razão?
_____.
3. A. A paciente [A/B] apresenta consolidação devido a obstrução central. Achados radiológicos:
_____.
- B. A paciente [A/B] apresenta atelectasia periférica por reabsorção. Achados radiológicos:
_____.
4. A paciente [A/B] provavelmente sofre de câncer do pulmão. A paciente [A/B] provavelmente apresenta uma pneumonia comunitária.

■◆■ CASO 7

1. Lobo superior direito.
2. A pequena cissura é a borda inferior nítida. O lobo superior está consolidado (doença alveolar) e o lobo médio está bem aerado.
3. A. A paciente A apresenta atelectasia pós-obstrutiva e consolidação. Não há broncograma aéreo e a perda de volume é pequena. A paciente A também apresenta derrame pleural à direita (seio costofrênico mal definido) e uma massa hilar à direita (compare com a paciente B).
B. A paciente B apresenta atelectasia, mas vias aéreas pèrvias. A pequena cissura está elevada e há um broncograma aéreo parcialmente oculto atrás da clavícula.
4. **Diagnóstico:** A paciente A tem um carcinoma obstruindo o brônquio do lobo superior direito (ausência de broncograma aéreo no lobo superior direito). A paciente B apresenta infiltrado alveolar ou consolidação do espaço aéreo devido a pneumonia comunitária.

“Uma cebola pode fazer as pessoas chorarem, mas nunca apareceu um vegetal que fizesse as pessoas rirem.” Will Rogers

“Todos nós estamos aqui por um período curto de tempo, então não perca a oportunidade de rir quando puder.” Will Rogers



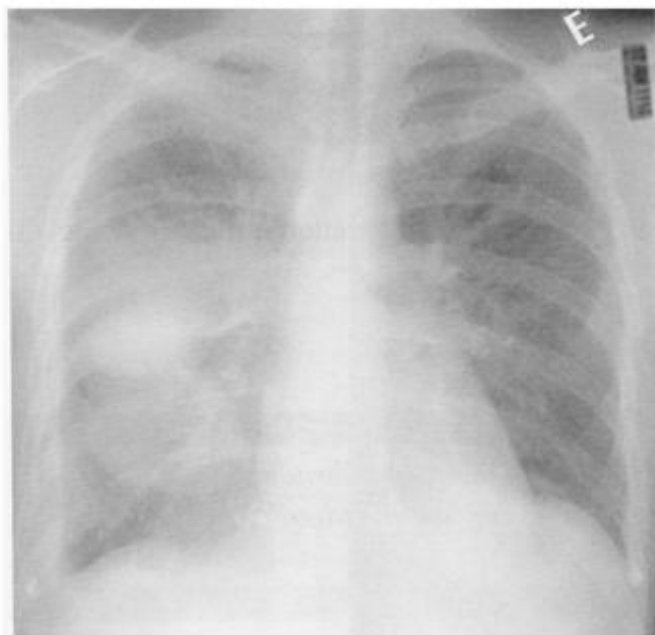


Figura G-8A

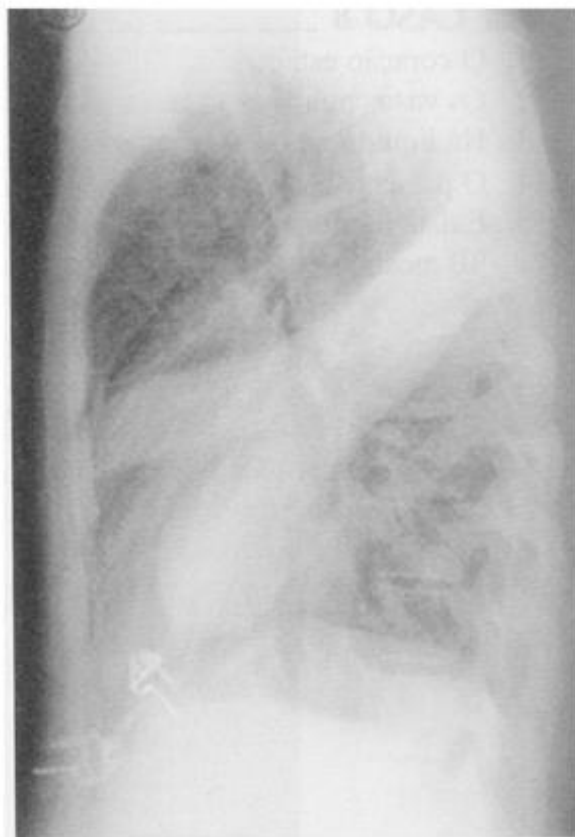

Figura G-8B

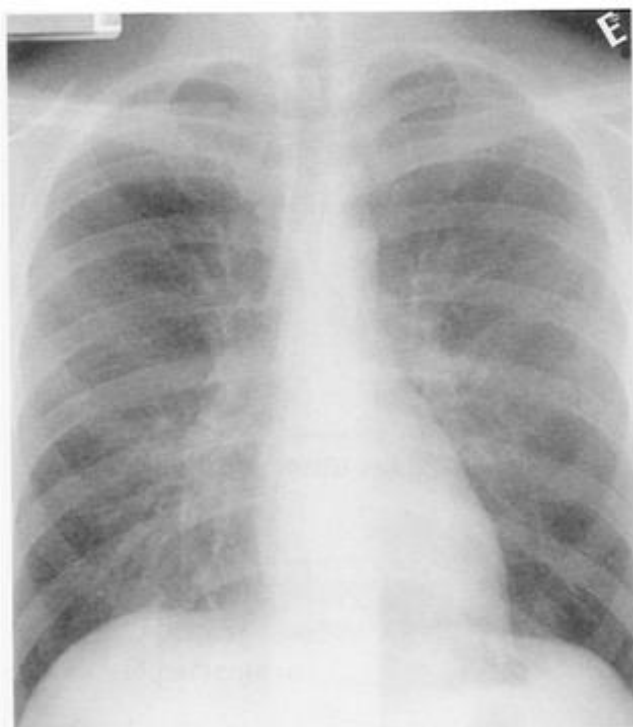


Figura G-8C

■◆■ CASO 8

HISTÓRIA: Um paciente de 60 anos que apresenta falta de ar progressiva há vários dias (Figuras G-8A e G-8B). Felizmente, ele tem uma radiografia realizada 6 meses antes. (Fig. G-8C).

1. O que aconteceu com o tamanho do coração neste intervalo? _____
2. O que aconteceu com os vasos pulmonares? _____
3. Como os ângulos costofrênicos são comparados? _____
4. Analisando-se a história e as radiografias, o diagnóstico provável é: _____
5. O que explica as densidades no terço médio do pulmão direito? _____

◆◆ CASO 8

1. O coração está maior.
2. Os vasos pulmonares estão maiores e um pouco menos nítidos.
3. Há líquido no ângulo costofrênico direito.
4. O paciente está em insuficiência cardíaca congestiva.
5. Existe líquido retido na grande cissura e na pequena cissura (pseudo tumores). A Fig. G-8B mostra as cissuras nitidamente espessadas.

“Um dia meu pai me chamou num canto e me deixou lá.” John Verner

“Ela herdou sua boa aparência de seu pai. Ele é cirurgião plástico.” Anônimo



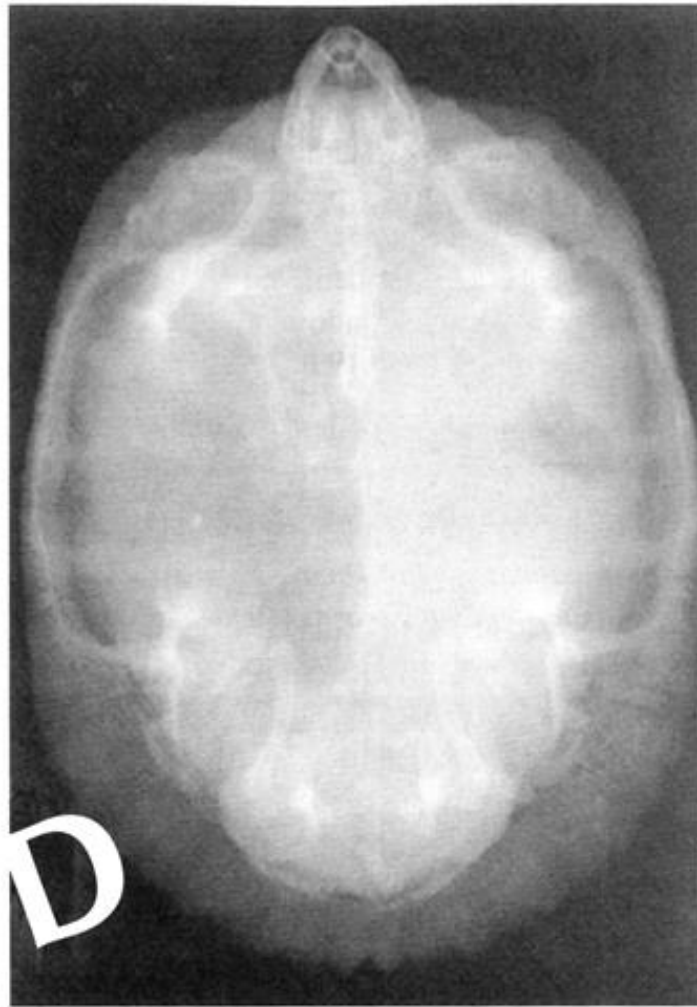

Figura G-9

■◆■ CASO 9 _____

HISTÓRIA: "Paciente nadando inclinado e com aspecto de doente"

1. O pulmão _____ está consolidado.
2. Este é um padrão [alveolar/intersticial].
3. O paciente nadou com o lado _____ para baixo porque _____.
4. O paciente é _____.

■◆■ CASO 9

1. Esquerdo (compare com pulmão direito normalmente aerado).
2. Alveolar; ausência de ar no pulmão esquerdo (densidade de líquido).
3. Esquerdo; o pulmão esquerdo está mais pesado que o pulmão direito.
4. Uma *Trachemys scripta* (tartaruga fluvial).

O Dr. Timothy T. Klostermeier (um ex-residente do Dr. Felson) cuidou da tartaruga doente até que recuperasse a saúde, administrando diariamente tetraciclina por via subcutânea durante duas semanas (Radiology 1996;199:58, utilizada com autorização).

Esse caso valida a teoria educativa da "Vaca Púrpura". Se você entende "vaca" e "púrpura" você reconhecerá uma vaca púrpura a primeira vez que vir uma.



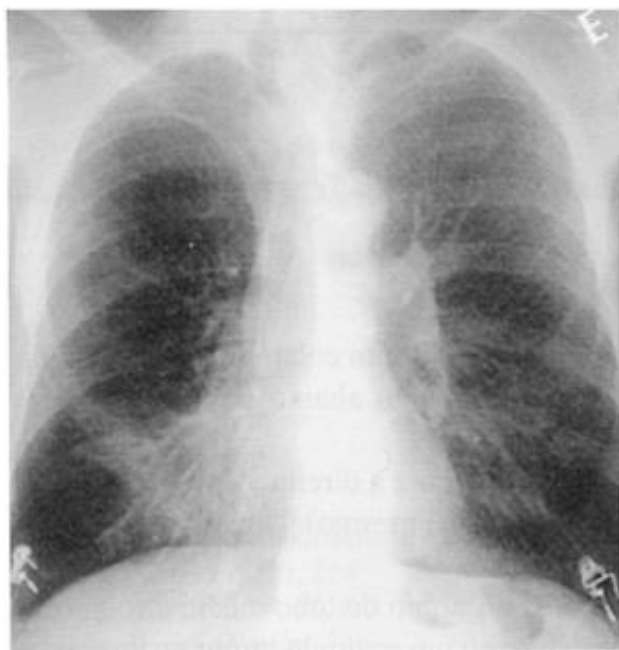

Figura G-10A

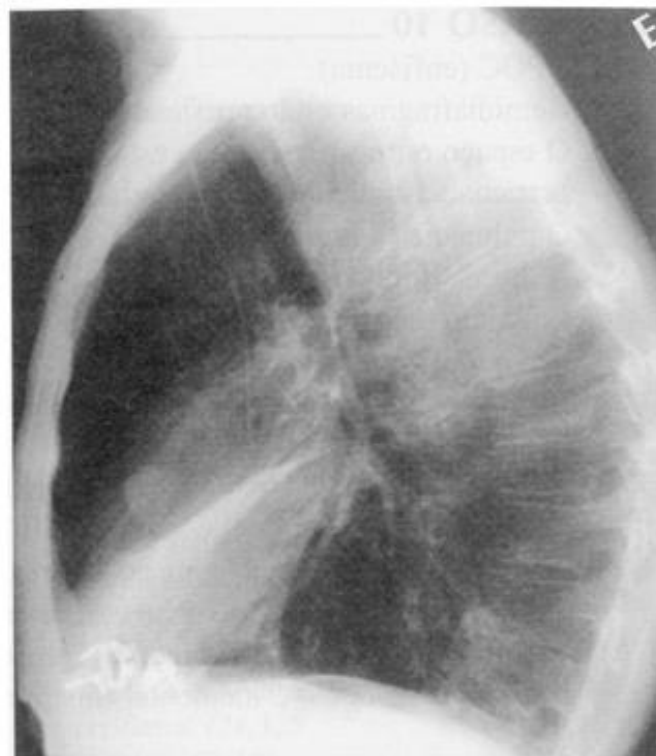

Figura G-10B

■◆■ CASO 10

HISTÓRIA: *Um fumante que apresenta tosse há três meses. Este paciente tem história prévia de bócio. Há quatro achados radiológicos potencialmente importantes nessas radiografias. Este é um caso difícil.*

1. Os anos de fumo causaram que problema pulmonar generalizado? _____ Identifique quatro sinais que o levaram a este diagnóstico.
2. A. Na radiografia frontal observa-se um infiltrado alveolar produzindo um sinal da silhueta da _____
 B. O sinal da silhueta e a radiografia em perfil localizam a doença no lobo _____.
3. A radiografia em perfil mostra que outra alteração pulmonar? _____ Agora localize-a na incidência PA (se você conseguir) _____.
4. Como o bócio aparece na radiografia? _____.
5. Associe a história e os achados radiológicos nos itens 1, 2 e 3 e tente chegar a um diagnóstico único. _____

■◆■ CASO 10

1. DPOC (enfisema)
Hemidiafragmas estão retificados e rebaixados.
O espaço retroesternal livre está alargado.
A trama vascular do lobo superior está reduzida (bolhas).
O pulmão está hipertransparente.
2. A. borda direita do coração.
B. médio direito; observe a atelectasia.
3. Um nódulo pulmonar é visível logo acima do lobo médio direito colapsado. Na radiografia PA, oculta-se lateralmente à borda do átrio direito, logo abaixo dos vasos hilares esquerdos.
4. A porção cervical da traquéia está estreitada e deslocada para a direita. A porção cervical da traquéia fica sobre a clavícula (faça a palpação em você mesmo). Uma tiróide aumentada é a massa mais freqüente nessa área.
5. O paciente sofre de DPOC. Um carcinoma obstrui o brônquio do lobo médio direito (não visibilizado), causando atelectasia. Há uma metastátese ou um segundo tumor na lín-gua. A ocorrência de bócio é incidental (história).

“Não está acabado até que tenha acabado” Lawrence A. Berra

“Está acabado” Lawrence R. Goodman, MD



.....Índice.....

Observação: As páginas com números em *itálico* referem-se a ilustrações.

- A**
- Abdome, estruturas que normalmente contém ar, 44, 45
- Abscesso pulmonar, 223, 224
- Ácinos pulmonares, 54, 55, 142, 143. Veja também referências em *Alveolar*
- Alfinete, aspirado no lobo inferior direito, 72, 83
- Alveolar aguda, doença. Veja *doença alveolar*
- Alvéolos, 55, 143, 145. Veja também referências sobre *Alveolar*:
- edema dos, na insuficiência cardíaca, 210, 211, 213
 - material necrótico nos, destino dos, 155, 157
 - preenchimento dos. Veja também *Doença alveolar*.
- Aorta, porção anterior vs. posterior da, 97, 101
- na radiografia em perfil, 94, 95
 - na tomografia computadorizada, 94, 95
- ascendente, apresentação da, na tomografia computadorizada, 42, 43
- localização mediastinal da, 173
- descendente, apresentação da, na tomografia computadorizada, 42, 43
- nas incidências póstero-anterior vs. perfil, 40, 41, 162, 163
 - localização mediastinal da, 172, 173
- porção posterior vs. anterior da, 97, 101
- na tomografia computadorizada da, 94, 95
 - na incidência em perfil, 94, 95
- Ápice do coração, movimento do, no aumento do ventrículo esquerdo, 206, 207
- Ar, no pulmão, 22, 23. Veja também *broncograma aéreo*
- no espaço pleural. Veja *pneumotórax*.
 - no mediastino, 227, 228
 - sob o diafragma, 58
- Arco aórtico, 202, 203
- aneurisma do, 172, 173
 - apresentação do, na tomografia computadorizada, 42, 43
 - calcificação do, 172, 173
 - localização mediastinal do, 173
 - na incidência póstero-anterior vs. lateral, 38, 39, 40, 41, 162, 163
- Artéria(s) pulmonar(es), apresentação da, na tomografia computadorizada, 42, 43
- na radiografia em perfil, 162, 163
- Artéria pulmonar esquerda, apresentação da, na radiografia em perfil, 162, 163
- Aspectos de segurança das doses de radiação, 35
- Aspiração, durante convulsão, 224
- de corpo estranho, no lobo inferior direito, 72, 83
- Atelectasia obstrutiva, central, 123, 124, 125
- periférica, 124, 125
- Atelectasia, 87, 123
- locais de. Veja *Colapso*.
 - obstrutiva, central, 123, 124, 125
 - periférica, 124, 125 - por aderência, 127
 - por cicatrização, 126, 127
 - por reabsorção, 123, 124, 125
 - por relaxamento (passiva), 125, 126, 127
 - sinais de, 128-140, 129-141, 188, 189, 233, 234
- Átrio do coração, aumento do, 204, 205, 207
- Átrio esquerdo, aumento do, 204, 205, 207
- Axiomas de Felson, 218
- B**
- Bário, delineamento dos brônquios por, 120, 121
- Barotrauma, no paciente asmático, efeitos do, 227, 228
- Bócio, compressão da traquéia por, 239, 240
- Bolha, no pulmão, líquido no interior de uma, 22, 23
- Botão aórtico. Veja *Arco aórtico*.
- Boyden, sistema numérico de, para os brônquios, 75
- Broncograma aéreo, 109-121, 114, 150, 225, 226
- apresentação do, na tomografia computadorizada, 112, 113
 - doença alveolar e 150, 151
 - interpretação do, 115, 117
 - modelo análogo para o, 112, 113
 - no lobo médio direito, 112, 113
 - visível através do coração, 116, 117
 - vs. sinal da silhueta, 113. Veja também *sinal da silhueta*.
- Bronquiectasias. Veja *Brônquio(s) dilatado(s)*.
- Brônquio(s), 75
- ar no interior dos. Veja *Broncograma aéreo*.
 - central, obstrução do, 123, 124, 125
 - causas de, 123, 125 - delineação por contraste, 110, 111, 120, 121

- dilatado(s), 118, 119
tomografia computadorizada do(s), 110, 111
- periférico, obstrução do, 124, 125
- porções visíveis na radiografia, em bebês e crianças, 115
- principal direito, 74, 75
- principal esquerdo, 74, 75
apresentação do, na tomografia computadorizada, 42, 43
- sistema numérico de Boyden para os, 75
- Brônquio intermediário, 76, 77
- Brônquio principal (fonte) esquerdo, 74, 75
apresentação do, na tomografia computadorizada, 42, 43
- Brônquio principal (fonte) direito, 74, 75
- Bucky, técnica de (técnica da grade), 18, 19, 20, 21
- C**
- Calcificação, do arco aórtico, 172, 173
no pulmão, 156, 157
- Cálcio, densidade de (densidade de metal), 90, 91
- Câncer, de mama, metastático, 230, 231
do pulmão. Veja também *Pulmão(ões), tumor(es) do(s)*.
lobos acometidos no, 77
metastático, 221, 222, 240
obstrução brônquica por, 233, 234, 240
- Cânula endotraqueal, posição correta vs. posição incorreta da, 216, 217
- Cardiomegalia, 206, 207, 208, 209
- Cardiovascular, doença, 203-217. Veja também *Coração*.
- Carina, 74, 75
apresentação da, na incidência pósterio-anterior vs. em perfil, 38, 39, 40, 41
na tomografia computadorizada tridimensional, 30, 31
- Cateter, venoso central, posição correta vs. incorreta do, 216, 217
de Swan-Ganz, posição correta vs. incorreta do, 216, 217
- Cefalização, na insuficiência cardíaca, 208, 209, 213
- Cicatrização, e atelectasia, 126, 127
- Cissura Ázigos, 70, 71
- Cissura(s) do(s) pulmão(ões), acessórias, 70, 71
grande cissura, 62, 63
deslocamento da, como sinal de colapso lobar, 128, 129, 134, 135, 137, 138, 139, 141
espessada, 64, 65
hemidiafragma esquerdo em relação a, 67
incidência em perfil da, 66, 67
líquido pleural na, 182, 183, 186
segmentos basais que margeiam ou têm contato com, 81, 82, 83
tomografia computadorizada da, 69
líquido na(s), 182, 183, 186, 192, 193, 235, 236
pequena cissura, 64, 65
deslocamento da, como sinal de colapso lobar, 128, 129, 135, 137, 138, 139, 140, 141
incidência em perfil da, 66, 67
- Clipes cirúrgicos, aparência radiológica dos, 178
- Colapso segmentar. Veja *Atelectasia; Colapso*.
- Colapso. Veja também *Atelectasia*.
da língua, sinais de, 138, 139
do lobo inferior direito, sinais de, 135, 141
do lobo inferior esquerdo, sinais de, 131, 134, 135, 141
do lobo médio direito, sinais de, 128, 129, 135
do lobo superior direito, 116, 117
sinais de, 131, 137, 138, 139, 141
tumor e, 122, 123
do lobo superior esquerdo, cicatrização e, 126, 127
do pulmão direito ou esquerdo, pneumotórax e, 126, 127, 196, 197
do pulmão direito, pneumotórax e, 126, 127
do pulmão esquerdo, tubo endotraqueal posicionado incorretamente e, 216, 217
- Coluna, apresentação da, na radiografia em perfil, 40
vértebra(s) da, corpo da, achatamento da, 238, 239
apresentada na tomografia computadorizada, 42, 43
destruída por tumor, 174, 175
- Compressão, da traquéia, por bócio, 239, 240
por massa mediastinal, 102, 103, 164, 165, 166, 167
- Consolidação, alveolar. Veja *Doença Alveolar*.
da língua, 106, 107, 116, 117
apresentação da, na tomografia computadorizada, 97
do lobo inferior direito, 92, 106, 107, 150, 151
do lobo inferior esquerdo, 98, 99
do lobo médio direito, 106, 107
do lobo superior direito, 100, 101, 150, 151, 227, 228
do lobo superior esquerdo, 100, 101
efeito da, na aparência das cissuras pulmonares, 64, 65
- Contraste, tomografia computadorizada com, 28, 29
deglutição de, para radiografia do esôfago, resultados obtidos com, 172, 173
delimitação dos brônquios por, 110, 111, 120, 121
- Coração, 203
ápice do, movimento do, com aumento do ventrículo esquerdo, 206, 207
apresentação do, na incidência pósterio-anterior vs. em perfil, 38, 39, 40, 41, 162, 163
átrio esquerdo, aumento do, 204, 205, 207
aumento do, 206, 207, 208, 209
borda direita do, 203
aumento de, 208, 209
borda esquerda do, abaulamento do, 204, 205, 207
insuficiência do, 209, 211
acompanhada de edema, 210, 211, 212, 213
cefalização na, 208, 209, 213

com ocorrência de derrame pleural, 210, 211, 212, 213
do lado esquerdo do, 208, 209, 210, 211
“pseudotumores” na, 193, 235, 236
sinais de, 208, 209, 212, 213
tamanho do, em índice cardiotorácico, 204, 205
aumento de, 208, 209
ultra-sonografia do, 34, 35
no derrame pericárdico, 214, 215
ventrículo esquerdo do, 206, 207
aumento de, 206, 207
ressonância magnética do, 34, 35,
Corpo estranho, aspiração de, no lobo inferior direito, 72, 83
Costas, faca nas, na incidência em perfil, 52
Costela(s), lesões da, patologia extrapleural associada com, 198, 199
posterior, diafragma em relação à, 158, 159

D

Densidade de gás, 90, 91
Densidade de gordura, 91
Densidade de líquido (densidade de partes moles), 90, 91
Densidade de metal (densidade de cálcio), 90, 91
Densidade de partes moles (densidade de líquido), 90, 91
Derrame intracissural, 182, 183, 186, 192, 193, 235, 236
Derrame pericárdico, 214, 215,
Derrame pleural, 182, 183. Veja também *Derrame subpulmonar*.
ângulo costofrênico mau definido (velado) como sinal de, 182, 183, 185, 186, 210, 211
apresentação do, na tomografia computadorizada, 184, 185, 190, 191
na incidência em perfil, 182, 183
insuficiência cardíaca e, 210, 211, 212, 213
livre, 184, 185
loculado, 190, 191
“pulmão branco” devido a, 188, 189
sinal da silhueta causado por, 94, 95
subpulmonar, 183, 184, 185, 186, 187, 229, 230
Derrame pleural septado, 190, 191
Deslocamento, do hilo pulmonar. Veja *Hilo (hilos) do(s) pulmão(ões), deslocamento do(s) da traquéia*, por bócio, 239, 240
por massa mediastinal, 164, 165, 166, 167
das cissuras pulmonares, como sinal de colapso lobar, 128, 129, 134, 135, 137, 138, 139, 140, 141
Diafragma, ar sob o, 58
costelas posteriores em relação ao, 158, 159
como sinal de pneumotórax hipertensivo, 196, 197
líquido entre o(s) pulmão(ões) e o, 183, 184, 185, 186, 187, 229, 230. Veja também *Derrame pleural*

lobos pulmonares inferiores em relação ao, 97
rebaixado, como sinal de pulmão hiperinsuflado, 158, 159
Doença Alveolar, 54, 55, 56, 57, 144, 145, 149
difusa, 150, 151
causas da, 153
espessamento intersticial coexistindo com, 152, 153
focal, 152, 153
lobos acometidos na. Veja os lobos citados sob *Consolidação*.
sinais de, 150, 151, 161, 239, 240
Doença pulmonar intersticial crônica, 147, 148, 149
Doença pulmonar intersticial difusa, 149
sinais da, 161
Doença pulmonar obstrutiva crônica, (DPOC). Veja *Enfisema pulmonar*.
Doença pulmonar obstrutiva crônica. Veja *Pulmão(ões), enfisema do*.
DPOC (doença pulmonar obstrutiva crônica). Veja *Enfisema, do pulmão*

E

Ecocardiografia, 34, 35
no derrame pericárdico, 214, 215
Edema, alveolar, na insuficiência cardíaca, 210, 211, 213
intersticial, na insuficiência cardíaca, 210, 211, 213
Enfisema subcutâneo, 227, 228
Enfisema, pulmonar, 159
sinais de, 239, 240
na tomografia computadorizada, 160
subcutâneo, 227, 228
Esofagograma, na avaliação da lesão esofágica, 172, 173
Espaço(s) pleural(s), 61
nível líquido no, 196, 197
Espaço retroesternal livre, demonstração pela radiografia em perfil, 162, 163, 169
massa no, 231, 232
Estômago, apresentação do, nas incidências pósterio-anterior vs. em perfil, 38, 39, 40, 41
flexura esplênica do cólon em relação ao, 44, 45
sonda no, posição correta do, 216, 217
Estruturas que normalmente contém gás, no abdome, 44, 45
Expiração, radiografia em, 12, 13, 14, 15
Exposição à radiação, doses de, 35
Extrapleural, espaço, 181, 199
lesões no, 198, 199

F

Faca, nas costas, na incidência em perfil, 52
Fibrose, pulmonar, 127
Fígado, hemidiafragma direito em relação ao, 44, 45
Flexura esplênica do cólon, bolha gástrica em relação a, 44, 45
Fluoroscopia, 17

G

Grade, técnica da (técnica de Bucky), 18, 19, 20, 21
 Granuloma, no pulmão, 157

H

Hemidiafragma direito, altura do, 44, 45
 fígado em relação ao, 44, 45
 vs. hemidiafragma esquerdo, na incidência em perfil, 105
 vs. hemidiafragma esquerdo, na radiografia em perfil, 105
 Hemidiafragma esquerdo, 67
 apresentação do, na incidência pósterio-anterior vs. em perfil, 38, 39
 grande cissura em relação ao, 67
 visibilidade do, em relação ao coração, na incidência em perfil, 105, 107
 vs. diafragma direito, na radiografia em perfil, 105
 Hemitórax "branco", 188, 189
 Hemorragia, no mediastino, 164, 176, 177, 200, 201
 Hidropneumotórax, 196, 197
 Hilo(s) do(s) pulmão(ões), 133, 177
 apresentação do, na incidência pósterio-anterior vs. em perfil, 38, 39, 40, 41
 aumento do, devido a tumor, 176, 177
 deslocamento do, como sinal de colapso lobar, 131, 132, 133, 135, 138, 139, 141
 Hiperinsuflação, dos pulmões, 158, 159
 como compensação da atelectasia, 132, 133
 Hounsfield, unidades, 28, 29, 36, 37

I

Incidência ântero-posterior, 2, 3, 16
 Incidência axial, na tomografia computadorizada, 24, 25
 Incidência em perfil, 45, 16
 cissuras do pulmão visíveis na, 66, 67
 compartimentos mediastinais na, 166, 167
 derrame pleural na, 182, 183
 espaço retroesternal livre na, 162, 163, 169
 estruturas apresentadas na, 38, 39, 40, 41, 162, 163
 ordem de exame para, 52, 53
 hemidiafragma esquerdo vs. direito na, 105
 massa no, 231, 232
 segmentos do lobo inferior direito na, 80, 81, 82, 83
 vasos pulmonares na, 162, 163
 Incidência frontal, cissuras do pulmão visíveis na, 71
 Incidência lordótica, 17
 Incidência lordótica apical, 17
 Incidência oblíqua, 6, 7, 16
 Incidência(s), ântero-posterior, 2, 3, 16
 axial, na tomografia computadorizada, 24, 25
 decúbito, 8, 9, 10, 11, 16
 indicações para, 185, 195
 em perfil, 4, 5, 16
 cissuras pulmonares visíveis na, 66, 67
 compartimentos mediastinais na, 166, 167
 derrame pleural na, 182, 183

espaço retroesternal livre na, 162, 163, 169
 massa no, 231, 232
 estruturas apresentadas na, 38, 39, 40, 41, 162, 163
 seqüência para leitura da, 52, 53
 hemidiafragma esquerdo vs. direito na, 105
 segmentos do lobo inferior direito na, 80, 81, 82, 83
 vasos pulmonares na, 162, 163
 frontal, cissuras pulmonares visíveis na, 71
 lordótica apical, 17
 oblíqua, 6, 7, 16
 pósterio-anterior, 1, 2, 16
 estruturas apresentadas na, 38, 39, 40, 41, 162, 163
 seqüência para o exame, 45
 do abdome, 44, 45
 do mediastino, 48, 49
 do tórax, 46, 47
 dos pulmões, 50, 51
 Índice cardiotorácico, 204, 205
 Insuficiência cardíaca congestiva. Veja, *Coração, insuficiência do.*
 Interstício pulmonar, 55, 143, 145
 doença aguda do, 147, 148, 149
 doença crônica do, 147, 148, 149
 doença difusa do, 149
 sinais de, 161
 edema do, na insuficiência cardíaca, 210, 211, 213
 espessado, 54, 55, 144, 145, 146, 147
 causas do, 147
 tomografia computadorizada do, 56, 57, 144, 145

J

Janela para pulmão, na tomografia computadorizada, 26
 estruturas apresentadas pela, 42, 43
 Janela para mediastino/partes moles, na tomografia computadorizada, 27, 28
 estruturas apresentadas pela, 42, 43

K

Kerley, linhas de, 210, 211, 213

L

Laminografia (planigrafia), 17
 Lesão de massa paravertebral, 174, 175
 Lesão esofágiana, como um massa do mediastino médio, 172, 173
 Linfonodos, mediastinais, aumentados, 169, 170, 171
 Língua, 84, 85
 anatomia brônquica da. Veja *Língua, anatomia segmentar da.*
 anatomia segmentar da, 86, 87
 colapso da, sinais da, 135

- consolidação da, 106, 107, 116, 117
 apresentação da, na tomografia computadorizada, 97
- Líquido, nos alvéolos. Veja também *Doença alveolar*.
 em uma bolha no pulmão, 22, 23
 nas fissuras dos pulmões, 182, 183, 186, 192, 193, 235, 236
 no espaço pericárdico, 214, 215,
 no espaço pleural. Veja *Derrame, pleural*.
 subpulmonar, 183, 184, 185, 187, 229, 230. Veja também *Derrame, pleural*.
- Lobo ázigos, 71
- Lobo inferior direito, anatomia brônquica do. Veja *Lobo inferior direito, anatomia segmentar do*.
 anatomia segmentar do, 78, 79, 80, 81, 82, 83
 na radiografia em perfil, 80, 81, 82, 83
 colapso do, sinais de, 92, 106, 107, 150, 151
 corpo estranho (alfinete) no, 72, 83
- Lobo inferior esquerdo, anatomia brônquica do. Veja *Lobo inferior esquerdo, anatomia segmentar do*.
 anatomia segmentar do, 86, 87
 colapso do, sinais de, 131, 134, 135, 141
 consolidação do, 98, 99
 pneumonia no, 89, 112, 113
- Lobo médio direito, broncograma aéreo no, 112, 113
 anatomia brônquica do. Veja *Lobo médio direito, anatomia segmentar do*.
 anatomia segmentar do, 76, 77, 82, 83
 borda cardíaca em contato anatômico com, 97
 colapso do, sinais de, 128, 129, 135
 consolidação no, 106, 107
 doença alveolar no, 68, 69
 pneumonia no, 78, 79
- Lobo superior direito, abscesso no, 223, 224
 anatomia brônquica do. Veja *Lobo superior direito, anatomia segmentar do*.
 anatomia segmentar do, 74, 75, 82, 83
 colapso do, 116, 117
 sinais de, 131, 137, 138, 139, 141
 tumor e, 122, 123
 consolidação do, 100, 101, 150, 151, 227, 228
 massa no, 160, 161, 178, 179
 nódulo no, 130
 pneumonia no, nível líquido com, 156, 157
 tumor obstruindo brônquio do, 122, 123, 128, 129, 233, 234
- Lobo superior esquerdo, anatomia brônquica do. Veja *Lobo superior esquerdo, anatomia segmentar do*.
 anatomia segmentar do, 84, 85
 colapso do, e cicatrização, 126, 127
 sinais de, 138, 139
 tumor e, 122, 123
 consolidação do, 100, 101
- Lobo(s) do(s) pulmão(ões). Veja *Lobo inferior esquerdo; lobo superior esquerdo; Lingula; Lobo inferior direito; Lobo médio direito; Lobo superior direito*.
- M**
- Mama, metástases de câncer de, 230, 231
 remoção da, aspecto radiológico na, 58, 59, 229, 230
- Massa, do pulmão, 153, 154, 155. Veja também *Pulmão(ões), tumor do*.
 derrame intracissural simulando, 192, 193
 do mediastino. Veja *Mediastino, massa no*.
 do timo, 164, 168, 169
 sobreposta à coluna, 174, 175
- Mastectomia, aparência radiológica do pulmão após, 58, 59, 229, 230
- Mediastino, 163-179
 alargamento do, 176
 causas de, 165, 167, 177
 anterior, 166, 167, 169
 massa no, 168, 169
 ar no, 227, 228
 bordas do, 162, 163
 compartimentos do, na incidência em perfil, 166, 167
 deslocamento do, pneumotórax hipertensivo e, 196, 197
 estruturas vasculares localizadas no, 173
 hemorragia no, 164, 176, 177, 200, 201
 linfonodos no, aumentados, 169, 170, 171
 massa(s) no, 102, 103, 231, 232
 causas de, 169
 os 5 Ts, para memorização das, 169, 179, 232
 compartimento médio como local do, 166, 167,
 compartimento posterior como local de, 174, 175, 177
 compressão ou deslocamento da traquéia devido a, 102, 103, 164, 165, 166, 167
 ressonância magnética, 32, 33, 174, 175
 sinal da silhueta devido a, 102, 103, 167, 231, 232
 médio, 166, 167, 169
 massa no, 166, 167, 168, 169, 170, 171, 172, 173
 posterior, 166, 167, 175
 massa no, 174, 175, 177
 tumor do, 164, 178, 179. Veja também *Mediastino, massa no*.
- Mediastino anterior, 166, 167, 169
 massa no, 168, 169
- Mediastino médio, 166, 167, 169
 massa no, 166, 167, 170, 171, 172, 173
- Mediastino posterior, 166, 167, 175
 massa no, 174, 175, 177
- Meio de contraste, tomografia computadorizada com contraste, 28, 29
 brônquio delimitado, 110, 111, 120, 121
 deglutição de, para obtenção de imagens do esôfago, resultados alcançados com a, 172, 173
- Metástase, de câncer, da mama, 230, 231
 de ou para o pulmão, 221, 222, 240
- Mieloma múltiplo, 174, 175, 177

N

- Nível líquido, na doença esofagiana, 172, 173
 na doença pulmonar, 156, 157, 223, 224
 no espaço pleural, 196, 197
 Nódulo(s) pulmonar(es), 50, 51, 52, 130, 153,
 155, 156, 239, 240
 câncer metastático e, 221, 222

O

- Obstrução brônquica central, 123, 124, 125
 causas de, 123, 125
 Obstrução brônquica periférica, 124, 125

P

- Paciente asmático, barotrauma no, efeitos do, 227, 228
 Padrão alveolar vs. intersticial, 59
 Pleura, parietal, 61
 visceral, 61
 Pneumomediastino, 227, 228
 Pneumonia, 69, 234
 lobo inferior esquerdo, 89, 112, 113
 lobo médio direito, 78, 79
 nível líquido na, 156, 157
 paciente asmático com, efeitos do barotrauma no,
 227, 228
 Pneumotórax, 130, 194, 195, 227, 228
 colapso pulmonar devido a, 126, 127, 196, 197
 hidrotórax associado a, 196, 197
 hipertensivo, 196, 197
 Projétil (bala), determinação do trajeto feito por um,
 225, 226
 no ângulo costofrênico, 180, 181
 Pseudotumor, derrame intracissural simulando, 192,
 193, 235, 236
 Pulmão branco (hemitórax "branco"), 188, 189
 Pulmão(ões). Veja também os lobos específicos
 abscesso do, 223, 224
 ácinos do, 54, 55, 142, 143. Veja também as
 referências *Alveolar*.
 alvéolos do. Veja também as referências *Alveolar*;
Alvéolos.
 atelectasia do. Veja *Atelectasia*
 bolha no, líquido em uma, 22, 23
 brônquios do. Veja *Brônquio(s)*.
 calcificação do, 156, 157
 câncer do. Veja também *Pulmão(ões)*, *tumor do*.
 localização lobar do, 77
 metastático, 221, 222, 240
 obstrução brônquica pelo, 233, 234, 240
 cicatrização do, e atelectasia, 126, 127
 cissura(s) do, acessória(s), 70, 71
 derrame na, 192, 193
 grande cissura, 62, 63
 deslocamento da, como sinal de colapso lobar,
 128, 129, 134, 135, 137, 138, 139, 141
 espessada, 64, 65
 hemidiafragma esquerdo em relação à, 67
 incidência em perfil da, 66, 67
 líquido pleural na, 182, 183, 186
 segmentos pulmonares basais que margeiam
 ou têm contato com a, 81, 82, 83
 tomografia computadorizada da, 69
 líquido na, 182, 183, 186, 192, 193, 235, 236
 pequena cissura, 64, 65
 deslocamento do, como sinal de colapso lobar,
 131, 132, 133, 135, 138, 139, 141
 incidência em perfil da, 66, 67
 colapso do. Veja *Colapso*.
 consolidação do. Veja *Consolidação*.
 doença obstrutiva crônica do. Veja *Pulmão(ões)*,
Enfisema do.
 enfisema do, 159
 sinais de, 239, 240
 na tomografia computadorizada, 160
 fibrose do, 127
 granuloma do, 157
 hilo(s) do, 133, 177
 apresentação do, na incidência pósterio-anterior
 vs. em perfil, 38, 39, 40, 41
 aumento do, devido ao tumor, 176, 177
 hiperinsuflação do, 158, 159
 como compensação por atelectasia, 132, 133
 hipertransparente, 159
 interstício do, 55, 143, 145
 doença aguda do, 147, 148, 149
 doença crônica do, 147, 148, 149
 doença difusa do, 149
 edema do, na insuficiência cardíaca, 210, 211, 213
 espessado, 54, 55, 144, 145, 146, 147
 causas de, 147
 tomografia computadorizada do, 56, 57, 69,
 144, 145
 lobos do. Veja *Lobo inferior esquerdo*; *Lobo superior esquerdo*; *Lingula*; *Lobo inferior direito*; *Lobo*
 localização da lesão no, baseado no broncograma
 aéreo, 115. Veja também *Broncograma aéreo*.
 baseado no sinal da silhueta, 95. Veja também
Sinal da silhueta.
 massa do, 153, 154, 155. Veja também *Pulmão(ões)*,
tumor do.
 derrame intracissural simulando, 192, 193
 nódulo no, 50, 51, 52, 130, 153, 155, 156, 239, 240
 câncer metastático e, 221, 222
 segmentos do. Veja subtítulos "anatomia
 segmentar do" abaixo dos lobos específicos
 seqüência de leitura terminando com o, 50, 51, 53
 tuberculose do, locais de, em casos pós primários, 77
 tumor do. Veja também *Pulmão(s)*, *lesão de massa do*.
 aumento hilar devido a, 176, 177
 colapso lobar devido a, 122, 123
 derrame intracissural simulando, 192, 193
 maligno, obstrução brônquica por, 233, 234, 240
 metastático, 221, 222, 240

obstrução do brônquio do lobo superior direito por, 122, 123, 128, 129, 233, 234
vascularização do. Veja *Vasos pulmonares*.

R

Radiação difusa, 19
Radiação, dose(s) de, aspectos de segurança, 35
Radiografia normal, 39-59
Raios X. Veja referências sob *Radiação*.
Ressonância magnética, 31
 massa mediastinal na, 32, 33, 174, 175
RM. Veja *Ressonância magnética*.

S

Sangue (hemorragia), no mediastino, 164, 176, 177, 200, 201
Sarcoma, 222
Segmentos pulmonares basais, 80, 81, 82, 83
Seio costofrênico (ângulo costofrênico), 181
 apresentação do, na incidência pósterio-anterior vs. em perfil, 38, 39, 40, 41
 bala no, 180, 181
 mal definido (obliterado, velado), como sinal de derrame pleural, 182, 183, 185, 186, 210, 211
Sinal da bolha gástrica, 186, 187
Sinal da silhueta, 91-105, 96, 98, 102, 104
 colapso lobar e, 135, 136, 137
 demonstração de modelo de, 92, 112, 113
 derrame pleural e, 94, 95
 doença alveolar/consolidação e, 100, 101, 150, 151, 239, 240
 falso ou enganoso, 102, 103, 107
 massa mediastinal e, 102, 103, 167, 231, 232
 normal, 105
 radiografia pouco penetrada mostrando, 102, 103 vs. broncograma aéreo, 113. Veja também *Broncograma aéreo*.
Síndrome do lobo médio direito, 137
Sistema numérico, para os brônquios, 75
Sonda(s) endotraqueal(is), posição correta vs. incorreta do, 216, 217
 nasogástrica, posição correta vs. incorreta do, 216, 217
Sonografia. Veja *Ultra-sonografia*.
Swan-Ganz, cateter, posição correta vs. posição incorreta, 216, 217

T

Tartaruga fluvial, radiografia de tórax, 237, 238
TC. Veja *Tomografia computadorizada*
Técnicas de obtenção de imagens seccionais, 25-37
Timo, massa do, 164, 168, 169
Tiróide, aumentada, deslocamento da traquéia por, 239, 240
Tomografia computadorizada, 24, 25
 com contraste, 28, 29

 da aorta, nas porções posterior vs. anterior, 94, 95
 da consolidação da língua, 97,
 da lesão extrapleural, 198, 199
 das cissuras pulmonares, 69,
 de uma massa do timo, 168, 169
 do broncograma aéreo, 112, 113
 do broncograma aéreo no lobo médio direito, 112, 113
 do brônquio dilatado, 110, 111
 do derrame pericárdico, 215,
 do derrame pleural, 184, 185, 190, 191
 do derrame pleural livre, 184, 185
 do derrame pleural loculado, 190, 191
 do interstício pulmonar espessado, 56, 57, 144, 145
 dos linfonodos mediastinais aumentados, 170, 171
 do pulmão enfisematoso, 160
 do sangue mediastinal, 176, 177
 do tumor pulmonar, 30, 31
 na incidência axial, 24, 25,
 unidades de Hounsfield na, 28, 29, 36, 37
Tomografia computadorizada tridimensional, 30, 31
Tomografia, convencional, 17
 computadorizada. Veja *Tomografia computadorizada*.
Tórax, tamanho do coração em relação ao, 204, 205
Traquéia, bifurcação da. Veja *carina*.
 apresentação da, na tomografia computadorizada, 42, 43
 nas incidências pósterio-anterior vs. em perfil, 38, 39, 40, 41
 cânula na, posição correta da, 216, 217
 compressão ou deslocamento da, por bócio, 239, 240
 por massa mediastinal, 102, 103, 164, 165, 166, 167
Tronco pulmonar, 202, 203
 apresentação da, na tomografia computadorizada, 42, 43
Tuberculose pós-primária (tuberculose reativada), locais, 77
Tuberculose reativada (tuberculose pós-primária), locais de, 77
Tuberculose, locais da, em casos pós-primários, 77
Tumor(es), mama, metastático, 230, 231
 destruição vertebral devido a, 174, 175
 mediastinal, 164, 178, 179. Veja também *Mediastino, massa no.*
 pulmão. Veja também *Massas, do pulmão.*
 tomografia axial computadorizada do, 30, 31
 aumento hilar devido a, 176, 177
 colapso lobar devido a, 122, 123
 derrame intracissural simulando, 192, 193
 maligno, obstrução brônquica por, 233, 234, 240
 metastático, 221, 222, 240
 obstrução do brônquio do lobo superior direito por, 122, 123, 128, 129, 233, 234

U

- Ultra-sonografia, 33
 - alterações melhor avaliadas pela, 32, 33
 - cardíaca, 34, 35
 - derrame pericárdico na, 214, 215
 - derrame pleural na, 185
- Unidades Hounsfield, 28, 29, 36, 37

V

- Vascular, estruturas, no mediastino, 173
- Vasos pulmonares, 108
 - apresentação dos, na tomografia computadorizada, 42, 43

- na radiografia em perfil, 162, 163
 - densidades consideradas para visualização dos, 109, 115
- Veia cava superior, cateter na, posição correta do, 216, 217
 - apresentação da, na tomografia computadorizada, 42, 43
 - em relação a outras estruturas que margeiam o mediastino, 162, 163
 - Ventrículo esquerdo, 202, 203
 - aumento do, 206, 207
 - ressonância magnética do, 34, 35
 - Vértebra(s). Veja *Coluna*.