

Lombalgia Mecânica e Inflamatória

Casos Clínicos

Disciplina de Imunologia Clínica

FMRP-USP

Caso 1

Caso 1

- Homem, 28 anos, refere dor lombar bilateral, mais proeminente à direita, há 5 dias.
- Relata que a dor é localizada e melhora quando faz repouso, piorando ao se movimentar
- Nega febre
- Nega trauma

Caso 1

- Exame físico:
- Dor à palpação da musculatura paravertebral da região lombar baixa
- Reflexos patelar e aquileu preservados
- Ausência de déficit sensitivo motor em MMII
- Giordano ausente
- Lasegue negativo

Você solicitaria?

- Radiografia coluna lombar
- RNM de coluna lombar/sacroilíaca
- HLA-B27
- Provas de Atividade Inflamatória
- Urina rotina
- Hemograma
- Fator reumatoide
- Acido úrico

Caso 1 - Diagnóstico

- Hérnia Discal L4-L5
- Espondilite Anquilosante
- Pielonefrite
- Contratura muscular lombar

Você prescreveria?

- Atividade física + analgésico antes do exercício
- AINH
- Miorrelaxante + analgésico
- Contraste térmico
- Metotrexate + AINH
- Quinolona por 7 a 10 dias
- Repouso até melhora da dor + alongamento
- Bloqueadores do TNF

Caso 2

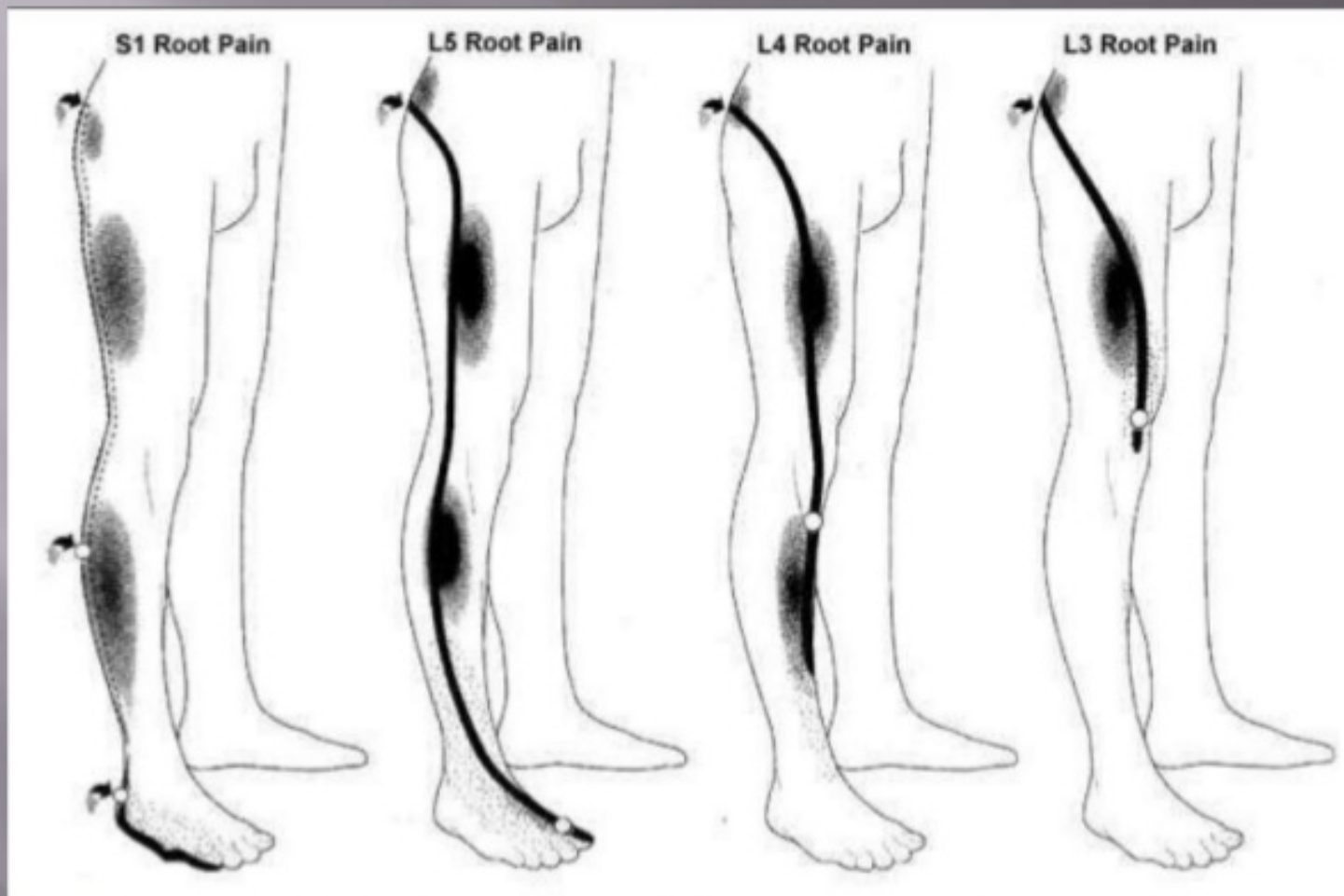
Caso 2

- Mulher, 35 anos, professora universitária, refere que há 6 semanas vem referindo dor lombar baixa e que após ter ficado gripada, após crise de tosse, a dor se acentuou. A dor ficou muito intensa, e passou a doer a face anterior da coxa e parte interna da perna.
- Nega febre.
- Fica muito tempo do dia trabalhando em computador.

Caso 2

- Exame físico:
- Dor a palpação da musculatura paravertebral da região lombar baixa
- Reflexos: patelar abolido; aquileu preservado
- Déficit sensitivo no quadríceps
- Giordano ausente
- Lasegue positivo

Distribuição metamérica típica da dor irradiada



S1 -Reflexo aquileo
Deficit flexão plantar

L5- Deficit dorsoflexão
Deficit flexor hallux

L4-Reflexo patelar
Deficit quadriceps

L3- dor acima da patela

Tabela 3 - Achados de exame físico nas radiculopatias lombares mais comuns

Raiz	Localização da dor	Fraqueza	Reflexos
L4	Porção anterior da coxa e da perna	Quadríceps	Patelar
L5	Lateral da perna e topo do pé	Dorsiflexão do pé	Nenhum
S1	Posterior da perna e sola	Panturrilha	Aquileu

Manobra de Lasegue



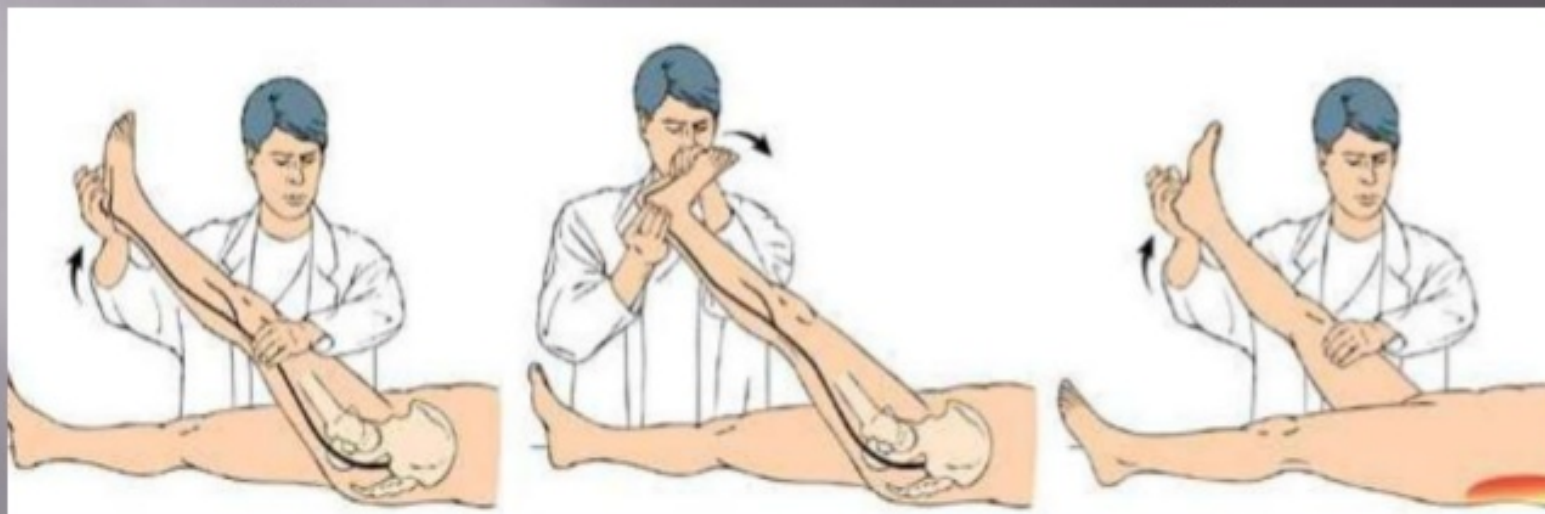Lasègue ou levantamento da perna estendida. Dor entre 30 e 60 graus sugere pinçamento de raiz nervosa.

Testes de Lasegue

Lasegue

Dorsiflexão > dor

Lasegue contralateral



SLRT: Positivo entre 30-60° : mais sensível para raízes L5 e S1

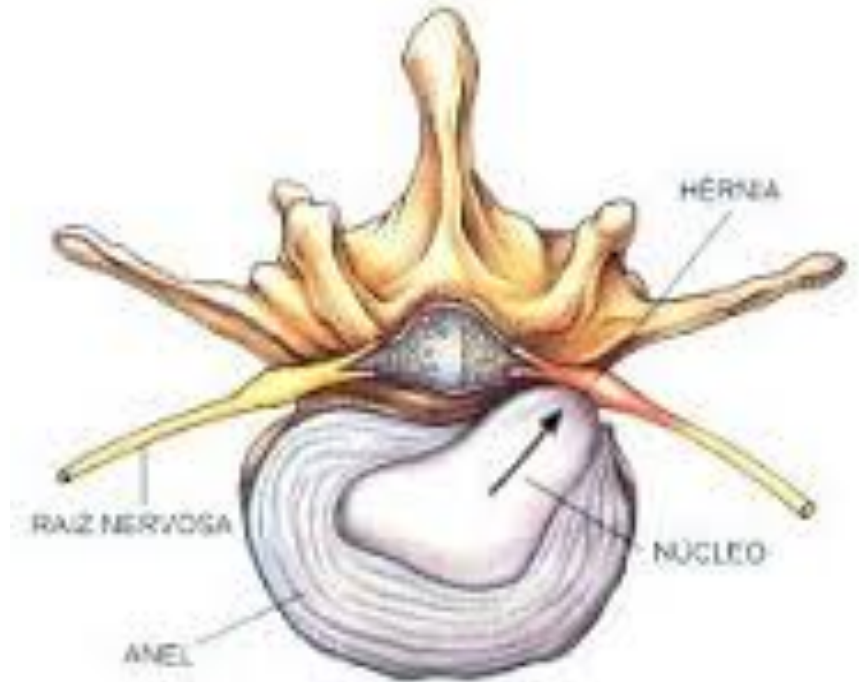
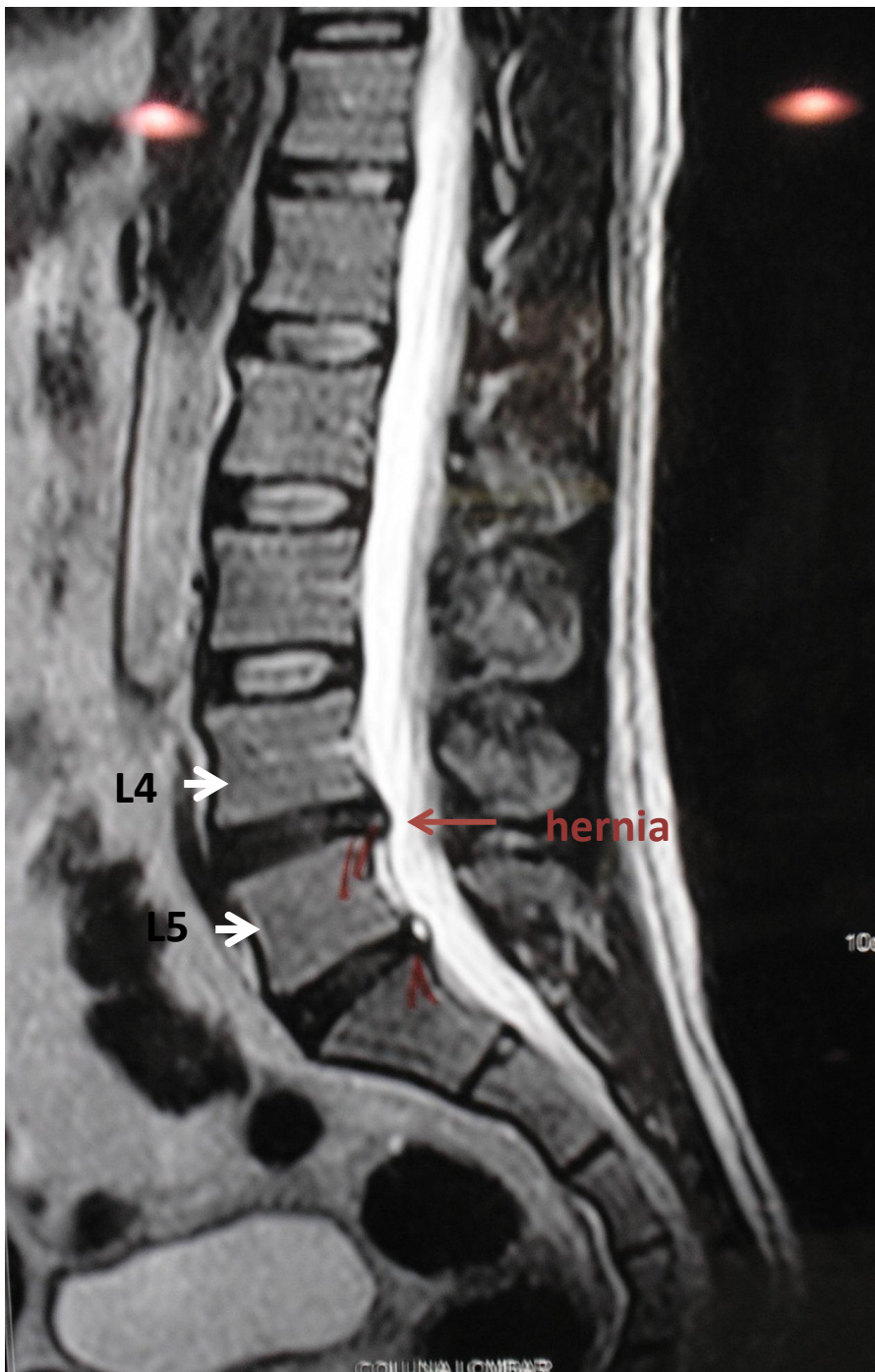
Outras manobras úteis : Valsalva , sinal da tecla

Caso 2 - Diagnóstico

- Hérnia Discal nível L4
- Espondilite Anquilosante
- Pielonefrite
- Contratura muscular lombar

Você solicitaria?

- Radiografia coluna lombar
- RNM de coluna lombar/sacroilíaca
- HLA-B27
- Provas de Atividade Inflamatória
- Urina rotina
- Hemograma
- Fator reumatoide
- Acido úrico



Fisiopatologia da Hérnia Discal

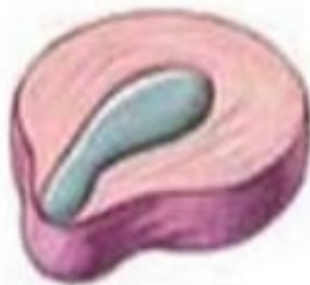- ▣ Processo essencialmente degenerativo e multifatorial - Buckwalter JA-Spine 1995 ;20: 1307-1314
- ▣ **Geralmente na 4ª década da vida**
- ▣ Jensen et al identificou 50% da população com protusões ou herniações assintomáticas
- ▣ Jarvik et al encontrou 56% de diminuição da altura do disco em assintomáticos e 1 ou mais protusões discais em 64% da amostra
- ▣ Boden et al demonstrou que 30% de uma coorte extensa sem dor alguma apresentavam algum grau de herniação discal lombar

Four stages to a disc herniation

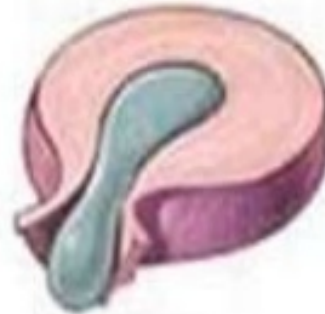Degeneration



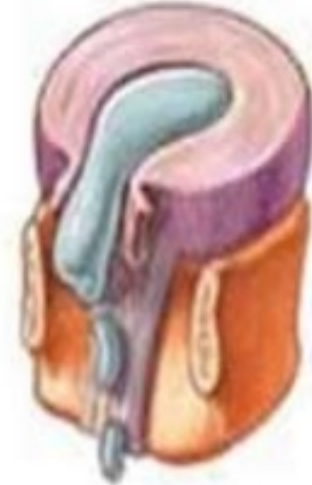Prolapse



Extrusion



Sequestration



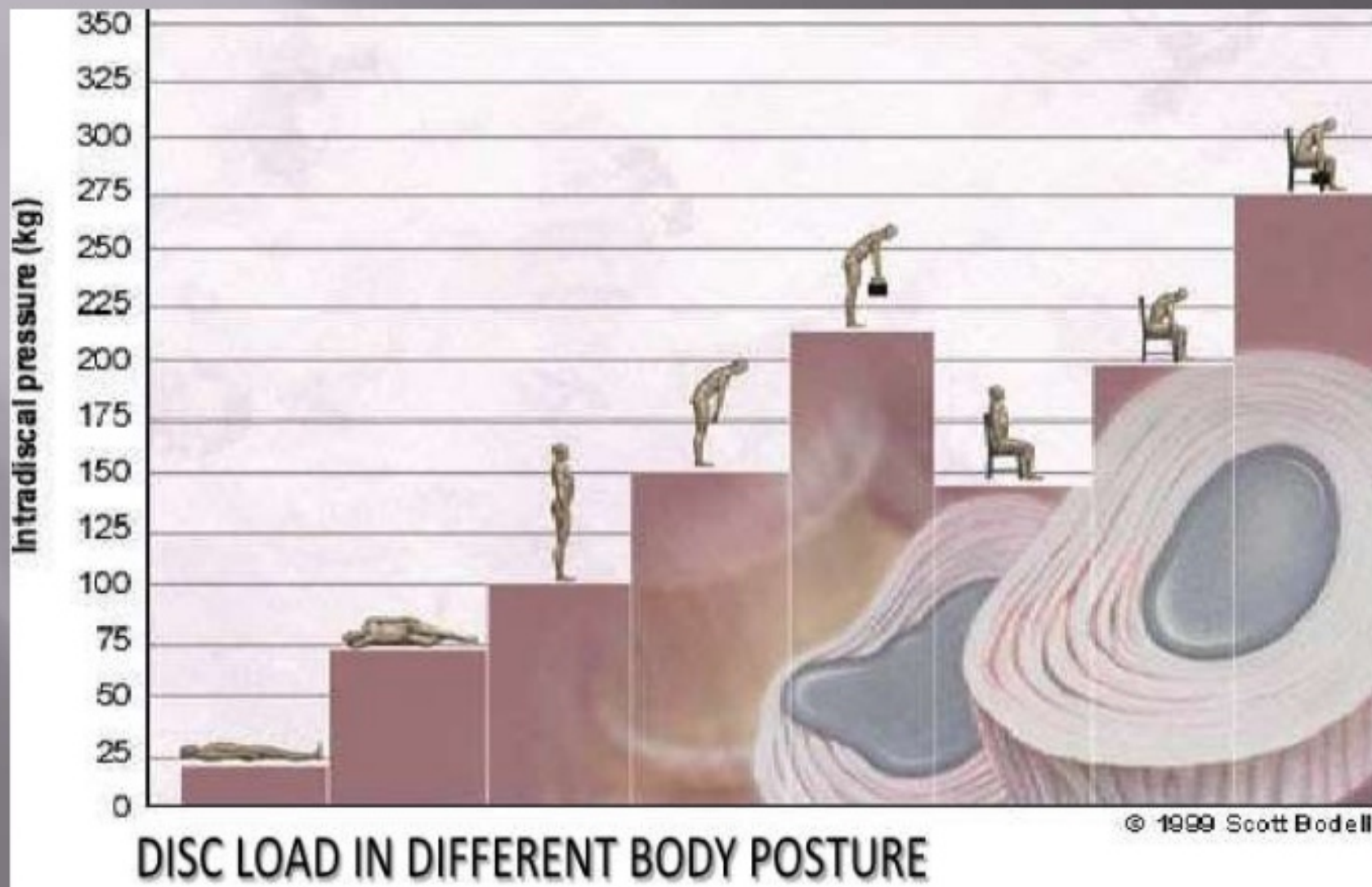
Fatores predisponentes

+



Fatores desencadeantes

Posturas e ações como fator desencadeante pela elevação da pressão intradiscal



Você prescreveria?

- Atividade física + analgésico antes do exercício
- AINH
- Miorrelaxante + analgésico
- Contraste térmico
- Metotrexate + AINH
- Quinolona por 7 a 10 dias
- Repouso até melhora da dor + alongamento
- Bloqueadores do TNF

Caso 2- Comentários adicionais sobre tratamento

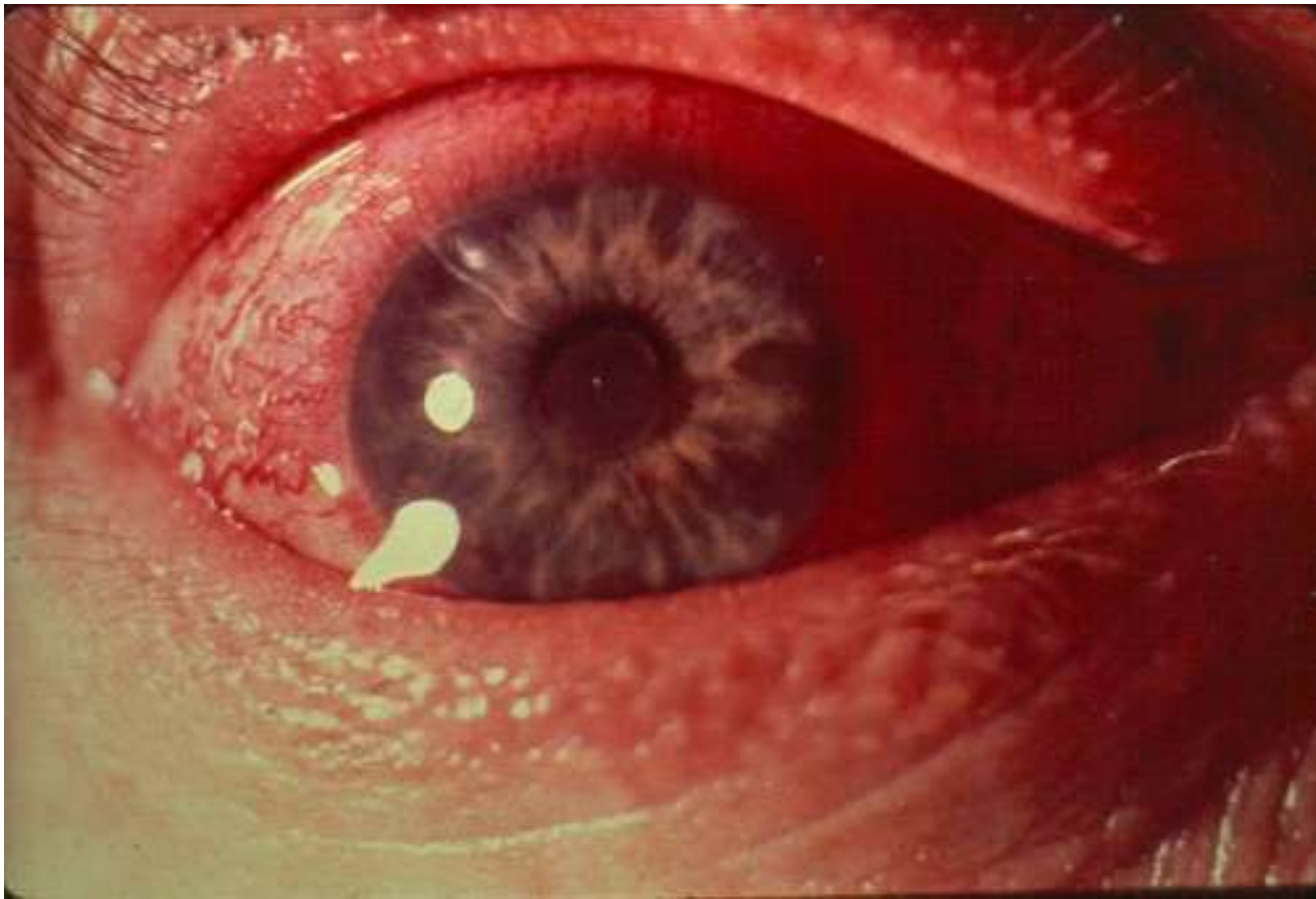
- Deve-se aguardar até 8 semanas para avaliar resposta ao tratamento clínico
- Avaliação para resolução cirúrgica se:
 - Componente motor acentuado
 - Dor muito intensa, não responsiva tratamento farmacológico
 - Não melhora após oito semanas

Caso 3

Caso 3


- Homem, 29 anos, procurou oftalmologista devido a queixa de embaçamento visual, lacrimejamento, hiperemia conjuntival e dor ocular há 2 semanas.
- Durante este período, fez uso de vários colírios sem nenhuma melhora
- Nega febre.

Caso 3 – Uveíte anterior

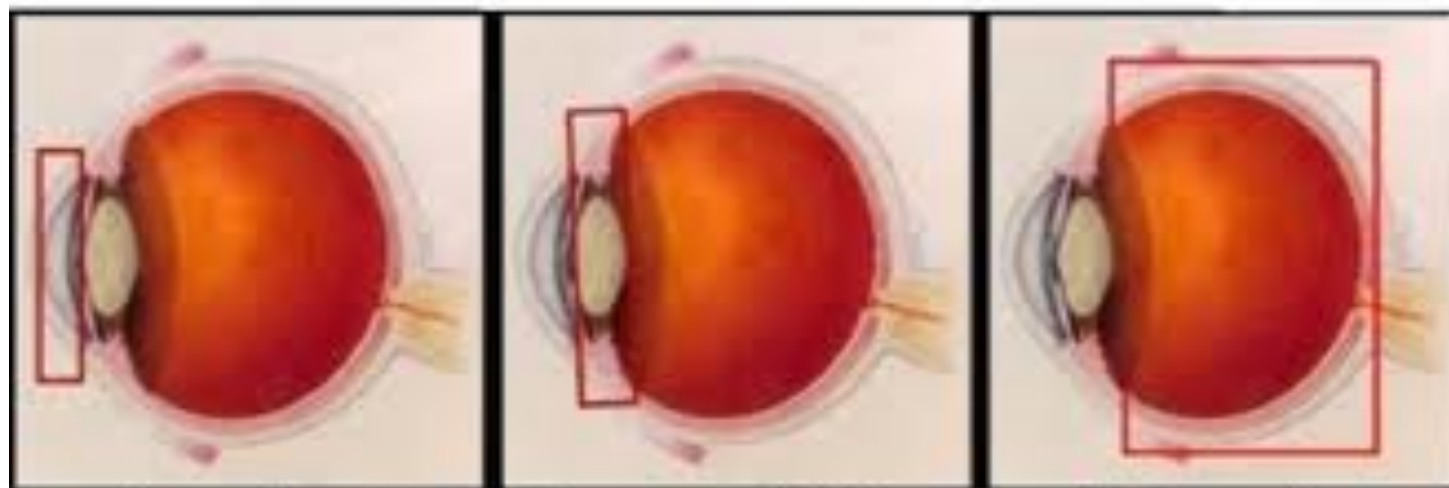

Caso 3

- O oftalmologista diagnosticou quadro de uveíte anterior não infecciosa.
- Prescreveu colírio com corticoide e prednisona, 60 mg/dia, VO, por 4 semanas
- Retornou após este período com melhora importante do quadro, sendo reduzido o corticoide até a sua retirada.



Uveítes



Anterior

Intermediária

Posterior

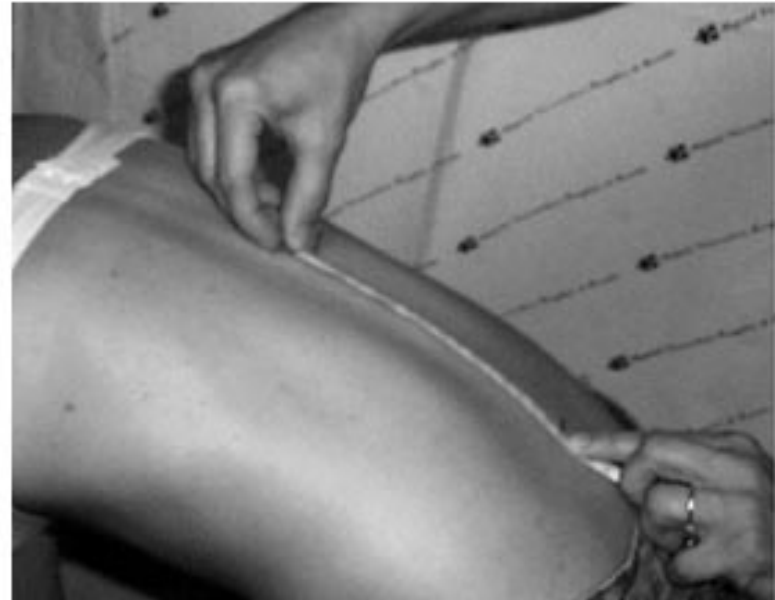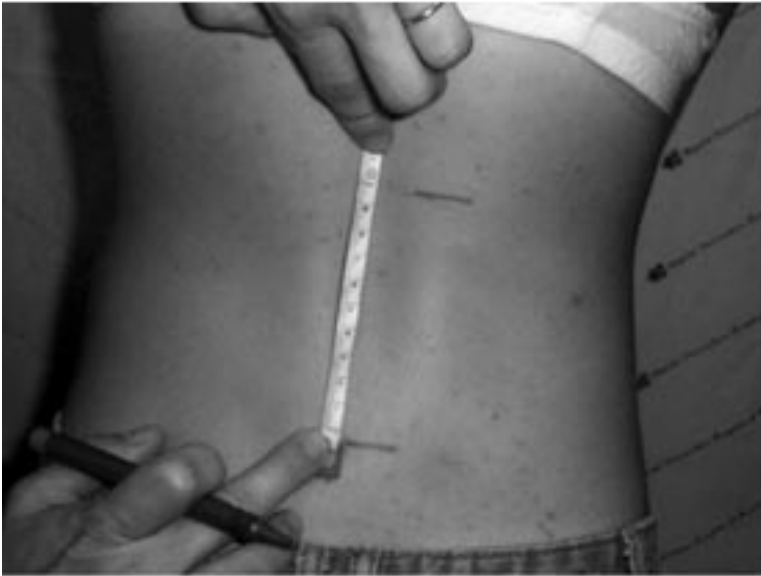Caso 3

- Após 1 ano, passou a referir dor lombar baixa, de forte intensidade, que melhorava pouco com AINH.
- A dor era mais intensa a noite, especialmente na segunda parte da madrugada, acordando-o devido à intensidade
- Acordava “travado”, melhorando no decorrer do dia.
- Este quadro estava presente há seis meses, apesar de ter feito vários tratamentos médicos, todos com AINH e miorrelaxantes.

Caso 3

- Nega febre
- Nega psoríase
- Relata historia familiar de dor lombar
- Ao exame:
- Teste de Schober = 3 cm
- Dor à palpação das sacroilíacas
- Patrick positivo bilateral

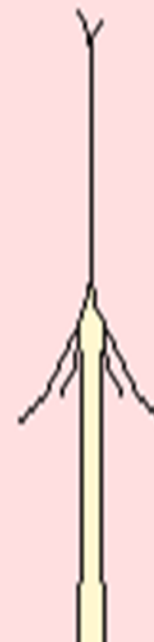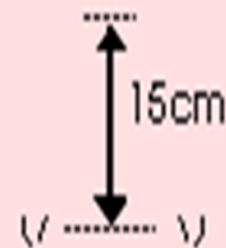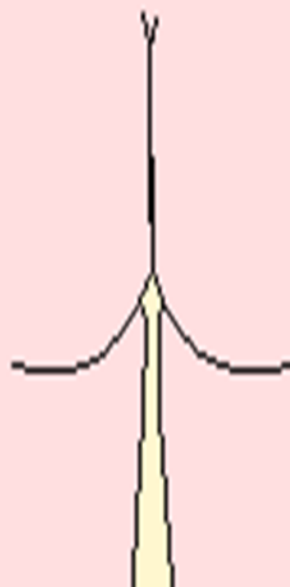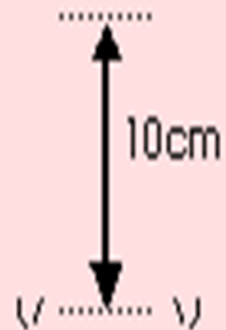
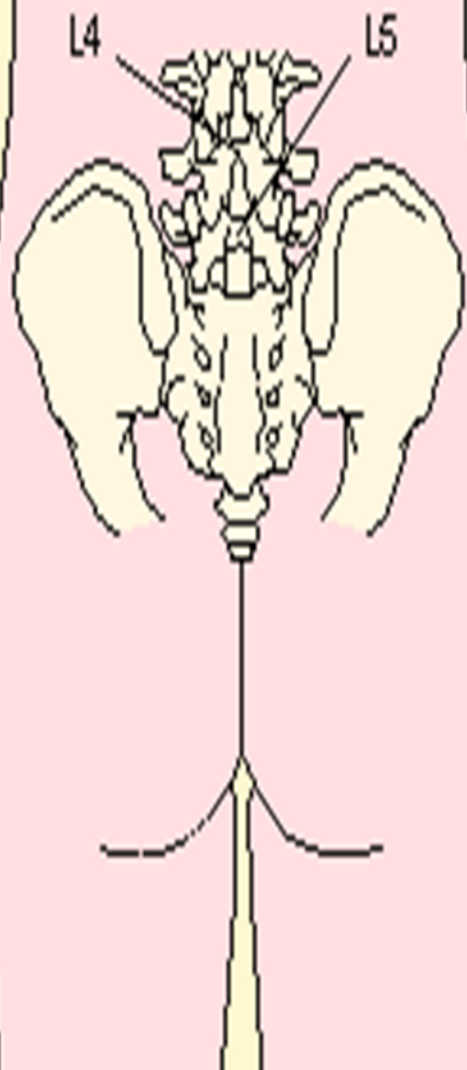
Índice de Schober = Avalia a flexibilidade da coluna vertebral Reduzida na Espondilite Anquilosante



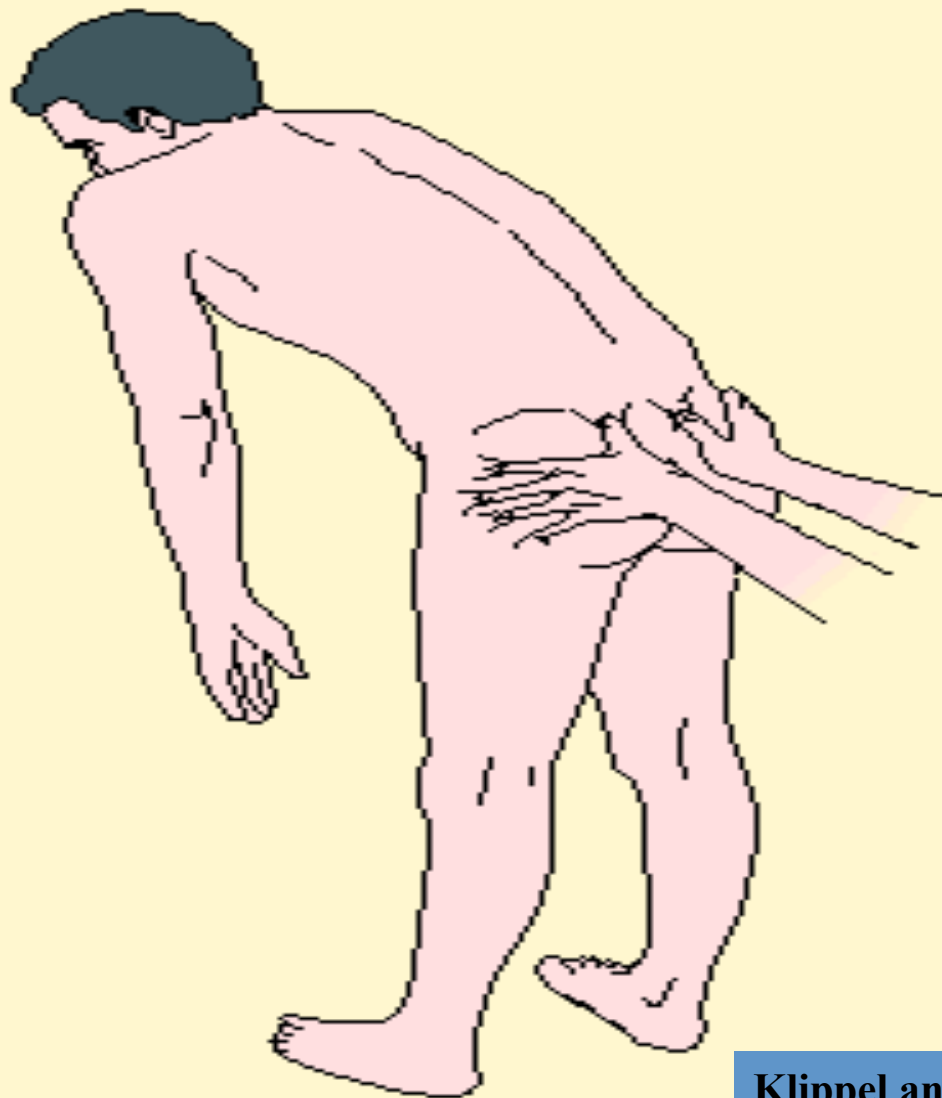Índice de Shober.

Duas marcas são feitas verticalmente a partir do bordo superior do sacro, separadas pela distância de 10 cm. O paciente é instruído a inclinar-se para a frente sem flexionar os joelhos. A distância entre as duas marcas, que inicialmente era de 10 cm, alonga-se para 15 ou 16 cm em situações normais.

TESTE SCHOBER



PALPAÇÃO SACRO-ILÍACAS

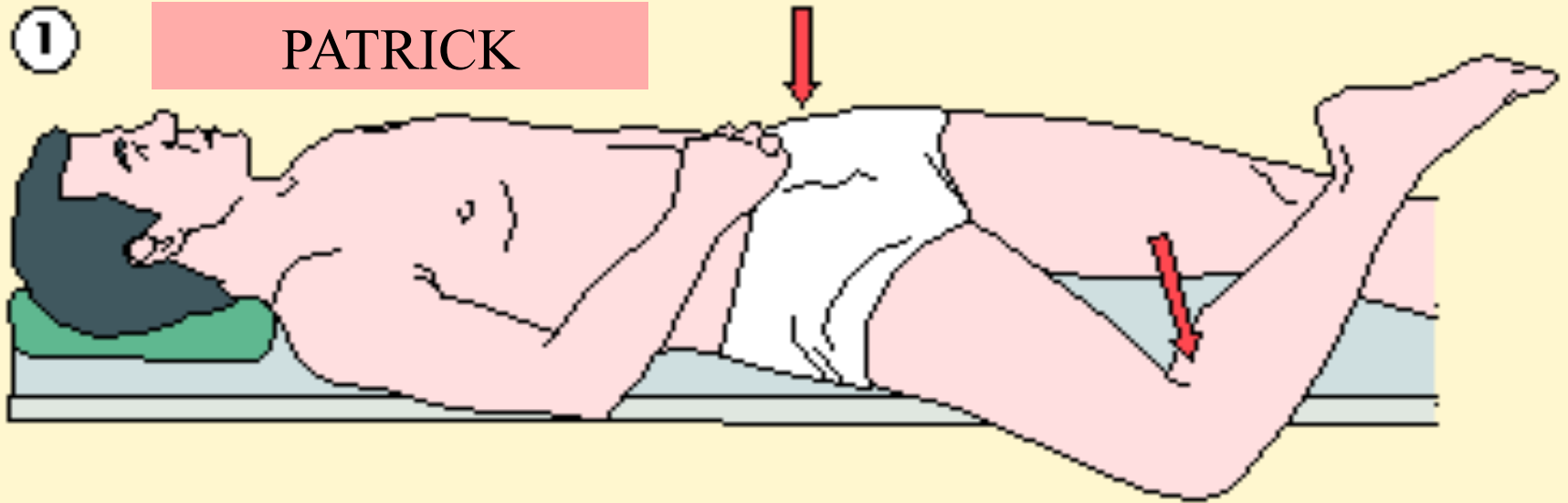


Klippel and Dieppe, 1998

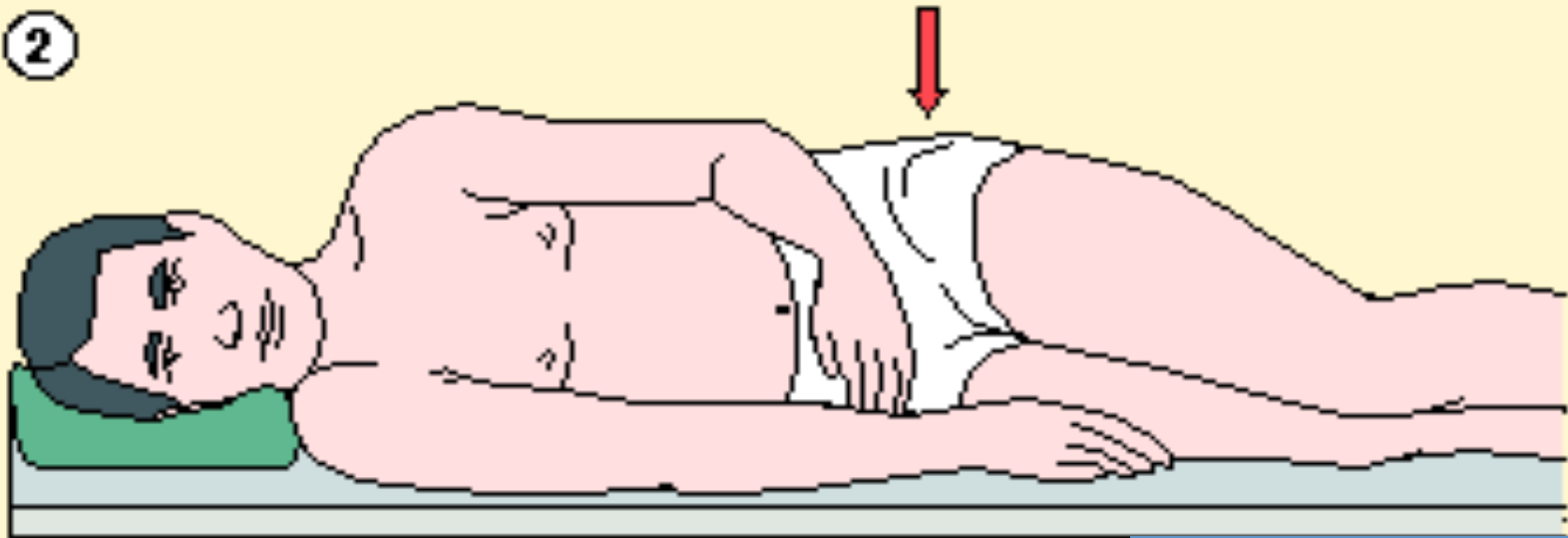
TESTES PARA DOR NA SACRO-ILÍACA

1

PATRICK



2



Caso 3 - Diagnóstico

- Hérnia Discal nível L5
- Lombalgia Inflamatória
- Pielonefrite
- Contratura muscular lombar

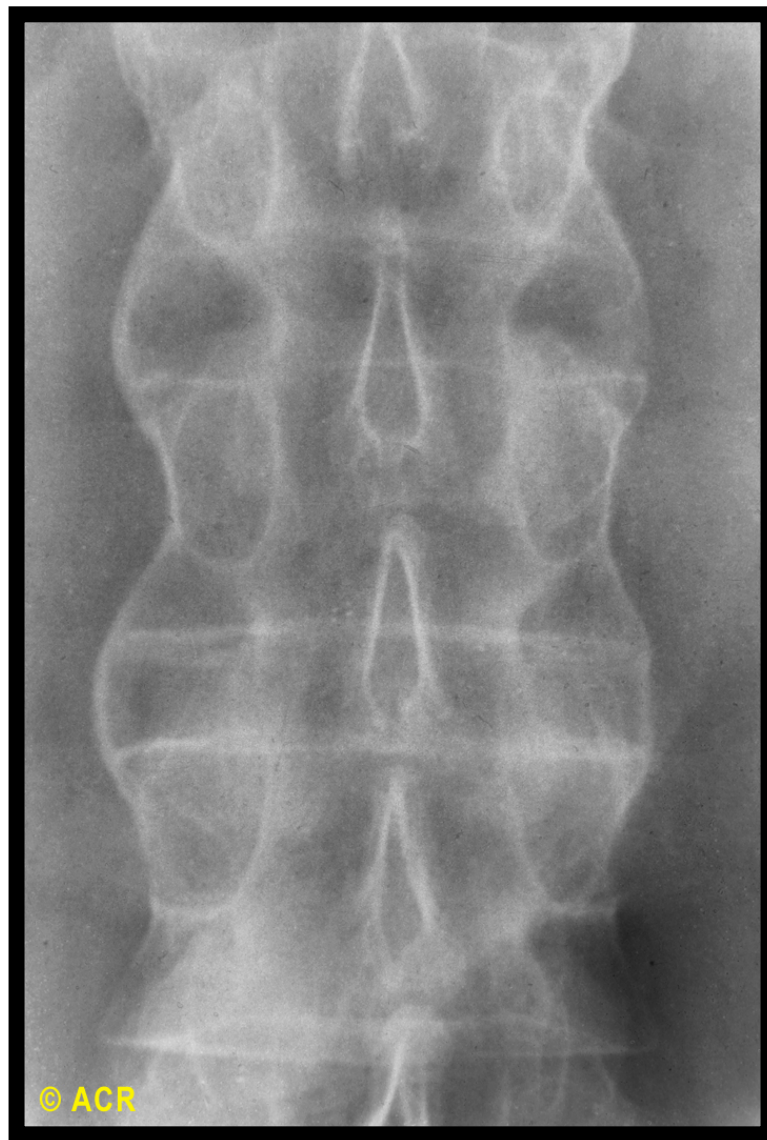
LOMBALGIA INFLAMATÓRIA X MECÂNICA

	Dor inflamatória	Dor mecânica
Idade de início	< 40 a	Qualquer idade (usualmente mais avançada)
Tipo de início	Insidioso	Agudo
Duração dos sintomas	> 3 m	< 4 sem
Rigidez matinal	> 30 min	< 30 min
Dor noturna	Comum	Ausente
Efeito do exercício	Melhora	Exacerba
Dor em sacroilíacas	Frequente	Ausente
Mobilidade da coluna	Perda em todos os planos	Flexão anormal
Expansibilidade torácica	Freq diminuída	Normal
Déficits neurológicos	Incomum	Possível

Você solicitaria?

- Radiografia coluna lombar
- RNM de coluna lombar/sacroilíaca
- HLA-B27
- Provas de Atividade Inflamatória
- Urina rotina
- Hemograma
- Fator reumatoide
- Acido úrico

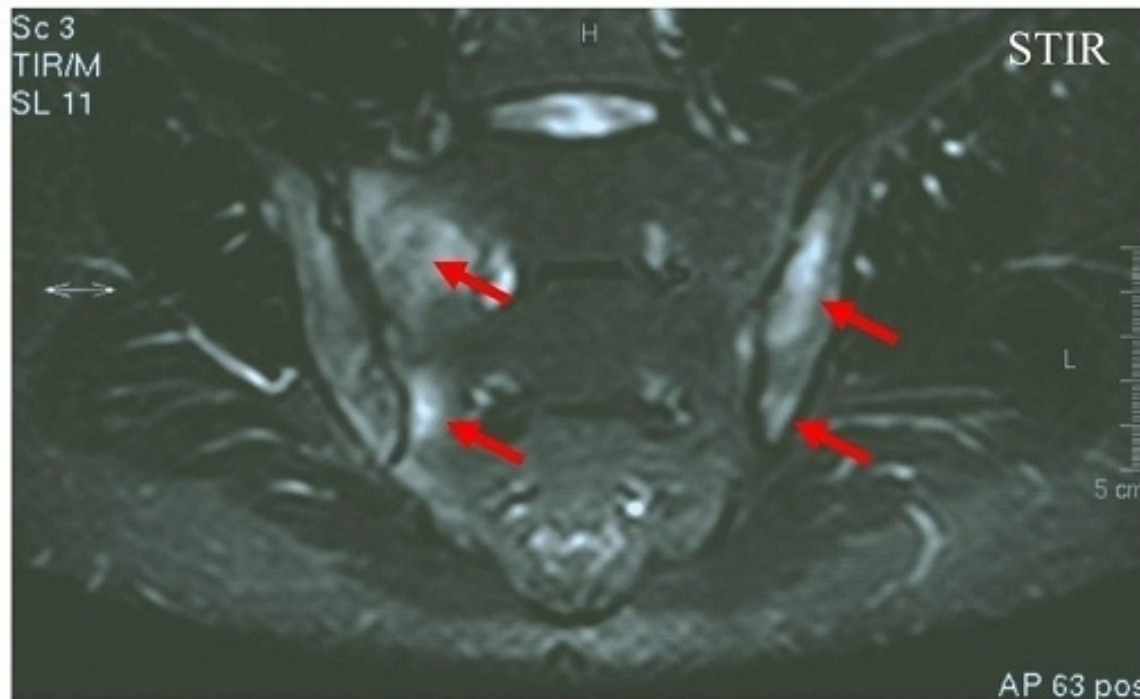
RX - Coluna Lombar – Coluna em Bambu



Articulação Sacroilíaca

Definição de Inflamação pela RNM

- edema medular ósseo subcondral
- sacroiliite (bilateral) aguda



Exames - Resultados

- HLA-B27 presente
- Provas de Atividade Inflamatória:
 - VHS e PCR elevadas
- Urina rotina: normal
- Hemograma: normal
- Fator reumatoide: negativo

Espondiloartrite Axial

Critérios Classificatórios do ASAS

Em pacientes com dor lombar ≥ 3 meses e idade de início < 45 anos

Sacroiliíte na imagem*

mais

≥ 1 característica EpA#

OU

HLA-B27

mais

≥ 2 características EpA#

#Características EpA

- Dor lombar inflamatória
- Artrite
- Entesite (calcanhar)
- Uveíte
- Dactilite
- Psoríase
- Crohn / colite ulcerativa
- Boa resposta a AINHS
- História familiar de EpA
- HLA-B27
- PCR elevada

*Sacroiliíte na imagem

- Inflamação ativa (aguda) na RNM, altamente sugestiva de sacroiliíte associada a EpA
- Sacroiliíte radiológica definida, de acordo com os critérios modificados de New York

n=649 pacientes com dor lombar;

Sensibilidade: 82.9%, Especificidade 84.4%

Somente Imagem: Sensibilidade: 66.2%, Especificidade: 97.3%



Espondilite Anquilosante

Crítérios Modificados de New York (1984)

1. Critérios Clínicos:

- a. Lombalgia e rigidez articular por mais de 3 meses, que melhoram com exercício, mas não com repouso.
- b. Limitação da mobilidade da coluna lombar nos planos sagital e frontal.
- c. Limitação da expansibilidade torácica comparado ao normal, em relação à idade e ao sexo.

2. Critério Radiológico:

Sacroilíte grau ≥ 2 bilateral ou grau 3-4 unilateral

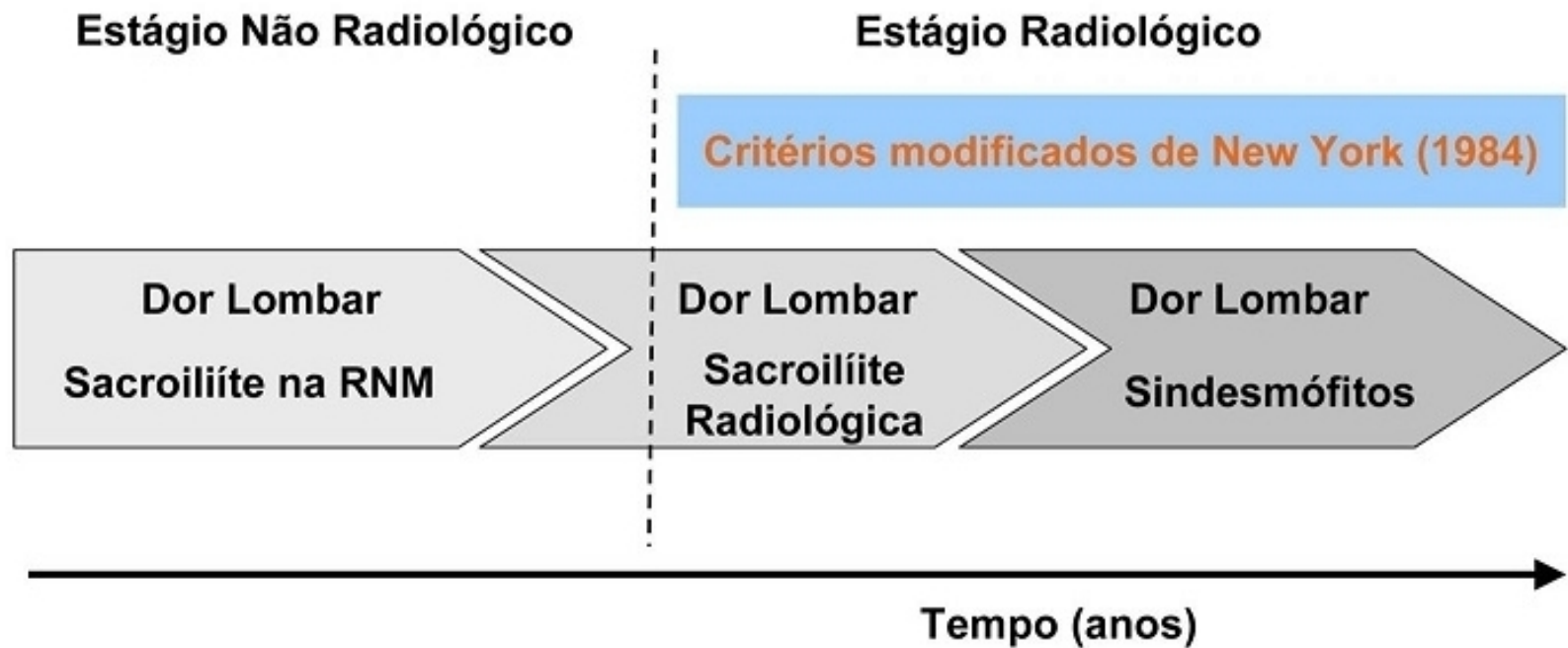
Espondilite Anquilosante Definida se o critério radiológico estiver associado a no mínimo 1 critério clínico.



Espondilite Anquilosante (EA)

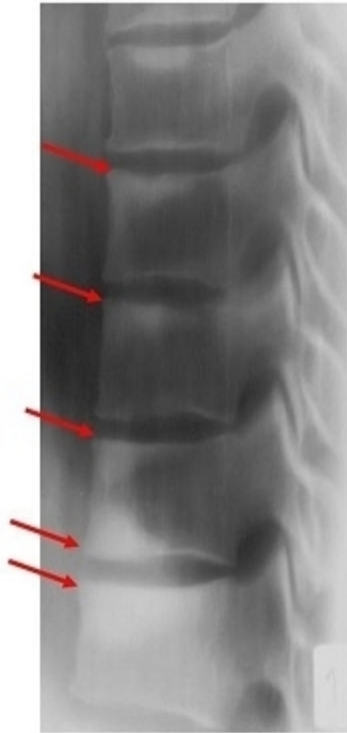
- - EA -> forma mais representativa das EpA
- - 2ª ou 3ª década de vida
- - ♂ > ♀ (3:1)
- - Lombalgia inflamatória-> queixa mais comum e mais precoce
- - Irradiação para região glútea profunda e linha articular das sacroilíacas (bilateral ou alternante)
- - HLA-B27 positivo

Espondiloartrite Axial

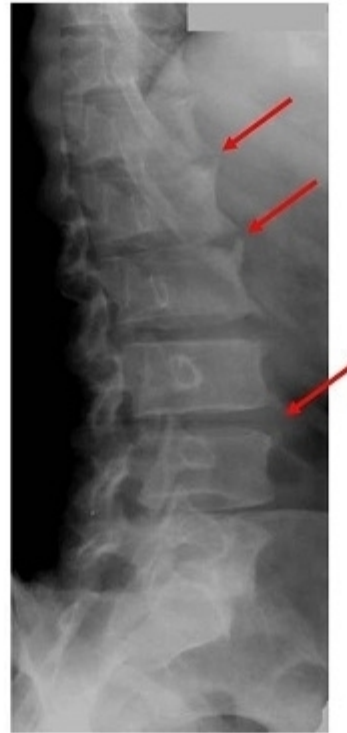

Espondilite Anquilosante

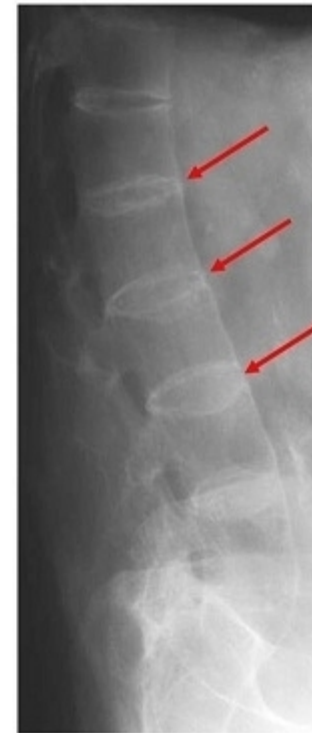Evidências de Alterações Axiais Crônicas



Esclerose
„ângulos brilhantes“



Sindesmófitos
(e espondilólitos)



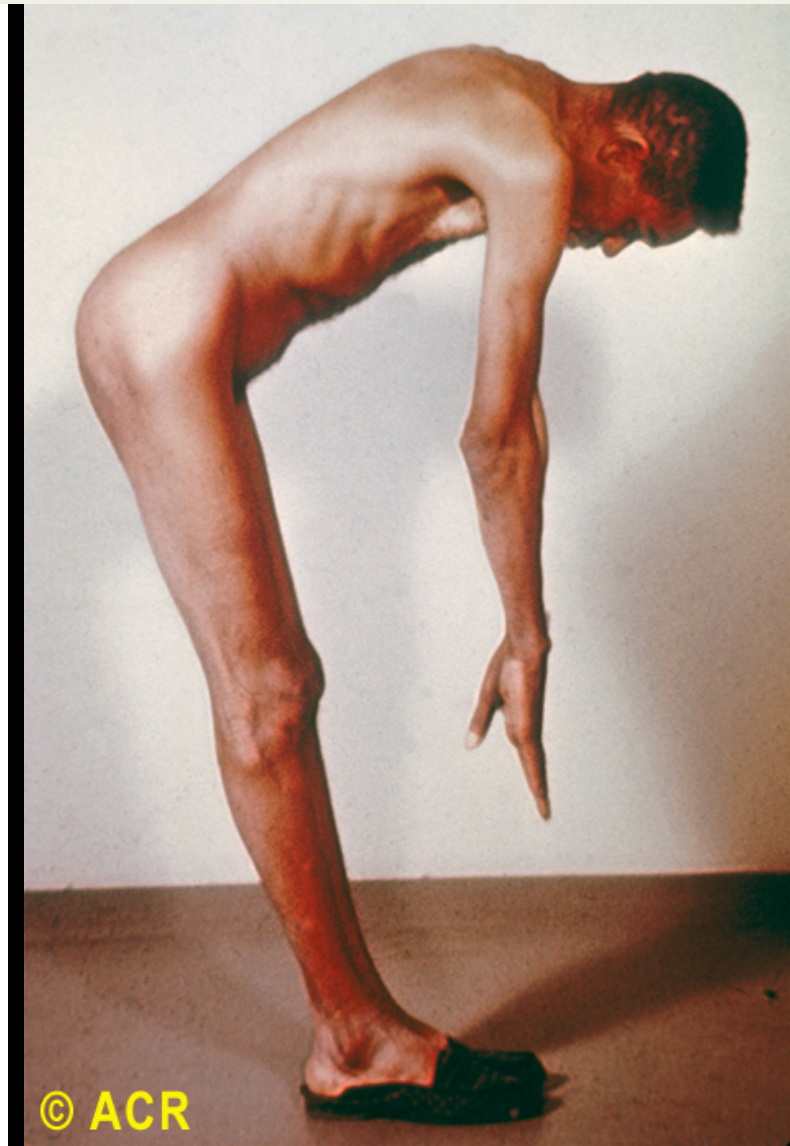Sindesmófitos
(Pontes ósseas)



A espondilite anquilosante caracteriza-se por anquilose da coluna vertebral e da sacro-íliaca

- ➔ **anquilose (“fusão”) das articulações sinoviais e espinhais**
 - ➔ **por cicatrização das lesões nas ênteses**
 - ➔ **ossificação capsular ⇒ “pontes” ósseas**
- ➔ **anquilose óssea na articulação sacroilíaca**
 - ➔ **ossificação capsular e endocondral**

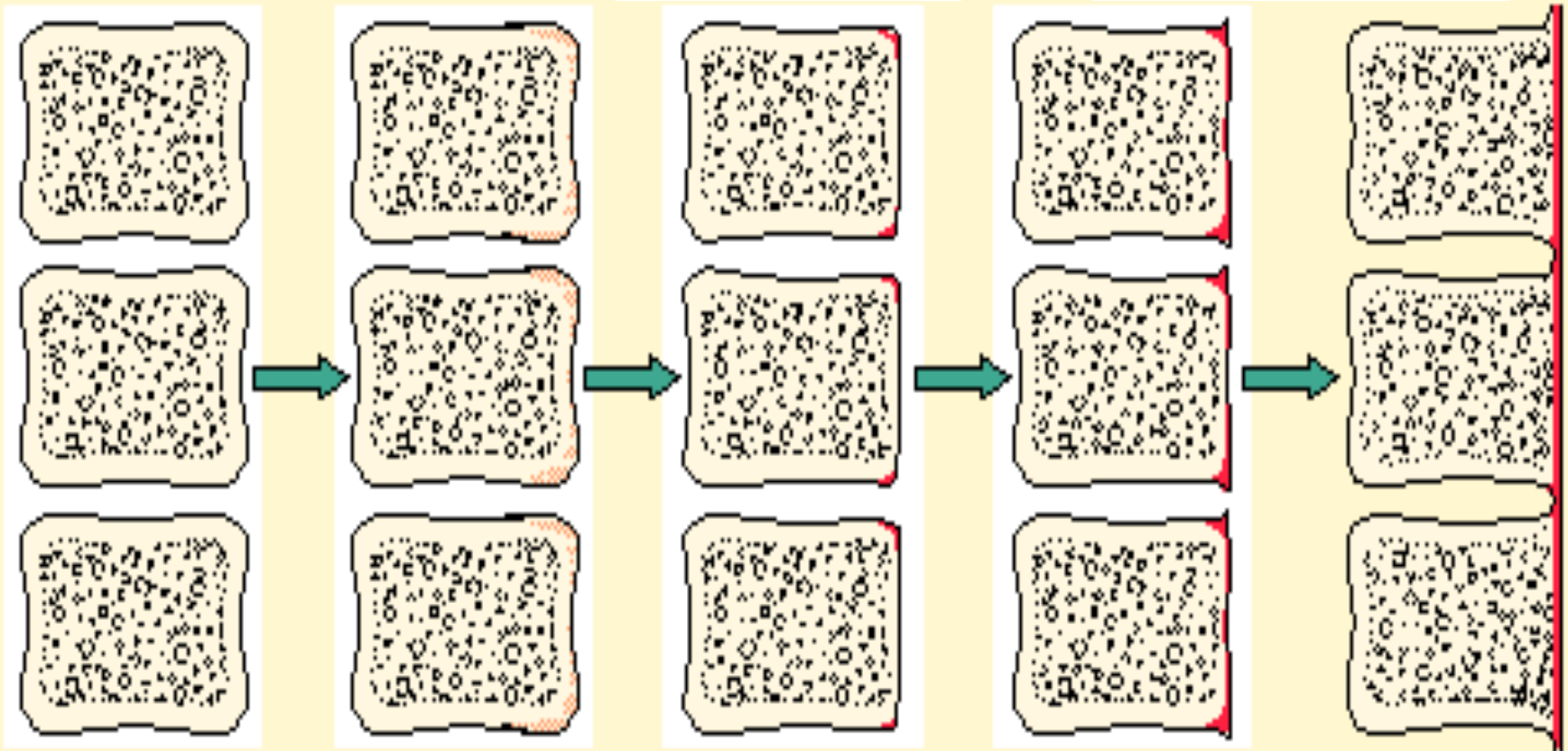
Espondilite Anquilosante: Limitação da Flexão da Coluna Vertebral



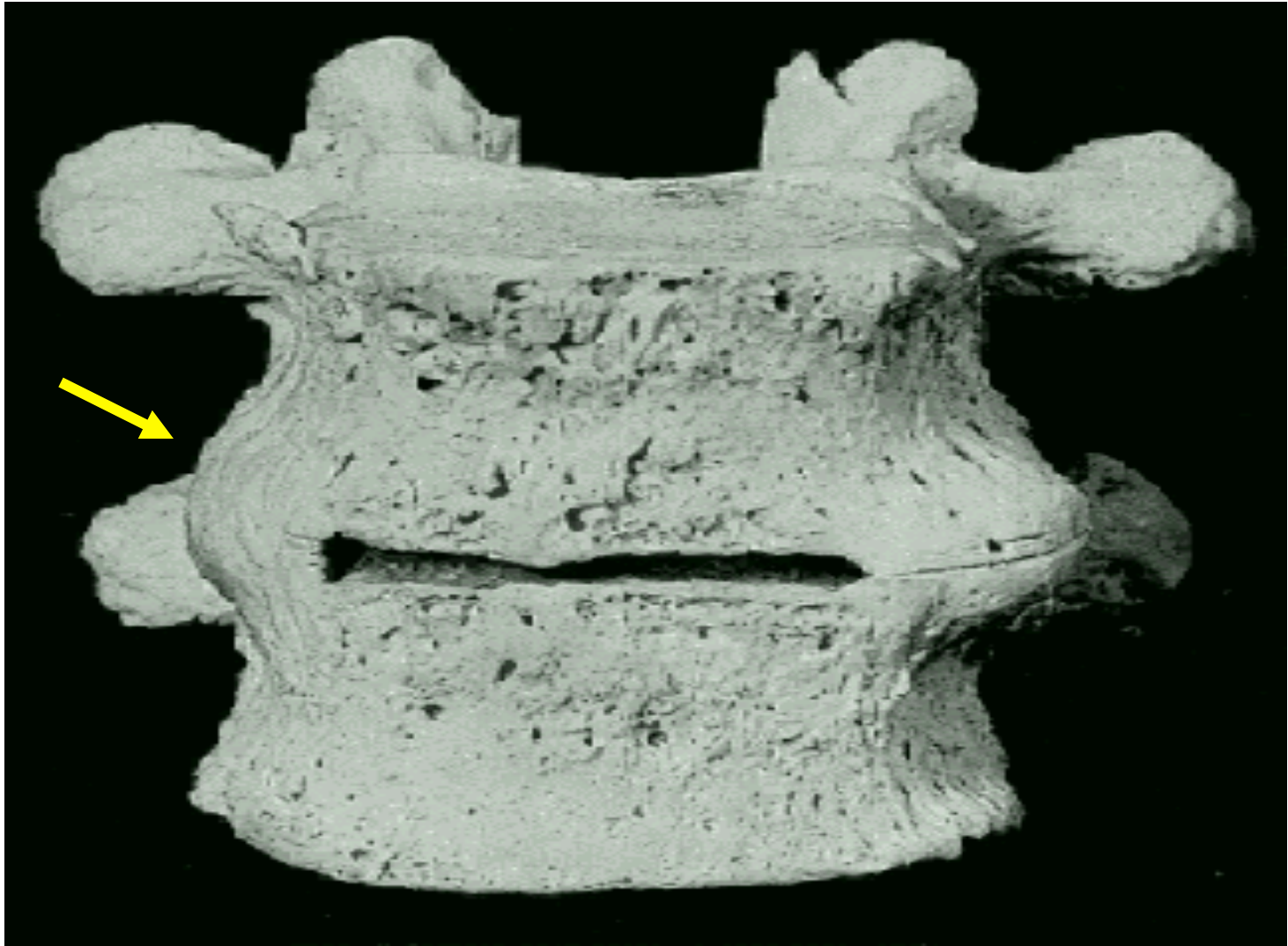
EVOLUTION OF SYNDESMOPHYTES

Cantos brilhantes

Formação sindesmófitos




Sindesmófito - EA



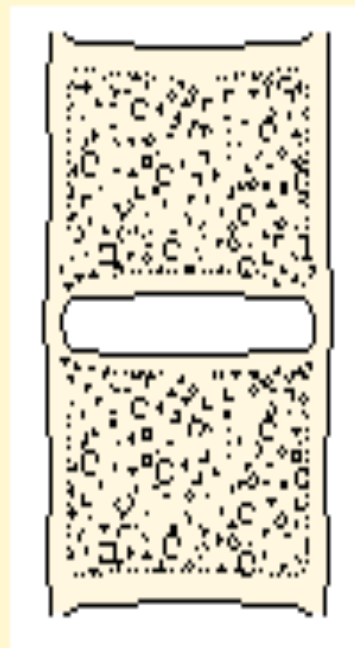
ALTERAÇÕES ÓSSEAS NA COLUNA VERTEBRAL



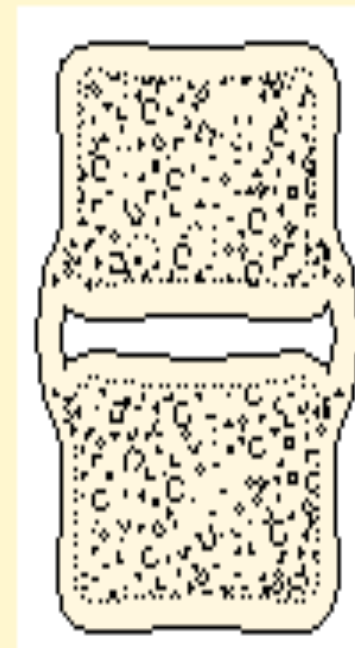
Normal



Osteophytes
osteoartrose

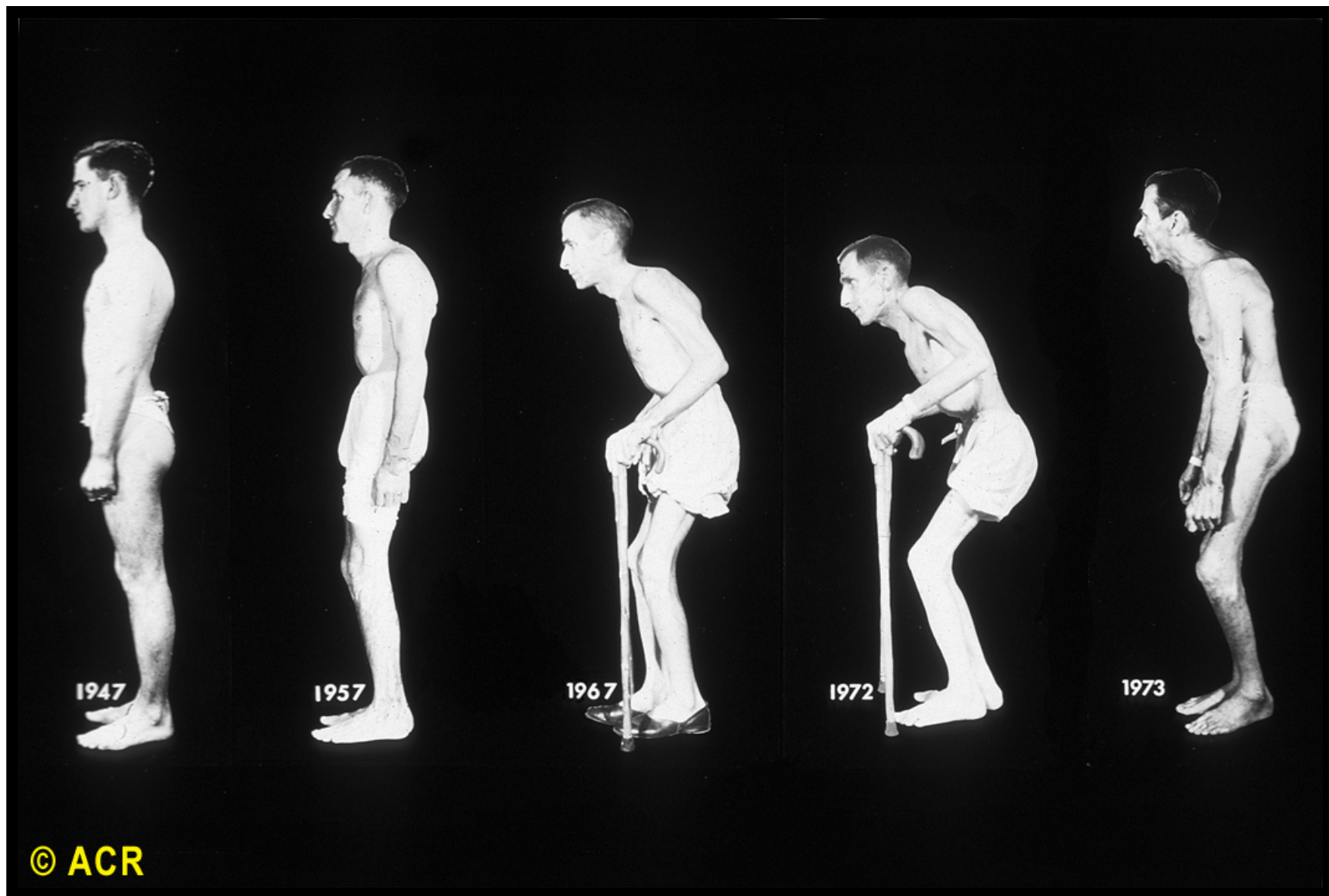


Syndesmophytes
espondilite



Non-marginal
Syndesmophytes
psoriásica

Evolução espondilite anquilosante não tratada



- Como o paciente:
- Já fez uso de vários AINHs, por mais de 3 meses, sem melhora
- Somente tinha queixa de esqueleto axial

Você prescreveria?

- Atividade física supervisionada
- AINH
- Miorrelaxante + analgésico
- Contraste térmico
- Metotrexate ou Sulfassalazina
- Quinolona por 7 a 10 dias
- Repouso até melhora da dor + alongamento
- Bloqueadores do TNF

AS Treatment Algorithm: Patients with Axial AS

NSAIDs or Selective COX-2 inhibitors

- Efficacy and safety comparable between non-selective agents
- Selective COX-2 efficacy comparable, better safety profile, higher cost than non-selective NSAIDs

Failure of at least two different NSAIDs/selective COX-2 inhibitors for minimum of 3 months

Initiate physical therapy plan with long-term exercise program to accompany pharmacologic intervention

- Emphasize posture, range of motion, and strengthening



Anti-TNF agents

- Etanercept 50 mg SC per week as two 25 mg injections in the same day or 3-4 days apart*
- Infliximab 5 mg/kg at 0, 2, and 6 weeks and every 6 to 8 weeks thereafter†
- Contraindicated in patients with infections, tuberculosis, multiple sclerosis, lupus, malignancy, and pregnancy/lactation

Alternative Options

- Pamidronate
- Thalidomide

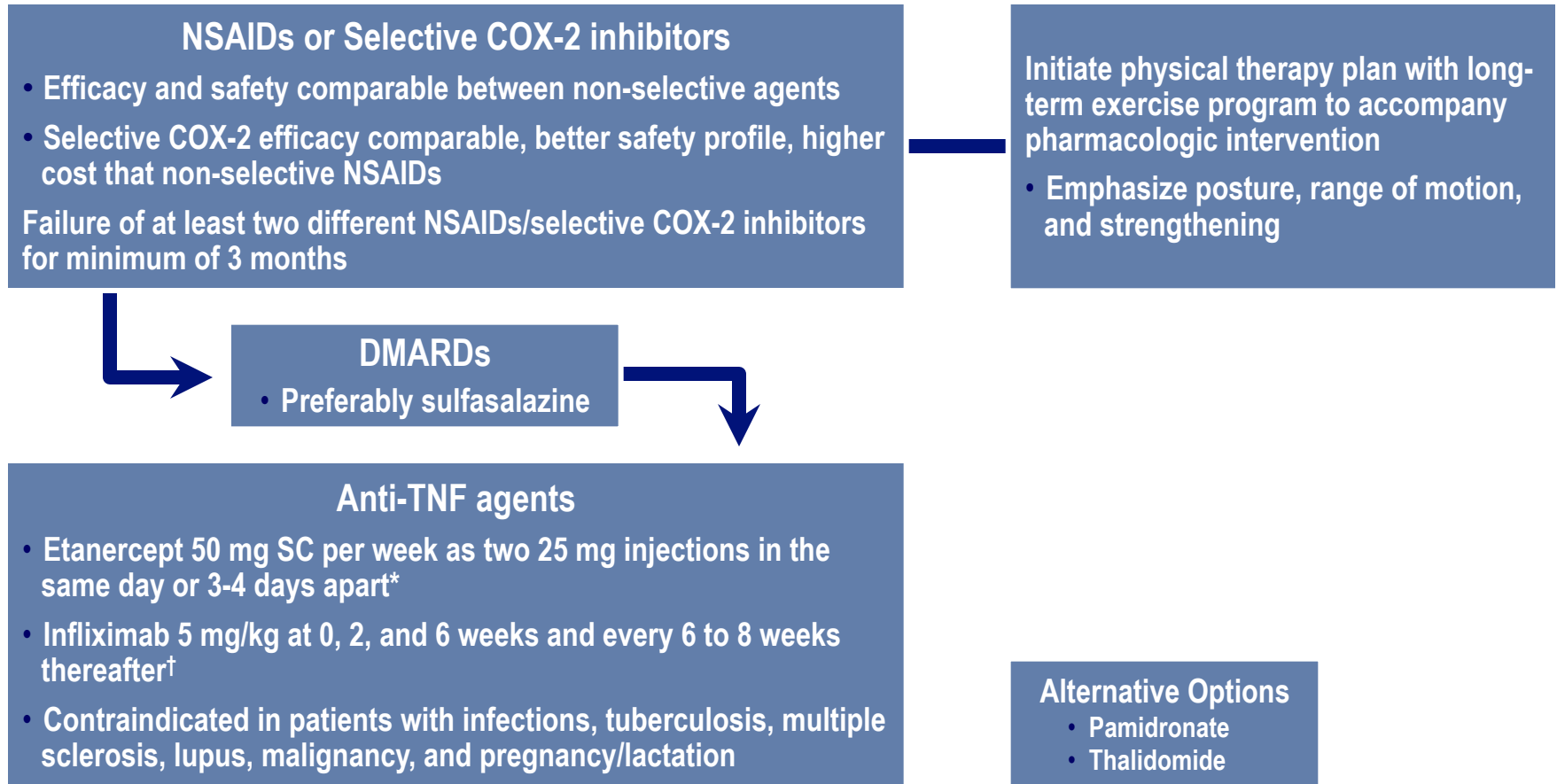
*Only biologic approved for treatment of AS in US and Europe

†Approved in Europe only for treatment of AS

This treatment algorithm contains unlabeled use of infliximab, pamidronate and thalidomide.

AS Treatment Algorithm:

Patients with Predominantly Symptomatic Peripheral Arthritis



* Only biologic approved for treatment of AS in US and Europe

†Approved in Europe only for treatment of AS

This treatment algorithm contains unlabeled use of infliximab, pamidronate and thalidomide.

Mensagem final

Classificação da Lombalgia por categorias e diagnóstico diferencial

Mechanical Low Back Pain (90%)	Nonmechanical Low Back Pain	Visceral Disease
Musculoskeletal strain 1. Ligament 2. Muscle 3. Fascia 4. Pregnancy and posterior pelvic ring pain	Neoplasm 1. Multiple myeloma 2. Lymphoma and leukemia 3. Spinal cord tumors 4. Retroperitoneal tumors 5. Osteoma	Diseases of pelvic organs 1. Prostatitis 2. Endometriosis 3. Chronic pelvic inflammatory disease
Herniated disk 1. Herniated nucleus pulposus 2. Impingement of exiting nerves	Infection 1. Osteomyelitis 2. Diskitis 3. Epidural or paraspinous abscess 4. Tuberculosis 5. Shingles	Renal disease 1. Nephrolithiasis 2. Pyelonephritis 3. Perinephric abscess
Diskogenic causes of pain 1. Replacement of elastic tissue with fibrous tissue 2. Tears and degeneration of disk	Inflammatory arthritis (HLAB27) 1. Ankylosing spondylitis 2. Psoriatic spondylitis 3. Reiter syndrome 4. Inflammatory bowel disease	Vascular 1. Aortic aneurysm
Facet degeneration 1. Degeneration and calcification of facet joint 2. Decreased motion of facet joint	Scheuermann disease (osteochondrosis)	Gastrointestinal disease 1. Pancreatitis 2. Cholecystitis 3. Penetrating ulcer
Spinal stenosis	Paget disease	
Spondylolisthesis/ spondylolitholysis	Sickle cell anemia	
Scoliosis >25°		
Osteoporotic fracture		