

Enfermedad de Hirschsprung. Mitos y realidades a 120 años de su descripción

Dr. Luis de la Torre-Mondragón

RESUMEN

La presentación del Profesor Hirschsprung sobre el megacolon fue hace más de 120 años. Desde entonces, sobre todo en las dos últimas décadas, se ha generado mucha información acerca de la enfermedad de Hirschsprung (EH): sobre su genética, fisiopatología, diagnóstico y tratamiento. Gran parte de ella es verdad pero otra se ha convertido en mito. Hoy en día, algunas consecuencias de esta rápida, vasta y cambiante información sobre la EH son por ejemplo la forma heterogénea de las estrategias diagnósticas y terapéuticas en todo el mundo y algunos conceptos y malentendidos que generan controversias donde todos creemos poseer la verdad. Este trabajo no pretende ofrecer más información; sólo aclarar parte de ella a fin de poder beneficiar a muchos niños con este defecto congénito.

Palabras clave: Enfermedad de Hirschsprung, megacolon, estreñimiento, biopsia rectal, descenso endorectal.

ABSTRACT

Professor Hirschsprung's work on megacolon was published 120 years ago. Since that time, mostly in the last two decades, there has been abundant information on Hirschsprung's disease concerning its genetics, physiopathology, diagnosis and treatment. Much of this knowledge is true, but much has turned out to be a myth. At present, some consequences of this fast, vast and changing information on Hirschsprung's disease are the heterogeneous diagnostic approach and treatment all over the world; some misunderstood concepts have resulted in controversies wherein we all believe to possess the truth. This paper does not pretend to offer more information, but rather to clarify some concepts in order to benefit many children afflicted with this congenital condition.

Key words: Hirschsprung's disease, megacolon, constipation, rectal biopsy, pull-through.

Los avances, estancamientos y retrocesos científicos, aunados al ingenio humano han actualizado una y otra vez los conceptos en distintas áreas de la medicina.

Este trabajo tiene el objeto de contribuir al tratamiento de los niños que sufren la forma más frecuente de la enfermedad de Hirschsprung (EH). Los conceptos y sugerencias vertidos se basan en la experiencia personal e institucional,

Hospital para el Niño Poblano. Profesor Titular de Cirugía Pediátrica, UNAM.

Hospital Angeles Puebla. Jefe de División de Pediatría y Cirugía Pediátrica.

Correspondencia: Dr. Luis de la Torre-Mondragón. Av. Kepler No. 2143-200. Col. Unidad Territorial Atlixayotl. Puebla, Pue. CP 72810. Tel. 3038312 al 15. E-mail: cirugia.pediatrica@mac.com

Recibido: febrero, 2008. Aceptado: abril, 2008.

Este artículo debe citarse como: De la Torre-Mondragón L. Enfermedad de Hirschsprung. Mitos y realidades a 120 años de su descripción. Acta Pediatr Mex 2008;29(3):139-46.

La versión completa de este artículo también está disponible en: www.revistasmedicasmexicanas.com.mx

así como en el análisis crítico y profundo de lo que se ha escrito en distintos foros nacionales e internacionales. Asimismo, se aclaran algunos conceptos a veces no bien comprendidos, a fin de establecer mejores estrategias de diagnóstico y tratamiento. No se propone nada nuevo, sino analizar con una óptica diferente lo que ya se conoce. Se menciona alguna información sobre hechos históricos de la EH que han incidido en su desarrollo. Tal es el caso de la idea equivocada de Hirschsprung que se aceptó más de 50 años; cómo pasaron casi 100 años para que se hiciera un tratamiento quirúrgico racional y oportuno. Se abordan otros temas controvertidos como el uso de la colostomía y la miectomía posterior, así como la participación de la displasia neuronal en la EH.

De acuerdo con el Diccionario de la Real Academia de la Lengua Española la palabra **mito** (del griego μῦθος) es una situación maravillosa situada fuera del tiempo histórico, o una situación a la que se atribuye cualidades o excelencia que no tiene, o bien una realidad de la que carece. **Realidad** es existencia real y efectiva de algo o

verdad; lo que ocurre verdaderamente, lo que es efectivo o tiene valor práctico, en contraposición con lo fantástico, mítico e ilusorio.¹

DESCRIPCIÓN ORIGINAL

En 1886 el Profesor de Pediatría Harald Hirschsprung presentó en una reunión científica *in der Gesellschaft für Kinderheilkunde Berlin* su casuística de recién nacidos con estreñimiento que fallecieron. Señaló que las autopsias mostraban el colon transversal y descendente con gran dilatación e hipertrofia, pero que el recto y sigmoideos no estaban afectados. Su trabajo se publicó dos años después bajo el título “*Stuhlträgheit Neugeborner in Folge von Dilatation und Hypertrophie des Colons.*”² o sea, “Estreñimiento en el recién nacido *debido a* la dilatación e hipertrofia del colon.”³

Mito. El creer que la enfermedad estaba en el megacolon duró más de 50 años y dio lugar a que todos los esfuerzos para resolver esta enfermedad se encaminaran en reseca el colon dilatado. Ahora sabemos es el intestino sano y que el segmento distal, es el enfermo y *es la zona* que debe reseca; también sabemos que la parte dilatada, a pesar de tener células ganglionares, no tiene motilidad normal y también debe ser reseca. *Sin embargo, esto no ha sido suficiente para curar a todos los niños con EH; no hay resultados perfectos.*⁴

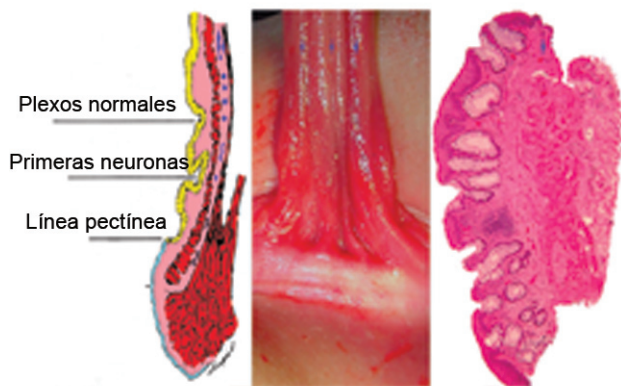


Figura 1. Esquema, fotografía transoperatoria y montaje de corte histológico de la línea pectínea que es el sitio de referencia para tomar una biopsia de recto. Las primeras neuronas aparecen a 1 o 2 cm de esta línea a pesar de haber mucosa con epitelio rectal. Los plexos normales se encuentran más arriba. El sitio ideal para tomar la biopsia está indicado por las estrellas azules. (Modificada y por cortesía de los Drs. Raj Kapur y Miguel Reyes-Mújica).

DESCRIPCIÓN HISTOLÓGICA

A principios de la década de 1940 se demostró que los plexos submucosos y mientéricos de todo el colon, incluido el segmento dilatado e hipertrófico, tienen células ganglionares, en contraste con los plexos del recto de **todos** los niños con EH que no las tienen y que ésta era la causa de la obstrucción.^{5,6} Esta correlación histopatológica demuestra que la EH siempre está en el recto y cimentó la estrategia del diagnóstico y tratamiento quirúrgico actuales.

Mitos. Estos antecedentes históricos mal interpretados pueden dar lugar a errores como diagnosticar EH con sólo observar el colon dilatado en un estudio de colon por enema, o buscar la enfermedad en todo el colon tomando múltiples biopsias o sea, un “mapeo intestinal”.

DIAGNÓSTICO

La **biopsia de recto** revela que en el 100% de los pacientes con enfermedad de Hirschsprung no existen células ganglionares. La expresión fisiopatológica de este defecto es la ausencia de relajación involuntaria del esfínter anal interno al dilatarse el recto; ésta puede ser simulada y registrada por **manometría anorrectal**. Su expresión morfológica macroscópica puede demostrarse de manera retrógrada con un **colon por enema**, lo que permite calcular la longitud del segmento agangliónico.

Cada uno de estos estudios tiene su valor y su indicación. El estándar de oro es “demostrar lo que no existe”. Dicho de otra forma, demostrar en la biopsia de recto la carencia de células ganglionares. Esto requiere obtener una muestra del recto adecuada y realizar su estudio con un protocolo establecido para este fin.

Existen dos formas apropiadas de obtener una muestra del recto: la biopsia por aspiración con una “pistola” diseñada para este fin y la biopsia incisional. Con ambos métodos es indispensable que la biopsia provenga de una **localización correcta** y que sea de **profundidad adecuada**. Hay que recordar que las neuronas terminan su migración por arriba de la línea pectínea por lo cual es normal que la zona proximal y distal a esta línea no tengan células ganglionares y que el patólogo deba buscarlas: en la submucosa y en la muscular externa, entre la capa circular y la longitudinal. Por lo tanto, la biopsia debe obtenerse al menos 3 cm. por arriba de la línea pectínea⁷ (Figura 1) e incluir la mucosa que

es rojiza y submucosa que es de color blanquecino (Figuras 2 y 3).

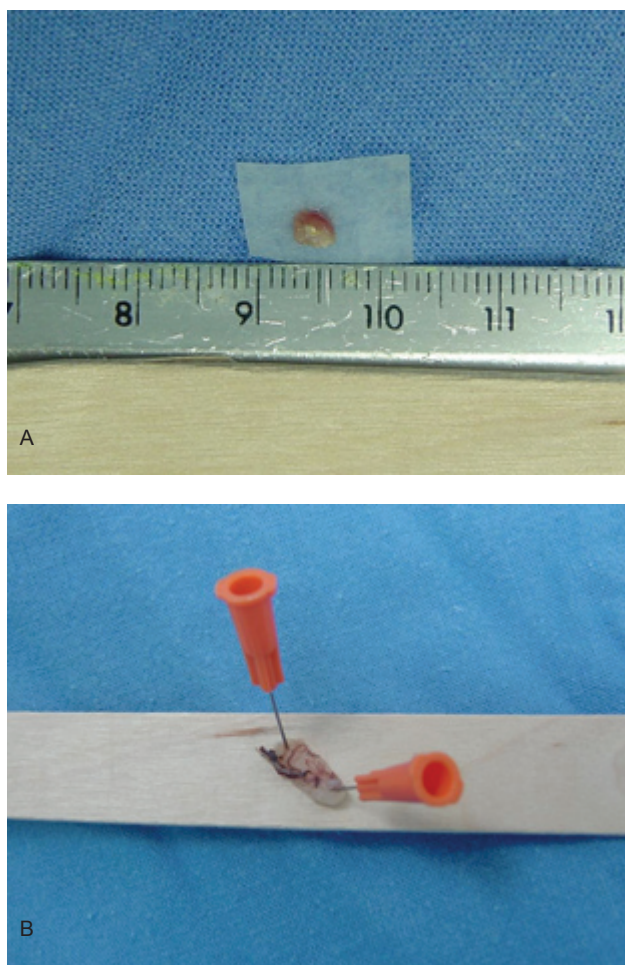


Figura 2. A) Biopsia de recto obtenida por succión que contiene submucosa color blanco y de color rojo adherida a un papel filtro. B) Biopsia transoperatoria de espesor total fijada en un abatelenguas.

Aunque parece fácil obtener una biopsia, es frecuente que sea inadecuada, de un sitio muy bajo, con poca submucosa o incluso sólo mucosa, lo que impedirá ver células ganglionares y concluir que se trata de una “biopsia agangliónica”, cuando el paciente en realidad no tiene EH (Figura 4a).

La biopsia rectal debe incluirse en parafina y cortada con una orientación perpendicular al plano mucoso y submucoso. Si el patólogo observa células ganglionares el estudio se da por terminado y se descarta la EH. Por el contrario, si el patólogo no observa células ganglio-

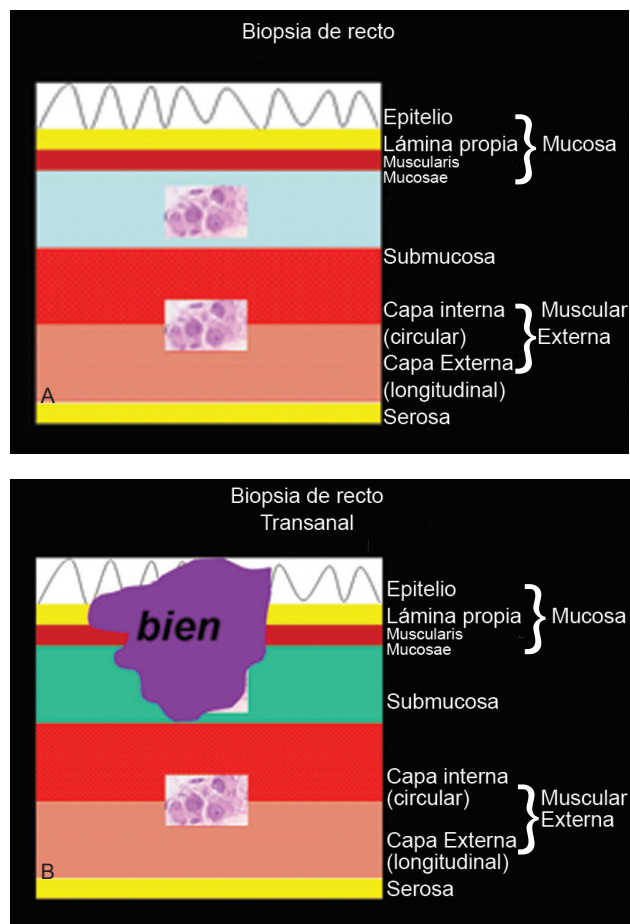


Figura 3. A) Esquema de las capas histológicas del recto. Las células ganglionares se localizan en la submucosa y entre la capa interna circular y externa longitudinal de la muscular externa. B) Esquema de una muestra adecuada que incluye mucosa y submucosa con el plexo submucoso.

nares porque la biopsia es muy superficial (Figura 4a) o porque sólo estudió pocos niveles (Figura 4b) debe ser muy cuidadoso antes de emitir un informe. En esta última situación, el patólogo debe solicitar biopsias de tantos niveles como sea necesario para concluir que no hay células ganglionares. Si además la aganglionosis se acompaña de troncos nerviosos hipertróficos el diagnóstico se fortalece.

La mayoría de los patólogos pediatras concuerda en analizar por lo menos 60 niveles antes de decidir que no hay células ganglionares.⁸⁻¹⁰ *No debe emitir ningún diagnóstico si la biopsia es inadecuada. Los informes descriptivos como “tejido sin células ganglionares” son inadmisibles.*

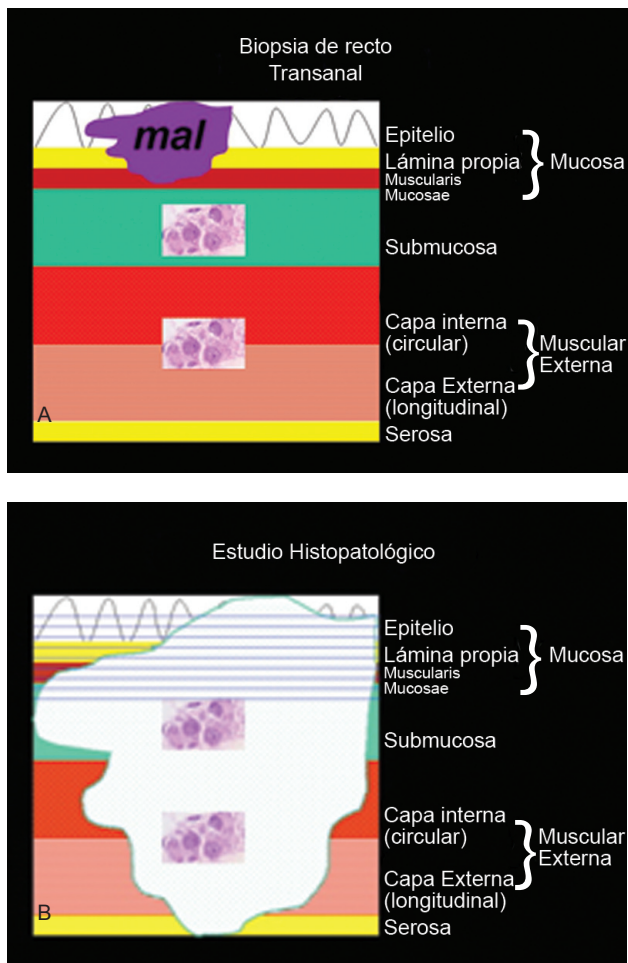


Figura 4. Esquemas que ilustran dos errores muy frecuentes en el diagnóstico de la EH. A) Biopsia superficial y por lo tanto inadecuada para diagnóstico. B) Biopsia adecuada (área blanca) pero con un número insuficiente de cortes histológicos. En ambos casos el patólogo puede informar biopsia sin células ganglionares o peor aún, EH cuando el paciente sí tiene células ganglionares.

Confirmado el diagnóstico histopatológico, es indispensable un estudio radiológico contrastado para observar el segmento intestinal dilatado. Más que un colon por enema para estudiar la causa de estreñimiento” (Figura 5), el estudio que se debe realizar es un “rectograma por enfermedad de Hirschsprung” con medio de contraste, evitando que sea bario; debe hacerse con el paciente distendido, ya que si el paciente se halla descomprimido y se usa una sonda rectal o se realiza una colostomía el estudio no será útil. Se debe introducir la sonda 1cm en el recto e inyectar el medio de contraste sin presión, lentamente y bajo control fluoroscópico en proyección lateral sacra.

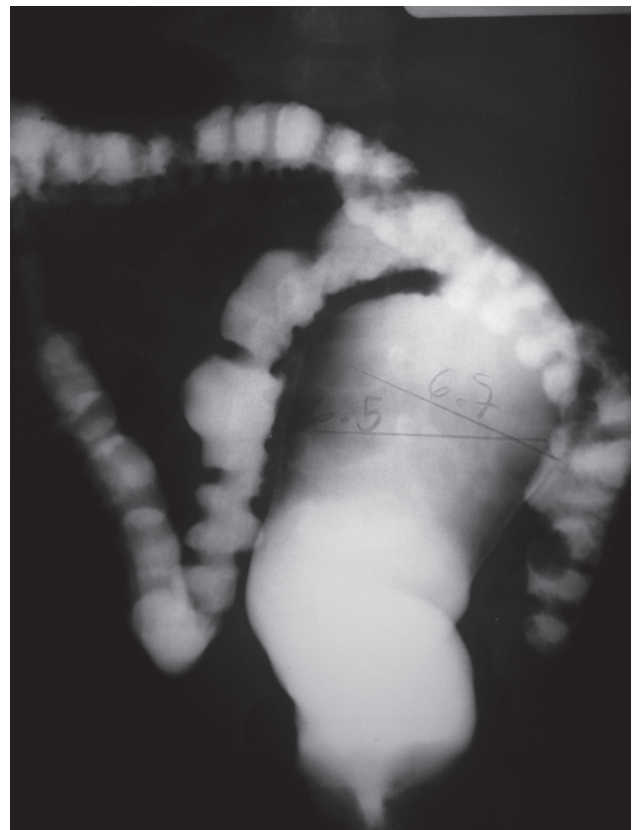


Figura 5. Colon por enema en un paciente con estreñimiento que muestra una dilatación del recto (¿megacolon?), que en ocasiones es interpretado erróneamente como EH.

En esta forma se hallará la zona de transición en más del 70% de los casos de EH. Observada la zona dilatada, no hay necesidad de continuar llenando el colon (Figura 6). Hay que tener presente que no se trata de reducir una invaginación, ni de investigar poliposis u otra patología del colon; es innecesario usar exceso de bario o aplicarlo a gran presión.

Mitos. La utilidad de la biopsia de recto, la manometría y el colon por enema, se han utilizado, comparado y evaluado para el diagnóstico de la EH. Según la metodología aplicada en el estudio, los autores y su honestidad, hay infinidad de opiniones al respecto; unos autores dan un valor supremo a un estudio al mismo tiempo que descalifican a los otros dos estudios y viceversa.

El darle poco o nulo valor a la radiología para detectar la zona de transición, sobre todo en recién nacidos, se debe a la realización, la interpretación o ambos hechos inadecuados, así como a informes basados en análisis

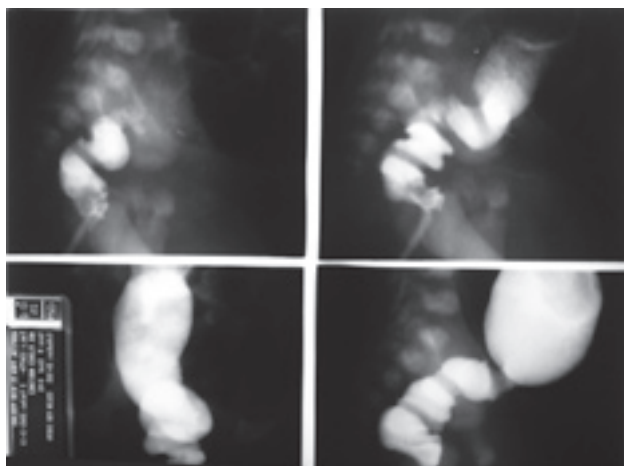


Figura 6. Rectograma en un paciente de 23 días de vida con diagnóstico histológico confirmado de EH que muestra la zona de transición en la proyección lateral, la cual es muy difícil ver en una proyección anteroposterior.

retrospectivos en los que primero se realizó un colon por enema cuando existe estreñimiento y posteriormente se hace la biopsia de recto.¹¹

*El estudio radiológico **NO DEBE** ser considerado como el estudio diagnóstico de la EH y con ello tomar una decisión quirúrgica, pero **SÍ DEBE** hacerse en todos los pacientes para medir la longitud de la zona agangliónica a partir de la detección de la zona dilatada.*

TRATAMIENTO

Con la correlación histopatológica y confirmación de que la zona agangliónica era el problema, en 1948 Swenson estableció los tres principios para el tratamiento quirúrgico de la EH: 1º Resección del recto y sigmoides agangliónico; 2º colocación del colon normogangliónico en el canal anorrectal a través de la pelvis (“pull-through” en inglés y mal traducido en español como “descenso”); 3º hacer la anastomosis cerca de la línea pectínea. Lo especial de esta técnica es que elimina totalmente el recto y lleva el colon normogangliónico hacia la línea pectínea, a través de la pelvis “in situ”. Esta técnica exige gran destreza quirúrgica para no lesionar los órganos pélvicos perirrectales ya que la disección del recto en la pelvis tiene muchos puntos ciegos.¹²

En 1956 Duhamel diseñó otra forma de llevar el colon hacia la línea pectínea evitando la disección pélvica del recto en su parte anterior y lateral: cerró el recto en bolsa

de Hartmann en la reflexión peritoneal, colocó el colon sano “por detrás del recto” y realizó la anastomosis colanal término-lateral.¹³

Con el mismo objetivo de evitar lesionar las estructuras pélvicas perirrectales, en 1964 Soave informó su experiencia con la colocación del colon a través de la pelvis “por adentro del recto” después de eliminar la mucosa del recto.¹⁴ Estas dos últimas formas de pasar a través de la pelvis (“pull-through”) fueron rápidamente adoptadas por muchos cirujanos pues obtuvieron resultados postoperatorios iguales que los informados con la técnica de Swenson.

A los tres principios de Swenson hay que agregar lo siguiente: la resección del segmento agangliónico debe incluir la parte proximal dilatada e hipertrófica, ya que un colon de estas características tiene problemas de motilidad (Figura 7); evitar una anastomosis de la zona de transición microscópica corroborando que existan células ganglionares en el plexo, mientérico y submucoso y que no haya troncos hipertróficos en el segmento descendido; por último, tener mucho cuidado (precisión) en la anastomosis, es decir no muy proximal y no muy distal, ya que se dejaría una zona agangliónica amplia con obstrucción residual o una colostomía perineal con la consecuente incontinencia fecal, respectivamente. Por supuesto, cumplir siempre con los dos principios generales de una anastomosis: no hacerla con tensión ni con isquemia.

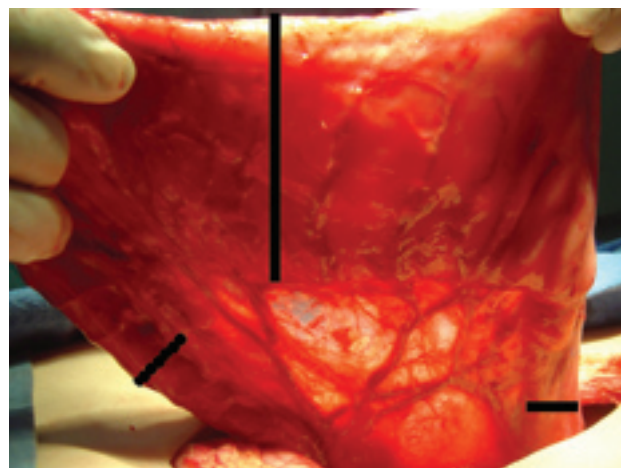


Figura 7. Fotografía transoperatoria de un paciente de cinco años con EH operado de descenso primario. Para comparar se muestran la zona agangliónica espástica (línea negra horizontal), la zona normogangliónica pero dilatada y que debe ser reseca (línea negra vertical) y la zona normogangliónica sin dilatación que debe ser anastomosada (línea negra oblicua).

Mitos. Argumentar que una técnica es mejor, más fácil, que ofrece mejores resultados o tiene menos complicaciones que las otras. Las tres técnicas (y sus múltiples modificaciones) tienen los mismos resultados. El único requisito es que sean bien hechas. Un cirujano pediatra debe realizar la técnica que conozca y realice de la mejor manera cumpliendo con los tres principios del tratamiento quirúrgico. *No es culpa de Swenson, de Duhamel o de Soave que haya complicaciones postoperatorias como estenosis, fístulas, dehiscencias, abscesos, incontinencia fecal o aganglionosis residual.*

COLOSTOMÍA

Hace 60 años, la colostomía en un recién nacido o lactante con sospecha de EH fue el recurso más valioso e incontrovertible como primera operación junto con una serie de biopsias del colon o “mapeo” para determinar la longitud de la aganglionosis. Una vez que el bebé tenía un año o 10 kg de peso y se conocía la longitud del segmento enfermo, se le sometía a una segunda operación, la colectomía; se dejaba nuevamente una colostomía para proteger la anastomosis coloanal. Finalmente la colostomía se cerraba tres a seis meses después. Este fue el tratamiento quirúrgico por más de 30 años. Fue perdiendo popularidad y adeptos conforme se entendían y maduraban muchas ideas y sucesos (Figura 8).

La nutrición parenteral en recién nacidos y lactantes, la limpieza intestinal preparatoria, el uso de nuevos an-

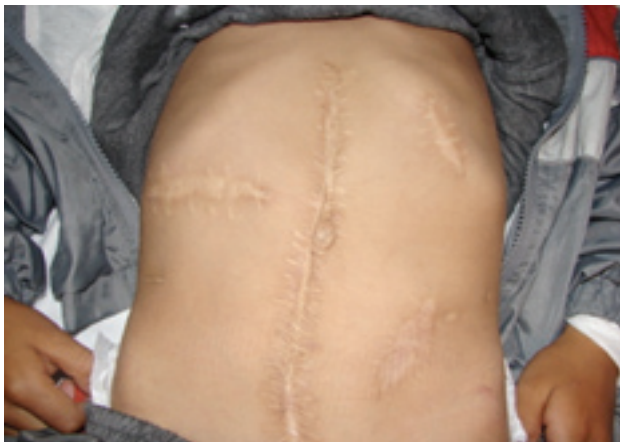

Figura 8. Paciente con aganglionosis del recto y tercio distal del sigmoides operado de colostomía transversa derecha a los dos meses de vida; colectomía y descenso tipo Duhamel al año y seis meses y cierre de colostomía a los dos años seis meses.

tibióticos, un conocimiento adecuado de la enfermedad, patólogos dedicados a esta área y particularmente en estudios trasoperatorios; una mejor infraestructura que permitió realizar técnicas quirúrgicas más depuradas, la mayor experiencia quirúrgica, el desarrollo de técnicas de mínima invasión, así como las terapias intensivas entre otros eventos, han permitido desde hace casi 30 años que los recién nacidos con EH se operen de forma primaria y no por etapas, sin colostomía previa a la colectomía y anastomosis y sin dejarles colostomía protectora.¹⁵ Esta forma de tratamiento racional y oportuno ha sido validada y ha demostrado grandes ventajas sobre el tratamiento por etapas. Es el tratamiento de elección en la mayoría de los casos de EH (Figura 9).^{16,17}

Mitos. Esta rápida evolución en el tratamiento de la EH ha hecho que cada generación de médicos reciba esta información en sus distintas etapas del conocimiento, lo cual explica las conductas tan heterogéneas y por tanto discusiones, en relación al uso o no de la colostomía.

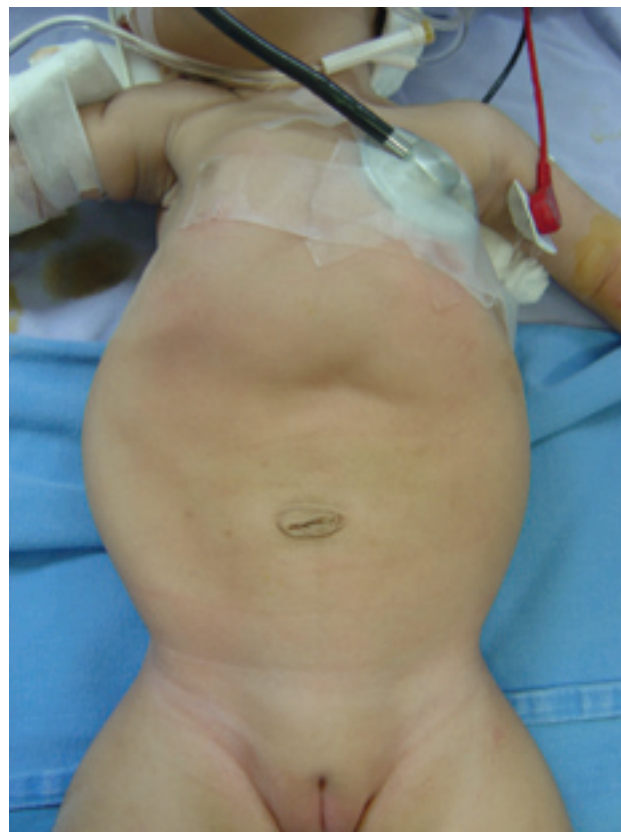

Figura 9. Paciente de tres meses con aganglionosis de recto y sigmoides operada de descenso primario por vía transanal.

*En la experiencia del autor, la colostomía es innecesaria en más del 70% de los recién nacidos con EH. Sin embargo, un cirujano que no tenga los elementos para realizar un descenso primario en un recién nacido con EH no será criticado por realizar una derivación intestinal y realizar un tratamiento en etapas.*¹⁸⁻²⁰

MIECTOMÍA RECTAL

En 1966 Lynn publicó una técnica quirúrgica que consiste en reseca una tira de músculo de 8 cm de longitud de la pared posterior del recto partiendo de la línea pectínea. Lo informó como “adyuvante” en pacientes con obstrucción rectal residual: 1) operados previamente con una técnica de resección baja anterior (técnica de Rehbein); 2) pacientes con EH previamente tratados sin buen resultado (sin ofrecer más detalles); 3) pacientes con EH diagnosticada por biopsia que según Lynn, en base a la historia clínica y estudios radiológicos se trataba de un segmento “corto”.²¹

Mitos. Este procedimiento no se diseñó ni fue propuesto por el autor como forma primaria para tratar la EH; tampoco señaló que era la forma de hacer la biopsia del recto para diagnosticar la EH. Sin embargo se abusa mucho de este procedimiento con la “(in) justificación” de ser una forma diagnóstica y peor aún, terapéutica, para pacientes con EH.^{22,23}

El 100% de la circunferencia del recto es aganglionico en la EH; quitarle una tira no resuelve el problema, no cumple con los principios quirúrgicos y deja una cicatriz que hace más laboriosa cualquier operación posterior. Actualmente, hay técnicas eficaces y de mínima invasión para tratar aganglionosis de segmentos cortos.

Éste es un procedimiento que en mi opinión no tiene aplicación en la EH.

DISPLASIA NEURONAL INTESTINAL

En 1971 se acuñó el término displasia neuronal intestinal (DNI) para describir una serie de cambios morfológicos e histoquímicos en biopsias de colon de niños con síntomas parecidos a la EH. A diferencia de ésta, el colon sí tiene células ganglionares.²⁴ La EH está incluida con este término –DNI– desde 1977.²⁵

Con el tiempo este término ha generando confusión en médicos y perjuicio a los pacientes. Además, la mayoría de

patólogos pediatras no han logrado demostrar su existencia, lo que ha hecho que la DNI pierda fuerza como entidad patológica. Esta confusión y debilidad de la DNI puede verse en dos documentos muy sólidos. El primero es el “Consenso para establecer los criterios para la clasificación y diagnóstico de las disganglionosis” efectuado durante el “Fourth International Meeting for Hirschsprung’s Disease and Related Neurocristopathies”, donde el resultado fue que “No hubo consenso”. Sin embargo, se lograron conceptos claros al respecto y con ello se creó un documento titulado “Controversias con respecto a las pautas en el diagnóstico de las enfermedades del sistema nervioso enteral”.²⁶ El segundo documento es un artículo sobre los criterios actuales para su diagnóstico,²⁷ en el que es evidente que la DNI es una entidad que no tiene nada que ver con la EH, que es una patología bien estudiada.

Mitos. En la actualidad, la asociación de EH más DNI atrae la atención de médicos en todo el mundo, sobre todo, atribuyéndole el origen de muchas complicaciones postoperatorias en pacientes con aganglionosis o como causa primaria de estreñimiento. Esto requiere que los patólogos identifiquen la DNI en biopsias de colon y recto bajo criterios muy complejos.

A más de 30 años de su descripción, la DNI requiere una redefinición y por ahora hay que dejarla “descansar en paz”²⁸ en tanto no exista una forma clara y reproducible para su identificación.

“Lo que antes era una verdad absoluta, con el tiempo puede no ser cierta, que su valor haya disminuido o que desaparezca.”

Dr. Luis de la Torre-Mondragón

REFERENCIAS

1. www.rae.es
2. Hirschsprung H. Stuhlträgeit Neugeborner in Folge von Dilatation und Hypertrophie des Colons. Jahrbuch für Kinderheilkunde und Physische Erziehung 1888;27:1-7.
3. Corman LM. Classic articles in colonic and rectal surgery. Harold Hirschsprung 1830-1916. Dis Colon Rectum 1981;24:408-10.
4. Bax KMA. Duhamel lecture: the incurability of Hirschsprung's disease. Eur J Pediatr Surg 2006;16:380.
5. Robertson HE, Kernohan JW. The myenteric plexus in congenital megacolon. Mayo Clin Proc 1938;13:123-5.
6. Whitehouse ER, Kernohan JW. Myenteric plexus in congenital

- megacolon. Arch Intern Med 1948;82:75-111.
7. Weinberg AG. The anorectal myenteric plexus: Its relation to hypoganglionosis of the colon. Amer J Clin Path 1970;54:637-42.
 8. Reyes-Múgica M. Enfermedad de Hirschsprung: neurocistopatía de la migración y la diferenciación celular. Rev Gastroenterol Mex 1997;62:287-92.
 9. Ridaura SC. Problemas en el diagnóstico histopatológico de la enfermedad de Hirschsprung. Acta Pediatr Mex 2003;24:166-71.
 10. Berrebi D, Fouquet V, de Lagausie, et al. Duhamel operation vs neonatal transanal endorectal pull-through procedure for Hirschsprung's disease: which are the changes for pathologists? J Pediatr Surg 2007;42:688-91.
 11. Diamond IR, Casadiego G, Traubici J, et al. The contrast enema for Hirschsprung's disease: Predictors of a false-positive result. J Pediatr Surg 2007;42:792-5.
 12. Swenson O, Bill A. Resection of rectum and rectosigmoid with preservation of the sphincter for benign spastic lesions producing megacolon. Surgery 1948; 24:212-20.
 13. Duhamel B. Une nouvelle opération pour le megacolon congénital: L'abaissement retrorectal et trans-anal du colon, et son application possible au traitement de quelques autres malformations. Presse Med 1956;64:2249-50.
 14. Soave, F. Hirschsprung's disease: a new surgical technique. Arch Dis Child 1964;39:116-24.
 15. So HS, Schwartz DL, Becker JM, et al. Endorectal pull-through without preliminary colostomy in neonates with Hirschsprung's disease. J Pediatr Surg 1980;15:470-1.
 16. Langer JC, Fitzgerald PG, Winthrop AL, et al. One vs two stage Soave pull-through for Hirschsprung's disease in the first year of life. J Pediatr Surg 1996;31:33-7.
 17. De la Torre-Mondragón L, Ortega-Salgado JA. Transanal versus open endorectal pull-through for Hirschsprung's disease. J Pediatr Surg 2000;35:1630-2.
 18. International Pediatric Endosurgery Group. Guidelines for surgical treatment of Hirschsprung's disease. J Laparoendosc Adv Surg Tech A 2005;15:89-91.
 19. De la Torre-Mondragón L, Ortega-Salgado JA. Transanal endorectal pull-through for Hirschsprung's disease. J Pediatr Surg 1998;33:1283-6.
 20. Langer JC, Durrant AC, De la Torre-Mondragón L, et al. One-stage transanal Soave pullthrough for Hirschsprung disease: a multicenter experience with 141 children. Ann Surg 2003;238:569-76.
 21. Lynn HB. Rectal myectomy for aganglionosis megacolon. Mayo Clin Proc 1966;41:289-95.
 22. De la Torre ML, Ridaura SC, Gutiérrez CP. Enfermedad de Hirschsprung. Factores que influyen en la evolución postoperatoria. Acta Pediatr Mex 1999;20:82-7.
 23. De la Torre ML, Torres MT. Enfermedad de Hirschsprung. Estudio de 50 casos. Problemas de diagnóstico y tratamiento en México. Acta Pediatr Mex 1999;20:273-9.
 24. Meier-Ruge W. Ueber ein Krankheitsbild des Colon mit Hirschsprung Symptomatik. Verh Dtsch Ges Pathol 1971;55:506-11.
 25. Puri P. Neuronal Colonic Dysplasia: an unusual association of Hirschsprung's disease. J Pediatr Surg 1977;12:681-685.
 26. Martucciello G, Pini AP, Puri P, et al. Controversies concerning diagnostic guidelines for anomalies of the enteric nervous system: A report from the Fourth International Symposium on Hirschsprung's Disease and related Neurocristopathies. J Pediatr Surg 2005;40:1527-31.
 27. Meier-Ruge W, Bruder E, Kapur RP. Intestinal neuronal dysplasia type B: one giant ganglion is not good enough. Pediatr Dev Pathol 2006;9:444-452.
 28. De la Torre-Mondragón L, Reyes-Múgica M. R.I.P. for IND B. Pediatr Dev Pathol 2006;9:425-6.

SUSCRIPCIÓN

ACTA PEDIÁTRICA DE MÉXICO

Suscripción anual (6 números): \$350.00 (trescientos cincuenta pesos)

Nombre: _____

Dirección: _____

Colonia: _____ Estado: _____

Código postal: _____ País: _____

Teléfono: _____

Depósito en la cuenta 4030985774 del Banco HSBC.

Enviar ficha de depósito, en un plazo no mayor de 20 días, a: Publicaciones Médicas. Instituto Nacional de Pediatría. Insurgentes Sur 3700 C, Col. Insurgentes Cuicuilco, México, DF 04530. Tel.: 1084-0900 ext. 1112 y 1489.