
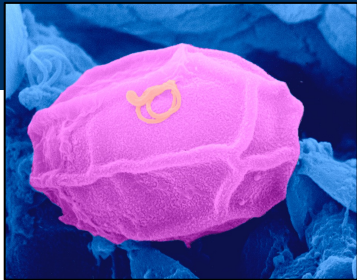




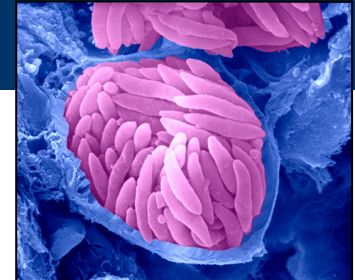
Instituto de Ciências Biomédicas
Universidade de São Paulo



Apicomplexa: Coccidia *Eimeria*



Arthur Gruber



Filo Apicomplexa – classificação

Protista

Protozoa

Filo **Apicomplexa**

Coccidia

Eimeriidae ***Eimeria***
Isospora

Sarcocystidae *Toxoplasma*
Cystoisospora
Sarcocystis
Neospora
Besnoitia
Hammondia
Hepatozoon


Piroplasmidia

Cryptosporidiidae *Cryptosporidium*

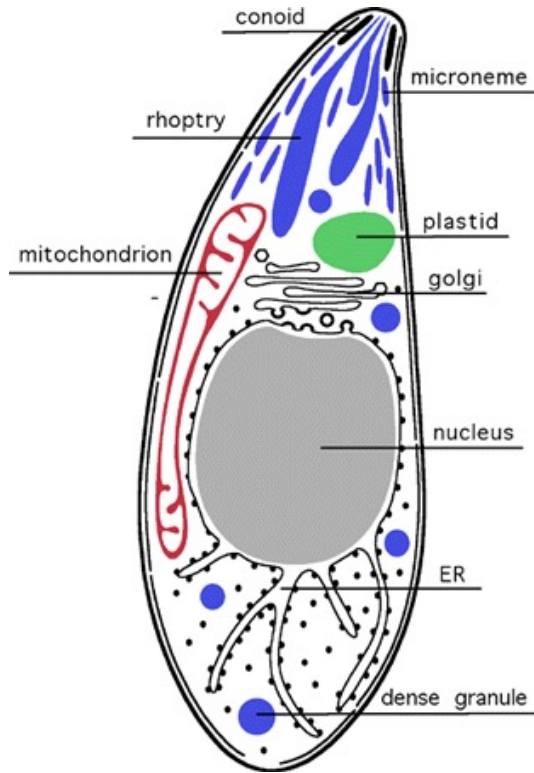

Babesiidae *Babesia*
Theileriidae *Theileria*

Haemosporidia

Plasmodiidae *Plasmodium*
Haemoproteus



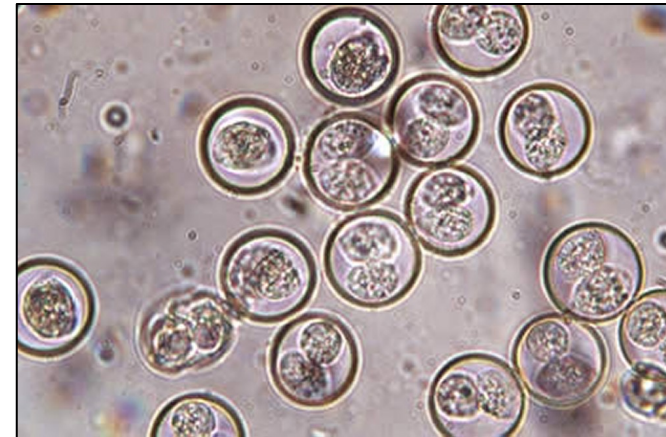

Filo Apicomplexa – características



- Presença de um complexo apical:
 - Anéis polares – elementos de suporte, função de locomoção
 - Micronemas e roptrias - organelas secretoras que medeiam a penetração do parasita na célula do hospedeiro
 - Conóides – estruturas fibrilares
- Apicoplasto
- Mitocôndria
- Não possuem cílios ou flagelos
- Parasitas de grande interesse médico e veterinário


Filo Apicomplexa – classe Coccidia

- Classe Coccidia
 - Ordem Eimeriida
 - Cryptosporidiidae - *Cryptosporidium*
 - Eimeriidae - *Eimeria*, *Cystoisospora*, *Caryospora*, *Cyclospora*
 - Sarcocystidae - *Toxoplasma*, *Hammondia*, *Neospora*, *Cystoisospora*, *Sarcocystis*, *Besnoitia*, *Frenkelia*



Filo Apicomplexa – classe Coccidia


- Parasitas intracelulares obrigatórios
- Infectam vertebrados e invertebrados
- A maioria dos parasitas se multiplica nas células epiteliais do intestino - **causam doenças entéricas. Também podem infectar o fígado, rins, células sanguíneas e outros tecidos**
- Mais importantes protozoários em termos de relevância econômica
- Maioria dos membros é monoxênica e alguns são heteroxênicos facultativos




Classe Coccidia – ciclo de vida

Apresenta três fases principais no seu ciclo de vida: esporogonia (esporulação), esquizogonia (merogonia) e gametogonia

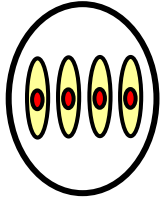
- Esporogonia
 - Após a fusão dos gametas, ainda no hospedeiro, ocorre a formação do zigoto
 - No ambiente, a esporogonia se caracteriza por um processo de meiose seguida de mitose
 - O produto é um conjunto de estruturas denominadas esporocistos contendo em seu interior os esporozoítos



Coccidia – morfologia de oocistos esporulados

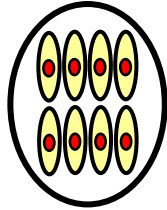


Esporocistos: 0
Esporozoítos: 4



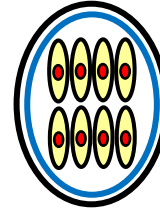
Cryptosporidium

Esporocistos: 0
Esporozoítos: 8



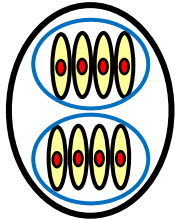
Tyzzeria

Esporocistos: 1
Esporozoítos: 8



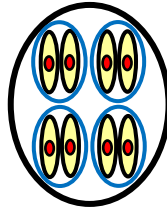
Caryospora

Esporocistos: 2
Esporozoítos: 8



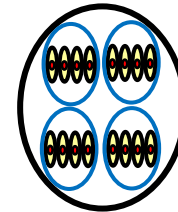
Besnoitia
Cystoisospora
Frenkelia
Hammondia
Isospora
Sarcocystis
Toxoplasma

Esporocistos: 4
Esporozoítos: 8



Eimeria
Calyptospora

Esporocistos: 4
Esporozoítos: 16




Wenyonella


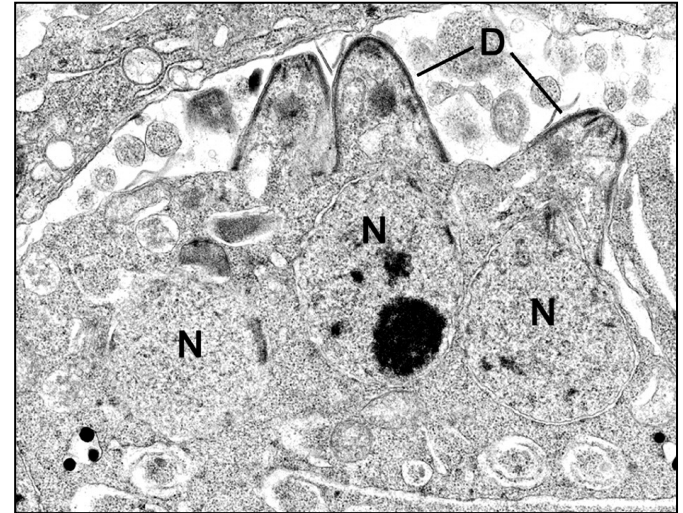
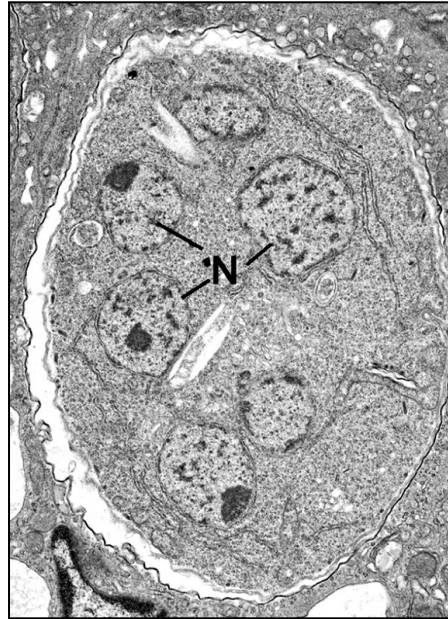
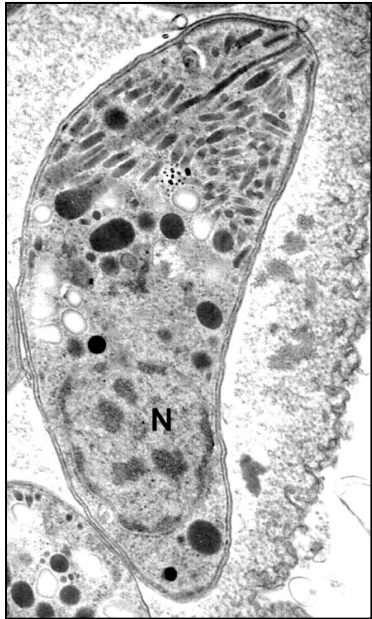
Classe Coccidia – ciclo de vida

Apresenta três fases principais no seu ciclo de vida: esporogonia (esporulação), esquizogonia (merogonia) e gametogonia

- Esquizogonia
 - Divisão por fissão múltipla. O produto é uma população de células semelhantes denominadas merozoítos




Classe Coccidia – esquizogonia



Esquizogonia: Divisão por fissão múltipla. O produto é uma população de células semelhantes denominadas merozoítos

Classe Coccidia – ciclo de vida


Apresenta três fases principais no seu ciclo de vida: esporogonia (esporulação), esquizogonia (merogonia) e gametogonia



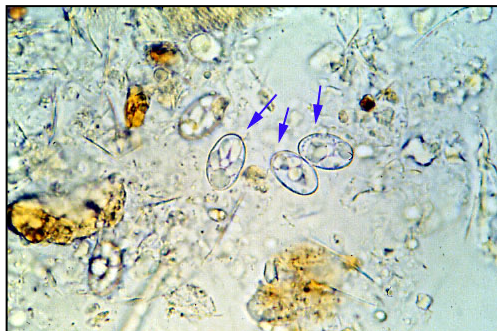
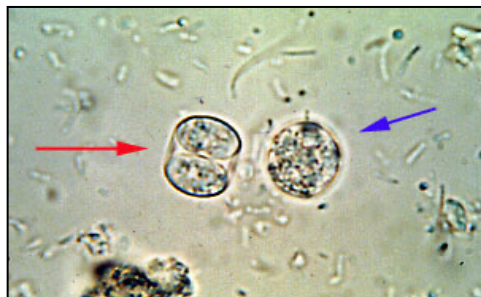- Gametogonia
 - Processo de produção de gametas sexuais
 - As células produtoras são chamadas gamontes: macrogametócito e microgametócitos
 - Fusão dos macrogametas com microgametas resulta em um zigoto diplóide
 - Todos os demais estágios dos Coccidia são haplóides

Classe Coccidia – coccidioses

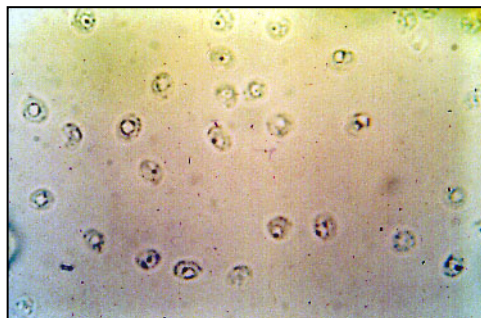
Coccidiose - termo genérico que designa as infecções causadas por protozoários da classe Coccidia



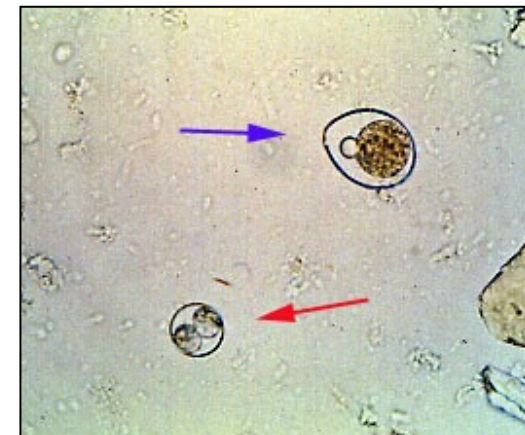Toxoplasma



Isospora



Cryptosporidium


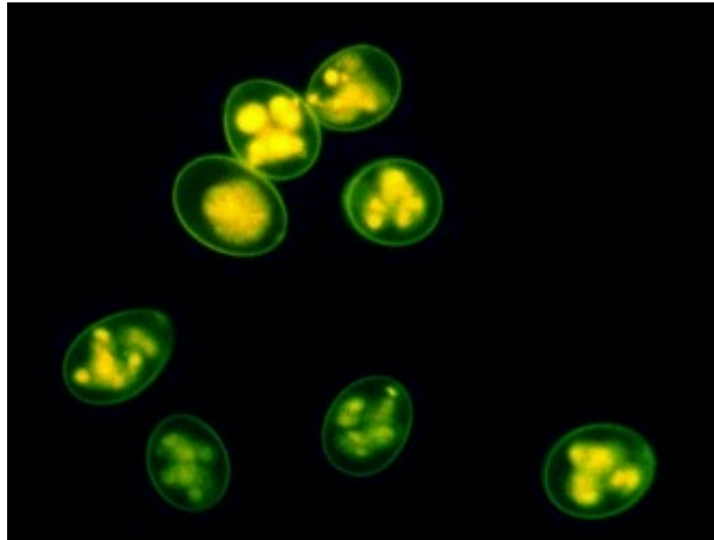


Toxoplasma

Eimeria de galinha – ciclo de vida

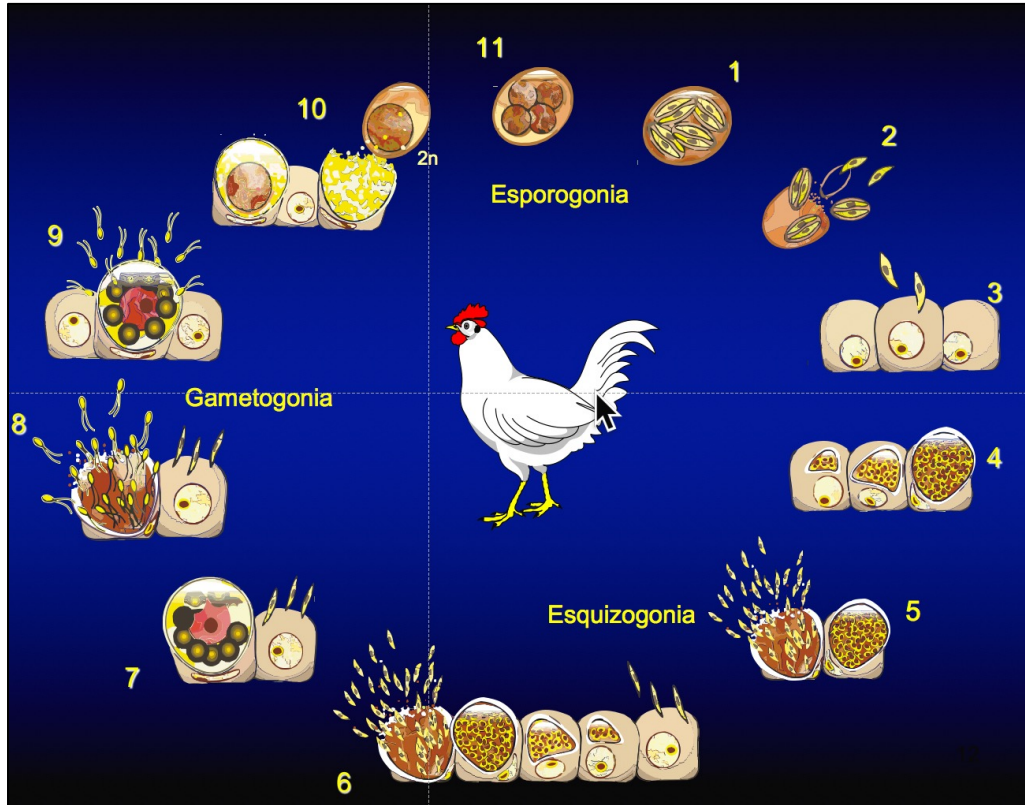

Sete espécies de *Eimeria* infectam a galinha doméstica:

- *Eimeria acervulina*
- *Eimeria tenella*
- *Eimeria maxima*
- *Eimeria necatrix*
- *Eimeria praecox*
- *Eimeria brunetti*
- *Eimeria mitis*




Fonte: Coccilab USP

Eimeria de galinha – ciclo de vida




Eimeria de galinha – ciclo de vida

1. O ciclo de vida se inicia pela ingestão de um oocisto esporulado por uma ave suscetível.
2. A parede do oocisto é rompida na moela, liberando os esporocistos.
3. A excitação dos esporozoítos ocorre no intestino delgado. Os esporozoítos aderem e penetram as células do epitélio intestinal
4. Desenvolvimento de um esquizonte de primeira geração, um estágio assexual de desenvolvimento (esquizogonia)
5. Seguindo a maturação do esquizonte, ocorre o rompimento das células intestinais e a liberação de merozoítos.
6. Penetração dos merozoítos em células do epitélio intestinal, formação de um esquizonte de segunda geração e liberação de merozoítos de segunda geração.
7. Penetração de merozoítos em células intestinais e diferenciação em macrogametócitos. Este estágio sexual feminino é caracterizado pela presença de grânulos eosinofílicos periféricos.
8. Penetração de merozoítos em células intestinais e diferenciação em microgametócitos. As células intestinais são rompidas, liberando microgametas (estágio sexual masculino).
9. Fertilização dos macrogametas pelos microgametas biflagelados (gametogonia).
10. Formação do oocisto, rompimento da célula intestinal e liberação do oocisto maduro nas fezes.
11. O oocisto se torna infeccioso ao esporular no meio ambiente, sob condições de aeração, umidade e temperatura adequadas. Esta fase assexual do desenvolvimento é denominada esporogonia.

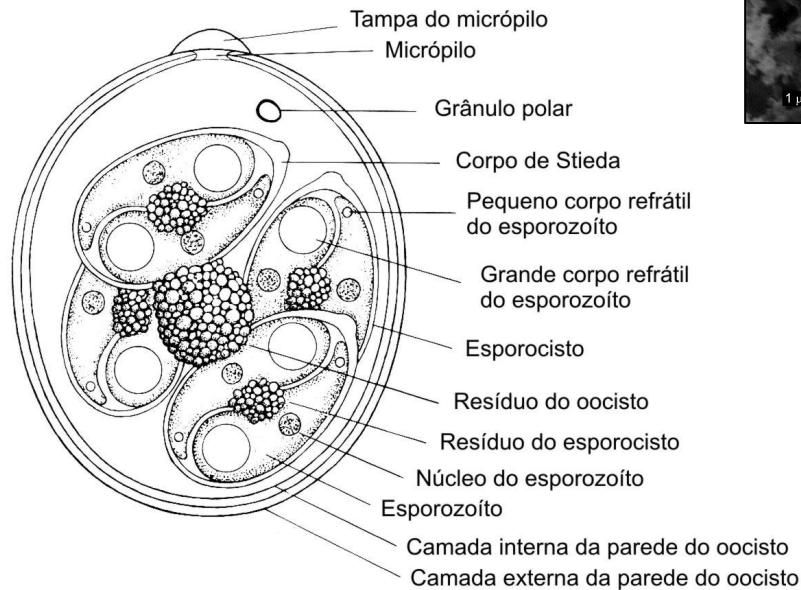
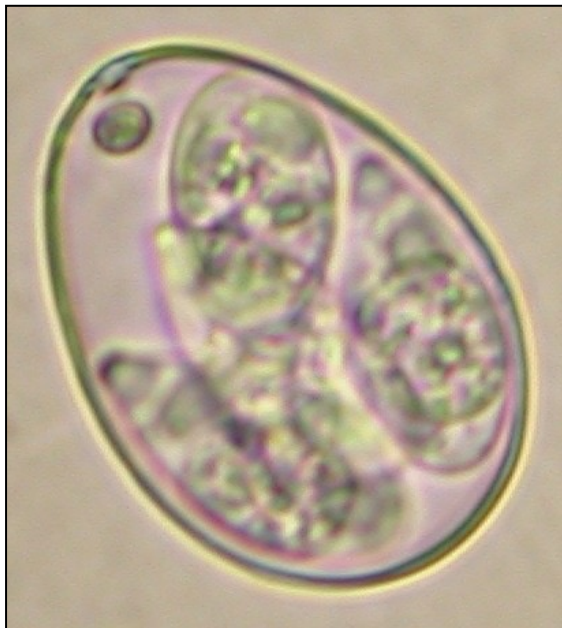


Classe Coccidia – ciclo de vida

- Ciclo direto (monoxênico) – não há hospedeiro intermediário
- Doença entérica – parasitas se reproduzem de forma assexuada e sexuada nas células intestinais
- Reprodução
 - Assexuada
 - Esporogonia ou esporulação no meio ambiente
 - Esquizogonia ou merogonia no intestino
 - Sexuada
 - Gametogonia no intestino



Eimeria– estrutura de um oocisto





Fonte: Coccilab USP

Fonte: Levine, 1985

Eimeria – estrutura de um oocisto

Resistência física e química – possui uma parede com duas camadas principais com composição distinta:

- Garante resistência a diferentes agentes químicos.
- Somente pequenas moléculas atravessam a parede: água, amônia, brometo de metila
- Não resiste ao calor e desidratação




Oocisto rompido mostrando as duas camadas principais da parede

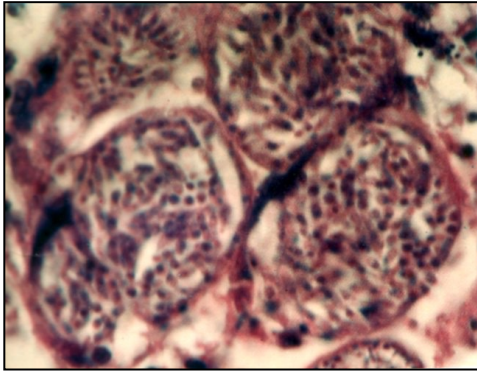
Fonte: Coccilab USP

Eimeria de galinha – coccidiose

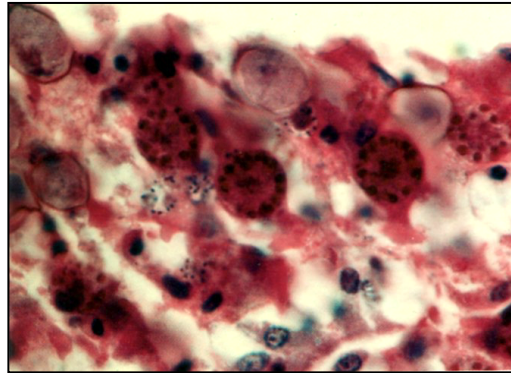
- Infecção espécie-específica
- Sítios de lesões específicos
- Causa enormes prejuízos na produção avícola
 - Custos diretos: menor ganho de peso, aumento de mortalidade, aumento de infecções secundárias
 - Custos indiretos: uso de drogas e/ou vacinas na prevenção



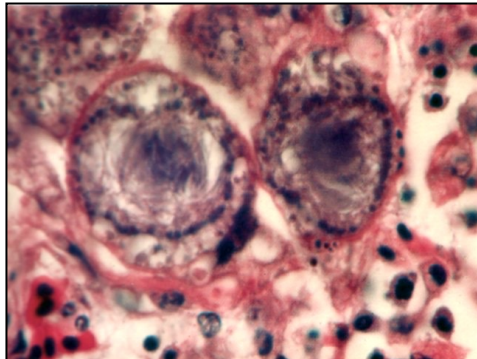

Infecção por *Eimeria necatrix* - histopatologia



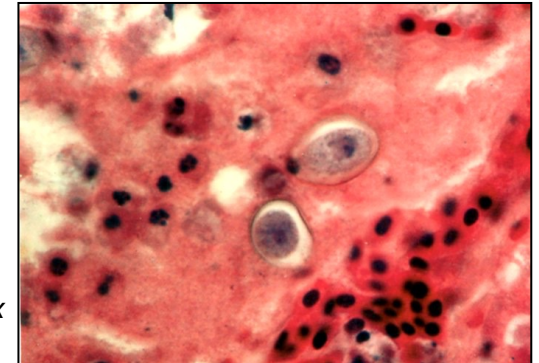
Esquizontes de *E. necatrix*



Macrogametócitos de *E. necatrix*

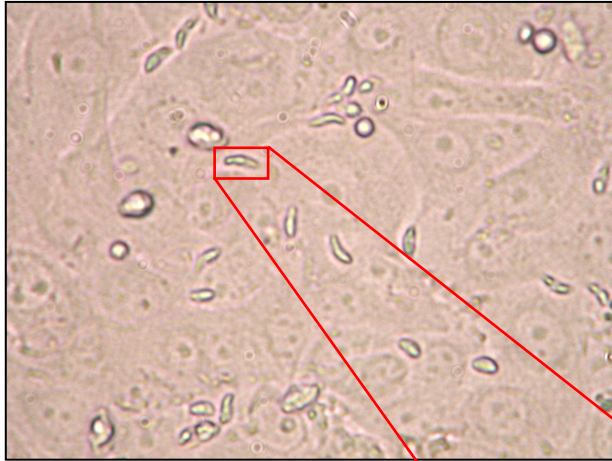

Microgametócitos
de *E. necatrix*

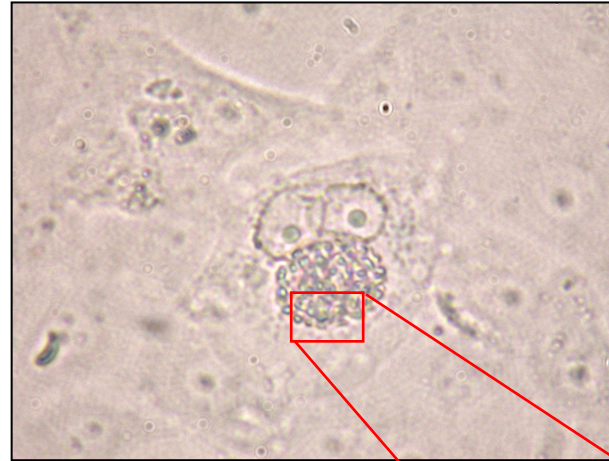

Oocistos de *E. necatrix*
em formação

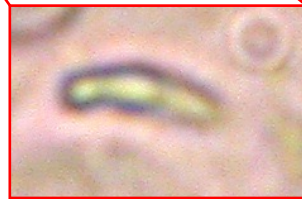Infecção por *E. tenella* – cultura de tecido



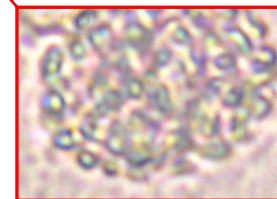
Esporozoítos em processo de penetração
Células LLC-MK2




Esquizonte de primeira geração maduro
Células LLC-MK2




Esporozoíto com metade da célula interiorizada




Esquizonte com merozoítos




Eimeria – microscopia de varredura




Oocisto rompido mostrando as duas camadas da parede



Oocistos rompidos, conteúdo interno e esporocistos

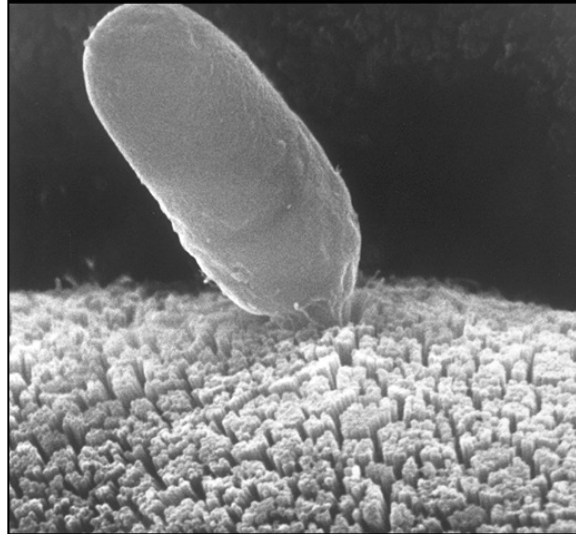


Eimeria – microscopia de varredura




Esporocisto

Fonte: Coccilab USP



Penetração de um esporozoíto em célula da mucosa intestinal

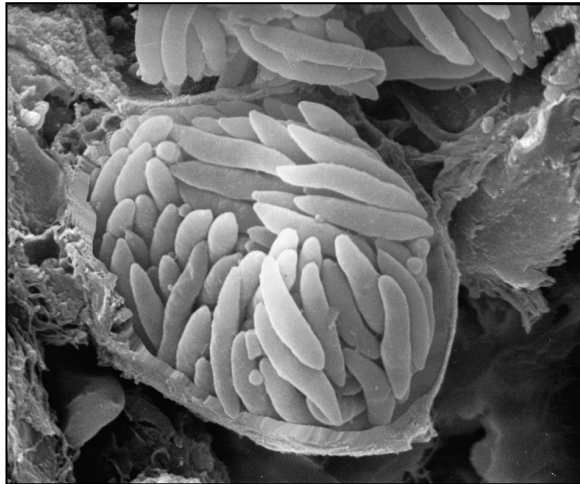

Fonte: David Ferguson, UK



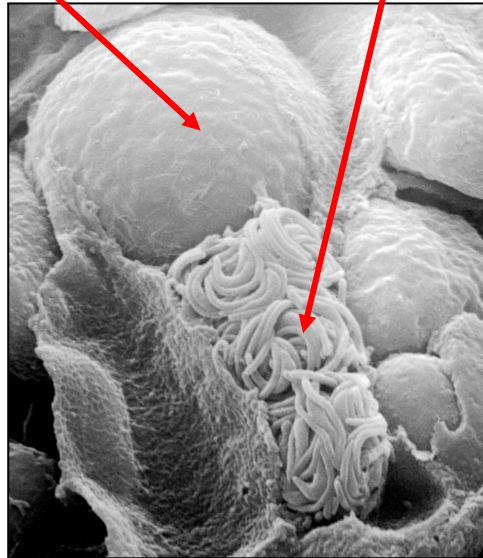
Eimeria – microscopia de varredura

macrogametócito


microgametas



Esquizonte maduro liberando formas merozoítas




Microgametócito rompido liberando microgametas



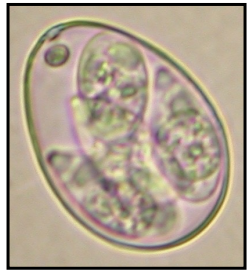
Oocisto maduro. Um microgameta está presente na superfície

Diferenciação de espécies de *Eimeria*

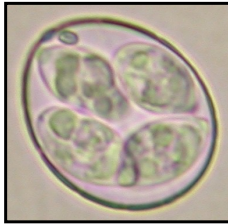- Forma e tamanho dos oocistos
- Local e aspectos das lesões no intestino
- Período pré-patente
- Localização histopatológica do parasita
- Tempo mínimo de esporulação
- Imunidade protetora



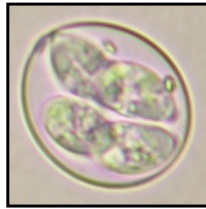
Morfologia dos oocistos de *Eimeria*



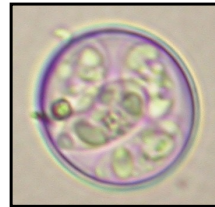E. maxima



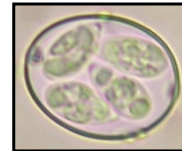
E. brunetti



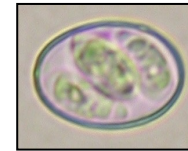
E. tenella



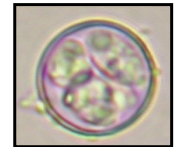
E. praecox



E. necatrix

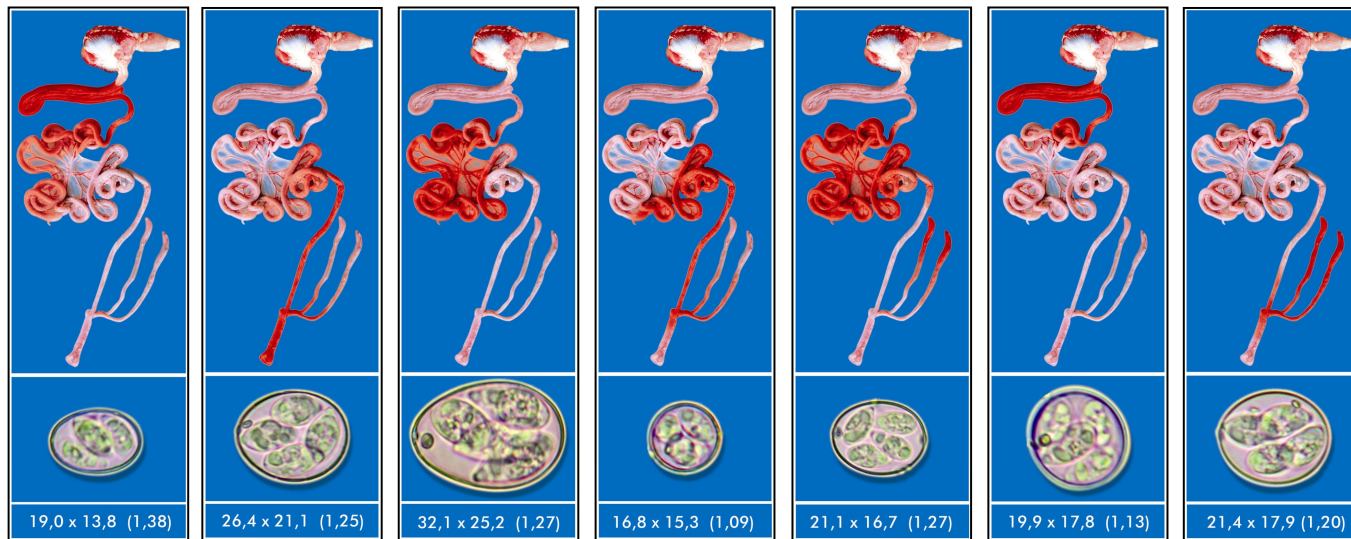


E. acervulina



E. mitis

Diferenciação de espécies de *Eimeria*



E. acervulina

E. brunetti


E. maxima

E. mitis

E. necatrix


E. praecox

E. tenella


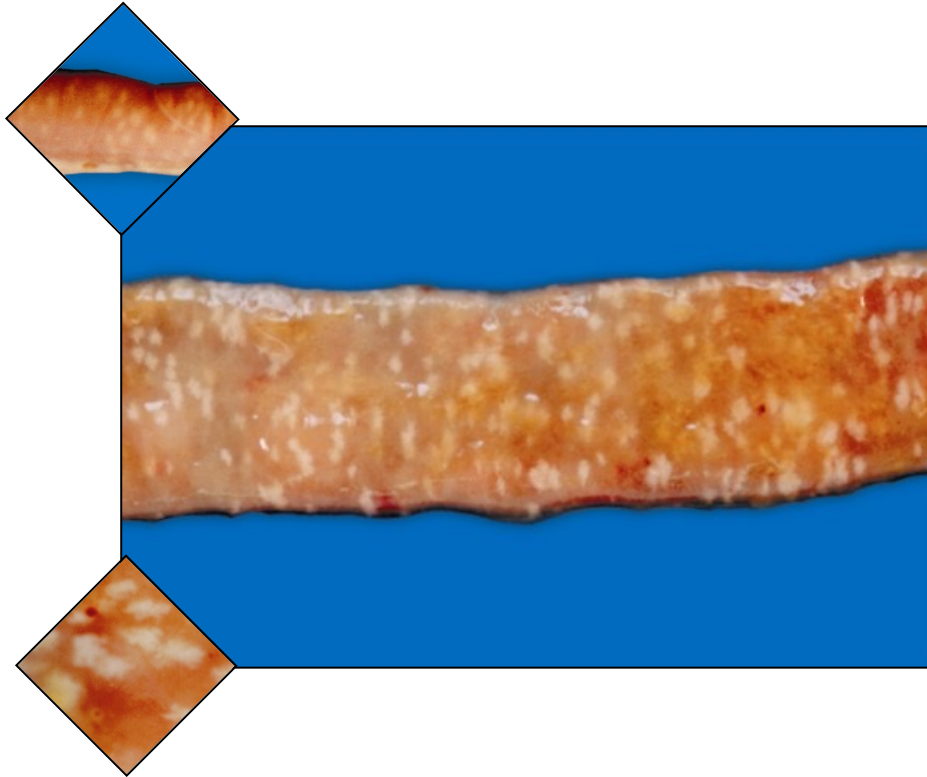


Diferenciação de espécies de *Eimeria*

Espécie	Período pré-patente (horas)	Tempo mínimo de esporulação (horas)
<i>E. acervulina</i>	97	17
<i>E. brunetti</i>	120	18
<i>E. maxima</i>	121	30
<i>E. mitis</i>	93	15
<i>E. necatrix</i>	138	18
<i>E. praecox</i>	83	12
<i>E. tenella</i>	132	18




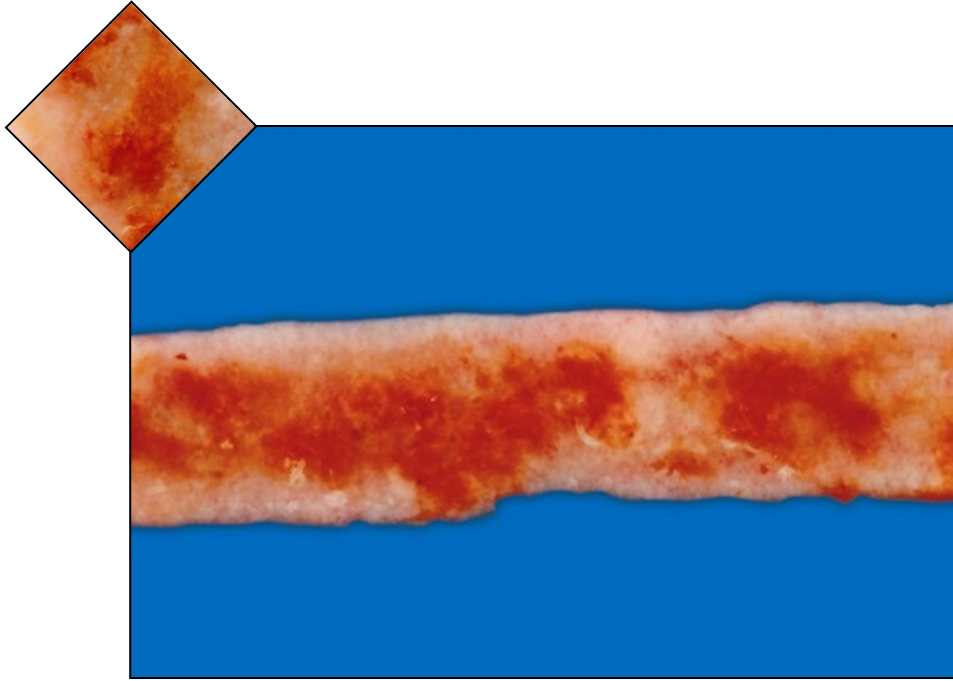
Eimeria – lesões intestinais



E. acervulina

A mucosa apresenta lesões esbranquiçadas transversais, variando de um aspecto puntiforme até a total coalescência em infecções mais severas. Este tipo de lesão, é também denominado “estria em escada”, e pode também ser freqüentemente visualizado na superfície da serosa.

Eimeria – lesões intestinais

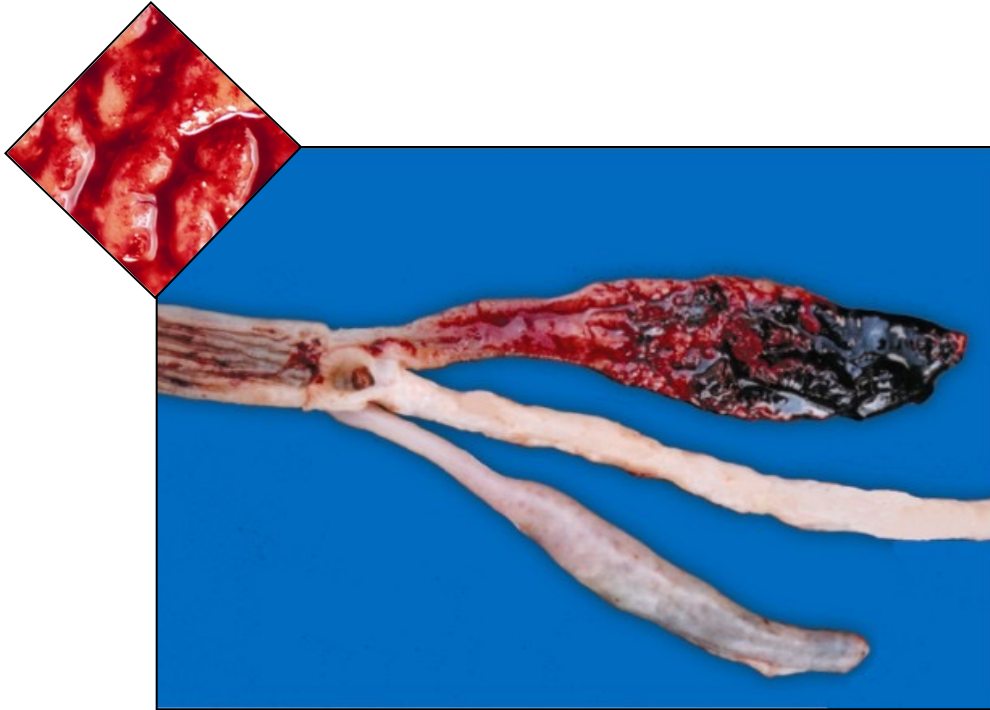



E. maxima

Espécie moderadamente patogênica, provoca espessamento da mucosa intestinal e acúmulo de conteúdo mucoso de cor castanho-alararanjada.

Fonte:


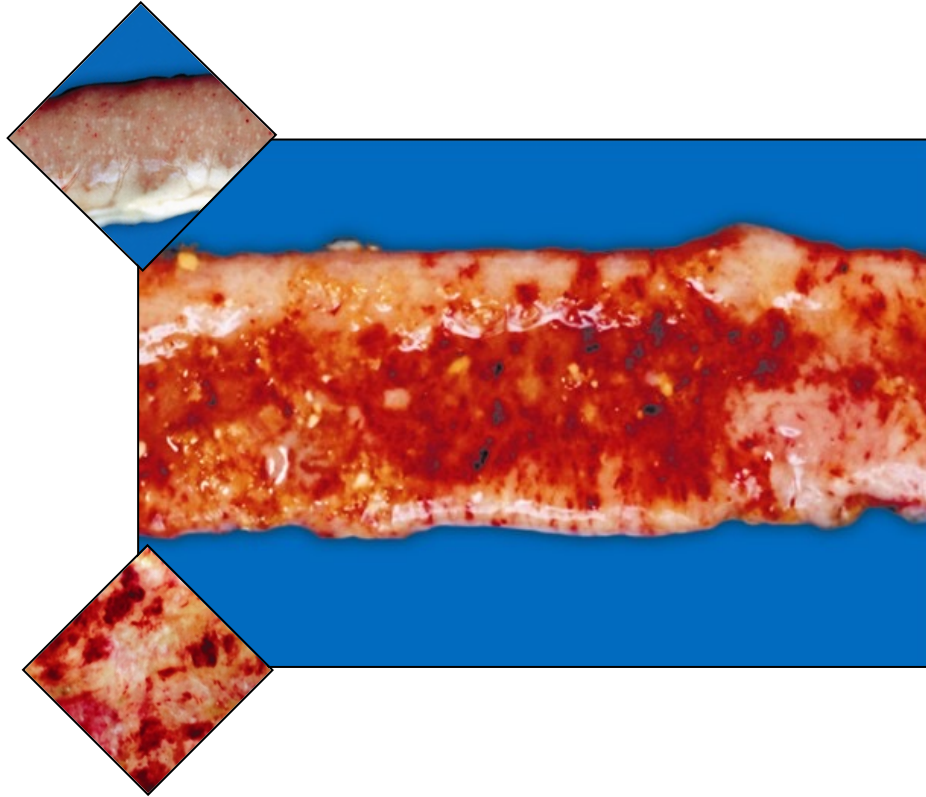
Eimeria – lesões intestinais



E. tenella

Espécie altamente patogênica, apresenta lesões hemorrágicas severas localizadas principalmente nos cecos. Pode formar debris de mucosa associados a coágulos sanguíneos, os "núcleos cecais" (cecal cores), e levar à necrose do tecido. As lesões também podem ser visíveis na superfície serosa dos cecos.

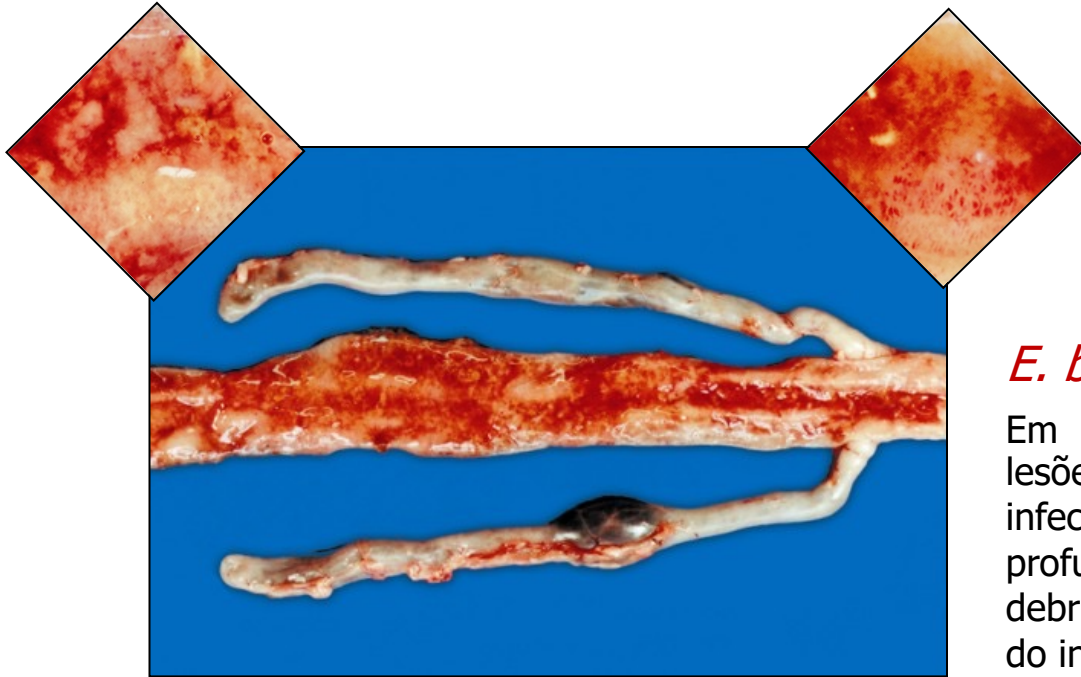

Eimeria – lesões intestinais



E. necatrix

Uma das espécies mais patogênicas, provoca lesões hemorrágicas severas e dano tecidual profundo, com formação de debris de mucosa. A serosa apresenta petéquias e lesões esbranquiçadas puntiformes ao longo de sua superfície.



Eimeria – lesões intestinais



E. brunetti

Em infecções leves pode produzir pequenas lesões hemorrágicas em estrias, mas em infecções severas as lesões podem levar a uma profusa hemorragia, com despreendimento de debris de mucosa, especialmente no terço final do intestino delgado, e até necrose do tecido.

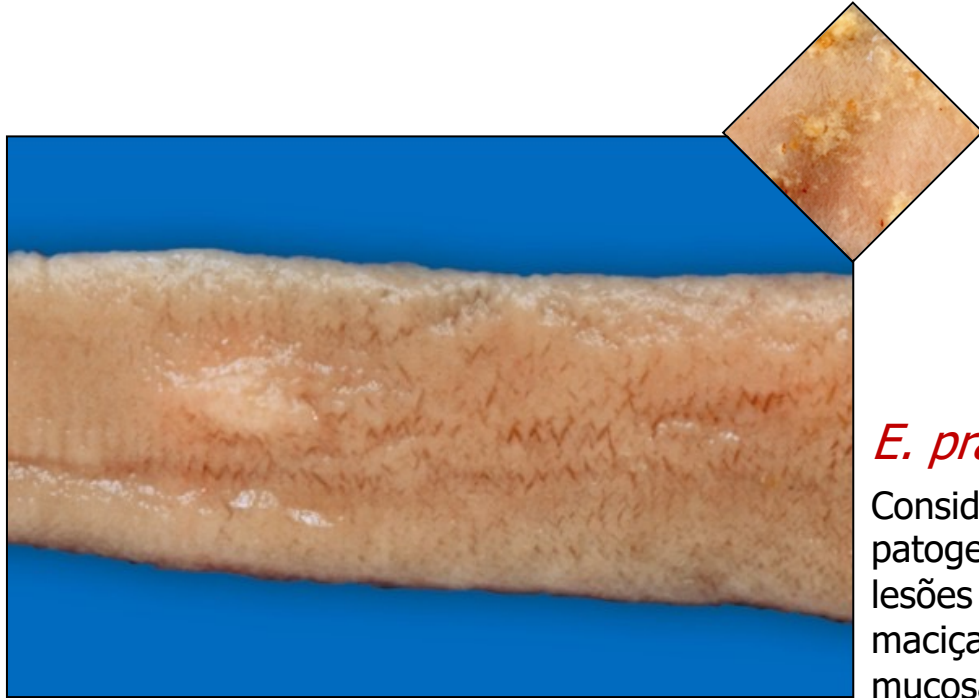
Eimeria – lesões intestinais



E. mitis

Considerada uma espécie de baixa patogenicidade, de forma geral não causa lesões intestinais evidentes. Em infecções maciças podem ser observadas pequenas petéquias no reto, próximo à junção íleo-cecal, e exudação mucóide.

Eimeria – lesões intestinais




E. praecox

Considerada uma espécie de baixa patogenicidade, geralmente não apresenta lesões intestinais evidentes. Em infecções maciças pode resultar em espessamento da mucosa e formação de exudato mucóide.

Eimeria – patogenia

Os parasitas causam as seguintes ações nos hospedeiros:


- Invasão e ruptura das células da mucosa intestinal nos vários estágios de esquizogonia e na gametogonia
- Grau das lesões depende essencialmente dos seguintes fatores:
 - Carga parasitária
 - Estado imune do hospedeiro
 - Profundidade das lesões no epitélio (Ex. *E. tenella* e *E. necatrix* causam lesões mais profundas)
- Conseqüências das lesões:
 - Perda da capacidade absorptiva do intestino – menor ganho de peso
 - Hemorragia (em algumas espécies)
 - Portas de entrada para agentes secundários. Ex. *Clostridium perfringens*



Eimeria – diagnóstico


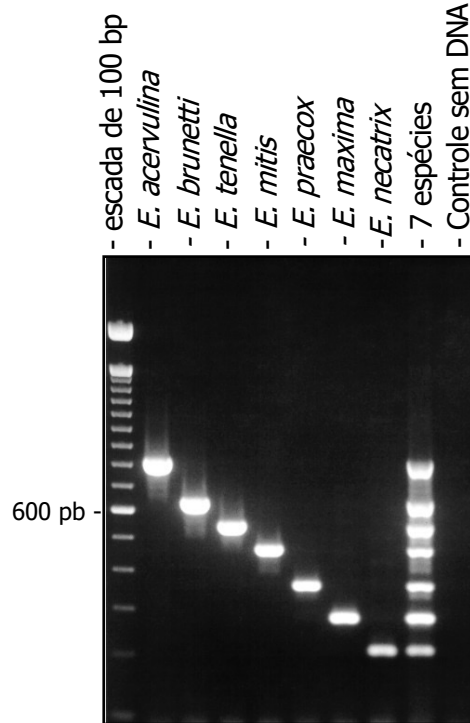
Tipos de exames

- Necrópsia dos animais – encontro de lesões típicas em regiões específicas do intestino
- Exame direto das fezes – detecção de oocistos
- Flutuação em sal – oocistos são pouco densos e acumulam-se na parte superior de uma solução salina saturada
- Análise morfológica dos oocistos – tamanho e forma
- Infecções experimentais
 - Período pré-patente
 - Imunidade cruzada




Eimeria – diagnóstico - PCR

Espécie	Tamanho (pb)
<i>E. acervulina</i>	811
<i>E. brunetti</i>	626
<i>E. tenella</i>	539
<i>E. mitis</i>	460
<i>E. praecox</i>	354
<i>E. maxima</i>	272
<i>E. necatrix</i>	200




Controle – drogas anticoccidianas

- Tipos de drogas
 - Drogas sintéticas – amprolium, arprinocid, halofuginona, robenidina, nicarbazina, lasalocid, diclazuril, toltrazuril
 - Ionóforos – moléculas solúveis em lipídeos que formam canais ou atuam como carreadores. Permitem a passagem de íons através da bicamada lipídica da membrana plasmática causando desequilíbrios iônicos na célula. Ex. monensina, salinomina, maduromicina
 - Ação coccidiostática – inibem o crescimento do parasita sem destruí-lo
 - Ação coccidicida – há interrupção do ciclo de vida e destruição do parasita
- Forma de utilização
 - Doses subótimas na ração - previnem a doença clínica, reduzem a carga parasitária, reduzem a densidade de parasitas no ambiente, permitem a infecção em baixas doses, promovem a formação de imunidade




Controle – drogas anticoccidianas

- Desvantagens dos anticoccidianos
 - Surgimento de resistência e perda de ação
 - Podem deixar resíduos na carcaça
 - Exigem período de restrição de uso antes do abate
 - Legislação cada vez mais rígida – **banimento progressivo do uso de drogas em rações animais**
 - Perspectiva ruim de mercado - inibe investimento no desenvolvimento de novas drogas (última droga foi lançada em 1995)




Controle – vacinas

- Vacinas vivas virulentas de baixa dose – **princípios**
 - Imunidade humoral não é relevante
 - Imunidade celular é protetora e duradoura
 - Não há imunidade cruzada entre espécies – **requer vacinas multivalentes**
 - Utiliza-se doses baixas de cada espécie (100 a 500 oocistos por ave) – **ave desenvolve uma doença subclínica**
 - A infecção, mesmo em baixas doses, leva ao desenvolvimento de imunidade
 - A propagação de amostras vacinais substitui a população de cepas presentes nas granjas – **redução ou eliminação de cepas resistentes a droga**

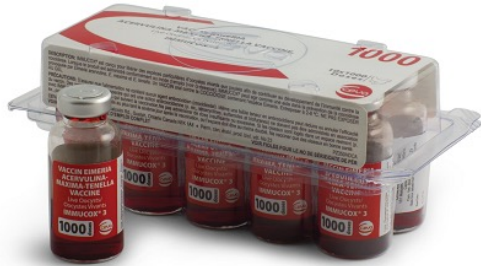

Controle – vacinas

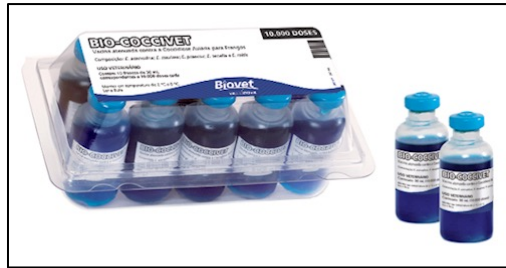- Vacinas vivas virulentas de baixa dose –
desvantagens
 - Implicam em risco – aplicação desigual resulta em aves não imunizadas e aves expostas a superdosagem – surtos clínicos
 - Tempo de conservação (shelf-life) curto – 6 meses a 1 ano
 - Causam algum grau de lesão na mucosa intestinal




Controle – vacinas



- Nome comercial – Immucox
- Fabricante – Ceva (antiga Vetech Laboratories Inc. - Canadá)
- Característica – Vacina viva contendo suspensão de oocistos de linhagens virulentas em baixa dose
- Forma de aplicação – Vacinação de pintinhos através da água de bebida, ração, via ocular ou em spray




- Nome comercial – Bio-CocciVet
- Fabricante – Biovet/VAXXINOVA (Brasil)
- Característica – Vacina viva contendo suspensão de oocistos de linhagens virulentas em baixa dose
- Forma de aplicação – Vacinação de pintinhos por via ocular




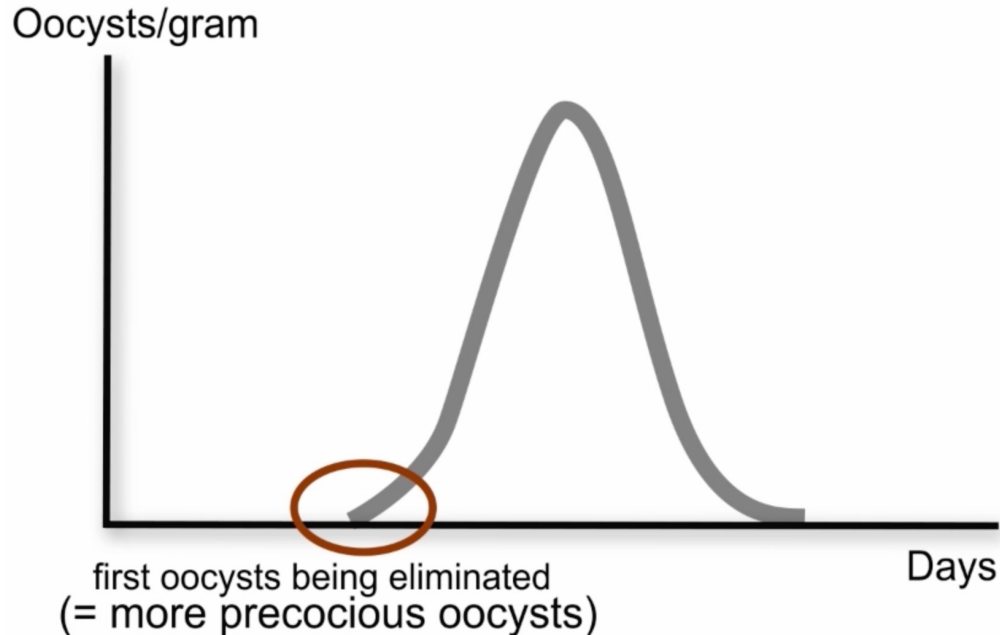
Controle – vacinas

- Vacinas vivas atenuadas – **princípios**
 - Emprega-se cepas atenuadas – seleção para ciclo precoce (“cepas precoces”) ou passagens seriadas em ovos embrionados (menos comum)
 - São pouco patogênicas – maior segurança de uso
 - Substituem com vantagens as vacinas virulentas
 - Porém - custo de produção é muito mais alto
 - Uso maior em animais reprodutores - matrizes e avós
 - Mais usadas na Europa - no Brasil somente a Livacox chegou a ter uma fatia relevante do mercado




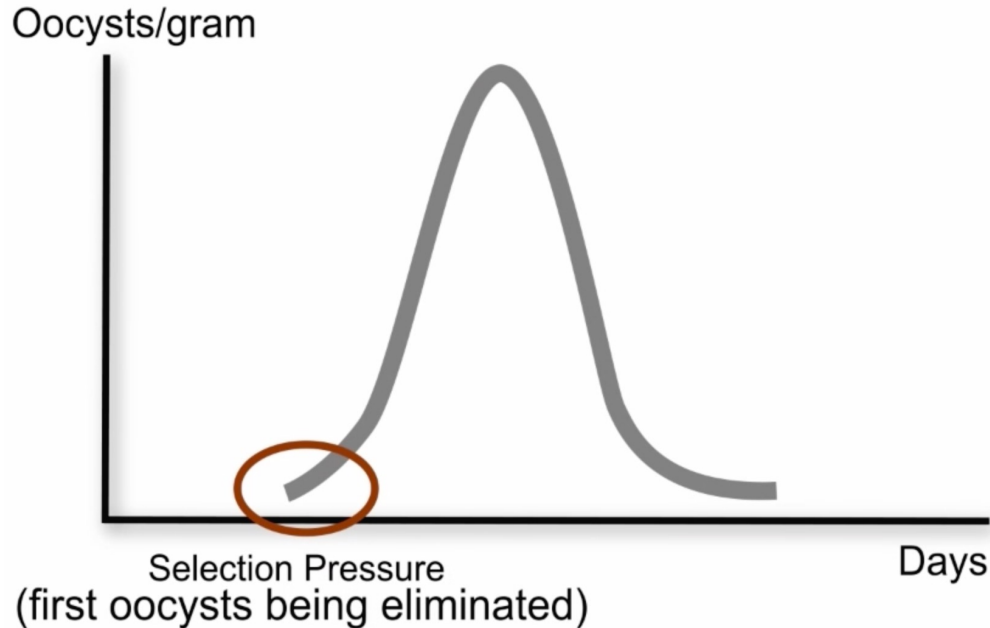
Controle – atenuação por precocidade

First attenuation passage




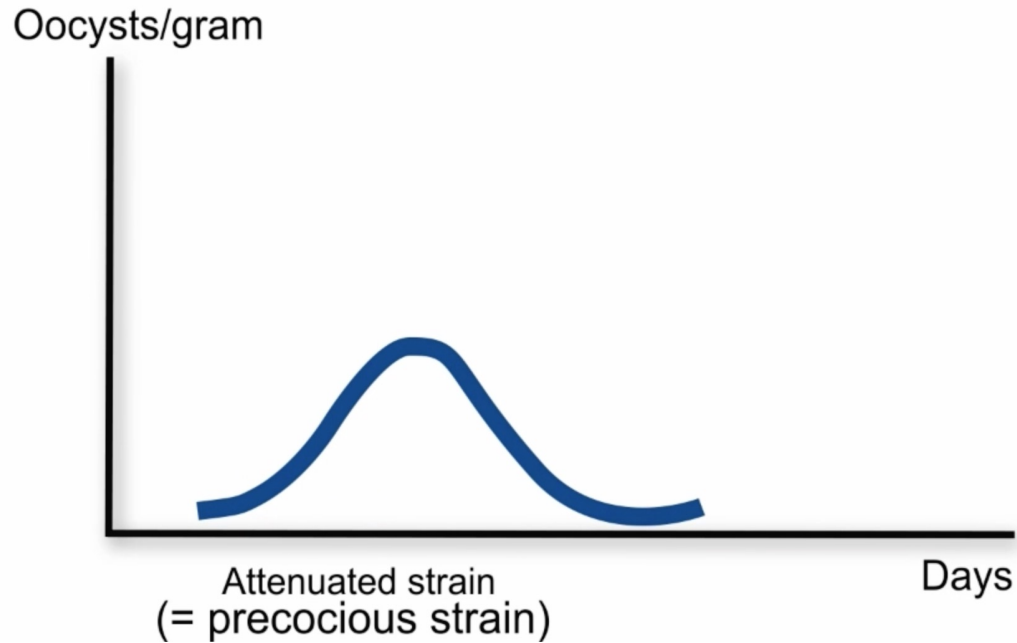
Controle – atenuação por precocidade

Second attenuation passage




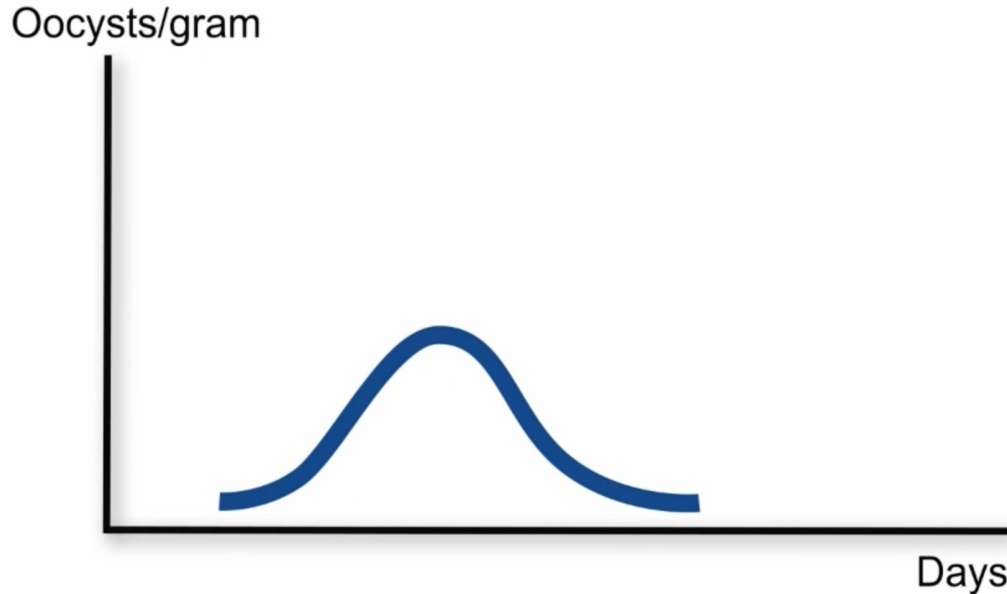
Controle – atenuação por precocidade

X attenuation passage




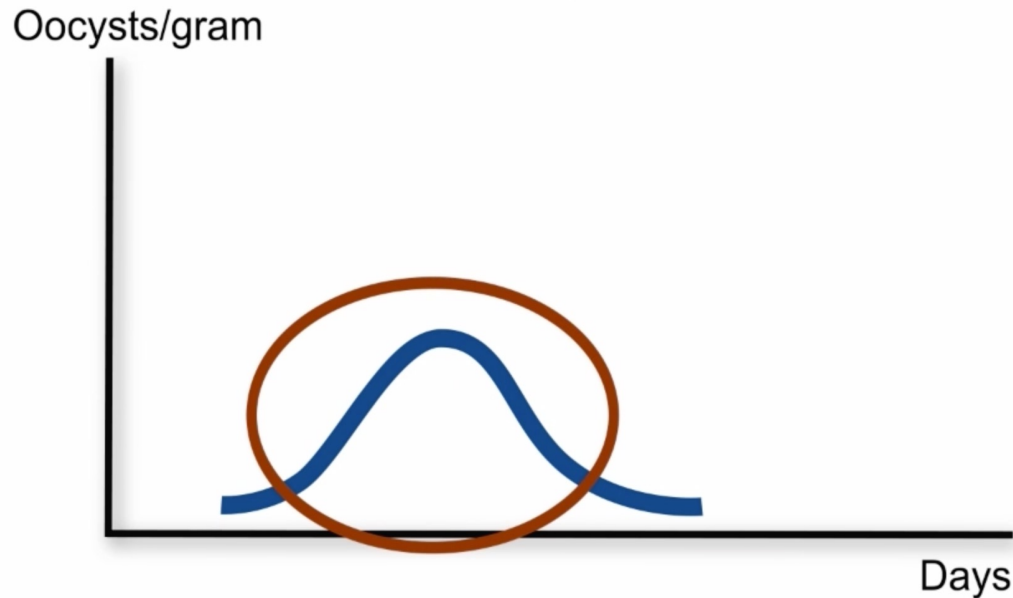
Controle – atenuação por precocidade

X5 passages of relaxed selection pressure Residual pathogenicity studies

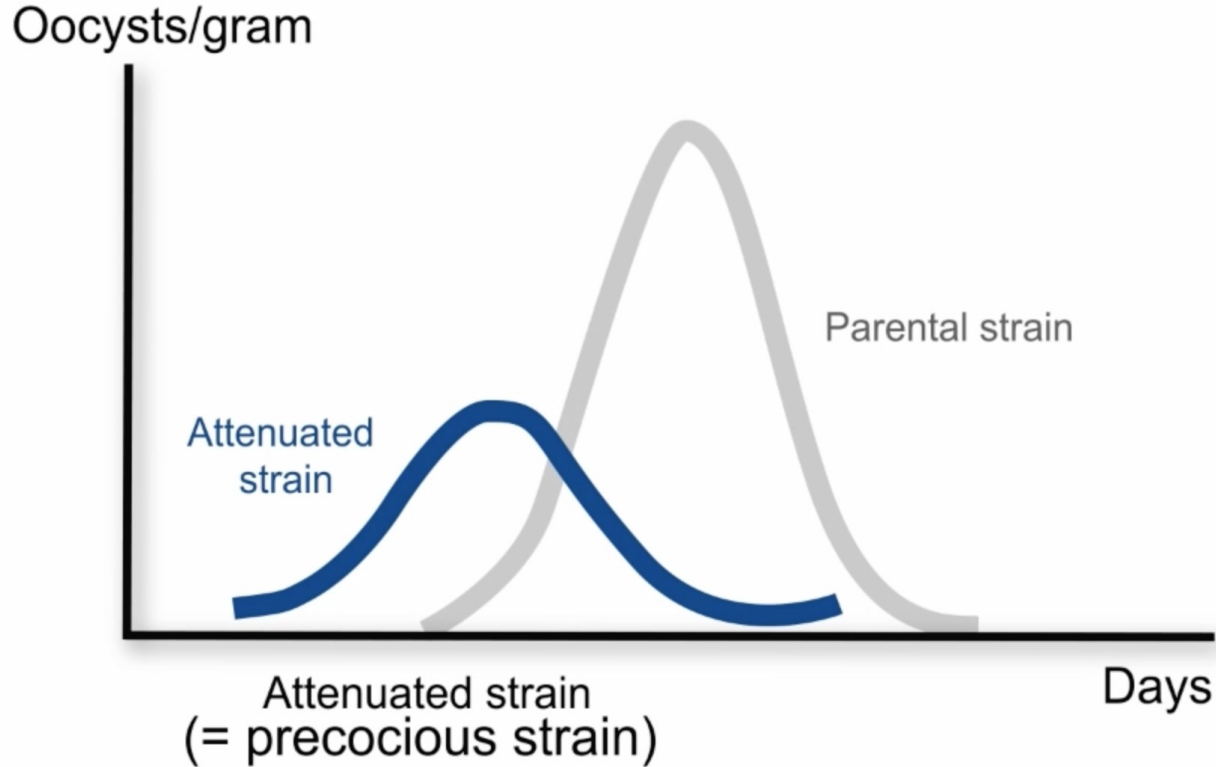



Controle – atenuação por precocidade

X5 passages of relaxed selection pressure Residual pathogenicity studies




Controle – atenuação por precocidade



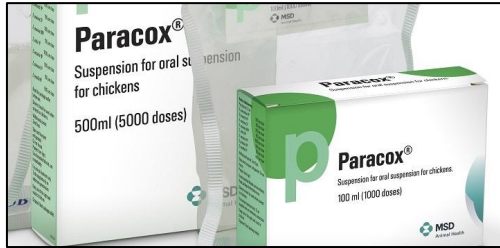
Controle – cepas precoces

Características


- Ciclo de vida precoce – menor período pré-patente
- Menor número de esquizogonias
 - Menor multiplicação dos parasitas
 - Menor dano tecidual
- Caráter genético estável – não há reversão da patogenicidade
- Menor eliminação de oocistos
- Conferem imunidade celular e proteção



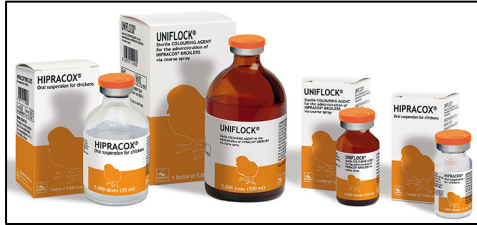Controle – vacinas




- Nome comercial – Paracox
- Fabricante – Merck Sharp & Dohme (Inglaterra). Não empregada ainda no Brasil (alto custo)
- Característica – Vacina viva contendo suspensão de oocistos de linhagens precoces (atenuadas)
- Forma de aplicação – Vacinação de pintinhos através da água de bebida
- Nome comercial – Livacox
- Fabricante – Biopharm (República Tcheca). Distribuído no Brasil pela Boehringer Ingelheim (antiga Merial Saúde Animal S/A)
- Característica – Vacina viva contendo suspensão de oocistos de linhagens precoces e atenuadas em ovos embrionados
- Forma de aplicação – Vacinação de pintinhos através da água dos bebedouros, por via ocular ou em spray



Controle – vacinas





- Nome comercial – **HIPRACOX**
 - Fabricante – **Hipra (Espanha)**.
 - Característica – **Vacina de cepas atenuadas precoces.**
 - Forma de aplicação – **Vacinação de pintinhos em água de bebida ou por spray**
-
- Nome comercial – **CoxAbic**
 - Fabricante – **Abic Biological Laboratories Teva Ltd. (Israel). Distribuída no Brasil pela Novartis**
 - Característica – **Vacina de subunidade. Produzida com mistura de antígenos de macrogametócitos de *E. maxima***
 - Forma de aplicação – **Vacinação das matrizes e imunização passiva dos pintinhos através de anticorpos pela gema do ovo**



Controle – vacinas

Perspectiva interessante: vacinação *in ovo*


- Princípio – Suspensão de oocistos é injetada diretamente no saco da gema e o embrião é imunizado através de sua alimentação dentro do ovo
- Vantagens – Método massal, automático, homogêneo, reduz manejo, confere imunidade nos primeiros dias de vida



Controle – estratégias mistas

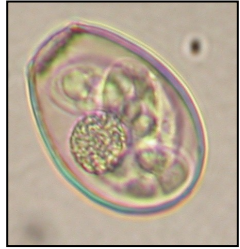- Rotação de drogas – **princípios**

- **Esquemas dual** – usa-se uma droga na primeira fase do crescimento das aves e depois substitui-se por outra, de preferência de ação farmacológica diferente. Ex. coccidiostático e coccidicida
- **Rotação** – utiliza-se um ou duas drogas (programas dual) por um período de tempo e depois se troca por outra(s) droga. Após um novo período de tempo se retorna à droga originalmente utilizada.
- **Rotação de drogas e vacinas** – usa-se um programa com drogas por um período e depois substitui-se pelo uso de vacina. Após certo tempo se retorna ao uso de drogas.
- **Princípio** - restituição da sensibilidade pela troca de populações de parasitas resistentes por outras sensíveis a drogas (cepas vacinais).

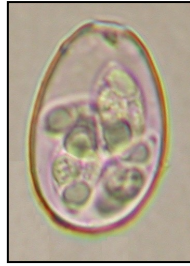

Eimeria de coelho doméstico

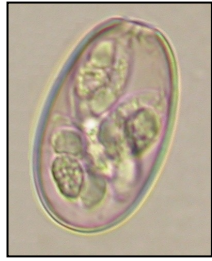Morfologia de oocistos



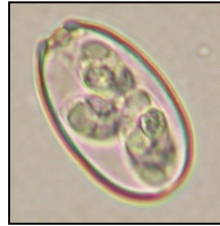E. magna



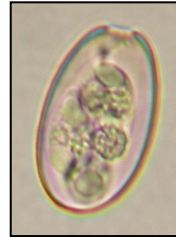
E. stiedai



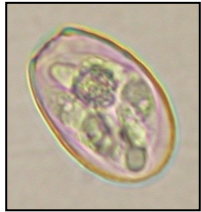
E. irresidua



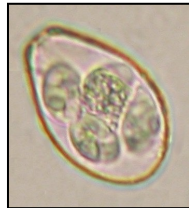E. coecicola



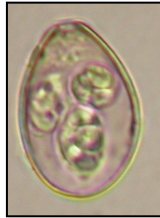E. vejdvovski



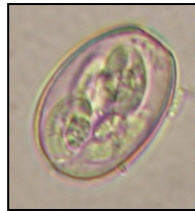E. media



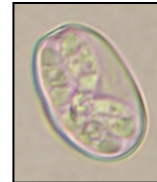E. intestinalis



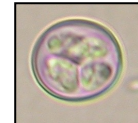
E. piriformis



E. flavescens




E. perforans



E. exigua

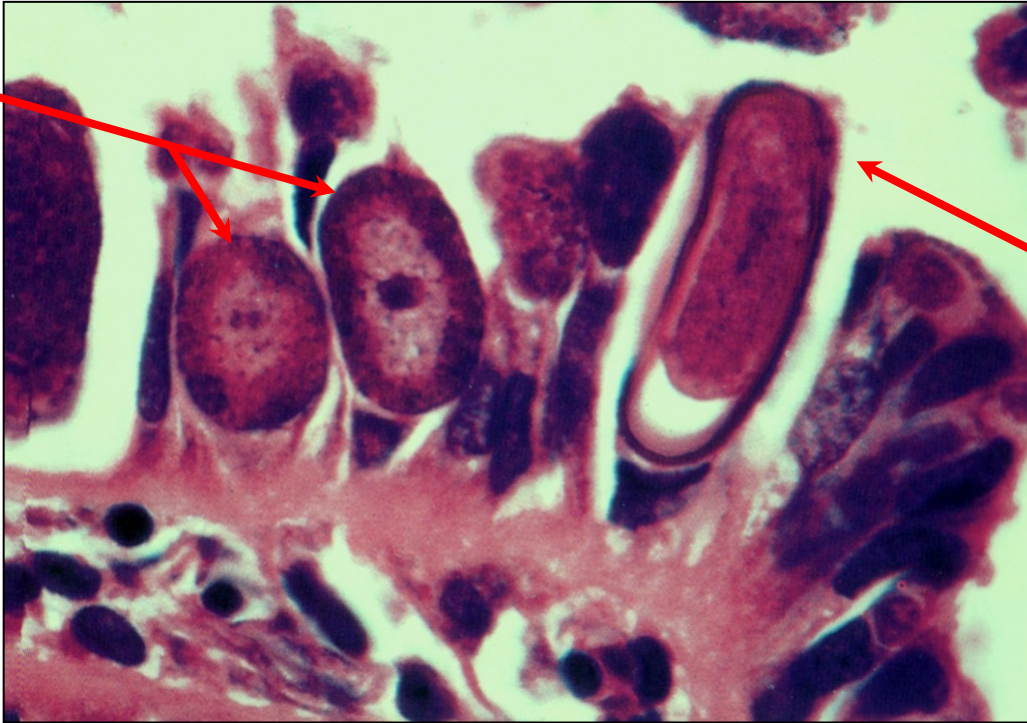Eimeria stiedai em coelho – Ciclo de vida

- Os esporozoítos emergem no intestino delgado e invadem o fígado através de vasos linfáticos.
- Esquizogonia ocorre no epitélio dos dutos biliares acima do núcleo das células do hospedeiro.
- Ocorrem pelo menos 6 gerações de esquizogonias.
- Diferenciação em macrogametócitos e microgametócitos.
- Fertilização dos macrogametas pelos microgametas biflagelados (gametogonia).
- Formação dos oocistos, rompimento das células dos dutos biliares e liberação dos oocistos maduros através do ducto biliar. Excreção dos oocistos pelas fezes.




Eimeria stiedai em coelho – Ciclo de vida

Macrogametas




Epitélio do duto biliar





Oocisto elongado

Bibliografia

- Gardiner, C.H.; Fayer, R. & Dubey, J.P. (1998). *An Atlas of Protozoan Parasites in Animal Tissues*. 2nd Edition. USDA/ARS, Agriculture Handbook Number 651, Washington, DC.
- Bowman, D.D.; Lynn, R.C.; Eberhard, M.L. & Alcaraz, A. (2006). *Parasitologia Veterinária de Georgis*. Tradução da 8a edição de 2003. Editora Manole, Brasil.
- Levine, N.D. (1985). *Veterinary Protozoology*. Iowa State University Press, Ames, USA.
- Soulsby, E.J.L. (1982). *Helminths, Arthropods and Protozoa of Domesticated Animals*. 7th Edition. Lea & Febiger, Philadelphia, USA.





Obrigado pessoal. Até a próxima aula!