

Departamento  
de Anatomia

ICB-USP



# AULA 1: ANATOMIA GERAL DO CRÂNIO

Prof. Cesar Alexandre Fabrega Carvalho



# DEFINIÇÕES

➤ **Crânio: Esqueleto da Cabeça**

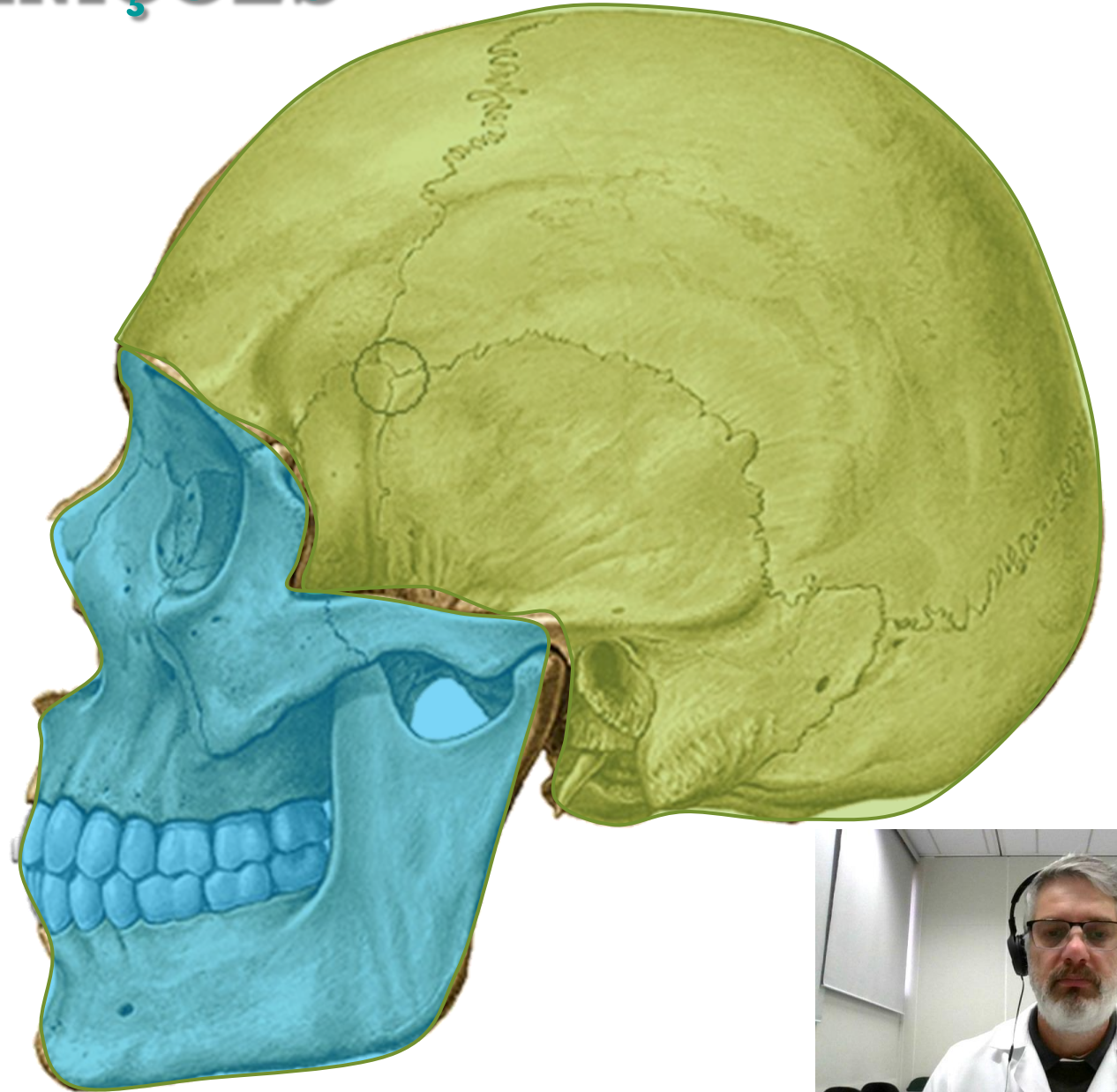➤ **Partes**

➤ **Neurocrânio**

➤ Revestimento ósseo do encéfalo

➤ **Viscerocrânio**

➤ Esqueleto da face

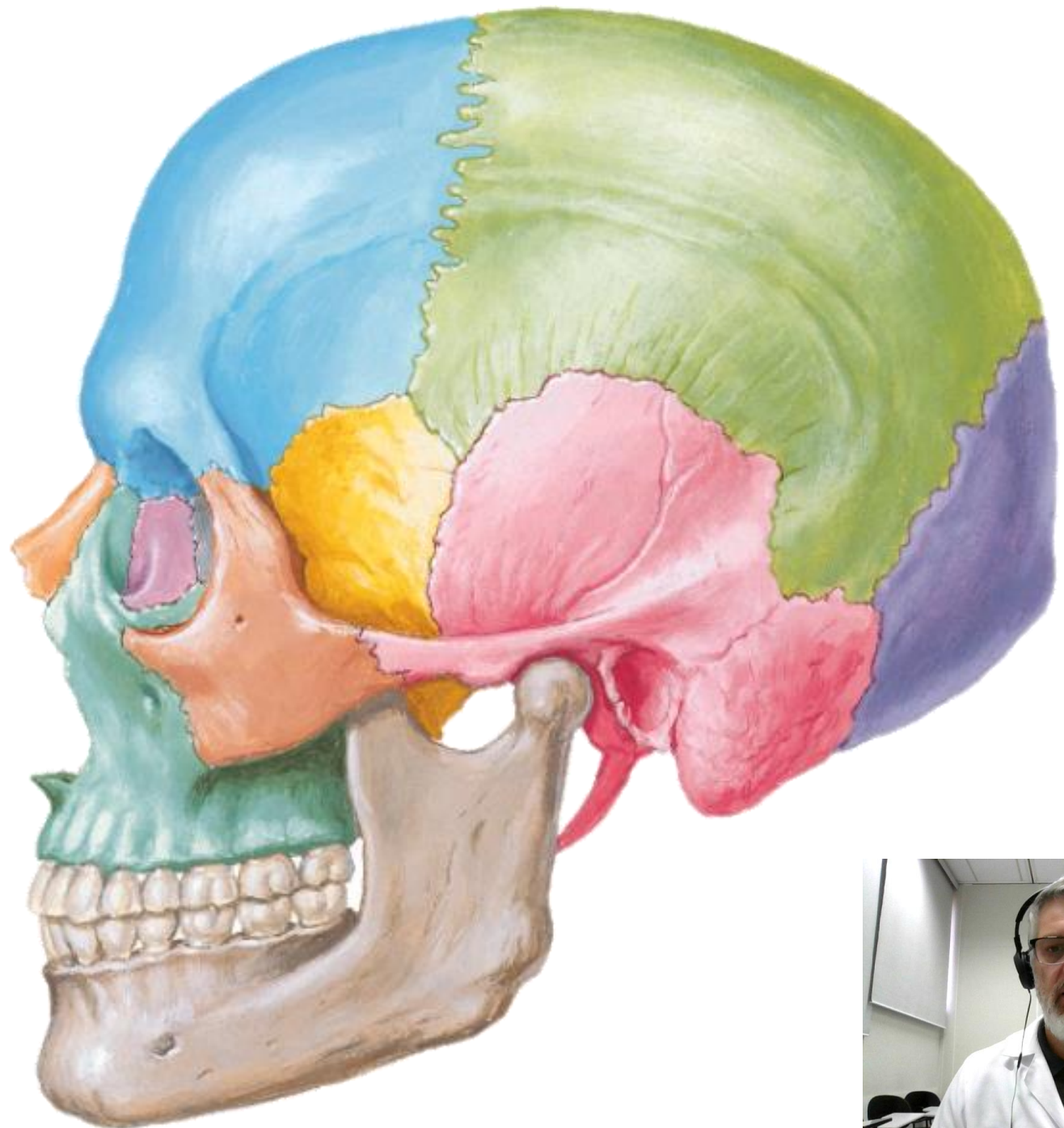




# NEUROCRÂNIO

## ➤ Ossos

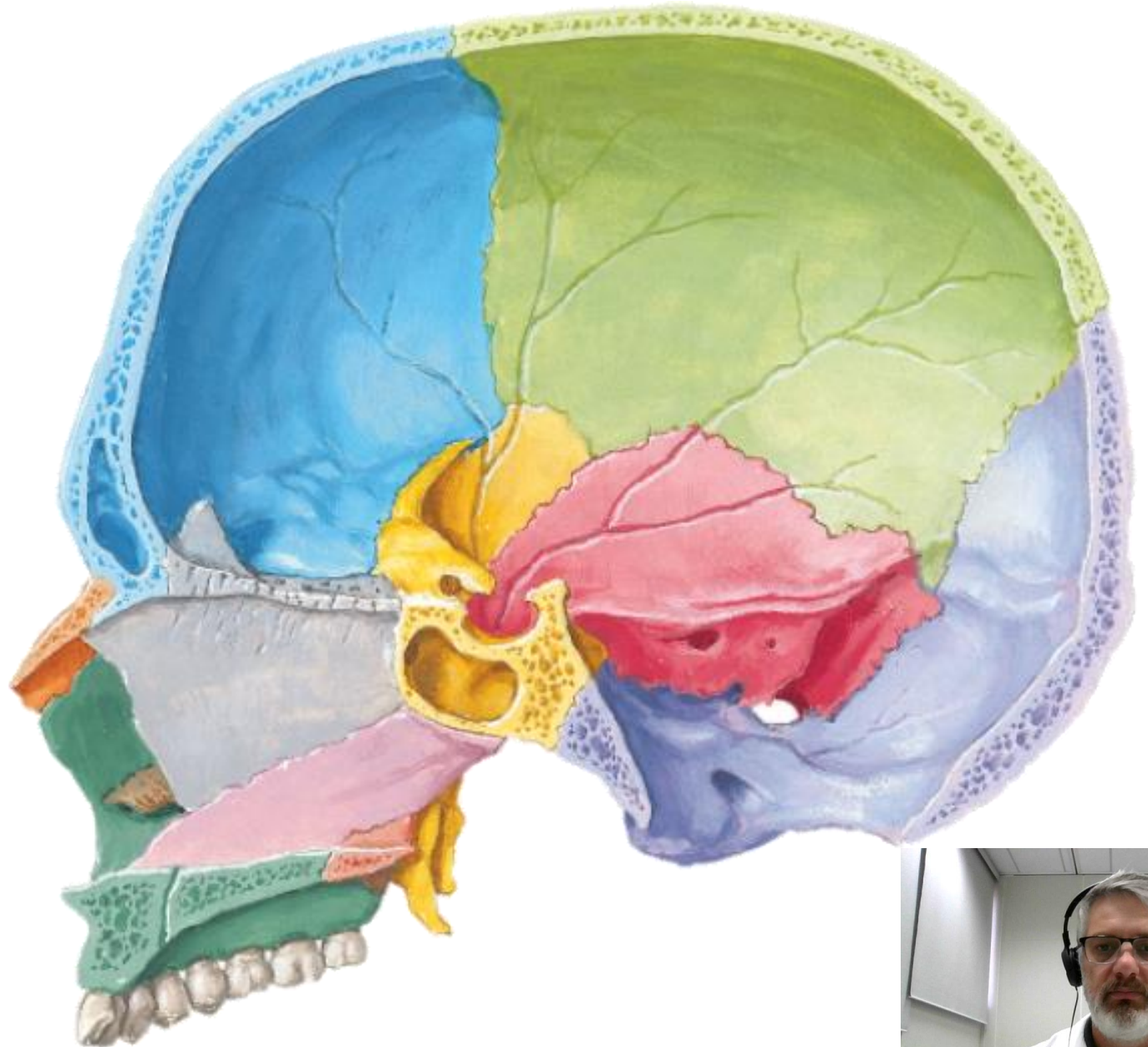
- Frontal (1)
- Parietais (2)
- Temporais (2)
- Occipital (1)
- Etmoide (1)
- Esfenoide (1)



# NEUROCRÂNIO

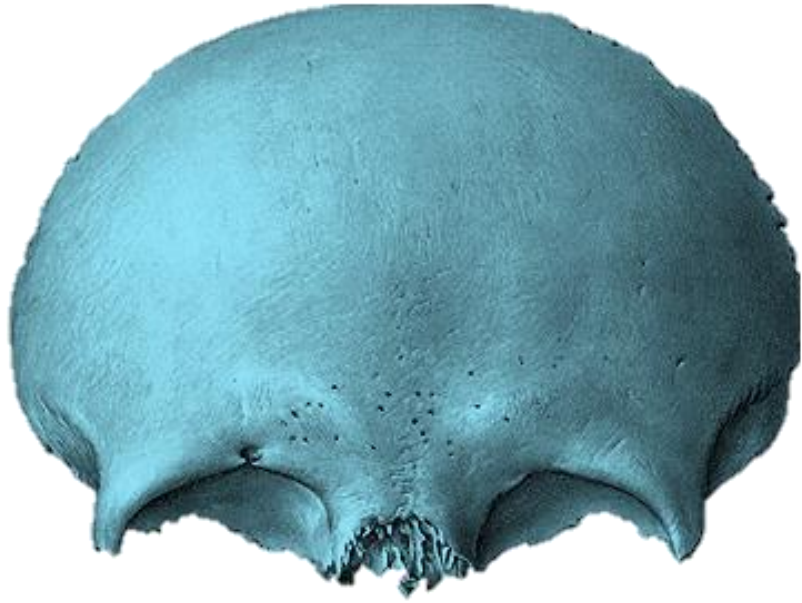## ➤ Ossos

- Frontal (1)
- Parietais (2)
- Temporais (2)
- Occipital (1)
- Etmoide (1)
- Esfenoide (1)



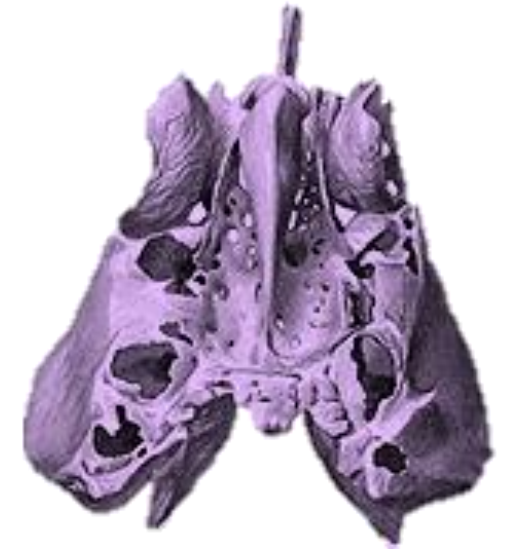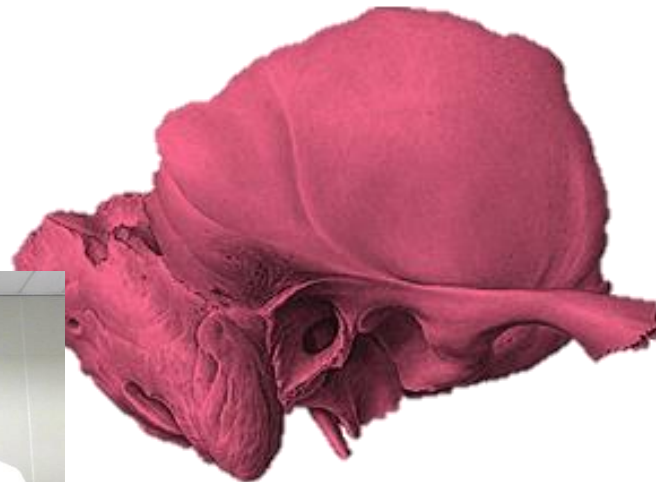

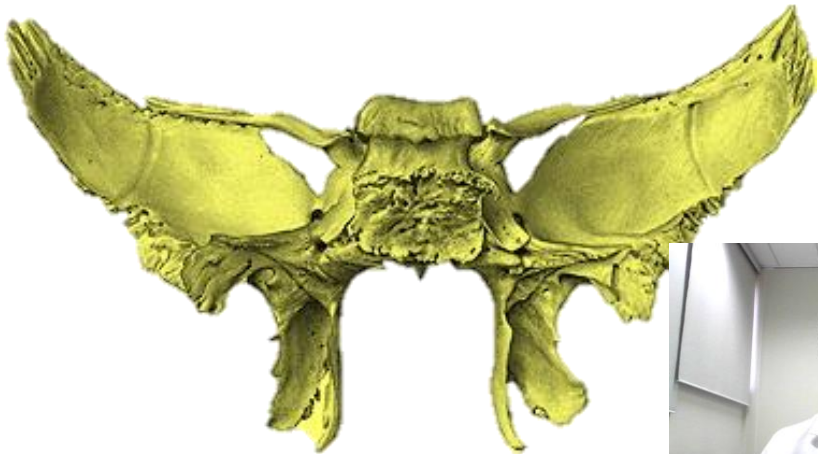
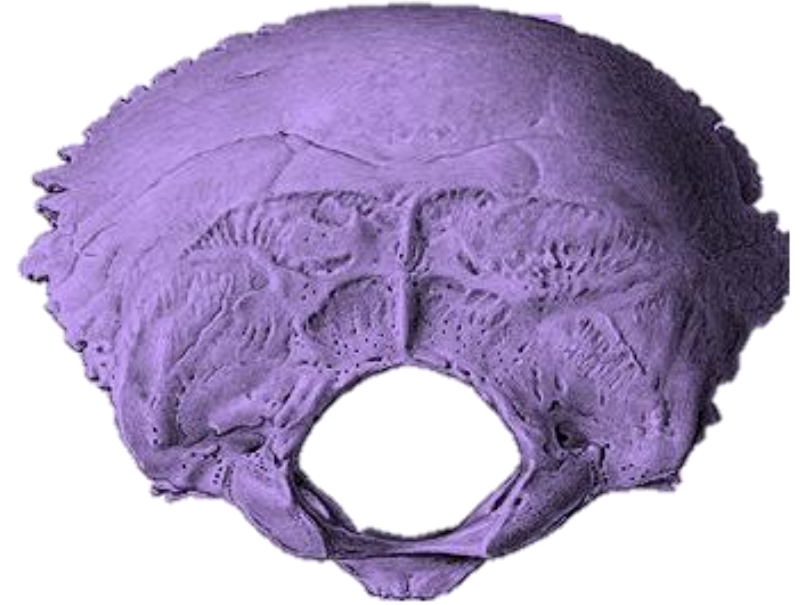# NEUROCRÂNIO



## ➤ Ossos

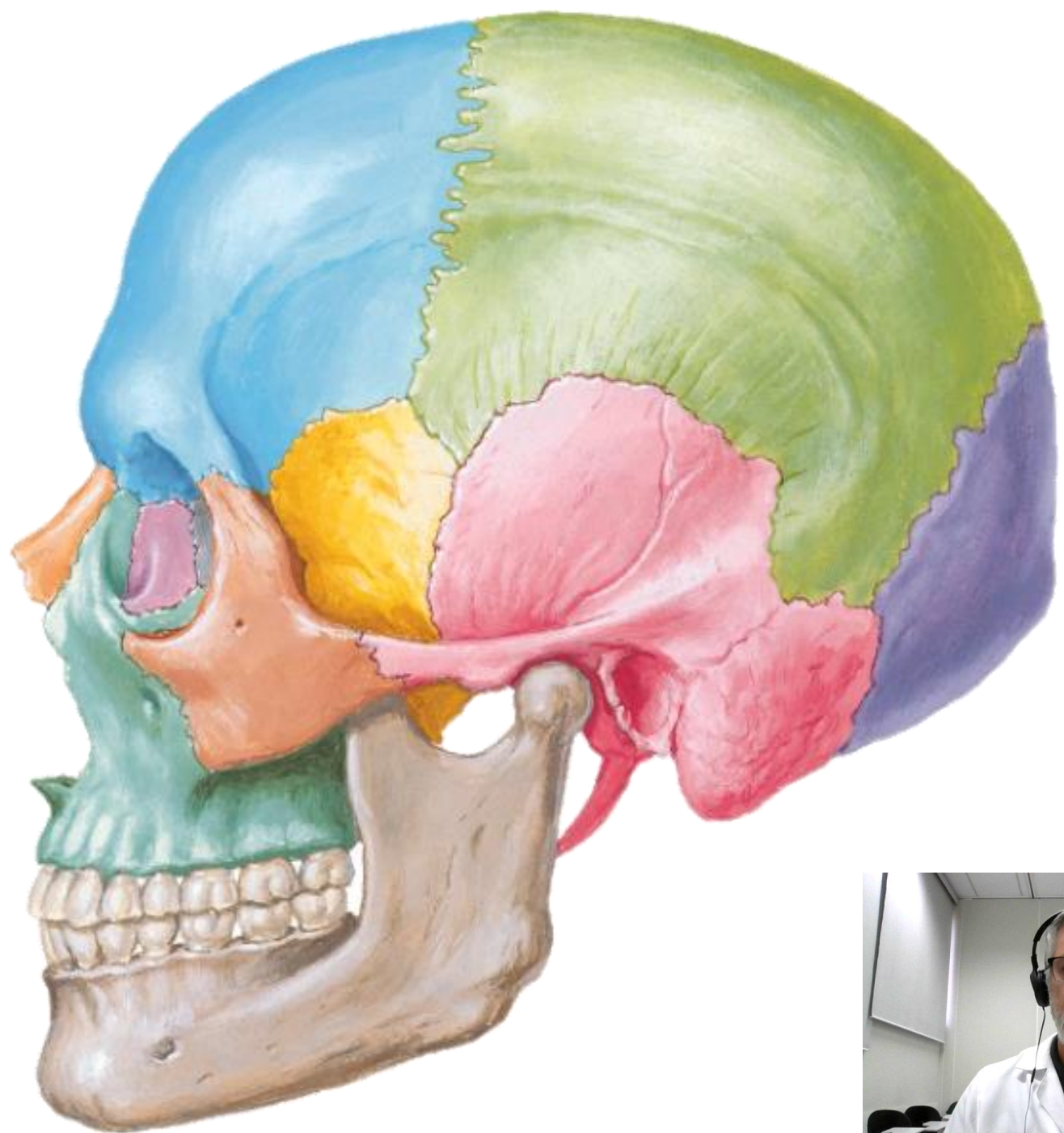- Frontal (1)
- Parietais (2)
- Temporais (2)
- Occipital (1)
- Etmoide (1)
- Esfenoide (1)



# VISCEROCRÂNIO

## ➤ Ossos

- Lacrimais (2)
- Nasais (2)
- Maxilares (2)
- Zigomáticos (2)
- Palatinos (2)
- Conchas Nasais Inferiores (2)
- Mandíbula (1)
- Vômer (1)

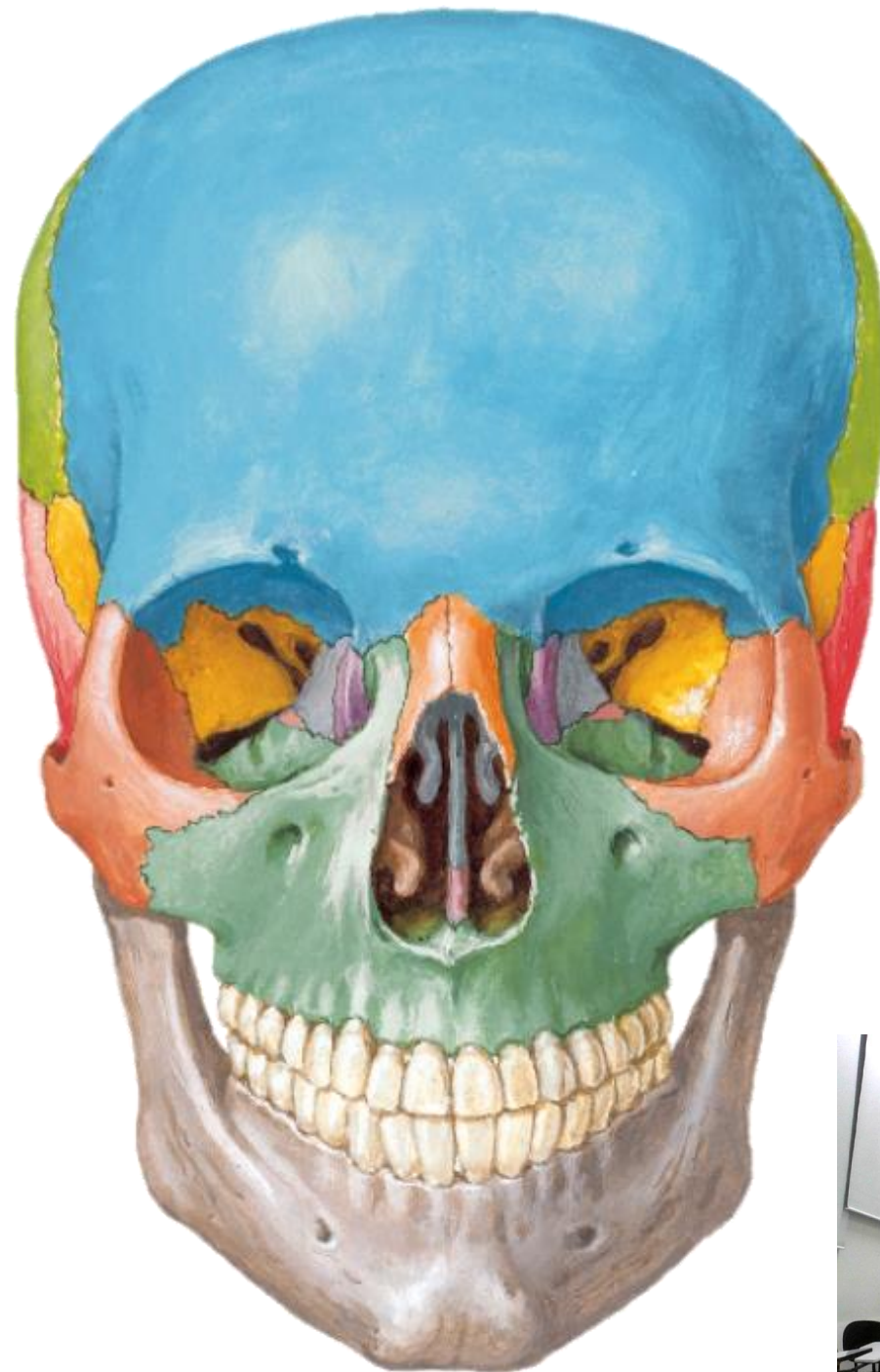




# VISCEROCRÂNIO

## ➤ Ossos

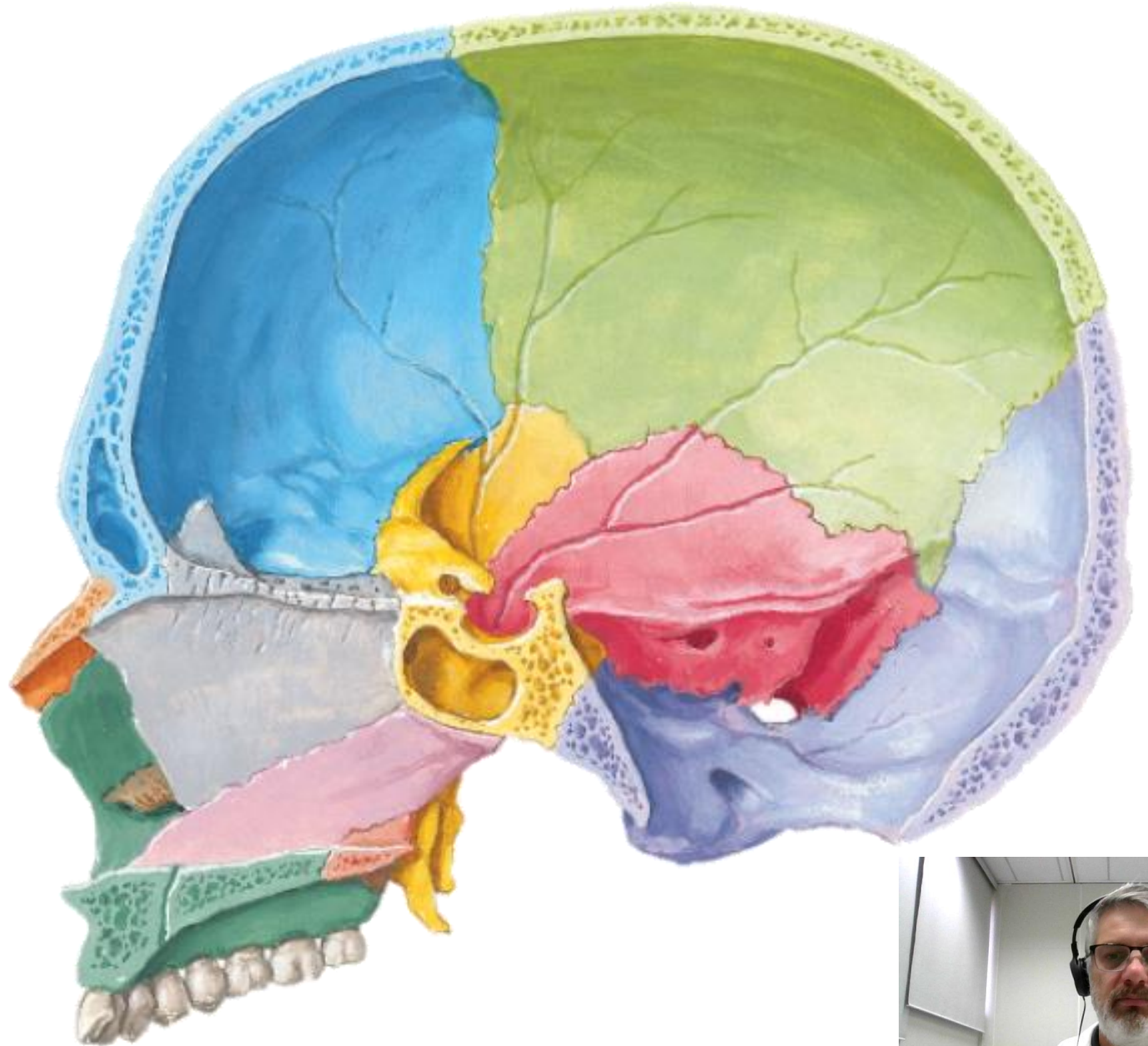
- Lacrimais (2)
- Nasais (2)
- Maxilares (2)
- Zigomáticos (2)
- Palatinos (2)
- Conchas Nasais Inferiores (2)
- Mandíbula (1)
- Vômer (1)



# VISCEROCRÂNIO

## ➤ Ossos

- Lacrimais (2)
- Nasais (2)
- Maxilares (2)
- Zigomáticos (2)
- Palatinos (2)
- Conchas Nasais Inferiores (2)
- Mandíbula (1)
- Vômer (1)

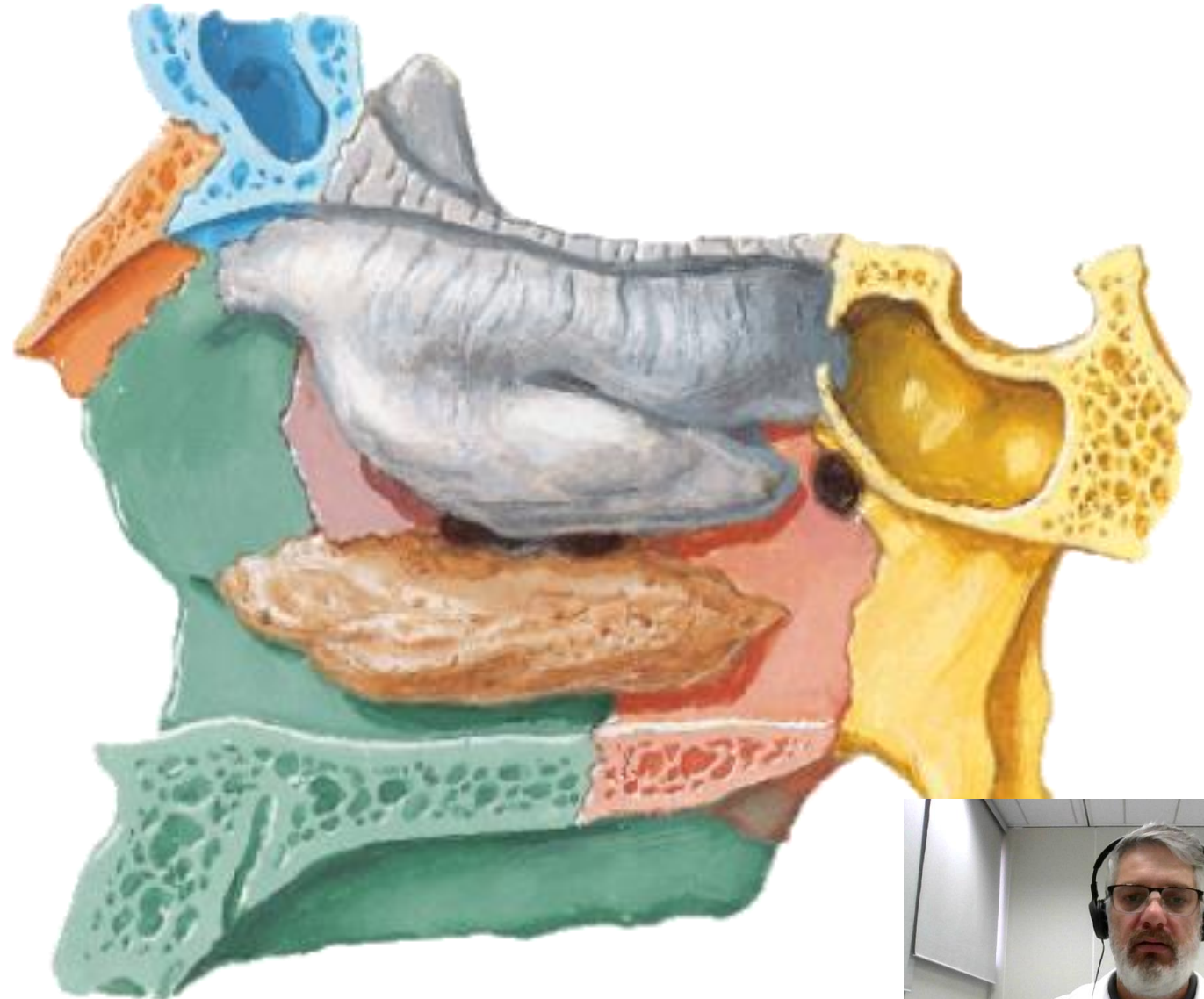




# VISCEROCRÂNIO

## ➤ Ossos

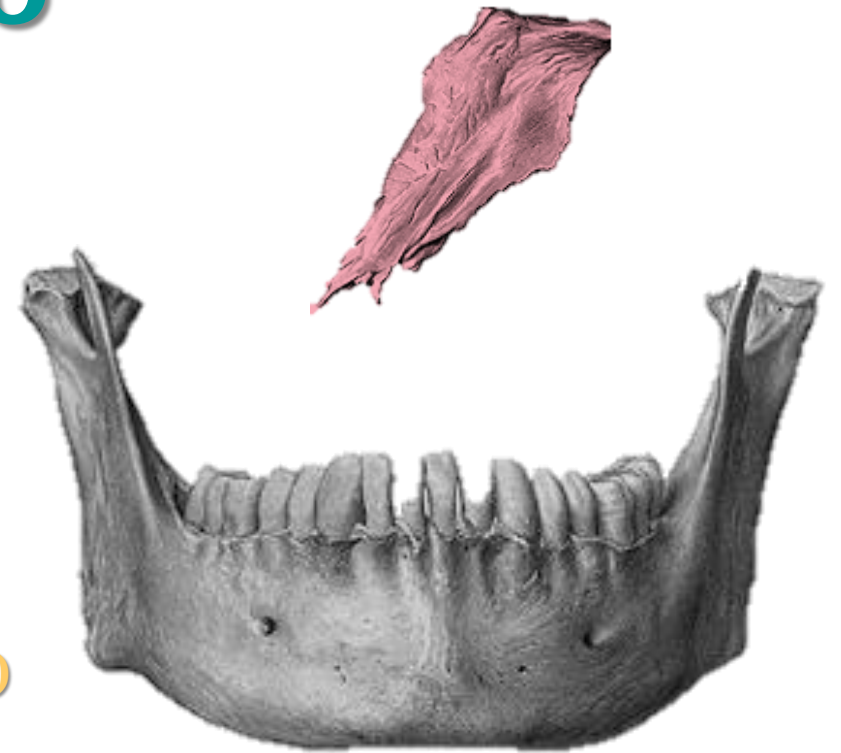


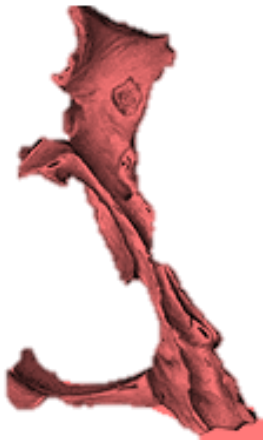
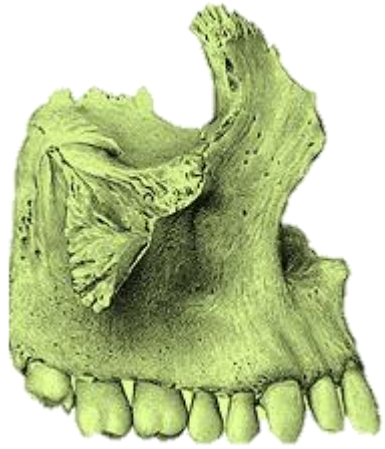
- Lacrimais (2)
- Nasais (2)
- Maxilares (2)
- Zigomáticos (2)
- Palatinos (2)
- Conchas Nasais Inferiores (2)
- Mandíbula (1)
- Vômer (1)



# VISCEROCRÂNIO

## ➤ Ossos

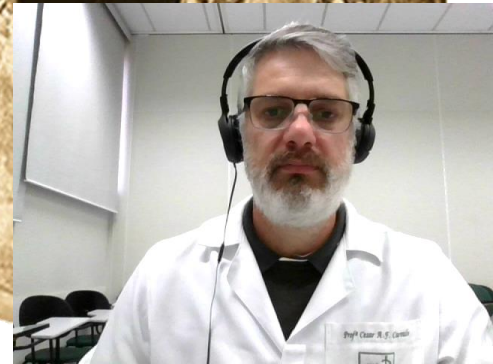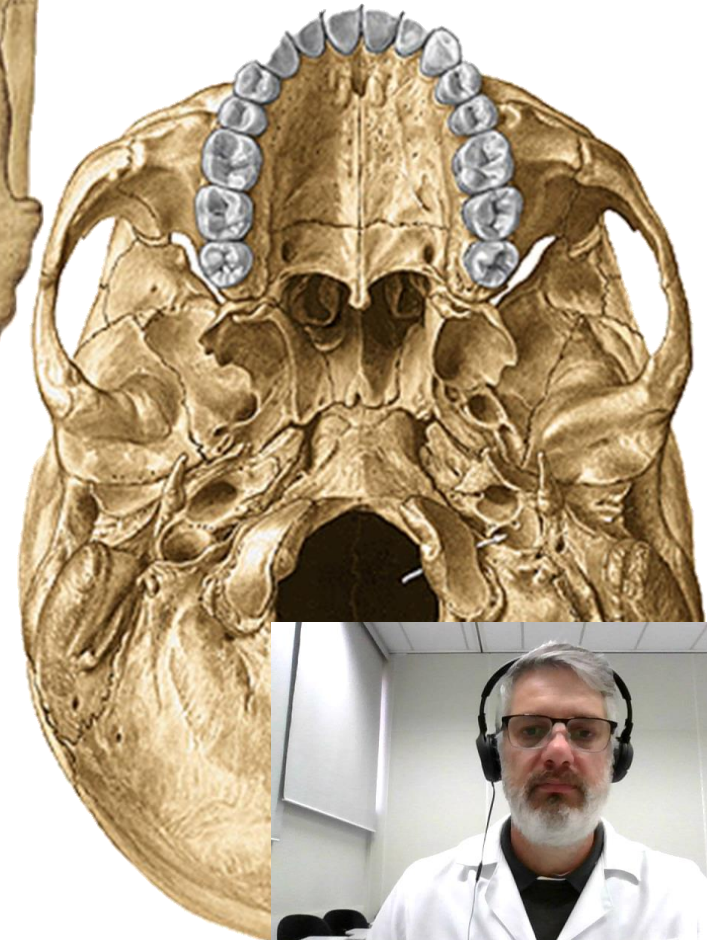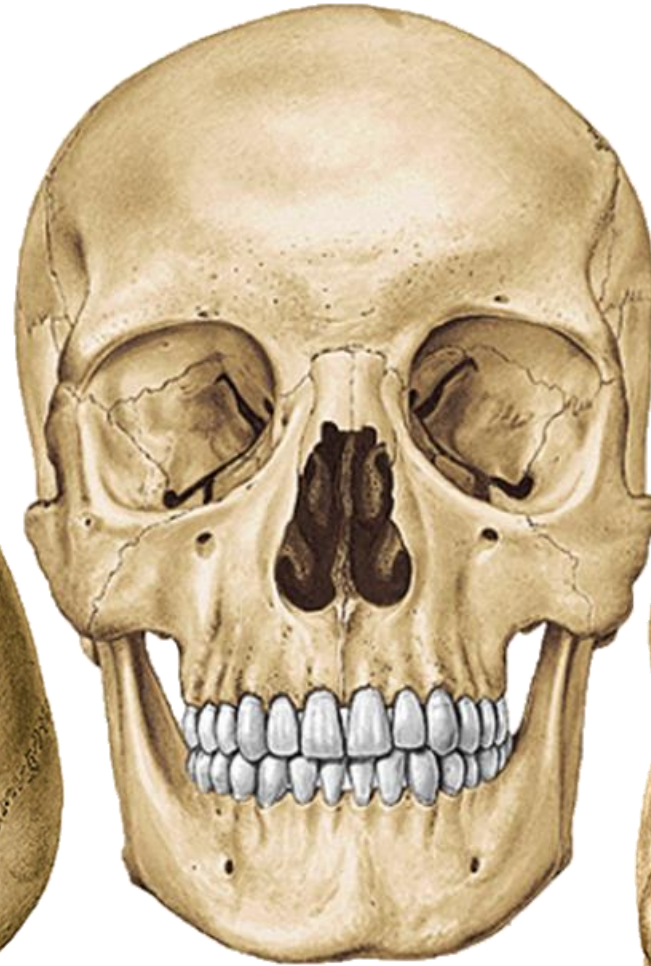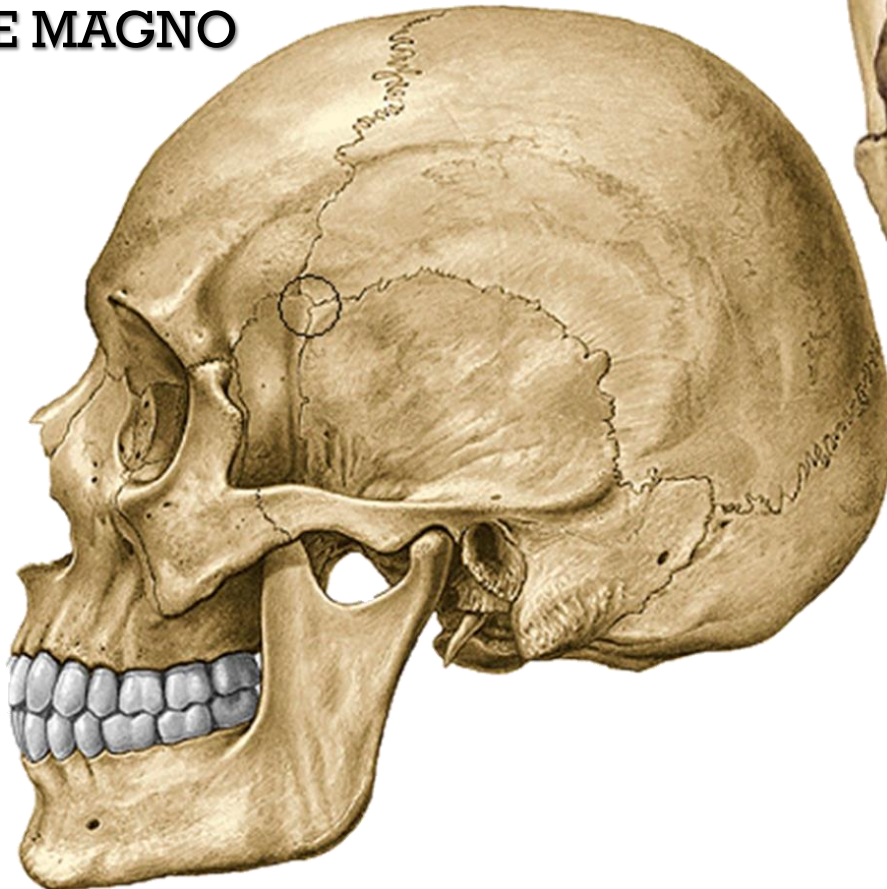
- Lacrimais (2)
- Naisais (2)
- Maxilares (2)
- Zigomáticos (2)
- Palatinos (2)
- Conchas Naisais Inferiores (2)
- Mandíbula (1)
- Vômer (1)





# GRANDES ABERTURAS E CAVIDADES

- ÓRBITAS
- ABERTURA PIRIFORME
- MEATO/PORO ACÚSTICO EXTERNO
- FORAME MAGNO



# GRANDES ABERTURAS E CAVIDADES

## ➤ ÓRBITAS

- **Lacrimais**
- **Maxilares**
- **Zigomáticos**
- **Palatinos**
- **Frontal**
- **Esfenoide**
- **Etmoide**





# GRANDES ABERTURAS E CAVIDADES

## ➤ ABERTURA PIRIFORME

➤ Maxilares

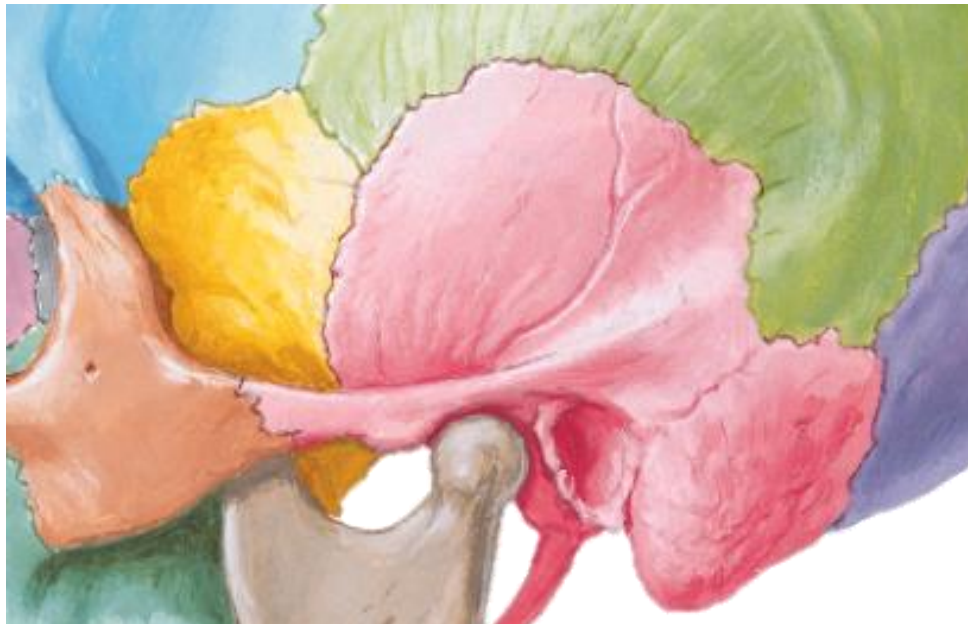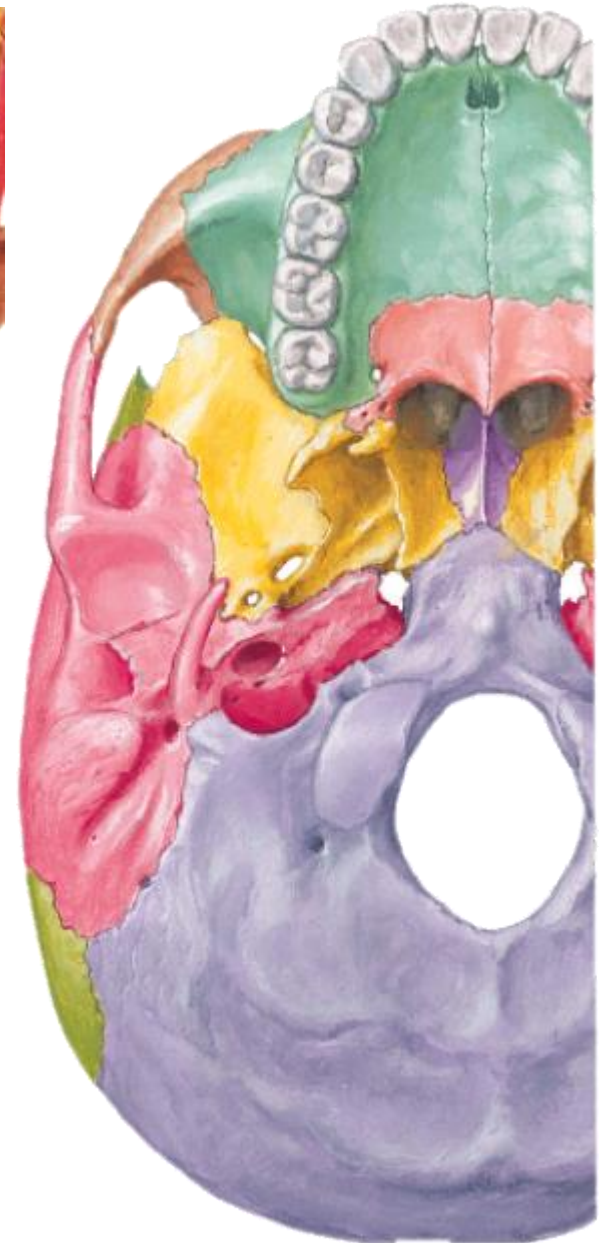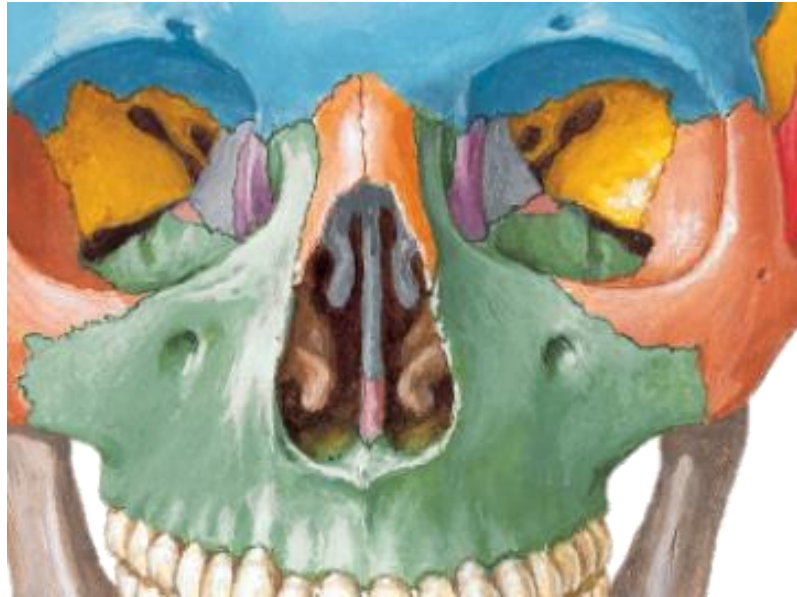➤ Nasais

## ➤ MEATO ACÚSTICO EXTERNO

➤ Temporais

## ➤ FORAME MAGNO

➤ Occipital

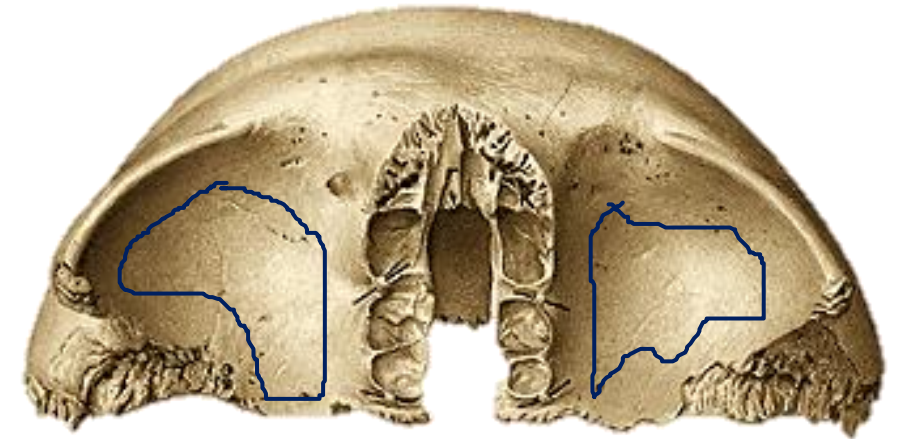
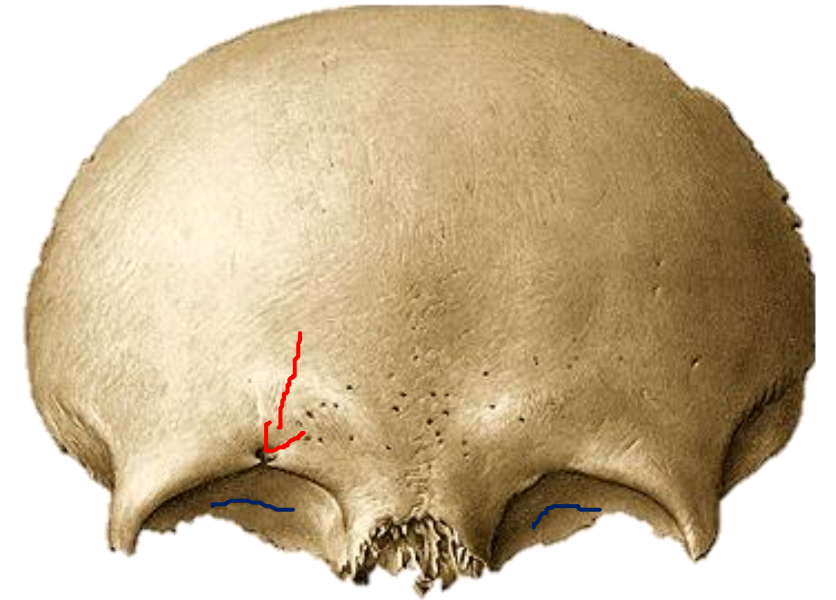
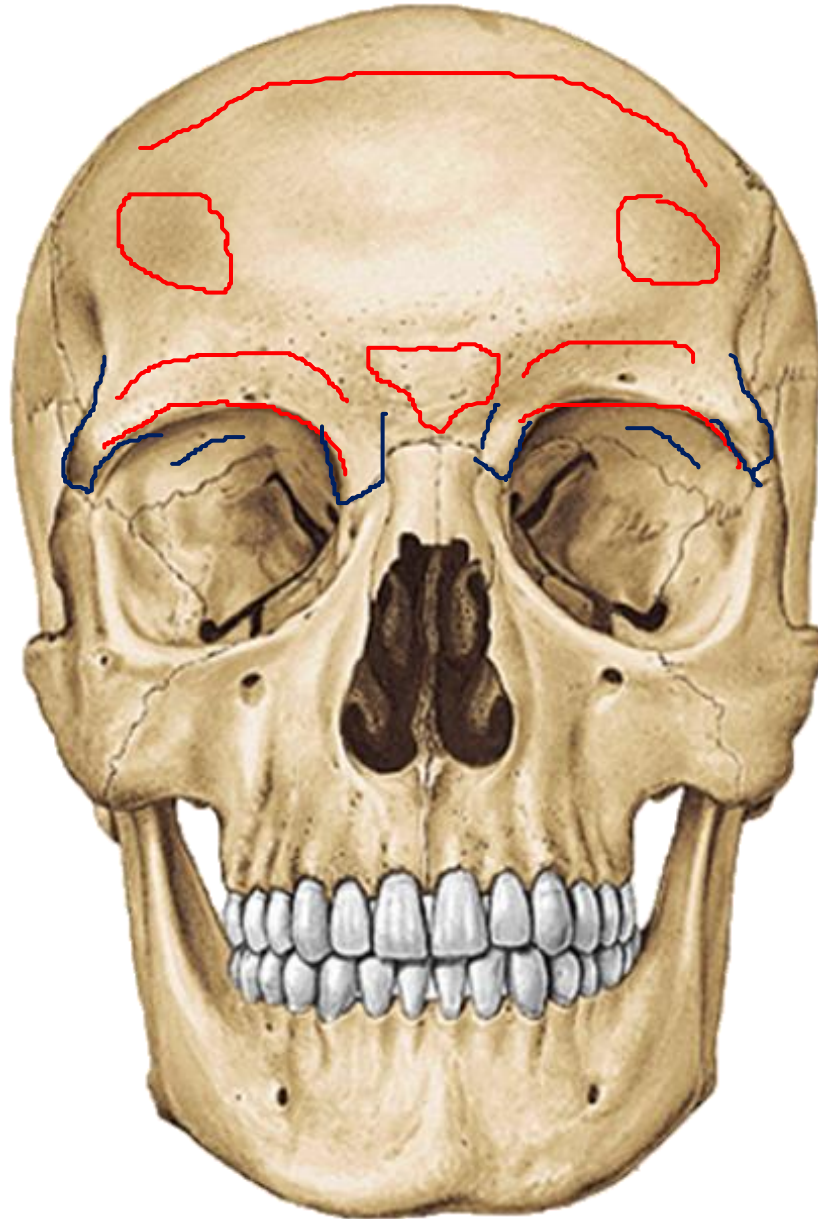




# VISTA FRONTAL: FORMAÇÕES ANATÔMICAS

## ➤ Osso Frontal

- Escama frontal
- Arco superciliar
- Túberes
- Glabela
- Margem supra-orbital
- Incisura/forame supra-orbital
- Sutura frontomaxilar
- Processo zigomático
- Processo maxilar
- Sutura frontozigomática

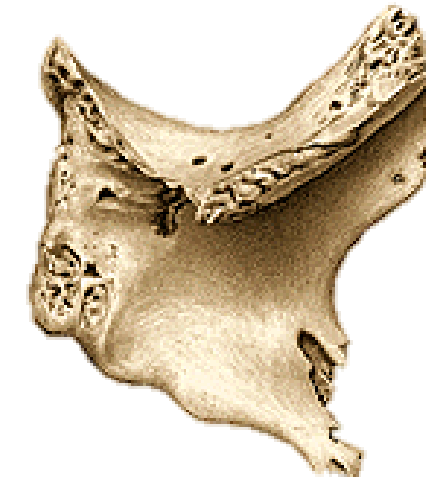
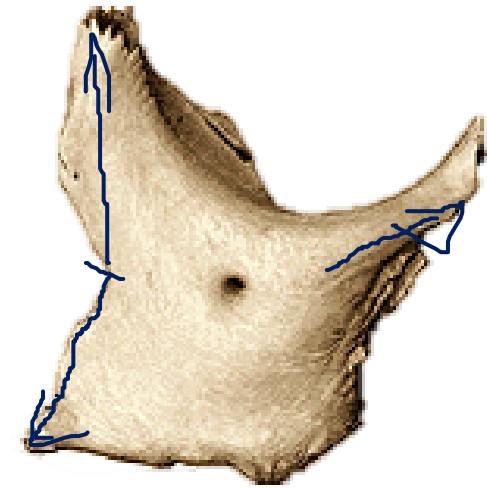
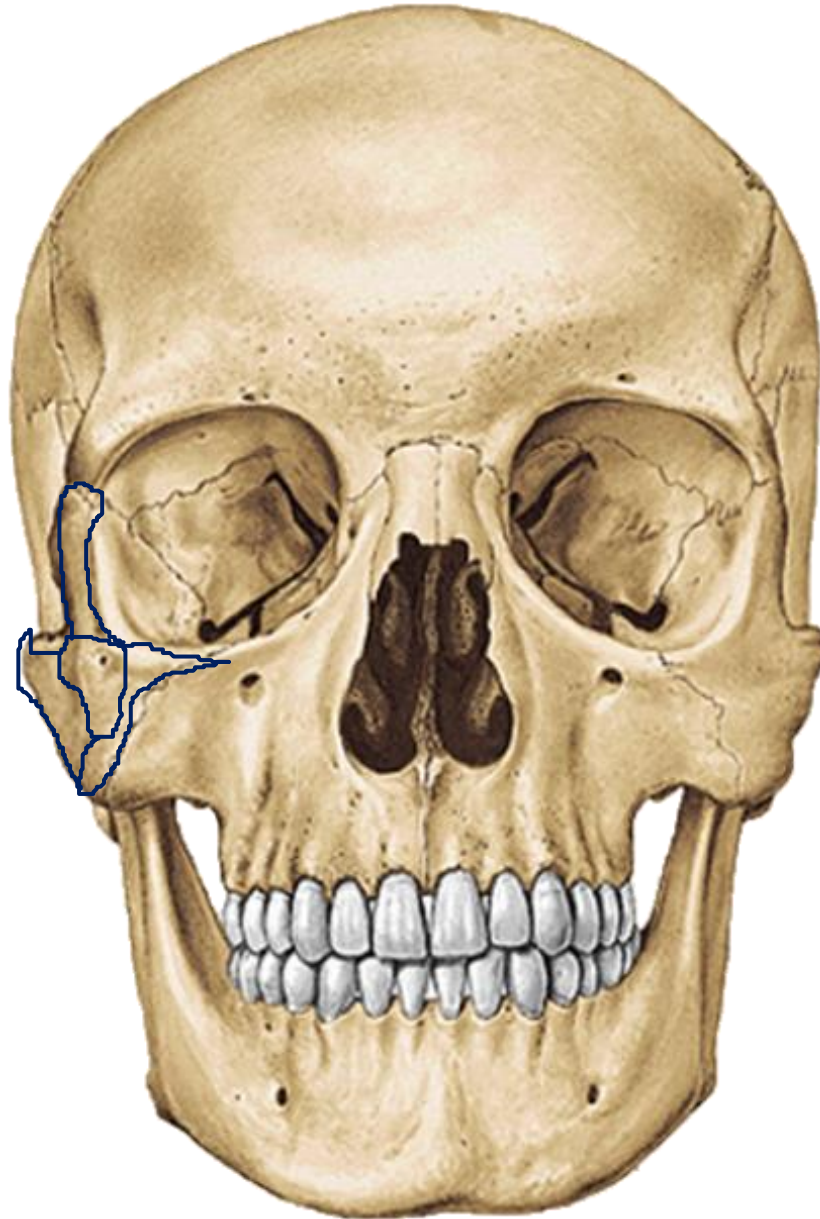




# VISTA FRONTAL: FORMAÇÕES ANATÔMICAS

## ➤ Ossos Zigomáticos

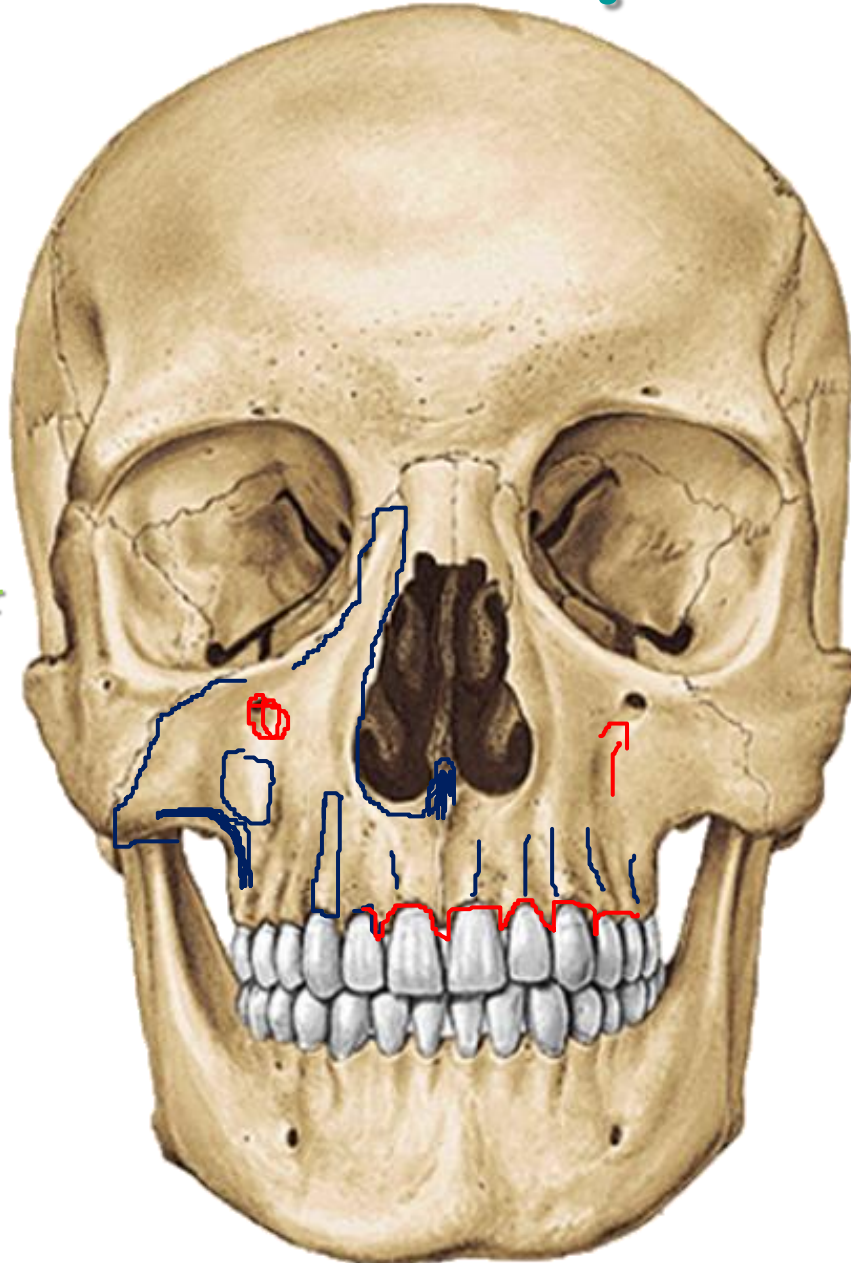
- Processo frontal
- Processo maxilar
- Processo temporal
- Forame zigomático
- Corpo



# VISTA FRONTAL: FORMAÇÕES ANATÔMICAS

## ➤ Ossos Maxilares

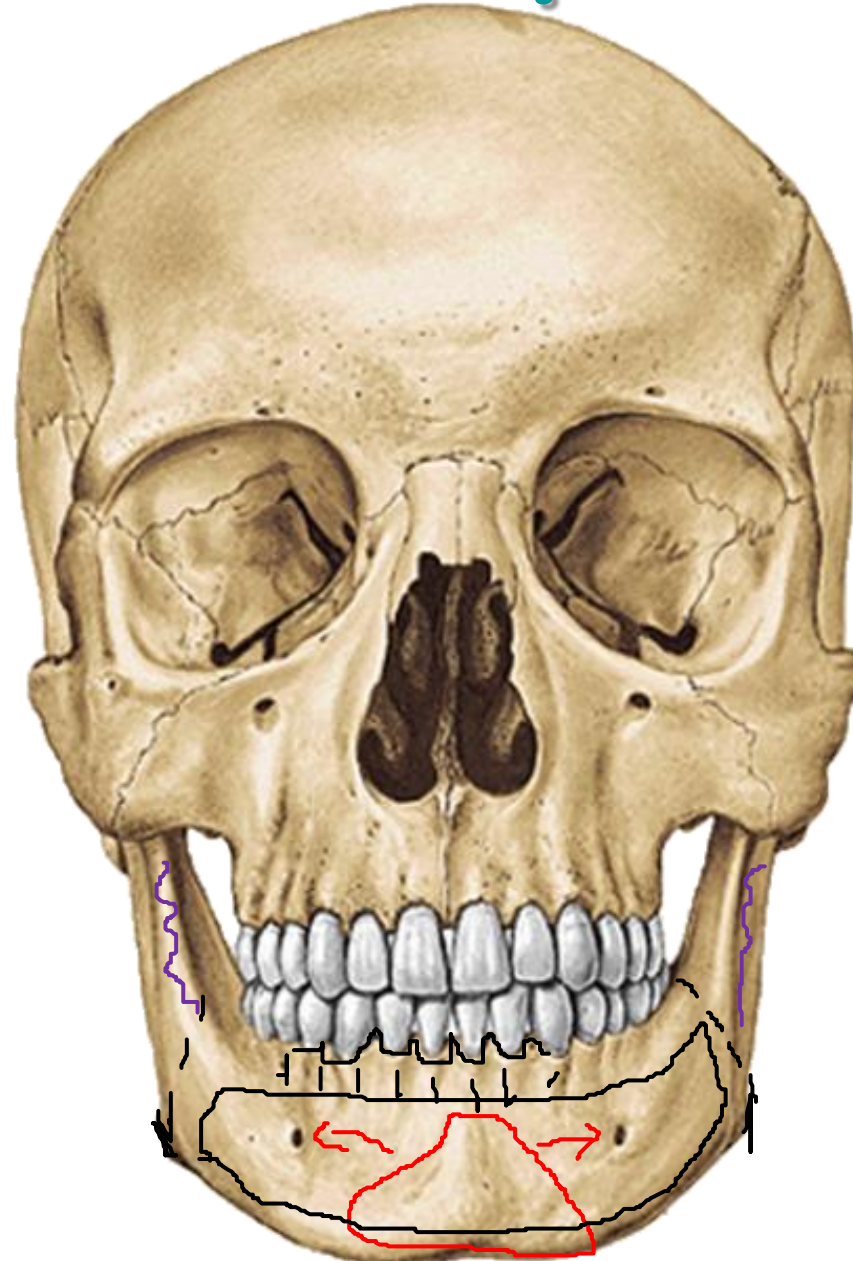
- Corpo
- Processo frontal
- Processo zigomático
- Espinha nasal anterior
- Fossa canina
- Crista zigomático alveolar
- Forame infraorbital
- Eminência canina
- Eminências alveolares
- Fóvea incisiva
- Processos alveolares





# VISTA FRONTAL: FORMAÇÕES ANATÔMICAS

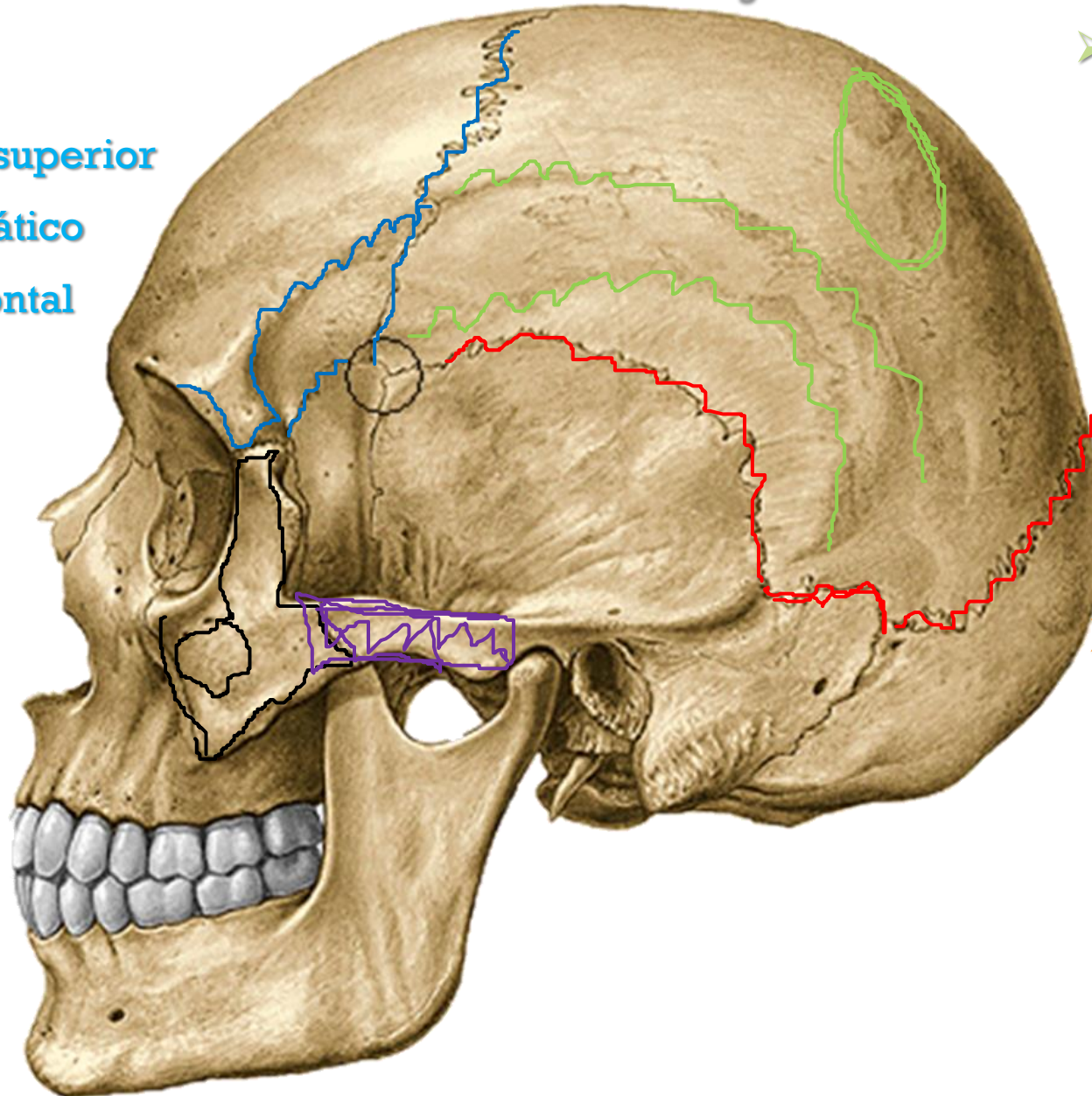
- Osso Mandíbula
  - Protuberância mentoniana
  - Forame mentoniano
  - Borda anterior do ramo
  - Ângulo
  - Eminências alveolares



# VISTA LATERAL: FORMAÇÕES ANATÔMICAS

## ➤ Osso Frontal

- Linha temporal superior
- Processo zigomático
- Sutura esfenofrontal
- Sutura coronal



## ➤ Osso Parietal

- Linha temporal superior
- Linha temporal inferior
- Túber parietal
- Sutura temporoparietal (escamosa)
- Sutura parietomastoidea
- Sutura lambdoide

## ➤ Osso Zigomático

- Corpo
- Processo frontal
- Corpo
- Processo temporal (arco Zigomático)
- Sutura têmporo-zigomática





# VISTA LATERAL: FORMAÇÕES ANATÔMICAS

## ➤ Ossos Temporais

- Sutura Temporoparietal (escamosa)
- Sutura esfenotemporal
- Poro acústico externo
- Tubérculo articular
- Fossa mandibular
- Processo estilóide
- Processo mastóide
- Forame mastóideo

## ➤ Osso Mandíbula

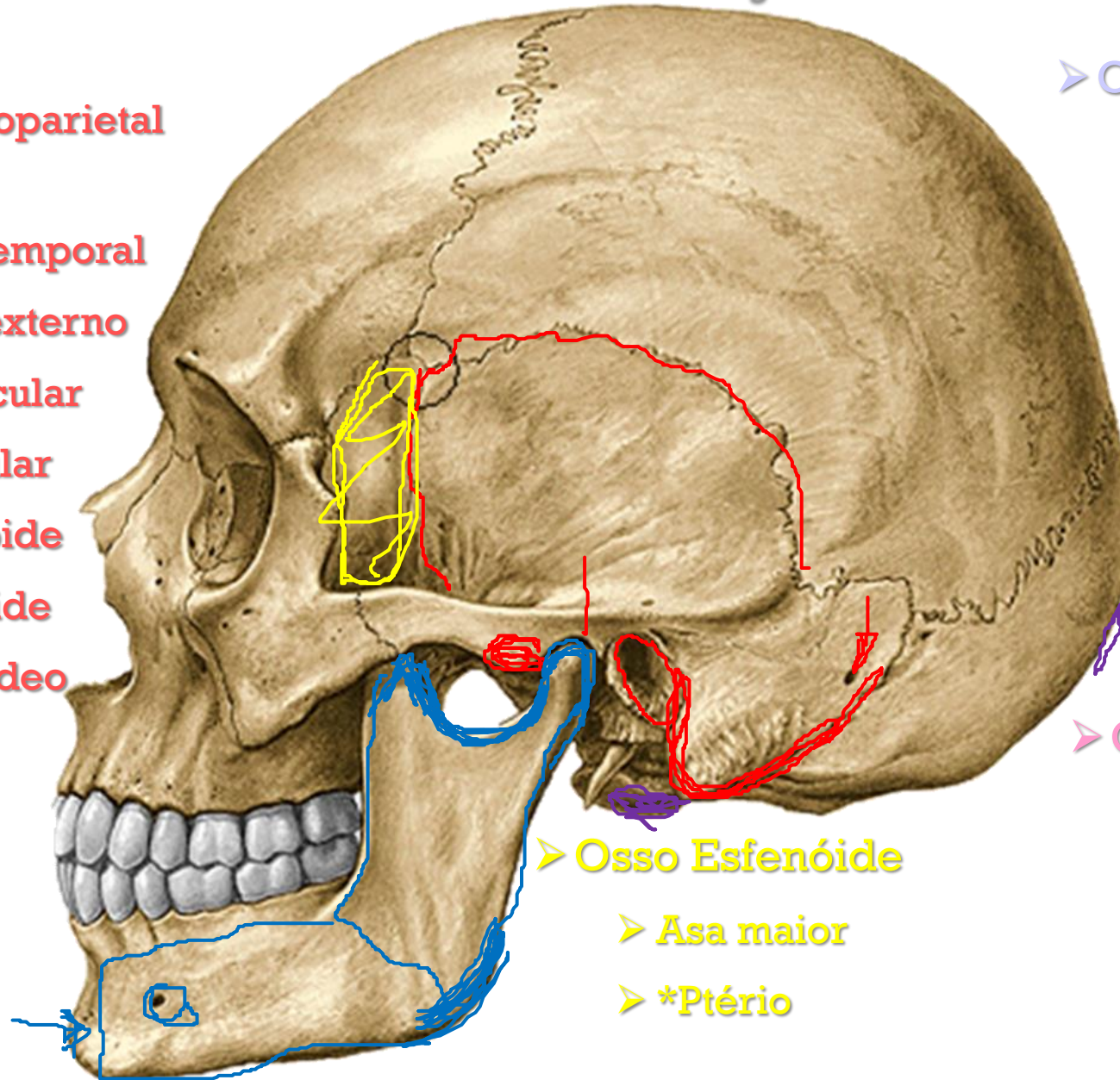
- Ramo
- Ângulo
- Incisura
- Processo condilar
- Processo coronóide
- Forame mental
- Protuberância mental

## ➤ Osso Occipital

- Côndilo occipital
- Protuberância occipital externa

## ➤ Osso Esfenóide

- Asa maior
- \*Ptério



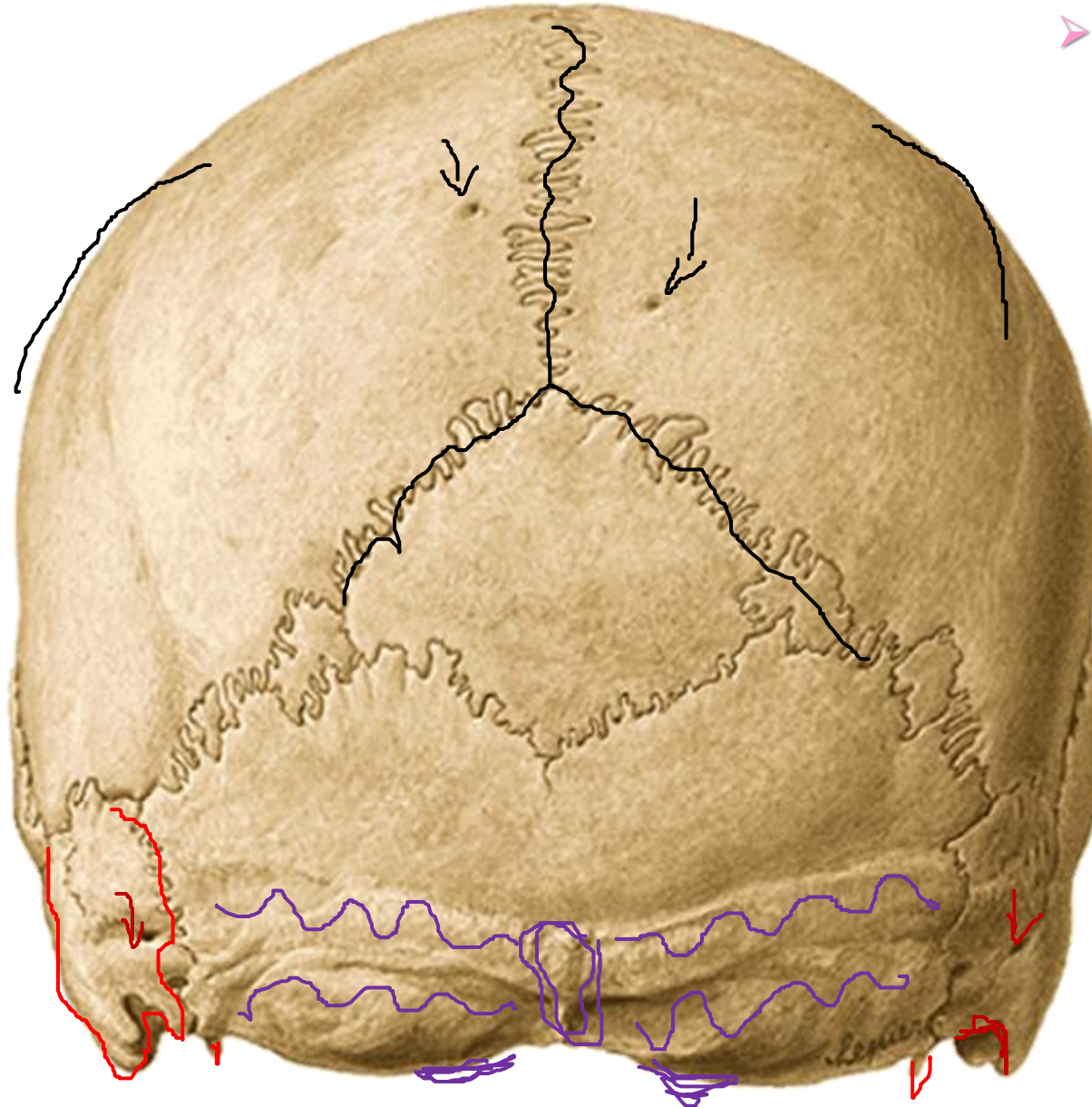
# VISTA POSTERIOR: FORMAÇÕES ANATÔMICAS

## ➤ Ossos Temporais

- Processo mastoide
- Processo estioide
- Incisura mastóidea
- Forame mastoideo

## ➤ Ossos Parietais

- Eminências
- Forames
- Sutura Sagital
- Sutura Lambdóidea



## ➤ Osso Occipital

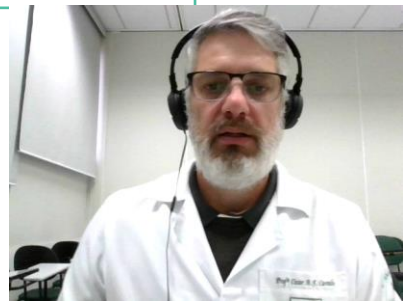- Côndilo occipital
- Protuberância occipital externa
- Protuberância Occipital externa
- Linha nucal superior
- Linha nucal inferior
- \*ínio

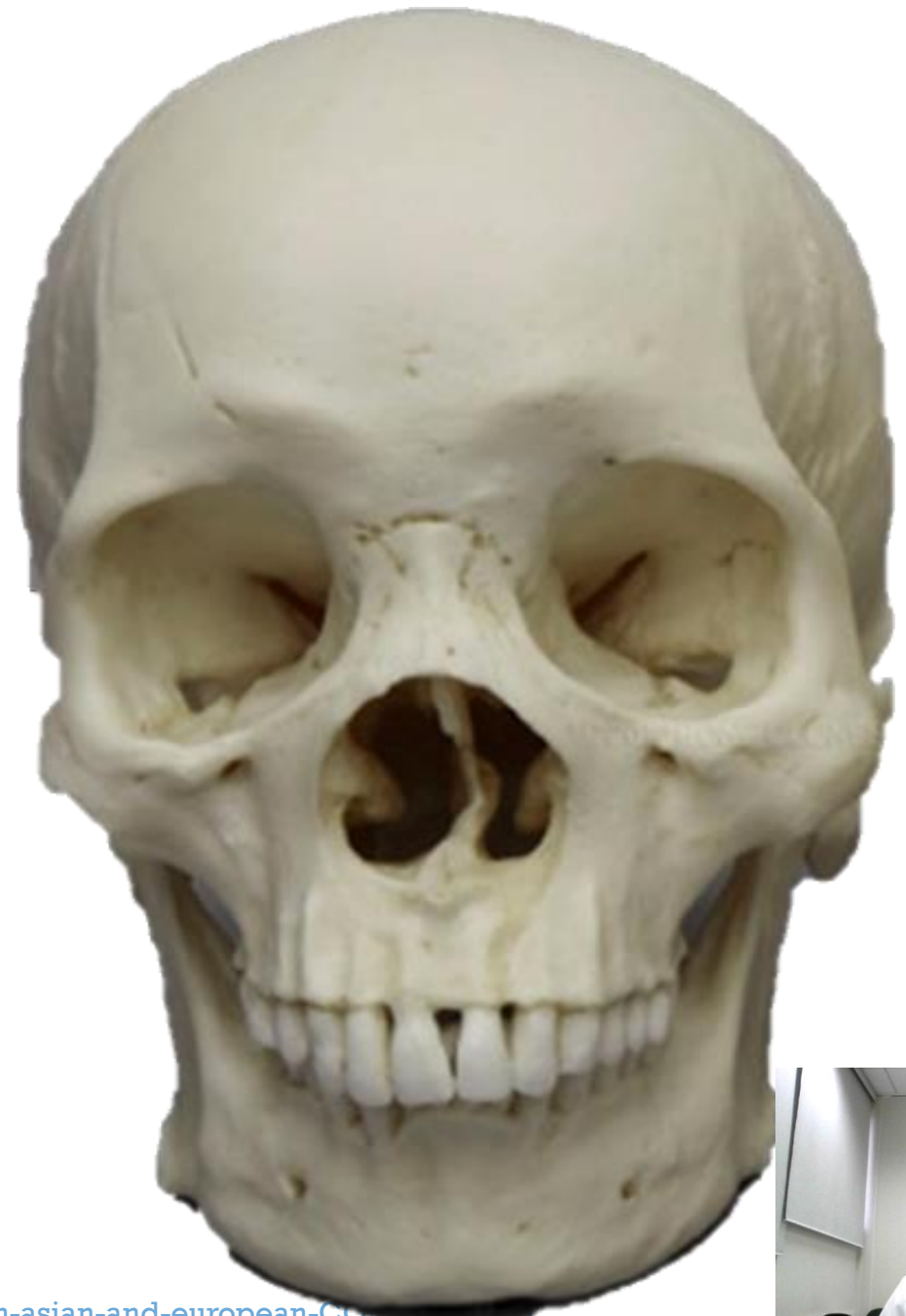
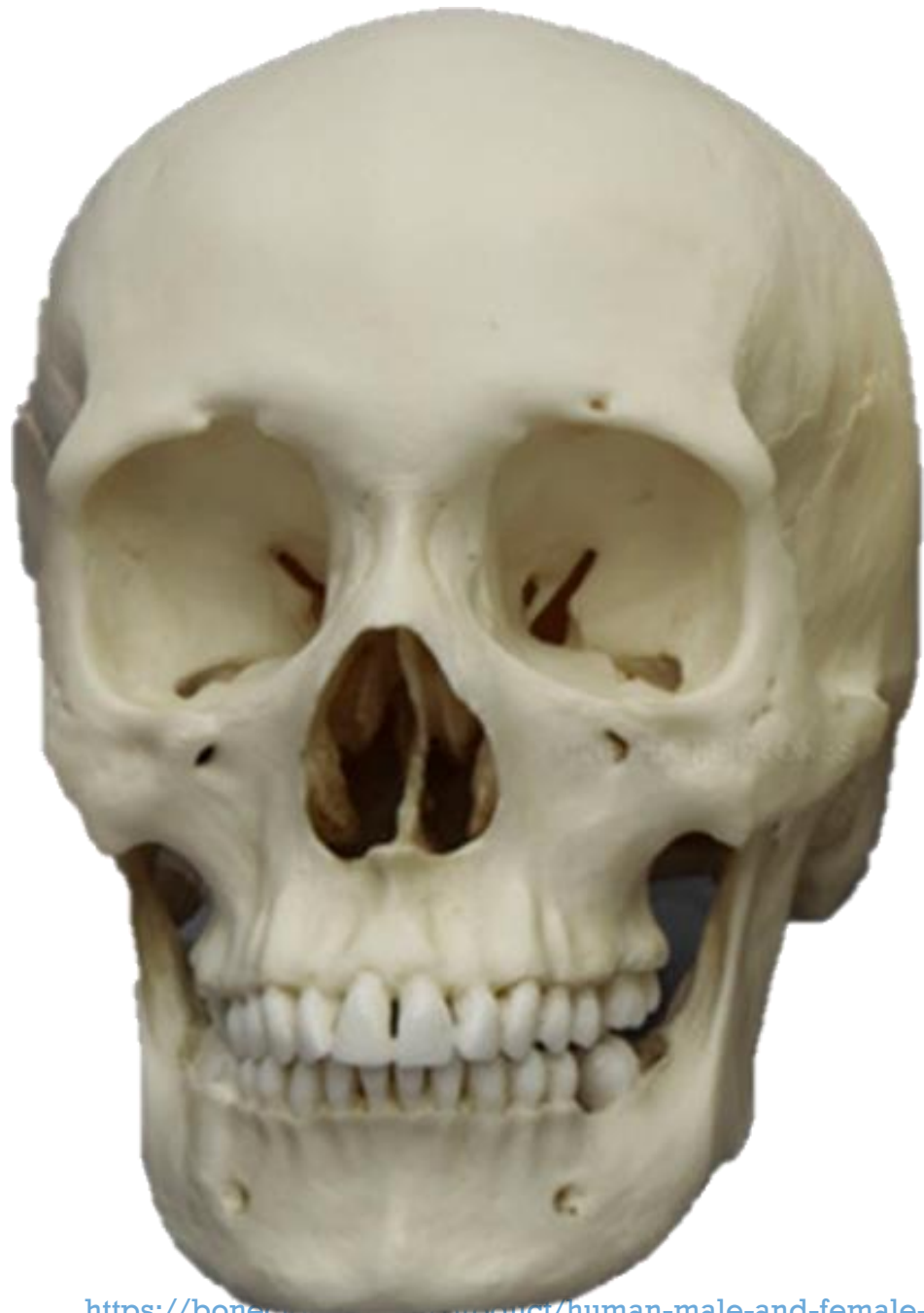


# ASPECTOS SEXUAIS

<b>Formação Anatômica</b>	<b>Masculino</b>	<b>Feminino</b>
<b>Processo mastóide</b>	++	+
<b>Posição do processo mastóide</b>	+ Lateral	+ Medial
<b>Protuberância occipital externa</b>	++	+
<b>Borda inferior do zigomático</b>	++	+
<b>Ângulo da mandíbula</b>	++	+
<b>Margens supraorbitais</b>	- “cortantes”	+ “cortantes”
<b>Seios Frontais</b>	+ volumosos	- volumosos
<b>Ramos da mandíbula</b>	+ largos	- largos
<b>Glabela</b>	+ desenvol..	- desenvol..
<b>Arco superciliar</b>	+ desenvol..	- desenvol..
<b>Perfil do Crânio</b>	+ robusto	+ suave

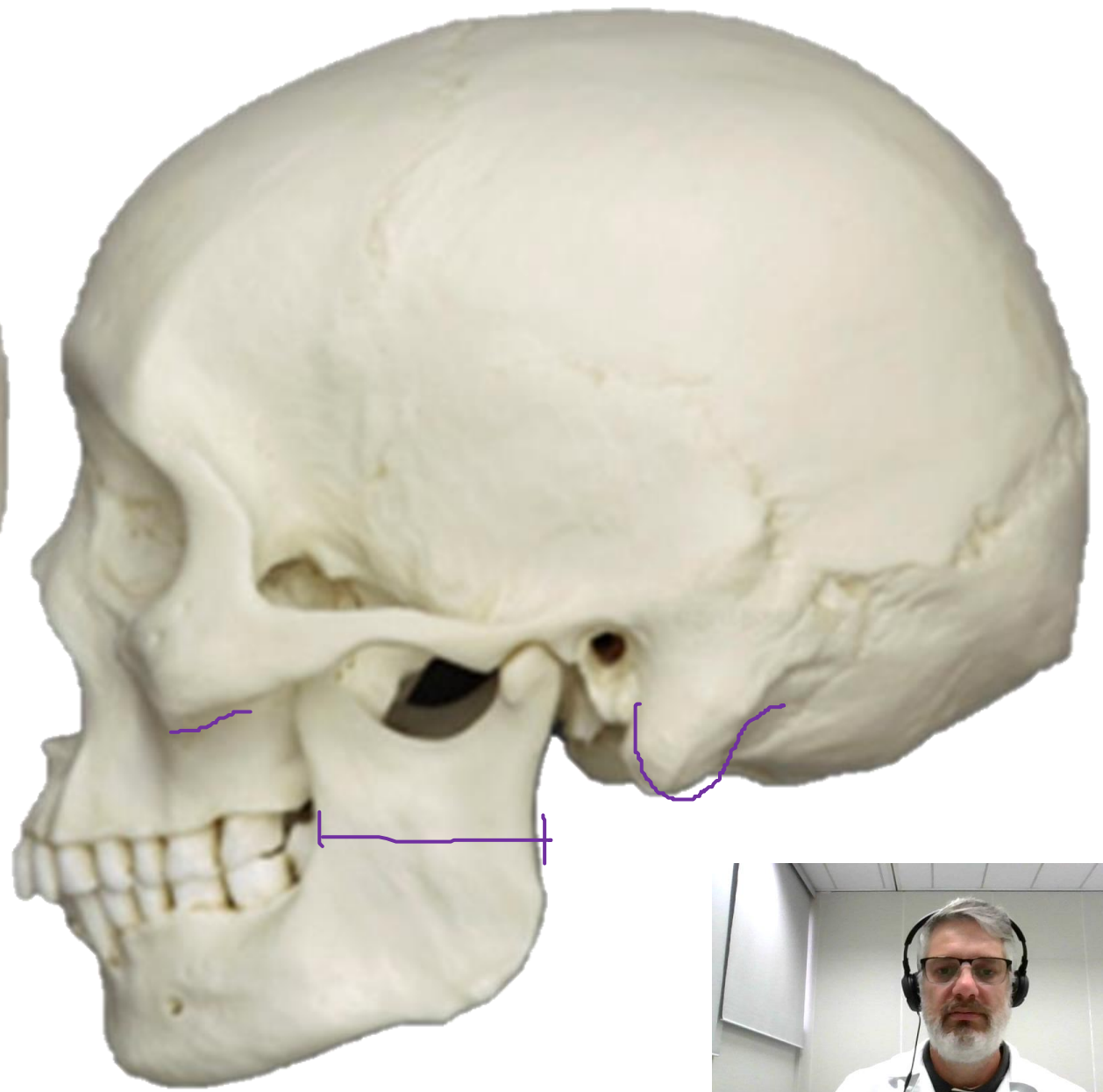
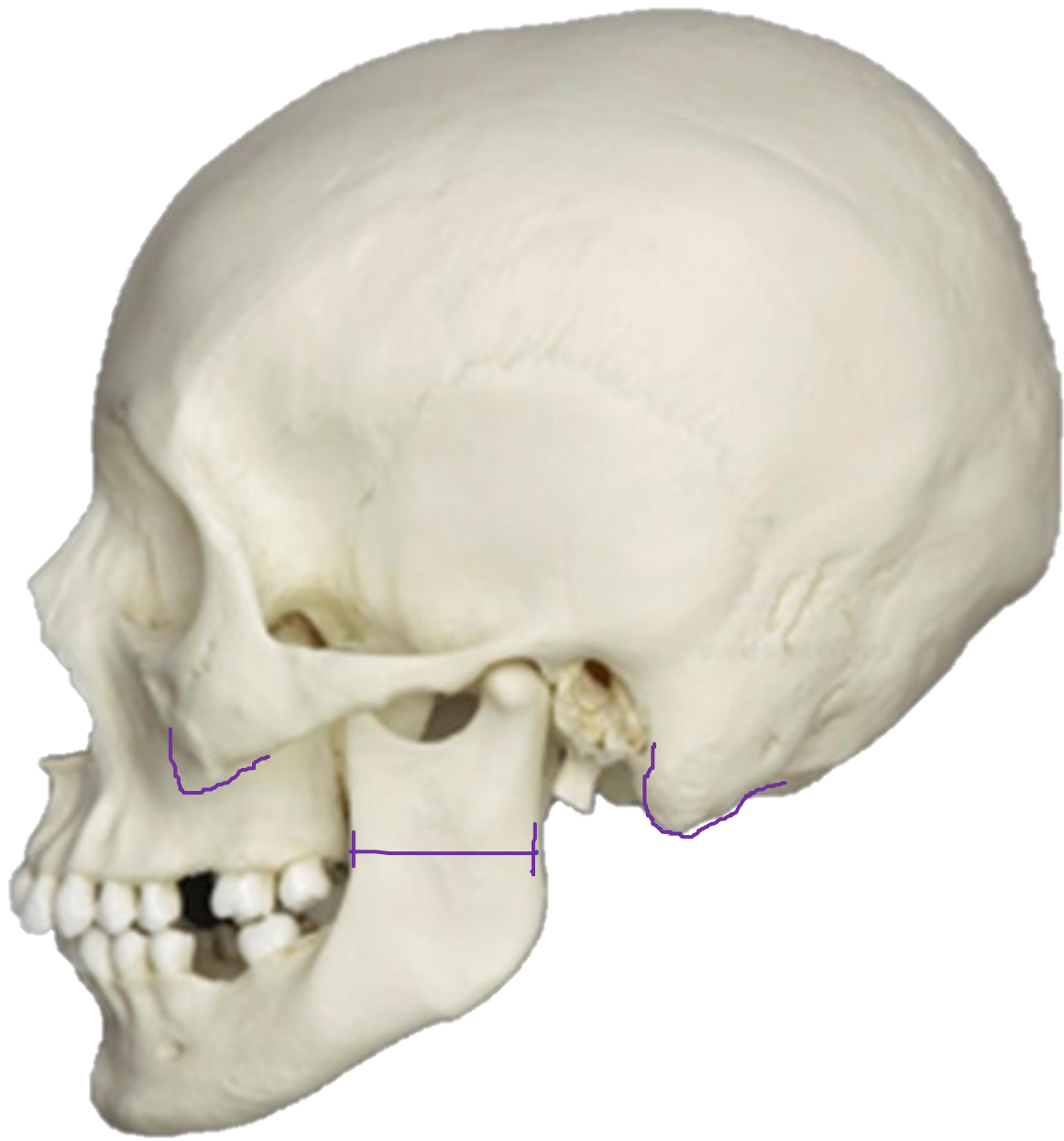




<https://boneclash.com/product/human-male-and-female-skulls-african-asian-and-european-Complete-Set/>







# ASPECTOS ETÁRIOS

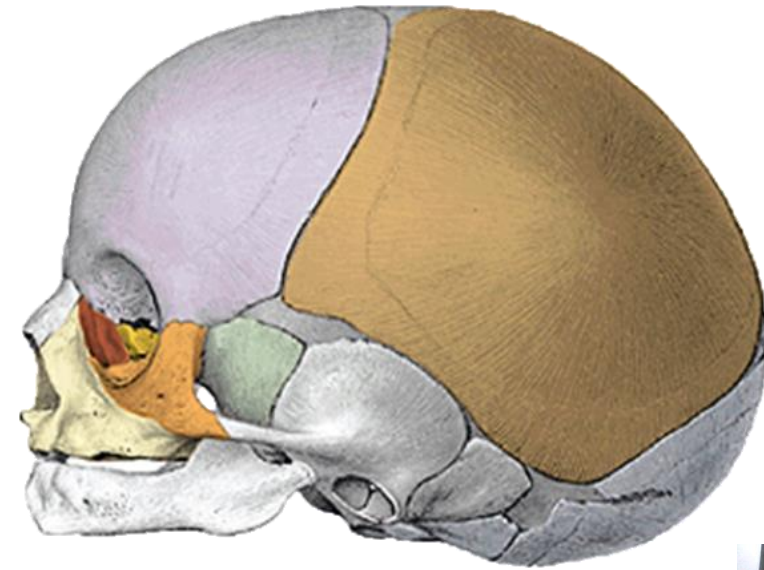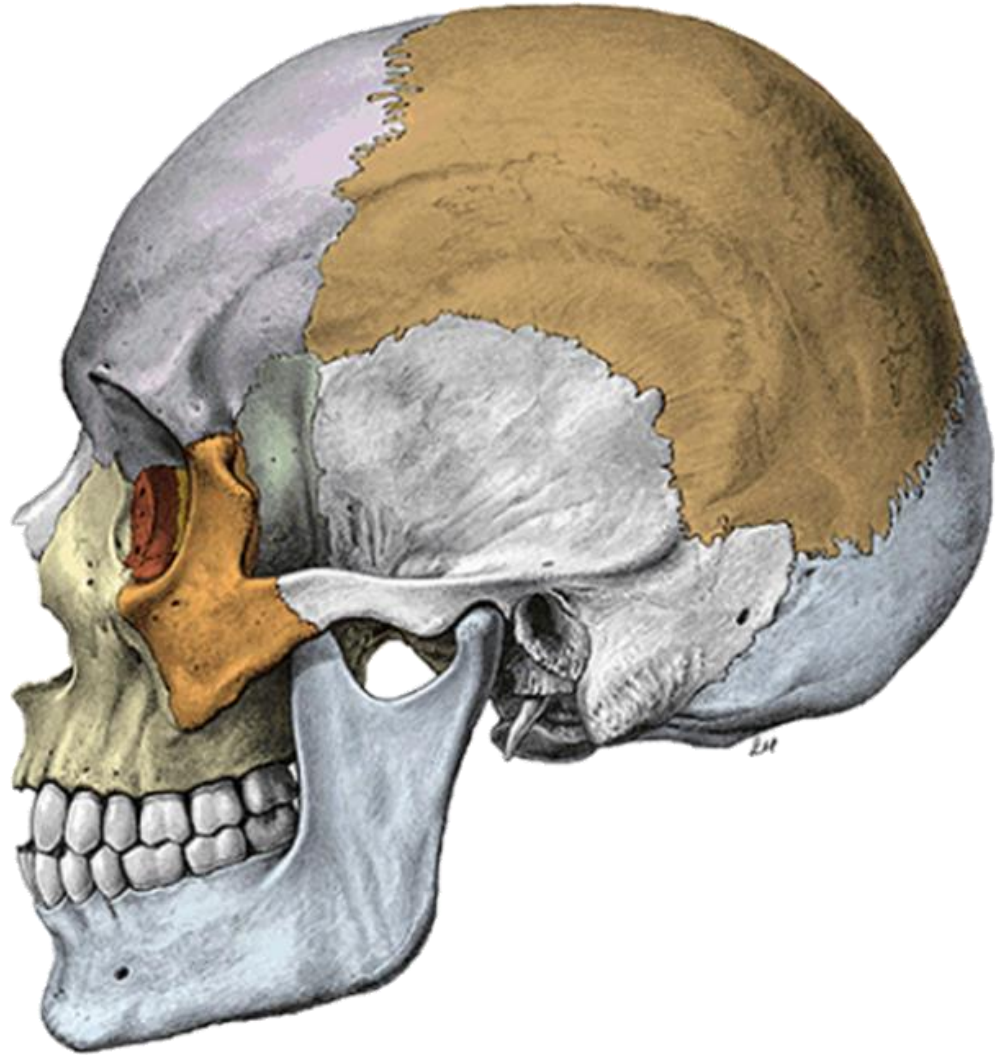
<b>Formação Anatômica</b>	<b>Características</b>
<b>Dentição</b>	Ate os 25 anos é possível determinar a idade com margem de erro muito pequena considerando
	Mandíbula – fusiona até o segundo ano de vida
<b>Suturas</b>	Frontal – segunda metade do primeiro ano de vida
<b>Fontículo anterior (*Bregma)</b>	Ossifica-se no final do segundo ano de vida
<b>Fontículo posterior</b>	Ossifica-se no final do quarto mês de vida
<b>Fontículos Antero-laterais e póstero laterais</b>	Ossificam-se no final do quarto mês de vida
<b>Sincondrose esfeno-occipital</b>	Ossificam-se entre 16 e 17 anos

<b>Proporção neurocrânio versus viscerocrânico</b>	<b>Nascimento - 8/1</b>	<b>2º ano - 6/1</b>	<b>5º ano - 5/1</b>	<b>Adulto - 2/1</b>
<b>Sinostose Sagital</b>			22º ano de vida	
<b>Sinostoses Occipitais</b>			26º ano de vida	
<b>Fechamento completo</b>			~80º ano de vida	

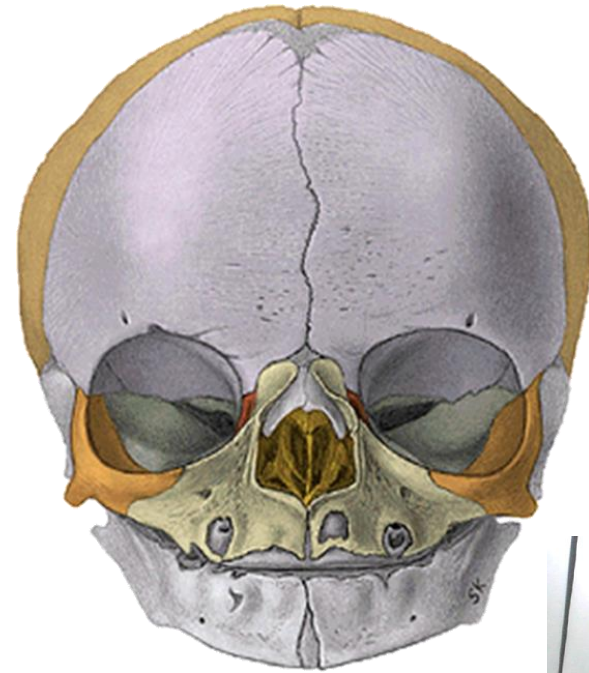
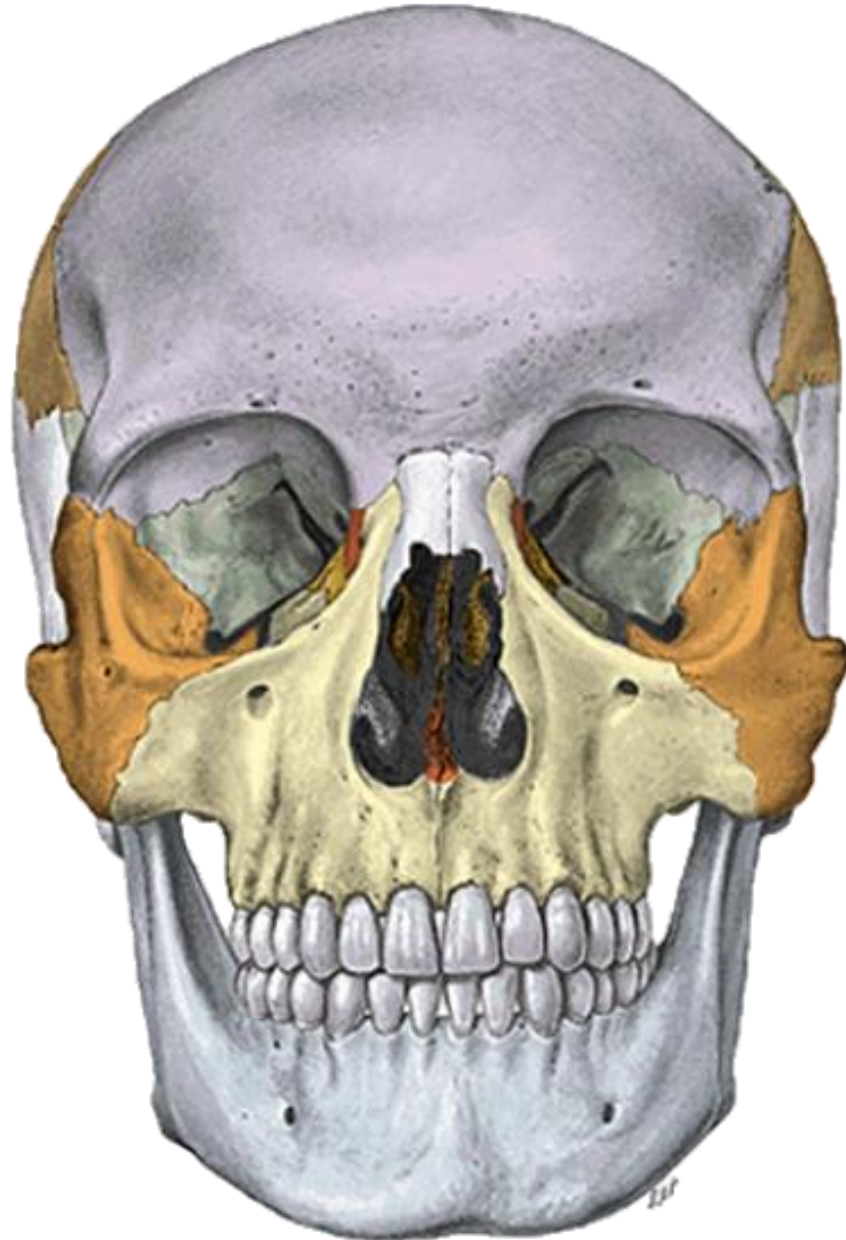




# ASPECTOS ETÁRIOS



# ASPECTOS ETÁRIOS





# REFERÊNCIAS

- **Básica**
  - Anatomia da Face. Miguel Carlos Madeira. Ed. Sarvier
  - Neuroanatomia Funcional. Angelo Machado. Ed. Atheneu
  - Atlas de Anatomia Humana. Sobotta-Becher. Ed. Rocca
- **Complementar**
  - Anatomia Odontológica. Figun e Garino. Ed. Artmed
  - Anatomia Clínica. Moore. Ed. Guanabara

