

AULA: MANIFESTAÇÕES OCULARES DE DOENÇAS SISTÊMICAS

PROFESSOR: Eduardo Melani Rocha

TRANSCRIÇÃO: Luís Felipe Visconde

EDIÇÃO: Sara Caixeta

OBEJTIVOS:

- Relacionar queixas e achados oculares com doenças sistêmicas que o paciente apresente;
- Usar sinais e sintomas oculares, que o paciente manifeste em uma primeira visita, para fazer o diagnóstico de doenças sistêmicas;

INTRODUÇÃO:

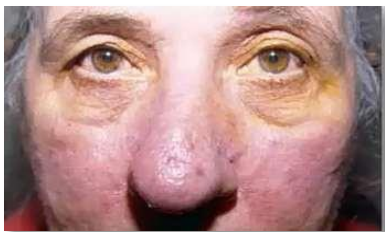- A razão que nos permite que essas relações sejam estabelecidas é a integração entres os vários sistemas, que pode se dar em vários níveis:
 - Na embriologia
 - Na genética
 - Na integração de diferentes sistemas via vasos, sistema imune, sistema endócrino e sistema nervoso
 - Na exposição comum a agentes externos

DOENÇAS SISTÊMICAS QUE AFETAM OS OLHOS

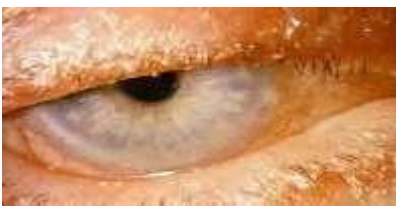DOENÇAS DE PELE

- Existem múltiplas doenças de pele que podem acometer os olhos (pois o tegumento também está presente na pálpebra e na superfície ocular, envolvendo córnea e conjuntiva). Dentre elas, citamos:

ACNE ROSÁCEA (confere aspecto hiperemiado à região malar, nariz e fronte); Essa condição pode gerar obstrução das glândulas sebáceas e, se isso acontece na pálpebra, o indivíduo pode ter inflamações e irritação ocular e, por vezes, manifestações inflamatórias mais sérias;



DERMATITE SEBORREICA (condição em o indivíduo produz caspas e secreção sebácea espessada, o que gera retenção de secreção ao redor dos cílios);

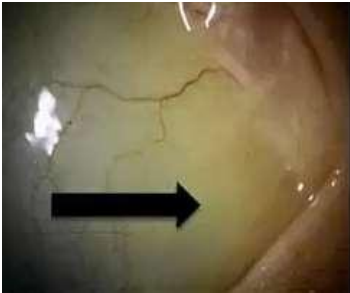


PÊNFIGO E PSORÍASE (manifestações inflamatórias e irritação ocular, além de promover fragilidade do filme lacrimal);

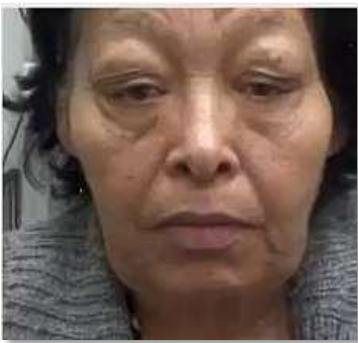DOENÇA HEMATOLÓGICAS

ANEMIA FALCIFORME: hemácias falcizadas podem obstruir vasos da conjuntiva, gerando vasos com aspecto de “vírgula” (que não têm conexão com a trama vascular). Na retina, tecido que possui necessidade metabólica maior, a obstrução dos vasos faz com que o tecido responda promovendo neovascularização. Esses vasos neoformados são, normalmente, mais frágeis e podem originar sangramentos e induzir fibrose.

LEUCEMIAS: coleções tumorais de células da linhagem branca na região periocular podem gerar os chamados cloromas, como na imagem:



LINFOMAS: a coleção das células tumorais do linfoma pode infiltrar o tecido exócrino (infiltrado linfocitário no sistema glandular), como a região orbitária, glândulas lacrimais e, algumas vezes, se combinar com intumescimentos na região de cabeça e pescoço, como na imagem:



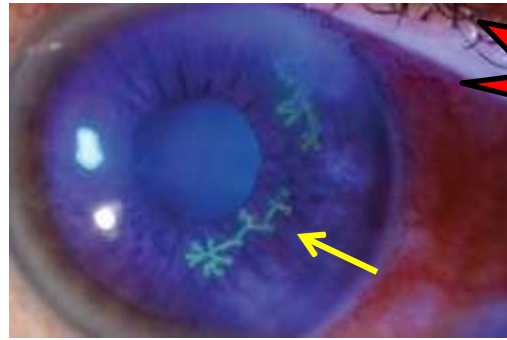
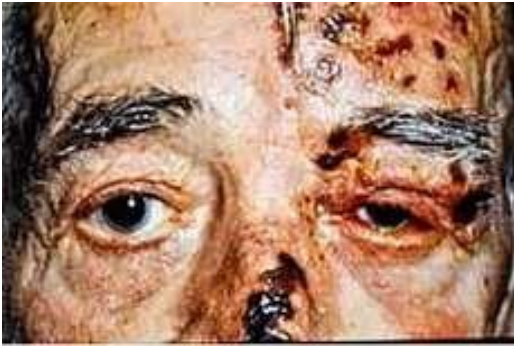DOENÇA DO ENXERTO VS HOSPEDEIRO (GVHD): o paciente ao receber células imunes de outro indivíduo (por transfusão sanguínea ou transplante de medula óssea) pode iniciar com um quadro imuno-mediado em que as células recebidas passam a atacar componentes do próprio hospedeiro. Alguns dos órgãos mais afetados por essa resposta imune são a conjuntiva e glândulas lacrimais.

DOENÇAS INFECCIOSAS

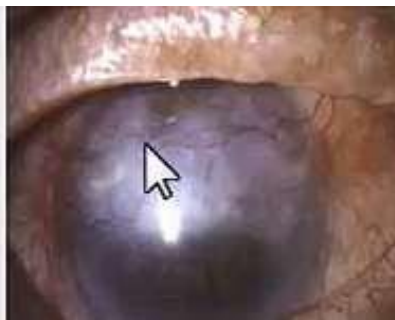AIDS: pode gerar uma série de manifestações oculares complexas relacionadas à baixa imunidade (p.ex: infecções oportunistas e neoplasias), à própria doença ou à síndrome de recuperação imunológica. É um tema bastante extenso;

TOXOPLASMOSE (comum na infância)

HERPES ZOSTER: acomete indivíduos que tiveram varicela e permanecem com o vírus em repouso no tecido nervoso. Pode haver reativação do vírus, acometendo o ramo oftálmico do trigêmeo. Há o aparecimento de vesículas e erupções em região periocular (por vezes, acomete a superfície ocular), na que se manifestam apenas na hemiface comprometida, respeitando a linha média. Quando o vírus do Zoster se infiltra na córnea, ele pode gerar uma ceratite herpética com lesão típica (semelhante a um ramo de samambaia), vista ao se pingar o corante de fluoresceína:



HANSENÍASE: pode haver perda do supercílio (madarose), inchaço de algumas regiões de extremidades próximas aos olhos, e a ceratopatia neurotrófica (perda de sensibilidade da córnea que leva a múltiplos e pequenos traumas. Esses traumas estimulam uma cicatrização e neovascularização local, levando a uma perda lenta e progressiva da visão).



PEDICULOSE (PIOLHO): condição frequente na infância, que pode atacar os cílios. Quando não bem tratada, pode levar à persistência do agente nos cílios palpebrais.

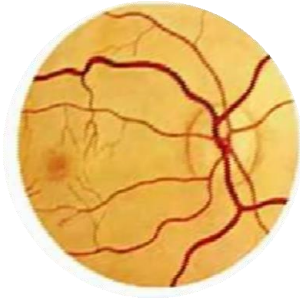


DOENÇAS CARDIOVASCULARES

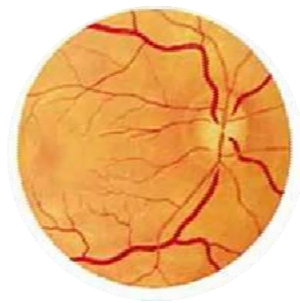
- Em algumas doenças, a oftalmologia tem papel relevante auxiliando no diagnóstico. São infrequentes as repercussões oculares das doenças cardiovasculares, apesar de acontecerem (p.ex: perda da visão por hipertensão).
- O exame de fundo de olho pode ser útil para avaliar o quanto agressiva a hipertensão tem sido, ao longo do tempo, à microvasculatura (os vasos retinianos são um reflexo do estado da microcirculação);
- A patogênese das modificações observadas ao fundo de olho e causadas pela hipertensão está relacionada ao espessamento de artérias e arteríolas, o que promove uma compressão da vênulas e gerando uma incompetência capilar. Ao longo do tempo, essa incompetência gera extravasamento de líquido para a retina.

PROGRESSÃO DAS ALTERAÇÕES RETINIANAS NA HAS

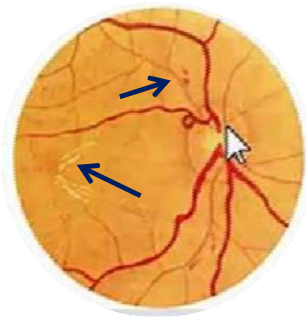
- Na retina normal, as veias mostram-se mais escuras, com calibre relativamente maior que o das arteríolas e elas correm praticamente paralelas umas às outras:



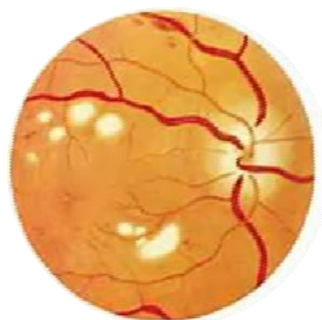- Nas fases iniciais da HAS, as arteríolas mostram-se com calibre reduzido e coloração mais clara (parede enrijecida com coluna de sangue mais fina):



- Na progressão da doença, começam a aparecer pequenos sinais de incompetência vascular, com focos de pequenos sangramentos e pequenas coleções de material hialino (chamados de exsudatos duros), mostrando que houve extravasamento de fluido para a retina;



- Por fim, nas fases mais graves e avançadas, notam-se manchas algodinosas, que representam áreas de infarto retiniano. Há maior número das manchas de sangue e nota-se a perda da nitidez do contorno da papila (indicando que o indivíduo está entrando condição de papiledema, ou seja, uma hipertensão intracraniana, levando a um extravasamento maior de líquido e interrompendo o fluxo de retorno sanguíneo. Tudo isso leva a um inchaço da cabeça do nervo óptico, borrando os contornos da papila):



→ Essas alterações podem ser graduadas, a fim de se facilitar o registro médico:

Grau 0 = retina normal

Grau 1 = Estreitamento arteriolar

Grau 2 = Constricção focal

Grau 3 = espessamento arteriolar + exsudação e/ou hemorragias

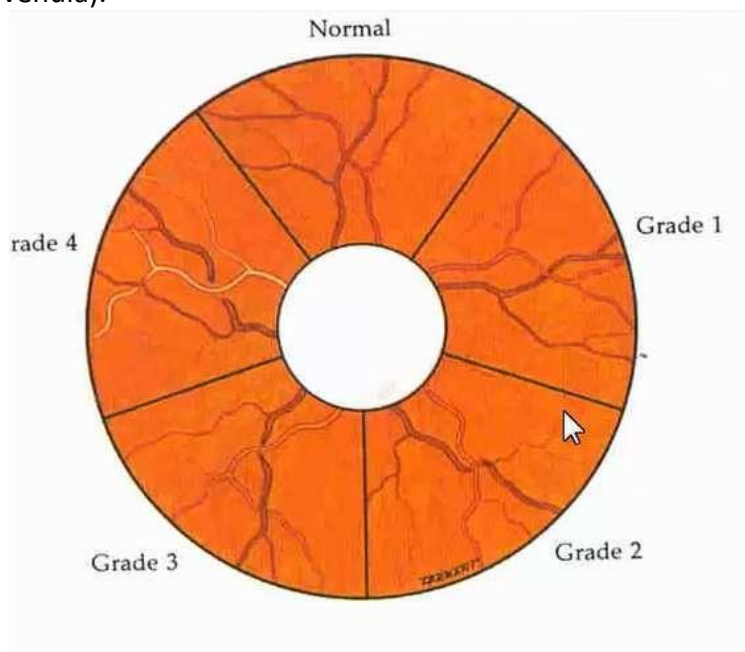
Grau 4 = alterações vistas no grau 3 associadas com a presença de papiledema

→ Outra forma de classificação leva em consideração critérios e características ao fundo de olho que sinalizam cronicidade de lesão, tais como:

Grau 2 = presença de cruzamento patológico entre vênulas e arteríolas. Isso ocorre pela rigidez do vaso arteriolar, que gera deflexão da vênula.

Grau 3 = presença de vasos em fio de cobre (presença de arteríolas mais claras, em função da redução do fluxo de sangue que passa por essas em consequência ao espessamento da parede arteriolar).

Grau 4 = presença de vasos em fio de prata (arteríola com paredes muito espessadas, que interrompem o fluxo de sangue. Nessa condição, a parede vascular está tão espessada que ela induz o colapamento da vênula).

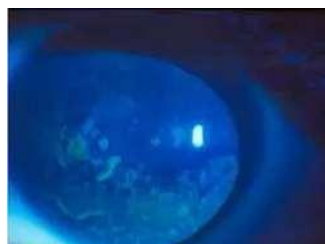
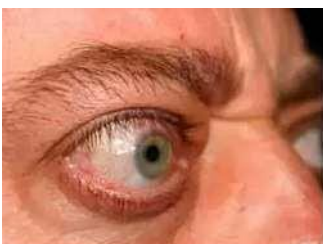
DOENÇAS ENDÓCRINAS

DIABETES MELLITUS (estudado na aula de retinopatia diabética);

TIREOIDEOPATIAS AUTOIMUNES:

→ **DOENÇA DE GRAVES:** há ocupação do espaço orbitário por material inflamatório, levando a proptose, inflamação do músculo e retração da pálpebra superior, levando a uma face característica. Essa reação autoimune inflamatória também pode se estender para glândulas lacrimais, gerando redução da produção de lágrimas, desconforto ocular, irritação e ceratites por deficiência de lágrimas.

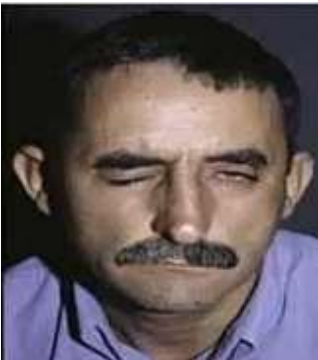

DOENÇAS METABÓLICAS e NUTRICIONAIS

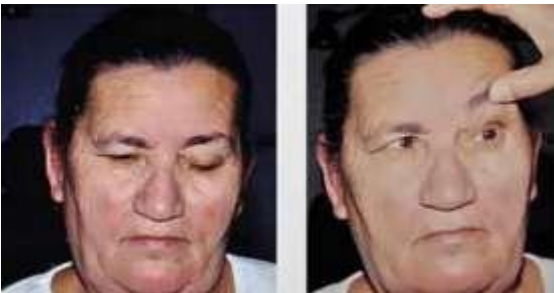HIPOVITAMINOSE A: comum em regiões de profunda carência de alimentos. Está associada a condições que aumentam suscetibilidade e gravidade a infecções (sobretudo respiratórias). Há perda do brilho conjuntival e aparecimento de uma placa amarronzada sobre a esclera (conhecida como mancha de Bitot). Pancreatites crônicas, desvios alimentares e outras condições adquiridas também pode levar a hipovitaminose A, gerando cegueira noturna e inflamação da superfície ocular.

DOENÇAS NEUROLÓGICAS

PARILISIA FACIAL: condição que dificulta a oclusão ocular. Assim, o olho fica exposto, o que pode levar a irritação ocular e ulcerações corneanas (que podem ter repercussões mais sérias a longo prazo. Por isso, deve-se fazer proteção imediata do olho nessas situações).



MIASTENIA GRAVIS: condição auto-imune que compromete a placa motora levando a enfraquecimento ocular. Isso pode incapacitar o paciente de abrir os olhos. Por vezes, o enfraquecimento dos músculos extra-oculares levam a um desvio do bulo ocular e cursam com diplopia. Essa diplopia tende a ser cíclica, piorando ao final do dia.

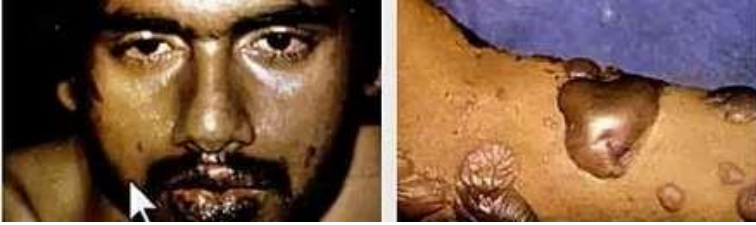

NEUROFIBROMATOSE: além dos sinais característicos da pele (manchas e tumorações), pode haver comprometimento de pálpebra e íris.

ETILISMO CRÔNICO: leva a neuropatia óptica e perda gradual da visão.

DOENÇAS INFLAMATÓRIAS

SIND. DE STEVENS-JOHNSON: apresenta intersecções com diversas áreas clínicas. Pode ser causada por uso prolongado de medicamentos, que funcionam como gatilho para a manifestação de uma doença autoimune que atinge o tegumento de forma agressiva. O indivíduo pode ter, após alguns dias usando a medicação, pode apresentar uma reação que ataca mucosas (inclusive a conjuntival) e a pele. Se essa condição persiste por longa data, o indivíduo pode evoluir sequelas graves e cegueira.



SINDROME DE SJOGREN: marcada pela presença de uma tríade de sintomas:

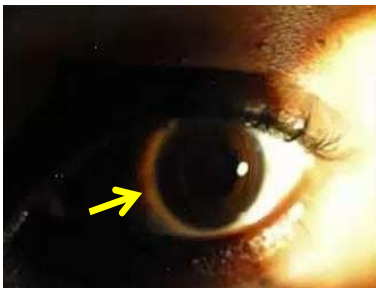- Falta de lágrima
- Falta de saliva
- Associação com doenças do colágeno (p.ex: Artrite reumatoide)

Nessa condição, a biópsia da glândula salivar mostra conteúdo leucocitário focal ocupando o parênquima glandular.

EXPOSIÇÃO A AGENTES AMBIENTAIS

- A exposição crônica a agentes ambientais podem produzir lesões que, a longo do tempo, podem trazer sequelas ao indivíduo. Dentre os principais agentes, citamos:

RADIAÇÃO ULTRAVIOLETA: exposição comum entre indivíduos que trabalham no campo e construção civil, sem uso de óculos protetores. Pode levar a ceratose actínica, retração palpebral e superexposição dos olhos. Curiosamente, a córnea desses indivíduos funciona como um prisma, desviando os raios de luz para áreas específicas do olho. Essa região superexposta ao sol é sítio frequente de neoplasias e pterígeo. Além disso, a radiação UV favorece a opacificação precoce do cristalino e degeneração retiniana.



CONCLUSÃO

- Devemos ter em mente que várias dessas doenças oculares aqui citadas necessitam de um acompanhamento de outras clínicas.
- Os achados oftalmológicos podem ser úteis para apoiar o diagnóstico e prever prognóstico de doenças sistêmicas, podendo guiar ou poupar exames subsidiários.