

# Afecções cirúrgicas do aparelho urogenital dos equinos

Profa. Dra. Ana Lúcia Miluzzi Yamada

VCI 545 – FMVZ - USP

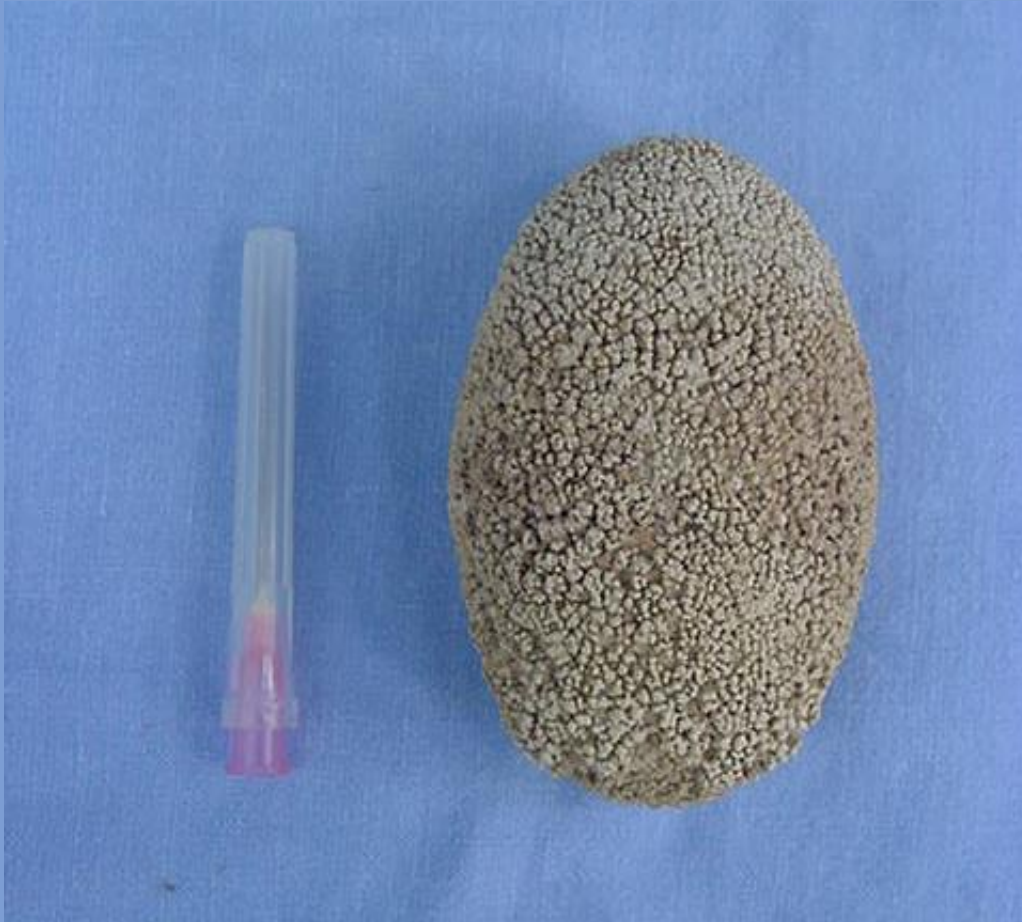# Afecções cirúrgicas do aparelho urogenital dos equinos

- Urolitíase
- Anomalias congênitas
- Discussão de artigos



# Urolitíase

- Apresentação pouco frequente
- Urólito/Cálculo urinário são concreções (pedras)
- Podem ocorrer em qualquer parte do trato urinário
- Nos equinos, maior incidência em uretra e bexiga
- Diversas formas
  - Ovoide/esferoidal/multifacetada
  - Forma depende dos fatores predisponentes



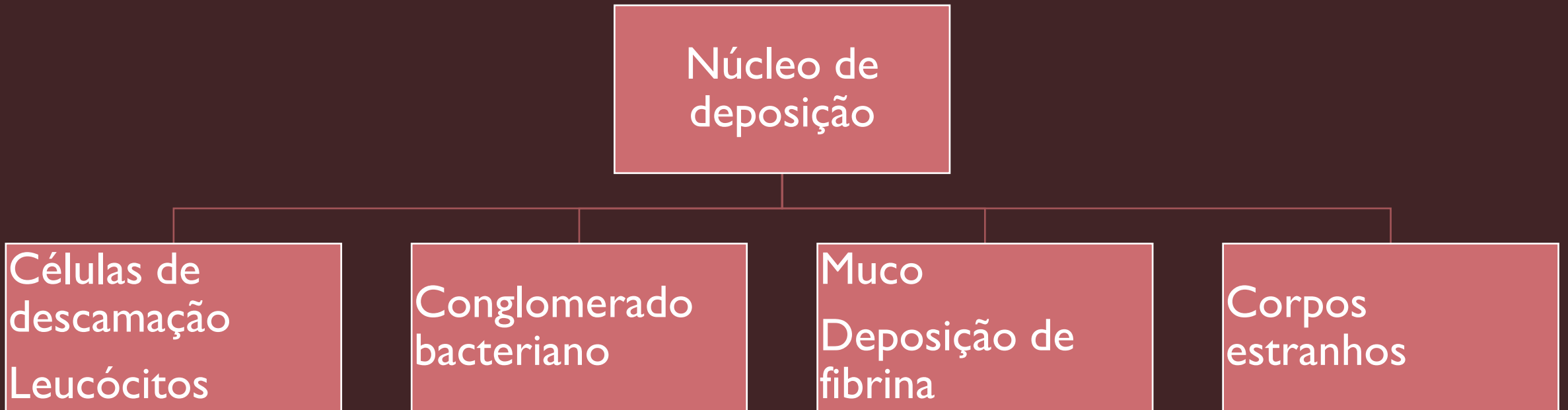
- Animais adultos (> 10 anos)
- Machos
- Alterações metabólicas/ infecciosas
- Dieta rica em minerais/ concentrado
- Taxa de excreção urinária
- Ingestão de água



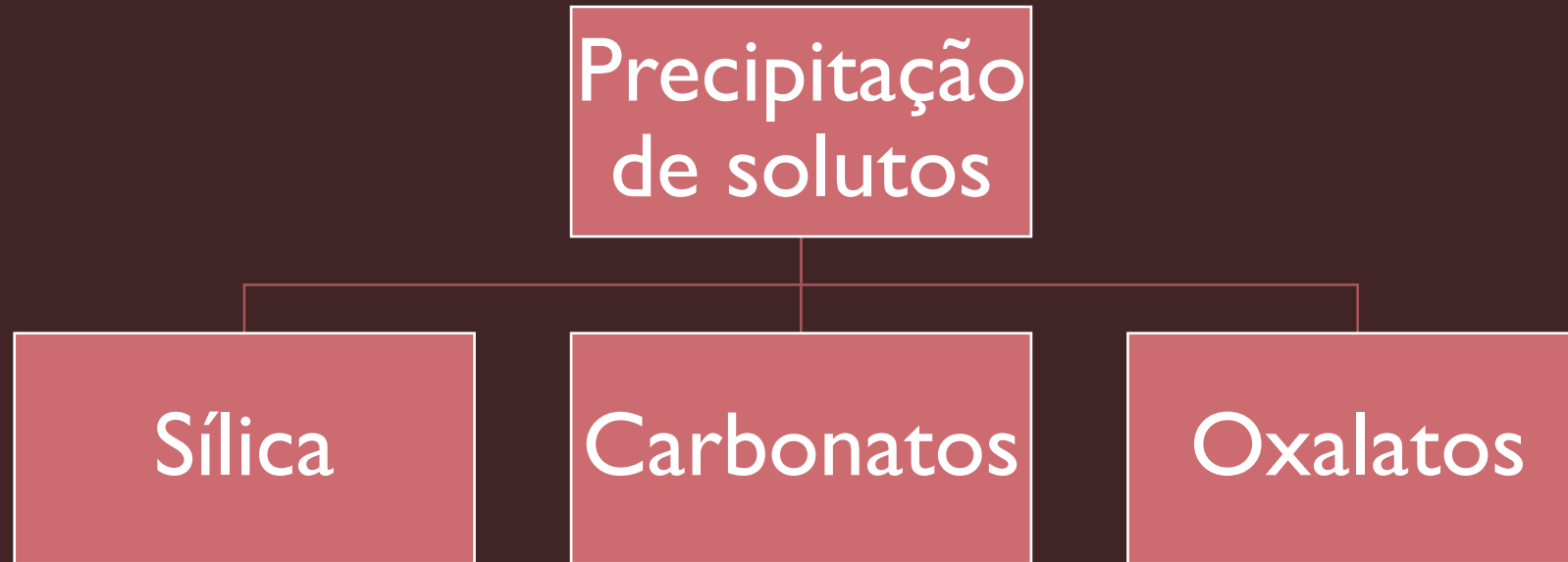
# Formação

Nucleação e precipitação de cristal

- Urina supersaturada
- Estase
- Meio Alcalino



# Formação



- Cálcio →→ CARBONATO DE CÁLCIO
- Amônia
- Magnésio
- Fosfato
- Mucoproteína = “selante”

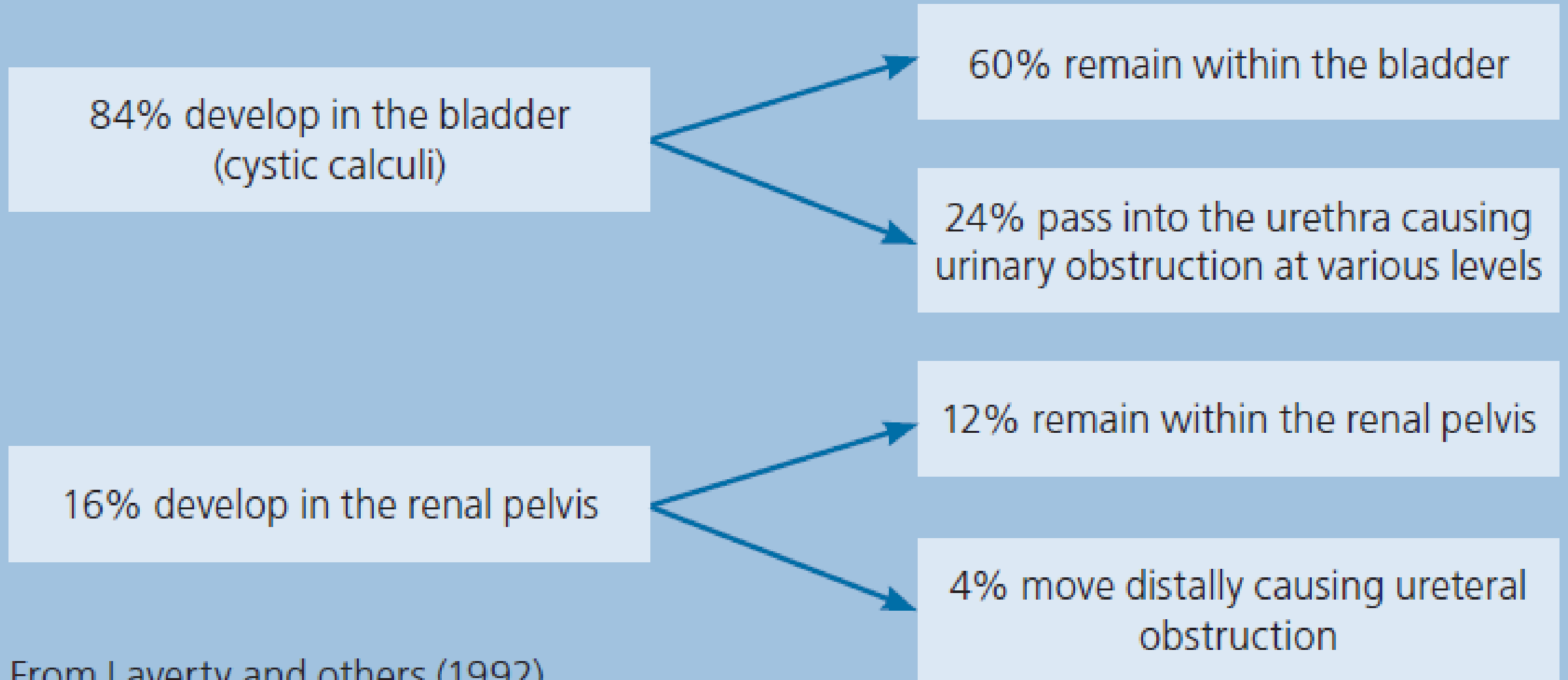


Diagnosis and treatment of urolithiasis in horses. Edwards & Archer, 2014



Friáveis e  
espiculados

## Box 1: Location of calculi diagnosed in the horse



From Laverty and others (1992)

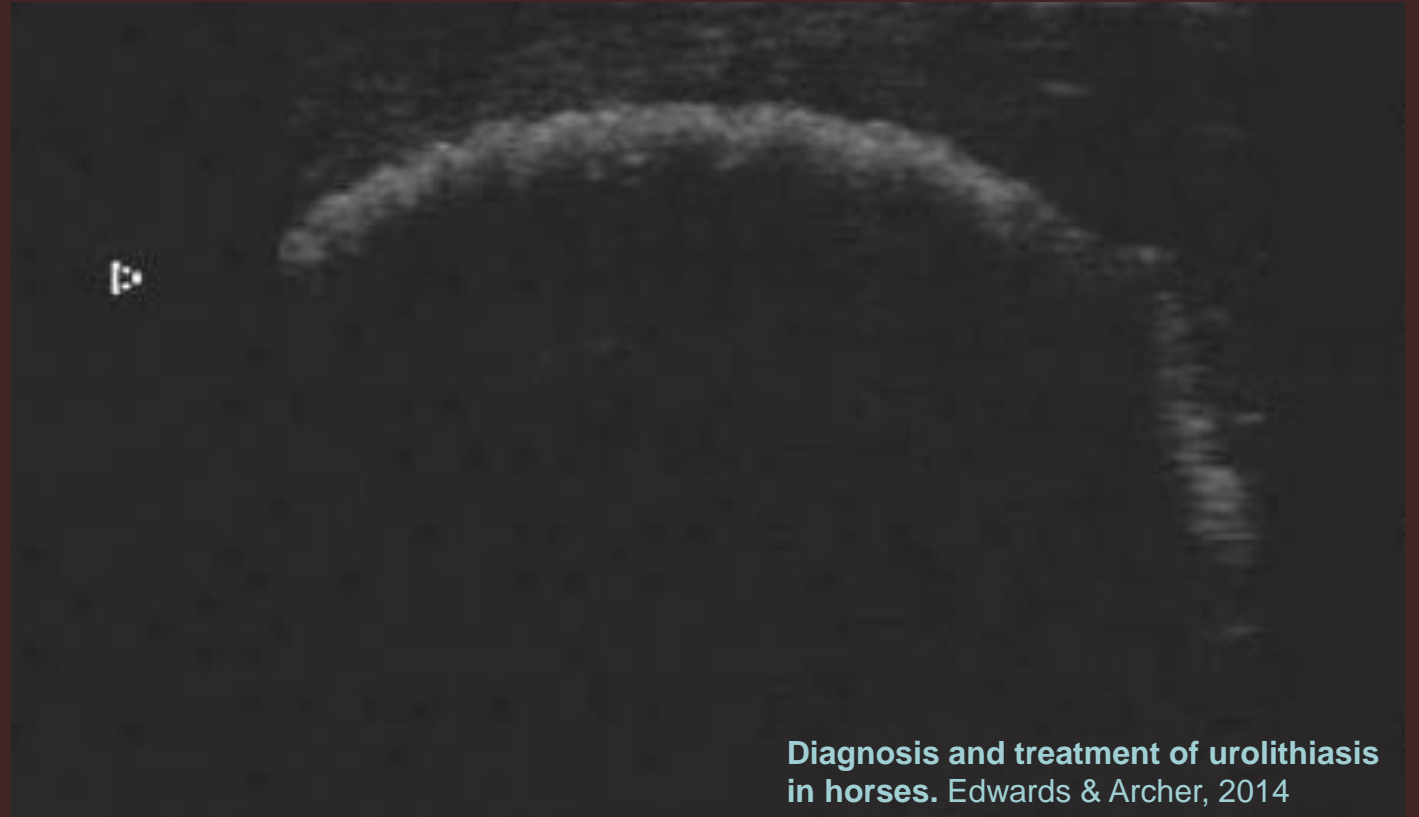
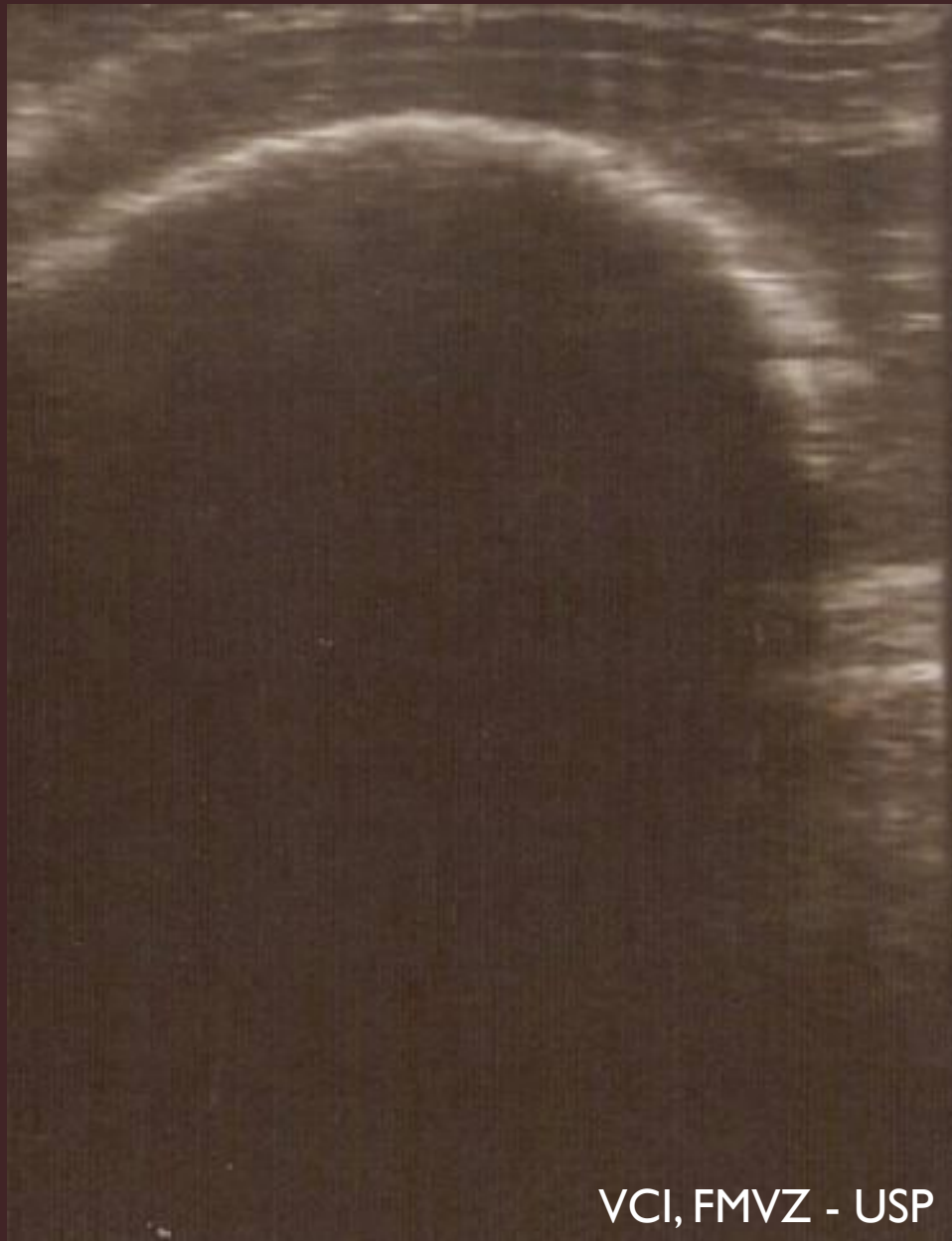# Sinais clínicos

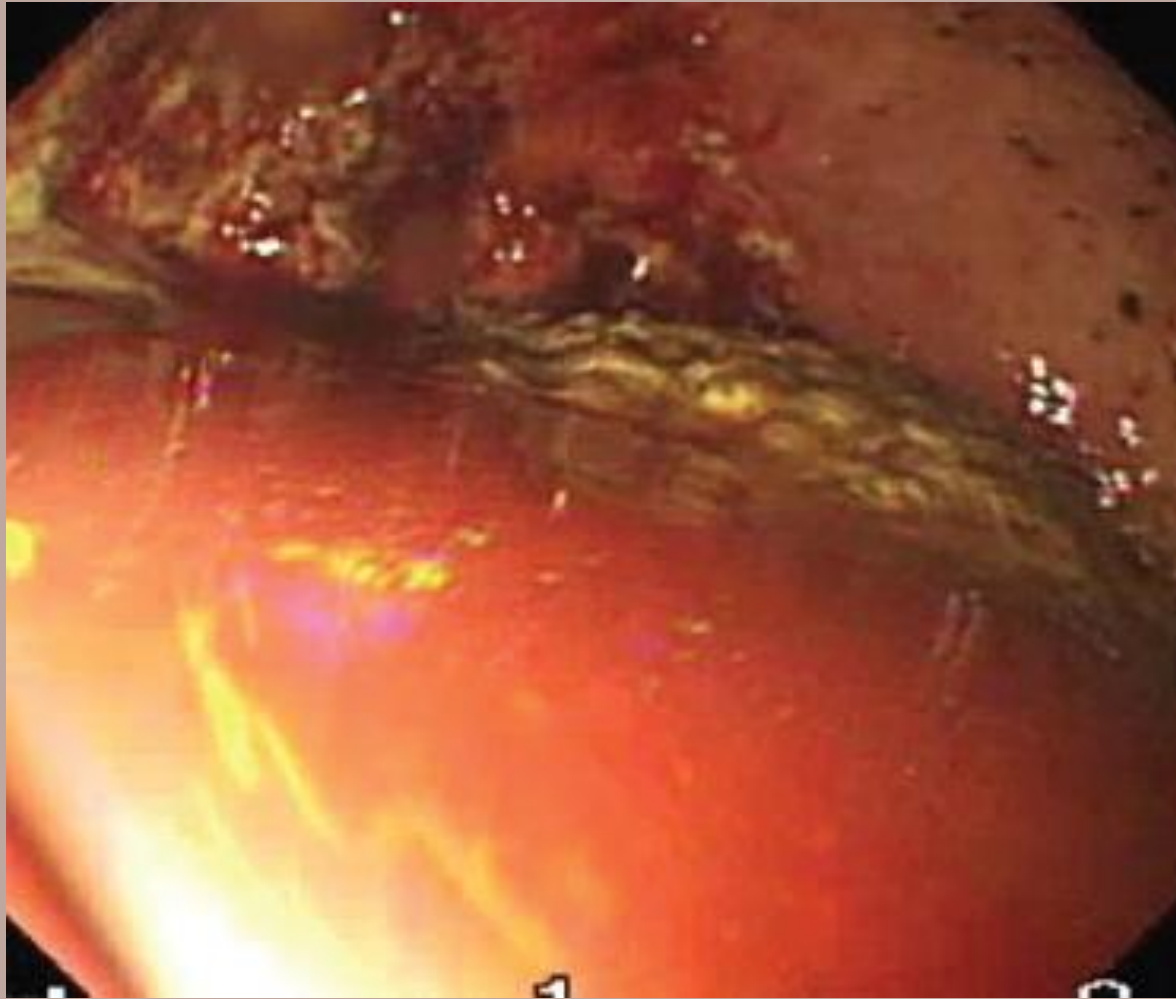- Urgência/Emergência – ruptura de bexiga, dano uretral
- Variam de acordo com a localização, tamanho do urólito e grau de obstrução, podem incluir:
  - Hematúria
  - Disúria
  - Oligúria/anúria
  - Estrangúria/tenesmo vesical/espasmos uretrais
  - Desconforto abdominal (mímica de cólica)
  - Cistite
  - Incontinência urinária
  - Coloração anormal da urina
  - Alteração de marcha/ dificuldade de locomoção
  - Cifose
  - Hesitação
  - Dor perineal



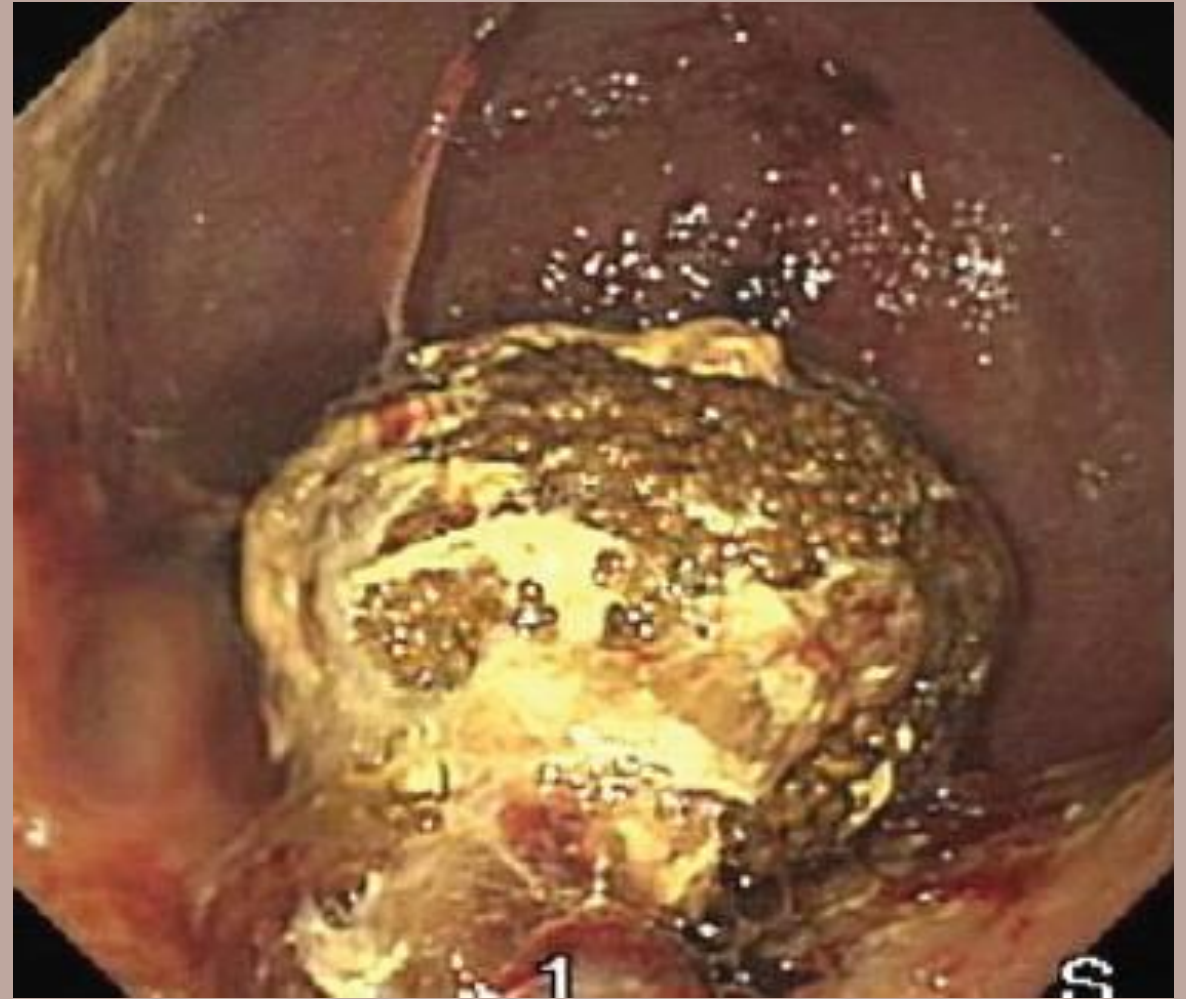
# Urolitíase Vesical

- Cistite, dor abdominal, disúria, anúria ou oligúria, retenção urinária, hesitação, cifose, tenesmo vesical
- Hematúria geralmente está presente = após exercícios ou no final da micção.
- Diagnóstico:
  - Histórico clínico
  - Palpação transretal
  - Ultrassonografia transretal
  - Cistoscopia
  - Urinálise
  - Exame radiográfico





Observação da mucosa vesical



Diagnosis and treatment of urolithiasis in horses. Edwards & Archer, 2014

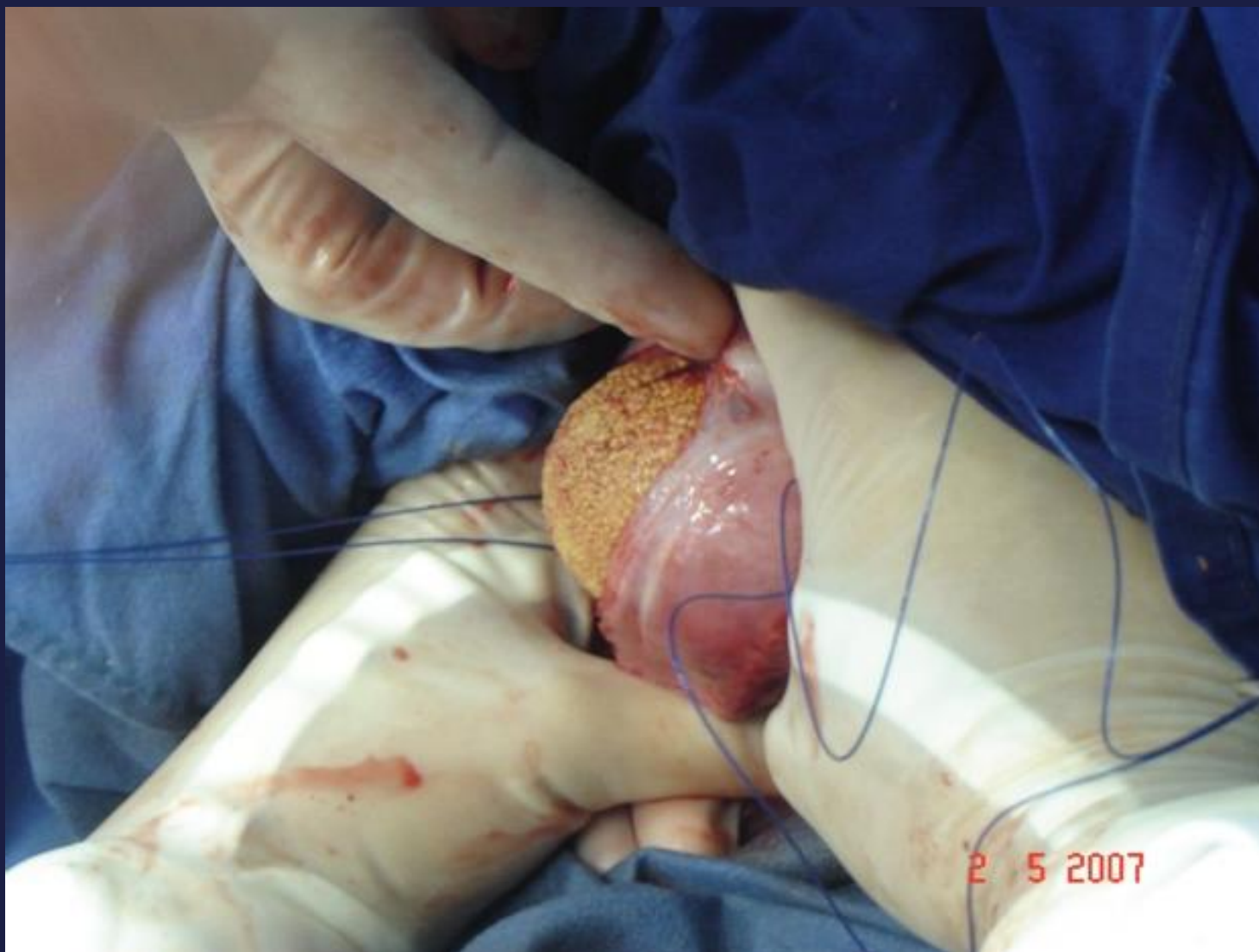# Tratamentos

- Tratamento conservativo é paliativo
  - Controle da dor
  - Antiespasmódicos
  - Cuidado com a fluidoterapia
- **REMOÇÃO (completa) DO CÁLCULO**



# Tratamentos


- Tamanho do cálculo
- Laparocistotomia (diferentes técnicas)
- Remoção transuretral (fêmeas)
  - Cálculos menores que 8cm + esfínterectomia uretral
  - Endoscópio/Manual + Endobag
- Litotripsia + Remoção transuretral (fêmeas)
  - Endoscópio/Manual/Endobag
- Uretrostomia perineal (machos)/ Endobag
- Cistotomia via pararectal (ou de Gökel - machos)
- Litotripsia + lavagem

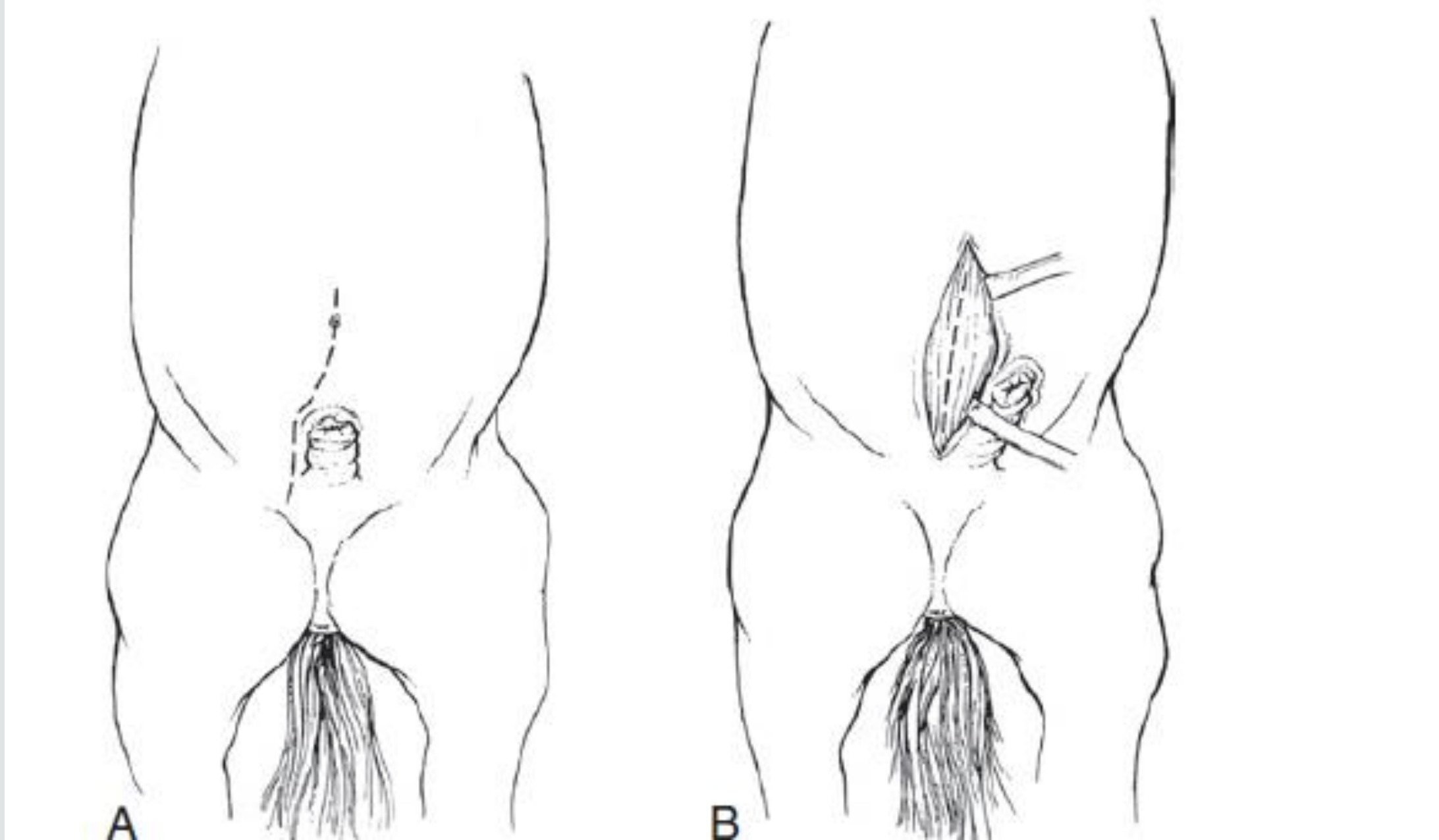


# REMOÇÃO CIRÚRGICA

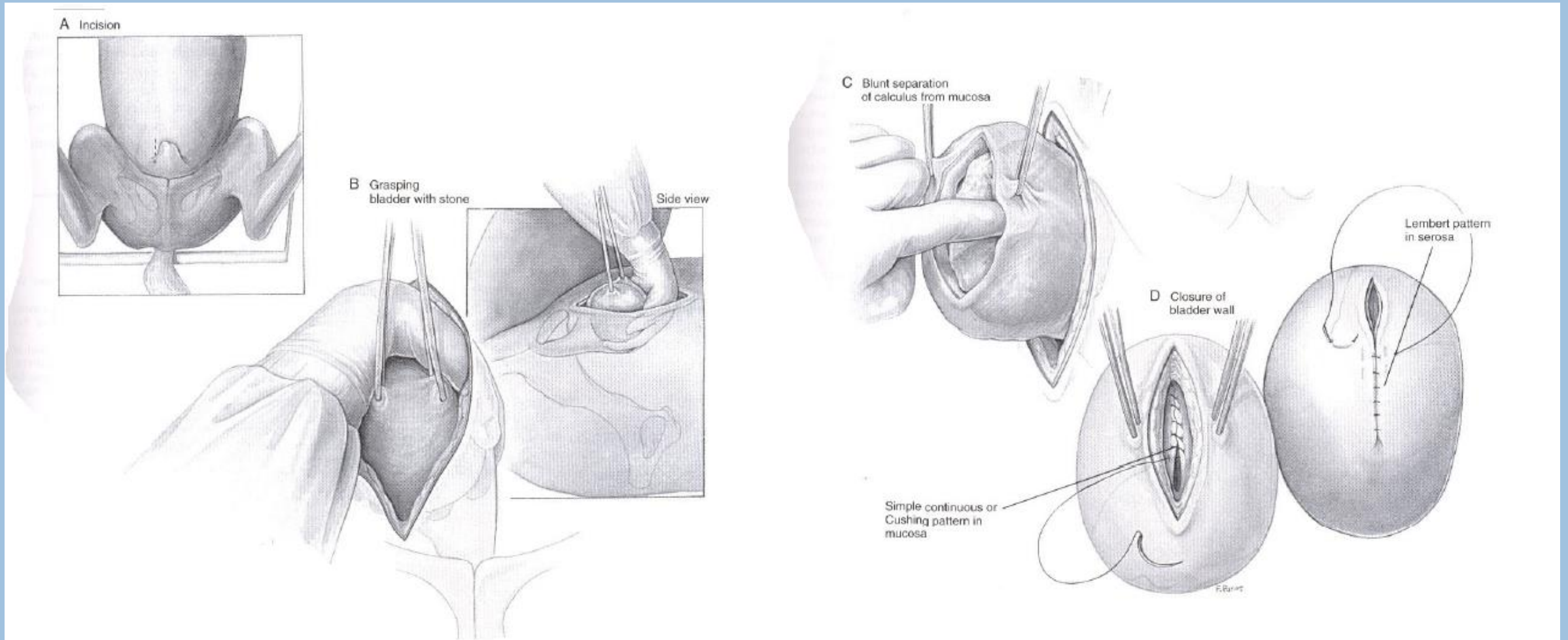
## Laparocistotomia

VCI, FMVZ - USP





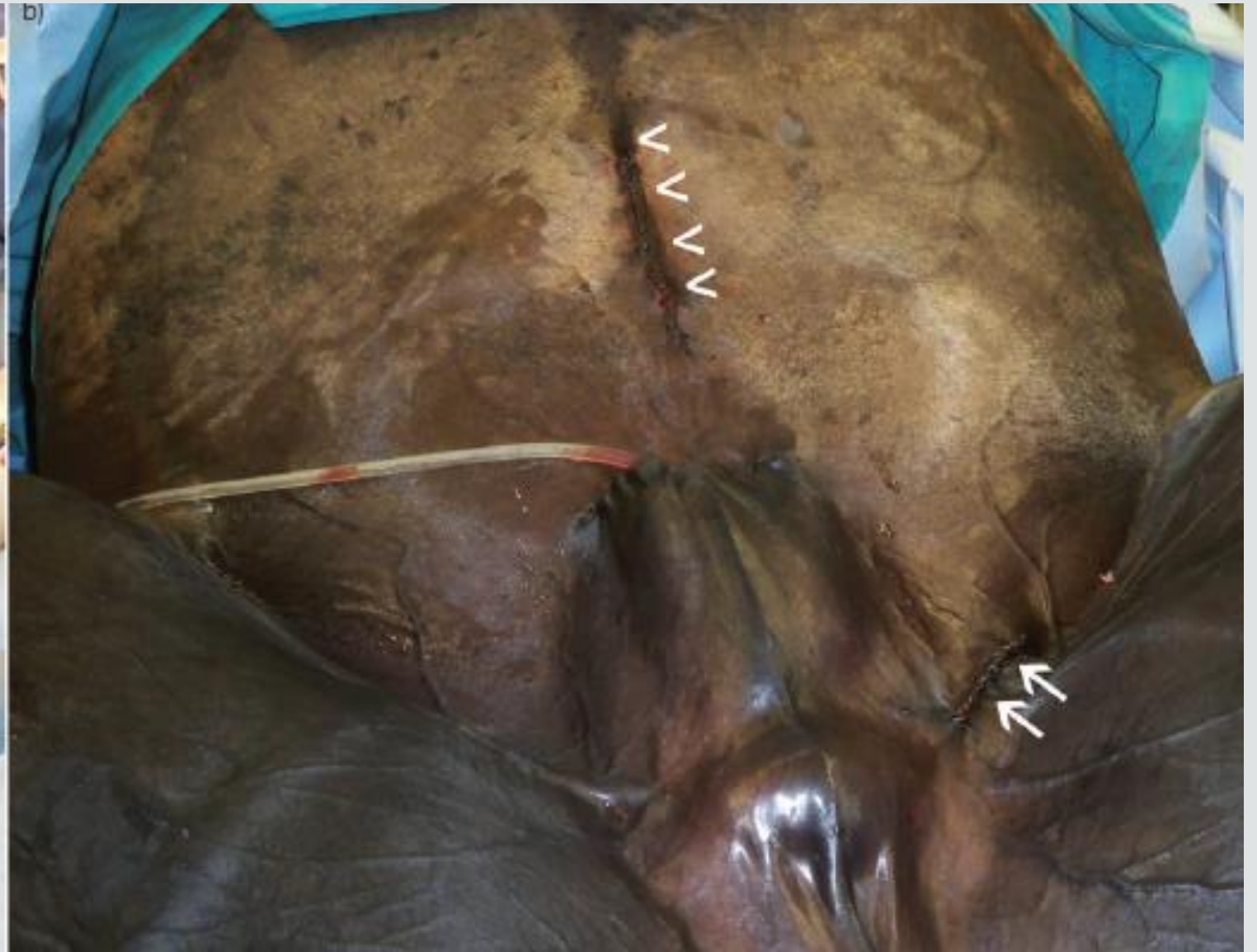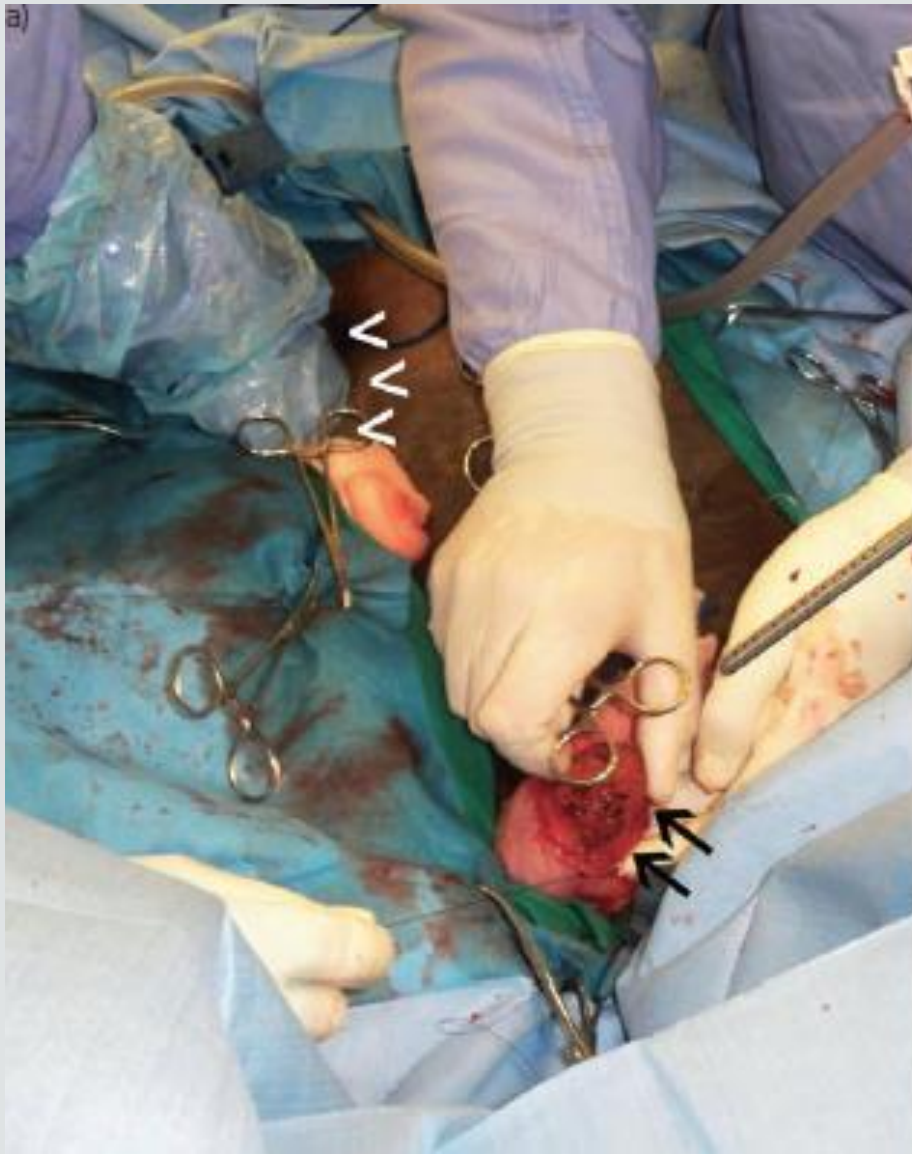Auer, J. A., & Stick, J. A. (2018). *Equine Surgery*. Elsevier Health Sciences.



Paramediana suprapúbica

Adams, S. B., & Fessler, J. F. (2000). *Atlas of equine surgery*. WB Saunders Company.

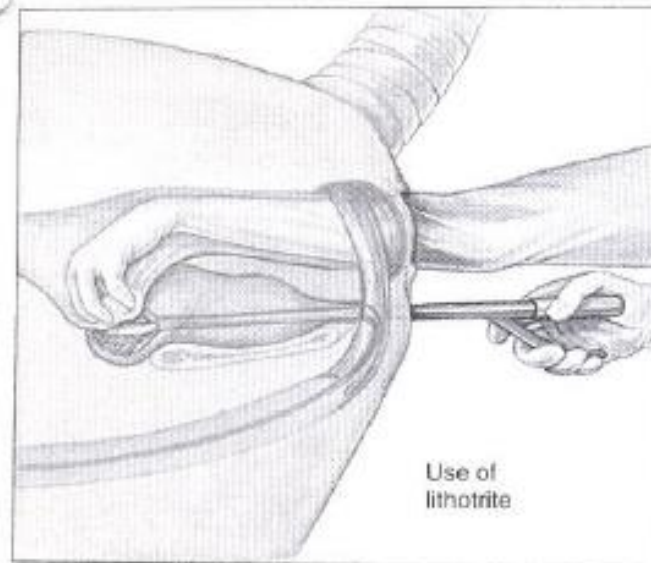
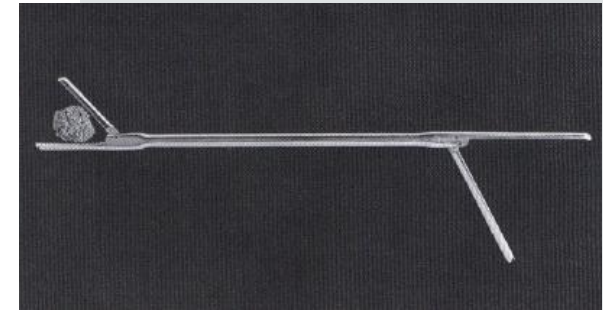
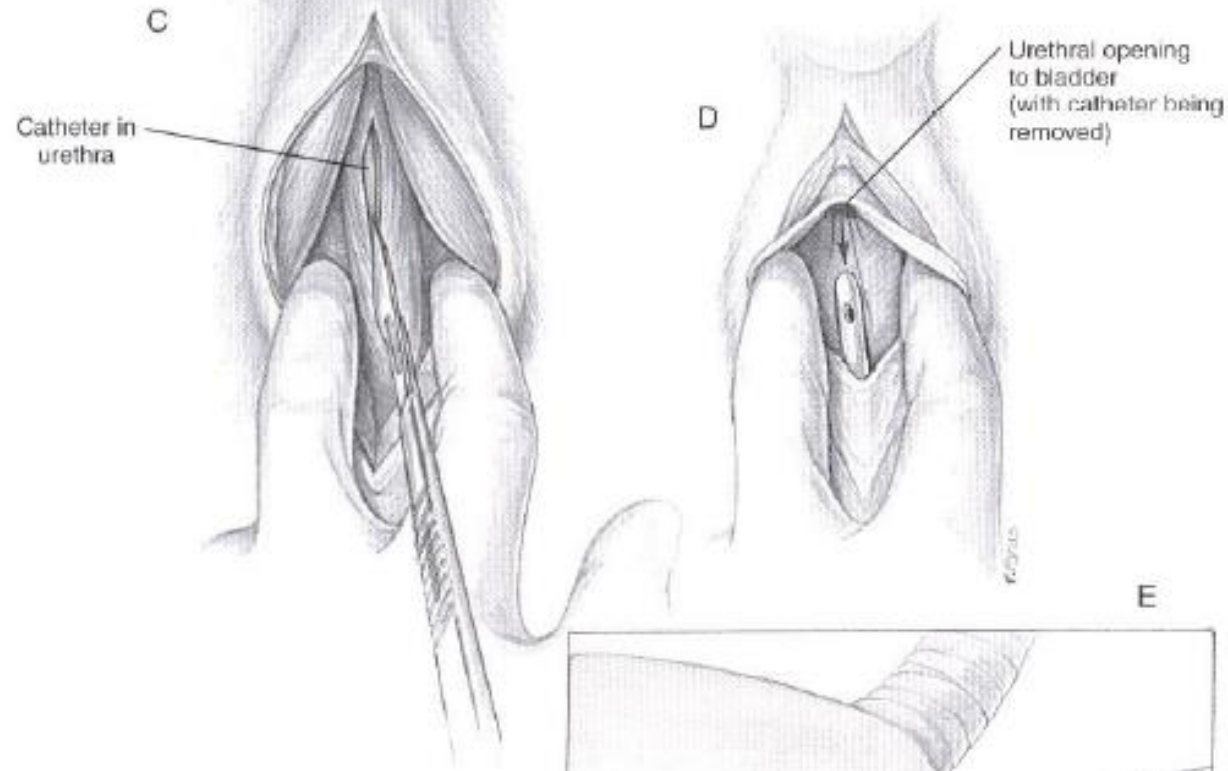




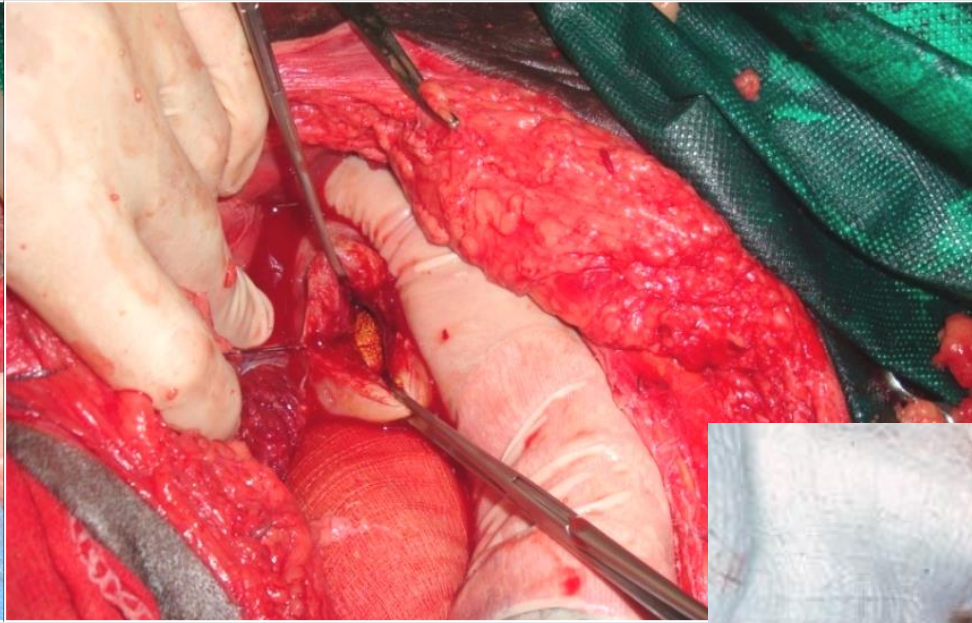
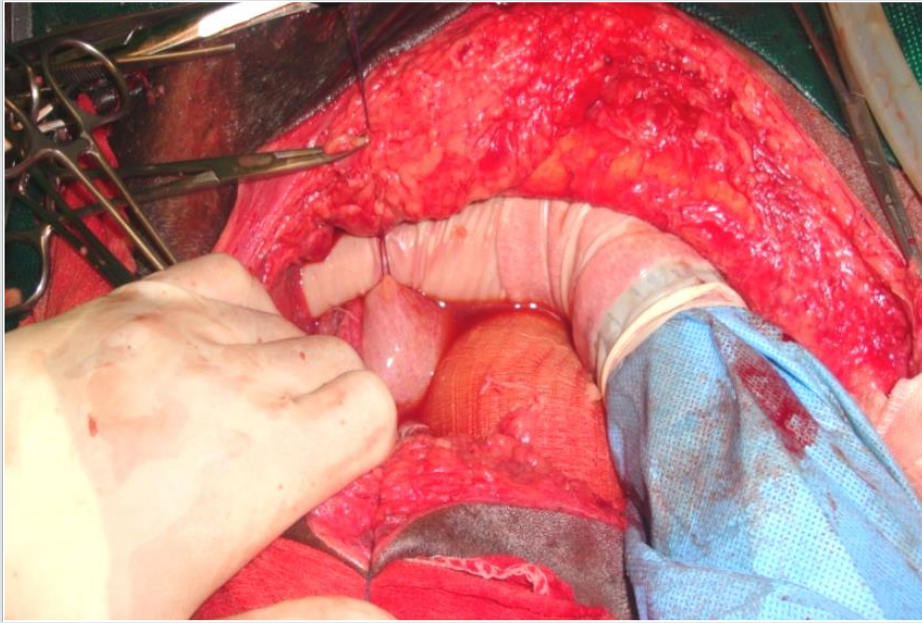
**Modified parainguinal approach for cystic calculus removal in five equids. A. E.WATTS\* and S. L. FUBINI, 2012.**

## URETOSTOMIA PERINEAL (subisquiática)

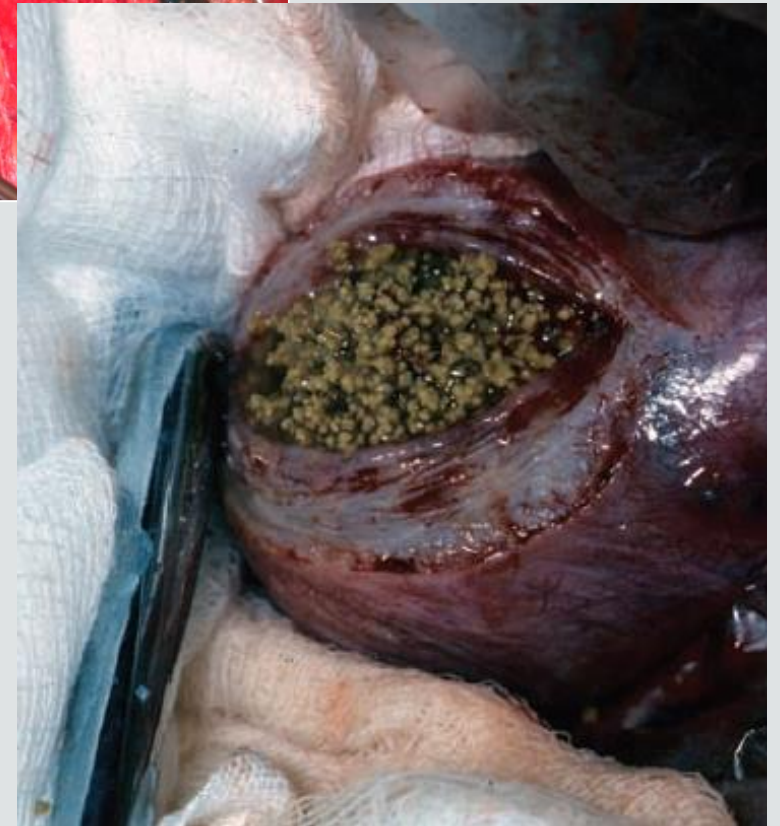- Trauma da uretra
- Fragmentação do urólito



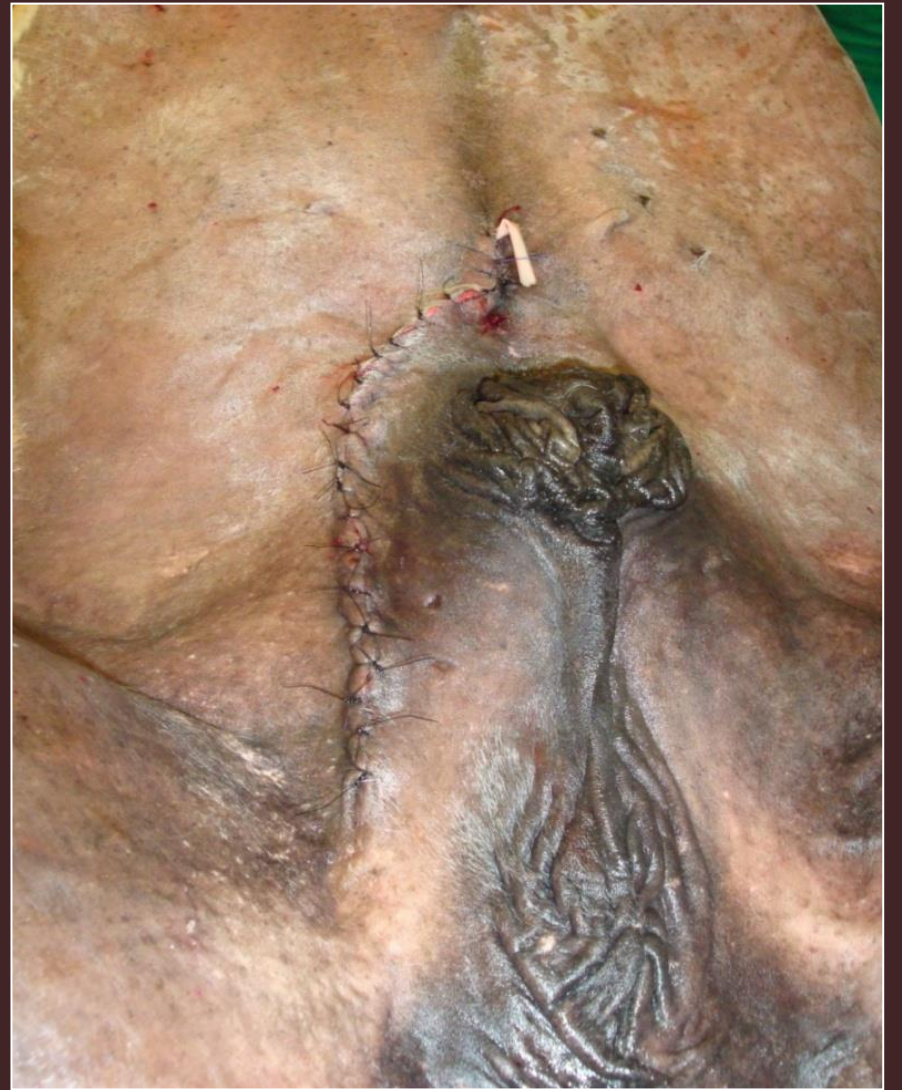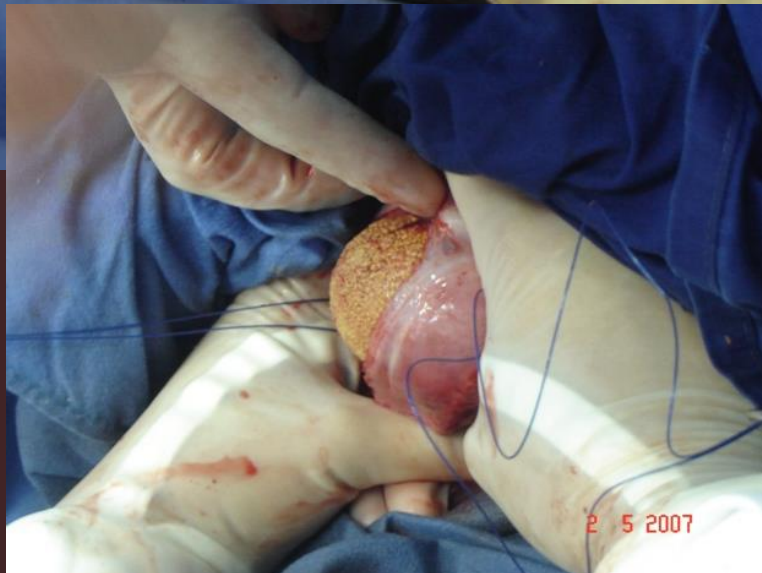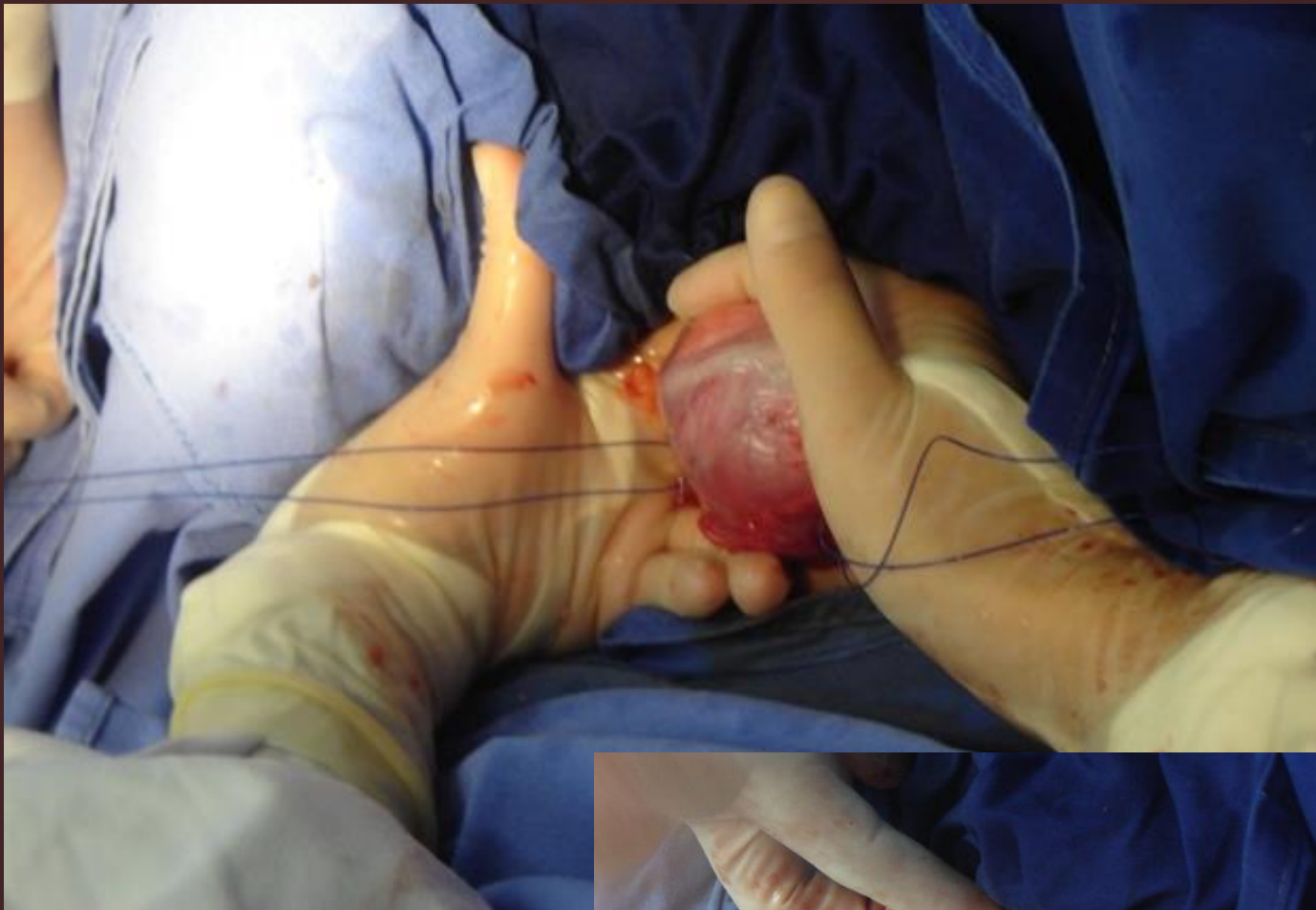Adams, S. B., & Fessler, J. F. (2000). *Atlas of equine surgery*. WB Saunders Company.



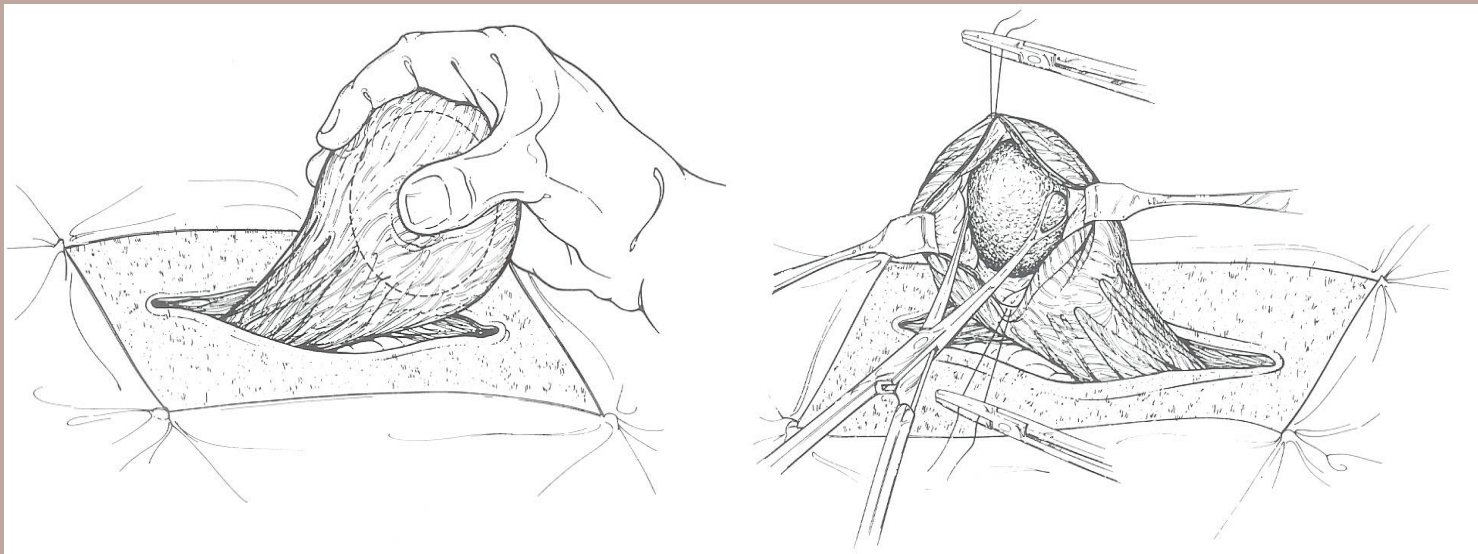
VCI, FMVZ - USP



**Diagnosis and treatment of urolithiasis in horses.** Edwards & Archer, 2014



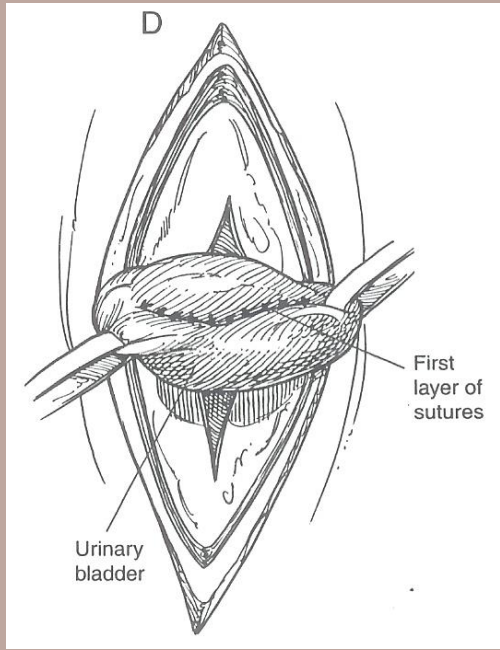
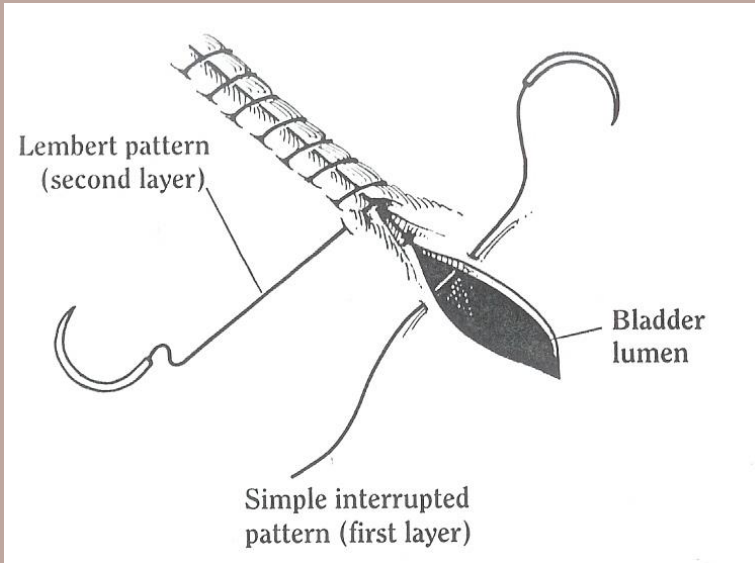
VCI, FMVZ - USP



# SÍNTESE

## Sutura da bexiga

- 2 camadas
- Cushing
- Lembert
- Fio absorvível
- Permanência do fio na mucosa da bexiga
- Verificação de vazamento



## Box 2: Treatment options for calculi removal from the bladder and urethra

### Mares

- Standing sedation and epidural anaesthesia
  - ★ Manual dilation of the urethra and removal of cystic calculus <10 cm in diameter
  - ★ Fragmentation of larger calculi using lithotrite, or laser or shockwave lithotripsy
    - Urethral sphincterotomy may be required
    - Laparocystotomy is rarely necessary

### Male horses

- Recumbent techniques performed under general anaesthesia
  - ★ Laparocystotomy
  - ★ Laparoscopic or laparoscopic-assisted cystotomy
    - Urethrotomy for distal urethral calculi
- Standing surgical techniques
  - ★ Perineal urethrotomy performed under standing sedation and using an epidural
  - ★ Fragmentation and removal of cystic calculi using a lithotrite or laser instrument
    - Removal of urethral calculi lodged at the ischial arch or sometimes more distally
      - Pararectal cystotomy (Gokel's technique)
      - Not recommended for removal of cystic calculi
      - Has proved successful for removing large calculi lodged in the pelvic urethra
    - Electrohydraulic, shockwave and laser lithotripsy

# Urolitíase Uretral

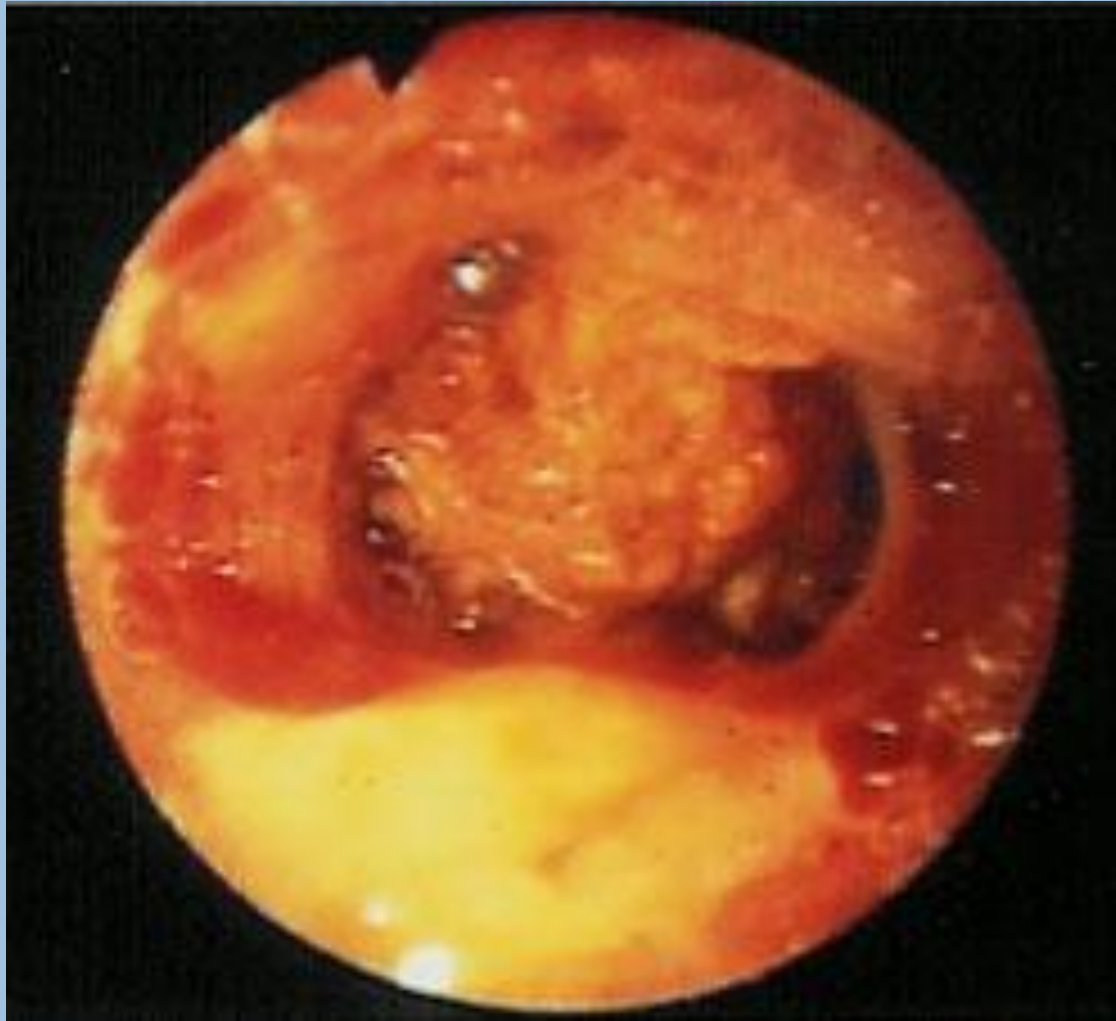- Menores que os vesicais
- Geralmente localizados no arco isquiático (machos)
- Podem estar presentes:
  - Disúria, oligúria, anúria, hematúria
  - Desconforto (abdominal)
  - Contração rítmica da uretra (espasmos)
  - Retenção urinária (bexiga repleta) →→ ruptura da bexiga
  - Dor na palpação

# Urolitíase Uretral

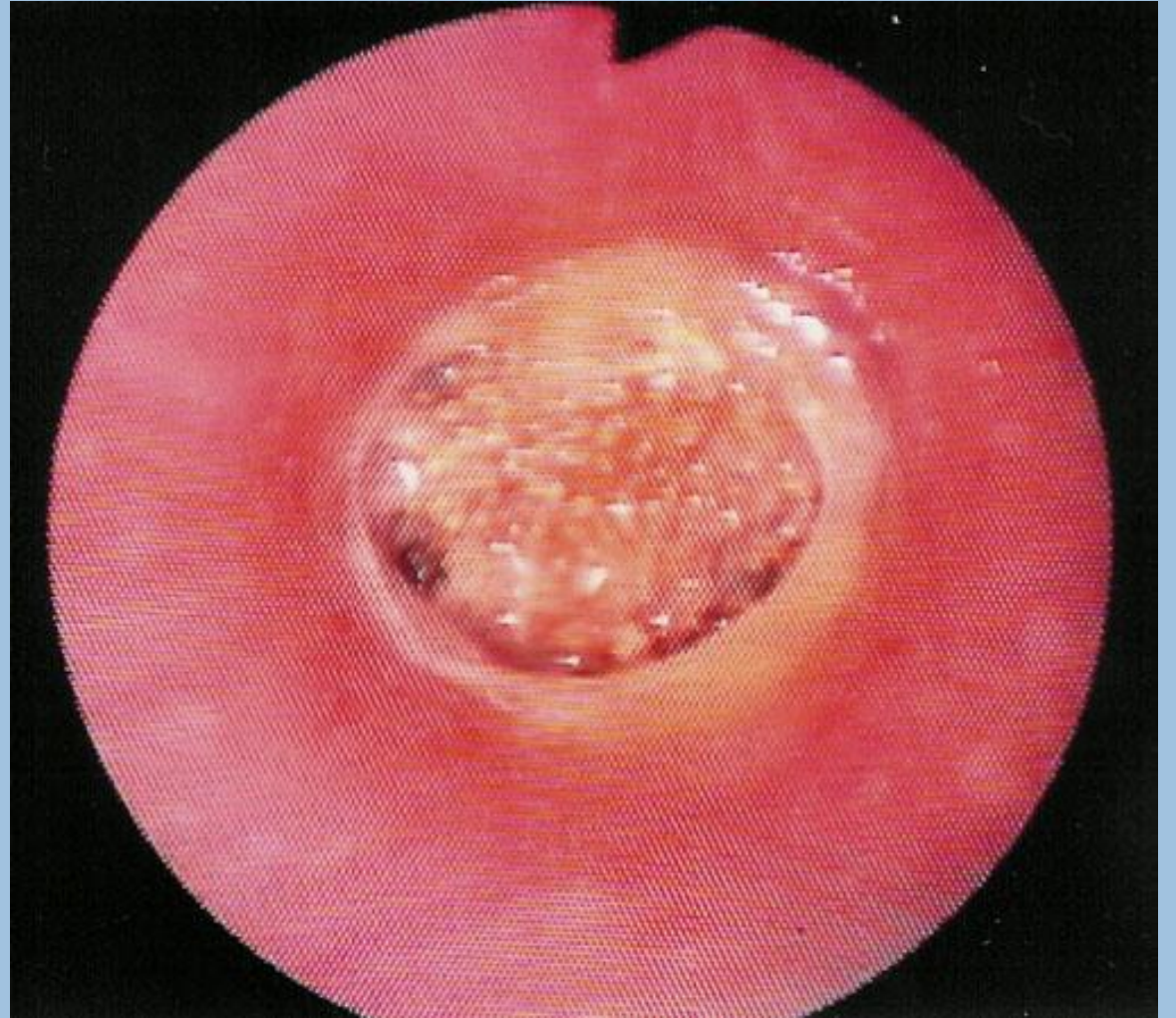- Diagnóstico:
  - Histórico clínico
  - Sondagem
  - Uretroscopia
  - Exame ultrassonográfico



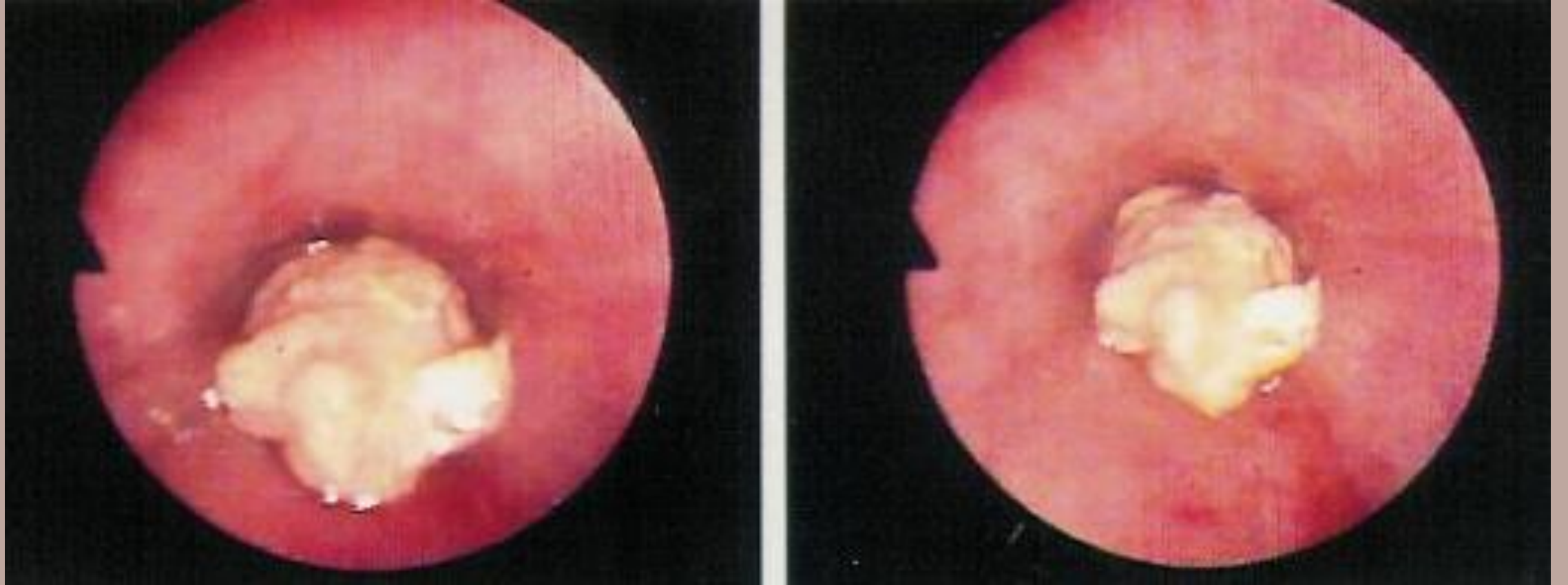




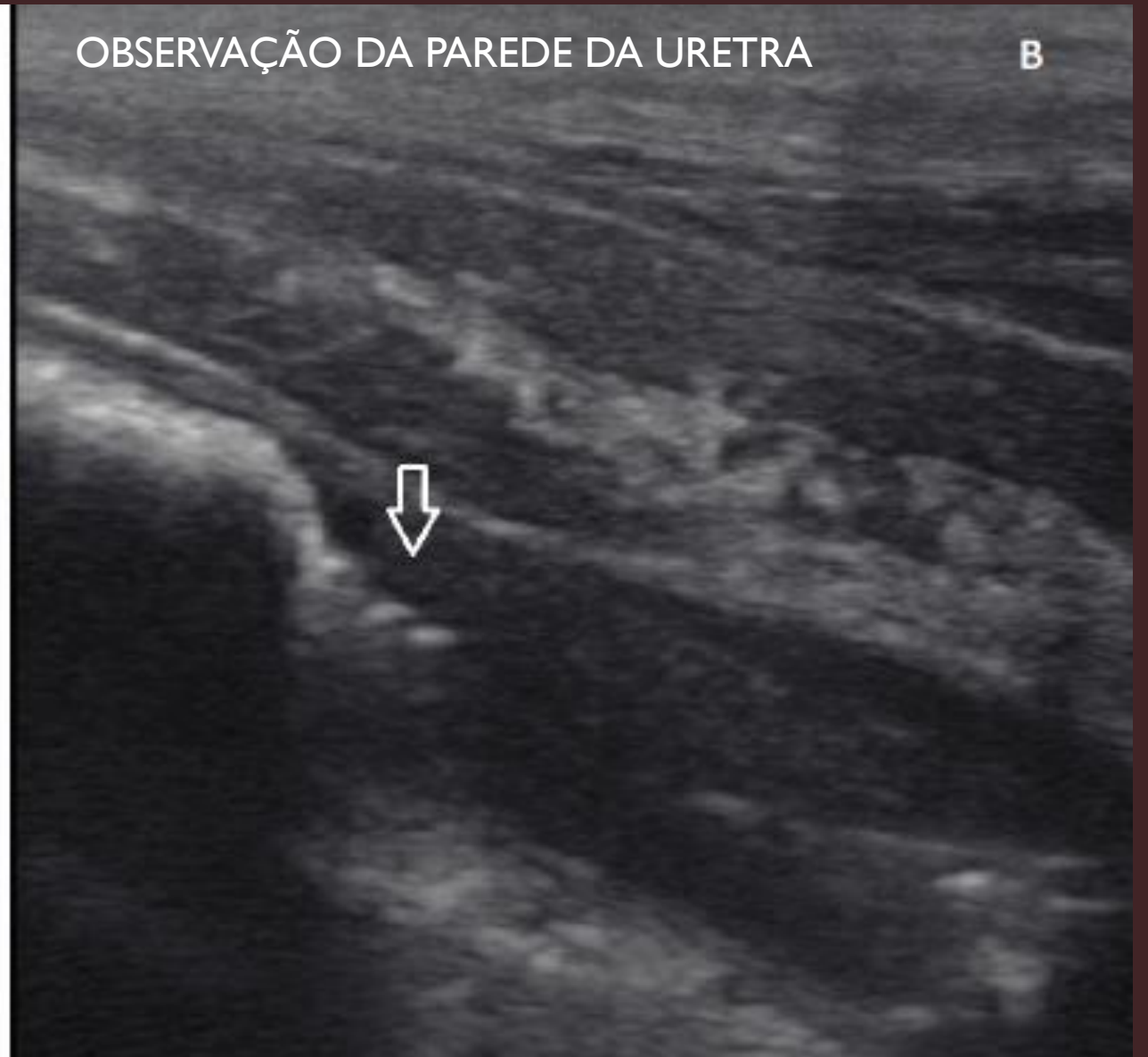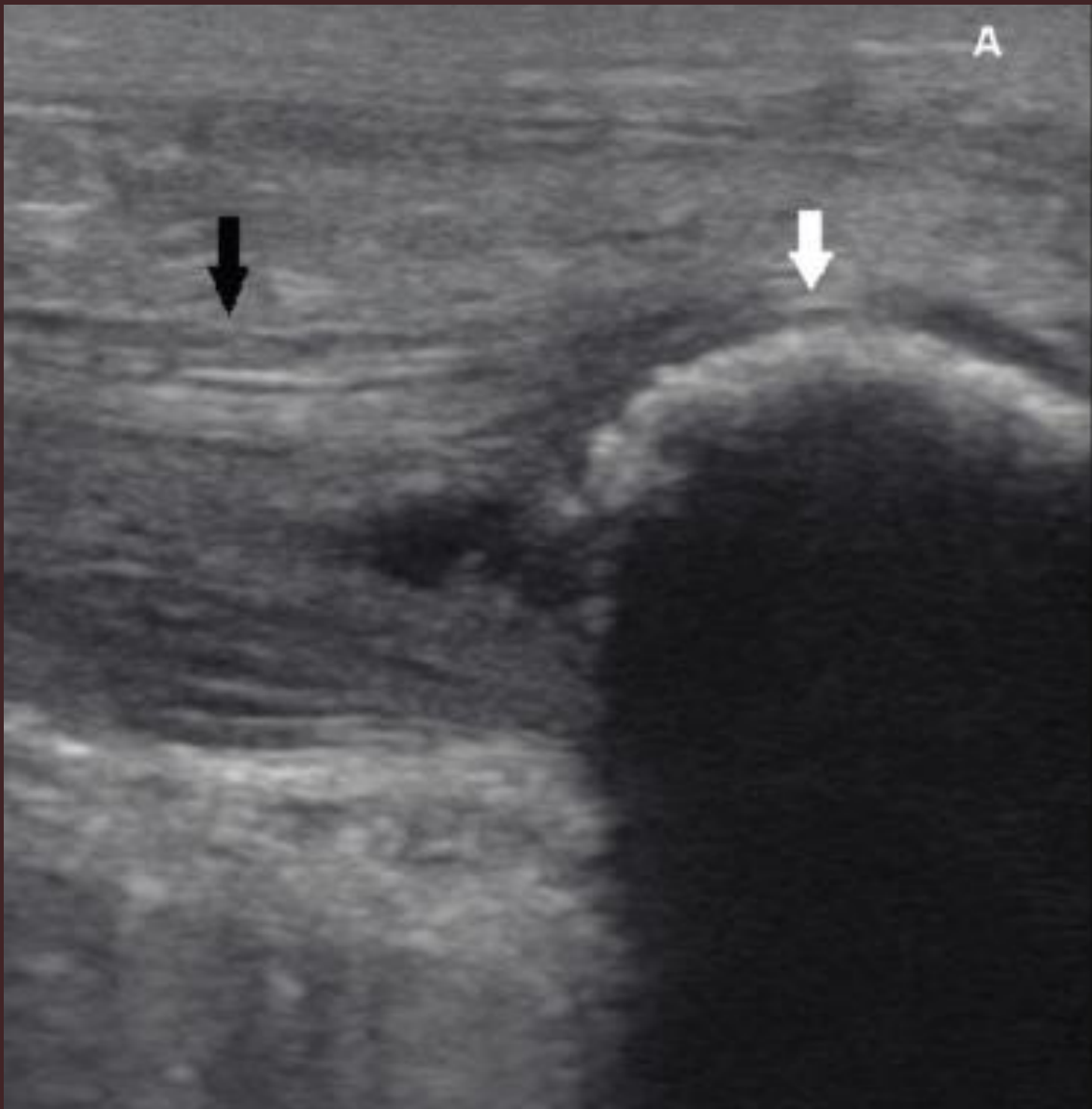**Diagnosis and treatment of urolithiasis  
in horses.** Edwards & Archer, 2014



VCI, FMVZ - USP



VCI, FMVZ - USP



Urolitíase obstrutiva em equino, Ferreira et al., 2019

# Tratamentos

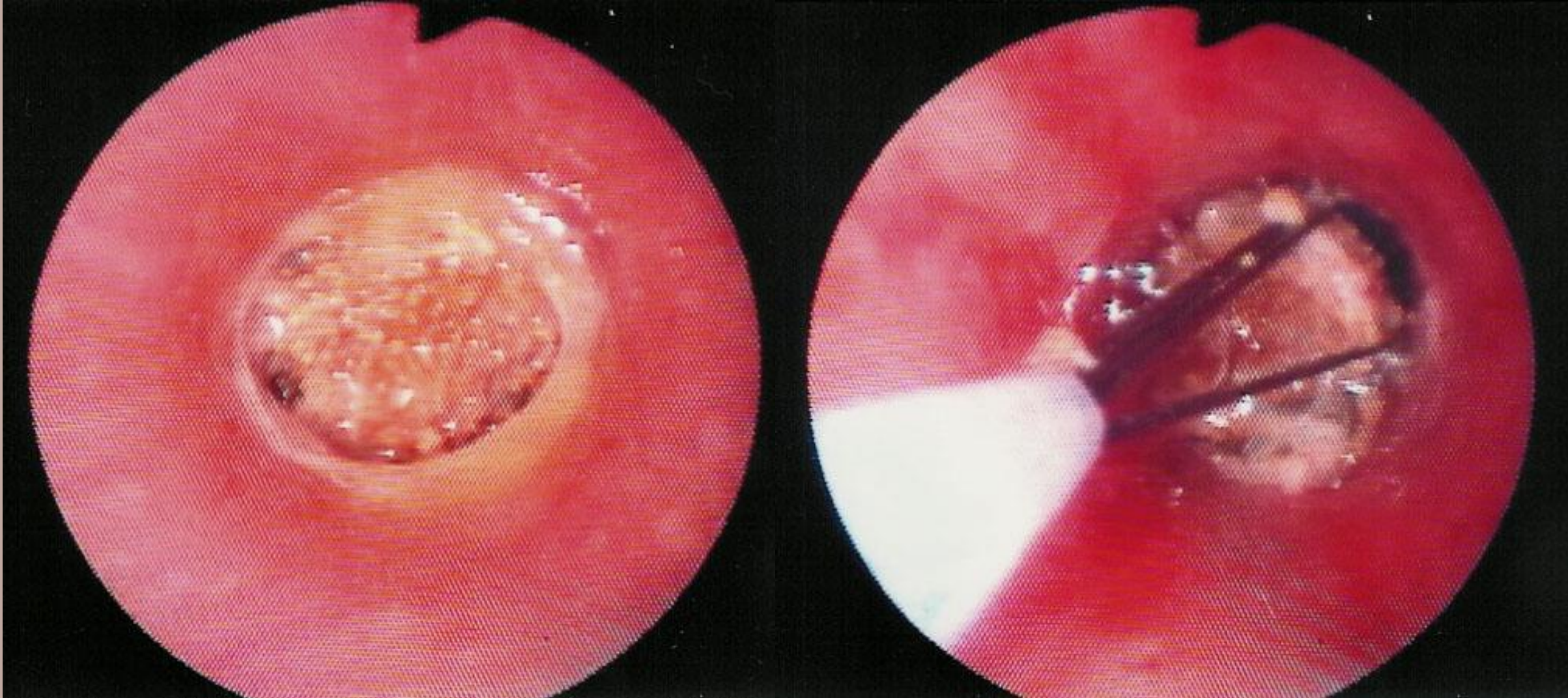
- Tratamento conservativo é paliativo
  - Controle da dor
  - Antiespasmódicos
  - Cuidado com a fluidoterapia
- **REMOÇÃO (completa) DO CÁLCULO**

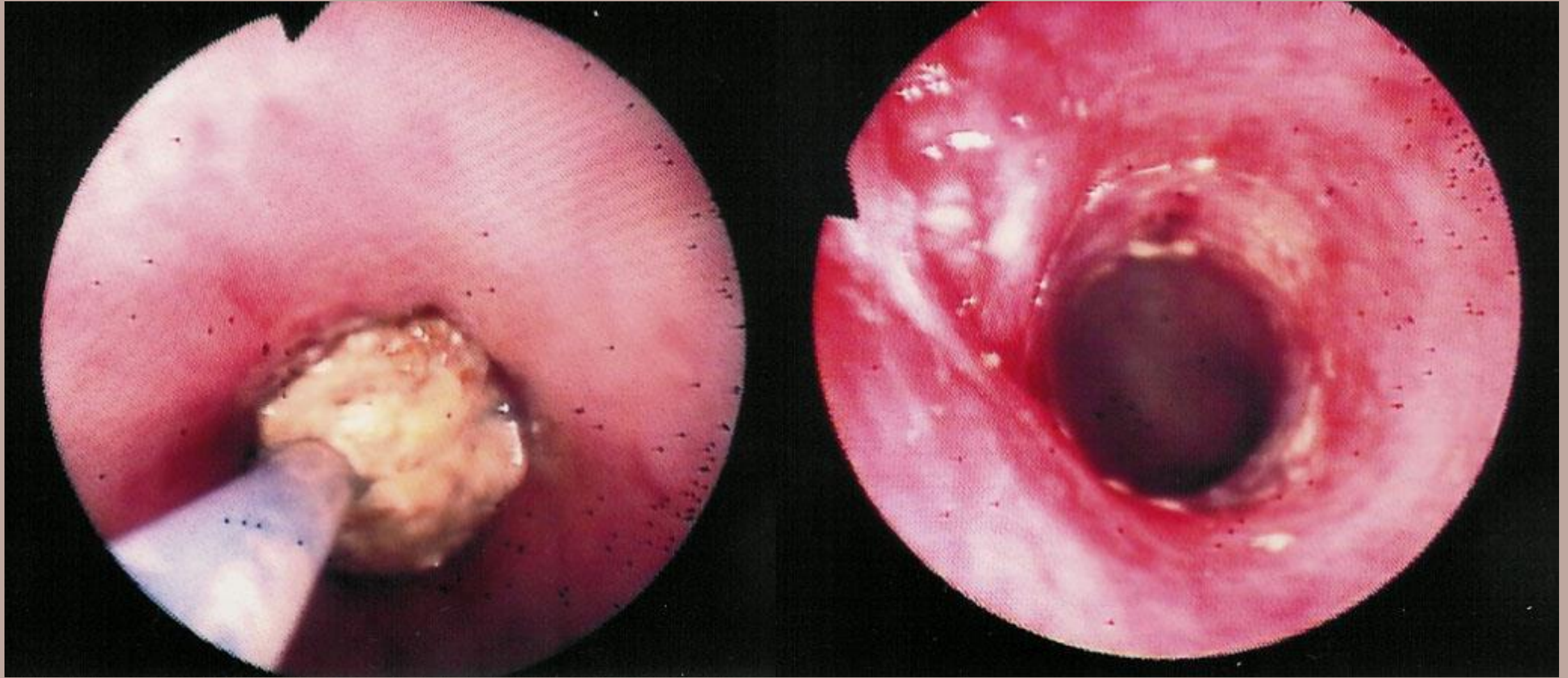


# Tratamentos

- Remoção transuretral via endoscopia/ manual/ Endobag
- Litotripsia + Remoção transuretral
- Uretrostomia perineal (machos)
- Uretrostomia ventral (machos – distal)

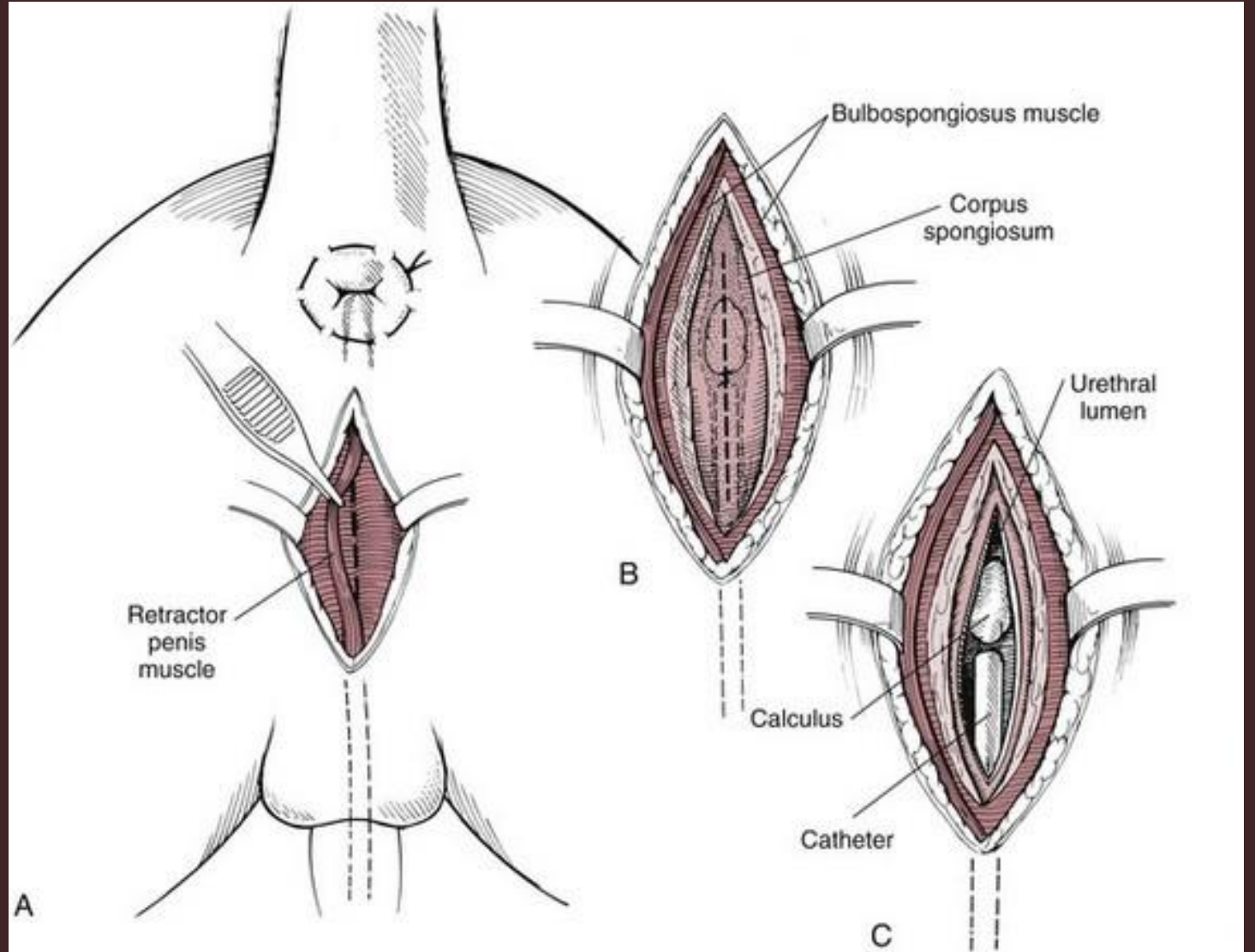
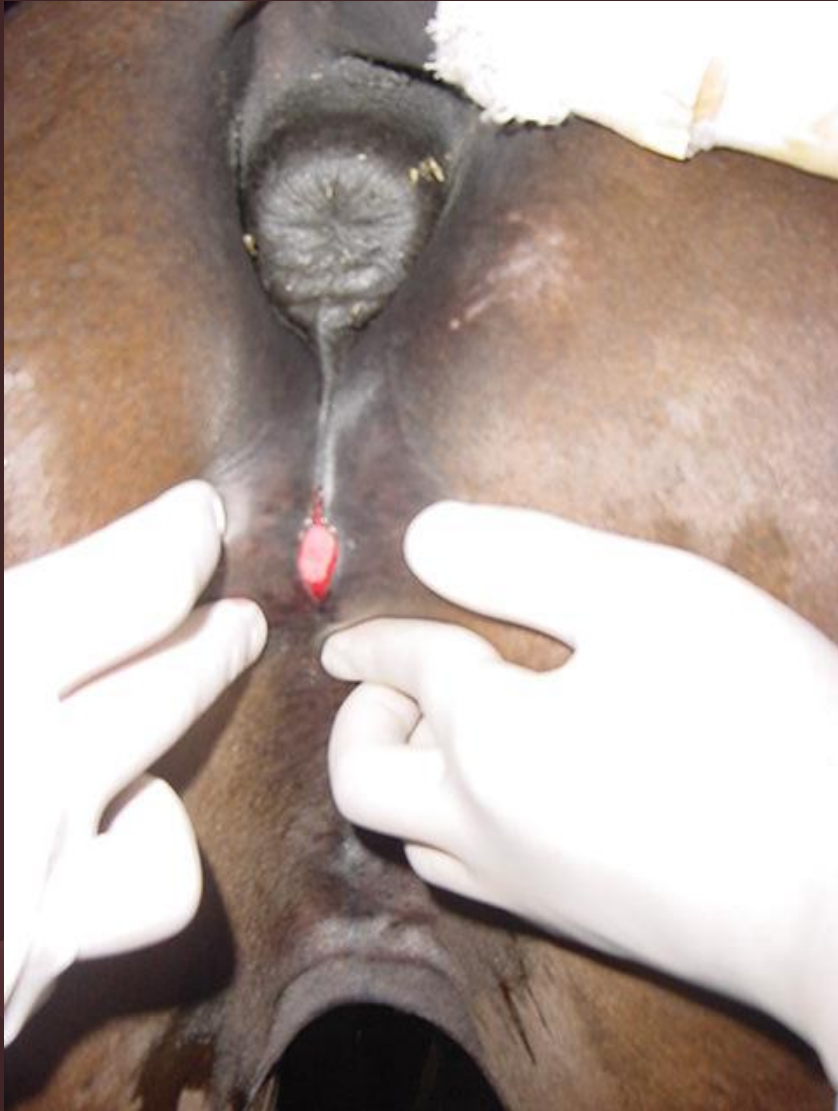



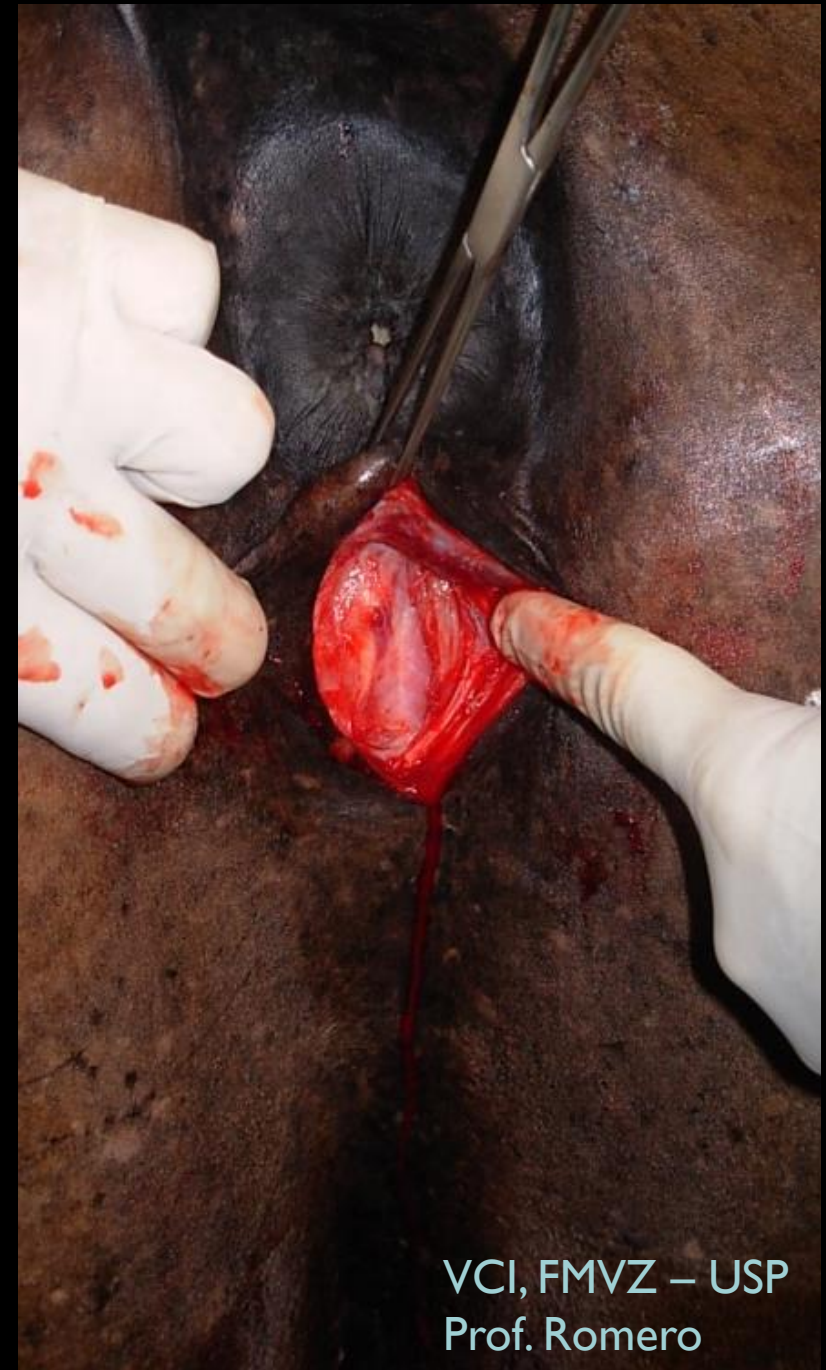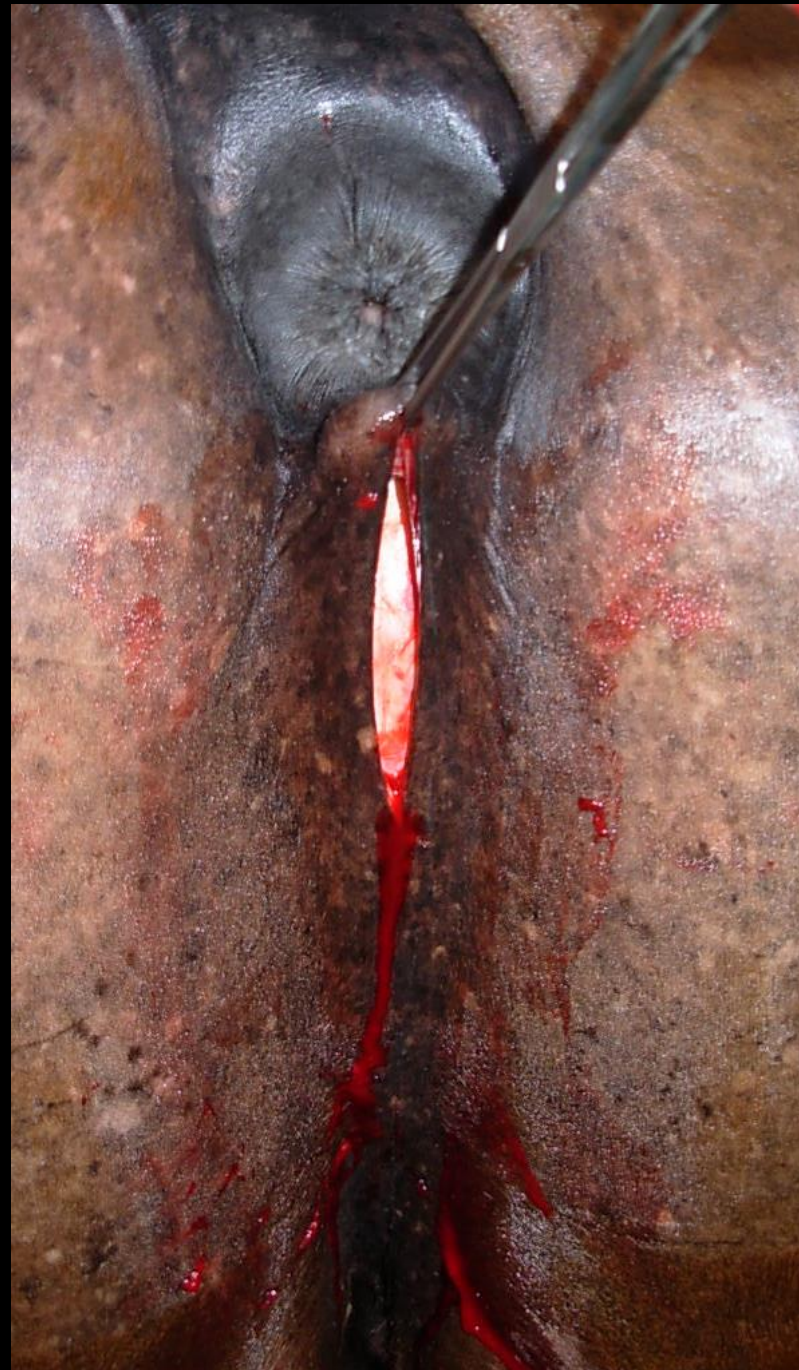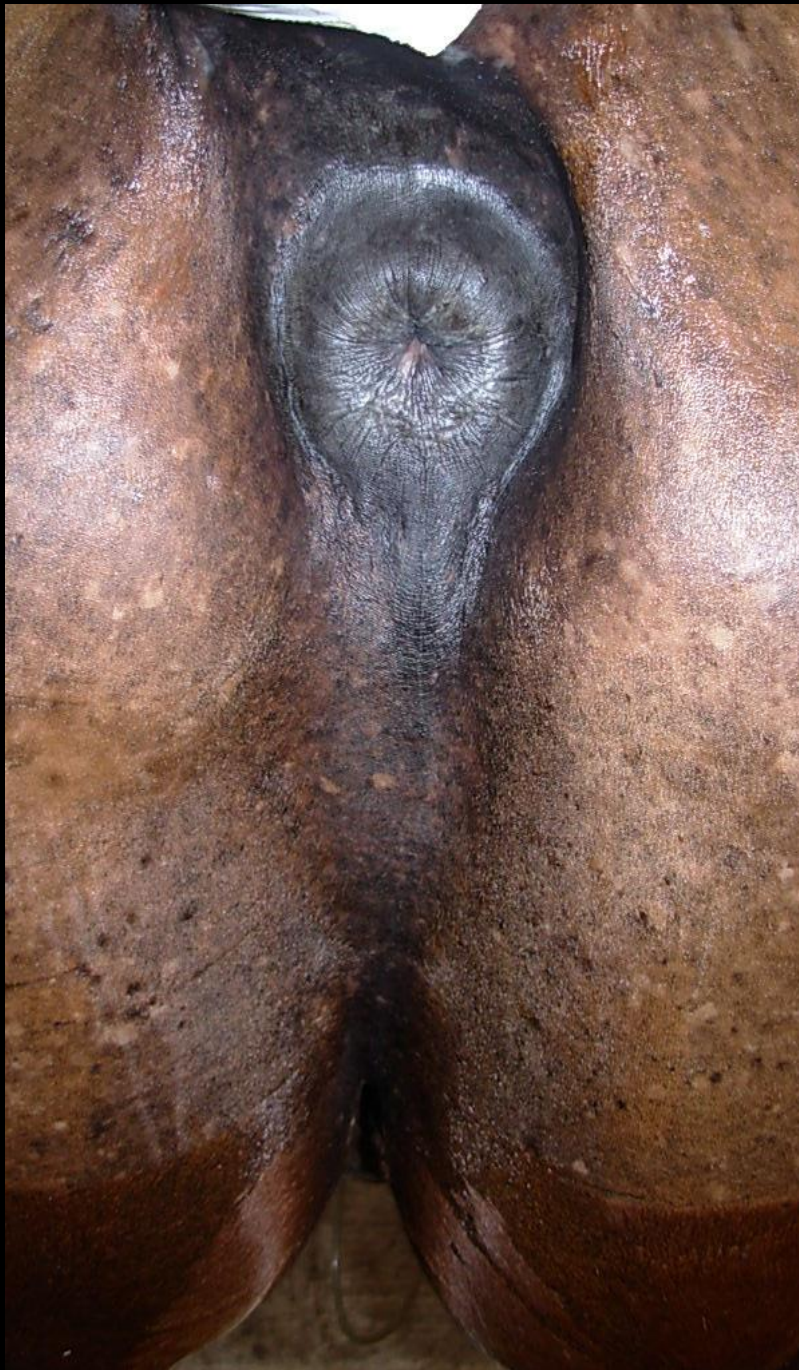


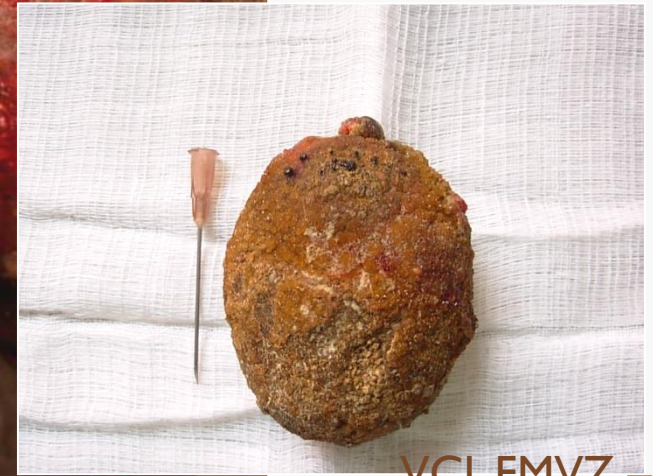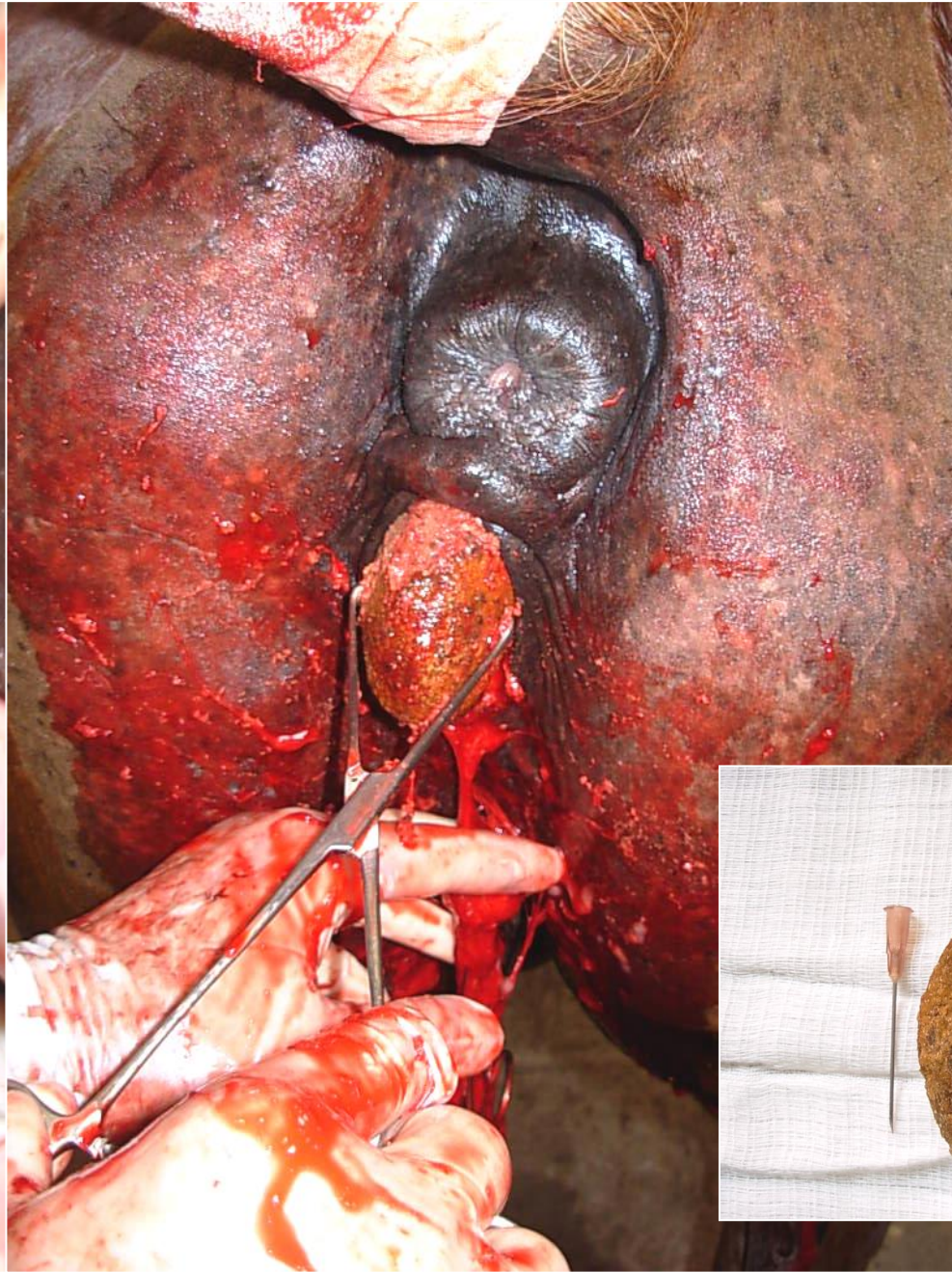
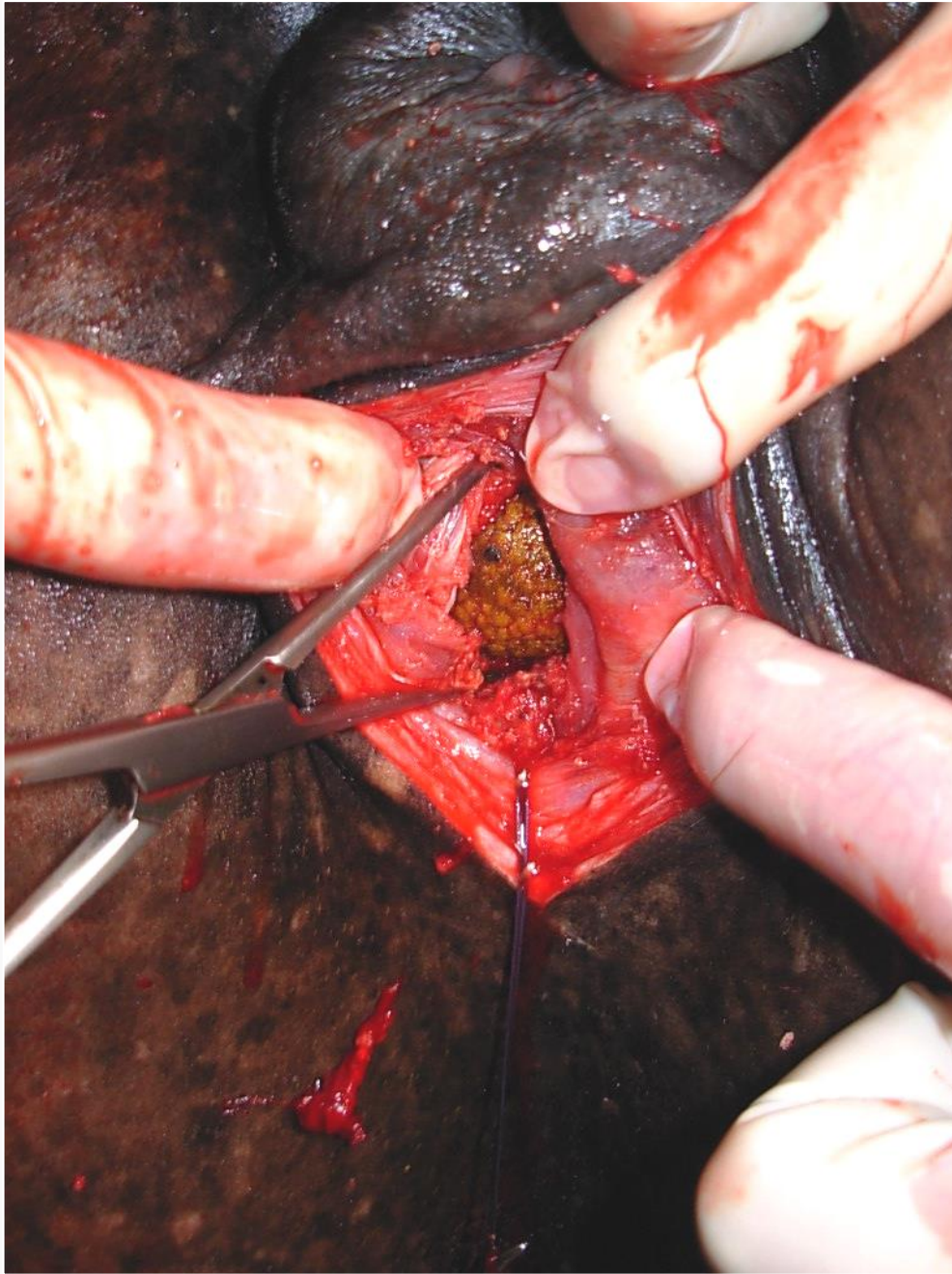
VCI, FMVZ - USP

# Urethrostomia perineal – cálculos no arco isquiático







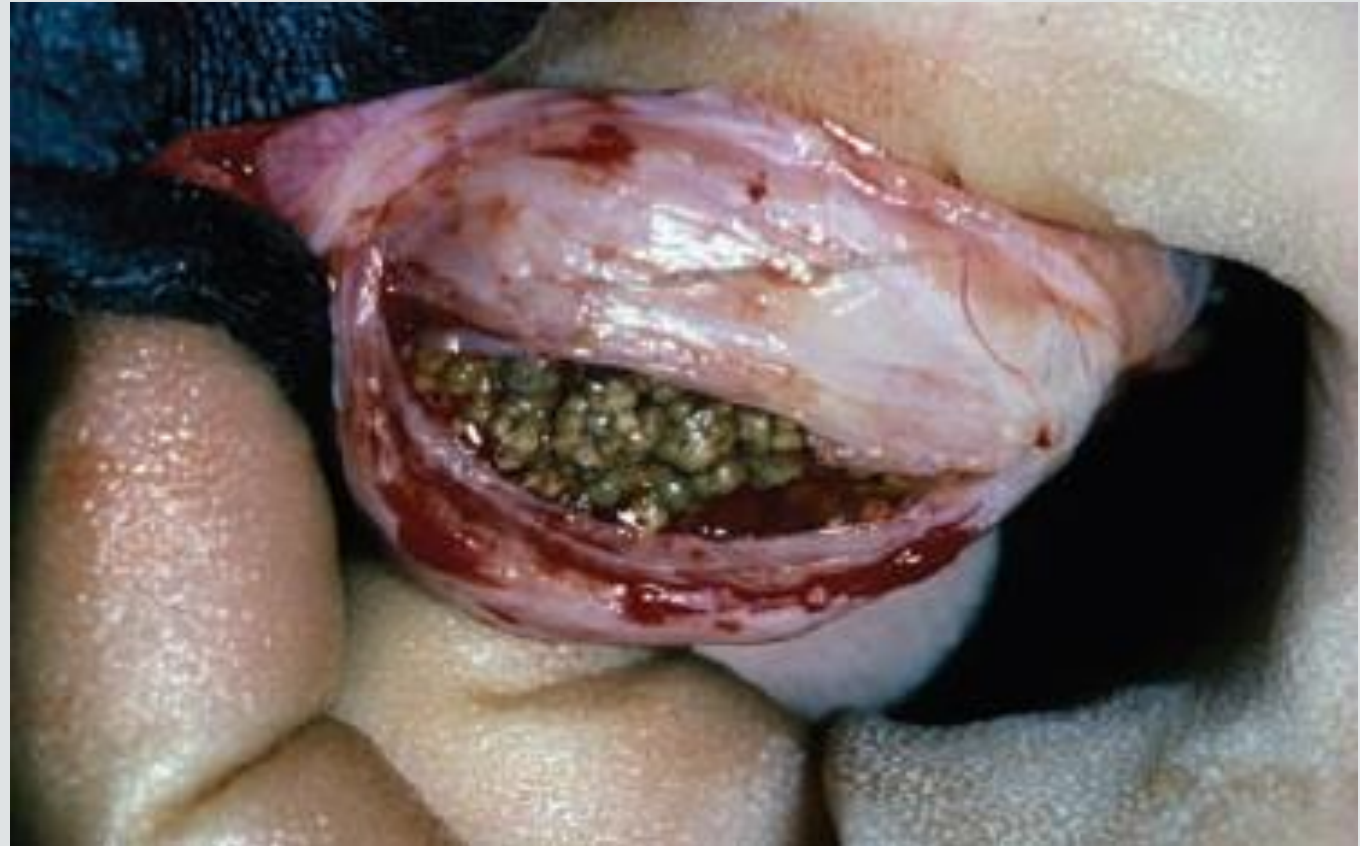

CICATRIZAÇÃO POR  
SEGUNDA  
INTENÇÃO

VCI, FMVZ – USP  
Prof. Romero

## URETOSTOMIA VENTRAL

- Cálculo na porção distal da uretra
- Localização da incisão – sondagem
- Dano uretral
- Estenose
- Sutura – tecidos penianos adjacentes



**Diagnosis and treatment of urolithiasis in horses.** Edwards & Archer, 2014

# Cuidados pós-operatórios

- Controle do edema
  - Caminhadas
  - Duchas
- Controle da dor
  - AINES
  - Analgésicos
- Observação da cicatrização da uretral e esvaziamento da bexiga
- Cicatrização da ferida
- Antibiótico
  - Enrofloxacina
  - Penicilina
  - Trimetoprim-sulfametoxazol
- Peritonite

# Fragmentação dos urólitos

- Manual (cisalhas/pinças)
  - Trauma vesical e uretral
- Litotripsia
  - Ondas de choque (eletro-hidráulica)
  - Laser (pelo canal de trabalho – fibra óptica)
- Ondas de choque – intracorpórea - maior risco de danos, menor efetividade
- Laser PC e Laser Ho: YAG

- Laser Pulsátil de Contraste (PC) é fotoacústico/mecânico
- Laser Holmium:Yttrium-Aluminum-Garnet é fototérmico

*Vet Intern Med* 2009;23:1079–1085

## **Holmium:YAG Laser Lithotripsy for Urolithiasis in Horses**

D.C. Grant, J.L. Westropp, R. Shiraki, and A.L. Ruby

- Sucesso em 5 de 7 procedimentos
- Eficaz
- Peritonite após falha de aplicação do laser

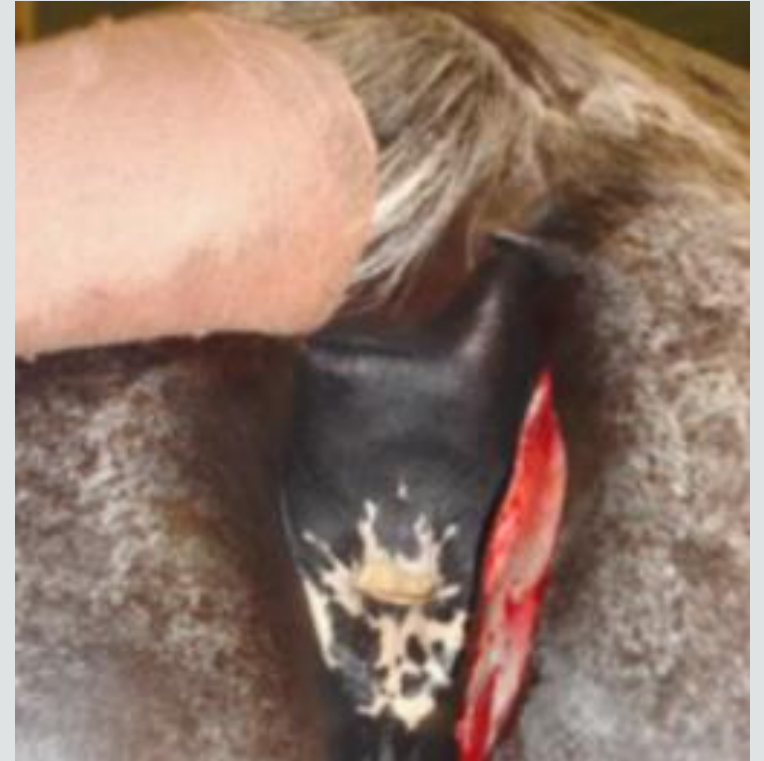

# Pararectal Cystotomy for Urolith Removal in Nine Horses

Gustavo A. Abuja<sup>1</sup>, LV, José M. García-López<sup>1</sup>, VMD, Diplomate ACVS, Richard Doran<sup>2</sup>, DVM, MS, Diplomate ACVS, and Carl A. Kirker-Head<sup>1</sup>, MA, Vet MB, MRCVS, Diplomate ACVS & ECVS

<sup>1</sup>Department of Clinical Sciences, Tufts University Cummings School of Veterinary Medicine, North Grafton, MA and <sup>2</sup>Mid-Atlantic Equine Medical Center, Ringoes, NJ

- Eficaz como alternativa para a abordagem cirúrgica em decúbito e sob anestesia geral
- Menor dano uretral
- Longo tempo de cicatrização da ferida
- Fístula permanente



# Prognóstico

- Reservado
- Recorrência – Lavagem, acidificar a urina, alimentação, estimular a diurese
  - Fio de sutura
  - Restos de urólitos, fibrina, muco
- Lesão de mucosa/parede
- Estenose
- Ruptura de uretra/bexiga
- Infecções



# ANOMALIAS CONGÊNITAS

- Raras
- Ureter ectópico/atrésico
- Defeitos na formação do ureter
  - Uni ou bilateral – incontinência urinária, anúria, dor
  - Radiografia com contraste, Cistoscopia, cintilografia
  - Ureterocistotomia
  - Nefrectomia



## Bilateral Ureterocystostomy to Correct Left Ureteral Atresia and Right Ureteral Ectopia in an 8-Month-Old Standardbred Filly

LIBERTY M. GETMAN, DVM, MICHAEL W. ROSS, DVM, Diplomate ACVS, and YVONNE A. ELCE, DVM, Diplomate ACVS

- Incontinência urinária
- Hidronefrose, função renal comprometida
- Correção cirúrgica bilateral - ureterocistostomia
- Acompanhamento por 18 meses

