

AFECÇÕES CIRÚRGICAS DO APARELHO LOCOMOTOR II

Disciplina VCI-545

Prof. Dr. André Luis do Valle De Zoppa

Depto. de Cirurgia FMVZ/USP

Arpejo

Característica: flexão exagerada e/ou involuntária de um ou ambos os membros posteriores



Arpejo: Etiopatogenia

- Arpejo australiano:
 - toxina: “*Hypocloeris radicata*”
 - neuropatia periférica
 - atrofia muscular neurogênica
 - alteração na capacidade de condução do nervo peroneal
- Convencional:
 - patofisiologia desconhecida
 - denervação do músculo extensor digital lateral.

Arpejo – flexão espasm. do tarso

- Manifestações clínicas
 - flexão (inspeção)
 - exercício / círculo
 - intensifica após repouso
 - s/ alterações palpação
 - s/ alt. imagens (Rx – US)

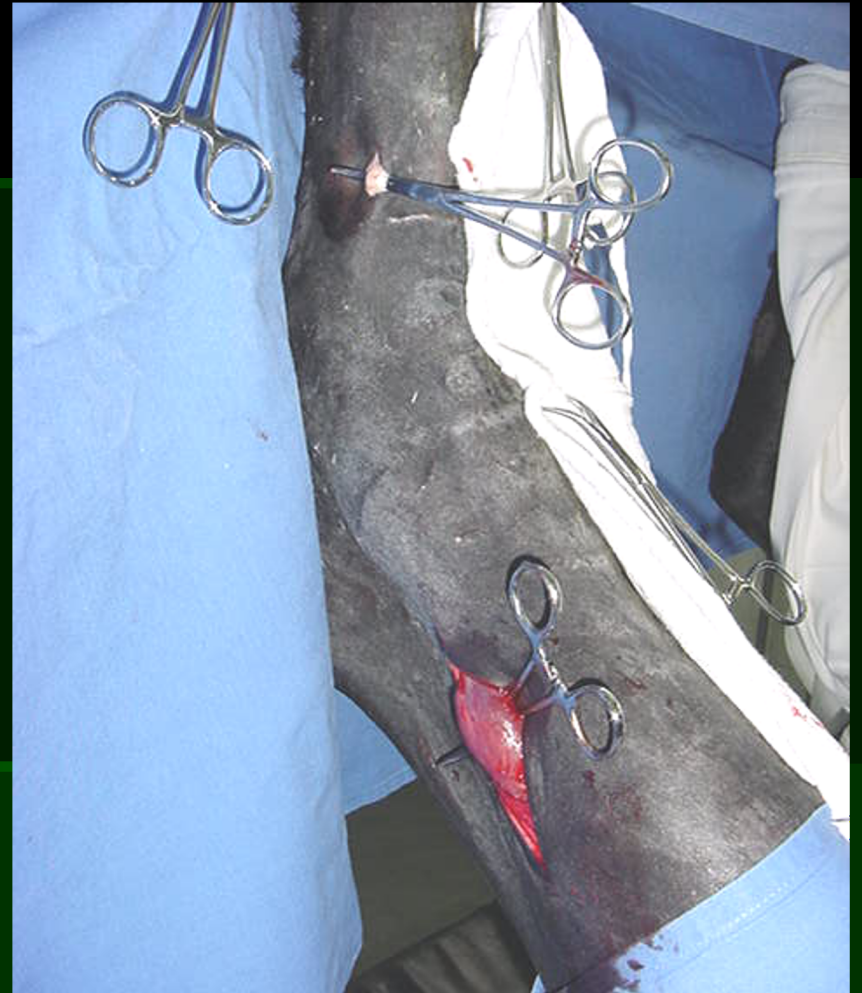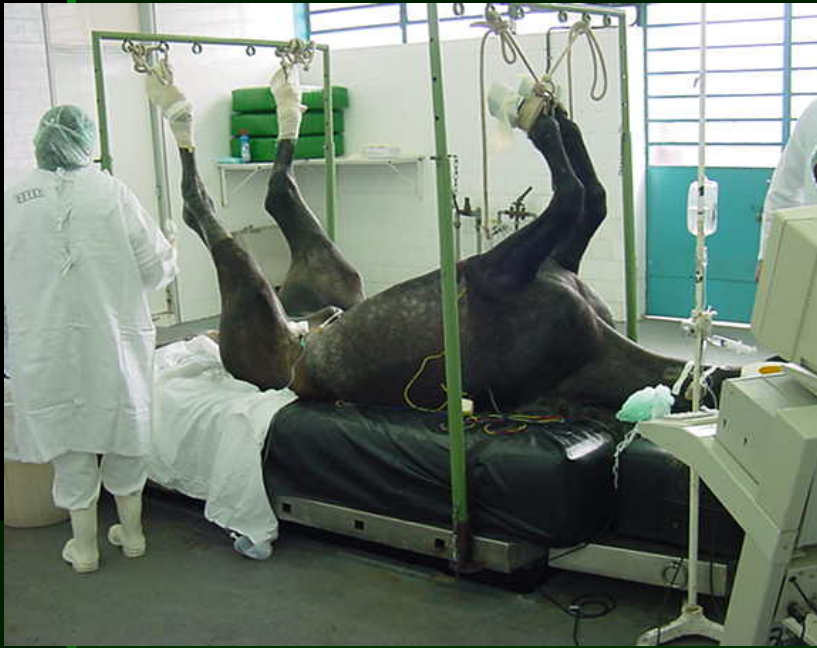Arpejo

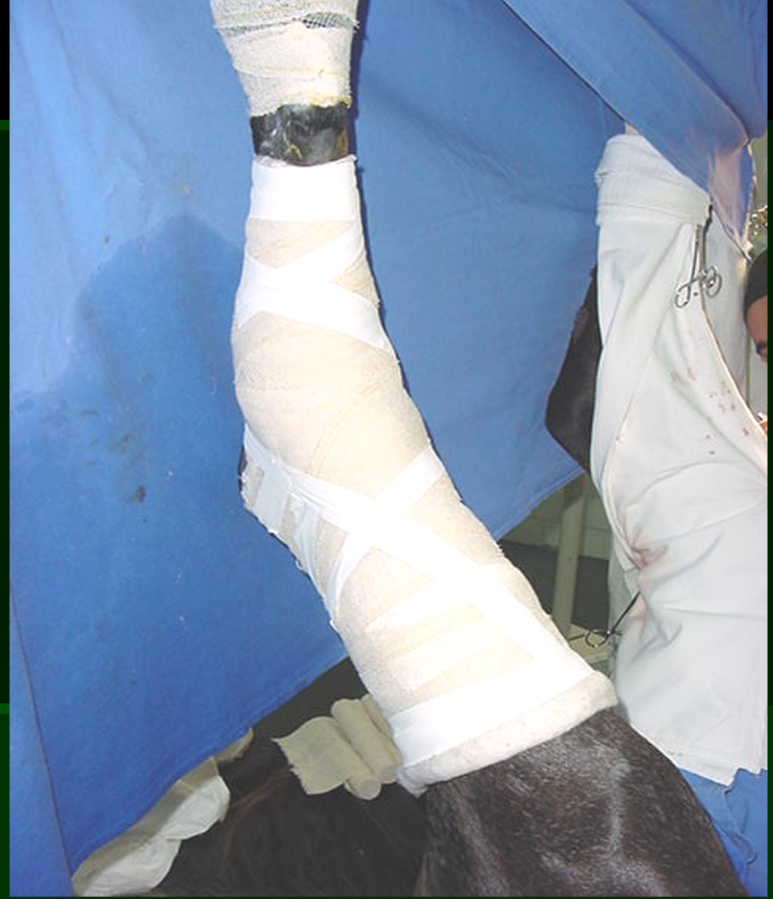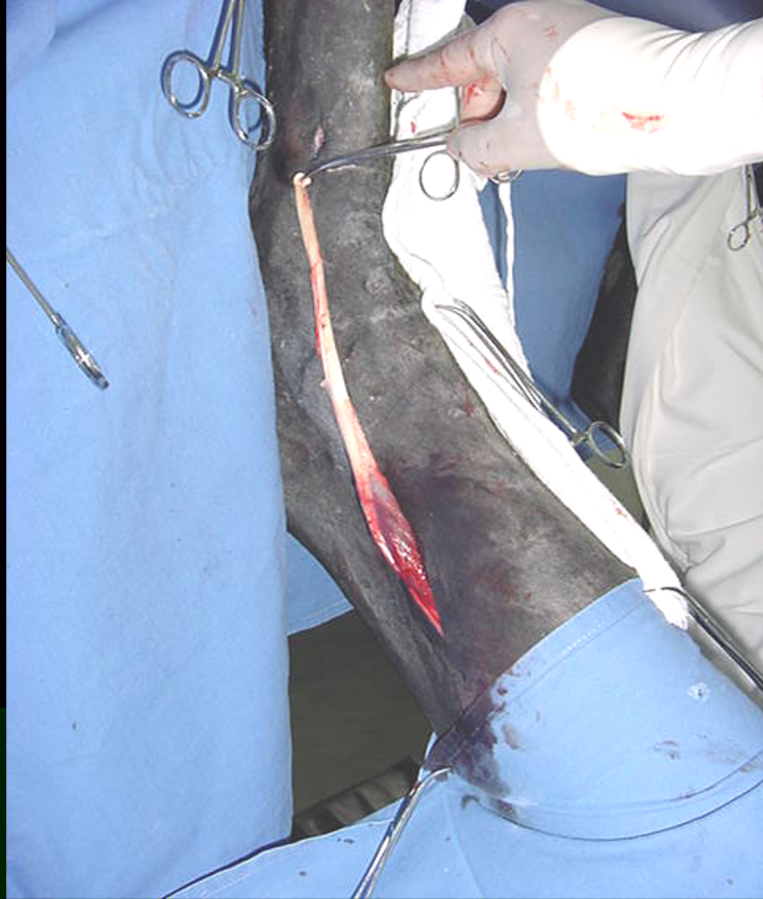- Diagnóstico
 - inspeção
- Diagnóstico diferencial
 - deslocamento dorsal de patela

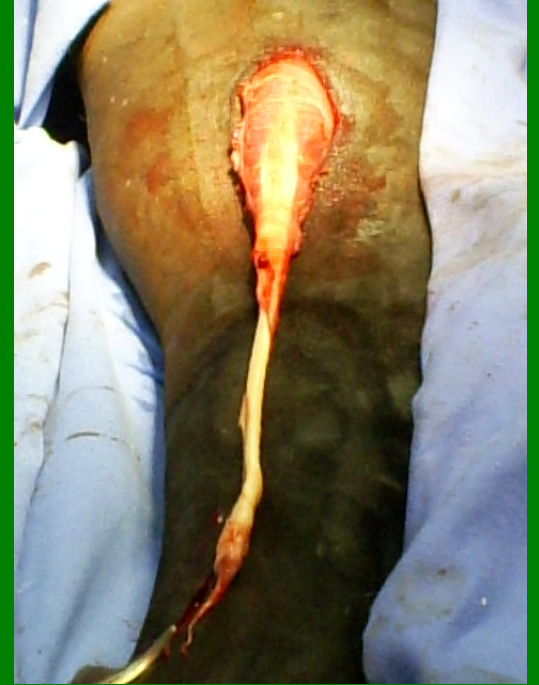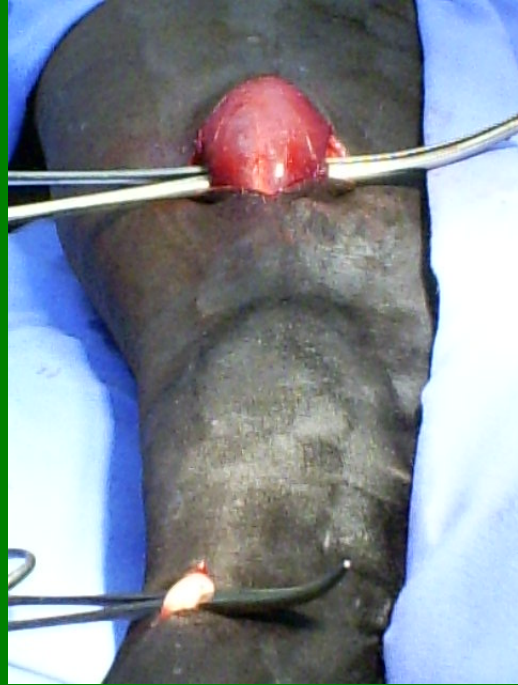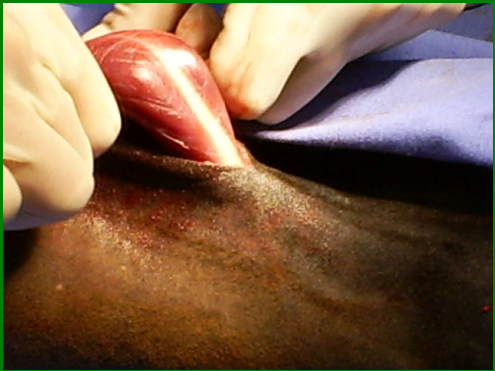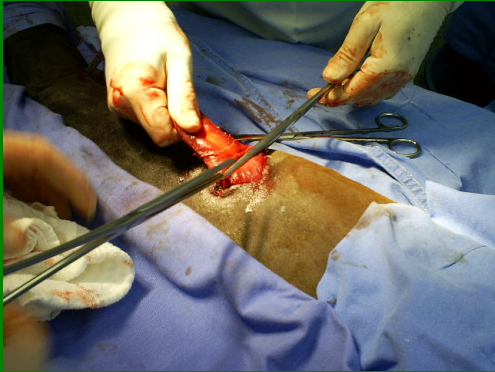


Arpejo

- Tratamento:
 - Cirúrgico:
 - tenectomia e parcial miectomia do músculo extensor digital lateral
 - Complicações:
 - manutenção do movimento

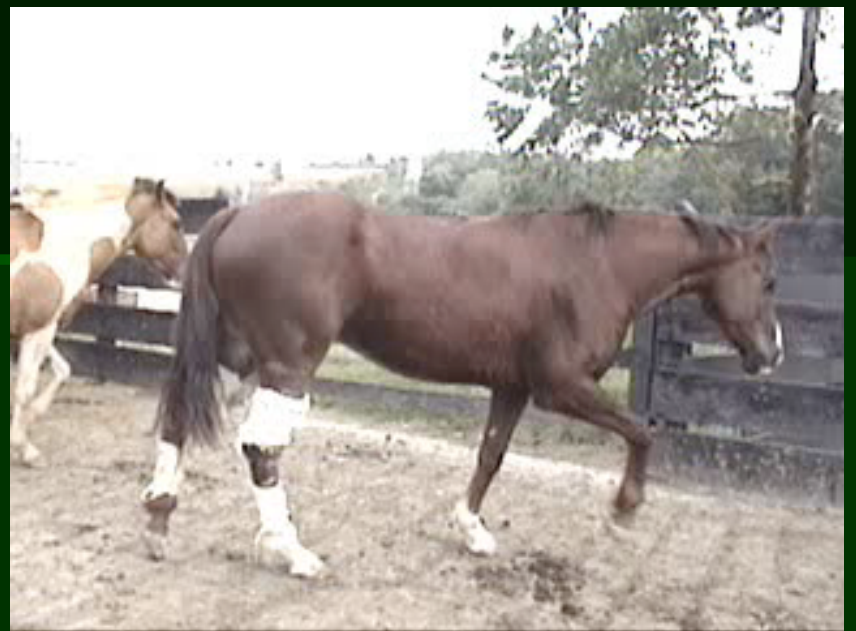







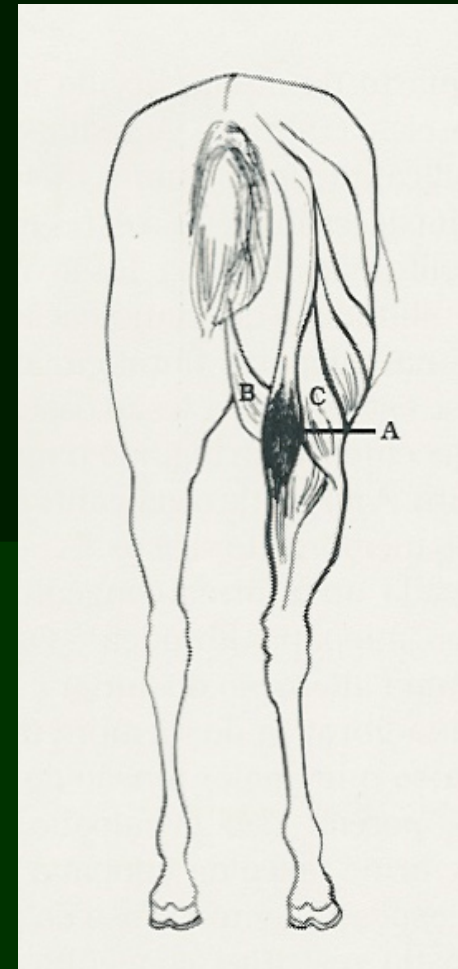






Miopatia fibrótica ossificante

- Ocorre comumente nos membros posteriores
- Resultam de lesões antigas dos músculos:
 - setendinoso
 - semimembranoso
 - bíceps femoral

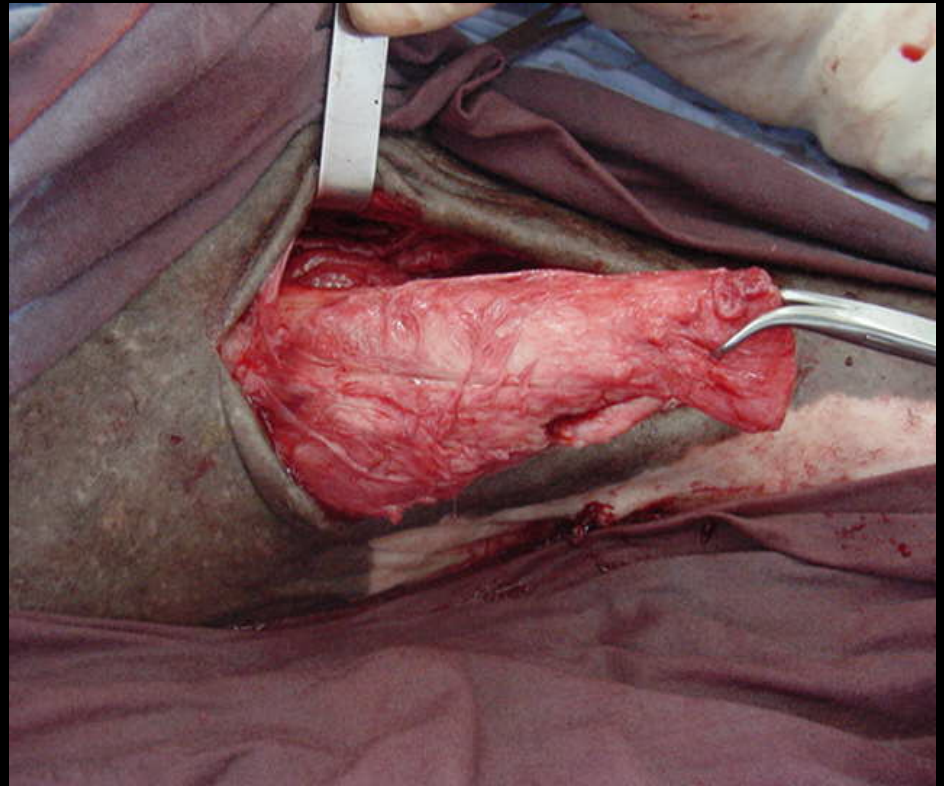
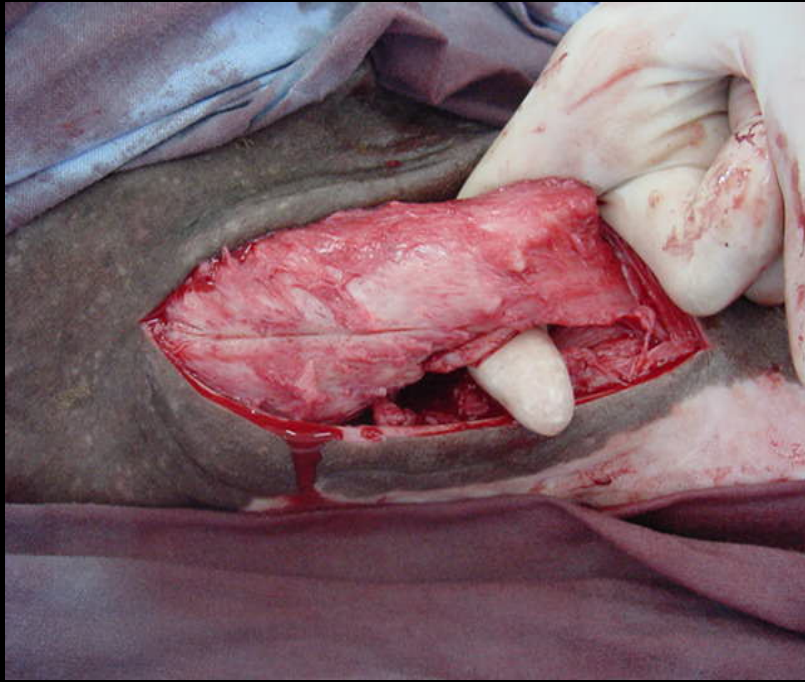


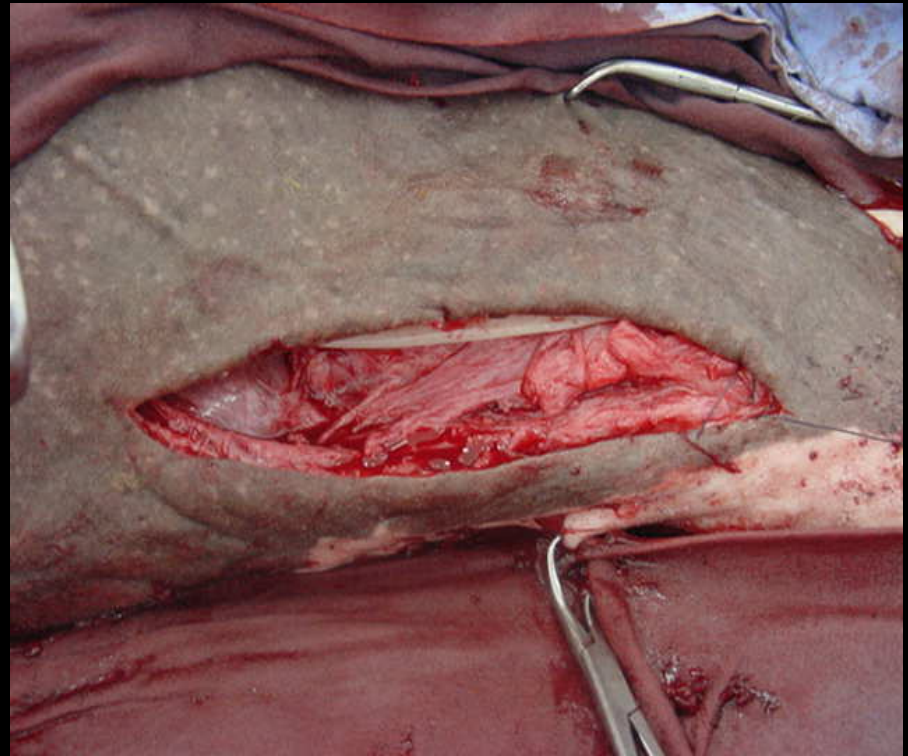
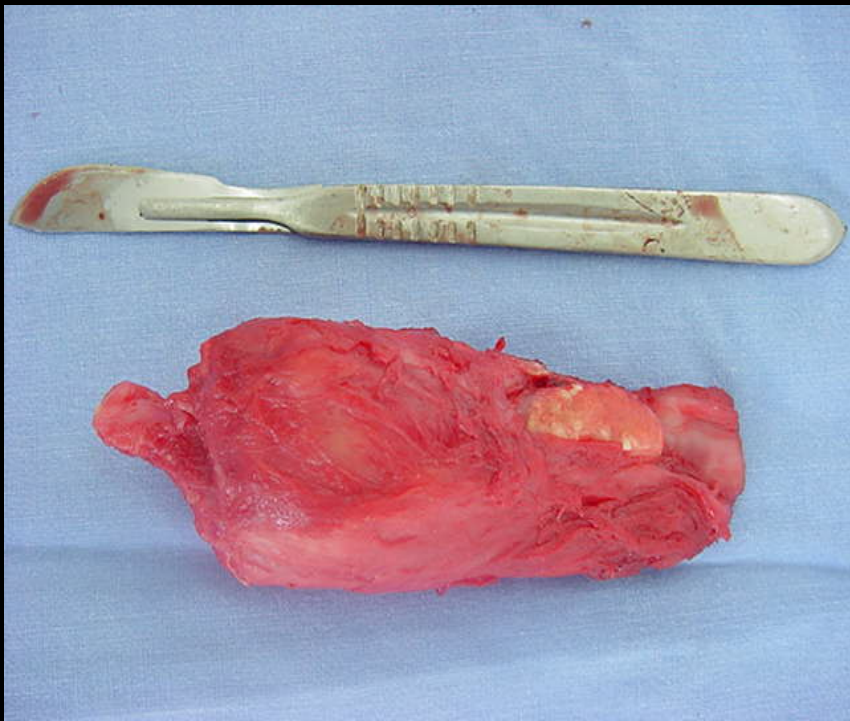
Miopatia fibrótica ossificante

- Etiologia
 - trauma
 - unilateral
 - aderências entre os músculos adjacentes – claudicação
 - fibroblastos – metaplasia - osteoblastos

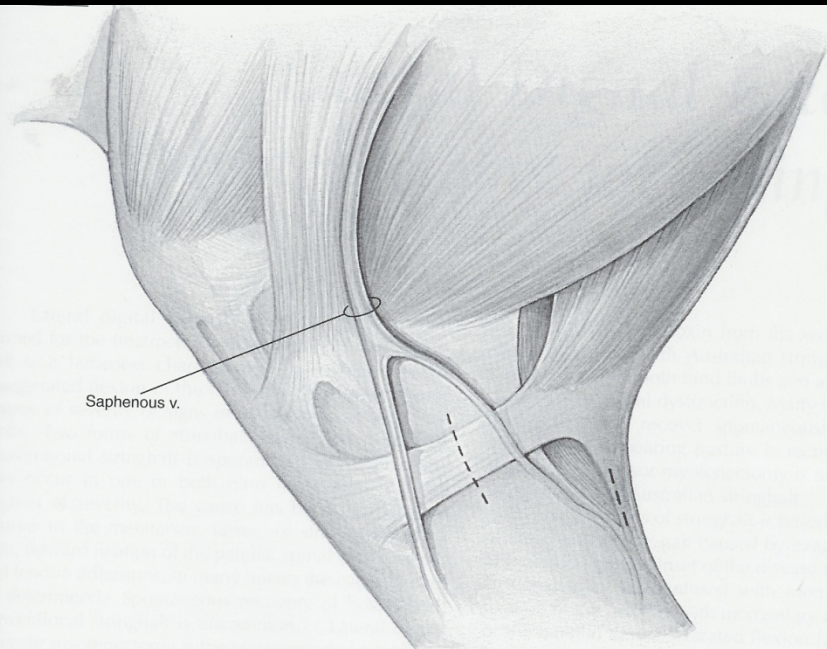
Miopatia fibrótica ossificante

- Diagnóstico
 - Claudicação
 - Palpação
 - Diferencial: arpejo
- Tratamento:
 - Miectomia
- Prognóstico:
 - bom

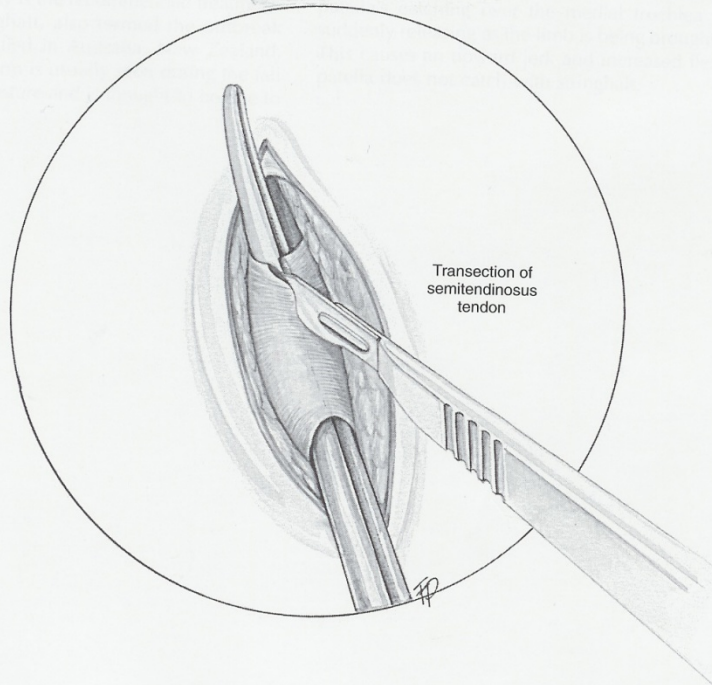




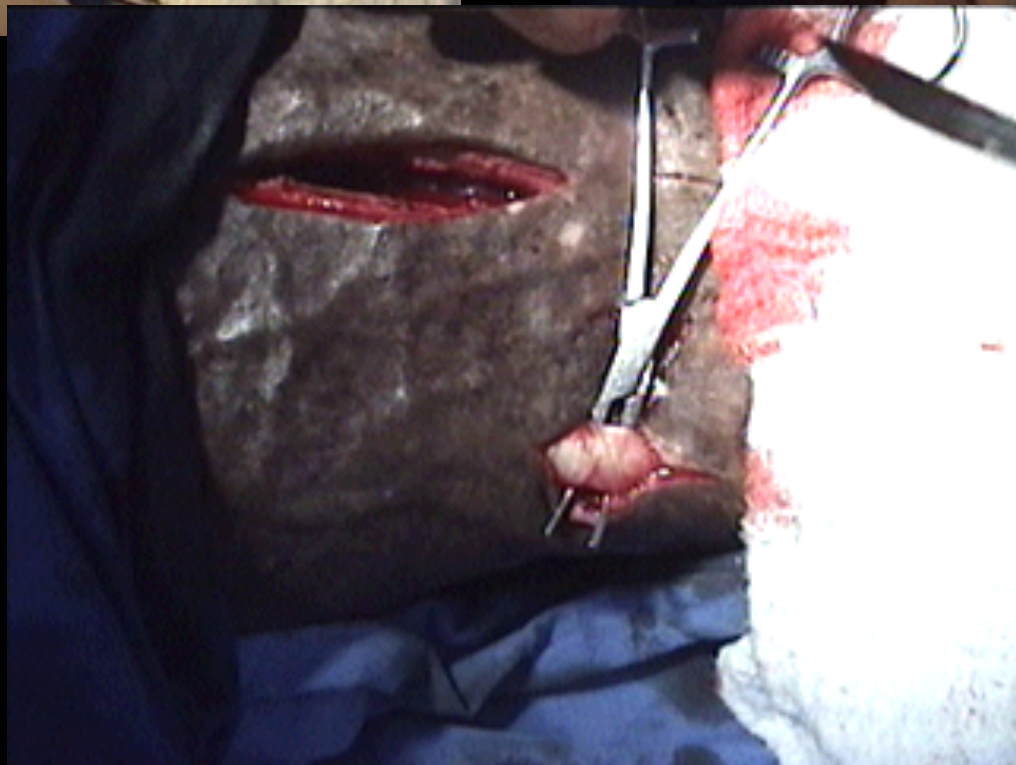
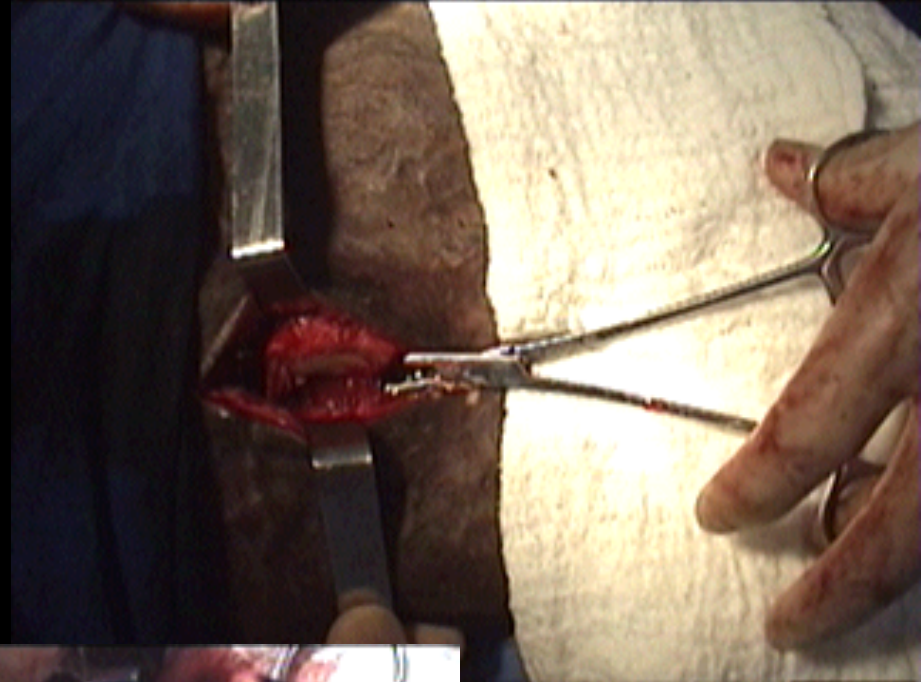
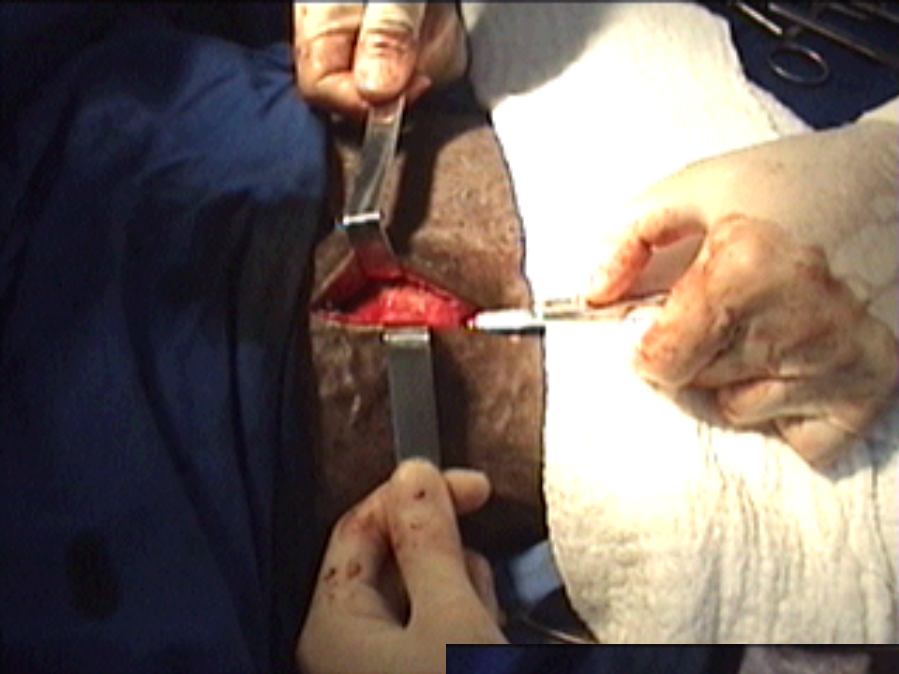




Saphenous v.



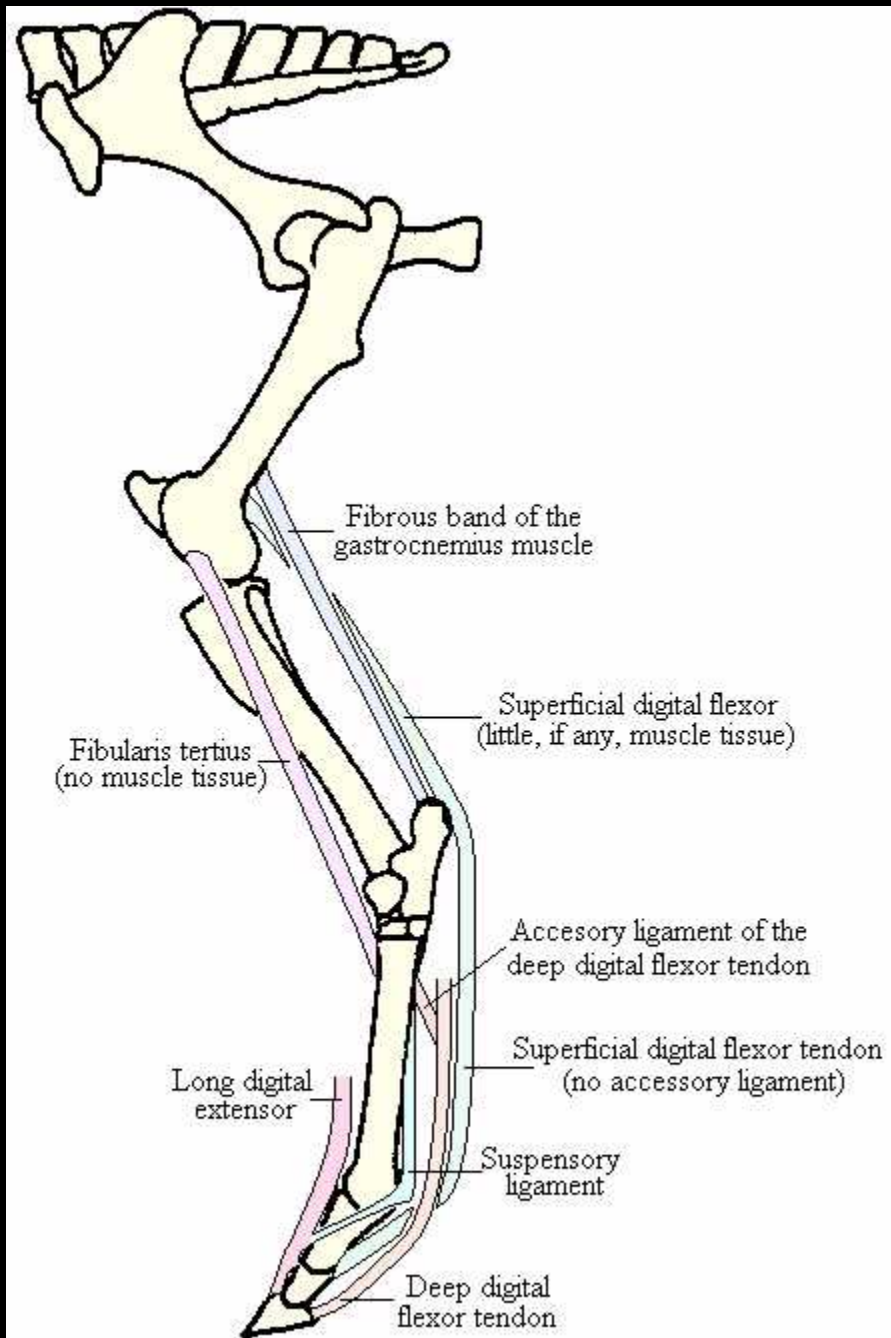
Transection of
semitendinosus
tendon






Ruptura do fibular terceiro

- Peroneus tertius
- Localização:
 - entre extensor digital lateral e músculo tibial cranial
- Função: flexão simultânea da articulação femuro-tibio-patelar e tibio-társica



Ruptura do fibular terceiro

- Etiologia
 - Hiperextensão da articulação tibio-társica
- Sintomas
 - Claudicação
 - Posicionamento do membro
 - atrofia muscular

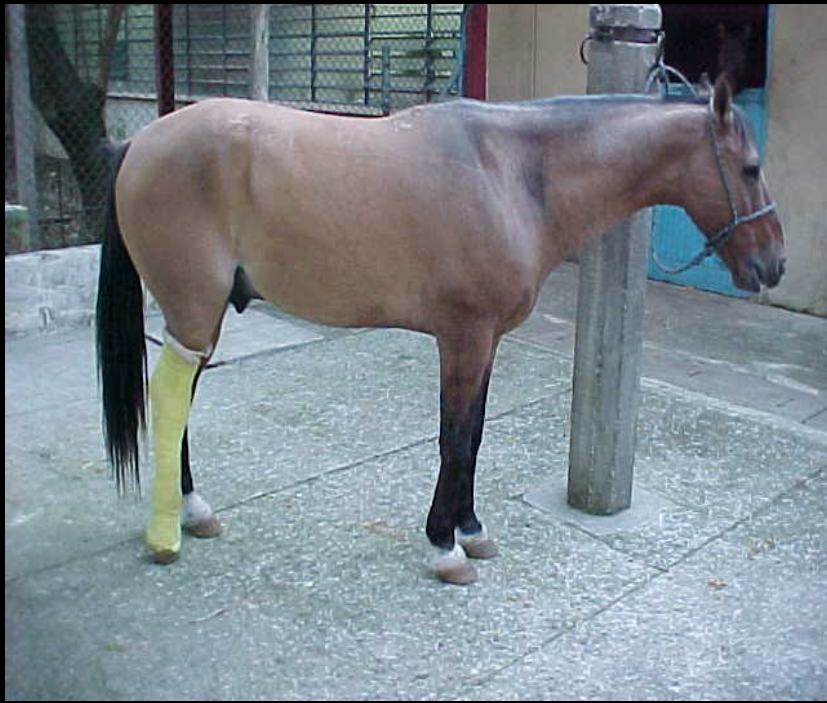

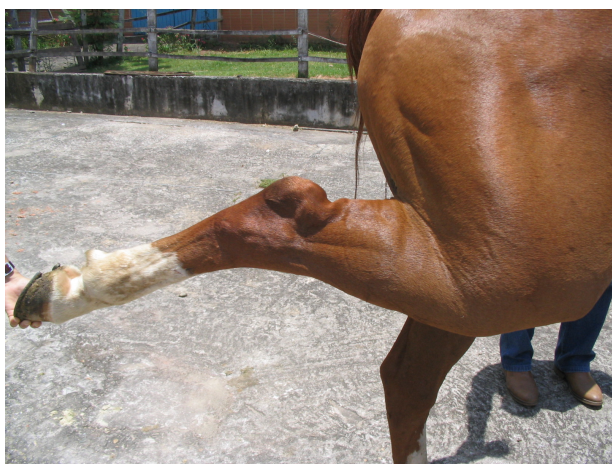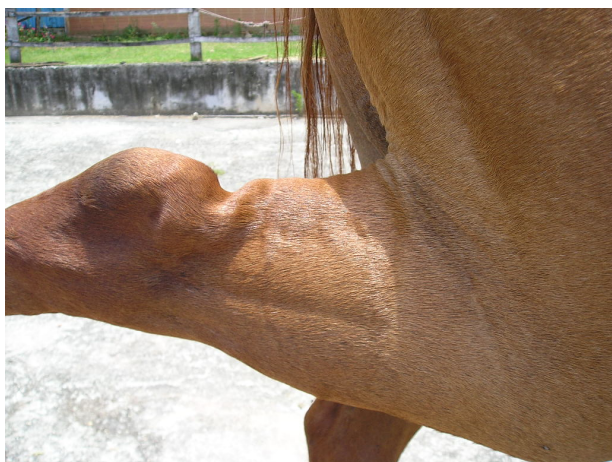Ruptura do fibular terceiro

- Diagnóstico
 - Manifestações clínicas
 - Extensão do tarso enquanto a artic. femuro-tibio-patelar está flexionada
 - Flacidez do t. gastroquinêmio durante prova de extensão
 - Exame ultrassonográfico
 - Exame radiográfico

Ruptura do fibular terceiro

- Diagnóstico diferencial
 - Fratura de tibia
 - Ruptura do t. gastroquinêmio





Ruptura do fibular terceiro

- Tratamento
 - repouso (+- seis semanas)
 - retorno gradativo ao exercício
- Prognóstico
 - reservado: função
 - bom

