



# VASCULARIZAÇÃO E INERVAÇÃO DA MÃO E DO PÉ DO EQUINO

---

HENRIQUE INHAUSER RICETI MAGALHÃES

*Programa de Aperfeiçoamento de Ensino (PAE) – 2º Semestre de 2020*

*Disciplina: VCI-0209 Anatomia clínico-cirúrgica na espécie equina*

*Faculdade de Medicina Veterinária e Zootecnia (FMVZ)*

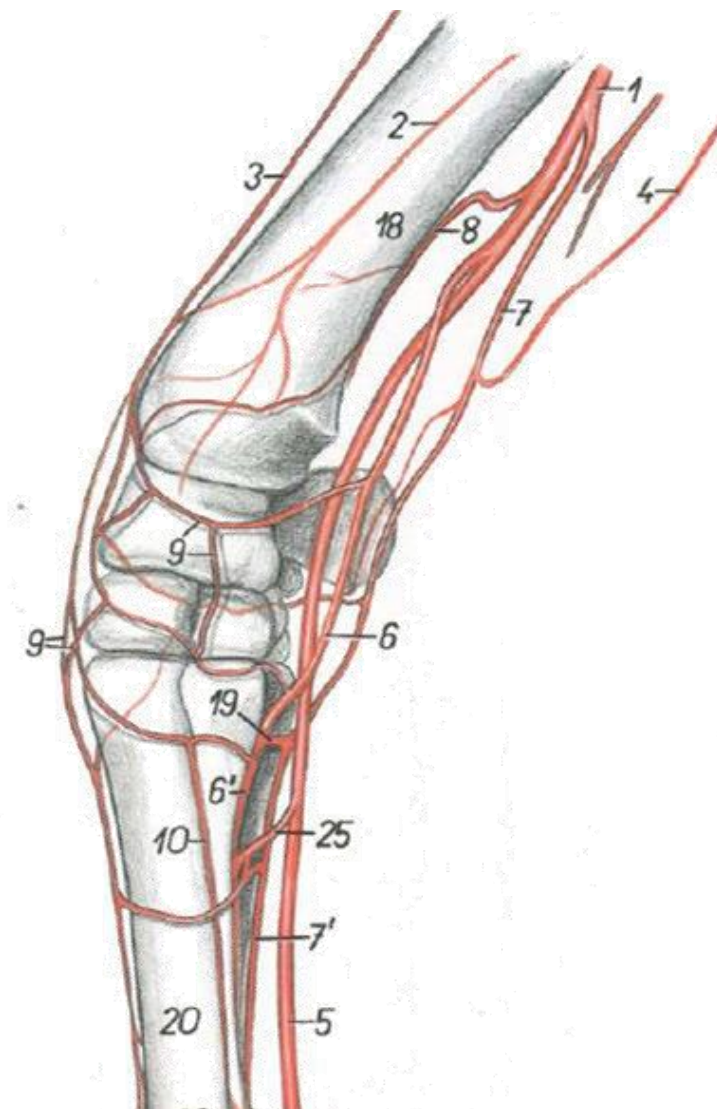
*Universidade de São Paulo (USP)*



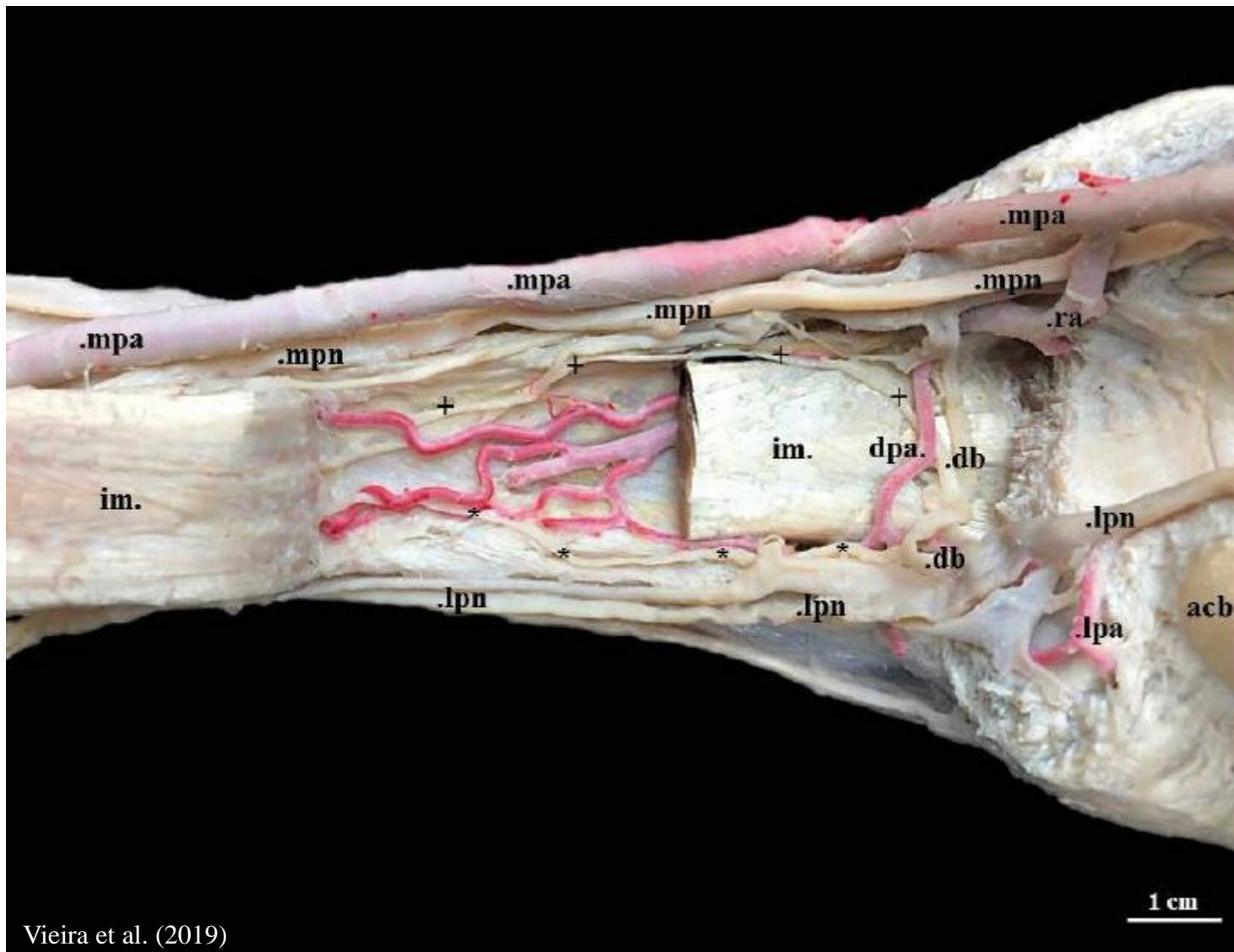
São Paulo, SP – 23 de setembro de 2020

# ARTÉRIAS DO MEMBRO TORÁCICO

- **A. braquial:**
  - A. transversa do cotovelo (3);
  - A. colateral ulnar (4);
- **A. mediana (1):**
  - A. palmar lateral;
    - Arco palmar superficial e profundo (19);
    - A. metacarpal palmar lateral;
  - A. radial (6);
    - Arco palmar profundo (19);
    - A. metacarpal palmar medial (6');
  - A. palmar medial (5).

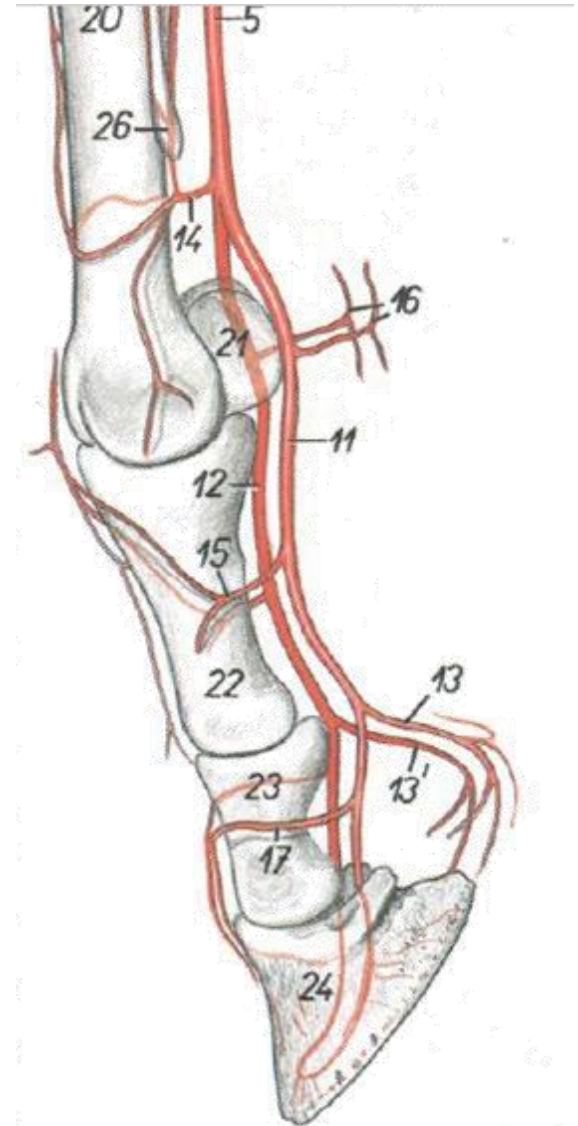


# ARTÉRIAS DO MEMBRO TORÁCICO

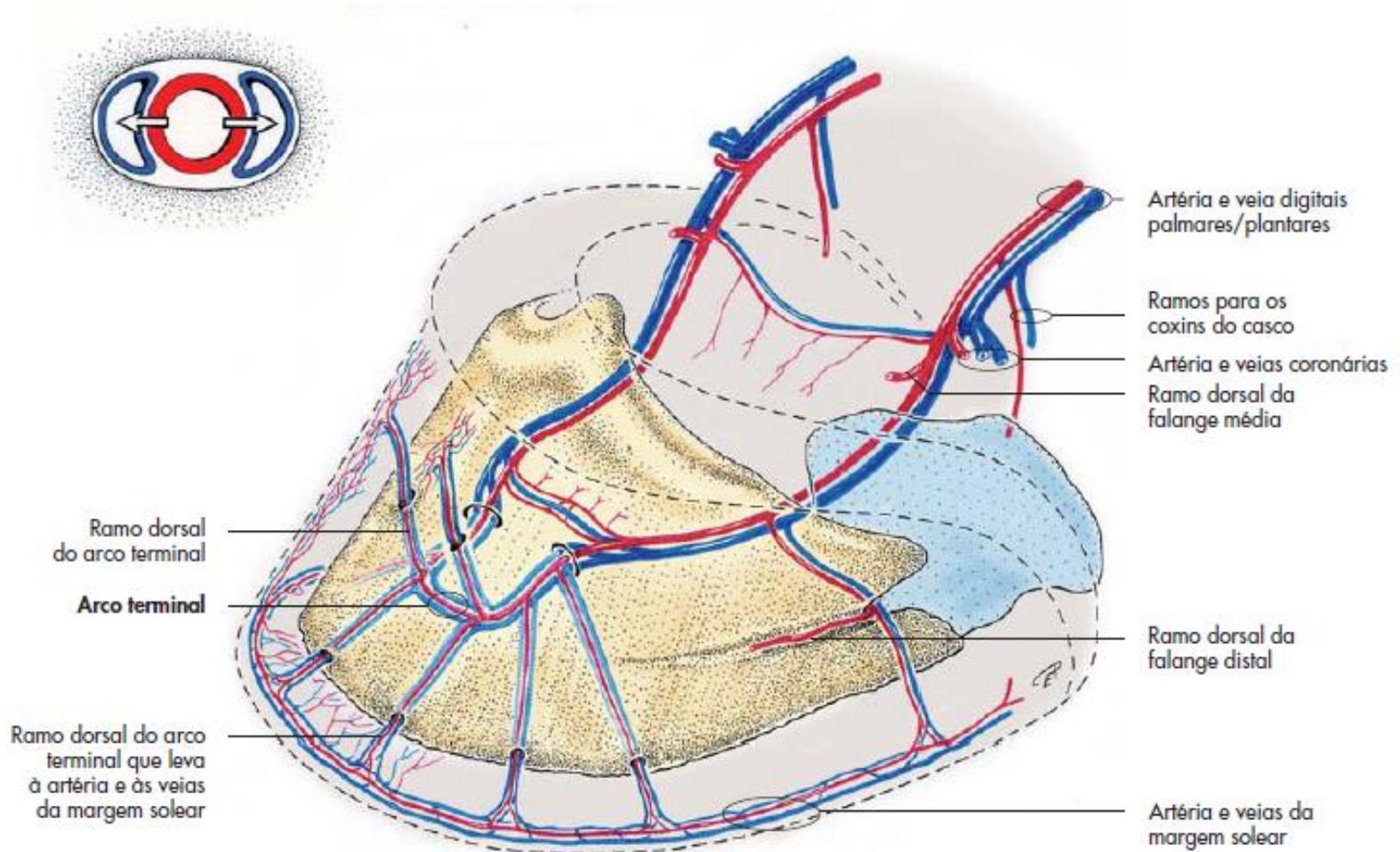


# ARTÉRIAS DA MÃO

- Aa. metacarpais palmares L e M;
  - Arco palmar superficial distal (14);
- **A. palmar medial (5);**
  - A. digital palmar lateral (12);
  - A. digital palmar medial (11);
    - Ramos das falanges;
    - Ramos dos coxins digitais.



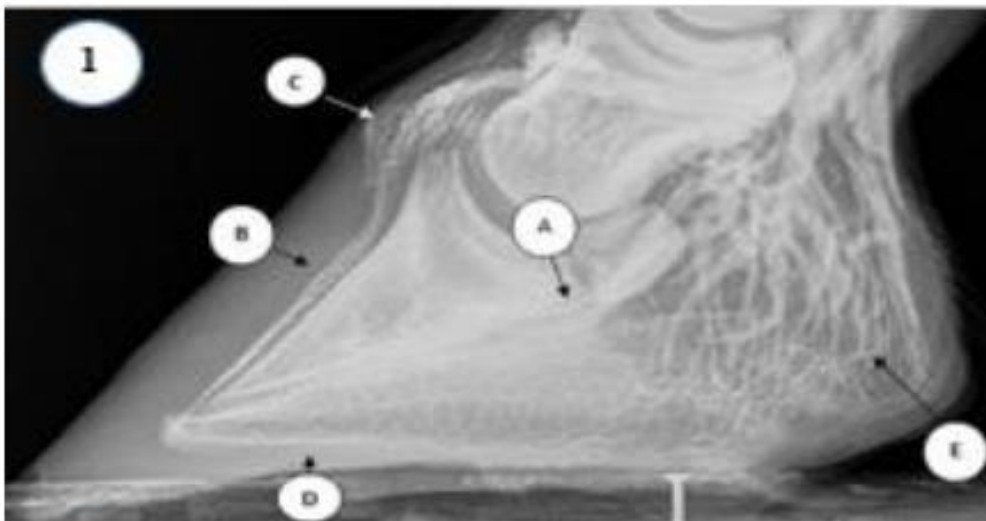
# ARCO TERMINAL DO CANAL SOLEAR



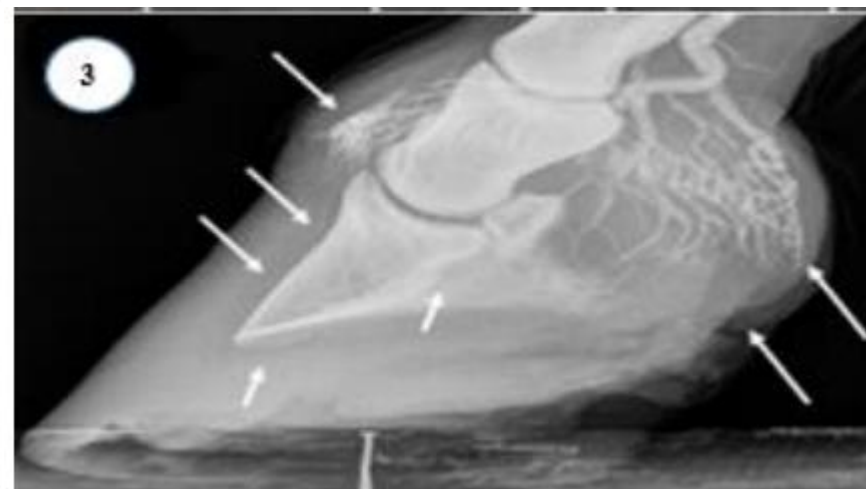
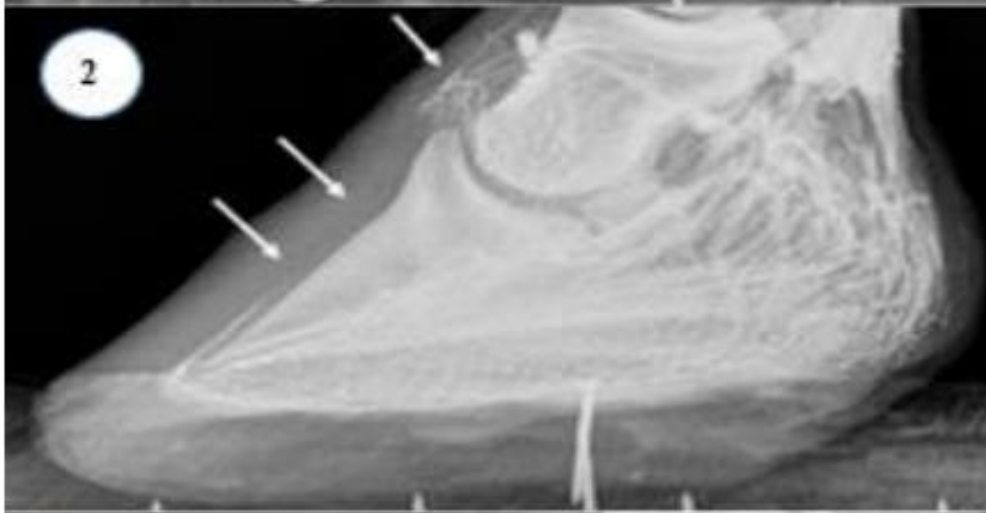
# DESTAQUES PARA....



# DESTAQUES PARA....

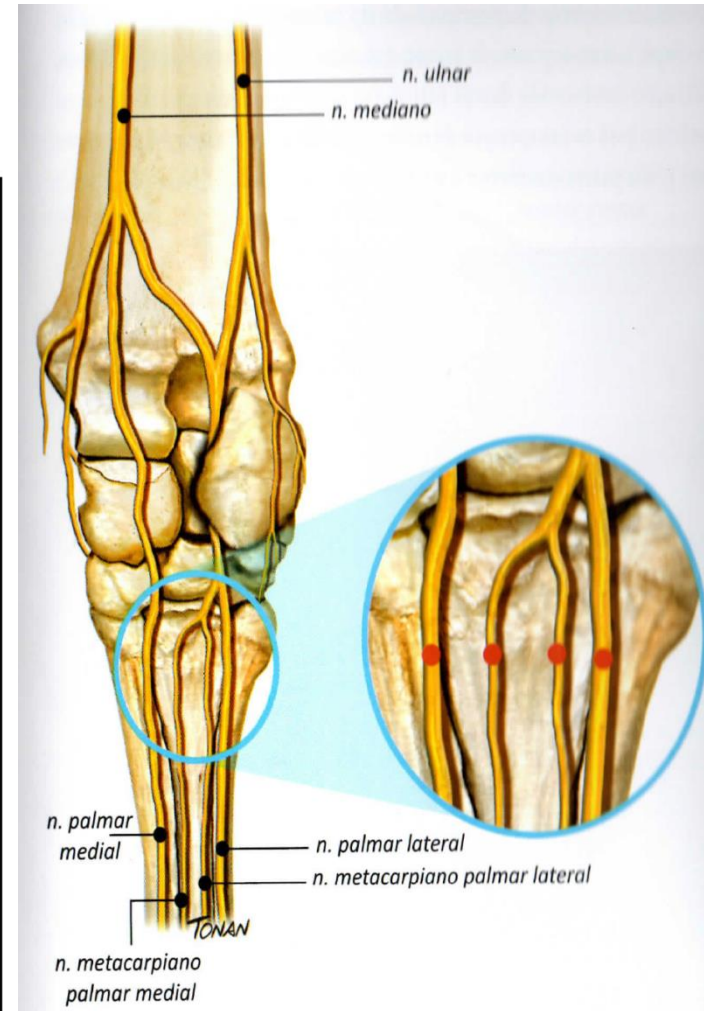
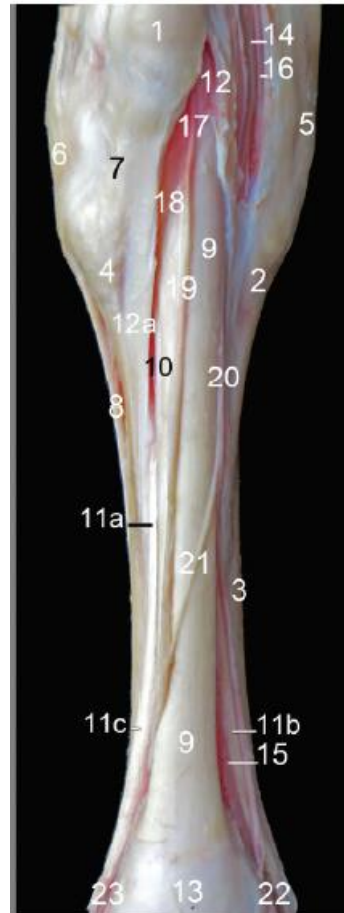


- A: arco terminal
- B: vasos laminares dorsais
- C: plexo coronário
- D: vasos circunflexos
- E: bulbo do talão



# NERVOS DO MEMBRO TORÁCICO

- **N. palmar medial;**
  - R. comunicante com o n. palmar lateral
- **N. palmar lateral;**
  - R. profundo;
  - N. metacarpal palmar lateral;
  - N. metacarpal palmar medial.

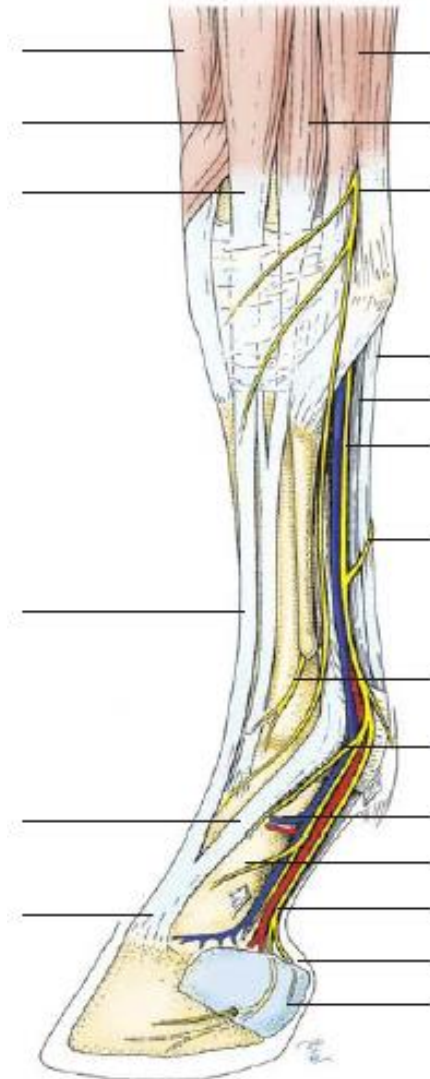






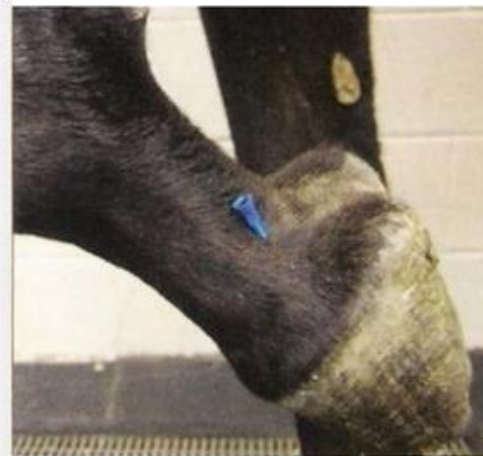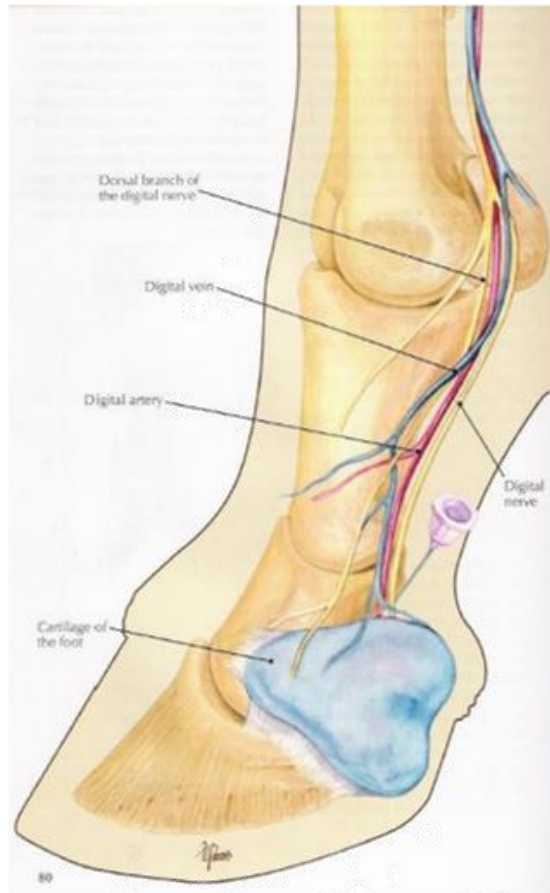
# NERVOS DA MÃO

- Nn. metacarpais palmares L e M;
- **N. palmar medial;**
  - R. dorsal;
  - N. digital palmar medial;
- **N. palmar lateral;**
  - R. dorsal;
  - N. digital palmar lateral.



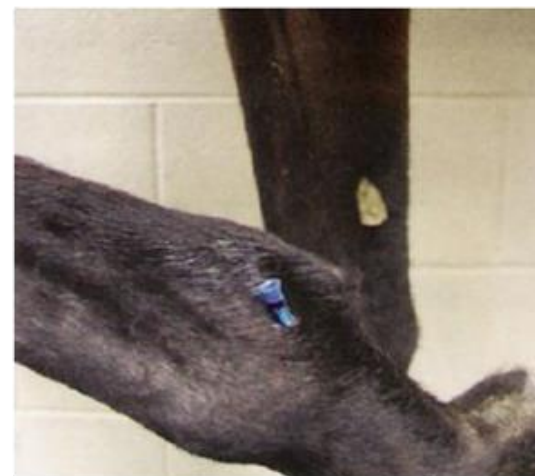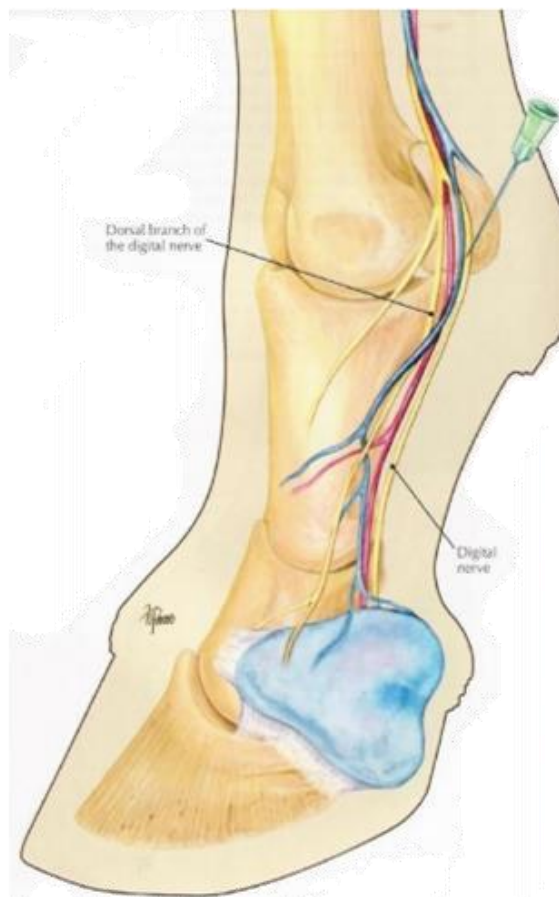
# DESTAQUES PARA....

- Bloqueio dos nervos digitais palmares lateral e medial.



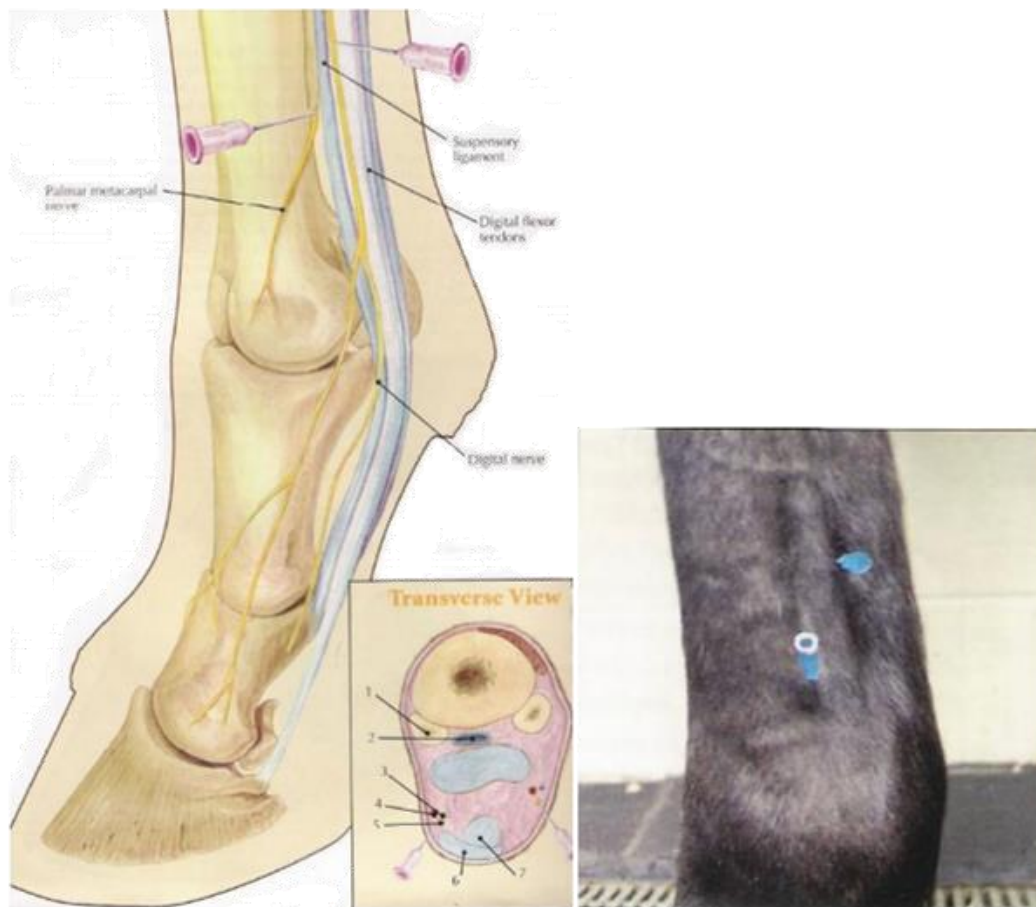
# DESTAQUES PARA....

- Bloqueio dos nervos digitais palmares lateral e medial em art. metacarpofalângica.



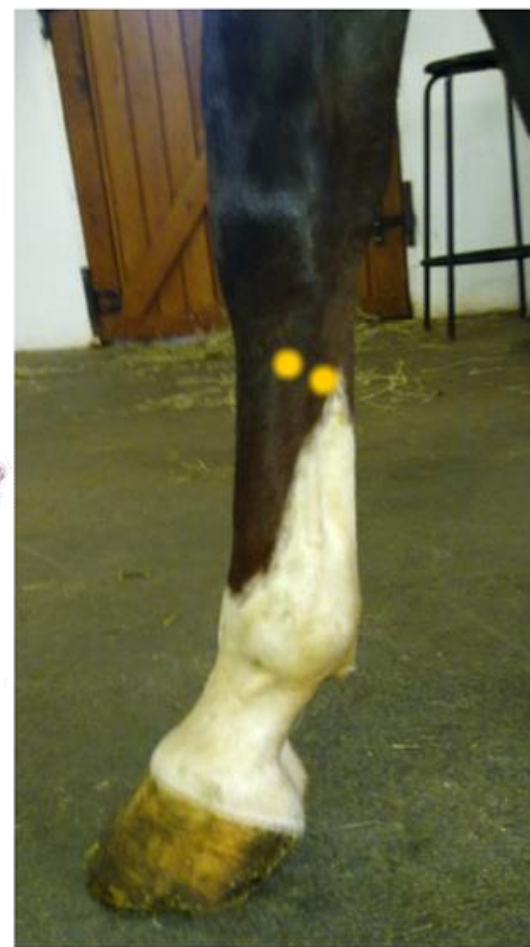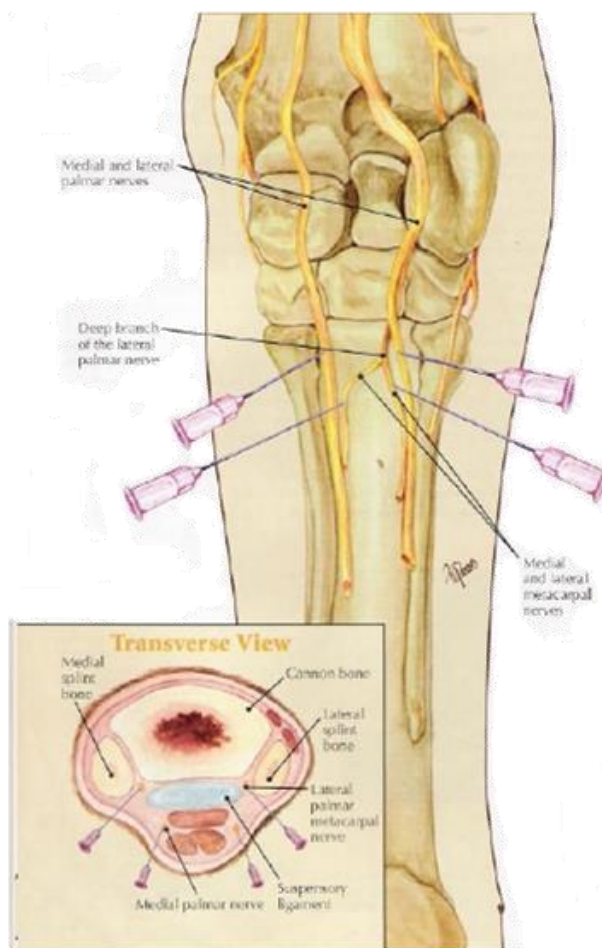
# DESTAQUES PARA....

- Bloqueio dos n. palmares L e M + n. metacarpais palmares L e M em art. metacarpofalângica.



# DESTAQUES PARA....

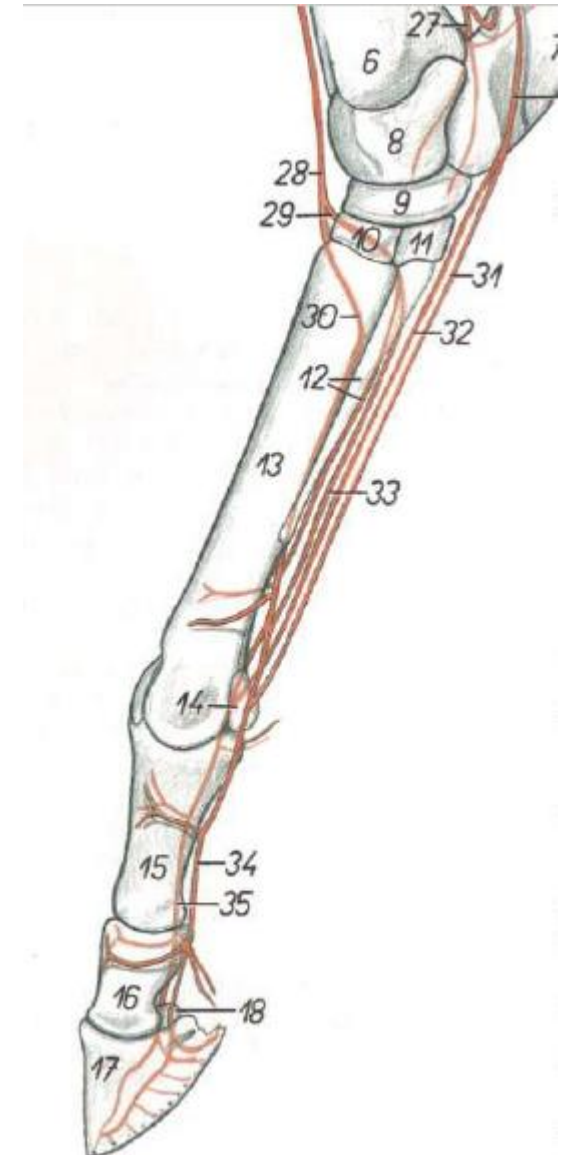
- Bloqueio dos n. palmares L e M + n. metacarpais palmares L e M em art. carpometacárpica.





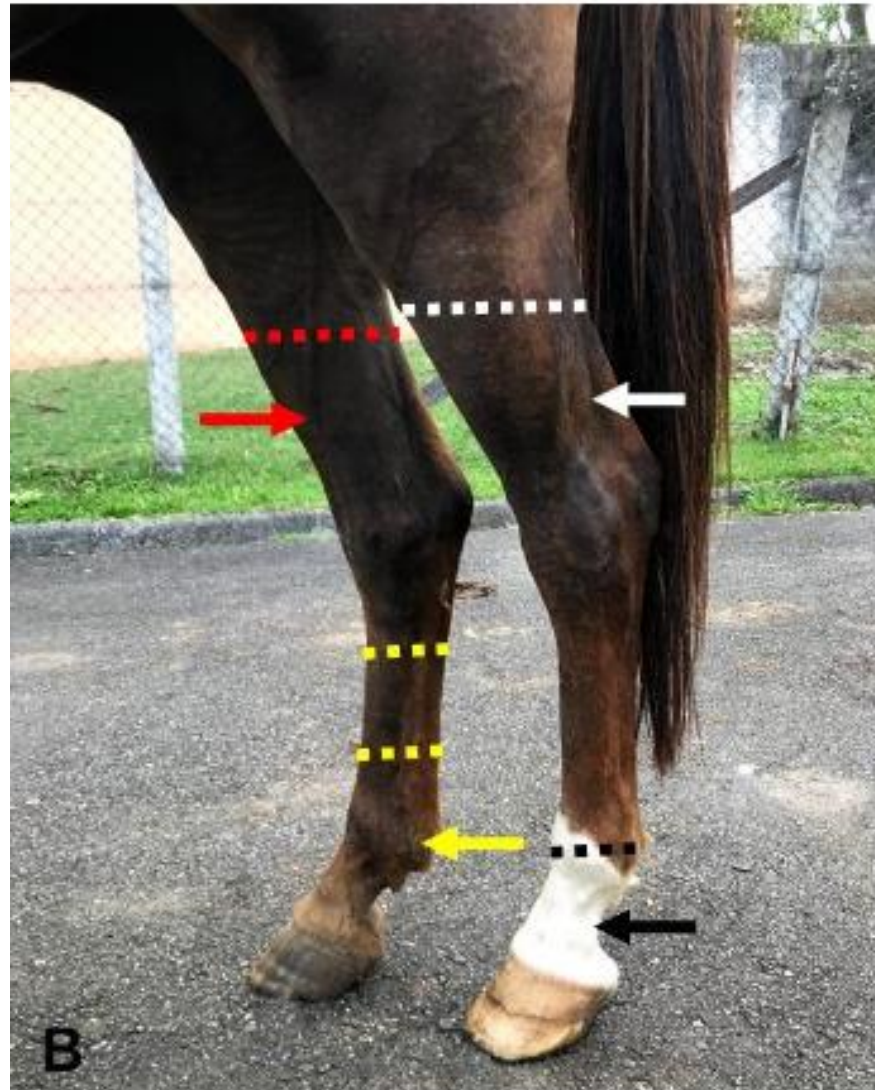
# ARTÉRIAS DO PÉ

- **Arco plantar profundo;**
  - Aa. metatarsais plantares L e M (33);
- **Arco plantar profundo distal;**
- A. metatarsal dorsal III (30);
- **Aa. digitais plantares L e M (34 e 35);**
  - Ramos das falanges;
  - Ramos dos coxins digitais.





# DESTAQUES PARA....

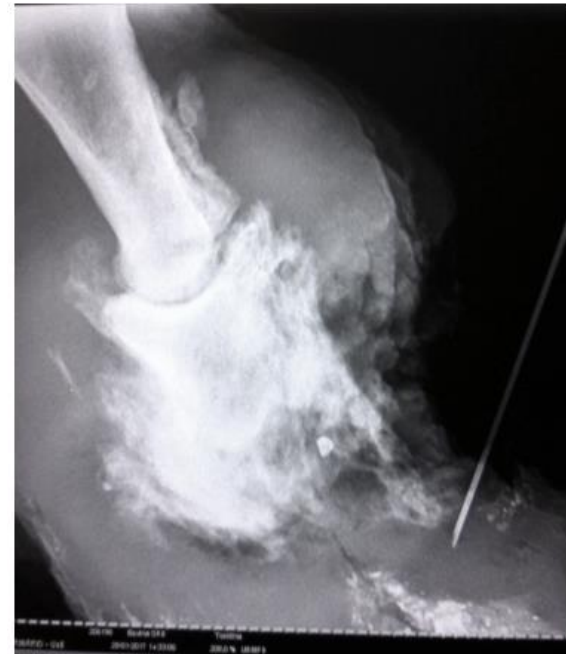

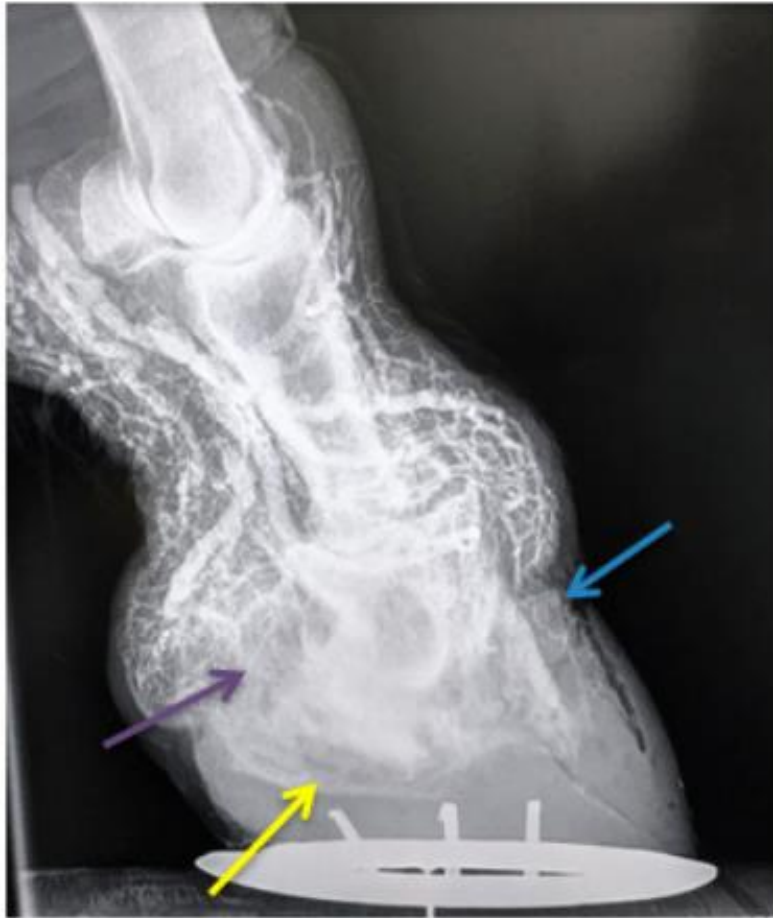# DESTAQUES PARA....



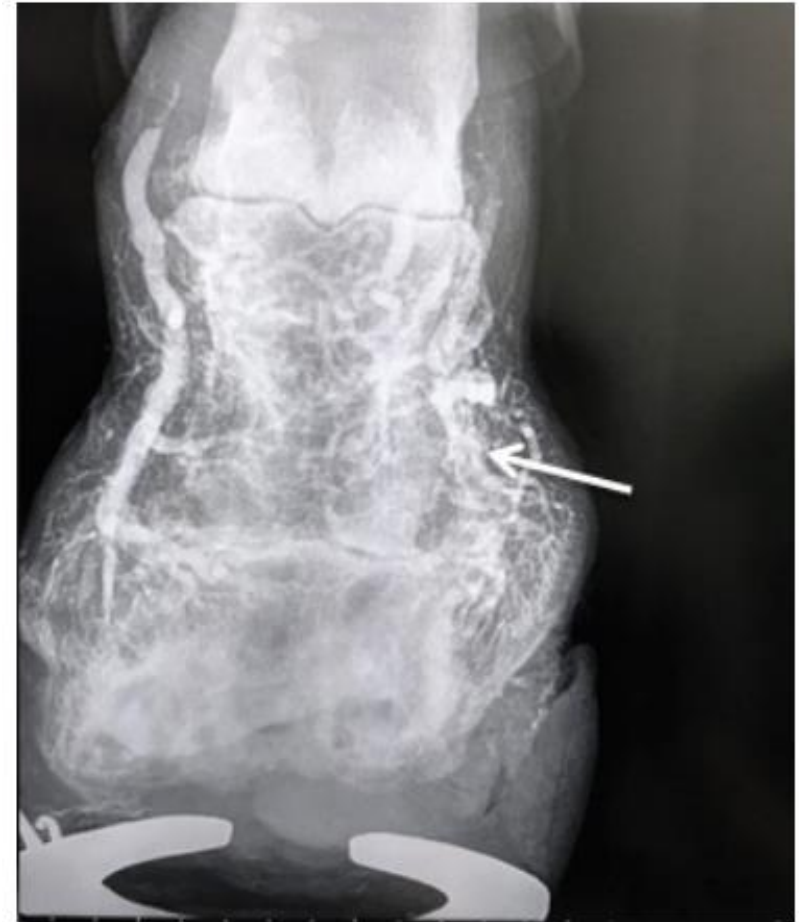Lesão ulcerativa e granulosa com margem irregular:

- Avulsão;
- Osteíte podal;
- Pododermatite séptica;
- Traumas.





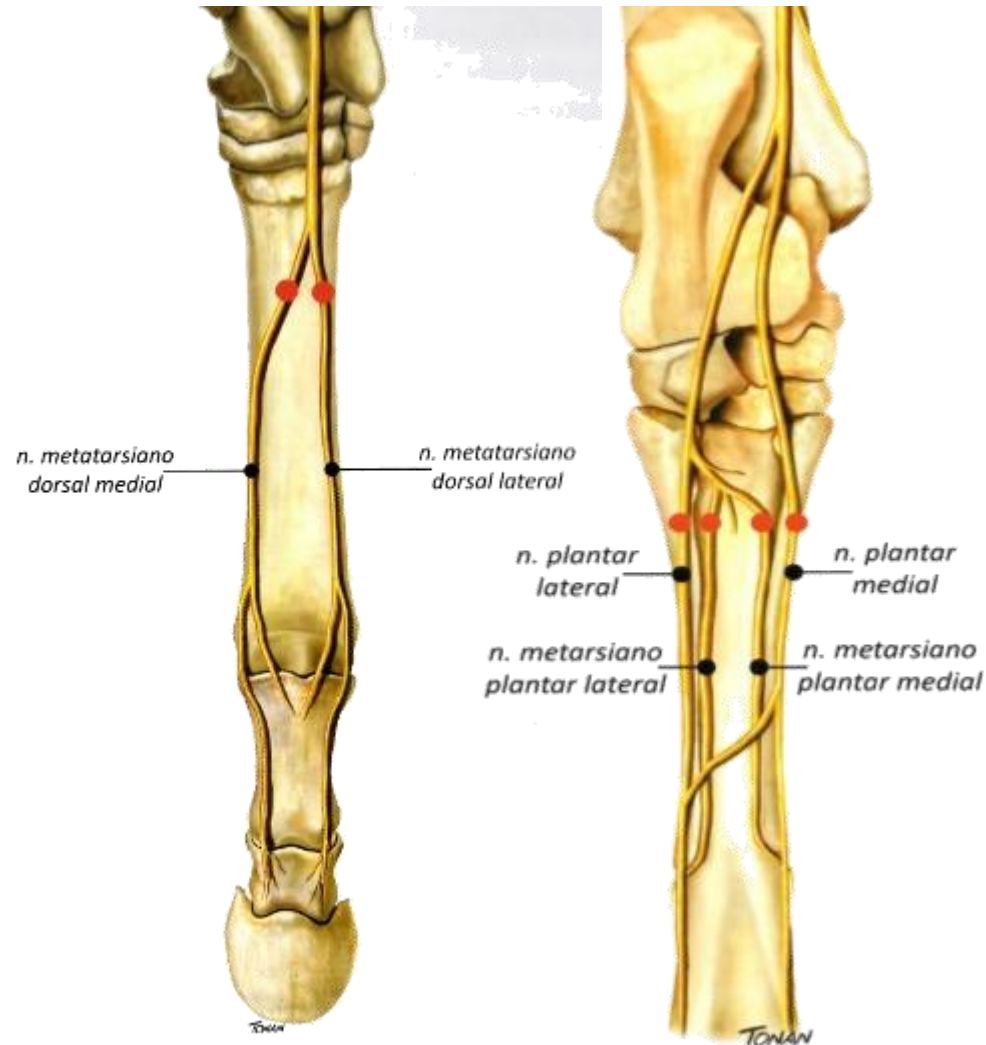
Vasos laminares dorsais (azul);  
Vasos circunflexos (amarelo);  
Bulbo do talão (roxo).



Vasos digitais (branco)

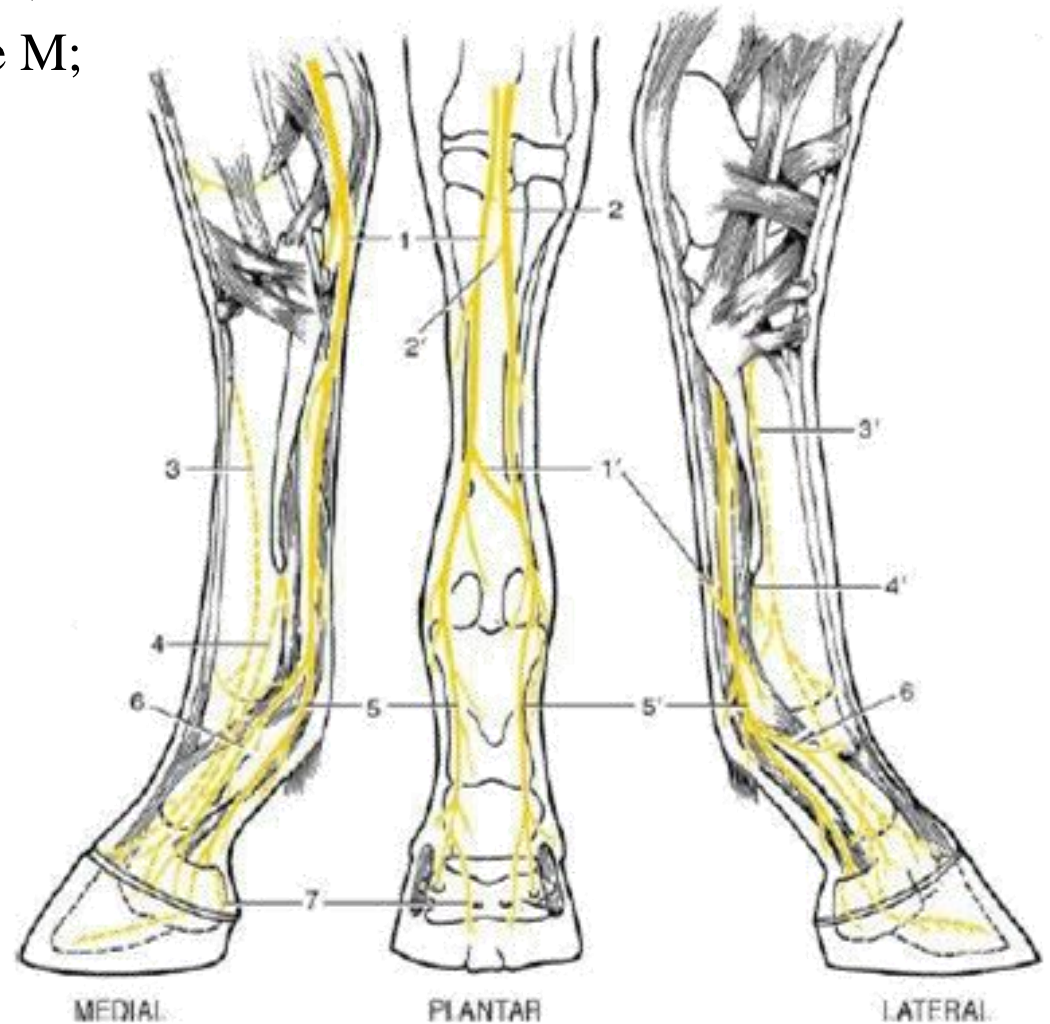
# NERVOS DO MEMBRO PÉLVICO

- **N. metatarsal dorsal lateral;**
- **N. metatarsal dorsal medial;**
- **N. plantar medial;**
  - R. comunicante com o n. plantar lateral;
- **N. plantar lateral;**
  - R. profundo;
    - N. metatarsal plantar lateral;
    - N. metatarsal plantar medial.



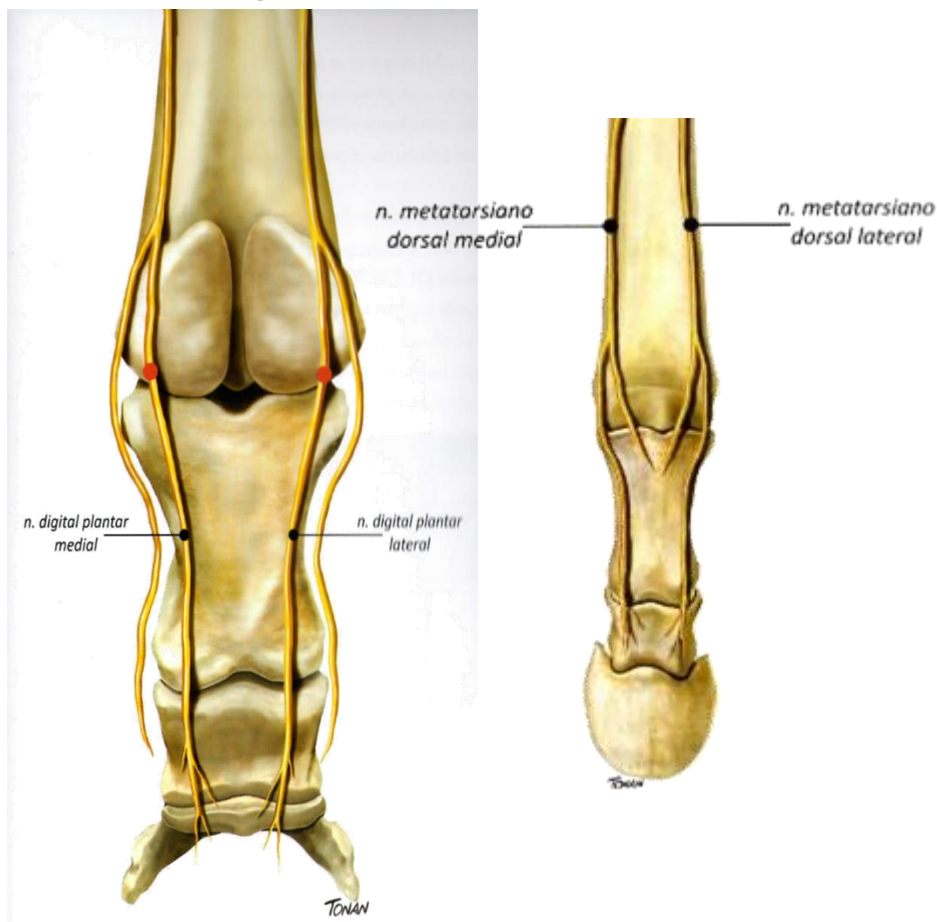
# NERVOS DO PÉ

- Nn. metatarsais dorsais L e M;
- Nn. metatarsais plantares L e M;
- **N. plantar medial;**
  - R. dorsal;
  - N. digital plantar medial;
- **N. plantar lateral;**
  - R. dorsal;
  - N. digital plantar lateral.



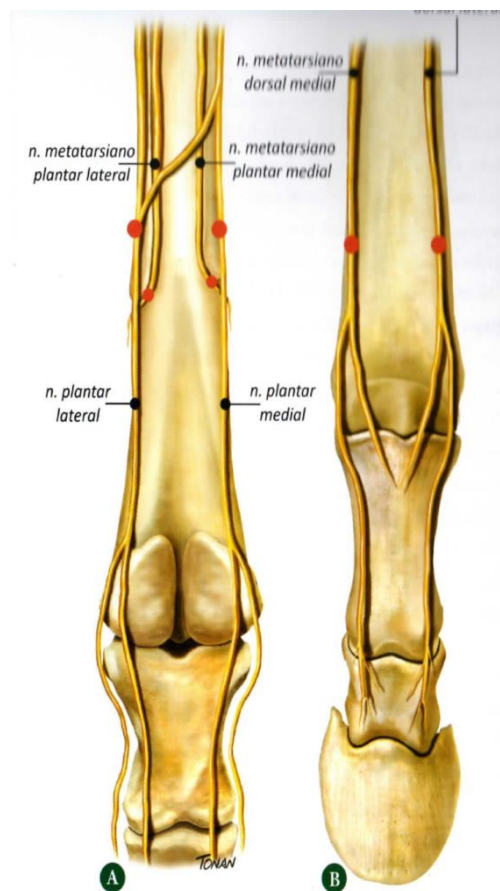
# DESTAQUES PARA....

- Bloqueio dos n. digitais plantares L e M + n. metatarsais dorsais L e M em art. metatarsofalângica.



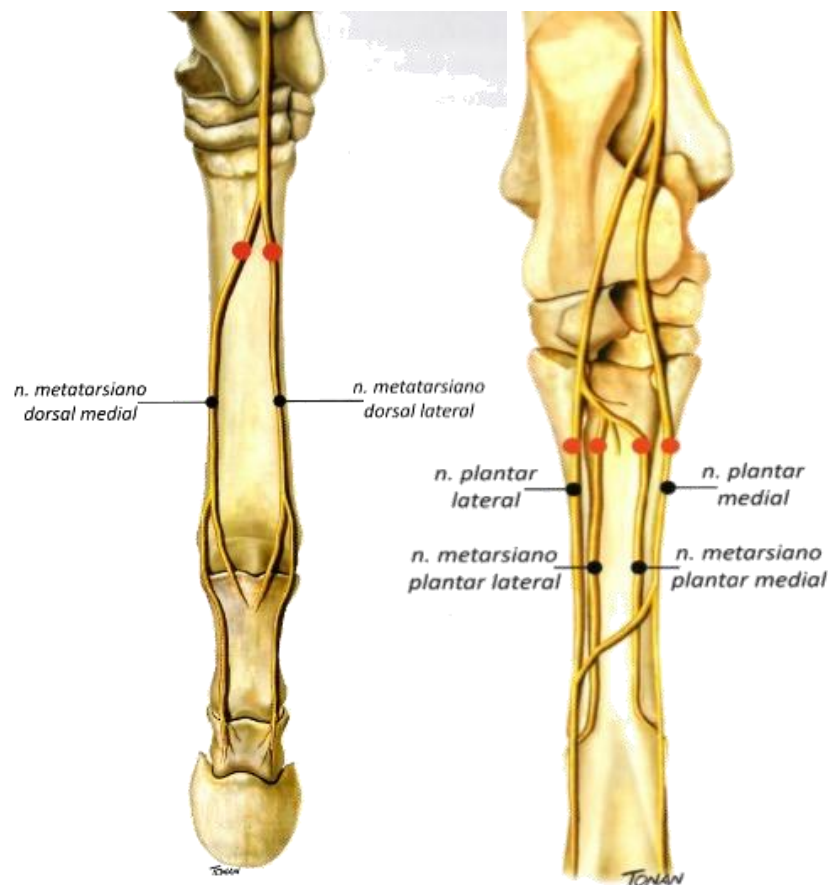
# DESTAQUES PARA....

- Bloqueio dos n. plantares L e M + n. metatarsais plantares L e M + n. metatarsais dorsais L e M em art. metatarsofalângica.



# DESTAQUES PARA....

- Bloqueio dos n. plantares L e M + n. metatarsais plantares L e M + n. metatarsais dorsais L e M em art. tarsometatársica.





# REFERÊNCIAS BIBLIOGRÁFICAS

- BACCARIN, R.Y.A.; BROSSI, P.M.; SILVA, L.C.L.C. **Guia Ilustrado para injeção perineural em membros locomotores de equinos**. São Paulo: Quiron Comunicação, 2015. 53p.
- BUDRAS, K.D.; SACK, W.O.; RÖCK, S. **Anatomy of the Horse**. Hannover: Schlütersche, 2009. 199p.
- DYCE, K.M.; SACK, W.O.; WENSING, C.J.G. **Tratado de Anatomia Veterinária**. 4 ed. São Paulo: Elsevier, 2010. 856p.
- GETTY, R. **Anatomia dos Animais Domésticos**. 5 ed. Rio de Janeiro: Guanabara Koogan, 1986. 2000p.
- INTERNATIONAL COMMITTEE ON VETERINARY GROSS ANATOMICAL NOMENCLATURE. **Nomina Anatomica Veterinaria**. 6th ed. Hannover, Ghent, Columbia, Rio de Janeiro: Editorial Committee, 2017. 178p.
- KÖNIG, H. E.; LIEBICH, H. G. **Anatomia dos Animais Domésticos: texto e atlas colorido**. 6 ed. Porto Alegre: Artmed, 2016. 804p.
- POPESKO, P. **Atlas de Anatomia Topografica de los Animales Domesticos**. 2 ed. Masson, 1998. 212p.
- REIS, L.S.A.; CAMPEBELL, R.C.; CÂMARA, A.C.L.; TEIXEIRA NETO, A.R.; CASTRO, M.B.; WILSON, T.M.; MOREIRA, I.L. Avulsão parcial de casco em equino com crescimento laminar em aparente fluxo ascendente. **Revista Acadêmica: Ciência Animal**, v. 16, e162504, 2018.
- VIEIRA, T.M.; MAGALHÃES, H.I.R.; PAULA, Y.H.; ROMÃO, F.B.; BARCELOS, J.B.; GUENKA, G.S.M.; RIBEIRO, L.A.; SILVA, F.O.C. Sites of anesthetic block of the lateral and medial palmar metacarpal nerves in equines of indeterminate breed. **Acta Scientiae Veterinariae**, v. 47, 1661, 2019.