

1001010 - DOENÇAS INFLAMATÓRIAS E IMUNOLÓGICAS  
2020

# FISIOPATOLOGIA DAS DOENÇAS DO TRATO GASTROINTESTINAL: INTESTINO



**PROF. DR. JOÃO PAULO FABI**

[jpfabi@usp.br](mailto:jpfabi@usp.br)

**DEPARTAMENTO DE ALIMENTOS E NUTRIÇÃO EXPERIMENTAL**  
FACULDADE DE CIÊNCIAS FARMACÊUTICAS  
UNIVERSIDADE DE SÃO PAULO

# Direcionamento de estudo

## ▪ **Doença Celíaca**

- Qual a etiologia? Sintomas? Complicações da Doença de Crohn?
- Quais os critérios de diagnóstico? E tratamento?
- Qual o papel do sistema imunológico nesta doença?

## ▪ **Doença de Crohn**

- Qual a etiologia? Sintomas? Complicações da Doença de Crohn?
- Quais os critérios de diagnóstico? E tratamento?
- Qual o papel do sistema imunológico nesta doença?

## ▪ **Retocolite Ulcerativa**

- Qual a etiologia? Sintomas? Complicações da Doença de Crohn?
- Quais os critérios de diagnóstico? E tratamento?
- Qual o papel do sistema imunológico nesta doença?

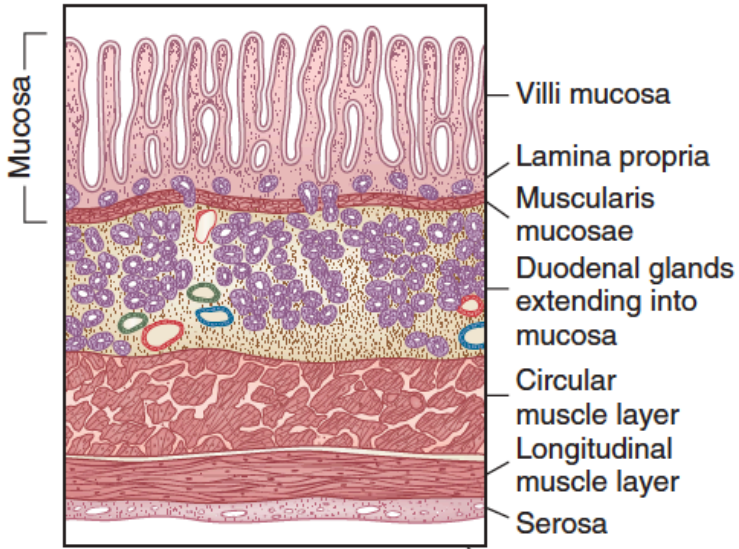


# FISIOLOGIA DO APARELHO DIGESTIVO (TRATO GASTROINTESTINAL)

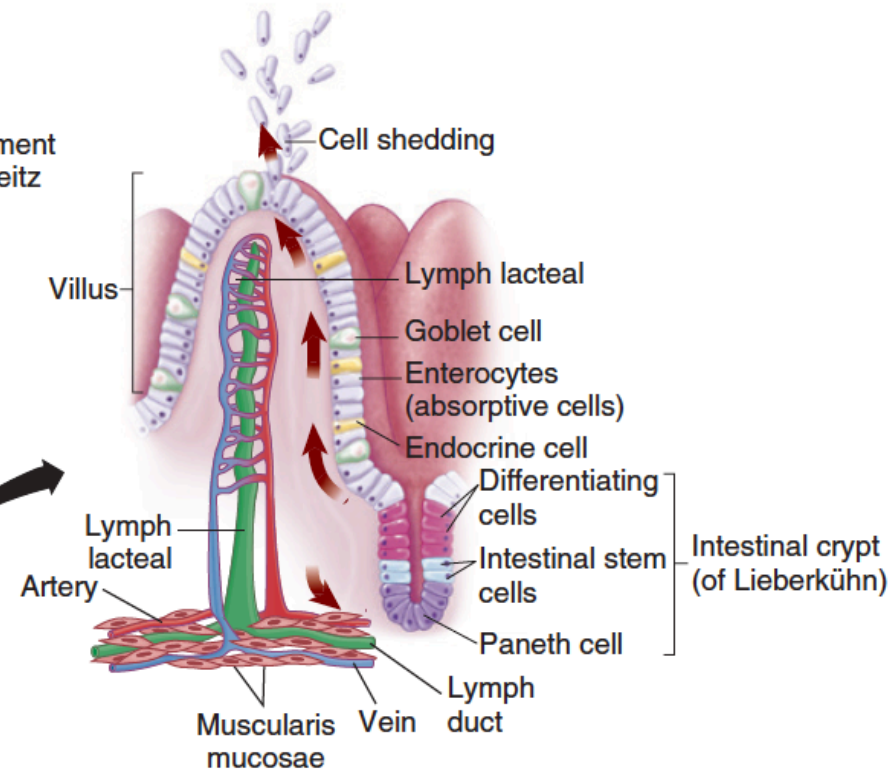
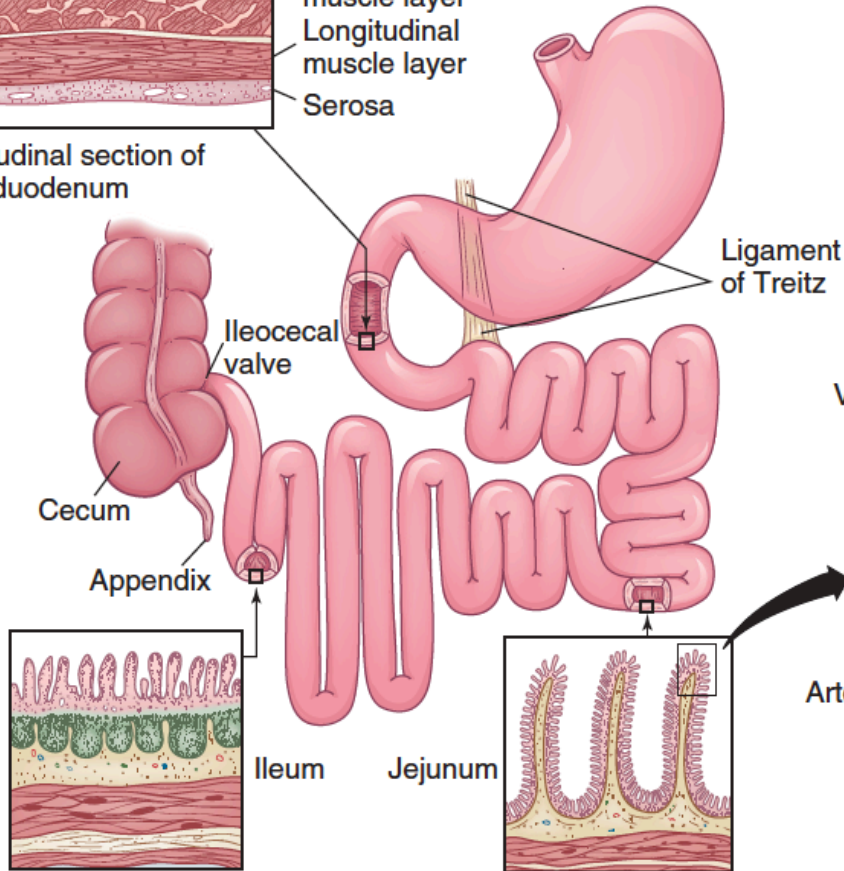
- **Intestino delgado** de um adulto tem aproximadamente 5 a 6 m de comprimento
- Entre as vilosidades está situada as glândulas intestinais, ou criptas de Lieberkühn
- As células caliciformes (Goblet) em toda a mucosa intestinal secretam grandes quantidades de muco
- Rápida divisão celular da base (secreção) para as vilosidades (absortivas) – ciclos de 48hs a 72hs
- Válvula ileocecal normalmente fechado evitando refluxo do conteúdo cecal



# FISIOLOGIA DO APARELHO DIGESTIVO (TGI)



Longitudinal section of duodenum



# **FISIOLOGIA DO APARELHO DIGESTIVO (TRATO GASTROINTESTINAL)**

- Intestino grosso é um tubo muscular de 1,5 m de comprimento e 6,5 cm de diâmetro
- Rodeia o intestino delgado
- Mucosa não possui vilosidades (apenas criptas) e não produz enzimas digestivas
- Células absortivas que absorvem predominantemente água e eletrólitos
- Células caliciformes produtoras de muco revestem as criptas glandulares
- Tempo de renovação das células na mucosa do cólon é de 3 a 8 dias



# FISIOLOGIA DO APARELHO DIGESTIVO (TRATO GASTROINTESTINAL)

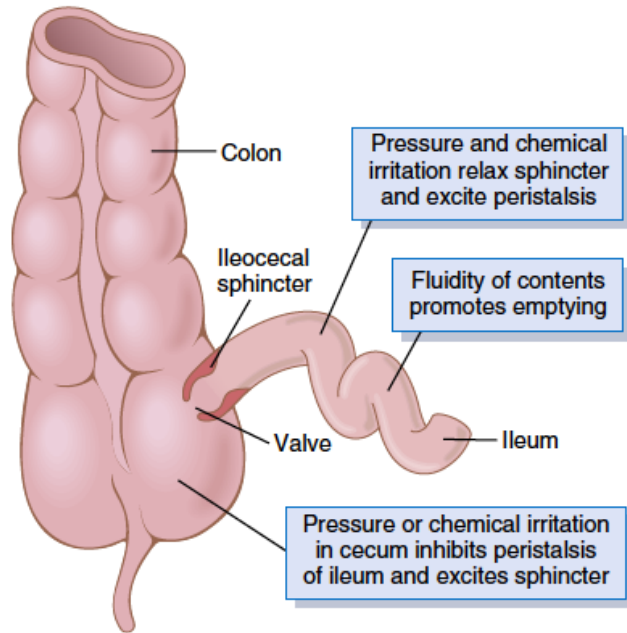


Figure 64-4. Emptying at the ileocecal valve.

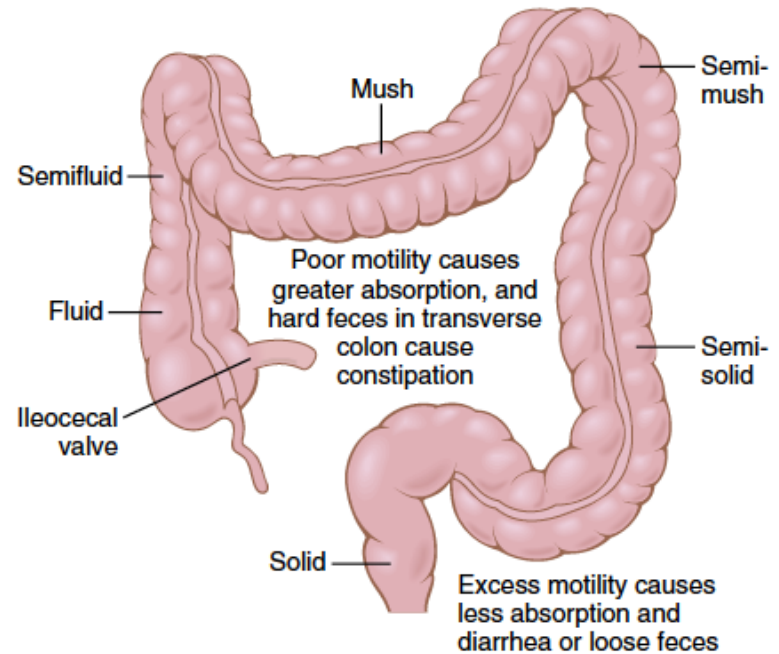
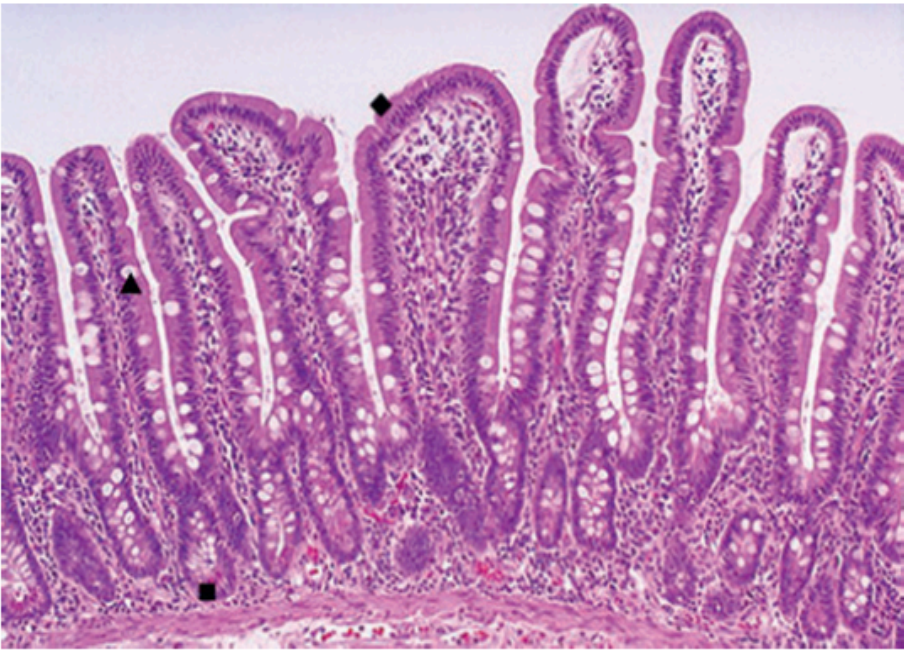

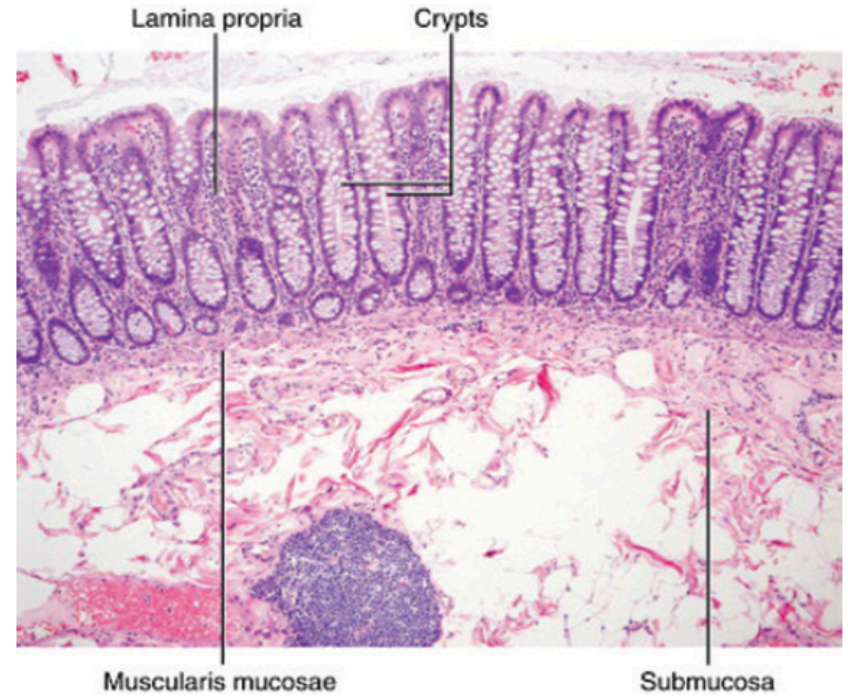
Figure 64-5. Absorptive and storage functions of the large intestine.



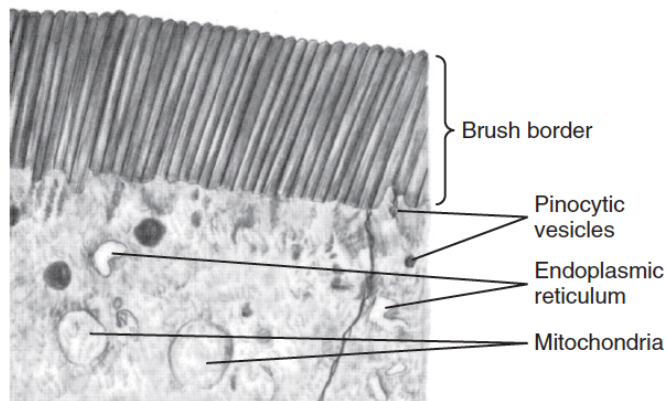
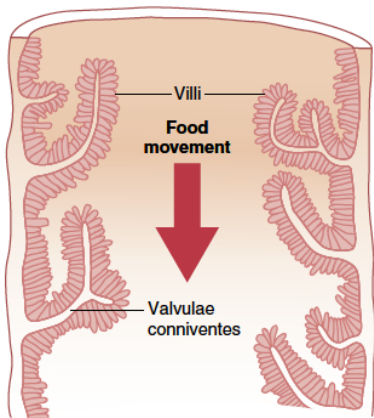
# FISIOLOGIA DO APARELHO DIGESTIVO (TRATO GASTROINTESTINAL)

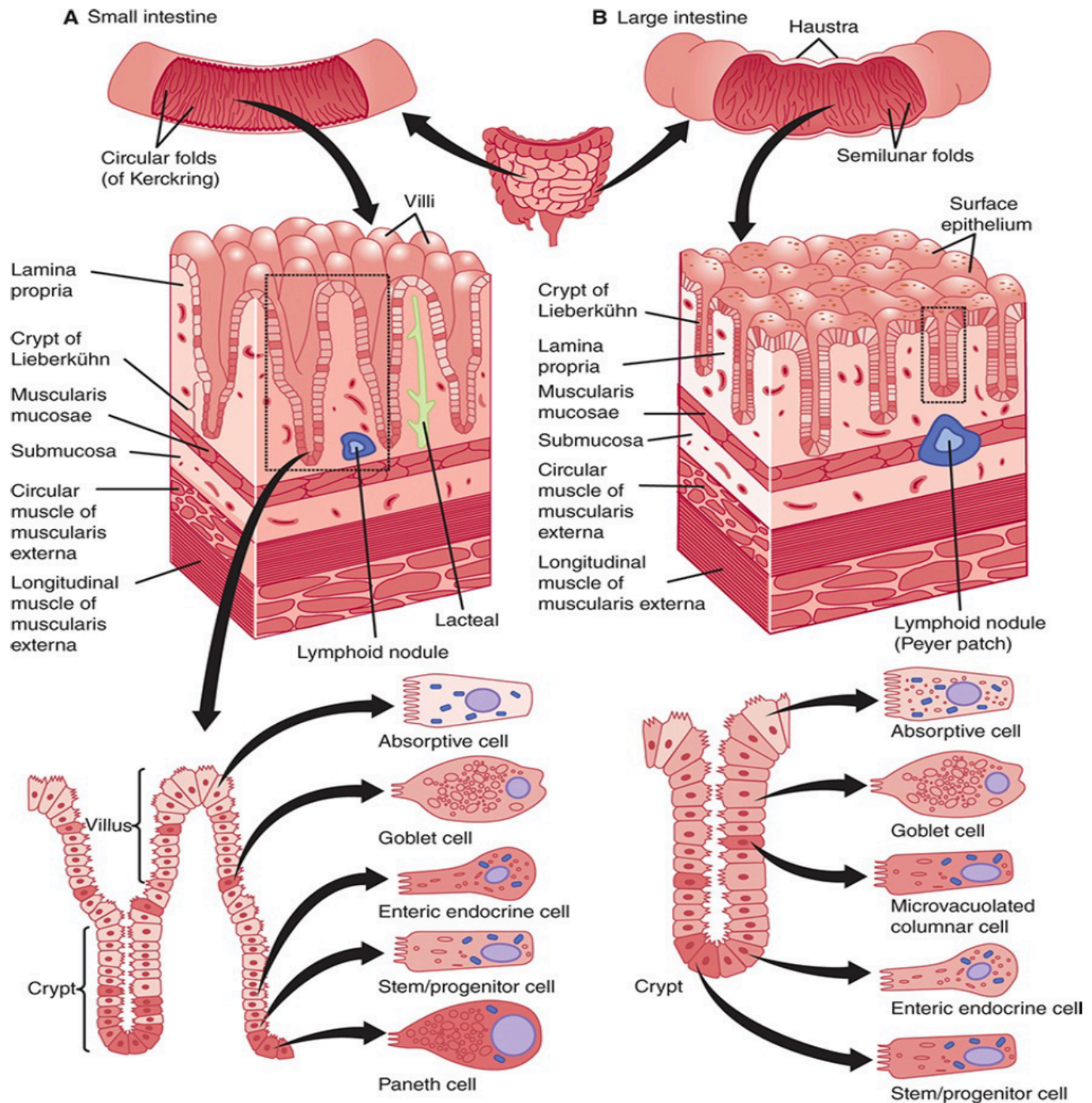


**DELGADO**



**CÓLON**





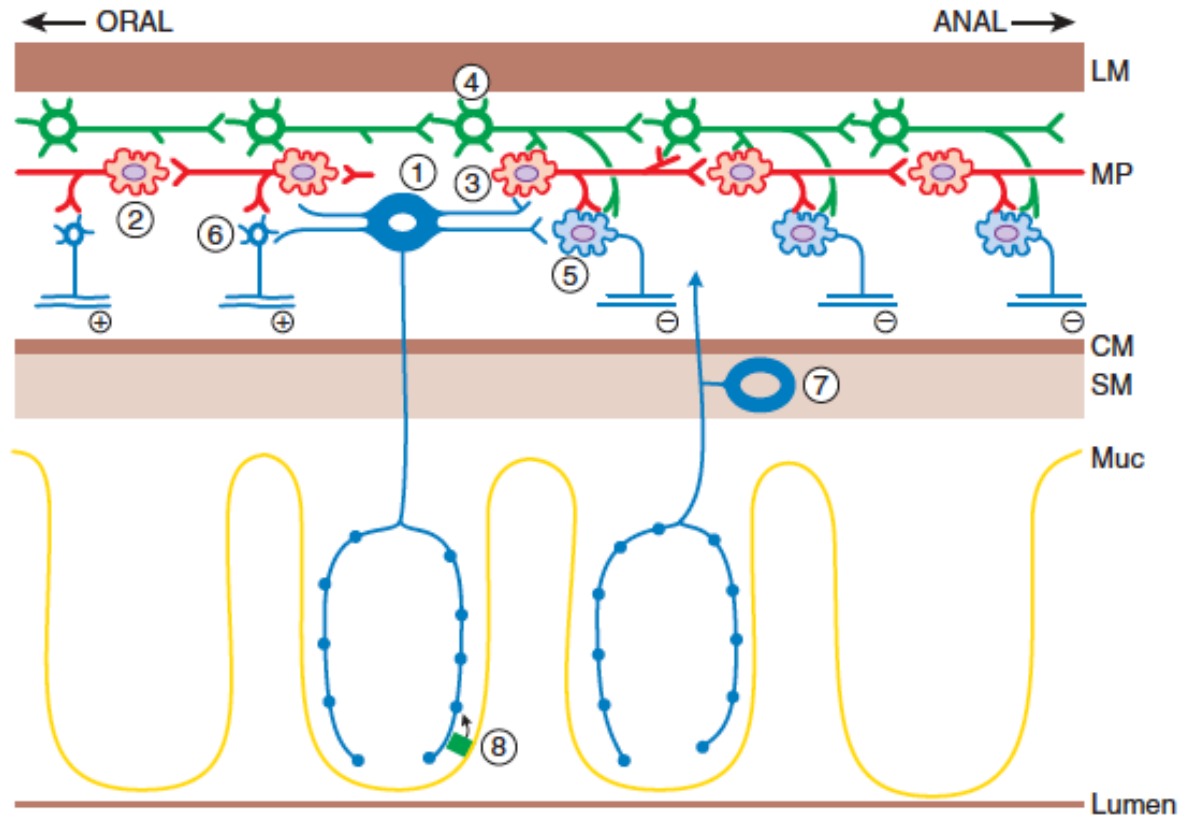


# Estímulo elétrico do TGI

- O movimento propulsivo do TGI é o peristaltismo;
- Propriedade inerente a qualquer tubo de músculo liso que, como o intestino, é um sincício funcional;
- Células enterocromafins do intestino liberam serotonina (5HT):
  - reflexos intestinais (neurônios entéricos)
  - reflexos no SNC (nervo vago)



# Estímulo elétrico do TGI



Células enterocromafins (8); **neurônios aferentes primários intrínsecos** (1); interneurônios ascendentes (2) e descendentes (3); contração na extremidade oral via neurônio motor excitatório (6) e relaxamento anal neurônio motor inibitório (5); interneurônios (4); neurônio aferente primário intrínseco (7)

MP, plexo mioentérico; CM, músculo circular; ML, músculo longitudinal; SM, submucosa; Muc, mucosa

# Estímulo elétrico do TGI

- Mais de 90% 5HT produzido no TGI;
- Liberação por estimulação mecânica (bolo alimentar) e química (quimioterápicos, toxinas, agonistas adrenérgicos, colinérgicos e purinérgicos);
- Estimula neurônios intrínsecos no MP via receptores **5HT1p** e **5HT4** (aumenta peristaltismo intestinal);
- Estimula neurônios vagais extrínsecos e espinhais sensoriais via receptor **5HT3** (aumenta contração músculos abdominais: vômito).



# Antagonistas do receptor 5HT<sub>3</sub>

- Medicamentos mais eficazes para o tratamento de náuseas e vômitos induzidos por quimioterapia e pós-operatórios em adultos e crianças

ANTIEMETIC CLASS	EXAMPLES	MOST EFFECTIVE AGAINST
5HT <sub>3</sub> receptor antagonists <sup>a</sup>	Ondansetron	Cytotoxic drug-induced emesis
Centrally acting dopamine receptor antagonists	Metoclopramide <sup>b</sup> Promethazine <sup>c</sup>	
Cannabinoid receptor agonists	Dronabinol nabilone	



# Estímulo elétrico do TGI

- Efeito da 5HT no TGI e no SNC é explorado para desenvolvimento de fármacos pró-cinéticos e antieméticos

 <p>5HT</p>	<p><b>LIGAND</b></p> <p><b>Alosetron</b></p> <p><b>Metoclopramide</b></p> <p><b>Prucalopride</b></p> <p><b>Tegaserod</b></p>	<p><b>SPECIFICITY</b></p> <p>5HT<sub>3</sub> antagonist</p> <p>5HT<sub>4</sub> agonist; 5HT<sub>3</sub> antagonist; D<sub>2</sub> antagonist</p> <p>5HT<sub>4</sub> agonist</p> <p>5HT<sub>4</sub> partial agonist</p>
--	--	--



# Estímulo do TGI

- **Laxação:** evacuação do material fecal formado do reto
- **Catarse:** evacuação do material fecal não formado, geralmente aquoso, de todo o cólon.
- Laxantes: efeitos irritante diretos sobre enterócitos (inflamação limitada)
- Promove acúmulo de água e eletrólitos (estimula motilidade)
- Derivados de difenilmetano (e.g. bisacodil), antraquinonas e ácido ricinoleico
- Superdose: catarse
- Uso crônico: cólon atônito, danificação da musoca, isquemia colônica



# Inibição do estímulo do TGI

- Loperamida (imosec): atividade estimulatória do MOR (receptor opióide *mu*)
- 40-50X mais potente que morfina
- Afeta muito pouco o SNC
- Aumenta os tempos de trânsito do intestino delgado e ceco
- Aumenta o tônus do esfíncter anal
- Propriedades anti-secretoras contra toxina da cólera e de *E. coli*



# DOENÇAS DO TGI

## SÍNDROME DO INTESTINO IRRITÁVEL (SII)

- 15% da população dos EUA e países acidentais;
- Dor abdominal + movimentos peristálticos alterado;
- Distúrbios na função sensorial (dor) e motora visceral (constipação e/ou diarreia);
- Distúrbios afetivos;
- Tratamento: dieta restritiva, antagonistas **5HT3** e agonistas **5HT4**;
- *Antidepressivos tricíclicos.*





# DOENÇAS DO TGI

## DOENÇA CELÍACA

- Enteropatia de sensibilidade ao glúten (ou espru não tropical);
- Intestino delgado (proximal; íleo distal é raramente envolvido);
- Hipersensibilidade às prolaminas do glúten de diferentes cereais;
  - Trigo (gliadina), cevada (hordeína), centeio (cecalina)
- Evidência de infecção anterior com adenovírus 12; um componente de proteína deste vírus mostra homologia com a  $\alpha$ -gliadina.
- Distúrbio imunológico que ocorre em indivíduos geneticamente suscetíveis (+ para HLA-DQ2/8)



# DOENÇAS DO TGI

## DOENÇA CELÍACA

- 1) Produção de IgA e IgG específicos para o glúten;
- Resposta das células T CD4+ à gliadina e linfócitos T citotóxicos (CTL) CD8+ no epitélio intestinal;
- Sujeitos positivos para HLA de classe II, HLA-DQ2 e HLA-DQ8 (não é fator isolado);
- Peptídeos da gliadina ligam-se fortemente a moléculas MHC, desencadeando respostas Th1 e Th2;
- Anticorpos contra endomísio e contra transglutaminase 2A.



# DOENÇAS DO TGI

## DOENÇA CELÍACA

- 2) autoanticorpos específicos para transglutaminase 2A (tTG);
- tTG endógena modifica especificamente a gliadina (deaminação);
- Na lâmina própria, a ação da tTG aumenta a afinidade às moléculas do HLA DQ2/8
- Th1: atrofia vilositária e hiperplasia das criptas
- Th2: Ac contra endomísio e tTG
  - células B específicas para tTG endocitam a tTG ligada à gliadina, e apresentam às células T auxiliares



# DOENÇAS DO TGI

## DOENÇA CELÍACA – resumo

Quando atinge a lâmina própria do intestino delgado, a gliadina sofre deaminação pela transglutaminase, tornando-se um peptídeo que se liga com maior avidéz às moléculas do HLA DQ2/DQ8 das células apresentadoras de antígenos, levando a intensa resposta proliferativa de clones de linfócitos T CD4+, desencadeando resposta Th1 e Th2. A resposta Th1 é responsável pela atrofia vilositária e hiperplasia das células das criptas da mucosa intestinal. Já a resposta Th2 leva à produção de anticorpos contra o endomísio e contra a transglutaminase



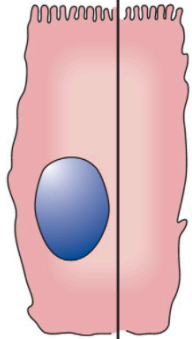
# DOENÇA CELÍACA – resumo




Adenovirus serotype 12?

Genetic factors

**HLA DQ2**  
**HLA DQ8**

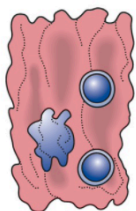


Epithelial cell of small intestine



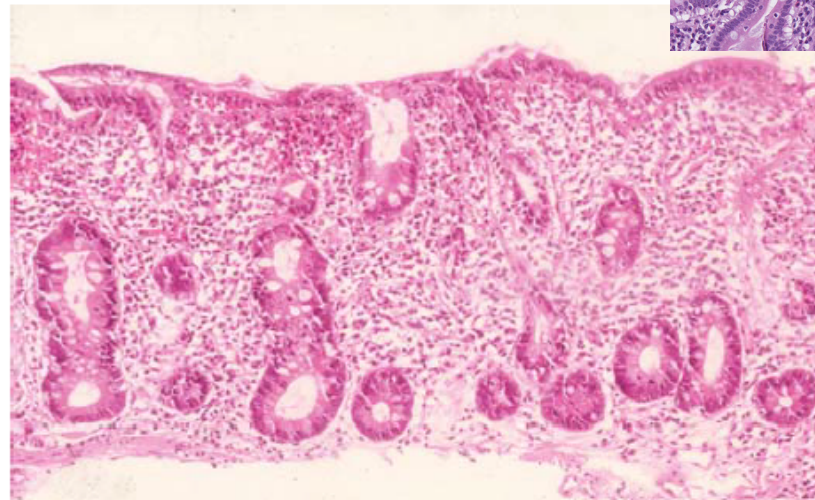
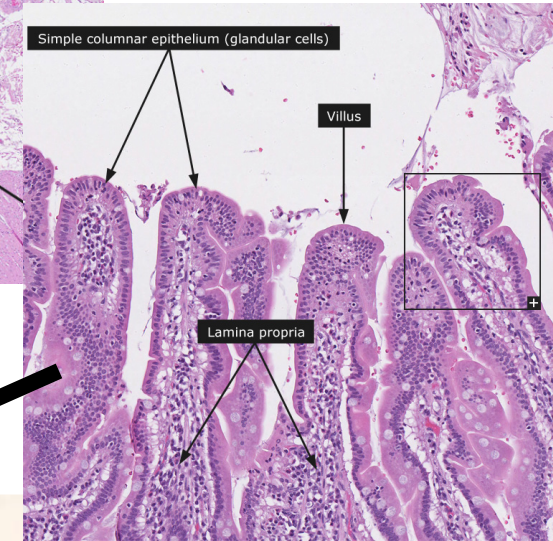
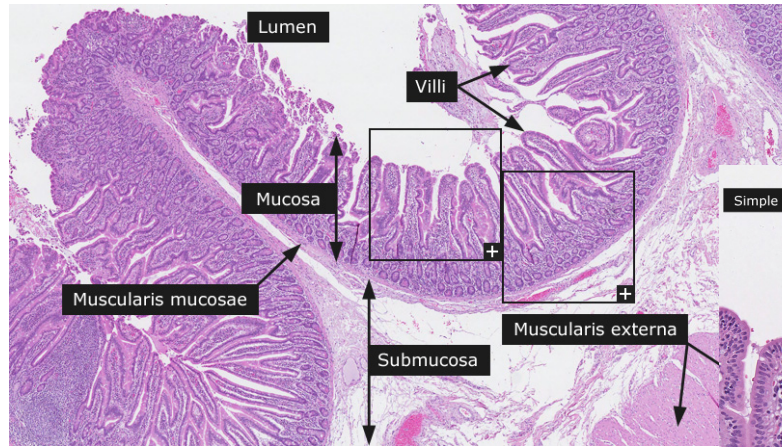
Lymphoid cells of lamina propria

**IMMUNOLOGIC RESPONSE**



Epithelial cell injury

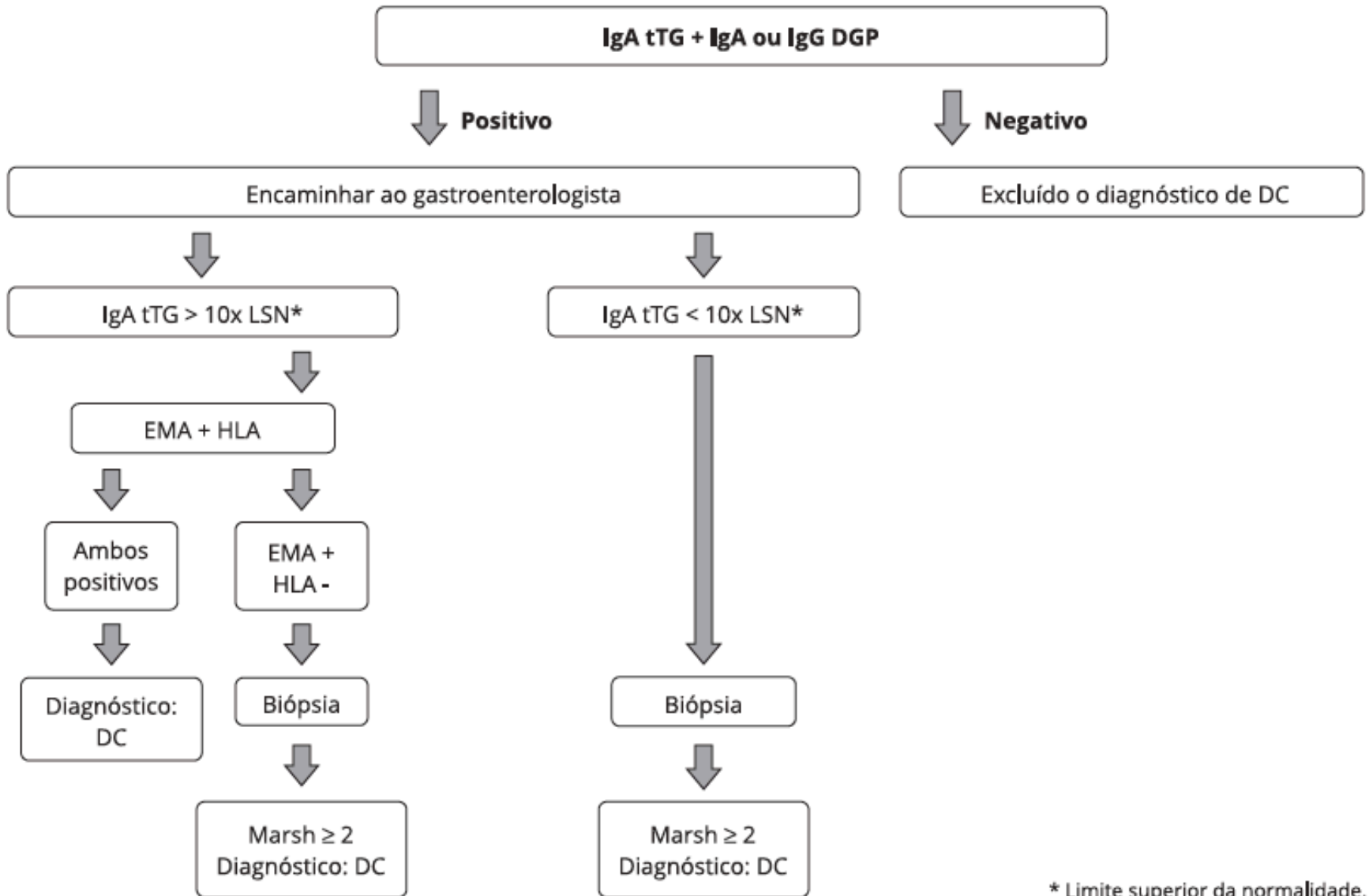
**CELIAC SPRUE**  
(villous atrophy, malabsorption)



- sem vilosidades
- criptas hiperplásicas
- infiltrado linfoplasmocitário



# DIAGNÓSTICO DC



\* Limite superior da normalidade.

tTG: transglutaminase; DGP: peptídeos de gliadina deamidados; EMA: AC antiendomísio; HLA: antígeno leucocitário humano



# DOENÇAS DO TGI

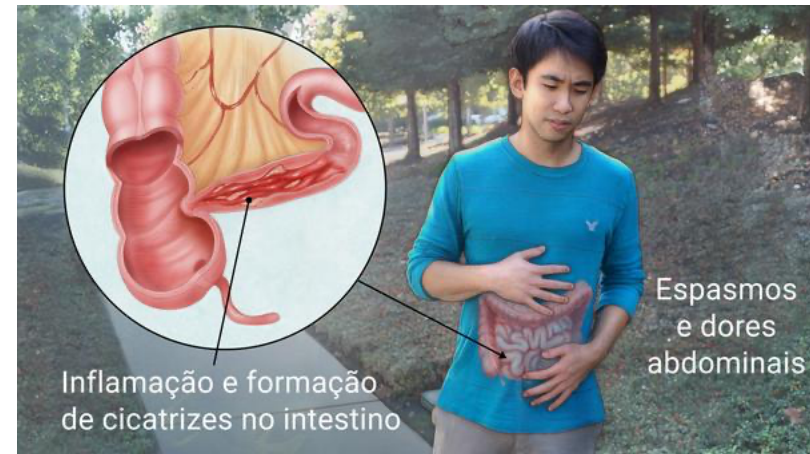## DOENÇAS INFLAMATÓRIAS INTESTINAIS (DIIs)

- **Doença de Crohn e Retocolite Ulcerativa;**
- Histologia característica de cronicidade, incluindo distorção da arquitetura glandular, aumento da inflamação crônica com ou sem inflamação neutrofílica ativa e metaplasia;
- Lesão da mucosa resulta de respostas imunes alteradas e interações anormais de bactérias com o epitélio intestinal;
- Terapia atual visa diminuir a resposta inflamatória generalizada e promover a cicatrização da mucosa:
  - controlar fases agudas, manter a remissão e tratar complicações específicas (e.g. fístulas e sangramento).



# DOENÇA DE CROHN

- Inflamação intestinal transmural segmentar crônica;
- Intestino delgado distal, mas pode envolver qualquer parte do TGI e tecidos extra-intestinais. O cólon direito é frequentemente afetado;
- Incidência mundial de 0,7-14,6 por 100.000, mas é mais comum em países desenvolvidos;
- Adolescentes e adultos jovens. M em crianças e F em adultos;
- Fumantes têm risco aumentado.





# DOENÇA DE CROHN

- Os sintomas mais comuns são dor abdominal e diarreia, com passagem de sangue e / ou muco.
- A febre recorrente é frequente.
- Se envolver principalmente o íleo e o ceco, seu início súbito pode mimetizar apendicite, com dor no quadrante inferior direito, diarreia intermitente, febre e uma massa sensível no quadrante inferior direito.
- Quando o intestino delgado está difusamente envolvido, a má absorção e a desnutrição podem ser as principais características.
- O envolvimento do cólon leva à diarreia e, às vezes, ao sangramento do cólon. Perfurações intestinais podem ocorrer.



# DOENÇA DE CROHN

## PATOGÊNESE IMUNOMOLECULAR

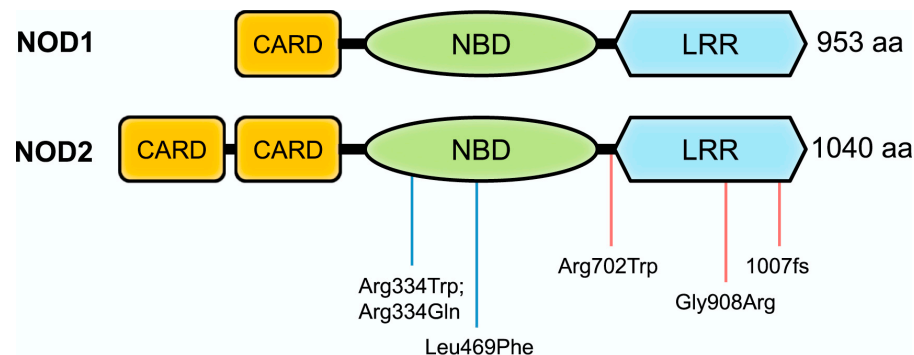
- Causa da doença não conhecida;
- Combinação de fatores:
  - hospedeiro geneticamente suscetível;
  - barreira mucosa defeituosa;
  - disbiose intestinal (microbiota intestinal alterada);
  - resposta imunológica inadequada.
- Estudos de associação de todo o genoma identificaram mais de 30 loci que conferem suscetibilidade à doença de Crohn.



# DOENÇA DE CROHN

## PATOGÊNESE IMUNOMOLECULAR

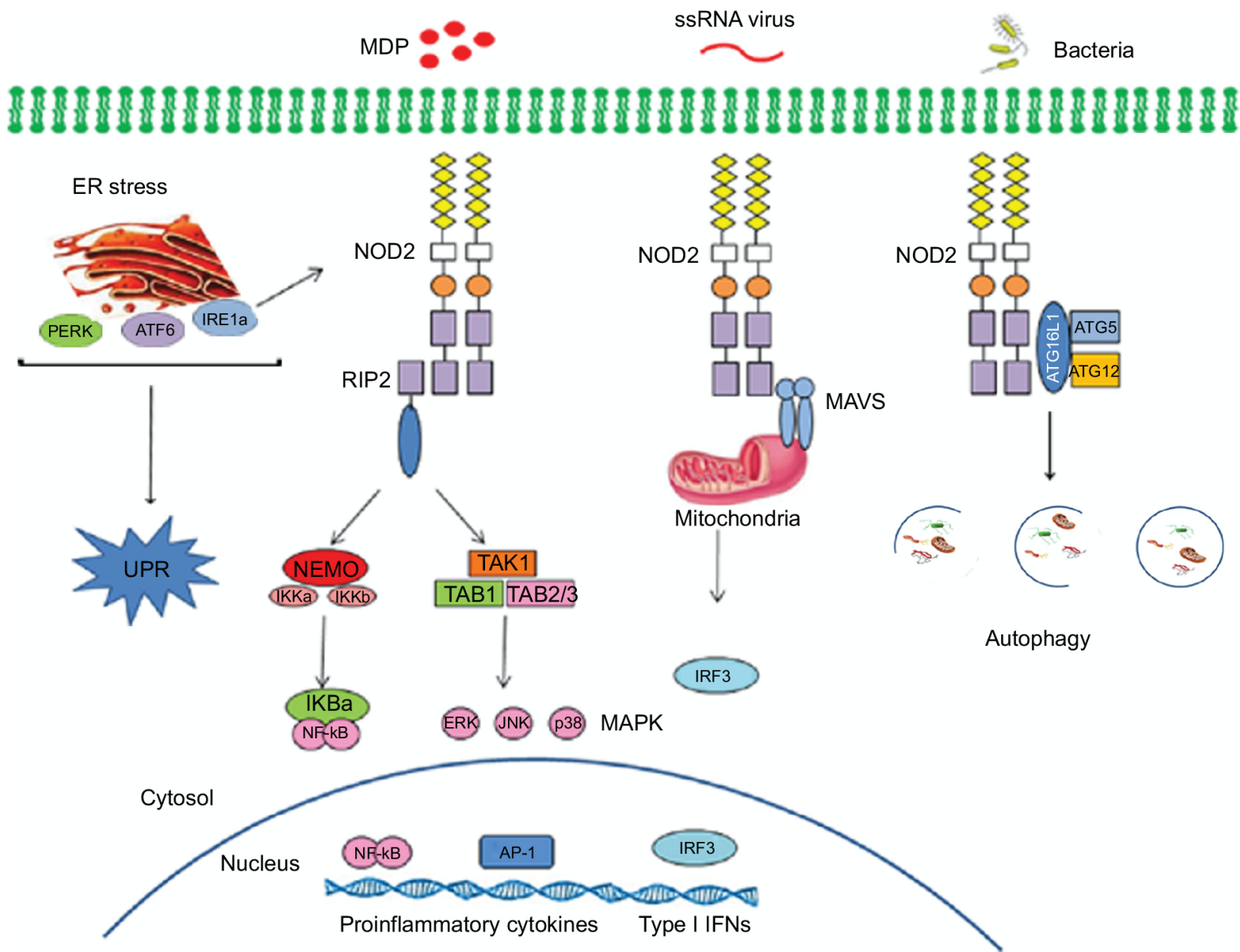
- 2 tipos de defeitos no sistema imune inato:
  - Expressão deficiente de moléculas (e.g. defensinas) levando à invasão bacteriana comensal aumentada ao longo do epitélio intestinal;
  - regulação negativa inadequada a organismos comensais (polimorfismo em NOD2).



CARD: Caspase activation and recruitment domain  
NBD: Nucleotide-binding domain  
LRR: Leucine-rich repeat domain  
aa: Amino acids

**Blau Syndrome:** Arg334Trp, Arg334Gln, Leu469Phe  
**Crohn's Disease:** Arg702Trp, Gly908Arg, 1007fs





AP-1, activator protein-1; ATF6, activating transcription factor 6; ATG, autophagy-related genes; ATG16L1, autophagy related 16 like 1; ER, endoplasmic reticulum; ERK, extracellular signal-regulated kinase; IFNs, interferons; IKB, NF-κB inhibitor; IKK, IκB kinase; IRF3, interferon response factor 3; JNK, c-Jun N-terminal kinase; MAVS, mitochondrial antiviral signaling; MDP, muramyl dipeptide; NEMO, NF-κB essential modulator; NOD, nucleotide-binding oligomerization domain; PERK, protein kinase RNA-like endoplasmic reticulum kinase; RIP2, receptor-interacting protein kinase 2; TAB, TGF-β activated kinase; TAK1, targets transforming growth factor-β-activated kinase 1; UPR, unfolded protein response.

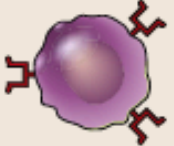




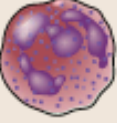


# DOENÇA DE CROHN

## PATOGÊNESE IMUNOMOLECULAR

- Respostas Th1 e Th17 ativas nas partes acometidas do intestino;
- Níveis aumentados de IL-12, IL-23, IFN- $\gamma$  e TNF- $\alpha$  (Th1);
- IL-23 (marcador de superfície)  $\triangleright$  IL-17, IL-21, IL-22 e IL-26 (Th17);
- Tratamento com anticorpos monoclonais que se ligam a um polipeptídeo (p40) compartilhado por IL-12 (Th1) IL-23 (Th17).



# DOENÇA DE CROHN

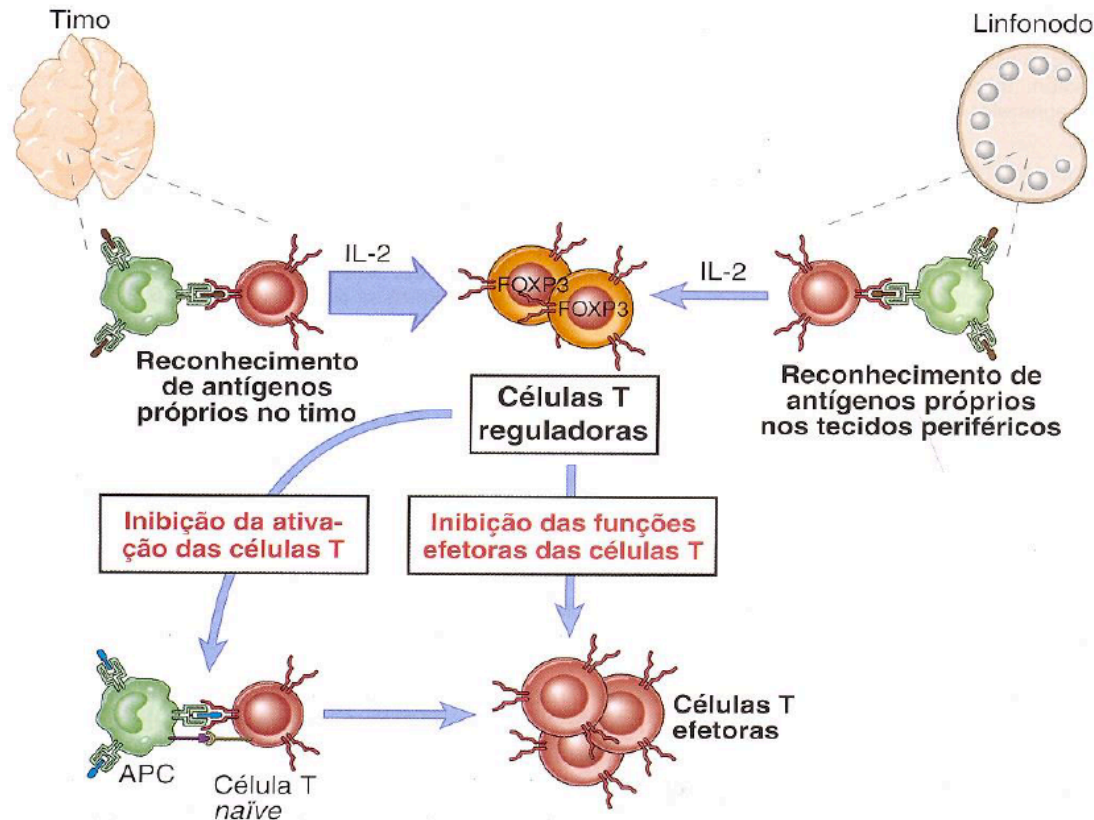
Effector T cells	Defining cytokines	Principal target cells	Major immune reactions	Host defense	Role in disease
Th1 	IFN- $\gamma$ <b>IL-12</b>	Macrophages 	Macrophage activation	Intracellular pathogens	Autoimmunity; chronic inflammation
Th2 	IL-4 IL-5 IL-13	Eosinophils 	Eosinophil and mast cell activation; alternative macrophage activation	Helminths	Allergy
Th17 	IL-17 IL-22 <b>IL-23</b>	Neutrophils 	Neutrophil recruitment and activation	Extracellular bacteria and fungi	Autoimmunity; inflammation
Tfh 	IL-21 (and IFN- $\gamma$ or IL-4)	B cells 	Antibody production	Extracellular pathogens	Autoimmunity (autoantibodies)



# DOENÇA DE CROHN

## PATOGÊNESE IMUNOMOLECULAR

- Função defeituosa de células T regulatórias;
- Modelos murinos (Treg deficientes – *IL-2* / *rIL-2* / *foxp3* KO) leva à DII;
- Mecanismos ainda elusivos.



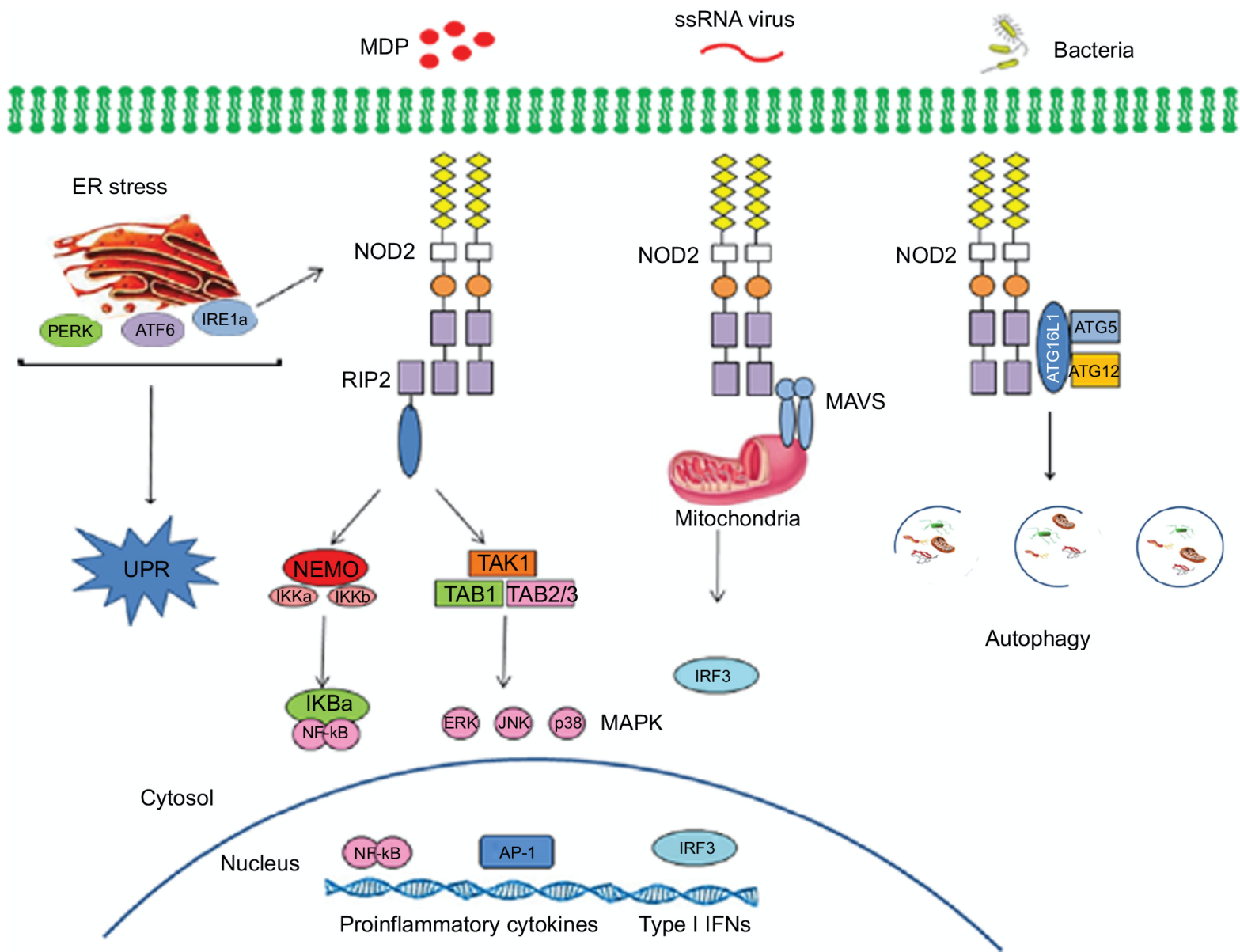
# DOENÇA DE CROHN

## PATOGÊNESE IMUNOMOLECULAR

- Polimorfismos dos genes que estão associados à macroautofagia e à resposta ao acúmulo de proteínas não-dobradas no retículo endoplasmático;
- Diminuição de secreção de enzimas antimicrobianas pelas células de Paneth;
- Reduz a secreção de lisozimas e defensinas;
- Disbiose intestinal.







AP-1, activator protein-1; ATF6, activating transcription factor 6; ATG, autophagy-related genes; ATG16L1, autophagy related 16 like 1; ER, endoplasmic reticulum; ERK, extracellular signal-regulated kinase; IFNs, interferons; IKB, NF-κB inhibitor; IKK, IκB kinase; IRF3, interferon response factor 3; JNK, c-Jun N-terminal kinase; MAVS, mitochondrial antiviral signaling; MDP, muramyl dipeptide; NEMO, NF-κB essential modulator; NOD, nucleotide-binding oligomerization domain; PERK, protein kinase RNA-like endoplasmic reticulum kinase; RIP2, receptor-interacting protein kinase 2; TAB, TGF-β activated kinase; TAK1, targets transforming growth factor-β-activated kinase 1; UPR, unfolded protein response.

# DOENÇA DE CROHN

## PATOLOGIA

- Inflamação geralmente envolve todas as camadas da parede intestinal (transmural);
- Envolvimento intestinal descontínuo (área afetada intercalada com área sadia);
- Afeta o íleo e o ceco em metade dos casos, apenas o intestino delgado em 30% e apenas o cólon em 20%;
- Doença ileal e cecal é mais comum em pacientes mais jovens;
- Colite é comum entre pacientes mais velhos;
- Mulheres com doença anorretal, a inflamação pode se espalhar para a genitália externa.



# DOENÇA DE CROHN

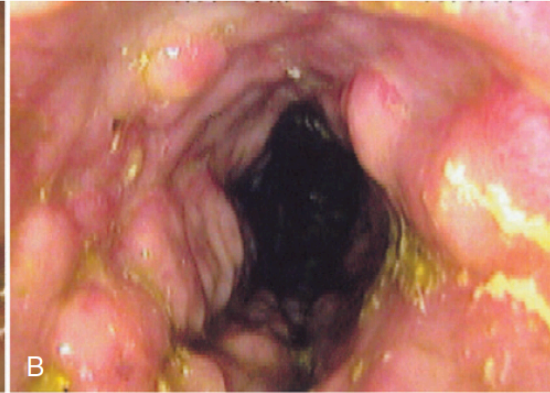
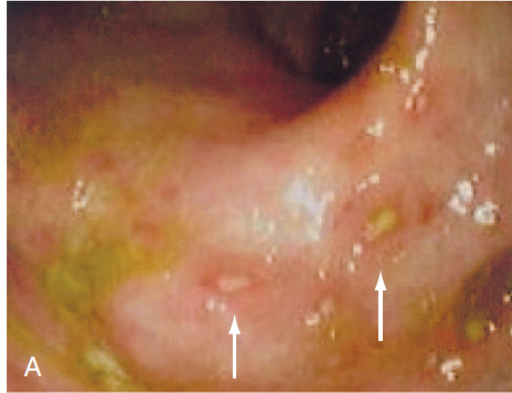
## PATOLOGIA

- O lúmen intestinal é estreitado inicialmente por edemas;
- Na cronicidade, por uma combinação de edema e fibrose;
- Edema nodular, fibrose e ulceração da mucosa levam a uma aparência de "paralelepípedo";
- Úlceras com aparência aftosa ou sinuosa (inicial);
- Na cronicidade, tornam-se mais profundas e aparecem como fendas ou fissuras lineares;
- Fístulas profundas no longo prazo.



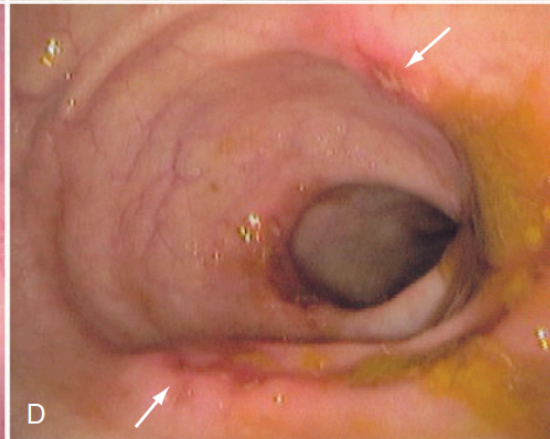
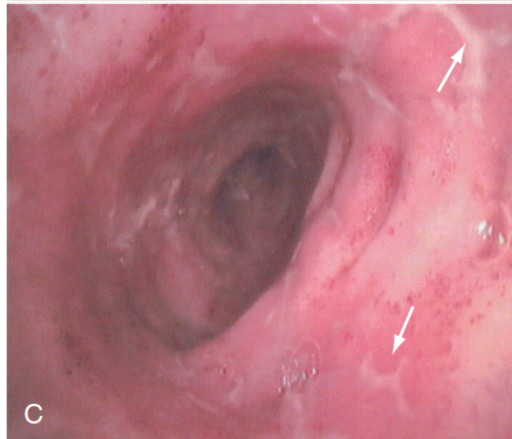
# DOENÇA DE CROHN

Úlceras aftosas



Eritema, edema e  
aparência de  
paralelepípedo

Úlceras  
estreladas no  
íleo terminal

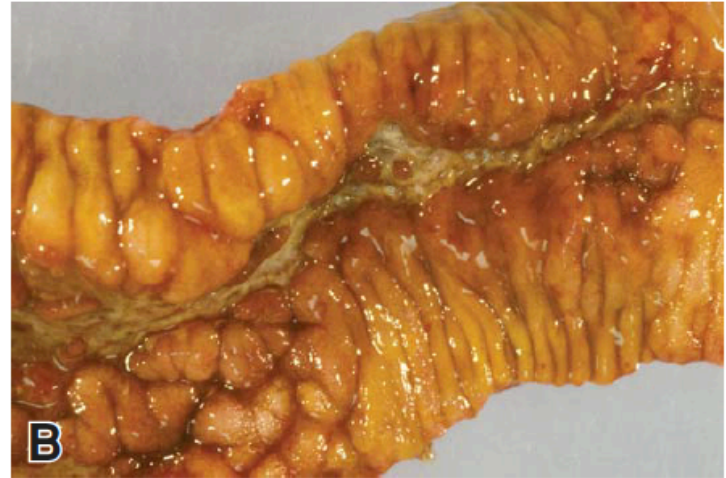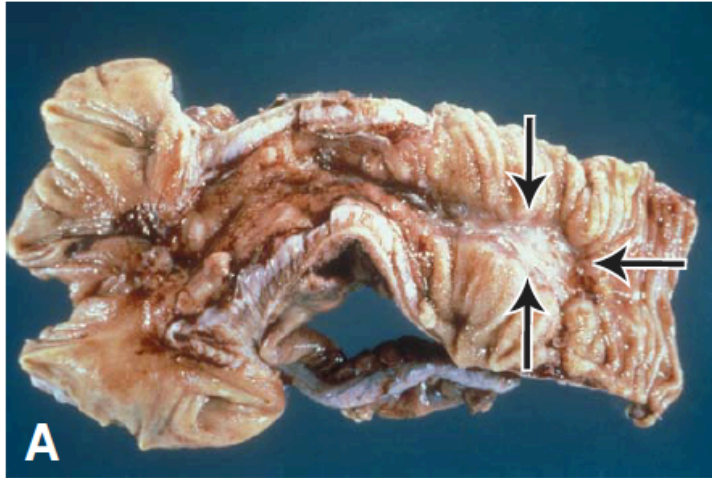


Úlceras  
discretas



# DOENÇA DE CROHN

Íleo terminal mostrando distorção da  
válvula ileocecal + úlcera (setas)



Íleo com aspecto de paralelepípedo + úlcera  
(esquerda) e tecido normal embaixo à direita



# DOENÇA DE CROHN

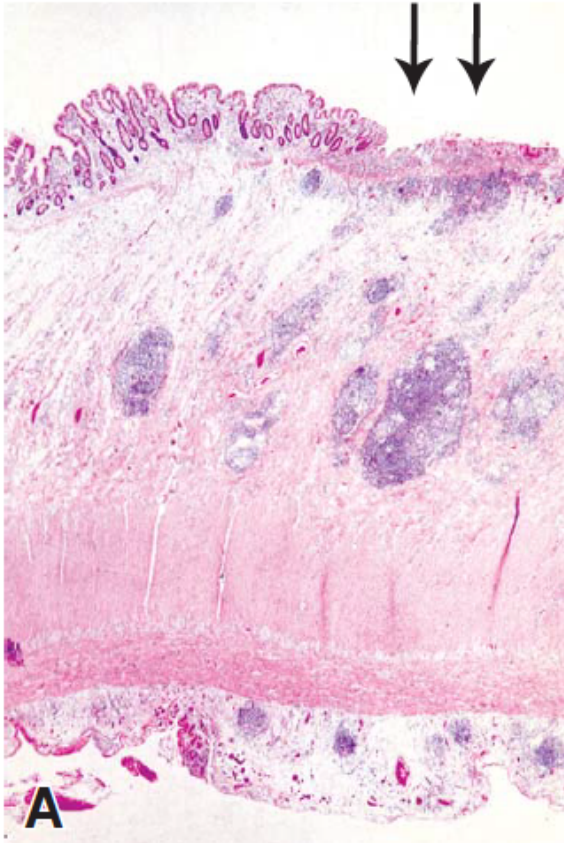
## HISTOPATOLOGIA

- Metaplasia pilórica e hiperplasia e / ou metaplasia de células de Paneth são comuns nos intestinos delgado e grosso;
- Os linfócitos formam agregados na lâmina própria e nos nervos dos plexos submucosal e mioentérico;
- Granulomas discretos podem estar presentes, principalmente na submucosa (sugestão histopatológica da doença);
- Células gigantes multinucleadas podem estar presentes;
- Diagnóstico: imagem (colonoscopia) + presença positiva para o anticorpo anticitoplasma de neutrófilos [pANCA] + histologia da biópsia.

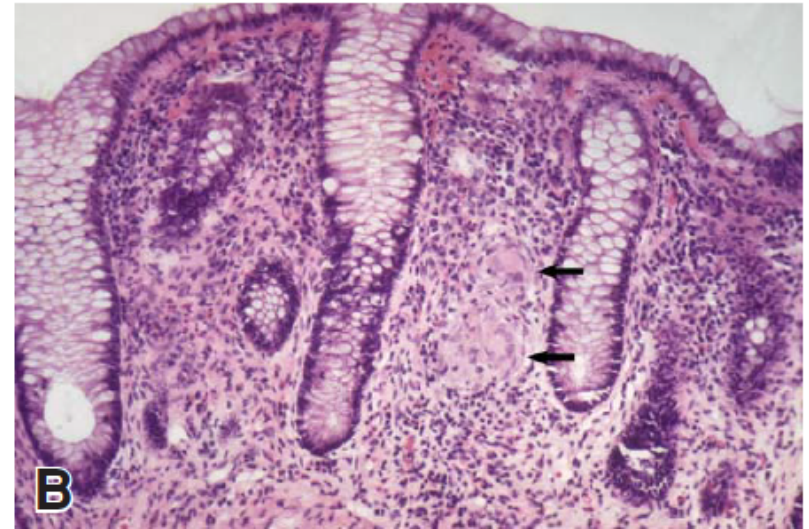

# DOENÇA DE CROHN

## HISTOPATOLOGIA



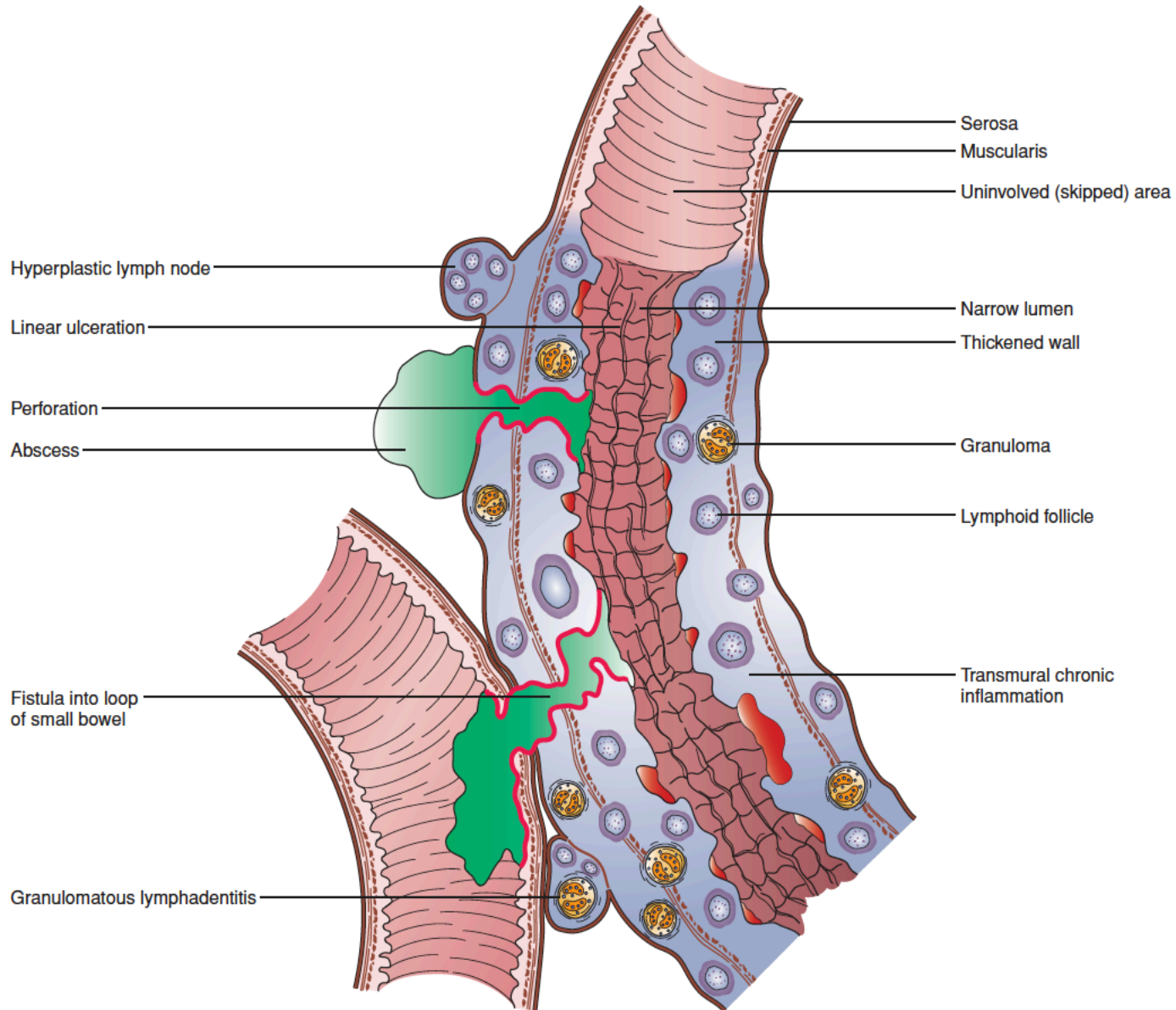
Ulceração da mucosa (setas), uma submucosa expandida com agregados linfoides (íleo)



granuloma epitelióide (setas) entre duas criptas intactas (cólon)



# DOENÇA DE CROHN



**FIGURE 19-73. Crohn disease.** A schematic representation of the major features of Crohn disease in the small intestine.





# DOENÇA DE CROHN

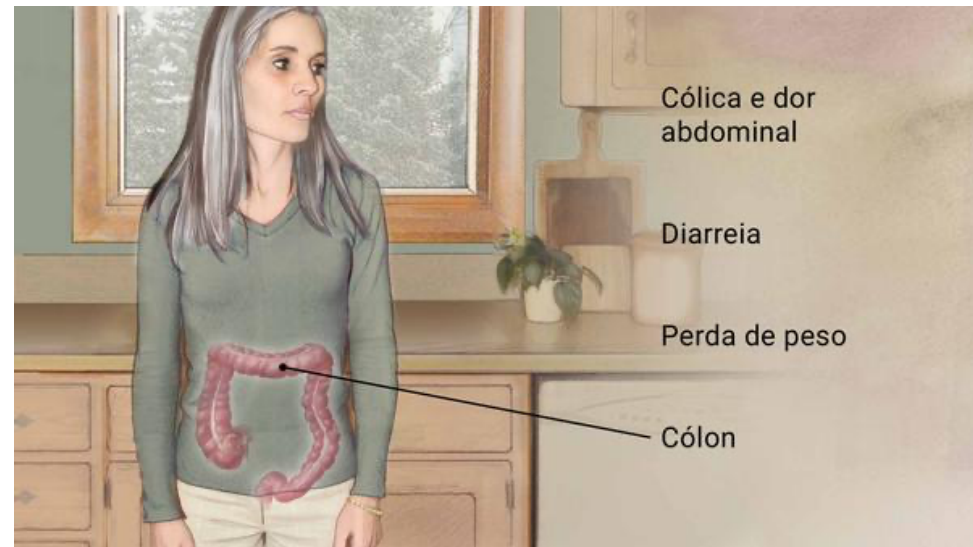## TRATAMENTO

- Não há cura conhecida.
- Corticosteroides, sulfassalazina, metronidazol, azatioprina, 6-mercaptopurina, metotrexato e anticorpos anti-TNF- $\alpha$ ;
- Esses medicamentos aumentam o risco de infecções oportunistas nos pacientes;
- A ressecção cirúrgica de porções obstruídas ou gravemente comprometidas do intestino e a drenagem de abscessos causados por fístulas são necessárias em alguns casos. Infelizmente, as recorrências inflamatórias podem continuar se agravando em um tecido já injuriado pelas cirurgias.



# RETOCOLITE ULCERATIVA

- Inflamação crônica superficial do cólon e reto;
- Diarreia crônica e sangramento retal, com exacerbações episódicas e remissões;
- Incidência entre 1,5 a 24,5 por 100.000 e ocorre com mais frequência em países desenvolvidos;
- Adolescentes e adultos jovens.



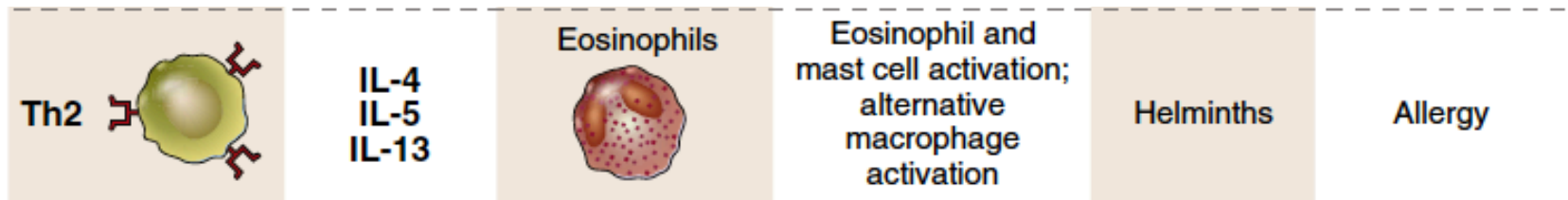
# RETOCOLITE ULCERATIVA

- A causa ainda é desconhecida;
- Indivíduos geneticamente predispostos;
- Respostas imunológicas desreguladas da mucosa à microbiota intestinal, levando à inflamação intestinal
- Mais de 40 loci de suscetibilidade estão associados à RCU;
- Destes, 20 se sobrepõem à doença de Crohn;
- Alguns codificam proteínas envolvidas na adesão de células epiteliais e, portanto, talvez contribuam para a disfunção da barreira mucosa.



# RETOCOLITE ULCERATIVA

- A resposta das células T na colite ulcerosa é Th2 dominante e mediada por células T natural killer;
- Essa combinação de fatores leva à hiper-responsividade da mucosa às bactérias comensais e a uma resposta imune exagerada, causando inflamação e danos crônicos.



# RETOCOLITE ULCERATIVA

## PATOLOGIA

- Doença difusa. Ela começa no reto distal e se estende por uma distância variável;
- O envolvimento retal isolado é a proctite ulcerativa, enquanto a extensão para a flexura esplênica é chamada de proctosigmoidite ou colite do lado esquerdo;
- Se todo o cólon estiver envolvido, é chamado de pancolite;
- A inflamação geralmente é limitada ao cólon e reto;
- Se o ceco for afetado, a doença termina na válvula ileocecal;
- É uma doença da mucosa. As camadas mais profundas estão envolvidas principalmente em casos fulminantes raros e geralmente estão associadas ao **megacólon tóxico**.



# RETOCOLITE ULCERATIVA

## PATOLOGIA – FASE PRECOCE (A)

- No início da doença, a superfície da mucosa é vermelha e granular. É frequentemente coberto por um exsudato amarelado e sangra facilmente. Mais tarde, podem aparecer pequenas úlceras superficiais ou erosões;
- HISTOPATOLOGIA:
  - (1) congestão da mucosa, edema e pequenas hemorragias; (2) inflamação crônica difusa na lâmina própria; e (3) dano e distorção das criptas colorretais, que frequentemente são circundadas e infiltradas por neutrófilos.



# RETOCOLITE ULCERATIVA

## PATOLOGIA – FASE PROGRESSIVA (B)

- As dobras das mucosas são perdidas (atrofia);
- Abscessos nas criptas podem prejudicar a mucosa, úlceras e pólipos inflamatórios;
- O reparo do tecido acompanha a destruição do tecido;
- As estenoses características da doença de Crohn estão ausentes na RCU;
- Nos estágios finais, as criptas podem parecer tortuosas, ramificadas e encurtadas, com atrofia difusa da mucosa.



# RETOCOLITE ULCERATIVA

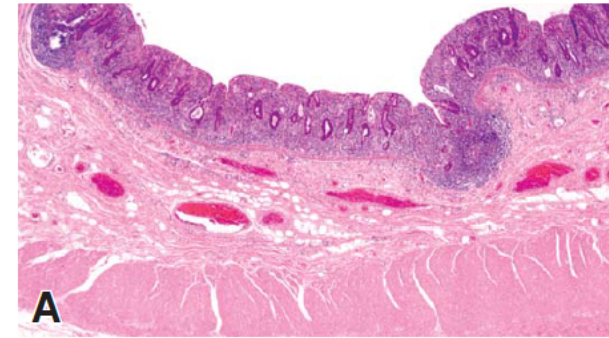
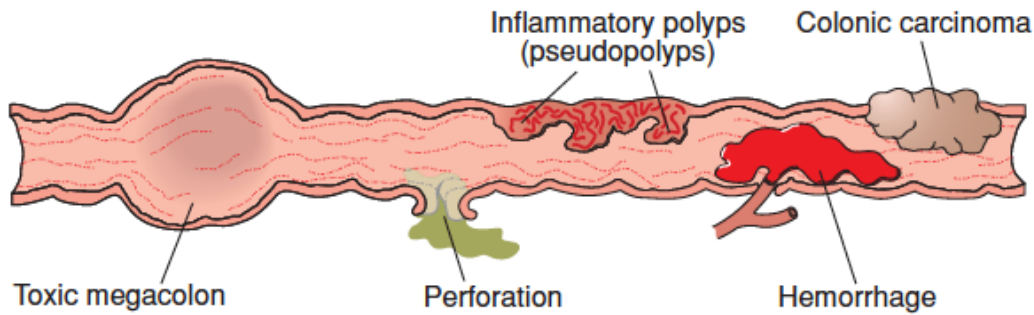
## PATOLOGIA – FASE AVANÇADA (C)

- Intestino grosso costuma estar encurtado, especialmente no lado esquerdo;
- As dobras da mucosa são indistintas e são substituídas por um padrão mucoso granular ou liso;
- Atrofia da mucosa e inflamação crônica estão presentes na mucosa e submucosa superficial;
- Metaplasia de células de Paneth é comum.

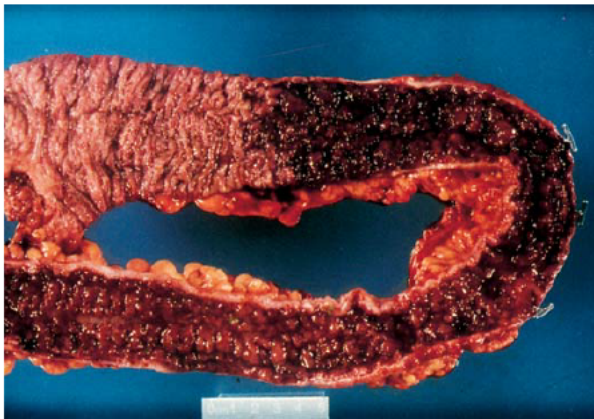



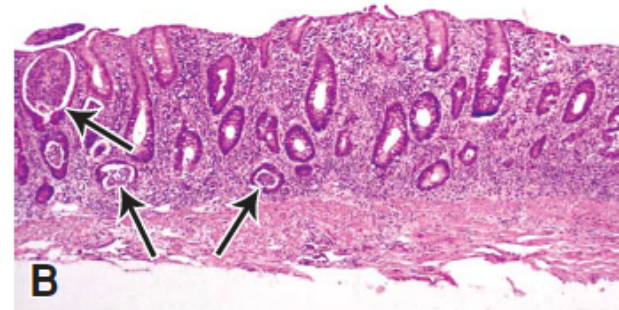
# RETOCOLITE ULCERATIVA



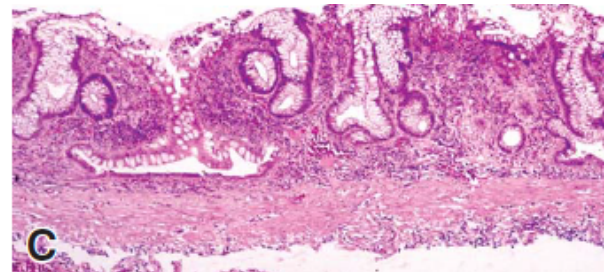
Inflamação afetando mucosa



O eritema proeminente e a ulceração do cólon começam e são mais graves na área retossigmoide e se estendem até o cólon ascendente.



Expansão lâmina própria + abscessos de cripta



Distorsão e atrofia das criptas



# RETOCOLITE ULCERATIVA

## CARACTERÍSTICAS CLÍNICAS

- A maioria dos pacientes tem ataques intermitentes, com remissões parciais ou completas entre eles;
- Alguns (<10%) apresentam uma remissão muito longa (vários anos) após o primeiro ataque;
- Cerca de 20% apresentam sintomas contínuos sem remissão;
- DIAGNÓSTICO: imagem (colonoscopia) + testagem positiva para o anticorpo anti-*Saccharomyces cerevisiae* [ASCA] + histologia da biópsia



# RETOCOLITE ULCERATIVA

## CARACTERÍSTICAS CLÍNICAS

- COLITE LEVE: 50% dos pacientes. Sangramento retal, às vezes com tenesmo (pressão retal e desconforto). Geralmente limitada ao reto, mas pode se estender ao cólon sigmoide distal. A doença permanece leve por toda a vida.
- COLITE MODERADA: 40% dos pacientes. Episódios de fezes com sangue, cólicas abdominais e, frequentemente, febre baixa, que dura dias ou semanas. A anemia é comumente causada por perda crônica de sangue fecal.
- COLITE GRAVE ou FULMINANTE: 10% dos pacientes. Sangramentos contínuos (fatal) ao longo do dia (às vezes > 20) geralmente com febre e outros sintomas sistêmicos. Anemia, desidratação e depleção eletrolítica. Magacólon tóxico (perfuração + fatalidade). Cirurgia imediata.



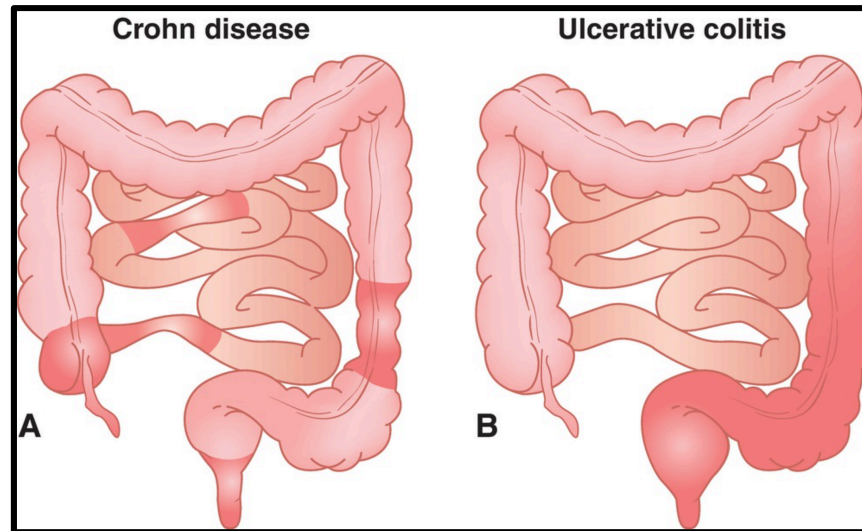
# RETOCOLITE ULCERATIVA

## TRATAMENTO

- Depende dos locais envolvidos e da gravidade da inflamação;
- Os compostos à base de 5-aminossalicilato (por exemplo, mesalazina) são os pilares do tratamento para pacientes com doença leve a moderada;
- Corticosteroides e agentes imunossupressores / imunorreguladores (azatioprina, ciclosporina ou agentes anti-TNF- $\alpha$ ) são usados em pacientes com doença grave e refratária.



# DIFERENÇAS DA DIIS



CHARACTERISTIC	CROHN DISEASE	ULCERATIVE COLITIS
Types of inflammation	Granulomatous	Ulcerative and exudative
Level of involvement	Primarily submucosal	Primarily mucosal
Extent of involvement	Skip lesions	Continuous
Areas of involvement	Primarily ileum, secondarily colon	Primarily rectum and left colon
Diarrhea	Common	Common
Rectal bleeding	Rare	Common
Fistulas	Common	Rare
Strictures	Common	Rare
Perianal abscesses	Common	Rare
Development of cancer	Uncommon	Relatively common



# DIFERENÇAS DA DIIS

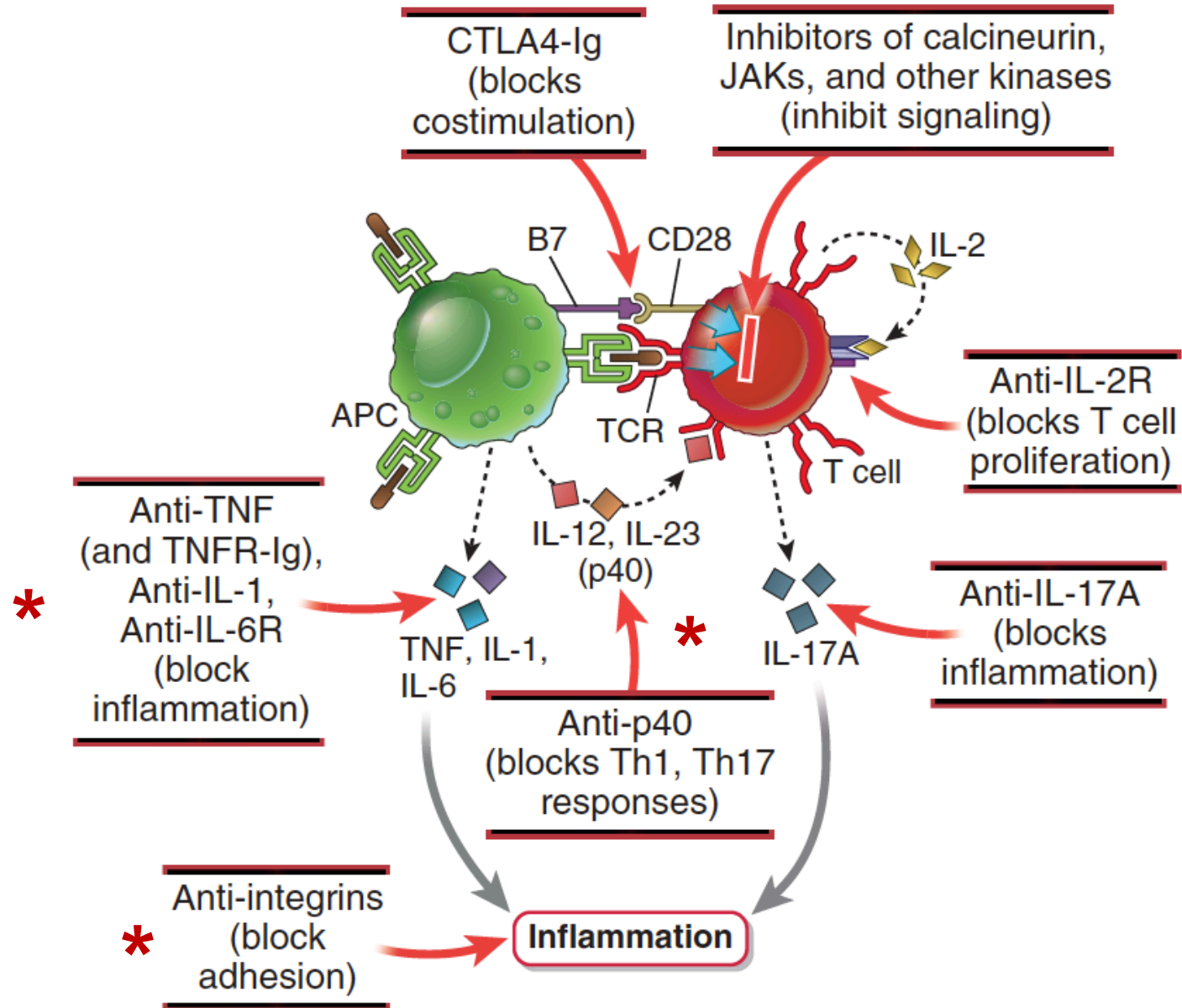
**TABLE 19-3**

**COMPARISON OF THE PATHOLOGIC FEATURES IN THE COLON OF CROHN DISEASE AND ULCERATIVE COLITIS**

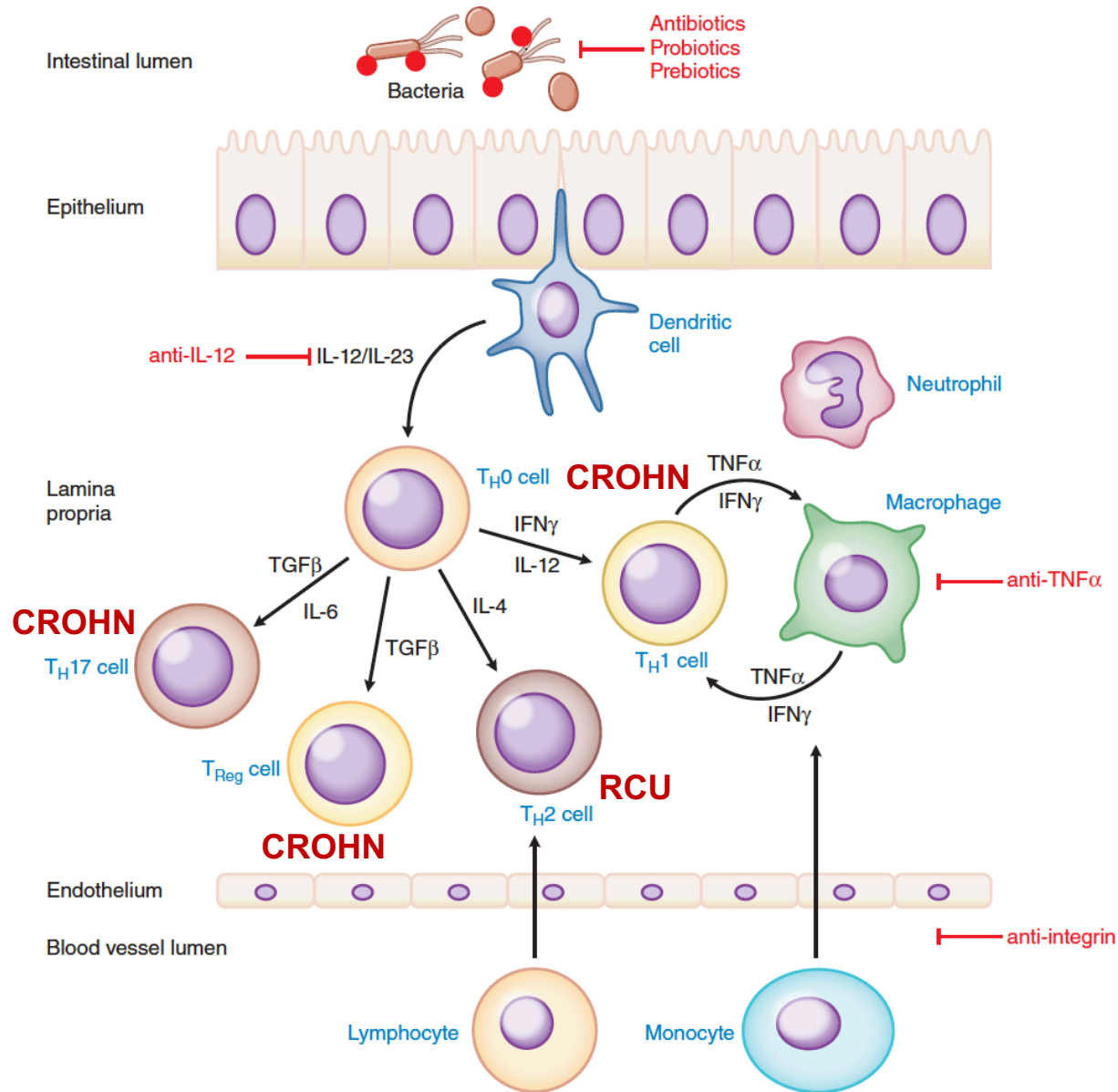
<b>Lesion</b>	<b>Crohn Disease</b>	<b>Ulcerative Colitis</b>
<b>Macroscopic</b>		
Thickened bowel wall	Typical	Uncommon
Luminal narrowing	Typical	Uncommon
“Skip” lesions	Common	Absent
Right colon predominance	Typical	Absent
Fissures and fistulas	Common	Absent
Circumscribed ulcers	Common	Absent
Confluent linear ulcers	Common	Absent
Inflammatory polyps	Absent	Common
<b>Microscopic</b>		
Transmural inflammation	Typical	Rare
Submucosal fibrosis	Typical	Absent
Fissures	Typical	Rare
Granulomas	Common	Absent
Crypt abscesses	Typical	Typical



# NOVAS TERAPIAS PARA DOENÇAS INFLAMATÓRIAS



# PATOGÊNESE DAS DIIs E LOCAIS ALVO PARA INTERVENÇÃO FARMACOLÓGICA





## Medications Commonly Used to Treat Inflammatory Bowel Disease

CLASS/Drug	CROHN'S DISEASE					ULCERATIVE COLITIS			
	ACTIVE DISEASE			MAINTENANCE		ACTIVE DISEASE			
	Mild- Moderate	Moderate- Severe	Fistula	Medical Remission	Surgical Remission	Distal Colitis	Mild- Moderate	Moderate- Severe	Maintenance
<b>Mesalamine</b>									
Enema	+ <sup>a</sup>	-	-	-	-	+	+ <sup>a,b</sup>	-	+
Oral	+	-	-	+/-	+ <sup>c</sup>	+	+	-	+
<b>Antibiotics</b>									
(metronidazole ciprofloxacin, others)	+	+	+	?	+ <sup>c</sup>	-	-	-	+ <sup>c</sup>
<b>Corticosteroids</b>									
Enema, foam, suppository	+ <sup>a</sup>	-	-	-	+	+ <sup>b</sup>	-	-	-
Oral	+	+	-	-	-	+	+	+	-
Intravenous	-	+	-	-	-	+ <sup>d</sup>	-	+	-
<b>Immunomodulators</b>									
6-MP/AZA	-	+	+	+	+ <sup>c</sup>	+ <sup>d</sup>	-	+ <sup>d</sup>	+ <sup>d</sup>
Methotrexate	-	?	?	?	?	-	-	-	-
Cyclosporine	-	+ <sup>d</sup>	+ <sup>d</sup>	-	-	+ <sup>d</sup>	-	+ <sup>d</sup>	-
<b>Biological response modifiers</b>									
Infliximab	+ <sup>d</sup>	+	+	+ <sup>c</sup>	?	+	-	+	?
Adalimumab	+	+	+	+	?	?	?	?	?
Certolizumab pegol	+	+	?	+	?	?	?	+	?
Natalizumab	-	+	?	+	?	?	?	?	?

<sup>a</sup>Distal colonic disease only.

<sup>b</sup>For adjunctive therapy.

<sup>c</sup>Some data to support use; remains controversial.

<sup>d</sup>Selected patients.

ABBREVIATIONS: 6-MP, 6-mercaptopurine; AZA, azathioprine. (From Sands BE. Therapy of inflammatory bowel disease. *Gastroenterology*. 2000;118(2 Suppl 1): S68-S82. Table 1, Pg S71.

With permission from Elsevier. Copyright © Elsevier.)



# Direcionamento de estudo

## ▪ **Doença Celíaca**

- Qual a etiologia? Sintomas? Complicações da Doença de Crohn?
- Quais os critérios de diagnóstico? E tratamento?
- Qual o papel do sistema imunológico nesta doença?

## ▪ **Doença de Crohn**

- Qual a etiologia? Sintomas? Complicações da Doença de Crohn?
- Quais os critérios de diagnóstico? E tratamento?
- Qual o papel do sistema imunológico nesta doença?

## ▪ **Retocolite Ulcerativa**

- Qual a etiologia? Sintomas? Complicações da Doença de Crohn?
- Quais os critérios de diagnóstico? E tratamento?
- Qual o papel do sistema imunológico nesta doença?



# REFERÊNCIAS

- COPSTEAD-KIRKHORN L-EC, BANASIK JL. Pathophysiology. 6ª ed., Mosby, 2009, 1864p.
- HUETHER SE, MCCANCE KL. Understanding Pathophysiology. 4ª ed., St Louis: Mosby Inc, 2007. 1194 p.
- PORTH CM, MATFIN G. Pathophysiology: Concepts of Altered Health States. 4ª ed., Lippincott Williams & Wilkins, 2008, 1680 p.
- KUMAR, V. Robbins and Cotran Pathologic Basis of Disease. 8ª edição. EUA: Elsevier Saunders, 2010.
- Abbas AK, Lichtman AH, Pillai S. (2015) Imunologia celular e molecular. 8ª ed, Rio de Janeiro. Editora Elsevier LTDA.
- Vaz, A.J.; Martins J.O.; Takei, K e Bueno, EC (2018) Imunoensaios: fundamentos e aplicações. 2ª ed, Rio de Janeiro. Editora Guanabara-Koogan.
- Essentials of Clinical Immunology – 6ed – Helen Chapel, Mansel Haeney, Siraj Misbah, Neil Snowden

