

Patologias ortopédicas mais frequentes do membro superior

Prof. Dr. Cláudio Henrique Barbieri

**Depto. Biomecânica, Medicina e Reabilitação do Aparelho Locomotor
Faculdade de Medicina de Ribeirão Preto
Universidade de São Paulo**

5. Síndrome do Túnel do Carpo

Neuropatia compressiva

Nervo mediano no punho

Compressão mecânica

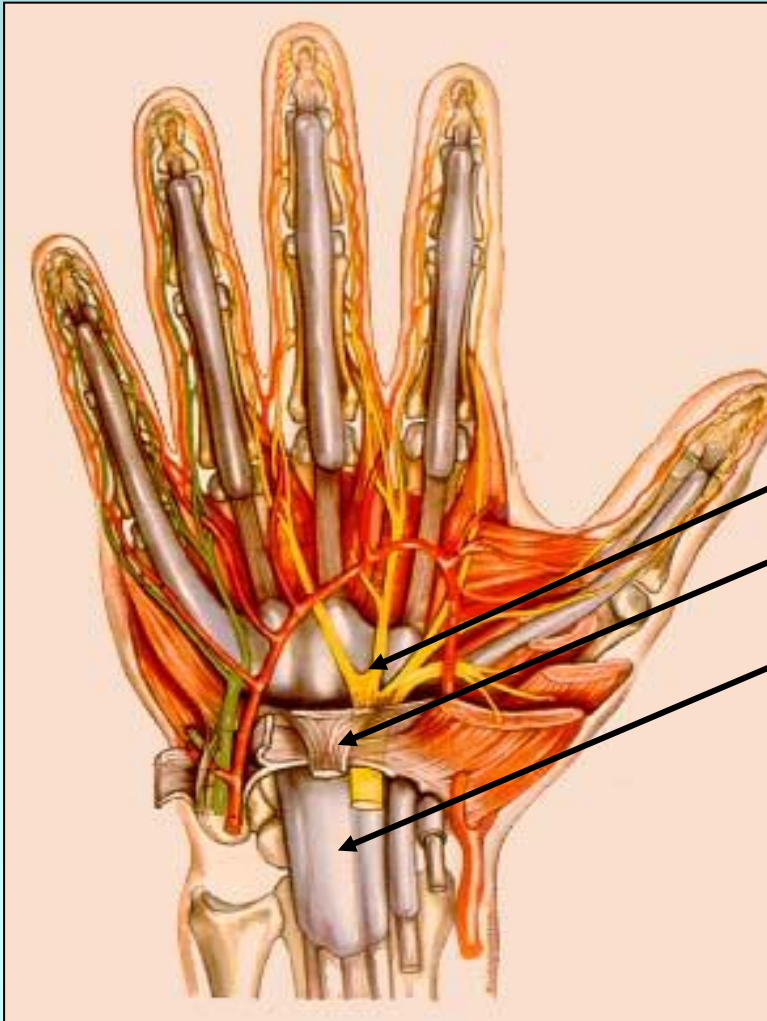
Lig. transversal do carpo

Isquemia do nervo

**Comprometimento motor,
sensitivo e simpático**

STC

Anatomia



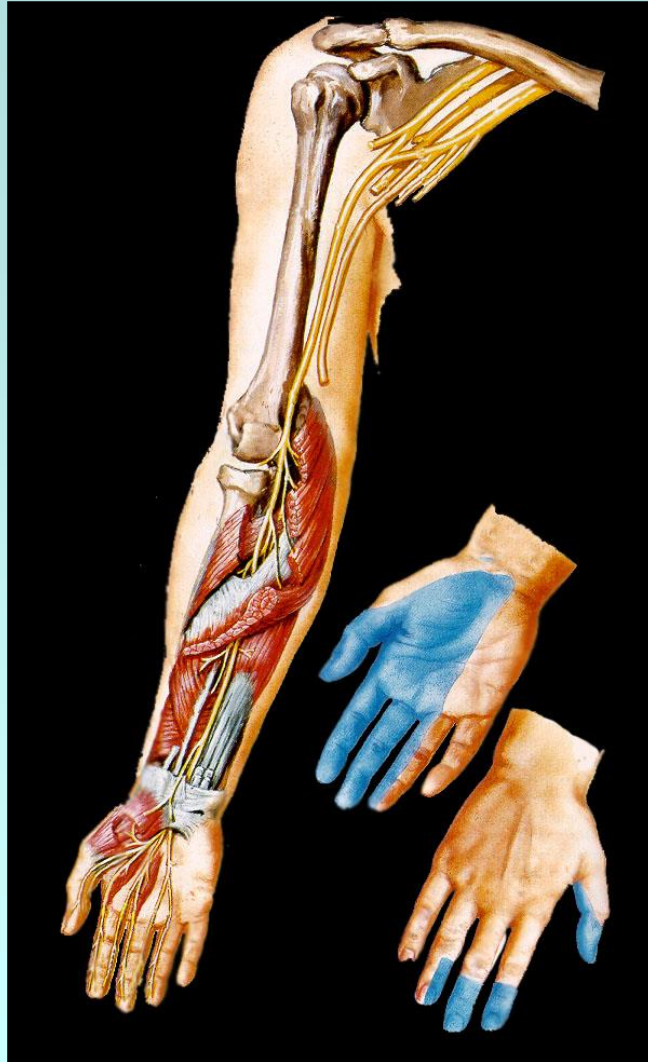
Nervo mediano

Lig. transverso

Tendões flexores

STC

Território mediano



STC

Etiologia

Idiopática

Neuropatias metabólicas

diabetes, hipotireoidismo

Gravidez

Anomalias congênitas

ósseas, musculo-tendinosas

Tenossinovite infecciosa

Tenossinovite cristalina

gota

Artrite reumatóide

Tumores

STC

Clínica - Diagnóstico

Clínica

Dor, dormência, formigamento

Paresia/atrofia tenar

Hipoestesia, distrofia cutânea

Diagnóstico

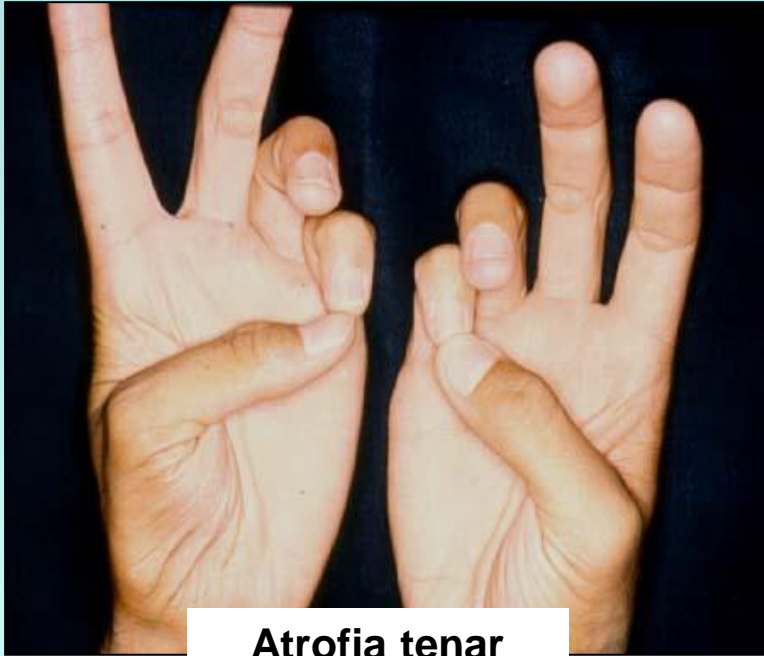Testes irritativos

Exames complementares

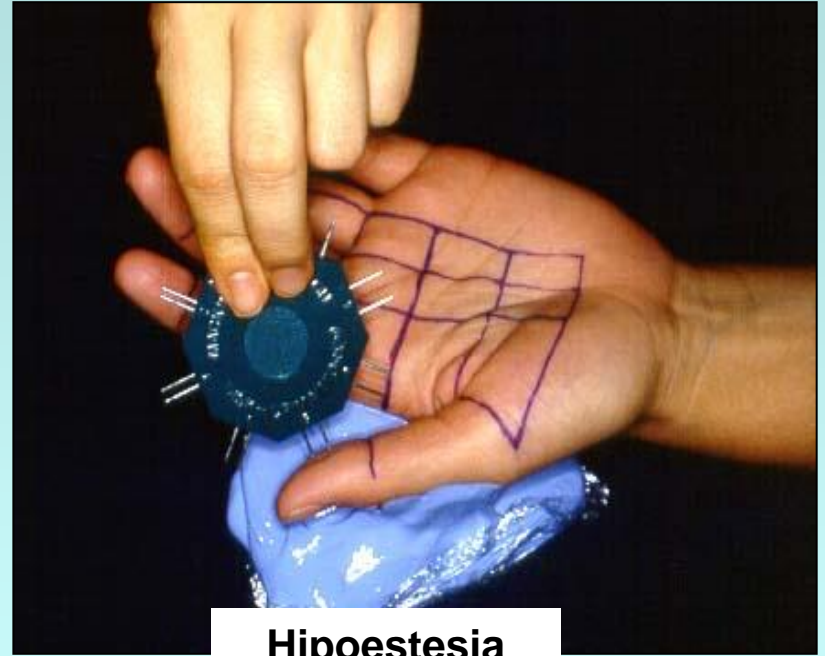
R-X, US, RNM, ENMG

STC

Sinais objetivos



Atrofia tenar

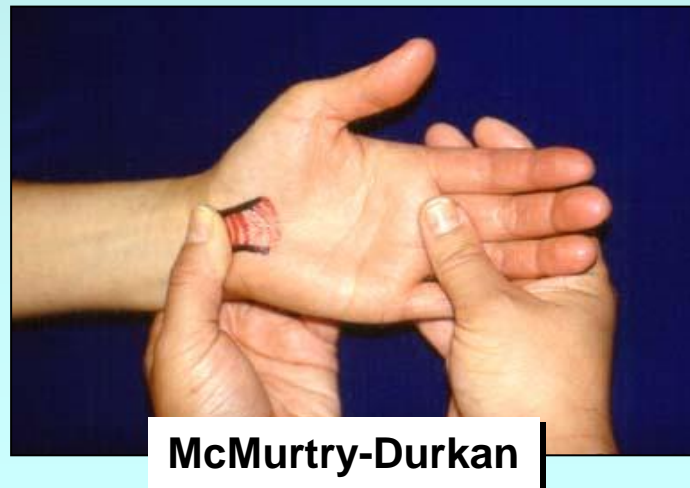
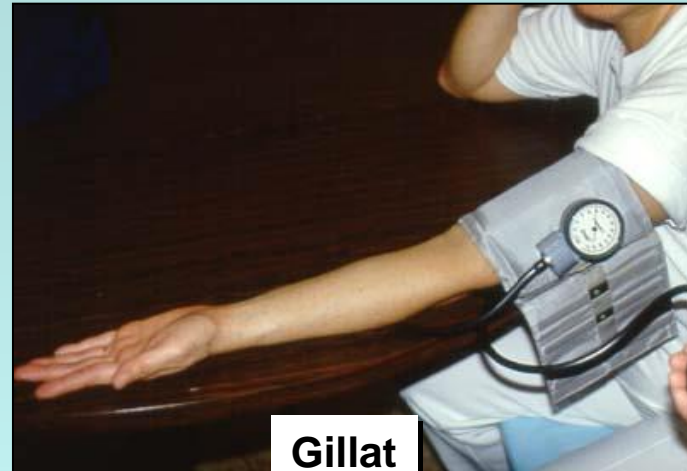
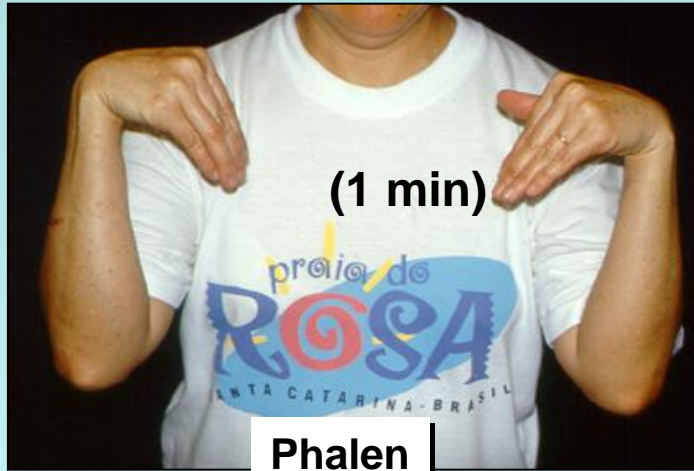Hipoestesia

Eletroneuromiografia

STC

Testes irritativos



STC

Tratamento

Conservador

Imobilização/repouso

AINE

Fisioterapia

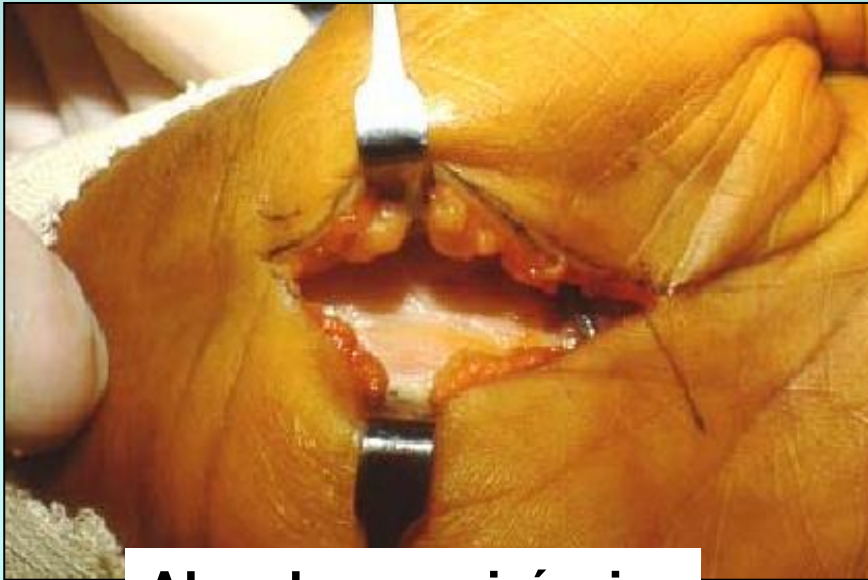Cirúrgico

Secção do L.T.C.

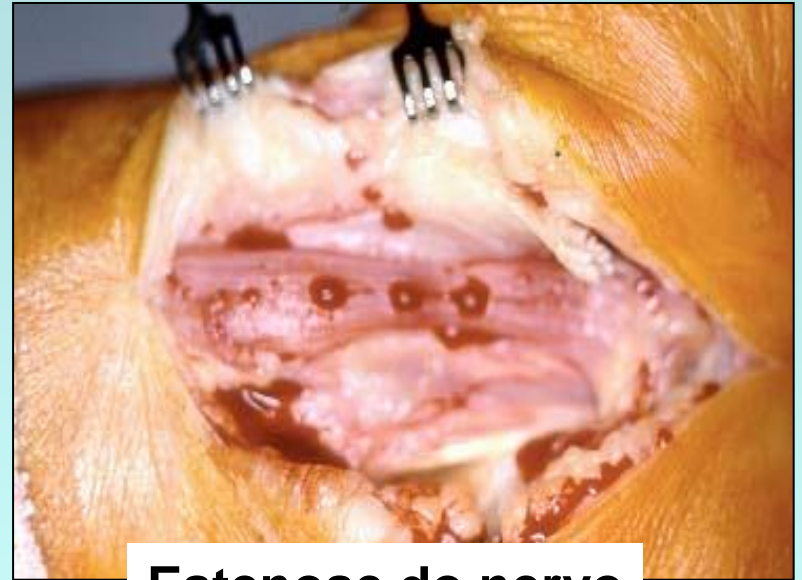Neurolise interna?

STC

Tratamento cirúrgico



Abordagem cirúrgica



Estenose do nervo

S.T.C.

Pós-operatório

1. Imobilização?

2. Mobilização imediata c/ carga progressiva

3. Atividades normais 1 mês