

DOENÇAS RARAS E MANIFESTAÇÕES BUCAIS



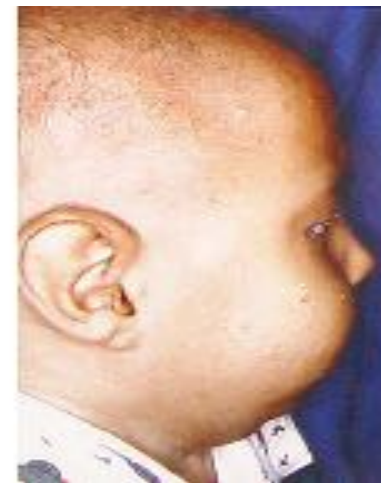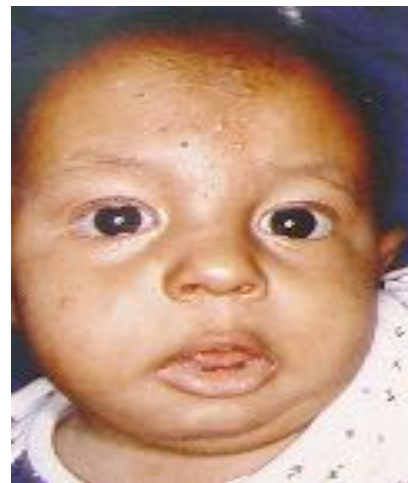Profa. Dra. Alexandra Mussolino de Queiroz

Prof. Dr. Fabrício Kitazono de Carvalho

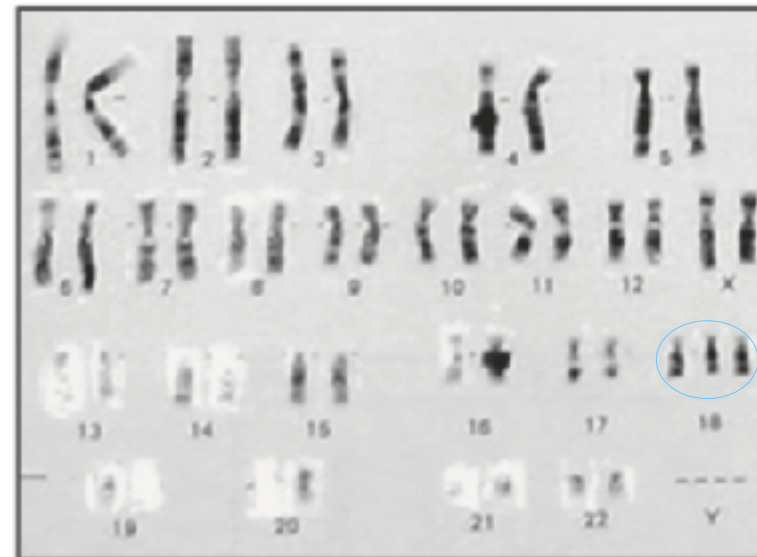
08/06/2020

Prof. Dr. Francisco W. Garcia de Paula e Silva

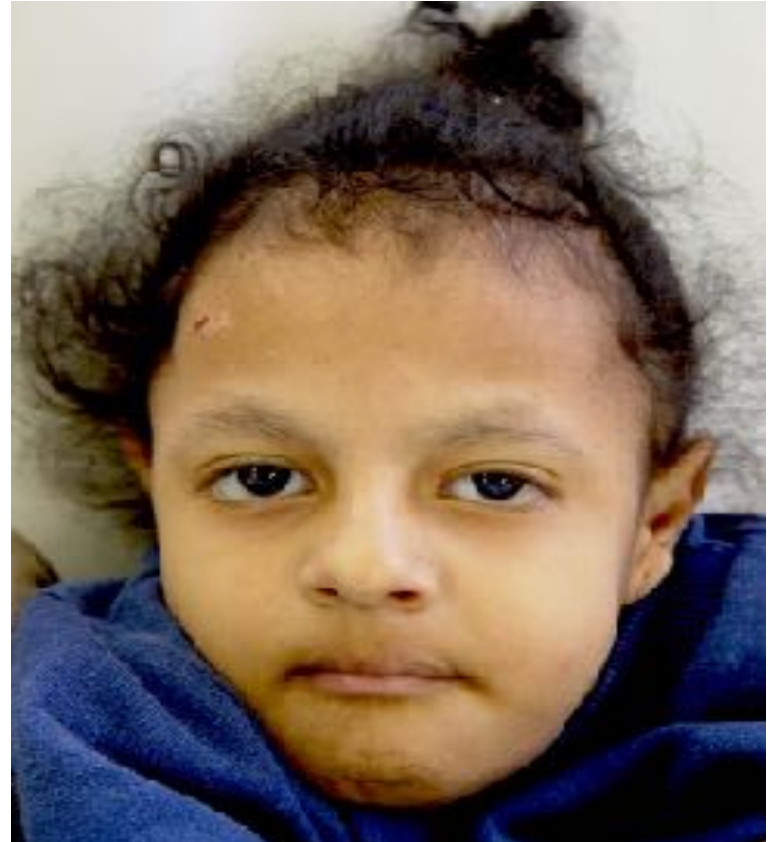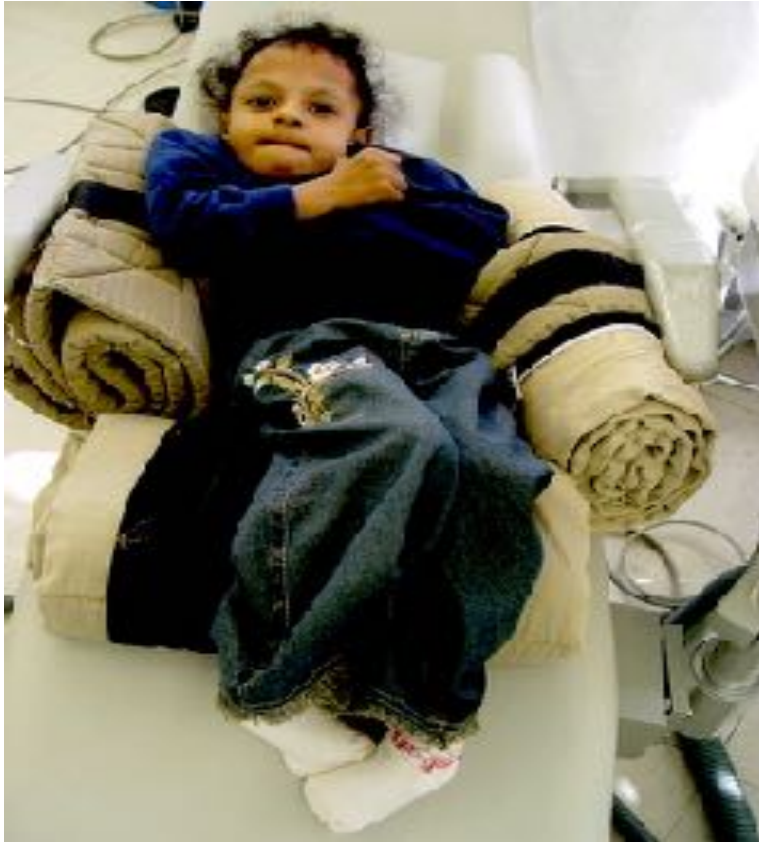TRISSOMIA DO CROMOSSOMO 18



- ✓ **1:8.000 nascimentos;**
- ✓ **95% dos bebês são abortados espontaneamente, 90% morrem antes de 1 ano de idade.**

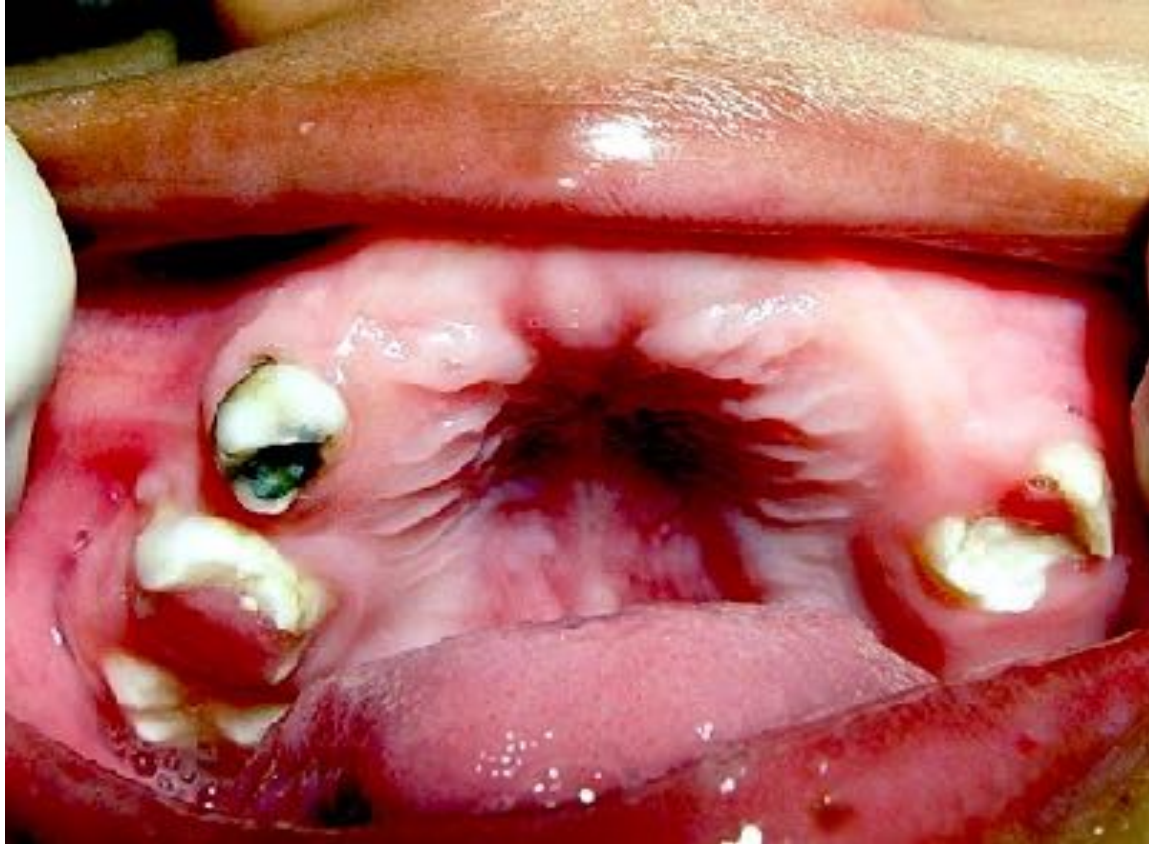

TRISSOMIA DO CROMOSSOMO 18



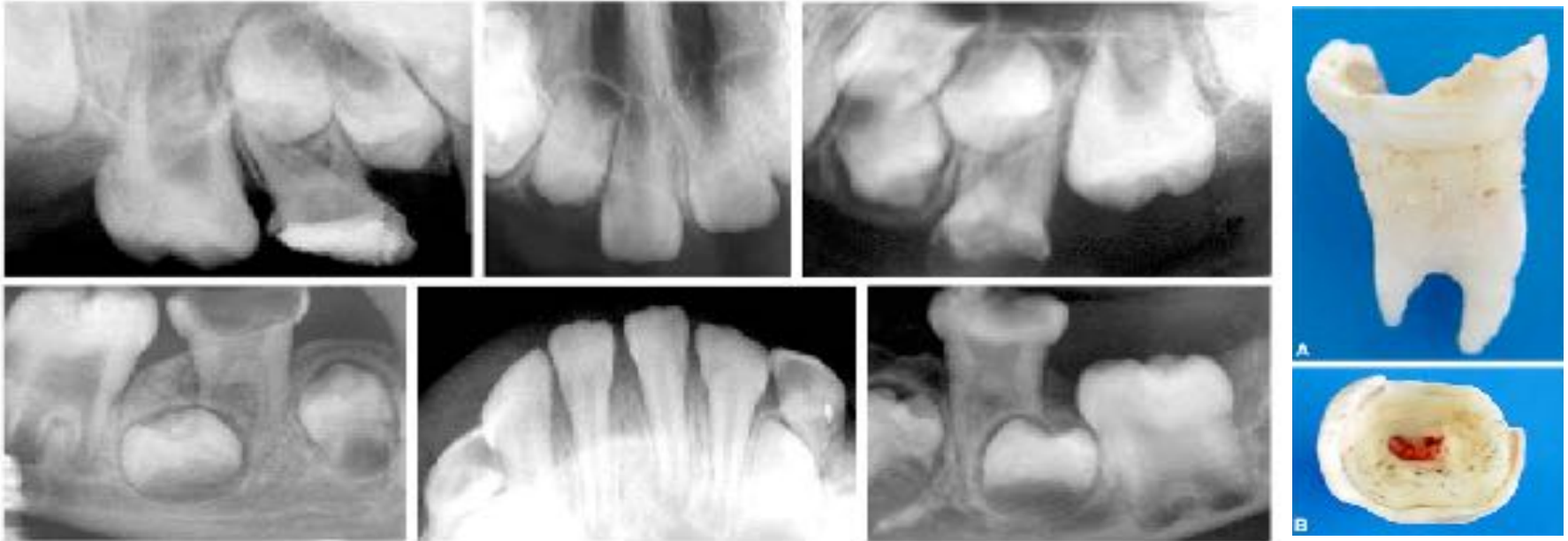Caso 1

TRISSOMIA DO CROMOSSOMO 18



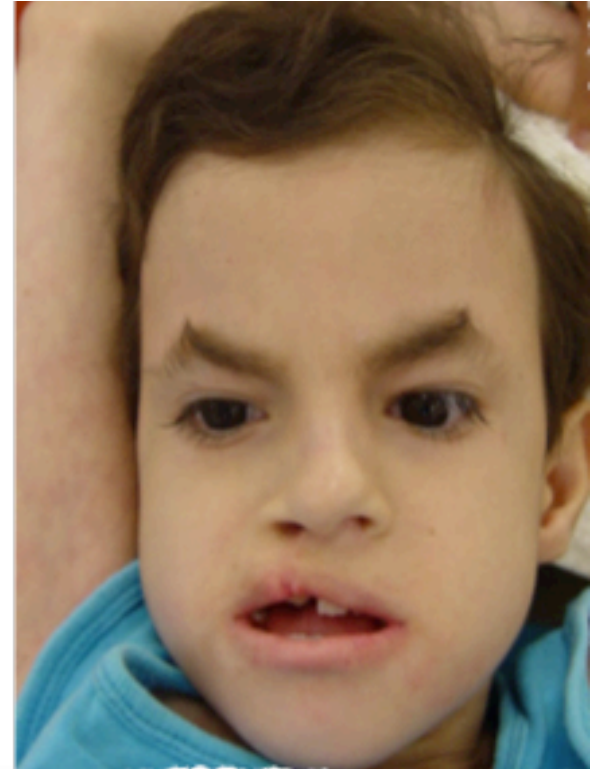
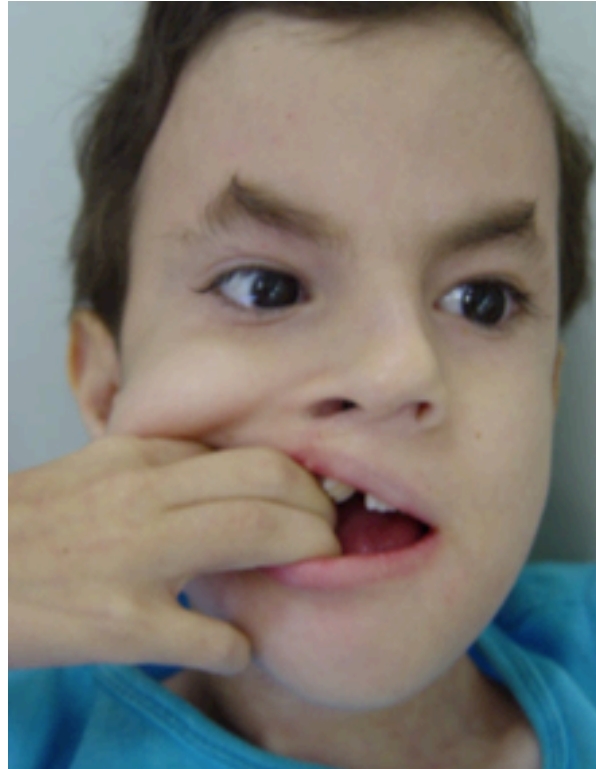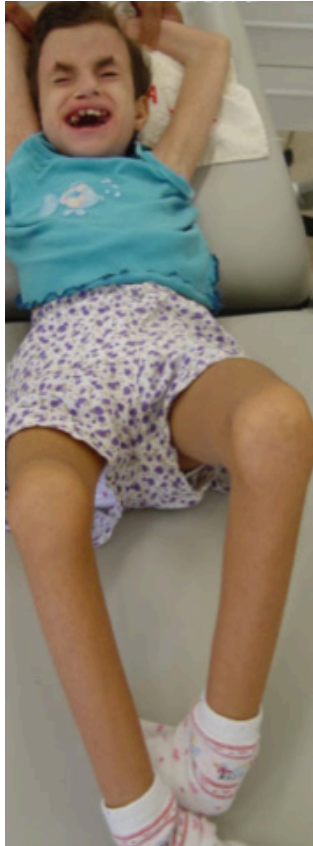Caso 1

TRISSOMIA DO CROMOSSOMO 18



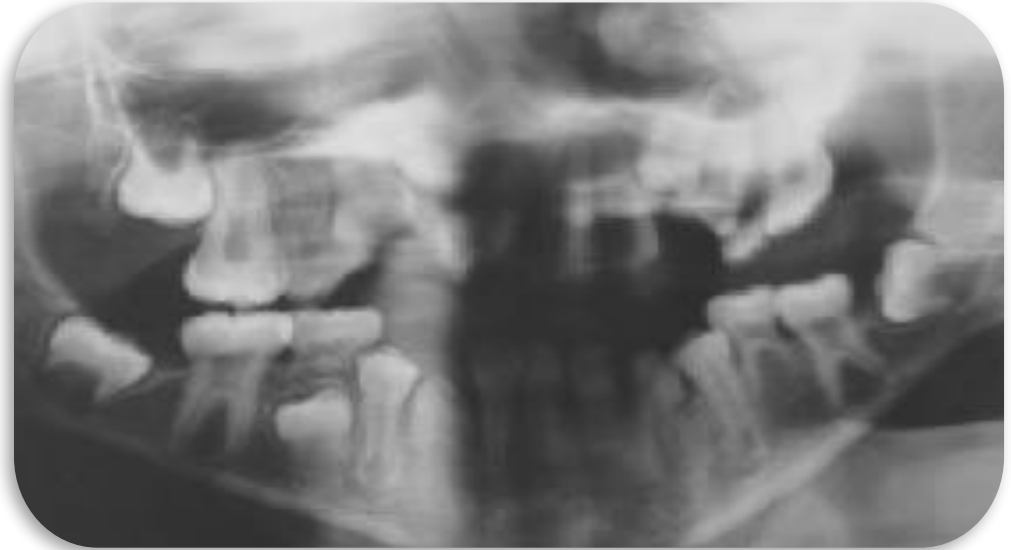
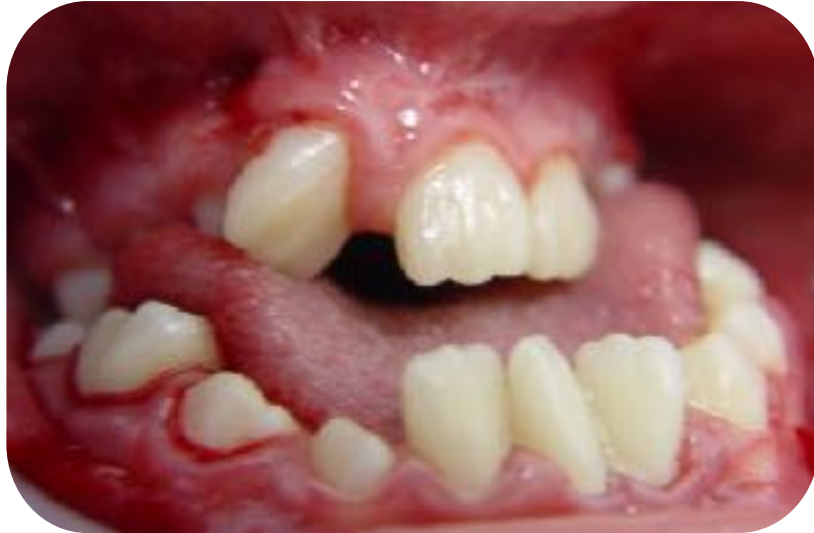Caso 1

TRISSOMIA DO CROMOSSOMO 18

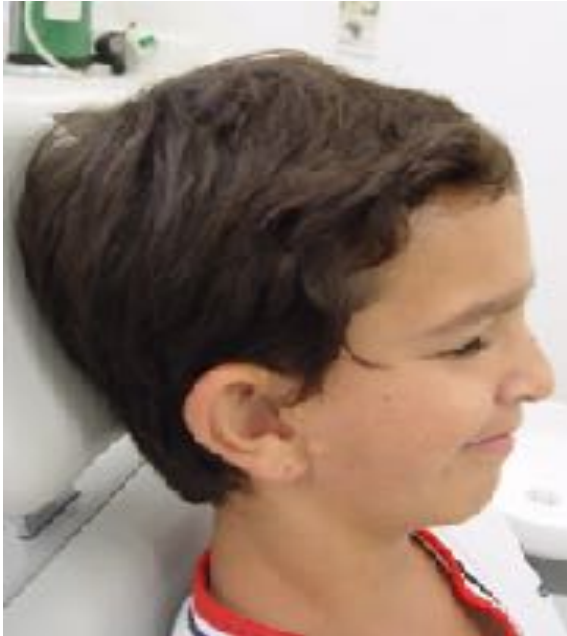

Caso 2

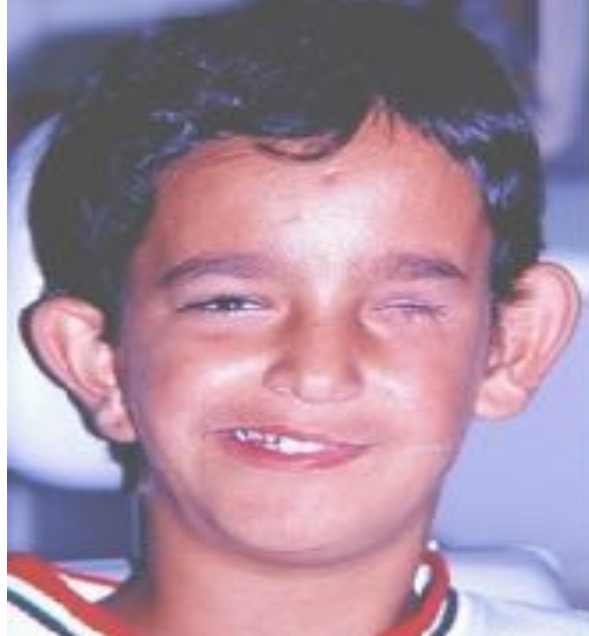TRISSOMIA DO CROMOSSOMO 18



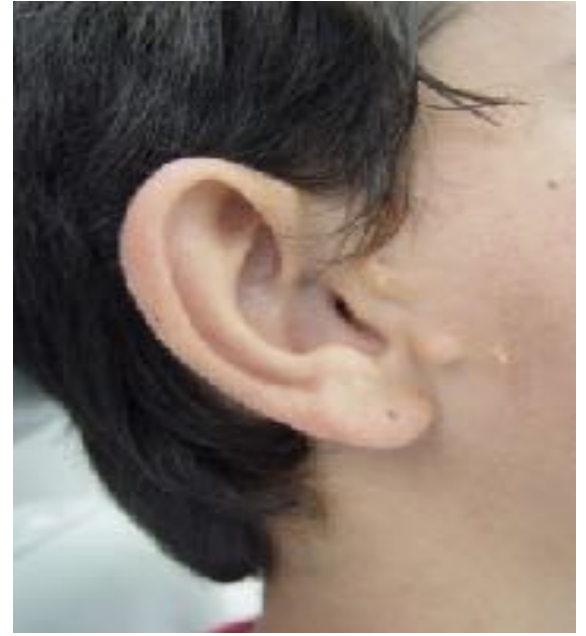
SÍNDROME DE GOLDENHAR



Assimetria facial



Anoftalmia

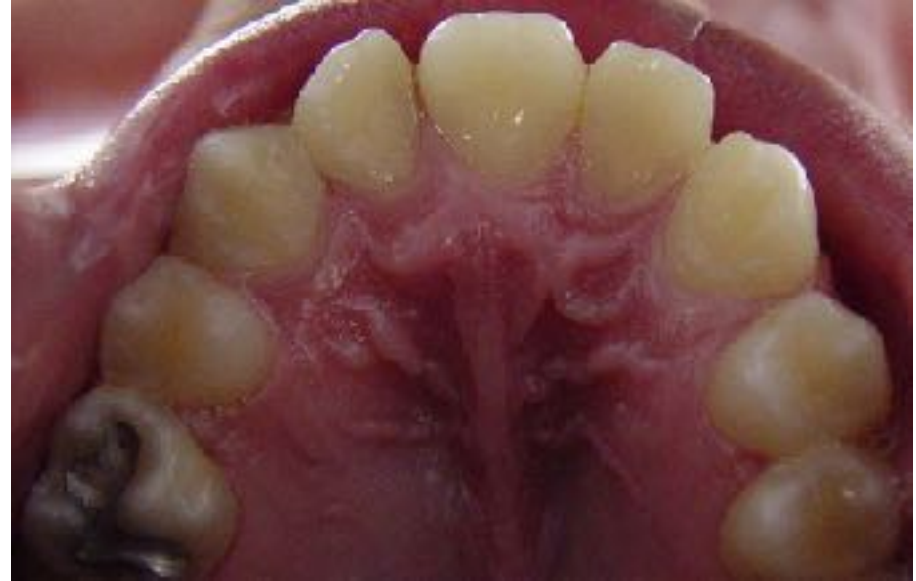
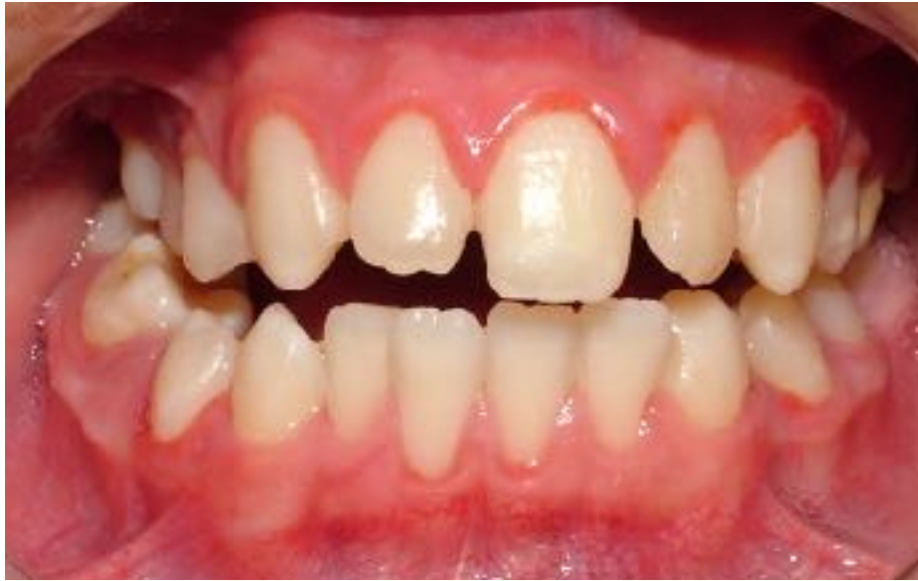
Apêdices pré-auriculares

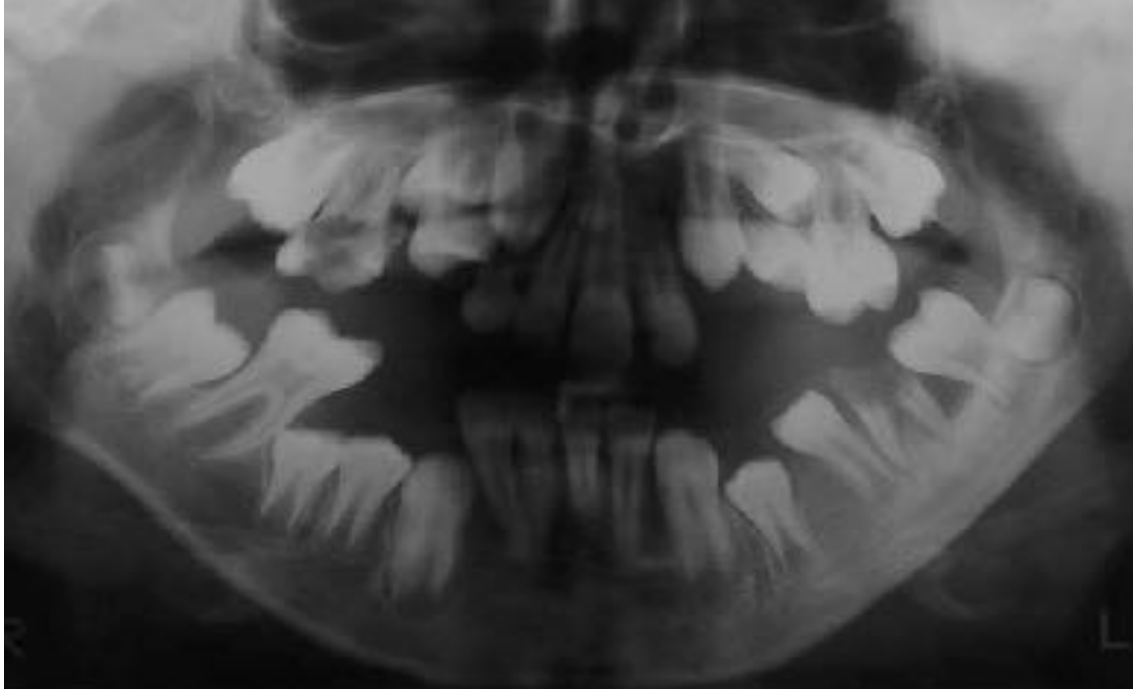
✓

1: 5.000 a 25.000 nascimentos

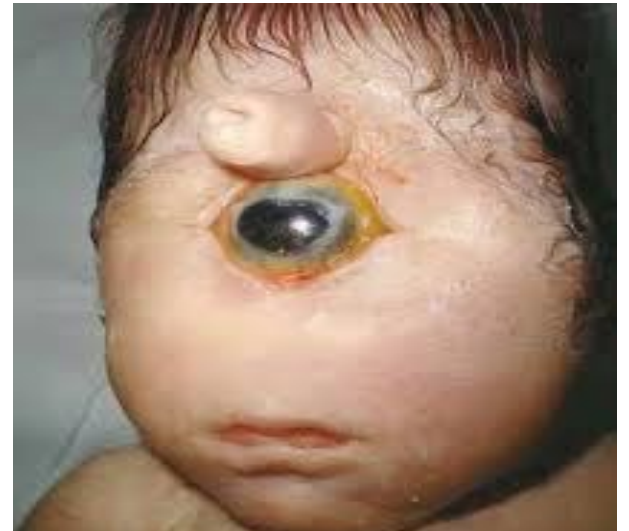SÍNDROME DO INCISIVO CENTRAL MEDIANO ÚNICO



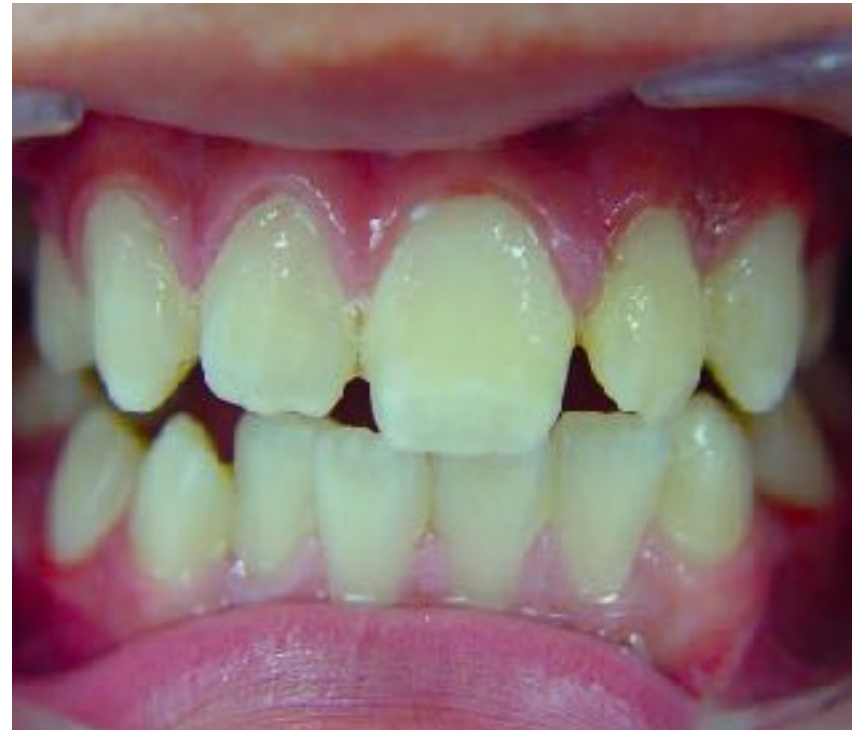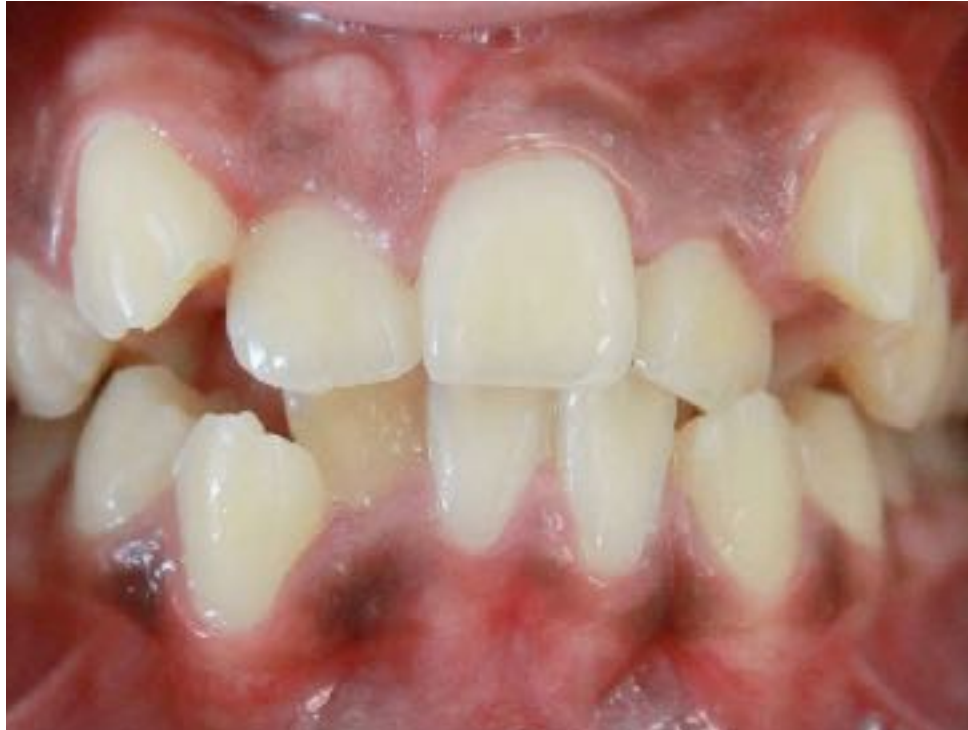SÍNDROME DO INCISIVO CENTRAL MEDIANO ÚNICO



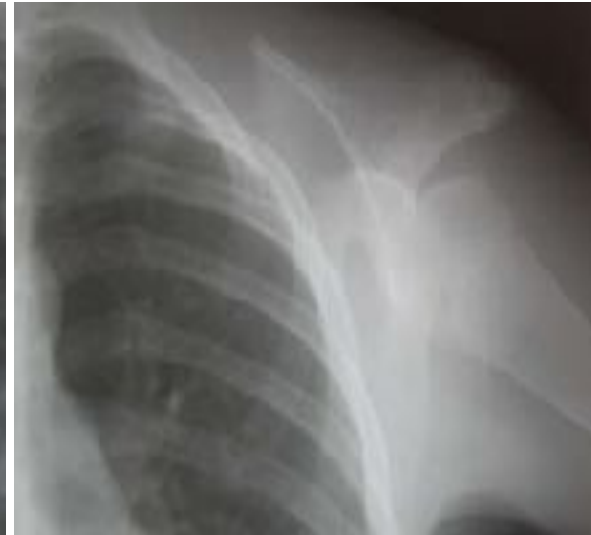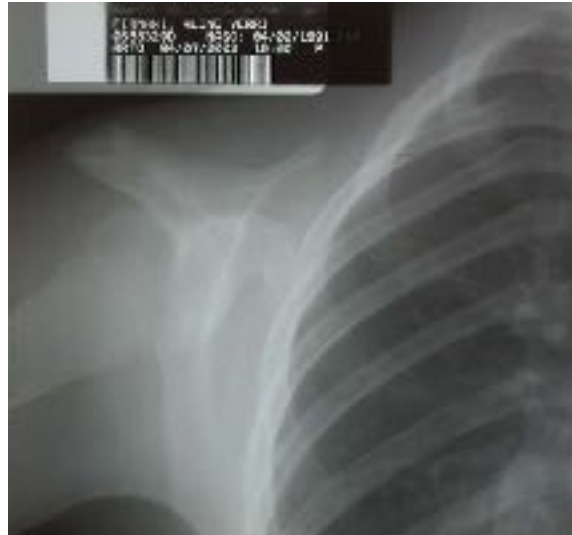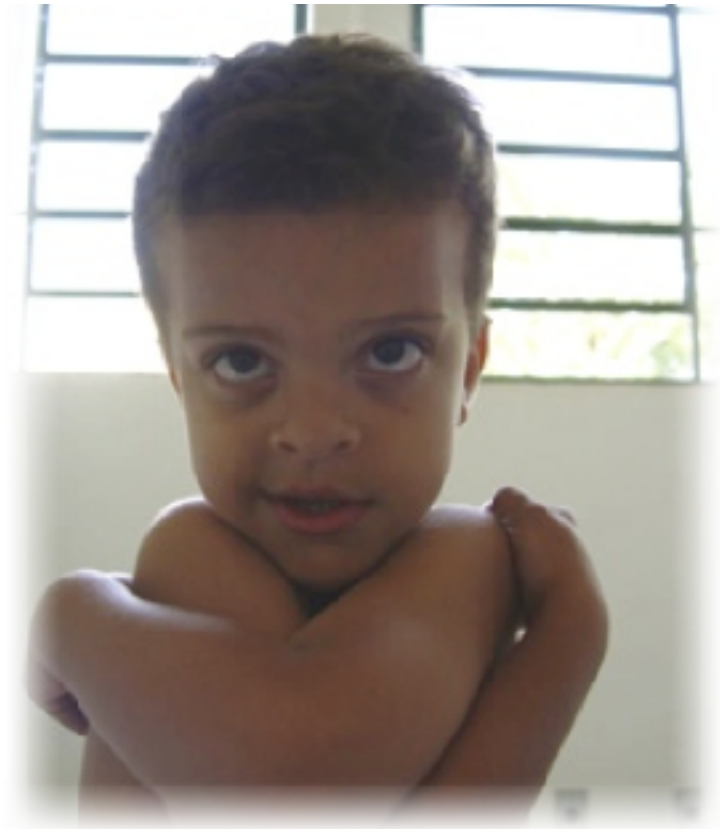HOLOPROSENFALIA



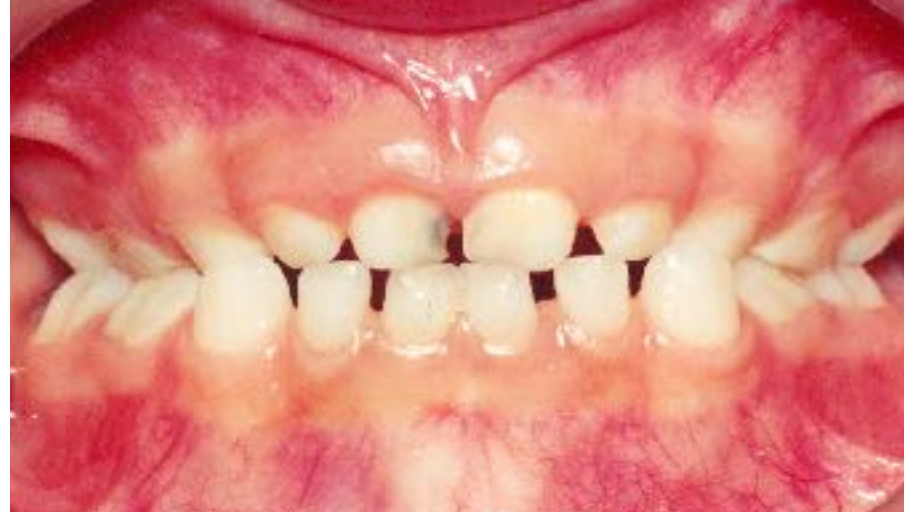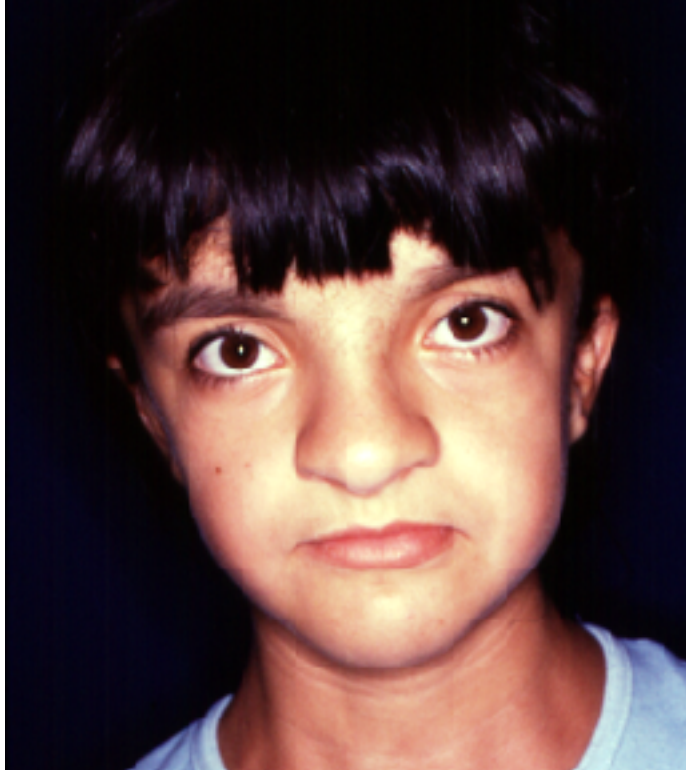SÍNDROME DO INCISIVO CENTRAL MEDIANO ÚNICO OU AGENESIA DENTAL?



DISPLASIA CLEIDOCRANIANA

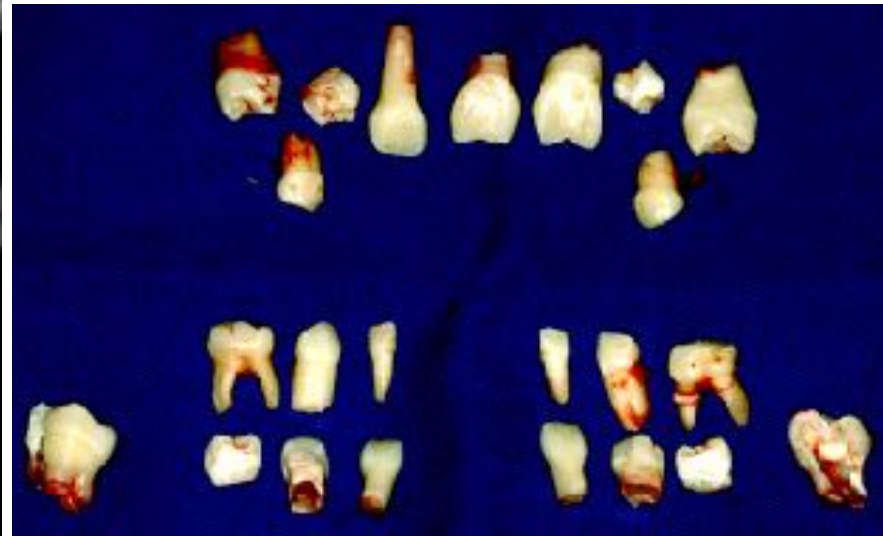
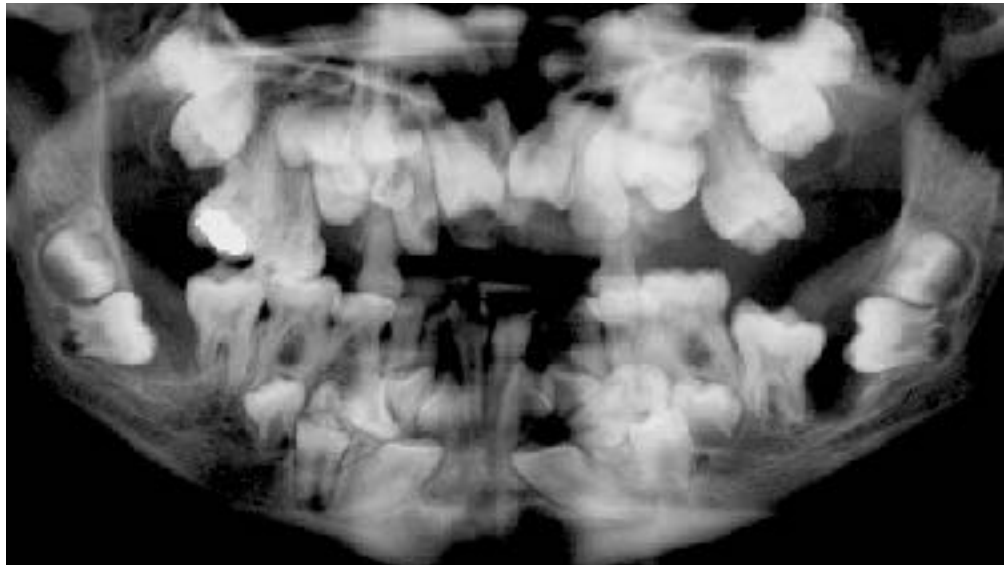


MANIFESTAÇÕES EXTRA E INTRABUCAIS

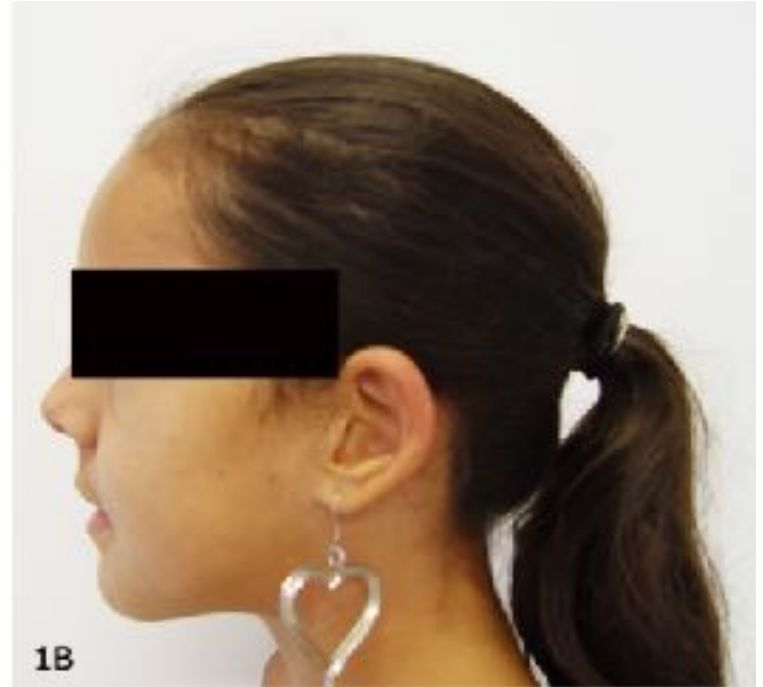
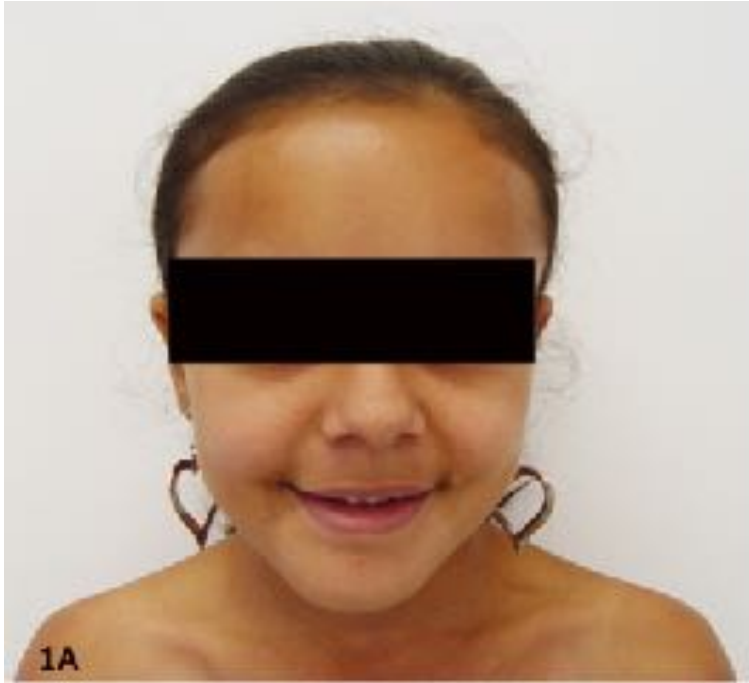
Caso 1

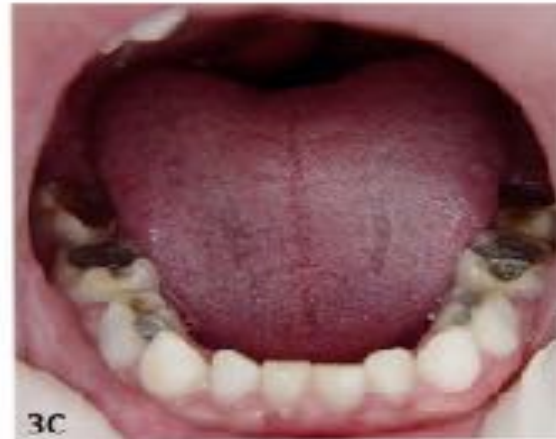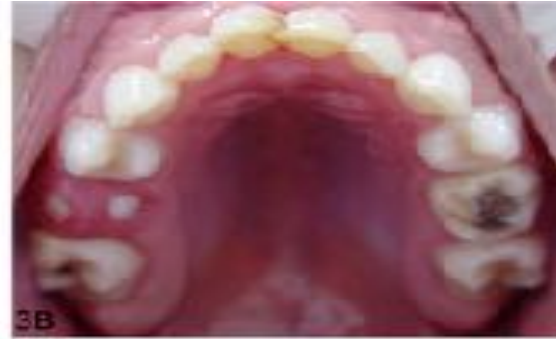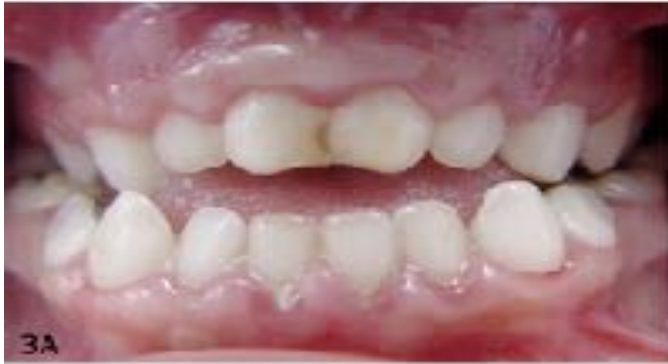MANIFESTAÇÕES EXTRA E INTRABUCAIS



DISPLASIA CLEIDOCRANIANA



DISPLASIA CLEIDOCRANIANA



DISPLASIA CLEIDOCRANIANA

