

# Sobremordida exagerada: diagnóstico e estratégias de tratamento

Helio H. A. Brito\*, Heloísio de Rezende Leite\*\*, André Wilson Machado\*\*\*

## Resumo

A sobremordida exagerada é um tipo de má oclusão que apresenta etiologia multifatorial e necessita de um diagnóstico diferencial elaborado e específico. O objetivo desse artigo é descrever os principais elementos de diagnóstico facial, cefalométrico e dentário e as principais estratégias de tratamento, como a extrusão de dentes posteriores, a intrusão de dentes anteriores ou a combinação dessas. Serão apresentados seis casos clínicos, auxiliando o ortodontista no diagnóstico e na seleção da estratégia de tratamento individualizada para cada situação clínica.

**Palavras-chave:** Ortodontia. Má oclusão. Intrusão dentária. Extrusão dentária.

## INTRODUÇÃO

A sobremordida exagerada é um tipo de má oclusão vertical que apresenta etiologia multifatorial e necessita de um diagnóstico diferencial elaborado e específico. Muitas vezes, essa má oclusão é a menos compreendida e a mais difícil de se tratar com sucesso e estabilidade.

Em linhas gerais, a natureza complexa dessa má oclusão já pode ser observada na avaliação das suas diferentes terminologias: sobremordida exagerada, sobremordida profunda, sobremordida aumentada, sobremordida fechada, mordida profunda, trespasse vertical aumentado, sobressaliência vertical aumentada, dentre outras. Todas essas nomenclaturas expressam a condição clínica na qual os incisivos superiores recobrem os incisivos inferiores em níveis maiores do que os padrões de

normalidade.

Na verdade, a sobremordida exagerada é um conjunto de características esqueléticas, dentárias e neuromusculares que produz uma quantidade excessiva de trespasse vertical na região dos incisivos<sup>19</sup>.

A etiologia dessa má oclusão pode estar associada a alterações de crescimento na mandíbula e/ou maxila, modificações na função de lábios e língua e, principalmente, a alterações dentoalveolares<sup>21</sup>. Essa última corresponde às condições de suprainrupção de incisivos, infrairrupção de molares ou a combinação dessas<sup>28</sup>.

O objetivo deste artigo é descrever os principais elementos do diagnóstico da sobremordida exagerada, bem como as principais estratégias de tratamento.

\* Mestre em Ortodontia pela UFRJ. Professor do mestrado em Ortodontia da PUC-Minas. Diplomado pelo Board Brasileiro de Ortodontia.

\*\* Mestre em Ortodontia pela Universidade de Pittsburgh. Professor do mestrado em Ortodontia da PUC-Minas.

\*\*\* Mestre em Ortodontia pela PUC-Minas. Doutorando do programa de pós-graduação em Ortodontia da Faculdade de Odontologia de Araraquara – UNESP. Professor do curso de especialização em Ortodontia da UFBA.

## DIAGNÓSTICO

Para a realização da Ortodontia com qualidade, o fator que mais influencia nos resultados dos tratamentos é o pleno conhecimento acerca do diagnóstico ortodôntico. Com relação à sobremordida exagerada, existem algumas particularidades que devem ser mais bem compreendidas e interpretadas durante essa etapa, como o diagnóstico facial, o diagnóstico cefalométrico, o diagnóstico dentário e algumas variáveis externas (gênero e idade).

### Diagnóstico facial

Na Ortodontia contemporânea, os objetivos estéticos faciais tornaram-se prioridade nos planejamentos. Com referência à sobremordida exagerada, existem dois aspectos que devem ser avaliados, detalhadamente, durante o diagnóstico: o nível de exposição gengival durante a fala e o sorriso, e a relação do lábio superior com os incisivos superiores.

O ponto de discussão clínica e científica na literatura acerca do sorriso gengival gira em torno da estética. Expor tecido gengival no sorriso seria estético? Se sim, qual a quantidade de exposição

gengival ideal? Até quanto de exposição seria aceitável?

De acordo com alguns autores, a relação adequada do sorriso é aquela na qual os lábios superiores repousam na margem gengival dos incisivos centrais superiores, ou seja, sem exposição de tecido gengival<sup>13,15</sup>. De forma semelhante, outros autores consideram que, no sorriso chamado ideal, o lábio superior deve se posicionar de forma a expor toda a coroa dos incisivos centrais superiores e até 1mm de gengiva<sup>11,22</sup>. A exposição gengival de até 2mm também é considerada esteticamente aceitável<sup>2,14</sup>. As exposições gengivais acima desse valor são consideradas antiestéticas e, quanto mais exposição de gengiva, menos estético será o sorriso<sup>14,15</sup>.

Essas informações são de fundamental importância para a elaboração do diagnóstico da sobremordida exagerada, bem como para a seleção da terapêutica adequada. A análise da figura 1 mostra duas situações clínicas de sobremordida exagerada, porém, na primeira (Fig. 1A, B) existe grande exposição gengival no sorriso e na segunda (Fig. 1C, D) nenhuma exposição. Com isso, pode-se

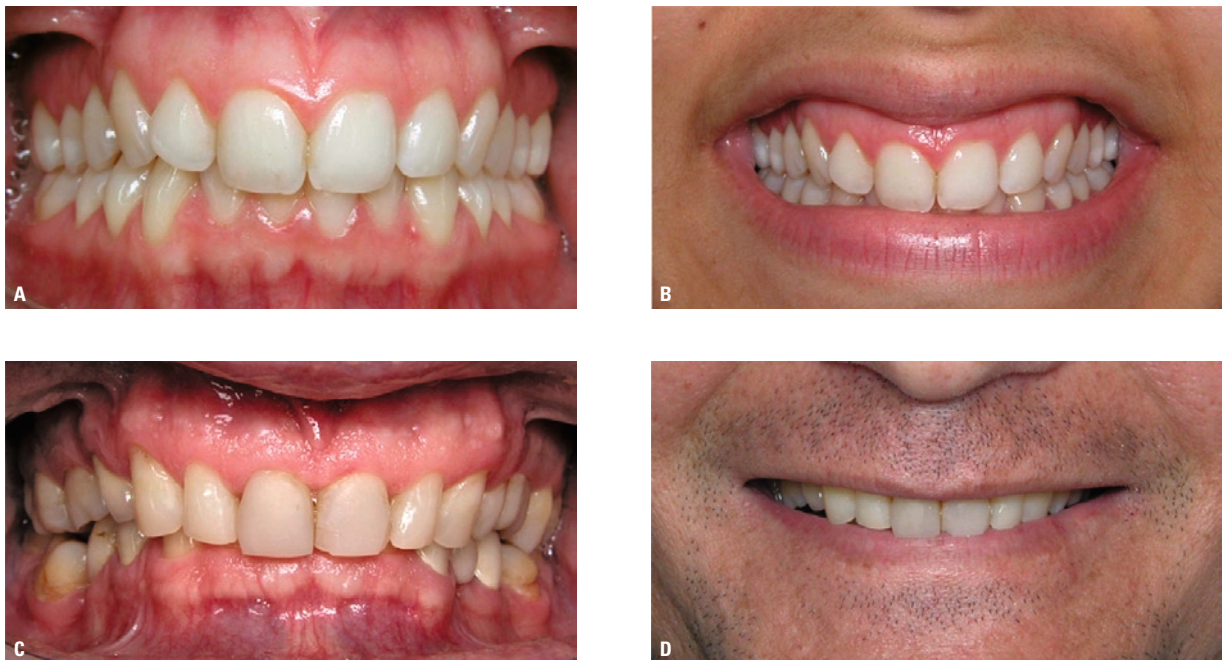

FIGURA 1 - Ilustração de diferentes tipos de sobremordida exagerada, segundo os níveis de exposição gengival durante o sorriso.

inferir que a correção dessa má oclusão por meio da intrusão de incisivos superiores, no segundo exemplo (Fig. 1C, D), está contraindicada.

Vale ressaltar que a avaliação do nível de exposição gengival não deve ser feita somente durante o sorriso, mas também durante a fala. Esse registro pode ser feito clinicamente ou através de pequenos vídeos, com o auxílio de câmeras filmadoras ou câmeras fotográficas digitais com tal recurso<sup>1</sup>. Além do nível de exposição gengival, deve-se observar, também, principalmente durante a fala, o grau de exposição dos incisivos inferiores. Como a não exposição desses dentes é uma característica que rejuvenesce os pacientes, deve-se optar, sempre que possível, pela intrusão desse grupo de dentes. Além disso, a intrusão dos incisivos superiores está relacionada a alguns aspectos ligados à deterioração da estética do sorriso<sup>18,30</sup>.

Outro critério importante durante a análise facial é a relação do lábio superior com os incisivos superiores durante o repouso. Segundo a literatura, quando os lábios estão em repouso, é aceitável que haja uma exposição de até 2mm dos incisivos superiores<sup>8,16</sup>. A análise dessa informação pode ser feita, clinicamente, através do estudo da face

dos pacientes, em repouso, numa vista frontal e lateral, bem como por meio da telerradiografia lateral (Fig. 2).

A análise da figura 3 mostra duas situações clínicas de mordida profunda, porém, na primeira (Fig. 3A, B, C) existe grande exposição dos incisivos superiores em relação ao lábio superior, e na segunda (Fig. 3D, E, F) pouca exposição. Com isso, pode-se inferir que a correção dessa má oclusão por meio da recolocação posterior e vertical dos incisivos superiores, no primeiro exemplo, pode ser indicada.

É importante lembrar que essa característica não deve ser utilizada de forma isolada para a tomada de decisão terapêutica, pois a distância da borda incisal dos incisivos até o lábio superior é uma medida estática. Essa informação deve ser interpretada em conjunto com os dados dinâmicos (sorriso e fala), incluindo a análise do comprimento do lábio superior e do grau de elevação desse durante a fala e o sorriso.

### Diagnóstico cefalométrico

Durante a análise esquelética, duas características tornam-se importantes nos casos de

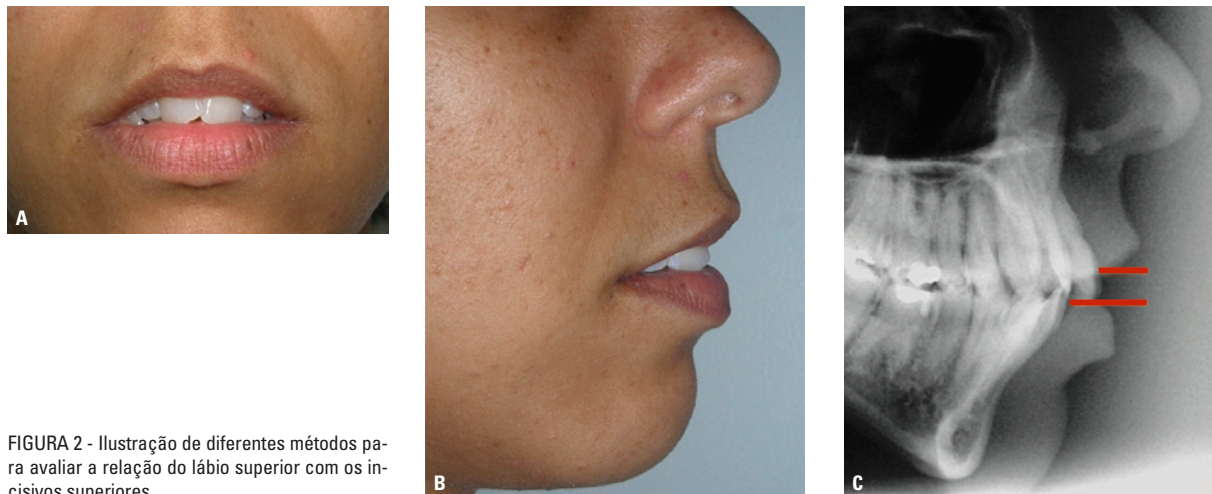

FIGURA 2 - Ilustração de diferentes métodos para avaliar a relação do lábio superior com os incisivos superiores.

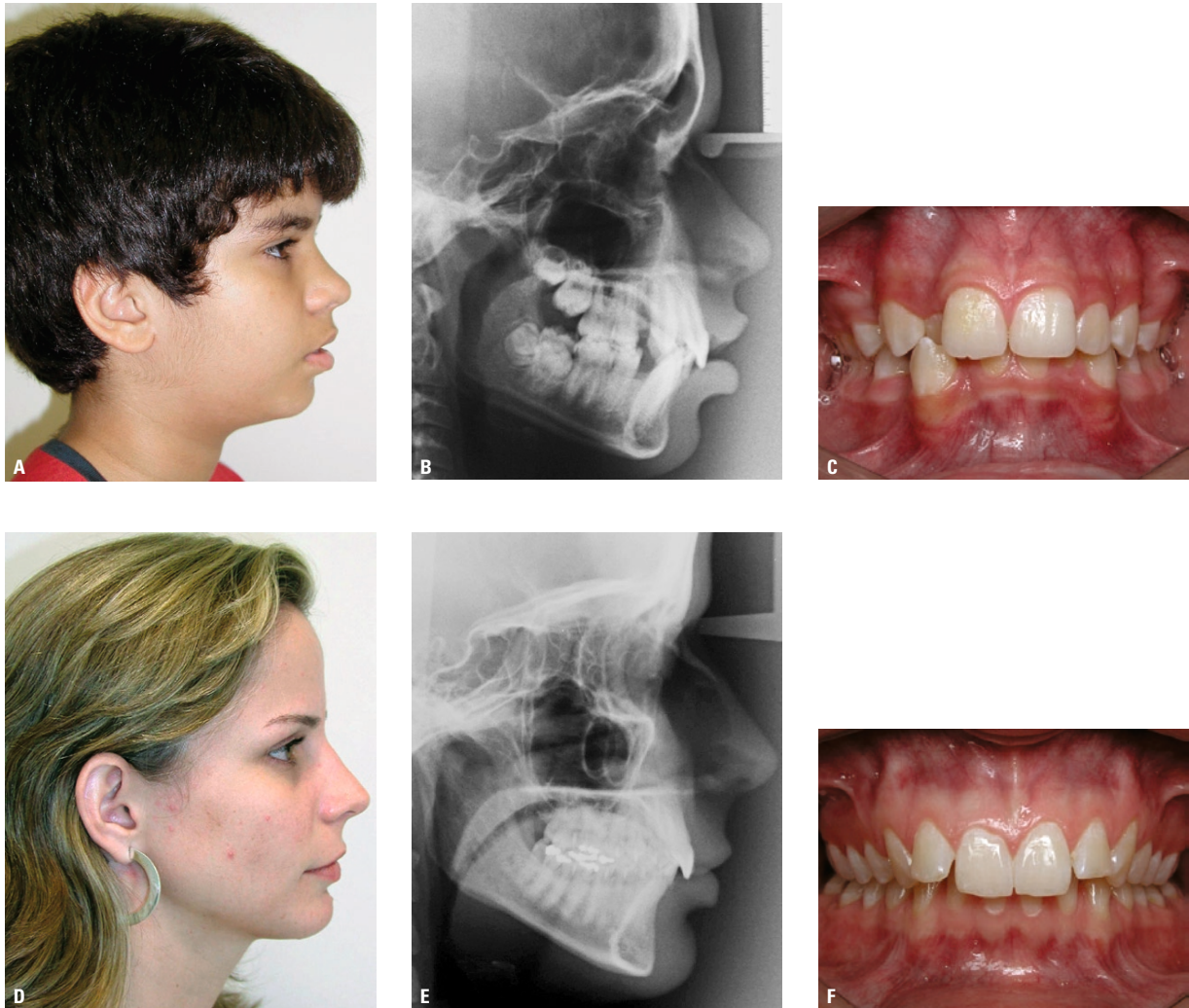


FIGURA 3 - Ilustração de diferentes tipos de sobremordida exagerada segundo a relação dos incisivos superiores com o lábio superior.

sobremordida profunda: o padrão vertical de crescimento e a inclinação axial dos incisivos.

Independentemente do tipo de análise cefalométrica, ou dos valores numéricos e angulares utilizados por essas, existem três tipos de padrões de crescimento da face: o padrão de crescimento horizontal, o normal e o vertical. No primeiro, existe uma diminuição do terço inferior da face e os pacientes apresentam um padrão braquifacial. No crescimento normal, existe uma proporção adequada entre os terços faciais e os pacientes apresentam

um padrão mesofacial. No último, o vertical, existe um aumento do terço inferior da face e os pacientes apresentam um padrão dolicofacial (Fig. 4).

O diagnóstico dessa característica é fundamental, pois determinadas estratégias de tratamento estão contraindicadas em algumas situações. Nos pacientes com o padrão vertical de crescimento, por exemplo, a extrusão dentária posterior deve ser evitada, pois isso traria efeitos deletérios na estética facial, além de colocar em risco a estabilidade do caso.



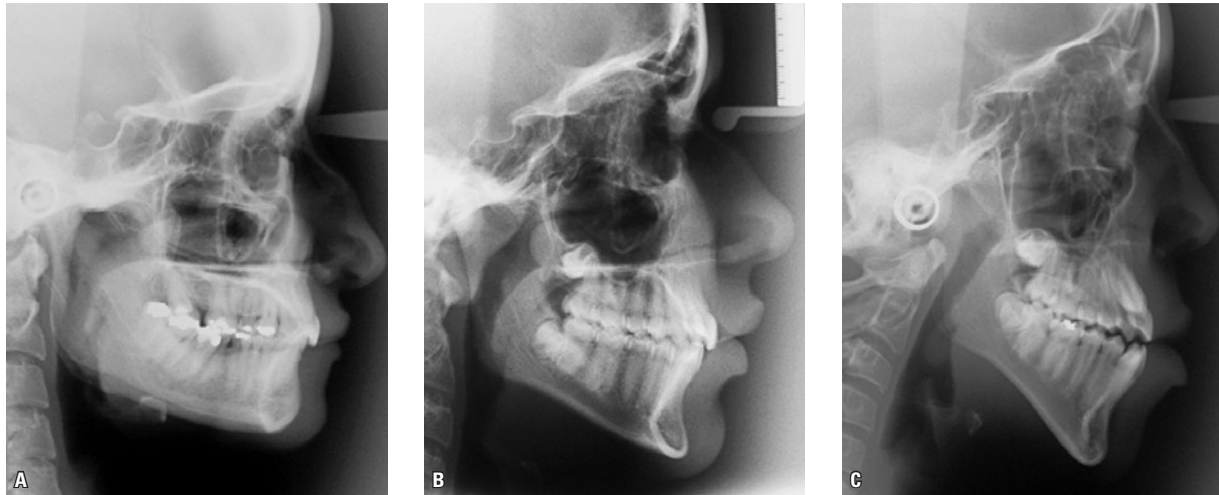


FIGURA 4 - Diferentes padrões de crescimento: **A)** horizontal, **B)** normal e **C)** vertical.

A inclinação axial dos incisivos também é uma característica importante, pois está, na maioria das vezes, alterada nos casos de sobremordida exagerada. Na presença da má oclusão de Classe II, 1ª divisão, a inclinação axial dos incisivos está aumentada e, na 2ª divisão, os incisivos superiores apresentam a inclinação axial diminuída.

O diagnóstico dessa característica também é importante, pois, em grande parte das estratégias de tratamento, a correção da inclinação desses dentes se faz necessária. Além disso, as corretas inclinação axial dos incisivos e angulação interincisivos são fatores relacionados com a estabilidade dos casos.

### Diagnóstico dentário

A principal característica clínica da mordida profunda já foi mencionada, anteriormente, como sendo o aumento do trespasse vertical na região anterior. Porém, outras variáveis são fundamentais para o diagnóstico dessa má oclusão, como a inclinação do plano oclusal e a curva de Spee.

Em grande parte das situações clínicas de mordida fechada, o plano oclusal encontra-se alterado no arco dentário superior, inferior ou em ambos. Durante a análise do plano oclusal, deve-se avaliar o contorno das superfícies oclusais e incisais dos dentes, bem como o contorno gengival (Fig. 5).

Na figura 6 são exemplificadas quatro situações

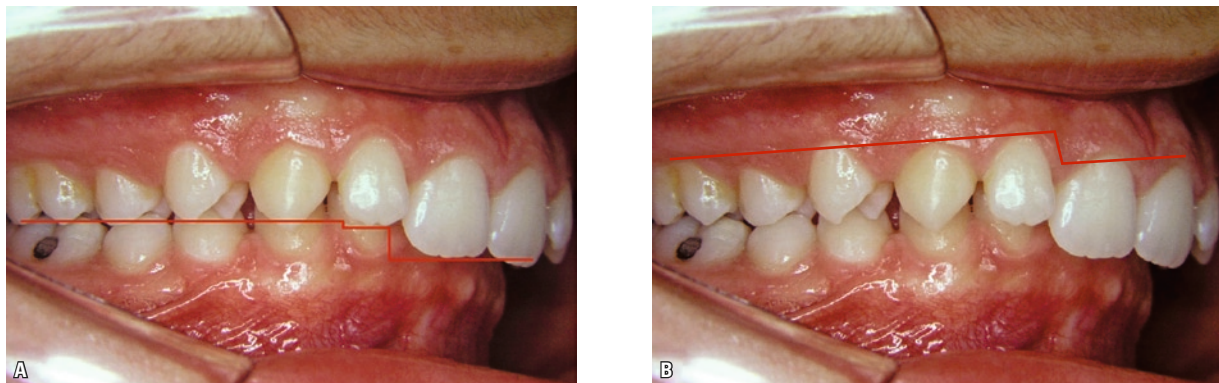


FIGURA 5 - Ilustração do estudo do plano oclusal utilizando o contorno oclusal e incisal dos dentes **(A)** e gengival **(B)**.

distintas. Durante a análise dessa imagem, surgem as perguntas: “Aonde está o problema? Qual a causa dessas mordidas profundas?”. O estudo detalhado do plano oclusal pode, muitas vezes, responder esses questionamentos. Na figura 6A, o plano oclusal está correto. Na 6B, o plano oclusal superior está alterado (presença de dois planos oclusais superiores), enquanto, na 6C, o plano oclusal errado é o inferior (dois planos oclusais inferiores). Na figura 6D, existem dois planos oclusais em ambos os arcos. Essa avaliação facilita a interpretação e a localização específica do problema.

Outra variável importante a ser avaliada, que está relacionada à presença de dois planos oclusais no arco inferior, é a magnitude da curva de Spee. Essa informação é de grande relevância, pois, nas situações onde a curva é profunda, deve ser feita uma avaliação detalhada sobre a quantidade de

espaço presente no arco. A necessidade de espaço é notória quando compreendemos que, para transformar a curva em uma reta, espaço adicional será necessário. Nessas situações, muitas vezes, faz-se necessário lançar mão de desgastes dentários, extrações dentárias, distalizações de dentes, vestibularização ou a combinação desses. A presença de curva de Spee acentuada é muito comum nas más oclusões de Classe II, divisão 1 de Angle, onde, devido à falta de contato dos incisivos, os inferiores extruem, aumentando a curva e, conseqüentemente, o trespasse vertical.

### Variáveis externas

Durante o diagnóstico da sobremordida exagerada, algumas variáveis devem ser levadas em consideração, como a idade dos pacientes e o gênero.

É sabido que a literatura preconiza algumas

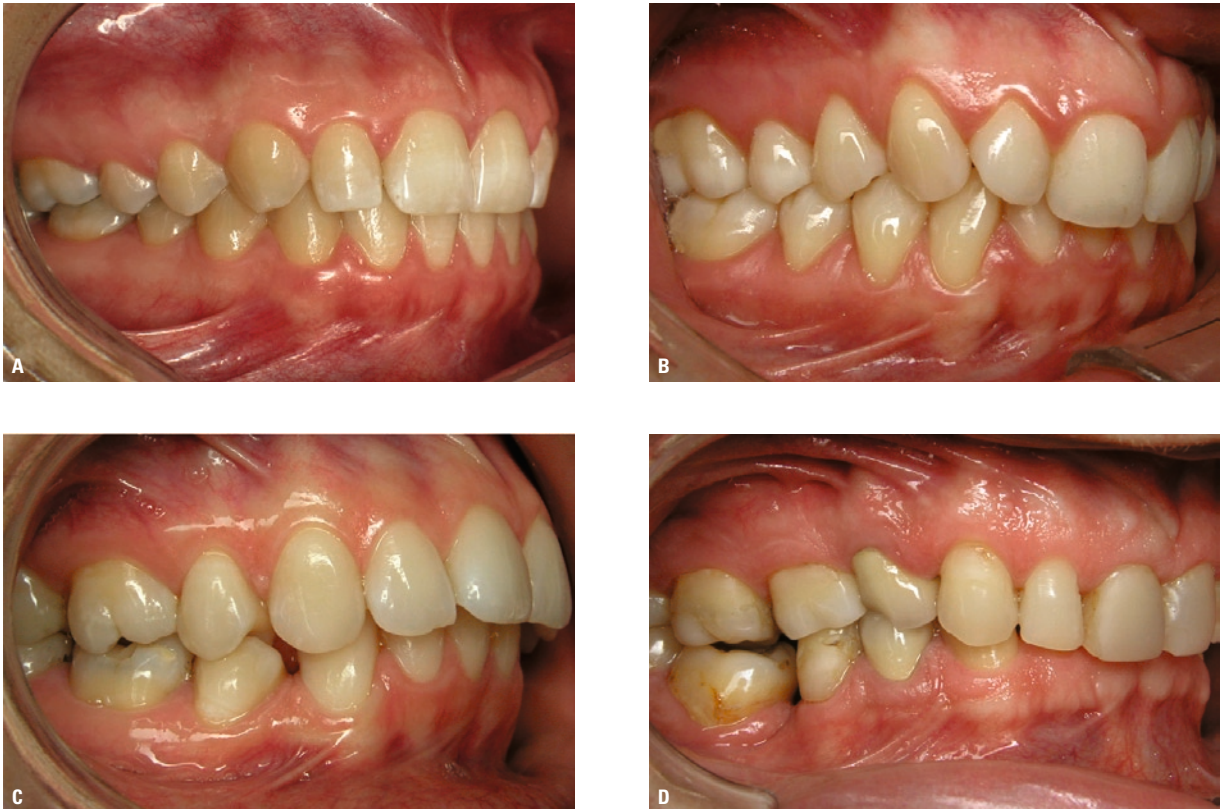

FIGURA 6 - Ilustração de diferentes tipos de plano oclusal: **A)** correto, **B)** alterado no arco superior, **C)** alterado no arco inferior e **D)** alterado em ambos os arcos.

Não é necessário fazer a leitura desta passagem.

normas e sugestões para o grau de exposição gengival no sorriso, bem como para a distância do bordo incisal dos incisivos até o lábio superior, porém, esses valores não devem ser considerados como uma regra para todos os pacientes.

Com o tempo, a influência do envelhecimento diminui a elasticidade dos tecidos tegumentares peribucais, com conseqüente achatamento do perfil tegumentar, além da influência da força da gravidade nos lábios superior e inferior. Com isso, a quantidade de exposição de gengiva no sorriso e na fala diminui e aumenta a exposição dos incisivos inferiores<sup>2,30</sup>. Ademais, a distância da borda incisal dos incisivos superiores até o lábio superior também diminui com a idade<sup>29</sup>. Essa informação é relevante durante o diagnóstico, para que esses dados sejam registrados e os objetivos traçados de acordo com a idade dos pacientes.

Além disso, os objetivos também devem ser individualizados segundo o gênero dos pacientes. Diversos autores concordam que as mulheres apresentam a linha do sorriso mais alta, com maior exposição gengival, enquanto os homens apresentam a linha do sorriso mais baixa, com menor faixa de exposição<sup>2,14,22</sup>.

### ESTRATÉGIAS DE TRATAMENTO

Semelhante a qualquer outra má oclusão, a sobremordida exagerada possui diversas modalidades de tratamento. Como o objetivo primordial é corrigir o problema abordando a sua causa primária, as opções terapêuticas estão intimamente relacionadas com a etiologia. Sendo assim, as principais estratégias de tratamento são: a extrusão de dentes posteriores, a intrusão de dentes anteriores (superiores e/ou inferiores) ou a combinação dessas.

#### Extrusão de dentes posteriores

A possibilidade de estimular a extrusão de dentes posteriores é antiga em Ortodontia. Hemley<sup>12</sup>, em 1938, descreveu o tratamento de alguns pacientes, nos quais utilizou placa com batente

anterior para possibilitar a extrusão de dentes posteriores. Mais tarde, o aparelho extrabucal cervical foi associado à placa, para o tratamento de alguns pacientes com má oclusão de Classe II, nos quais bons resultados clínicos foram obtidos.

A extrusão de dentes posteriores causa um impacto direto na quantidade de trespasse vertical na região anterior. Para cada 1mm de extrusão posterior, por exemplo, o sobrepasso vertical anterior diminui 2mm<sup>23</sup>.

Existem diversos recursos mecânicos para estimular a extrusão de dentes posteriores. Didaticamente, esses poderiam ser divididos em recursos ativos e passivos. Os primeiros seriam aqueles que gerariam forças diretamente nos dentes posteriores, como o aparelho extrabucal cervical, o uso de elásticos intermaxilares e o uso de mecânicas extrusivas nos aparelhos fixos. Os últimos, chamados de passivos, seriam a placa com batente e os aparelhos funcionais, que promovem a desocclusão posterior. Independentemente do tipo, a finalidade seria estimular a extrusão dentária posterior.

Dentre esses recursos, o mais comum na clínica ortodôntica é o uso de mecânicas extrusivas com os aparelhos fixos. Em situações de sobremordida exagerada, o procedimento de alinhamento e nivelamento com o uso de fios contínuos promove, em grande parte das vezes, a extrusão de dentes posteriores. Em outros casos, com um adequado trespasse vertical anterior, o alinhamento indiscriminado do arco pode criar uma mordida profunda, pois, se os caninos estiverem com uma inclinação mesial acentuada da raiz, ocorrerá, para a sua correção, um aprofundamento do sobrepasso vertical na região anterior<sup>3,26</sup>. Da mesma forma, o uso de arcos para manipular a curva de Spee (com curva acentuada no superior e reversa no inferior), independentemente do tipo de liga, promove a extrusão dentária posterior, principalmente de pré-molares, acompanhada da vestibularização de incisivos.

A avaliação da figura 7A mostra uma possível condição clínica de mordida profunda, com o problema localizado nos dois arcos (presença de dois

Não é necessário fazer a leitura desta passagem