

Imaturidade ou Imunodeficiência?

Antonio Condino Neto

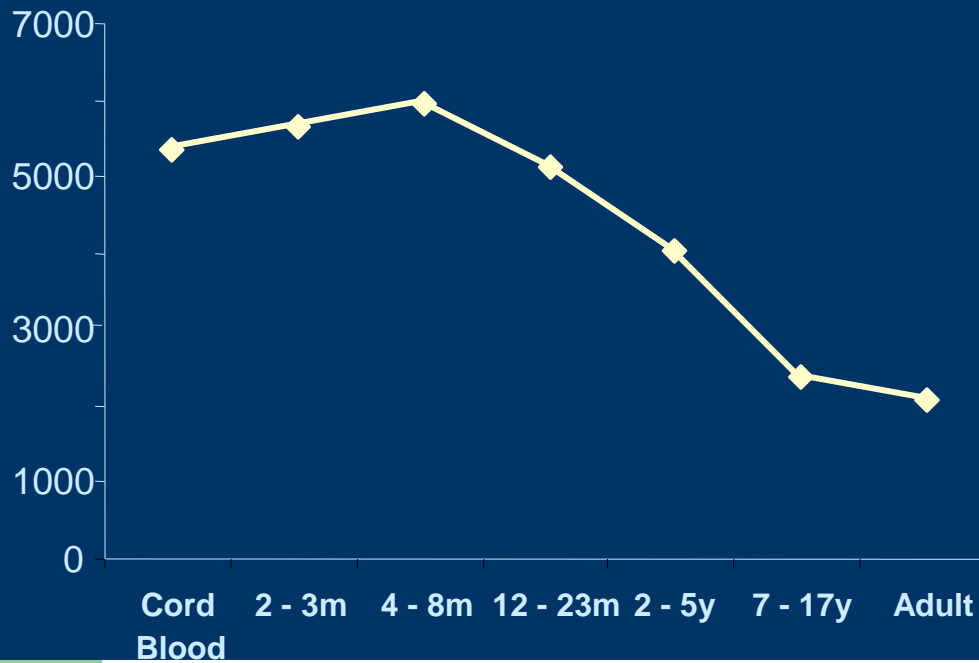
Professor Titular

Departamento de Imunologia ICB - USP

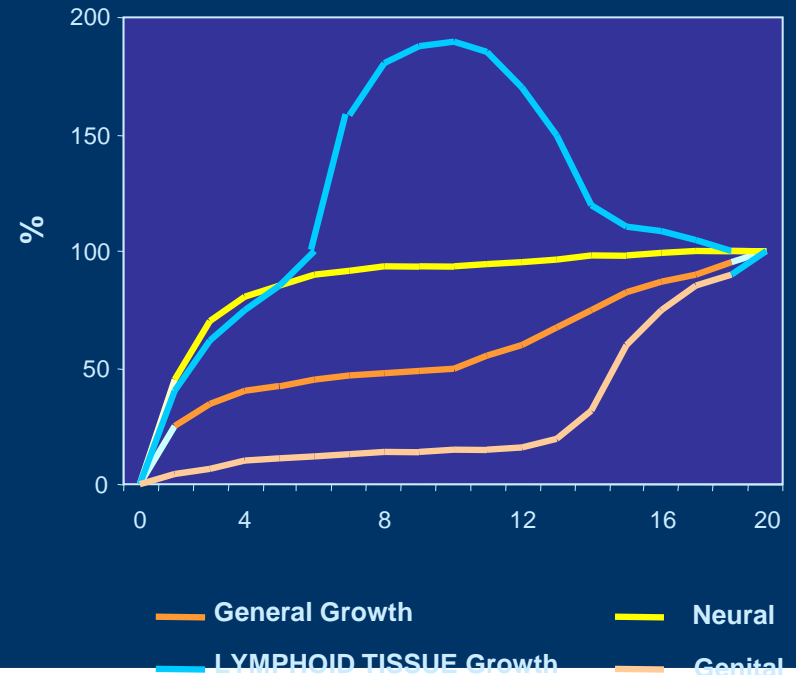


Physiologic Development of Immune System

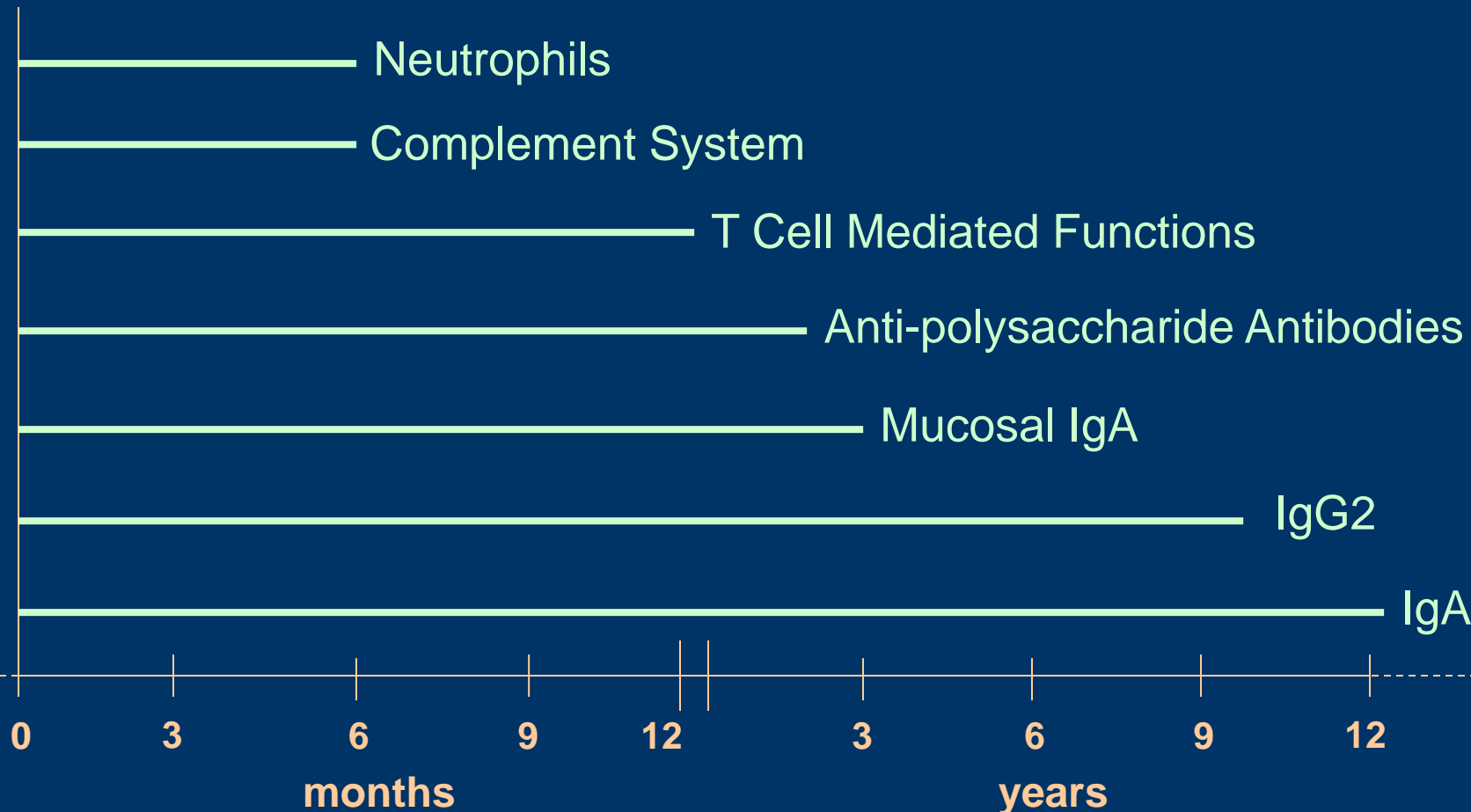
Blood Lymphocyte Numbers in Different Age Groups



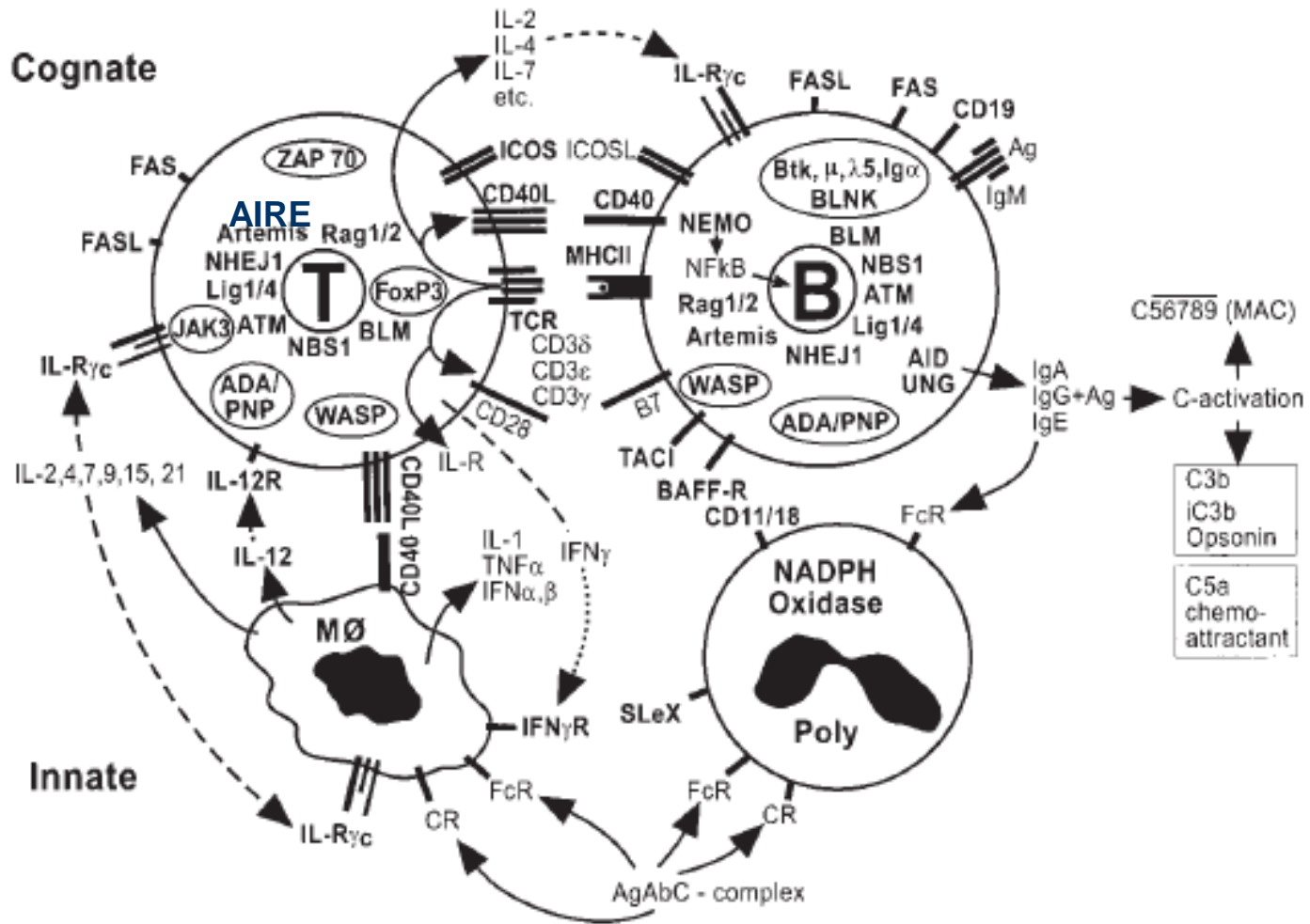
Types of growth curves



Anti-infectious effector mechanisms: Age of complete functional maturation (Summary)



Human Immunodeficiency



IMPORTÂNCIA DAS INFECÇÕES NA CLÍNICA

As infecções correspondem a:

78-87 % das doenças em adultos

73 % das doenças pediátricas

28 % das consultas de emergência

IMPORTÂNCIA DAS INFECÇÕES NA CLÍNICA

Crianças em ambulatório:

50% saudáveis

30% alérgicas

10% doenças crônicas e anomalias


10% imunodeficientes

IMUNODEFICIÊNCIAS PRIMÁRIAS

Quando suspeitar?


Imunodeficiências Primárias

- Sinais de Alerta
- Oito ou mais infecções de ouvido no ano



Imunodeficiências Primárias

- Sinais de Alerta
- Dois ou mais episódios de sinusite grave no ano



Imunodeficiências Primárias

- Sinais de Alerta
- Dois ou mais meses usando antibióticos com poucos resultados




Imunodeficiências Primárias

- Sinais de Alerta
- Duas ou mais pneumonias no ano



Imunodeficiências Primárias

- Sinais de Alerta
- Falha no desenvolvimento pômdero-estatural



Imunodeficiências Primárias

- Sinais de Alerta
- Abscessos em estruturas profundas ou órgãos recorrentes



Imunodeficiências Primárias

- Sinais de Alerta
- Lesões ulcerativas persistentes na boca ou pele, após a idade de um ano




Imunodeficiências Primárias

- Sinais de Alerta
- Necessidade de antibióticos intravenosos para o controle das infecções




Imunodeficiências Primárias

- Sinais de Alerta
- Duas ou mais infecções profundas como meningite, osteomielite, celulite, ou septicemia

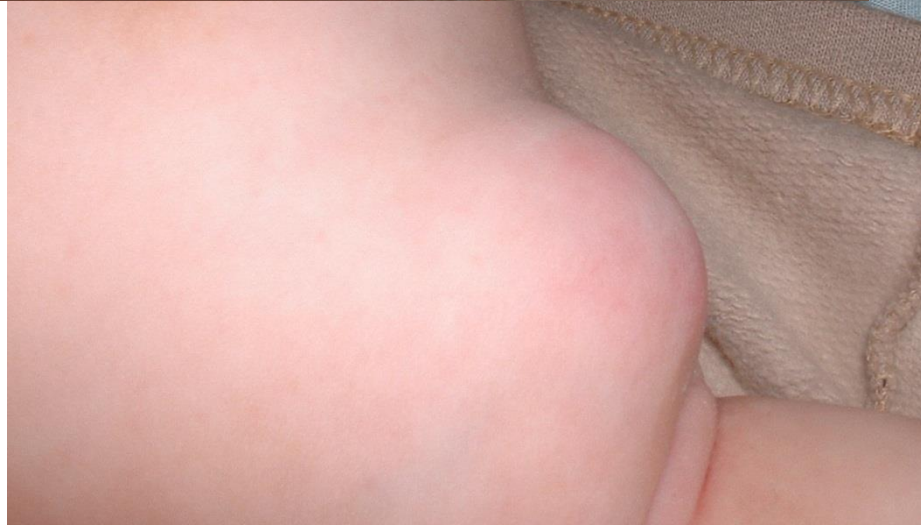
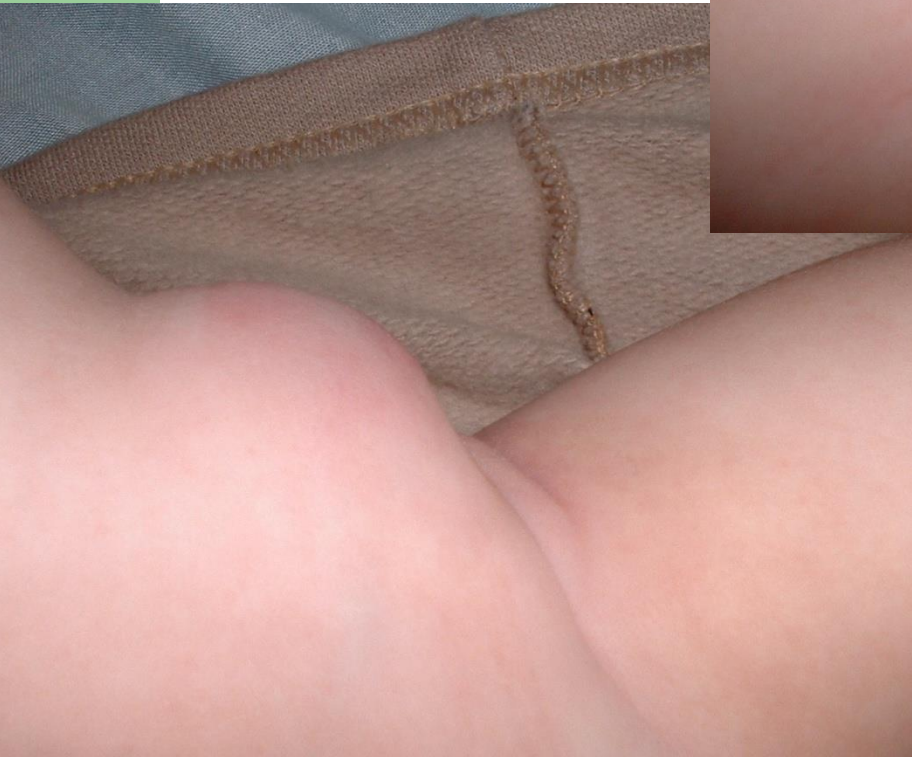
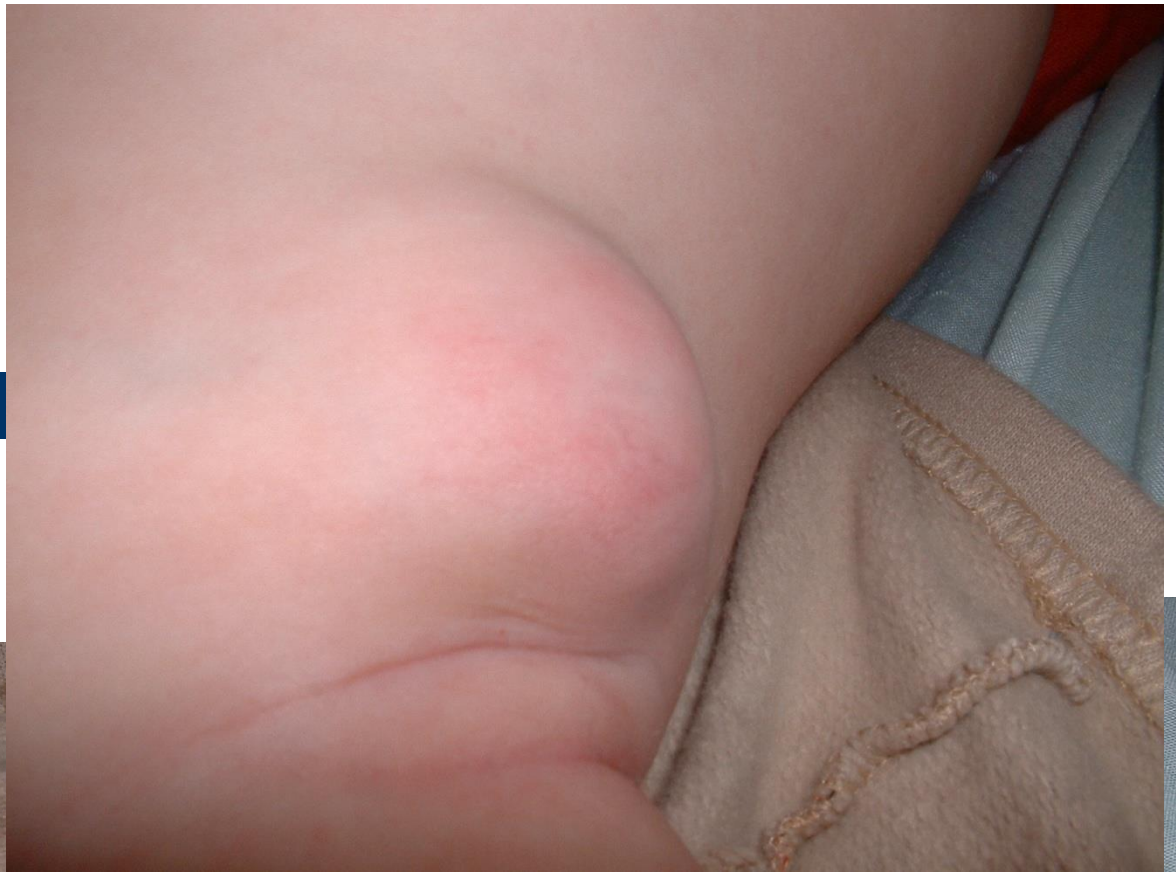Imunodeficiências Primárias

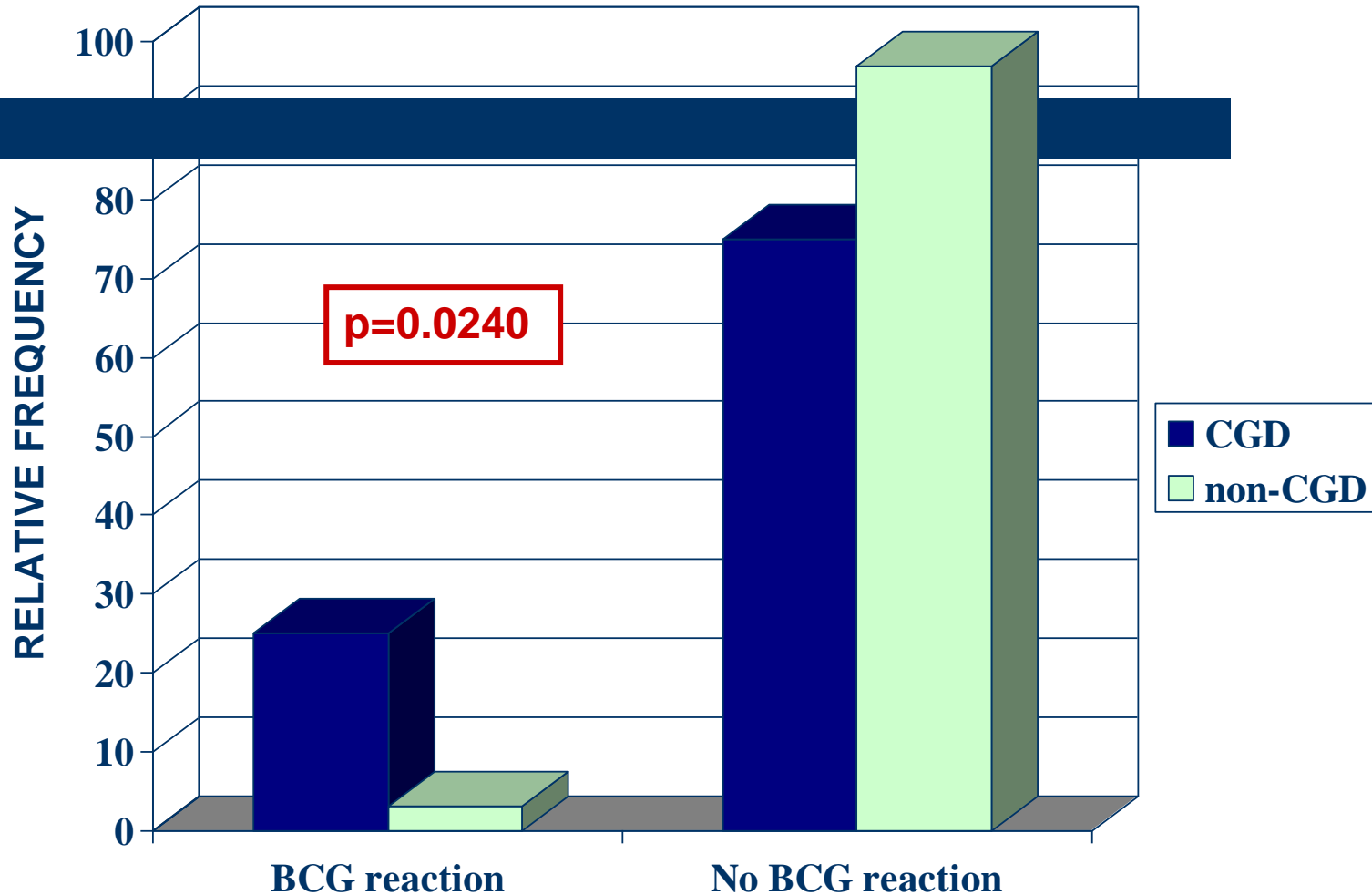
- Sinais de Alerta
- Antecedentes familiares de imunodeficiência



BCG IDP



BCG – Reações Adversas



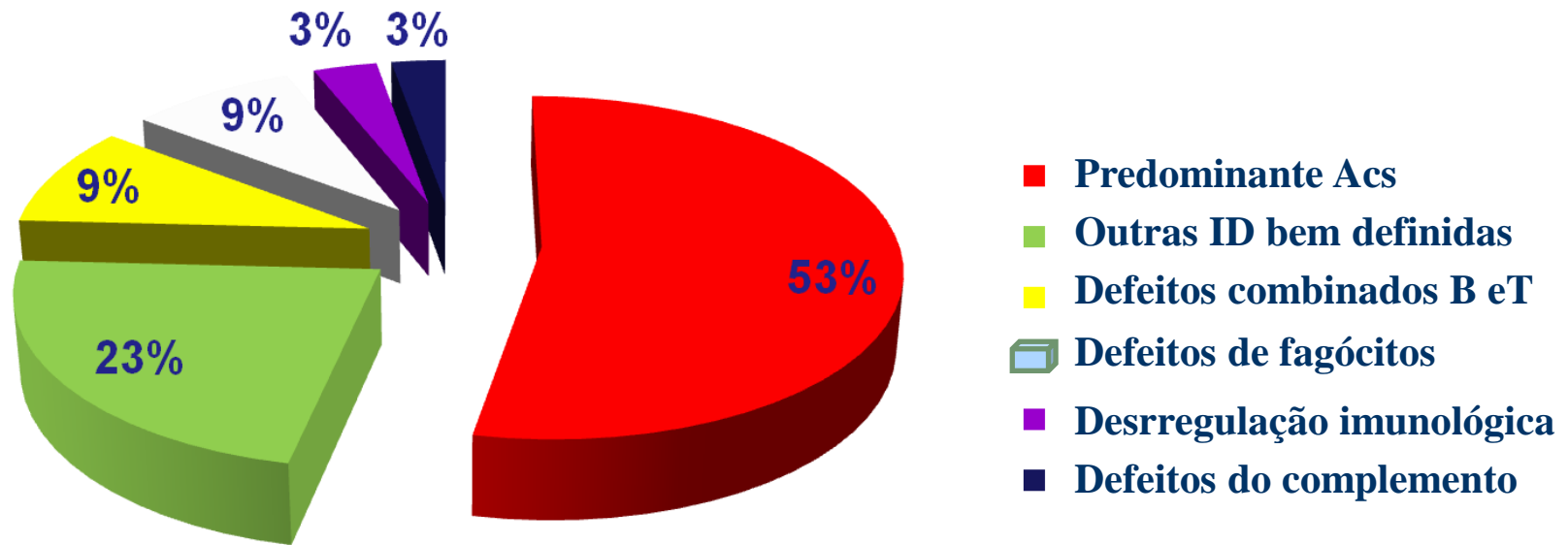
Imunodeficiências Primárias

Incidência

- ✓ 1 : 10.000 – 1 : 2000 ?
- ✓ 1 : 1000 (Def. IgA- assintomáticos)
Carneiro-Sampaio et al.,1989
- ✓ 1 : 50 (Def. IgA - Asma grave)
Solé et al.,1987
- ✓ Fibrose cística – 1 : 2500
- ✓ Hipotireoidismo – 1 : 5000
- ✓ Fenilcetonúria – 1 : 14000

Registro LAGID

3321 Pacientes – 14 Países



Leiva et al, J Clin Immunol 27: 101-8, 2007.

IMUNODEFICIÊNCIAS PRIMÁRIAS

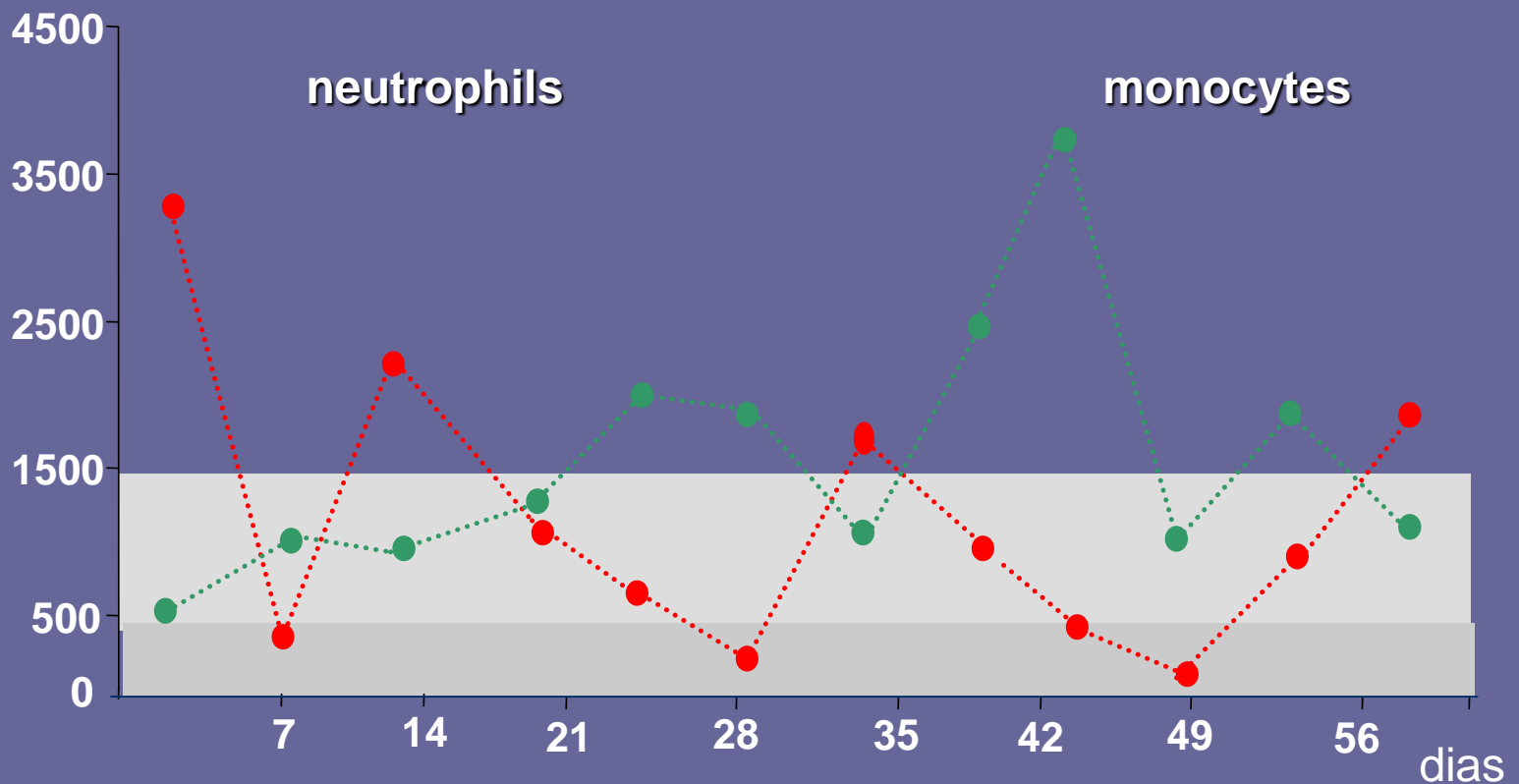
Como investigar?

Imunodeficiências: exames iniciais

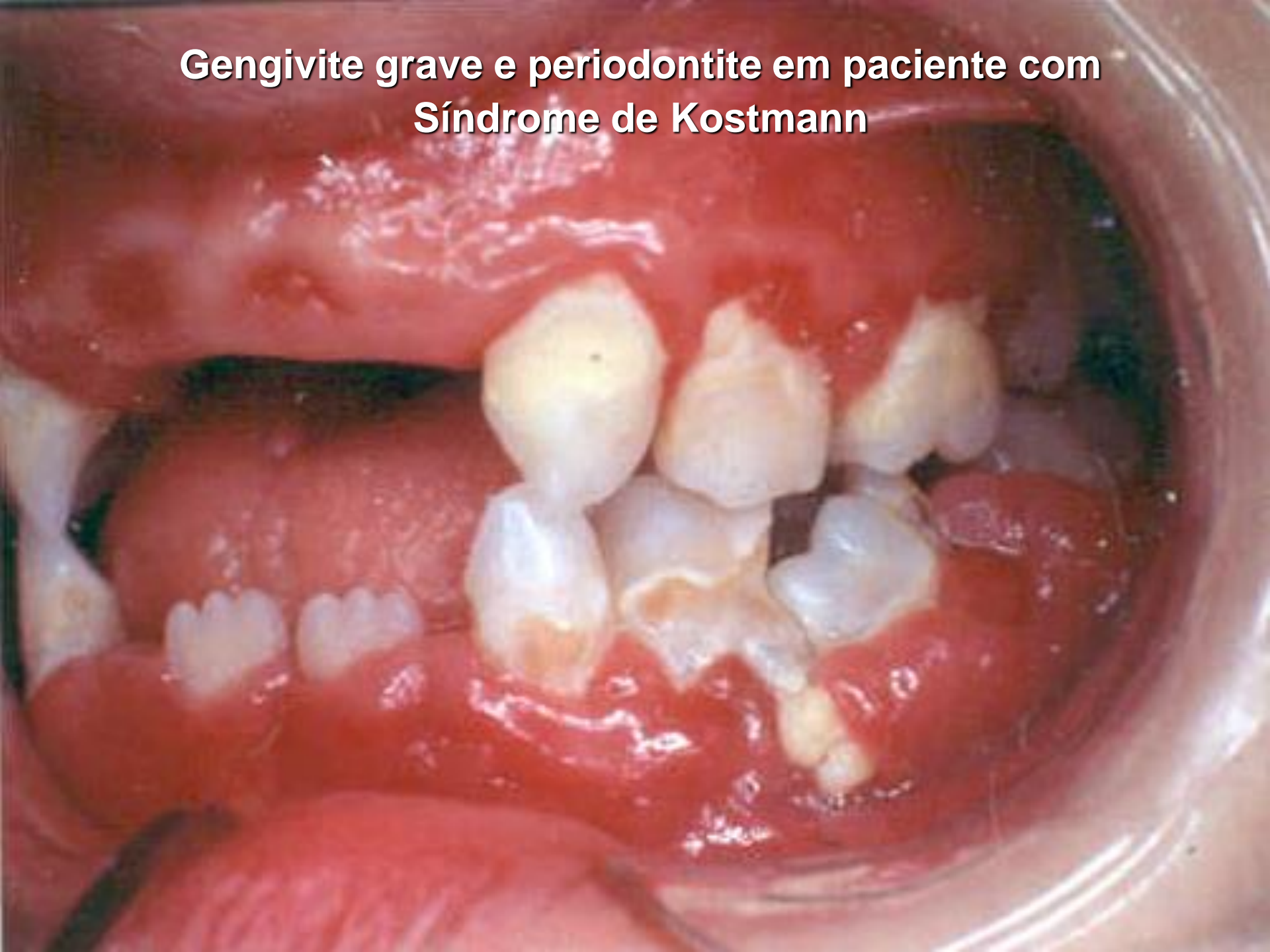- Hemograma
- Níveis séricos de IgA, IgM e IgG
- Teste cutâneo de hipersensibilidade tardia: tricofitina, candidina, SK-SD, PPD

Neutropenia Cíclica e OMA repetição

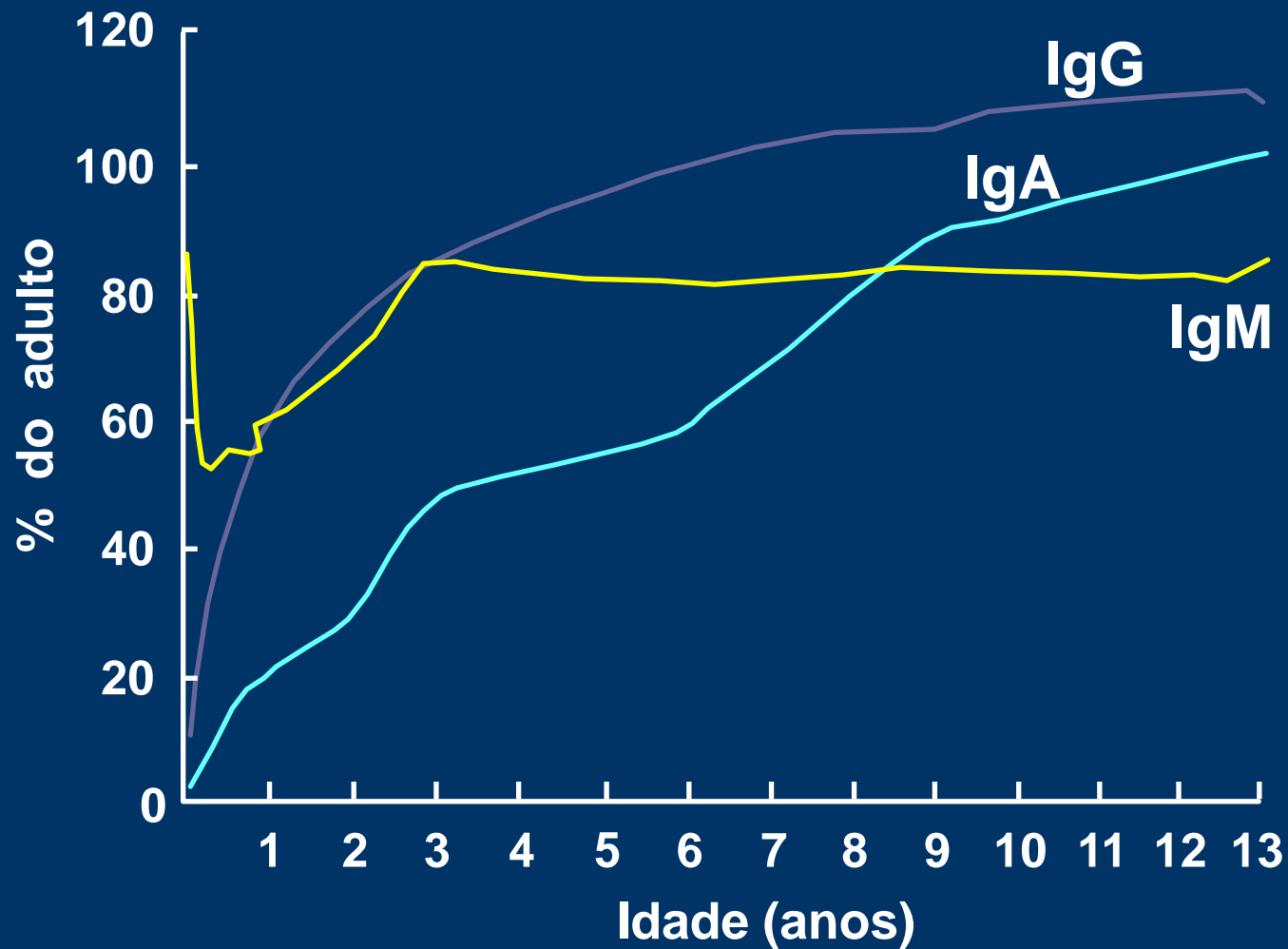
cels/mm³



**Gengivite grave e periodontite em paciente com
Síndrome de Kostmann**



NÍVEIS DE IMUNOGLOBULINAS SÉRICAS EM CRIANÇAS BRASILEIRAS NORMAIS

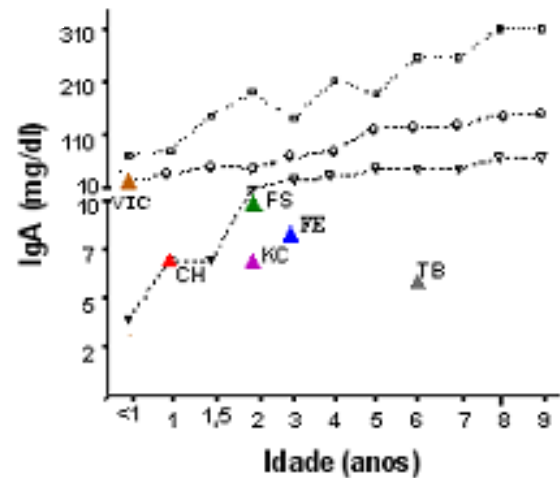
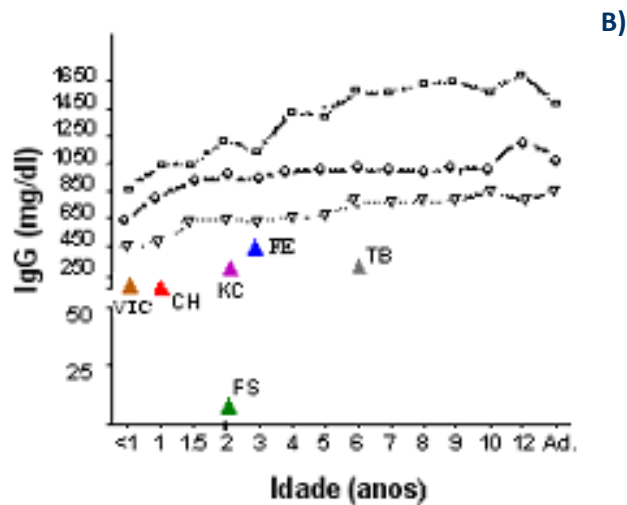
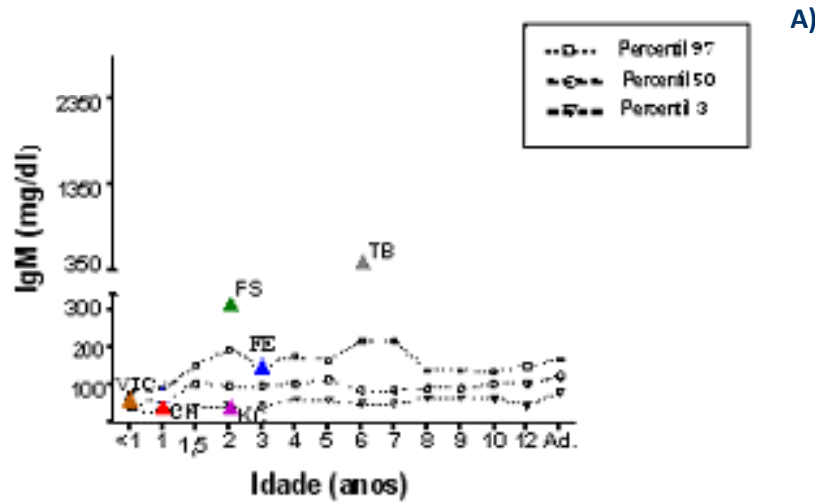


Avaliação da imunidade humoral

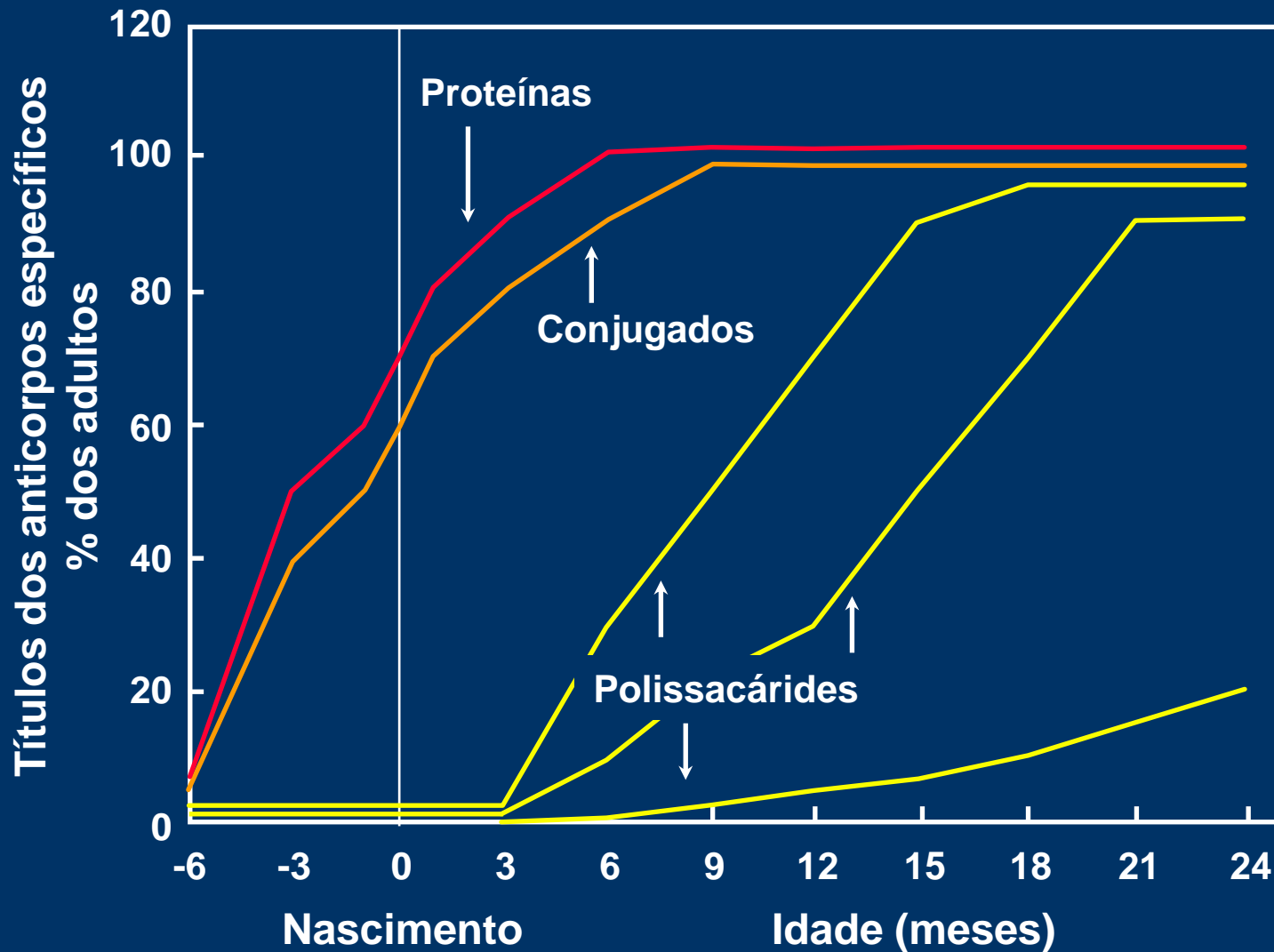
- IgA, IgM e IgG séricas
- Isohemaglutininas
- Anticorpos vacinais: polio, sarampo, rubéola

- Anticorpos polissacárides: pneumococo
- Subclasses de IgG
- Quantificação de Linfócitos B (CD19)

Imunoglobulinas em HIGM

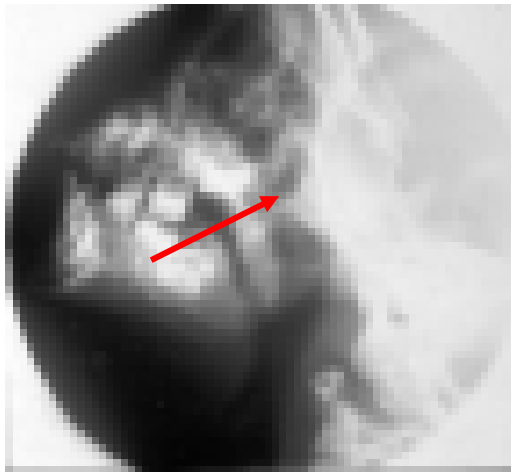

RESPOSTA DE ANTICORPOS ESPECÍFICOS A DIFERENTES ANTÍGENOS

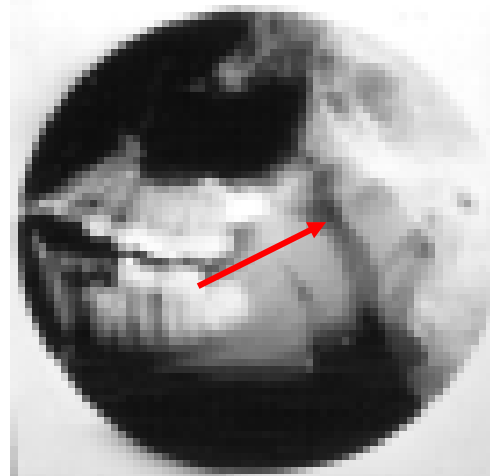


Adaptado por Sorensen & Moore, 1994.

Adenóide ausente: Agama Bruton



Agama



Normal

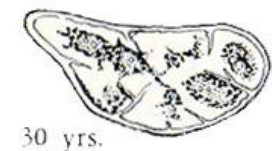
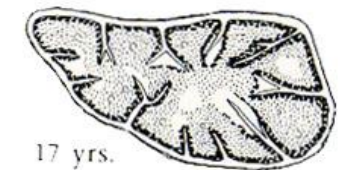
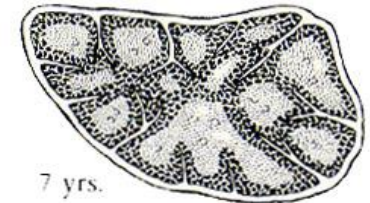
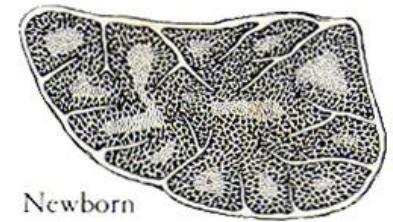
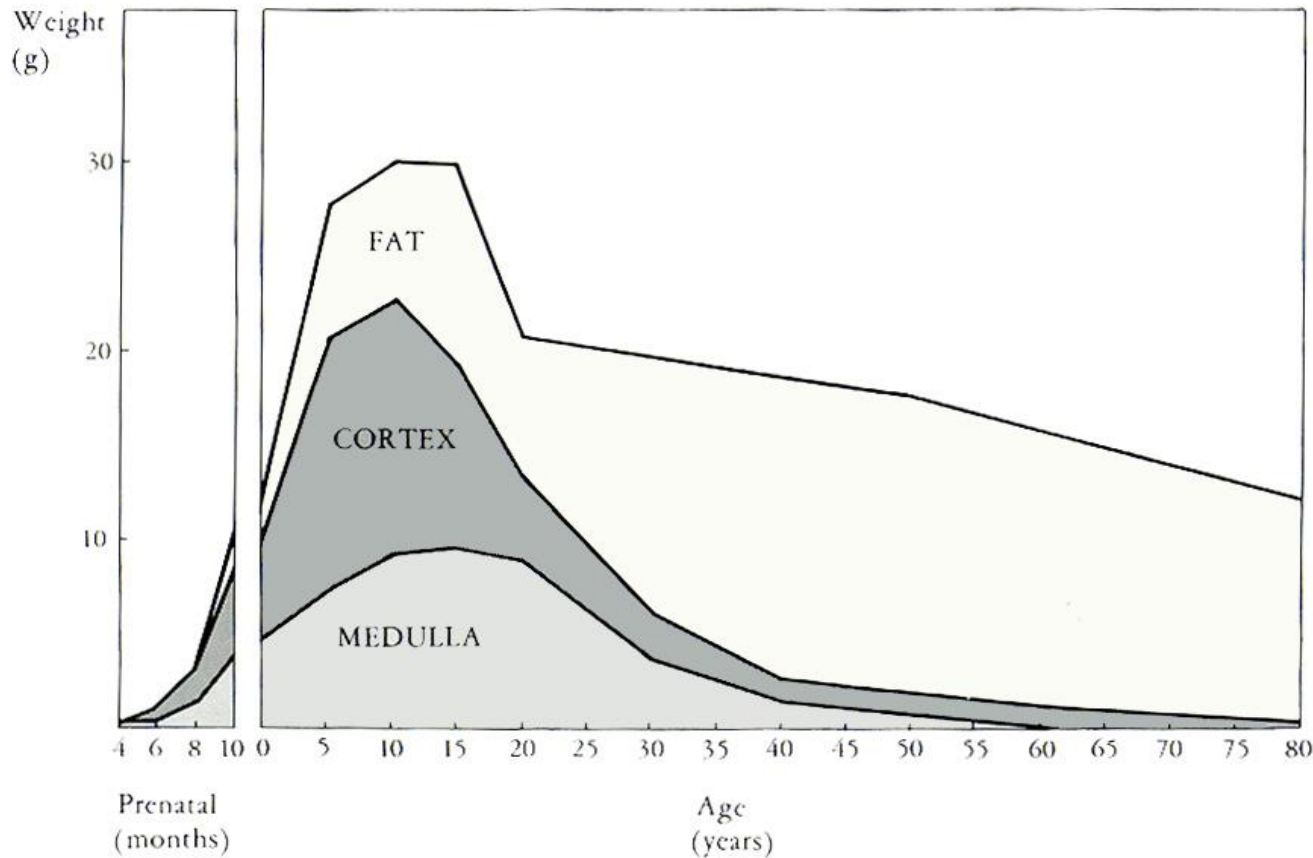
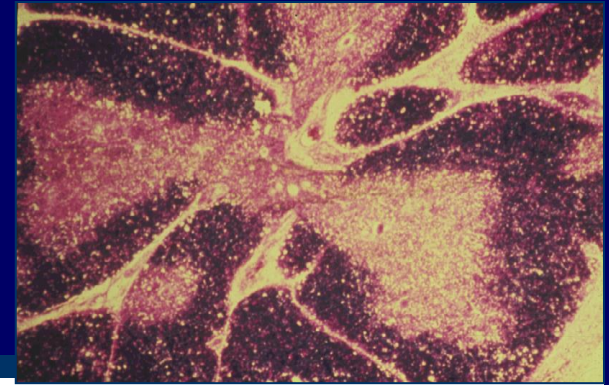
www.imunopediatria.org.br

Avaliação da imunidade celular

- Hemograma: número de linfócitos
- Rx de tórax
- DTH: PPD, candidina, tricofitina, SK-SD

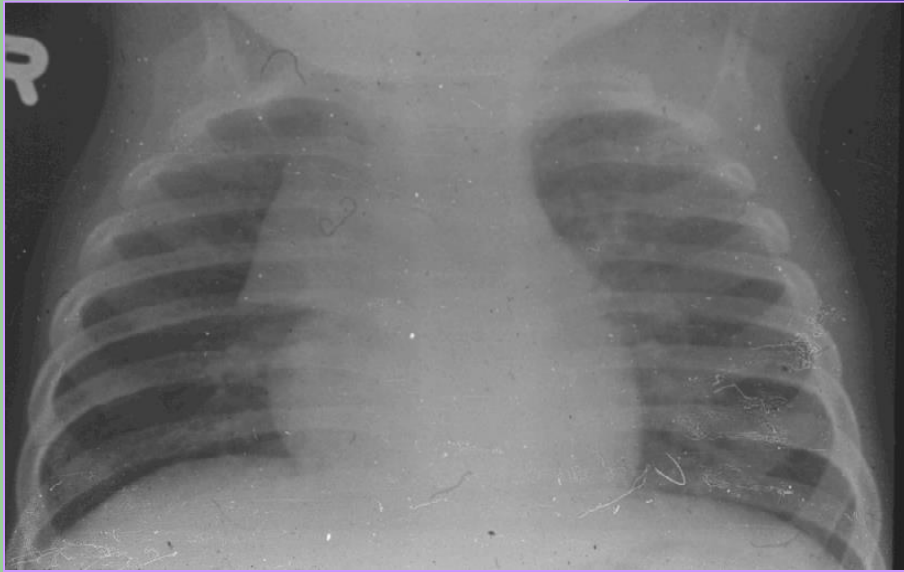
- Quantificação de linfócitos T: CD3, CD4, e CD8
- Resposta linfoproliferativa PHA

Changes in weight and composition of thymus gland with maturation

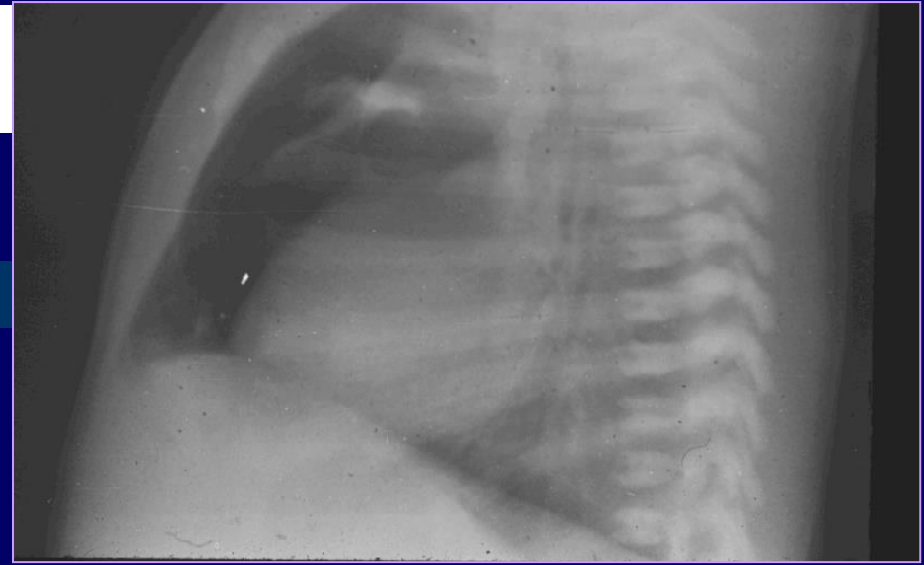


after Hammar, JA: Die normal morphologische thymusforschung in letzten, 1936

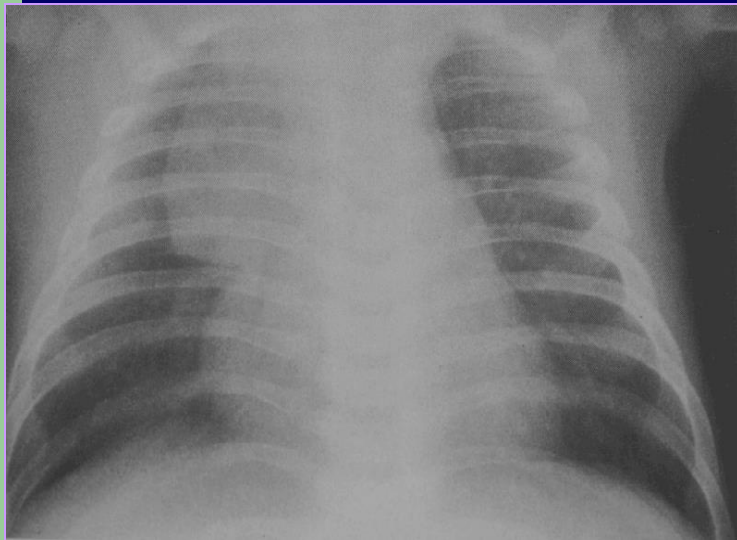
Thymus in infants and young children



10 months-old girl

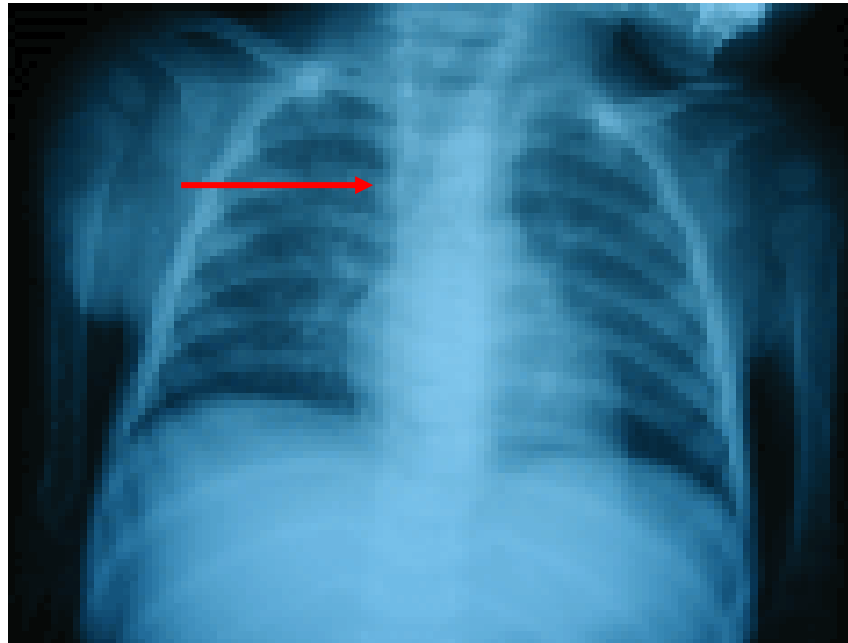


21 months-old boy



24 months-old boy

Ausência de Timo: SCID



www.imunopediatria.org.br

Avaliação dos fagócitos

- Hemograma: número e morfologia
- Teste do NBT ou DHR

Neutropenias Crônicas Graves

Contagem de neutrófilos < 500 cels/mm³

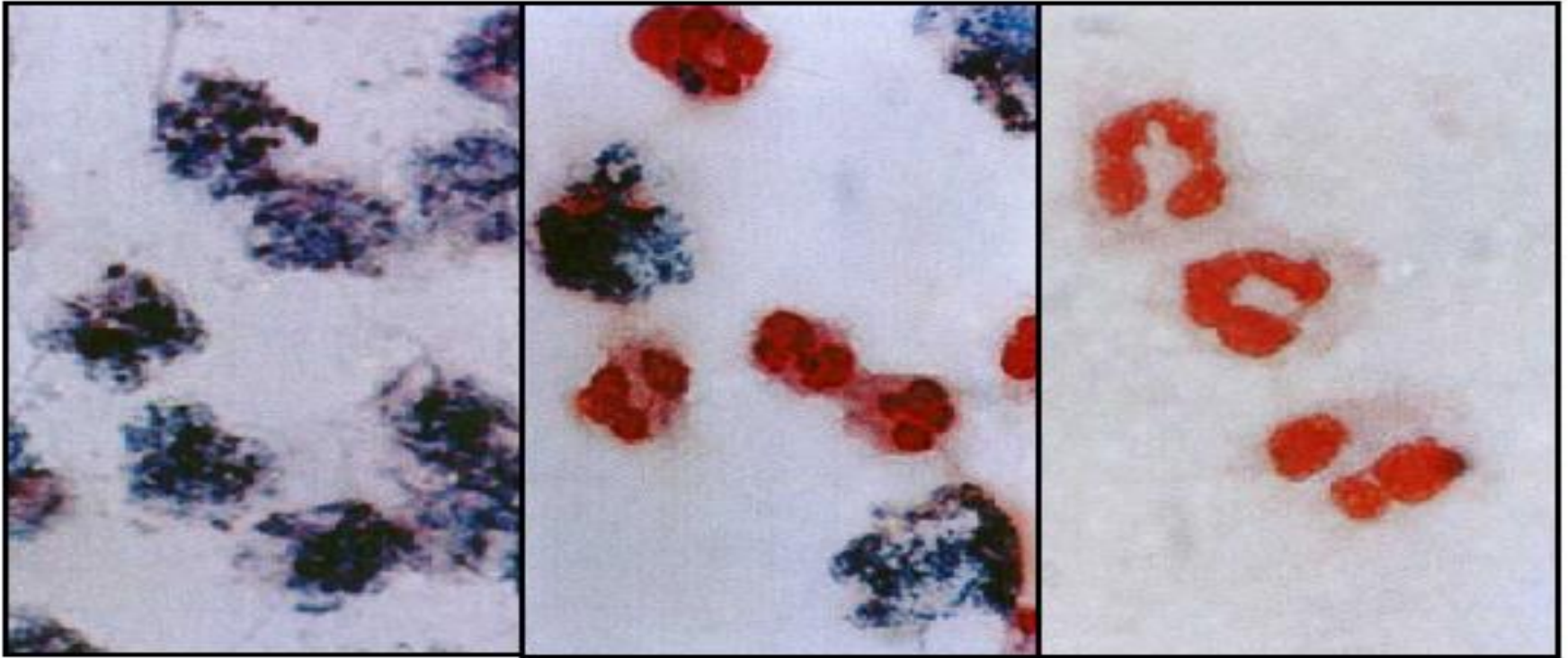
**Defeitos
Principais**

Neutropenia Cíclica

Neutropenia Congênita Grave
(Síndrome de Kostmann)

Síndrome de Shwachman-Diamond

Teste do NBT

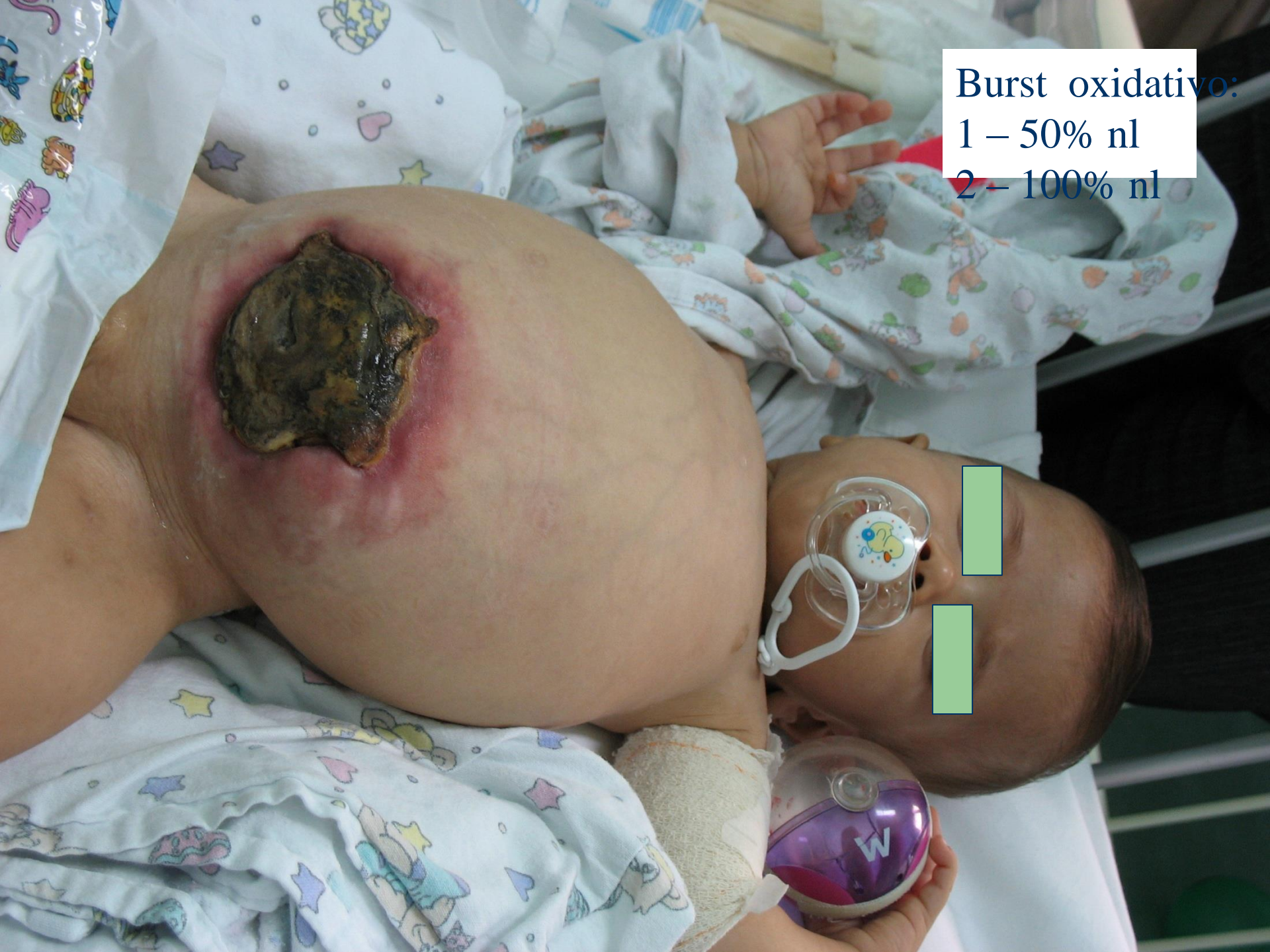

Normal

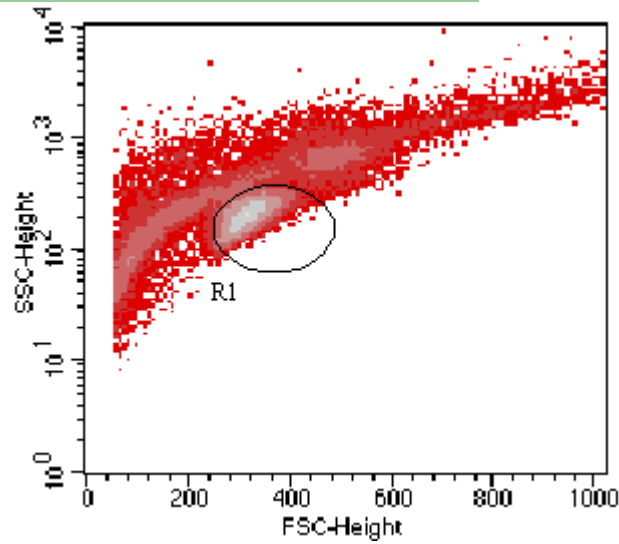
Mãe Portadora

Paciente DGC - X

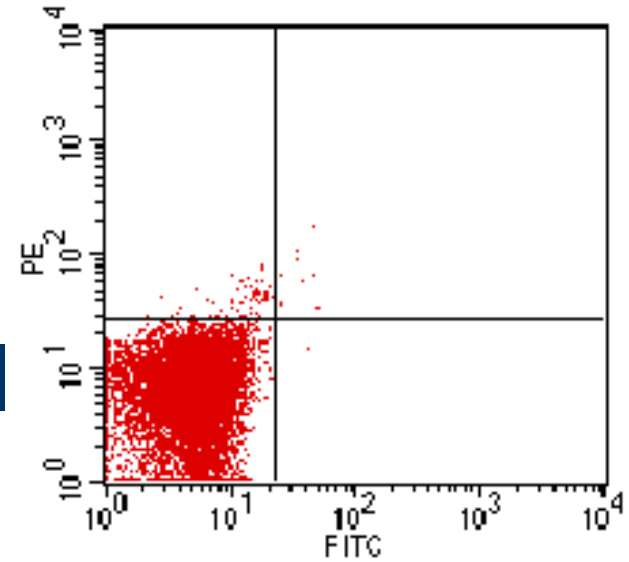
Burst oxidativo:
1 – 50% nl
2 – 100% nl



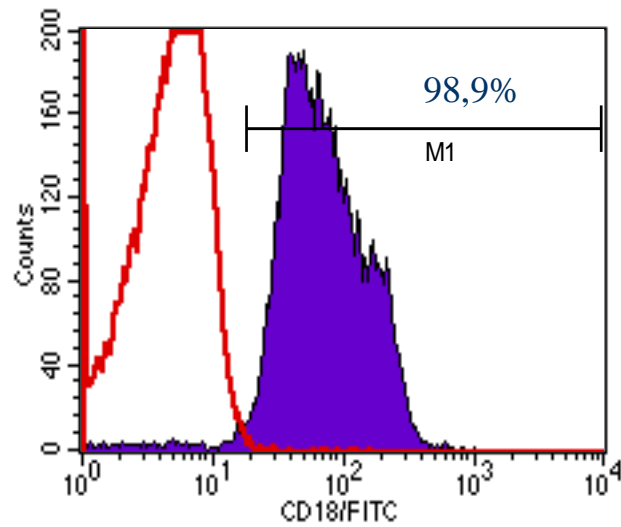
1.A.



1.B.



1.C.



1.D.

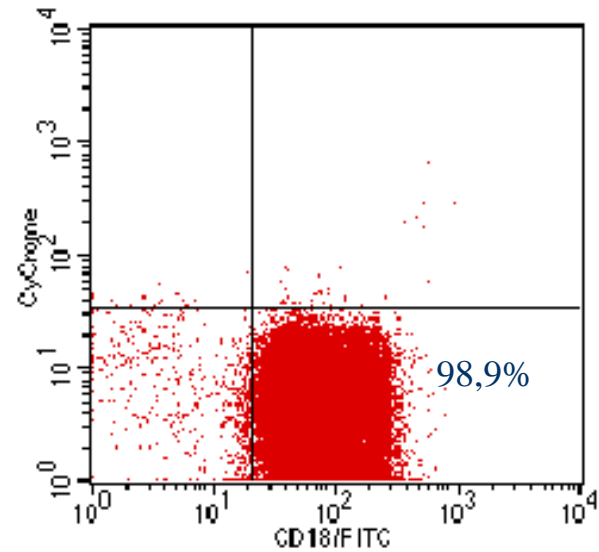
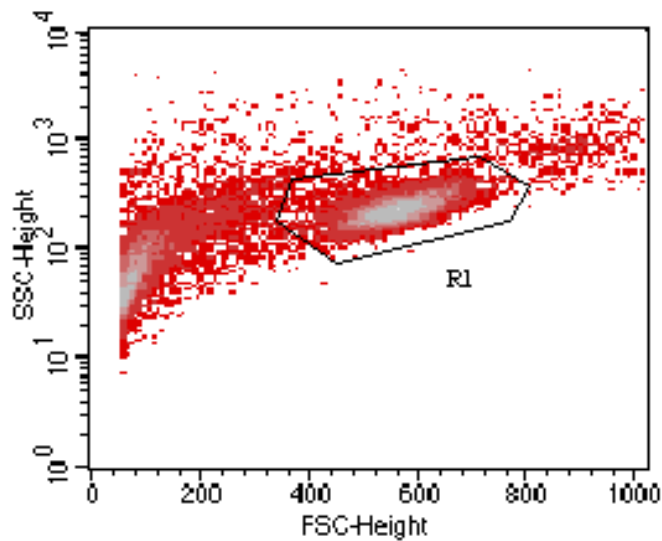
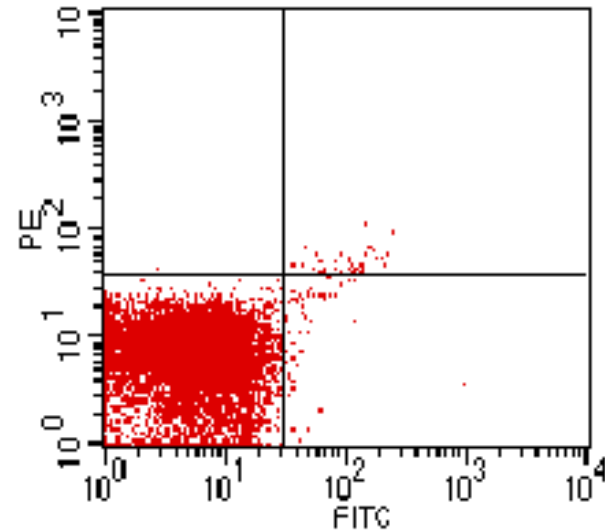


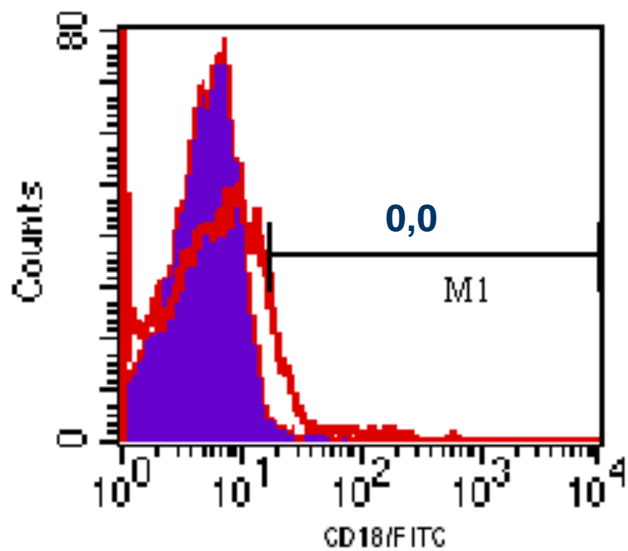
Figura 1. Citometria de fluxo positiva para CD18. PMBC foram separadas por gradiente de centrifugação com Isolymp, e marcadas com anti-human CD18. Representação do Densit plot (1.A), com janela de aquisição (R1) para linfócitos. Em 1.B. Dot plot do isotipo, em 1.C histograma e em 1.D. Dot plot de células marcadas para CD18/FITC.



2.B.



2.C.



2.D.

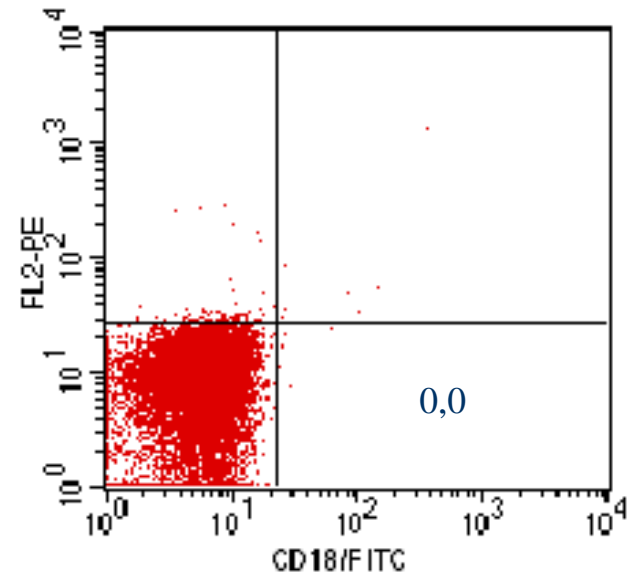


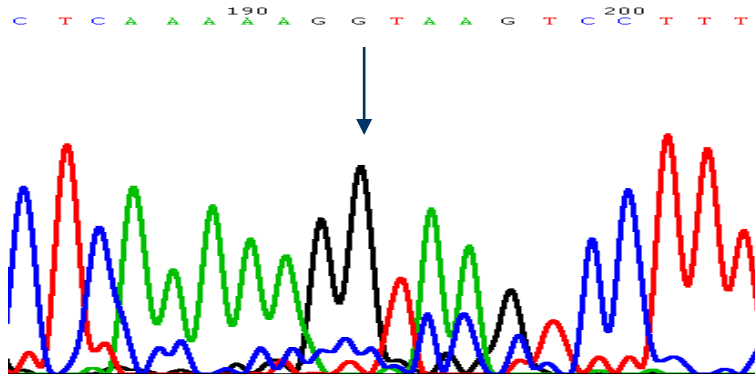
Figura 2. Citometria de fluxo negativa para CD18. PMBC foram separadas por gradiente de centrifugação com Isolymp, e marcadas com anti-human CD18. Representação do Densit plot (2.A), com janela de aquisição (R1) para linfócitos. Em 2.B. Dot plot do isotipo, em 2.C histograma e em 1.D. Dot plot de células negativas para CD18/FITC.

Avaliação do complemento

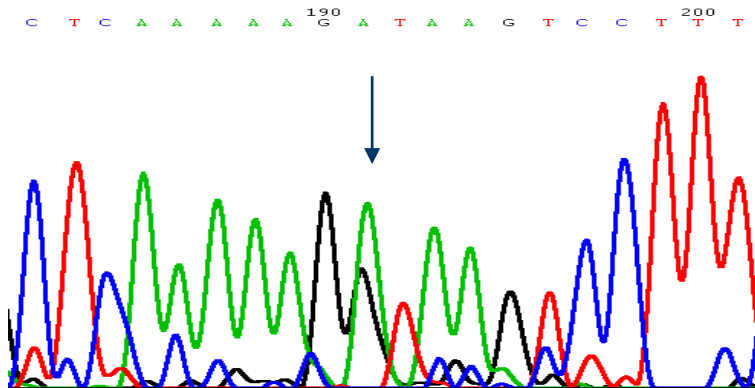
- Complemento hemolítico total CH50
- Via alternativa AP50

Intron 10: Análise da seqüência

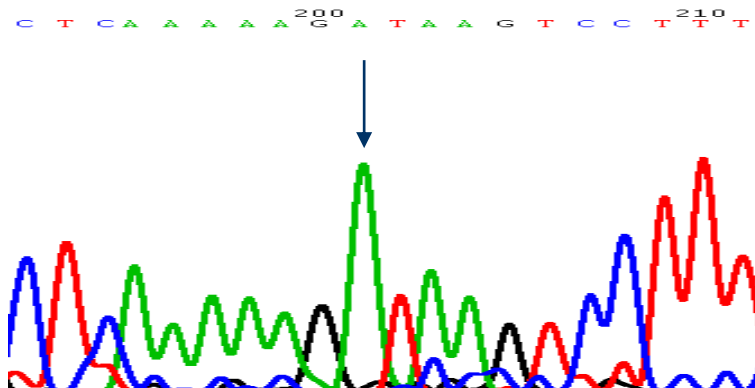
Alteração no sítio doador de
“splicing” $G \rightarrow A$.



Controle



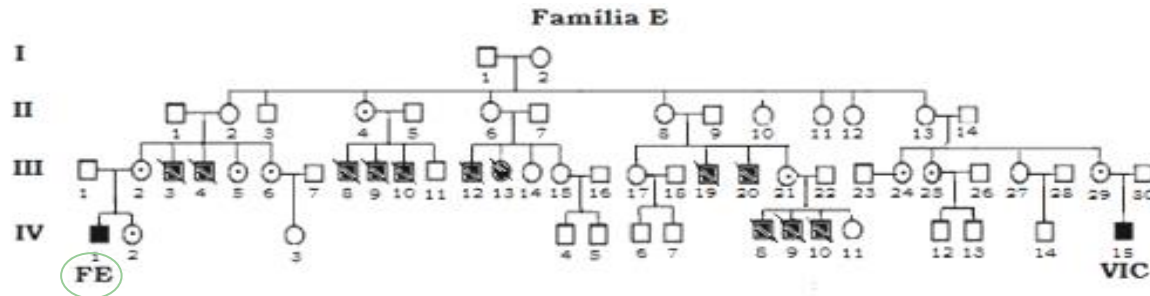
Mãe portadora, $G \rightarrow A$ na
condição heterozigota



Paciente,
 $G \rightarrow A$

PACIENTE

Deleção g. 3074_3077delTAGA



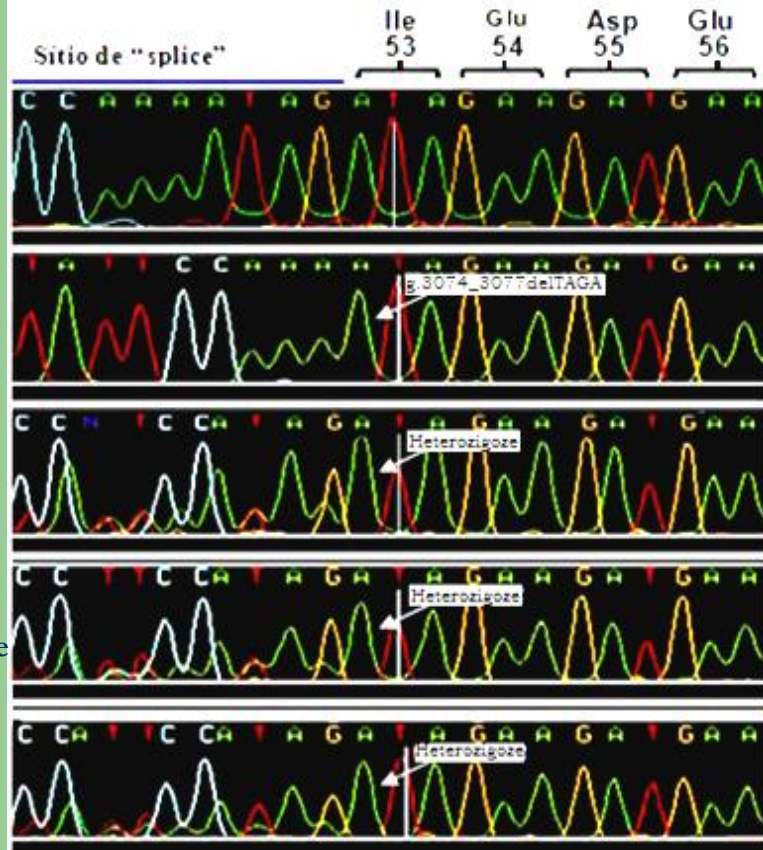
Cont

P.FE

Mãe

Tia /Mãe
II.4

Tia
III.5



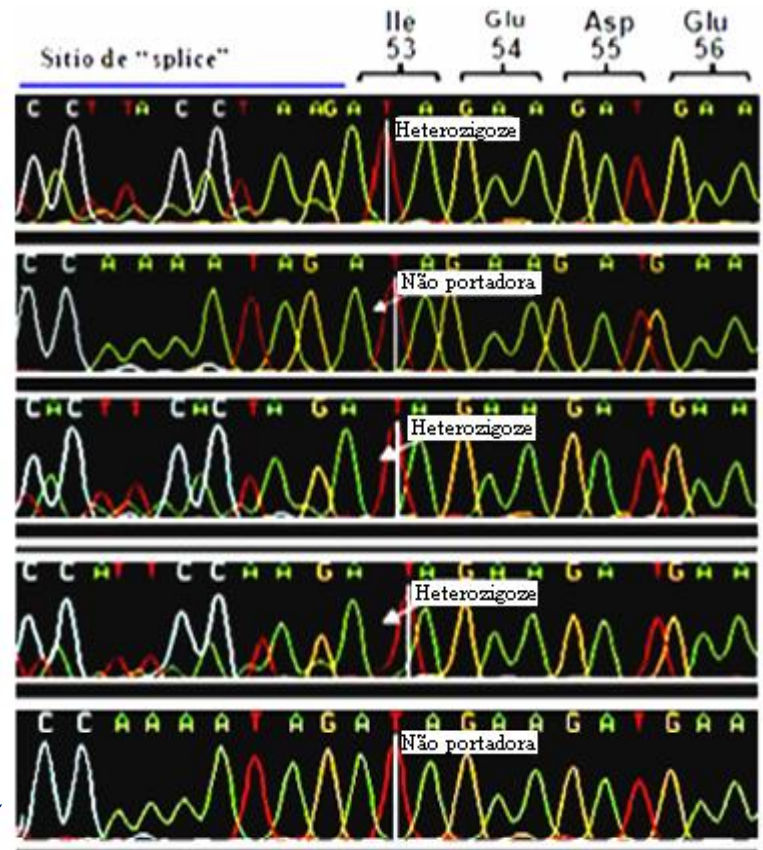
Tia
III.6

Tia
III.14

Tia
III.21

Irmã
IV.2

Prima
IV.3



Grupo Brasileiro de Imunodeficiências



www.imunopediatria.org.br

www.imunopediatria.org.br

