
Pontos, Linhas e Planos Cefalométricos

Pontos Cefalométricos

Critérios para seleção

- Universalidade ou frequência de uso
- Importância para um determinado plano de referência
- Definição obscura ou controvertida ou método de localização no filme

Pontos Cefalométricos

Pontos Cefalométricos

- Ímpares:
situados no plano sagital mediano
- Pares:
situados em estruturas bilaterais

Pontos Cefalométricos

Identificados sobre:

- Radiografias cefalométricas laterais
- Radiografias cefalométricas frontais

Pontos Cefalométricos

Situados sobre a radiografia lateral

- PONTOS SAGITAIS

Pontos situados no plano médio sagital. Pontos ímpares.

Pontos Cefalométricos

Situados sobre a radiografia lateral

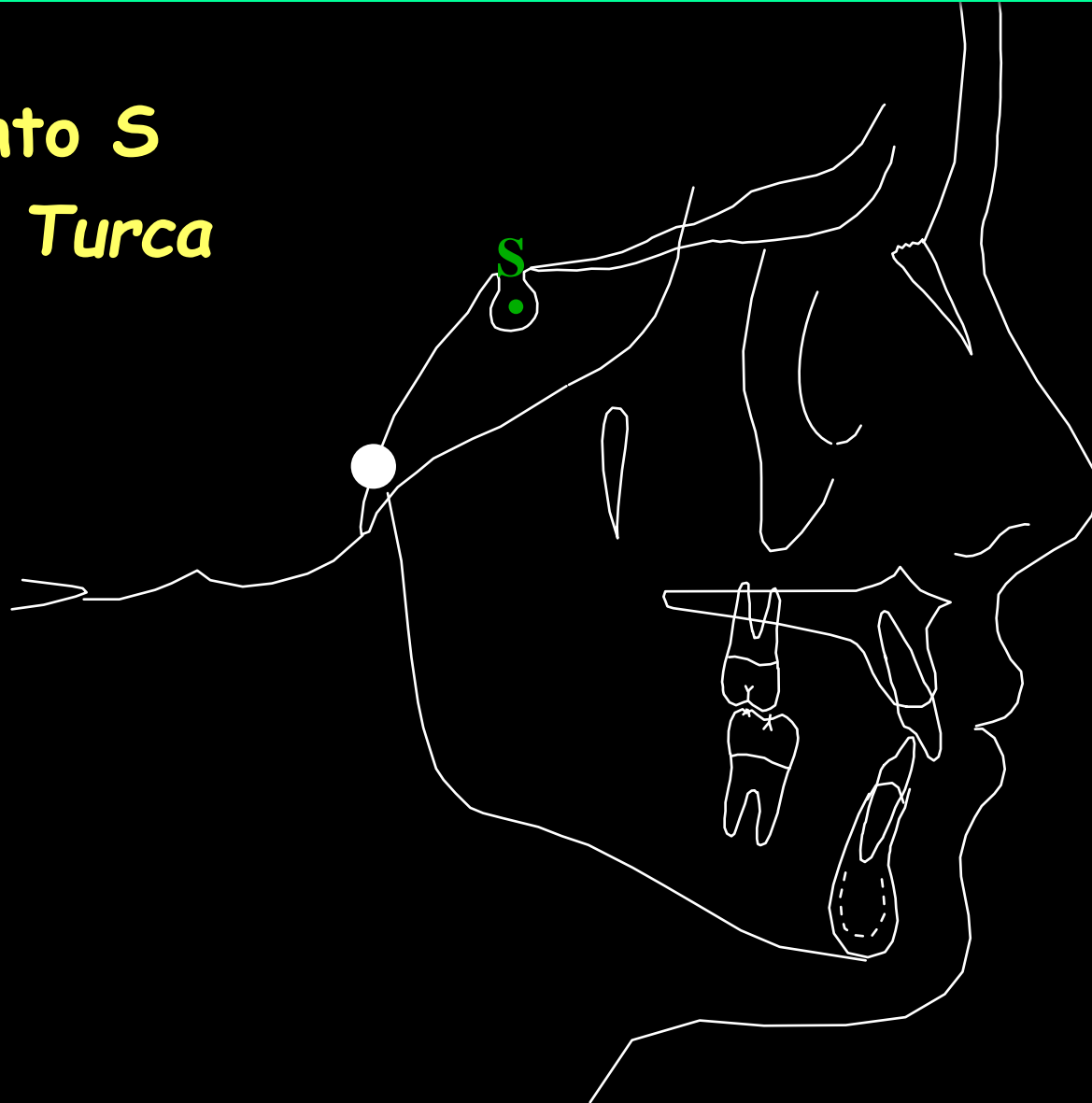- Pontos Sagitais

- ponto S: Sela Turca

Ponto situado no centro geométrico da sela turca.

Pontos Cefalométricos

Ponto S
Sela Turca



Pontos Cefalométricos

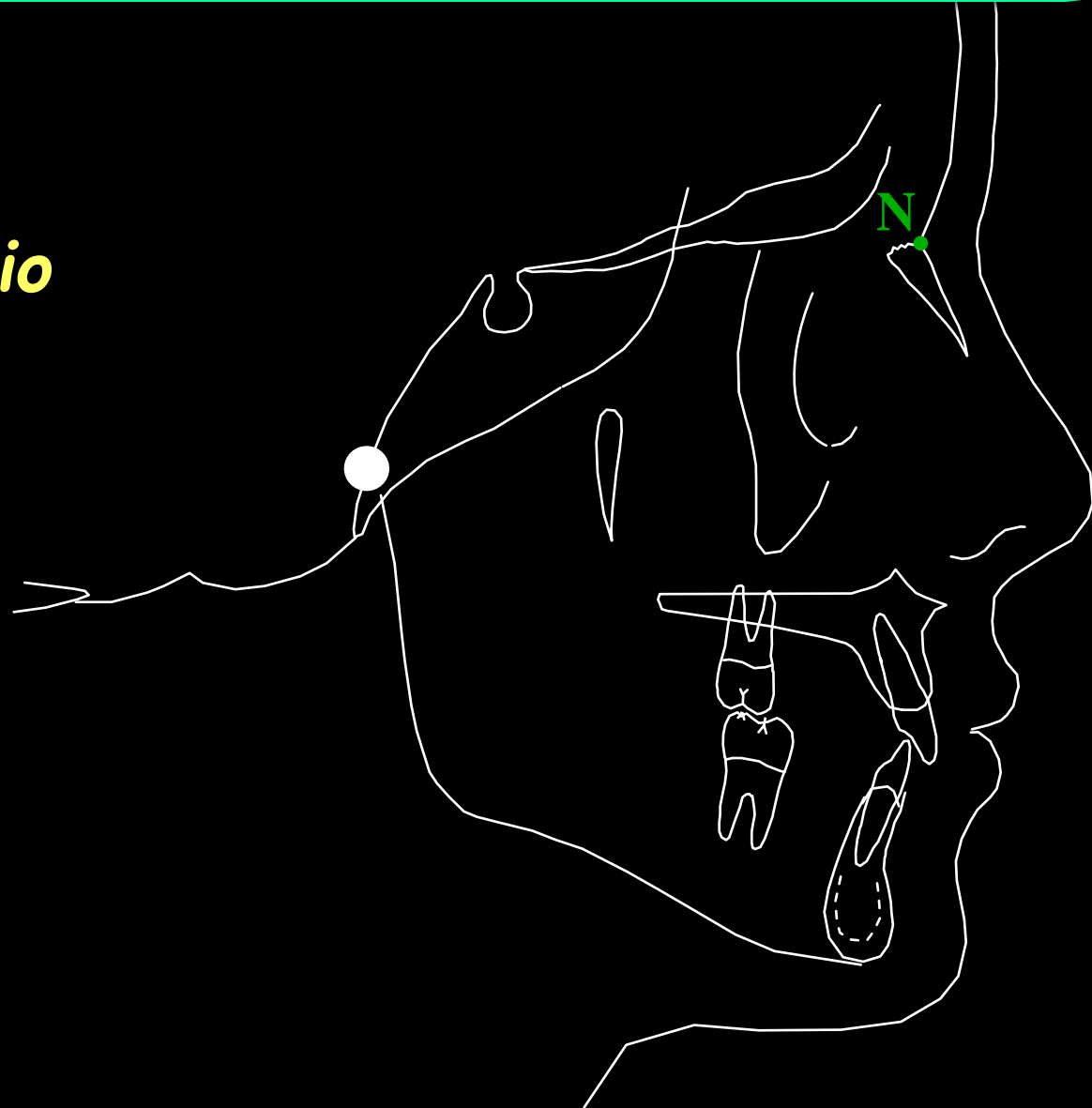Situados sobre a radiografia lateral

- Pontos Sagitais
 - ponto N : Násio

Ponto mais anterior da sutura naso-frontal.

Pontos Cefalométricos

N
Násio



Pontos Cefalométricos

Situados sobre a radiografia lateral

- Pontos Sagitais

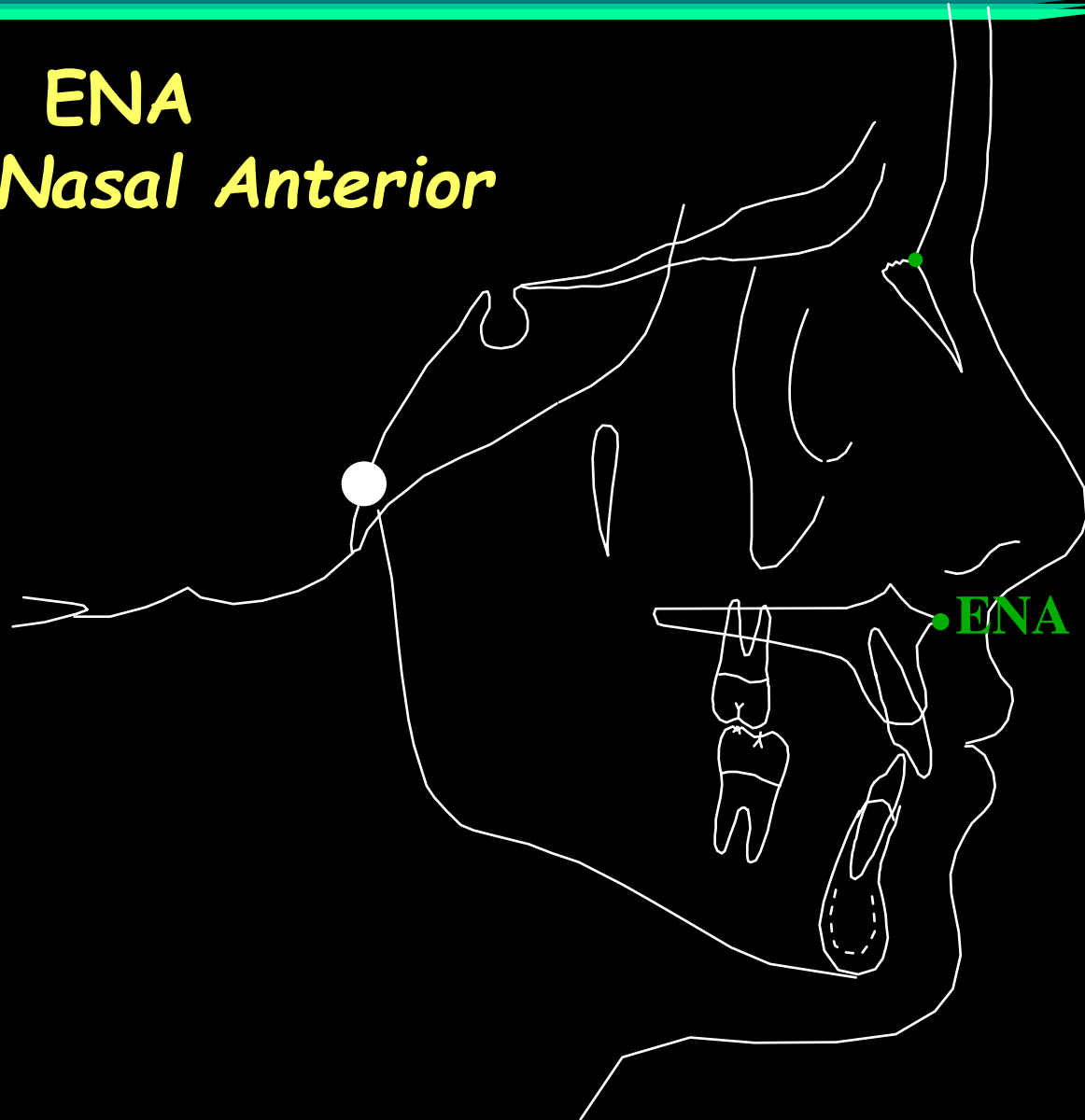
- ponto ENA : Espinha Nasal Anterior

Ponto situado na extremidade da espinha nasal anterior.

Pontos Cefalométricos

ENA

Espinha Nasal Anterior



Pontos Cefalométricos

Situados sobre a radiografia lateral

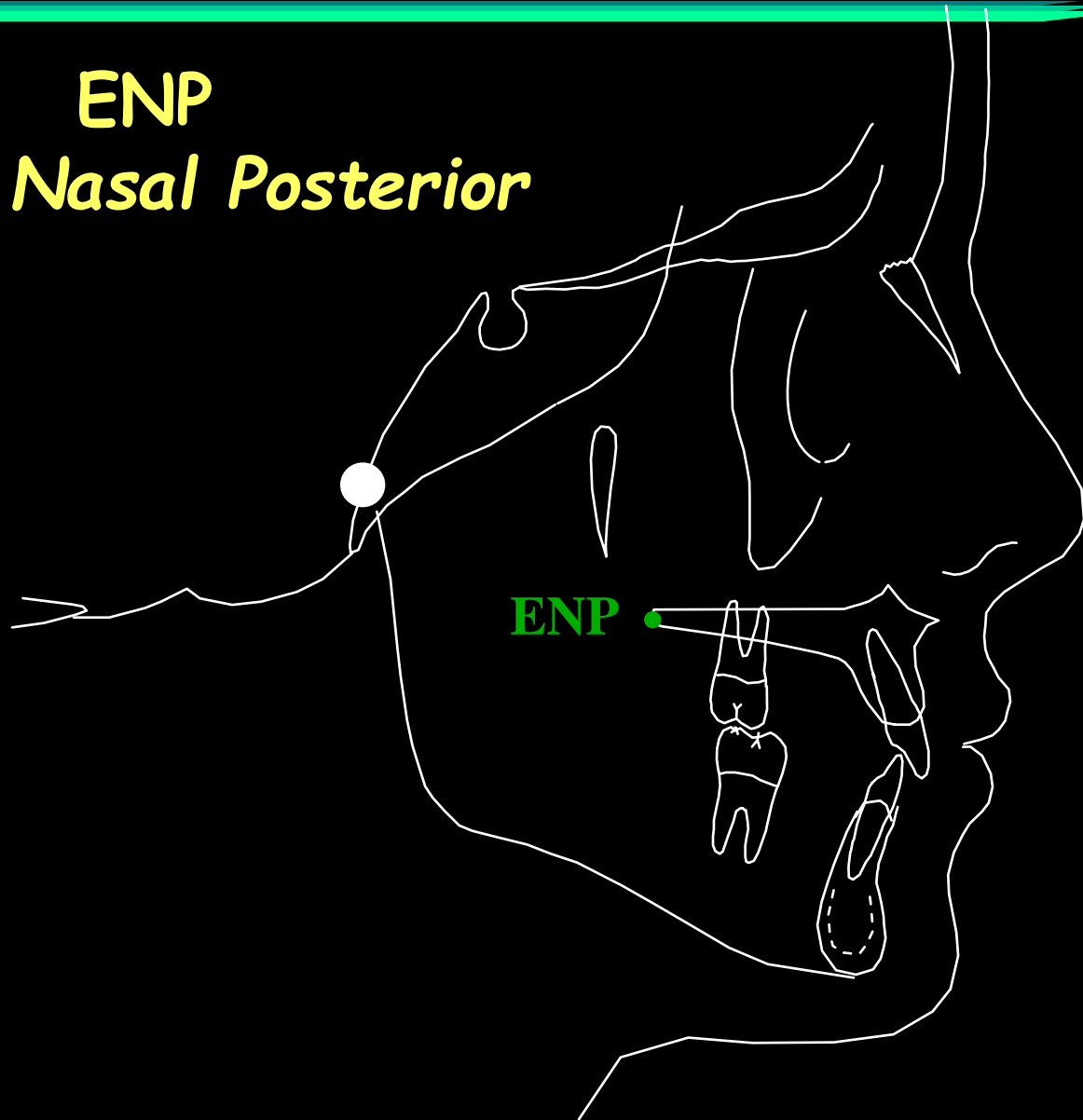
- Pontos Sagitais

- ponto ENP : Espinha Nasal Posterior

Ponto situado na extremidade da espinha nasal posterior.

Pontos Cefalométricos

ENP
Espinha Nasal Posterior



Pontos Cefalométricos

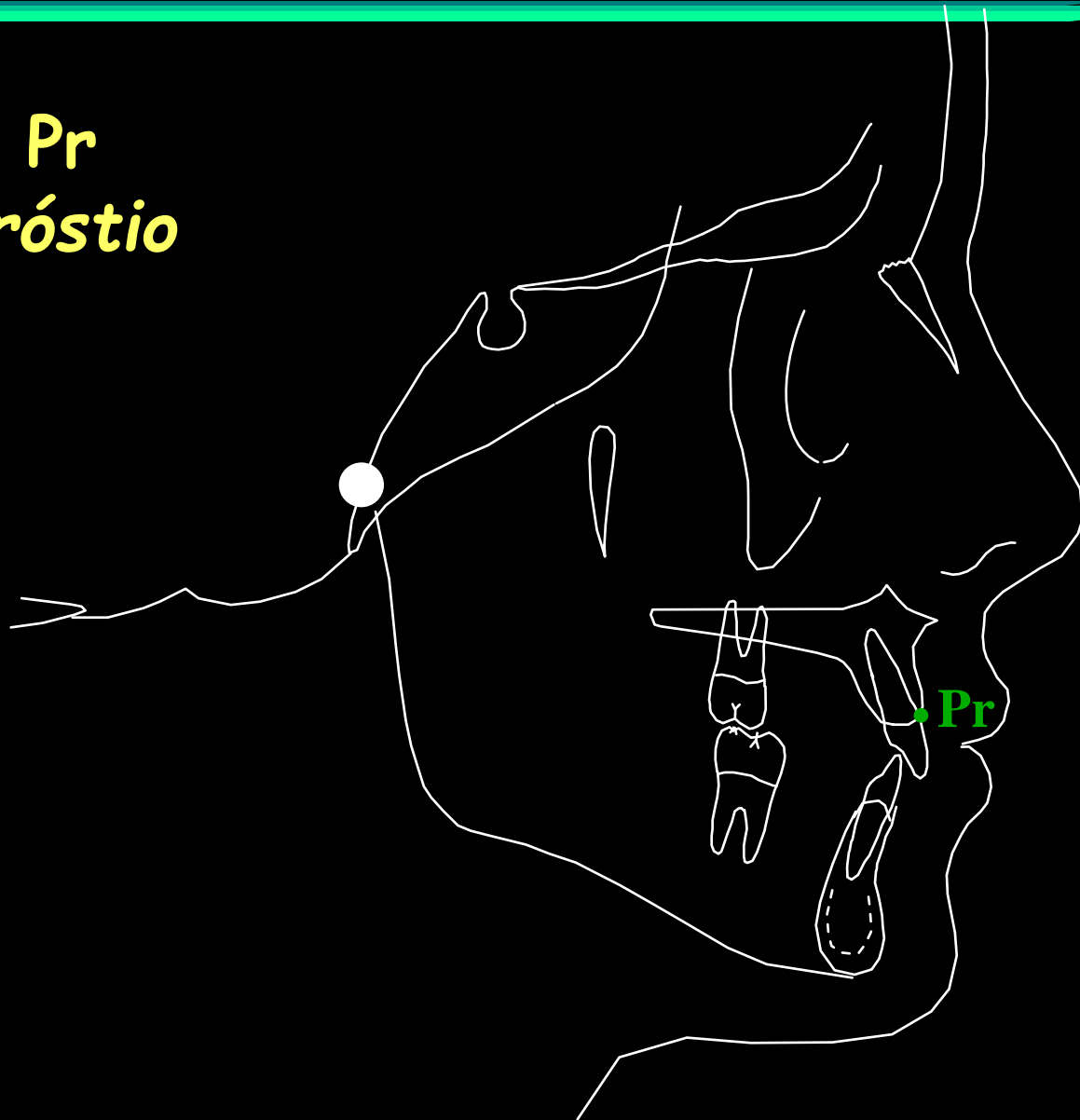Situados sobre a radiografia lateral

- Pontos Sagitais
 - ponto Pr : Próstio

Ponto mais anterior do processo alveolar da pré-maxila, geralmente situado entre os incisivos centrais, na extremidade do septo inter-alveolar.

Pontos Cefalométricos

Pr
Próstio



Pontos Cefalométricos

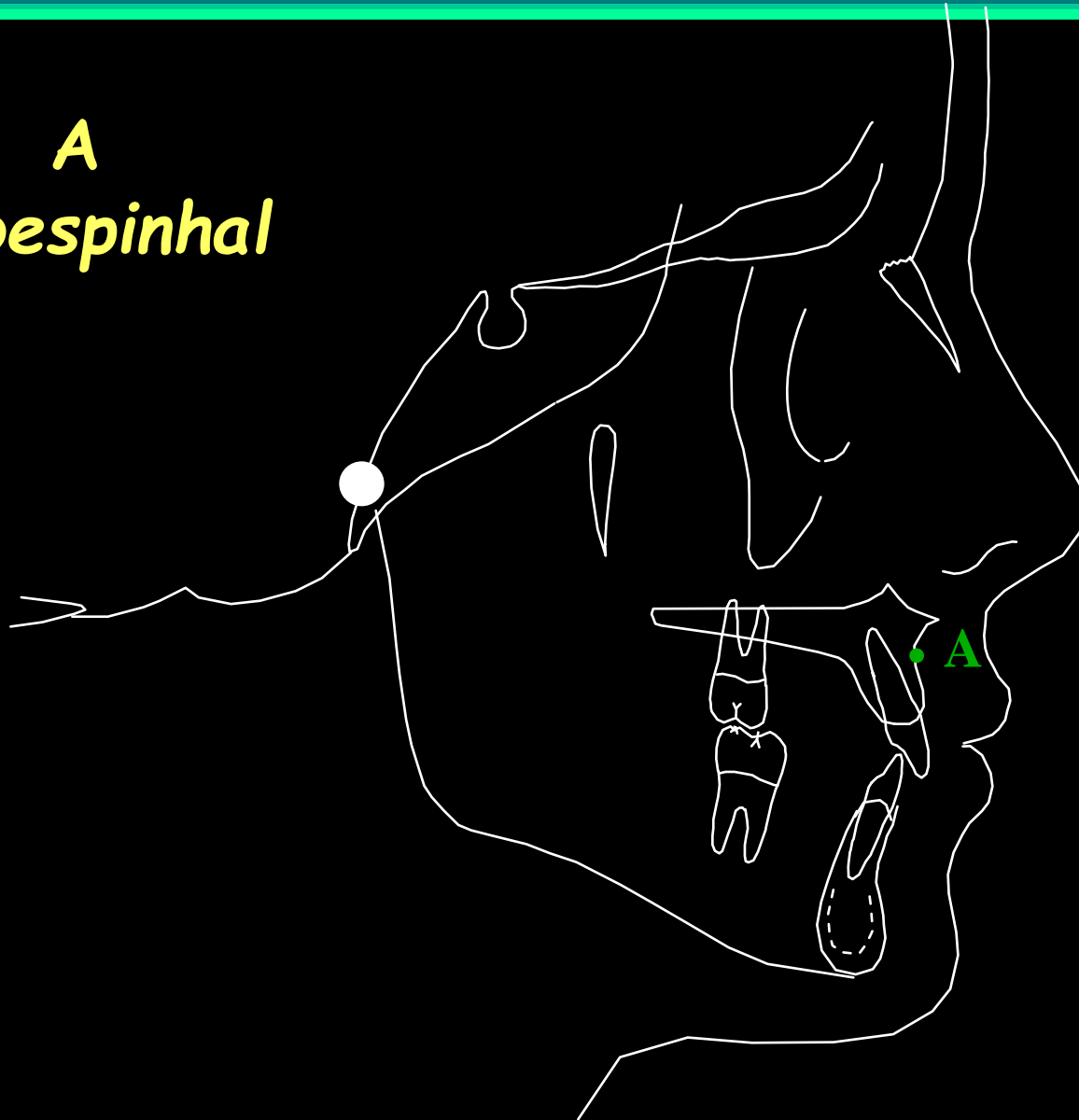
Situados sobre a radiografia lateral

- Pontos Sagitais
 - ponto A: Subespinhal

Ponto mais profundo do contorno da pré-maxila, entre a espinha nasal anterior e o próstio.

Pontos Cefalométricos

A
Subespinhal



Pontos Cefalométricos

Situados sobre a radiografia lateral

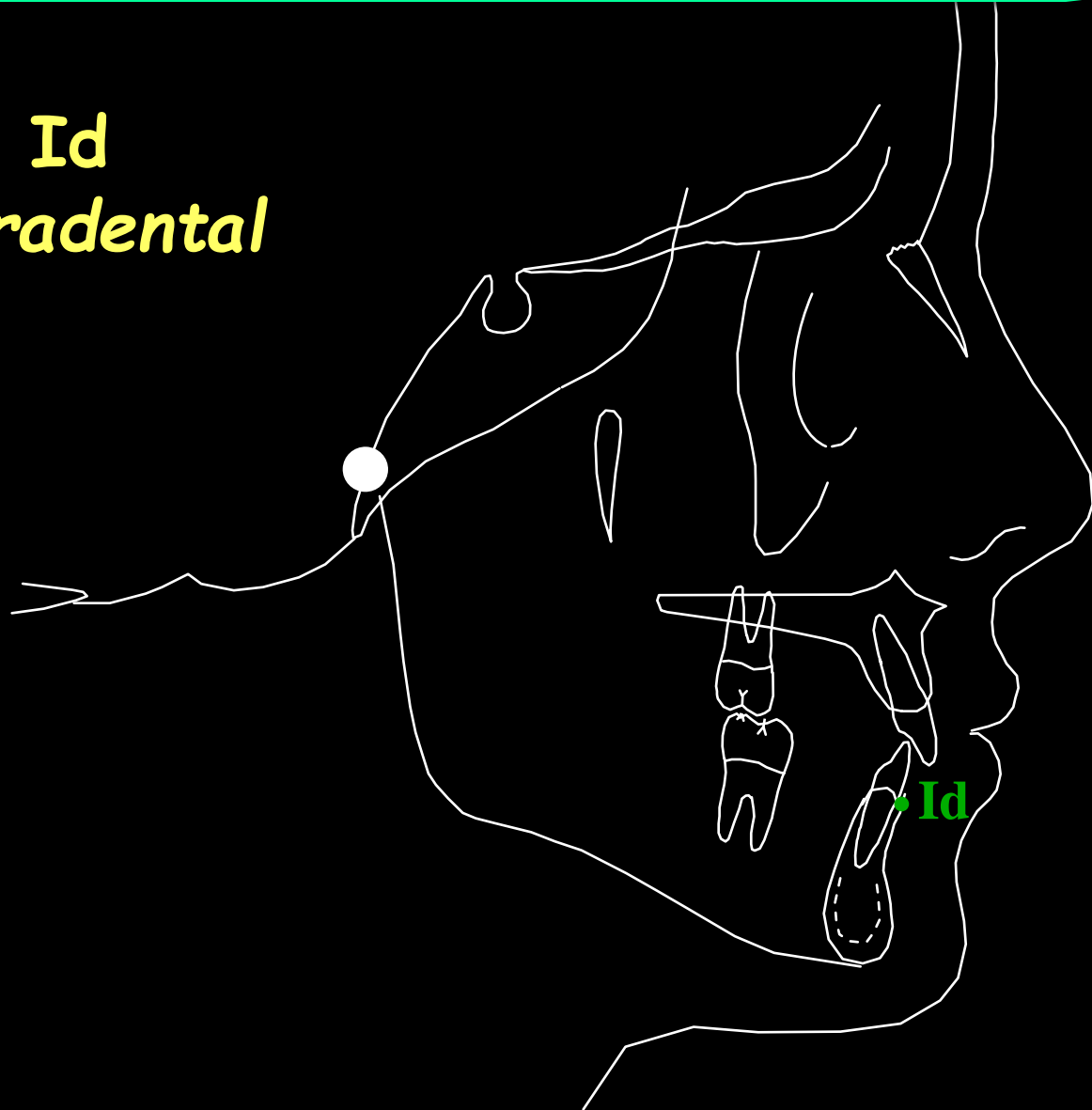- Pontos Sagitais

- ponto Id : Infradental

Ponto mais anterior do processo alveolar da mandíbula, geralmente situado entre os incisivos centrais, na extremidade do septo inter-alveolar.

Pontos Cefalométricos

Id
Infradental



Pontos Cefalométricos

Situados sobre a radiografia lateral

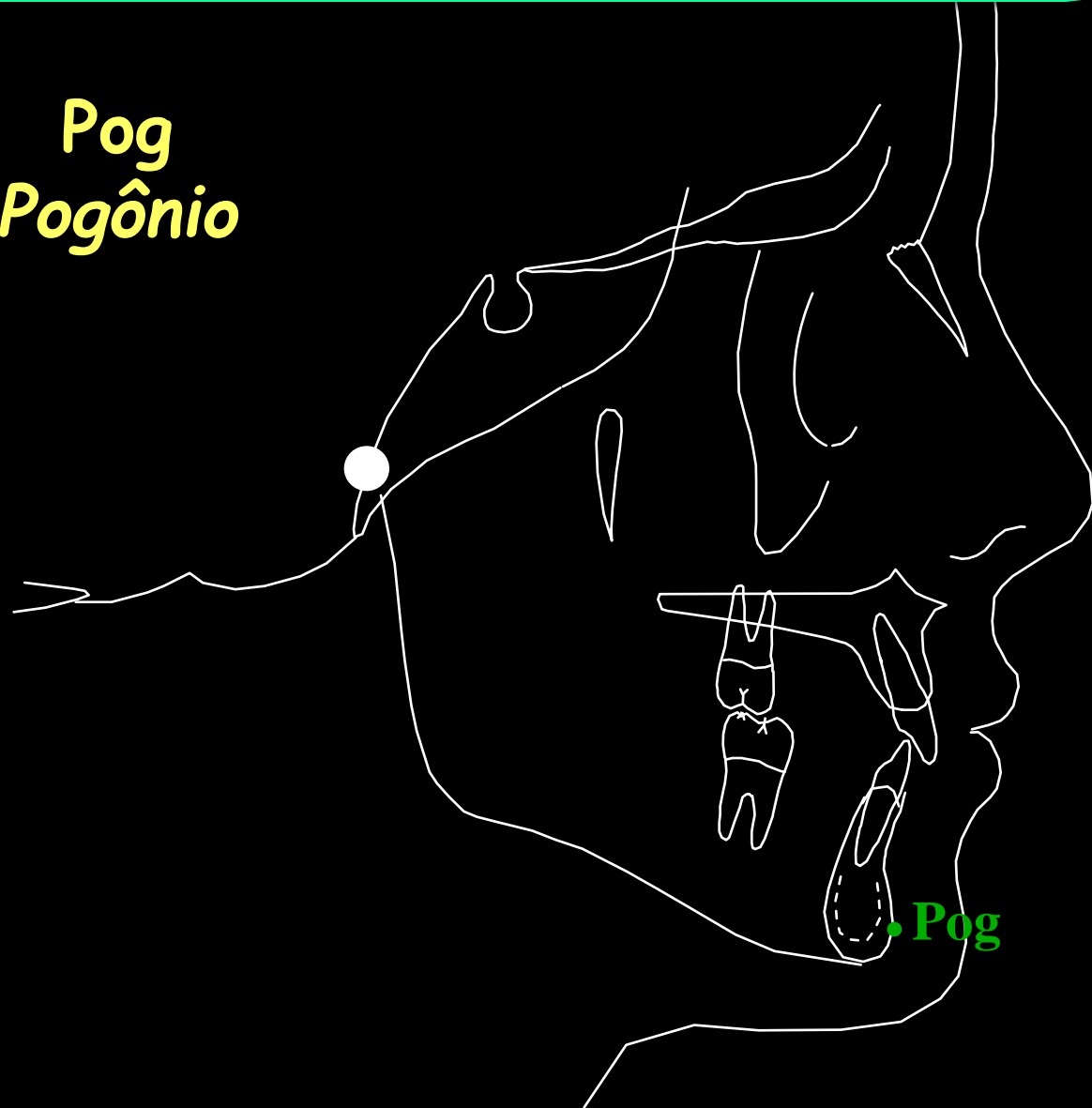
- Pontos Sagitais

- ponto Pog : Pogônio

Ponto mais anterior do contorno da sínfise mandibular.

Pontos Cefalométricos

Pog
Pogônio



Pontos Cefalométricos

Situados sobre a radiografia lateral

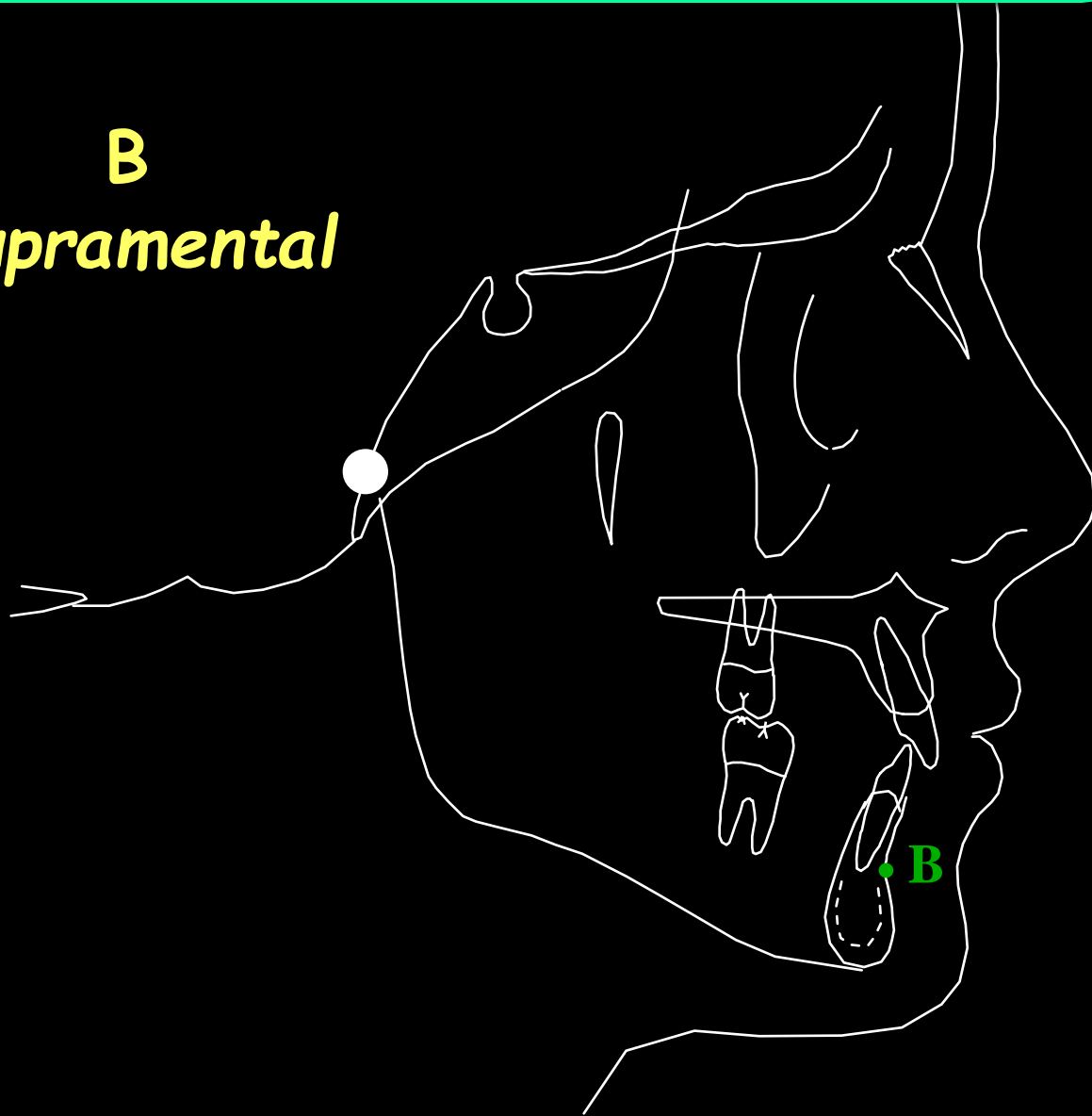
- Pontos Sagitais

- ponto B: Supramental

Ponto mais profundo do contorno do processo alveolar da mandíbula, entre os pontos infra-dental e pogônio.

Pontos Cefalométricos

B
Supramental



Pontos Cefalométricos

Situados sobre a radiografia lateral

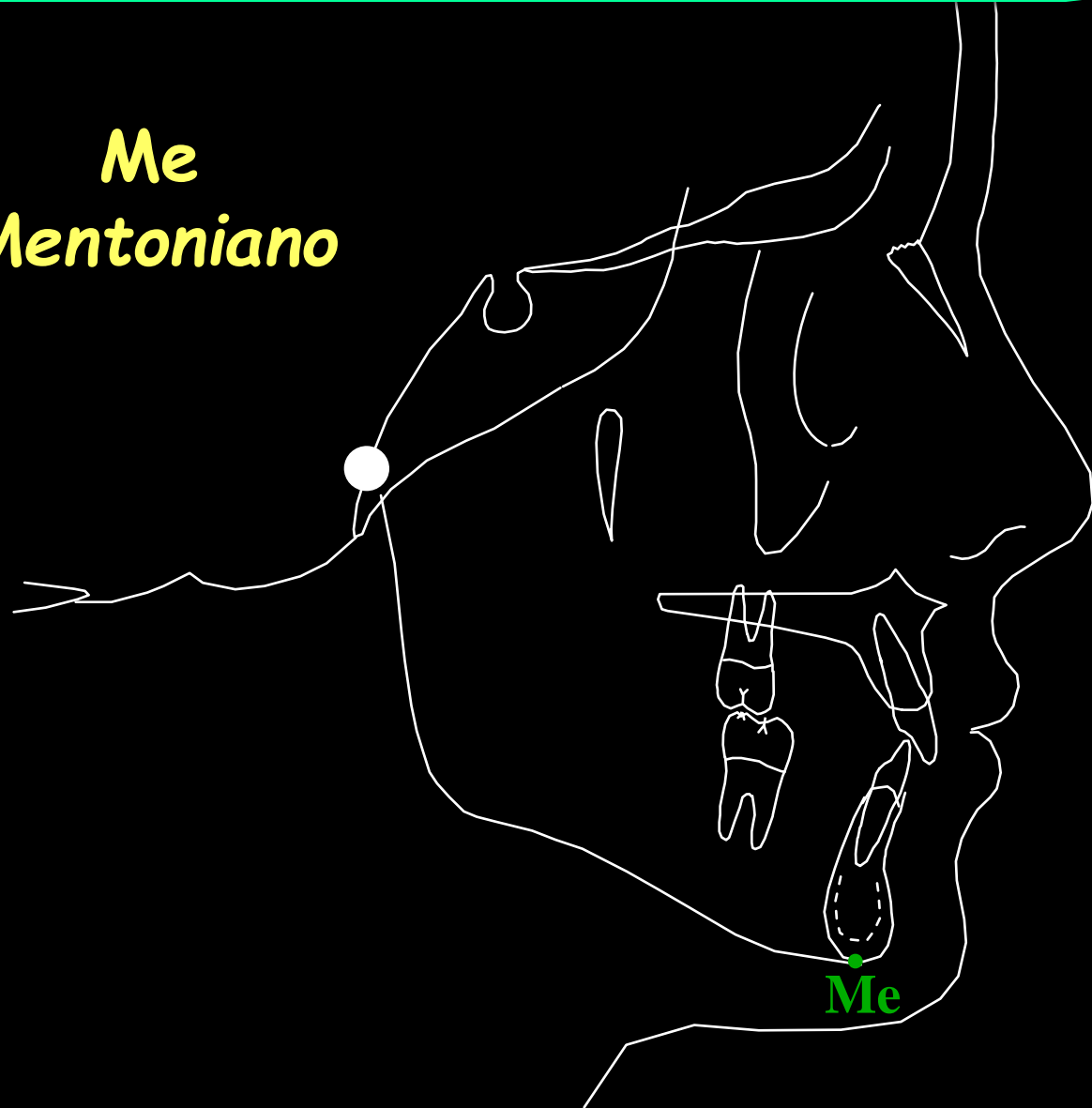
- Pontos Sagitais

- ponto Me : Mentoniano

Ponto mais inferior do contorno da sínfise mandibular.

Pontos Cefalométricos

Me
Mentoniano



Pontos Cefalométricos

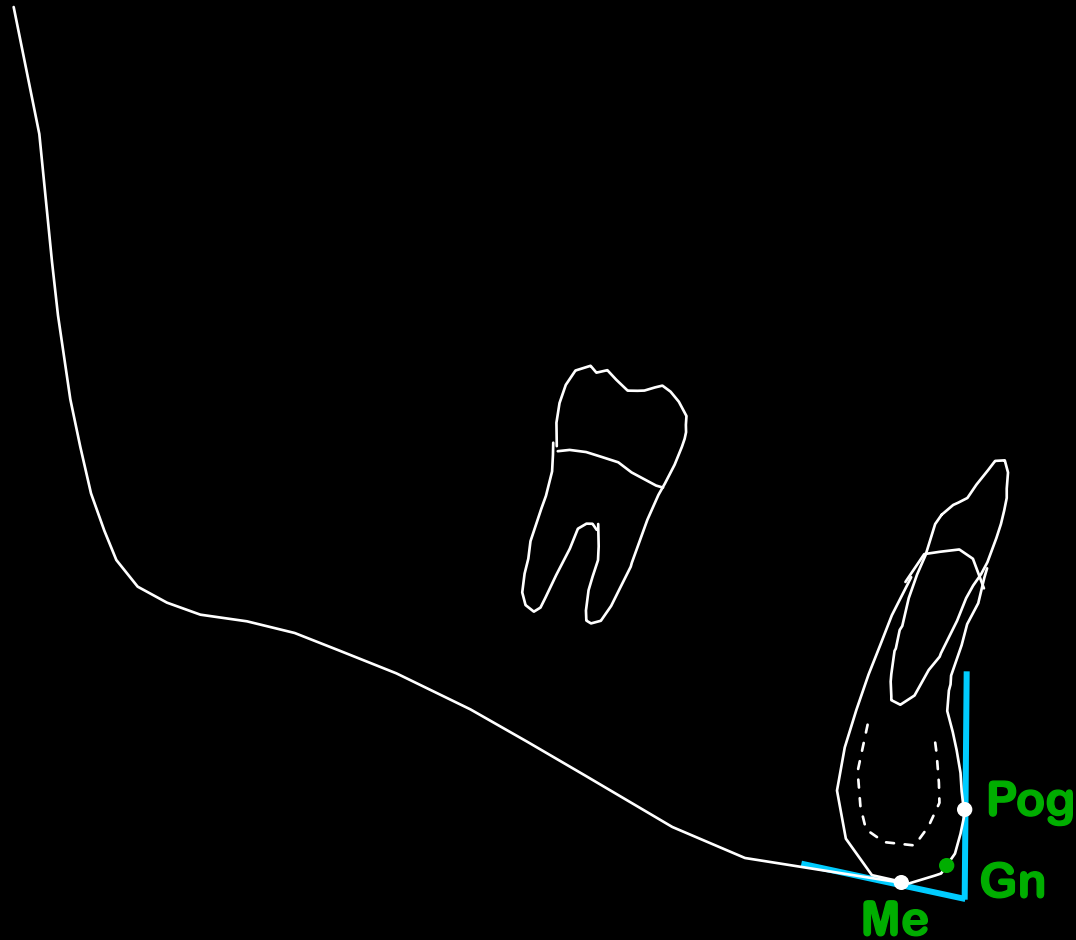
Situados sobre a radiografia lateral

- Pontos Sagitais
 - ponto Gn : Gnátio

Ponto situado na metade da distância entre os pontos mais anterior (pogônio) e mais inferior (mento) do contorno da sínfise mandibular.

Pontos Cefalométricos

Gn
Gnátio



Pontos Cefalométricos

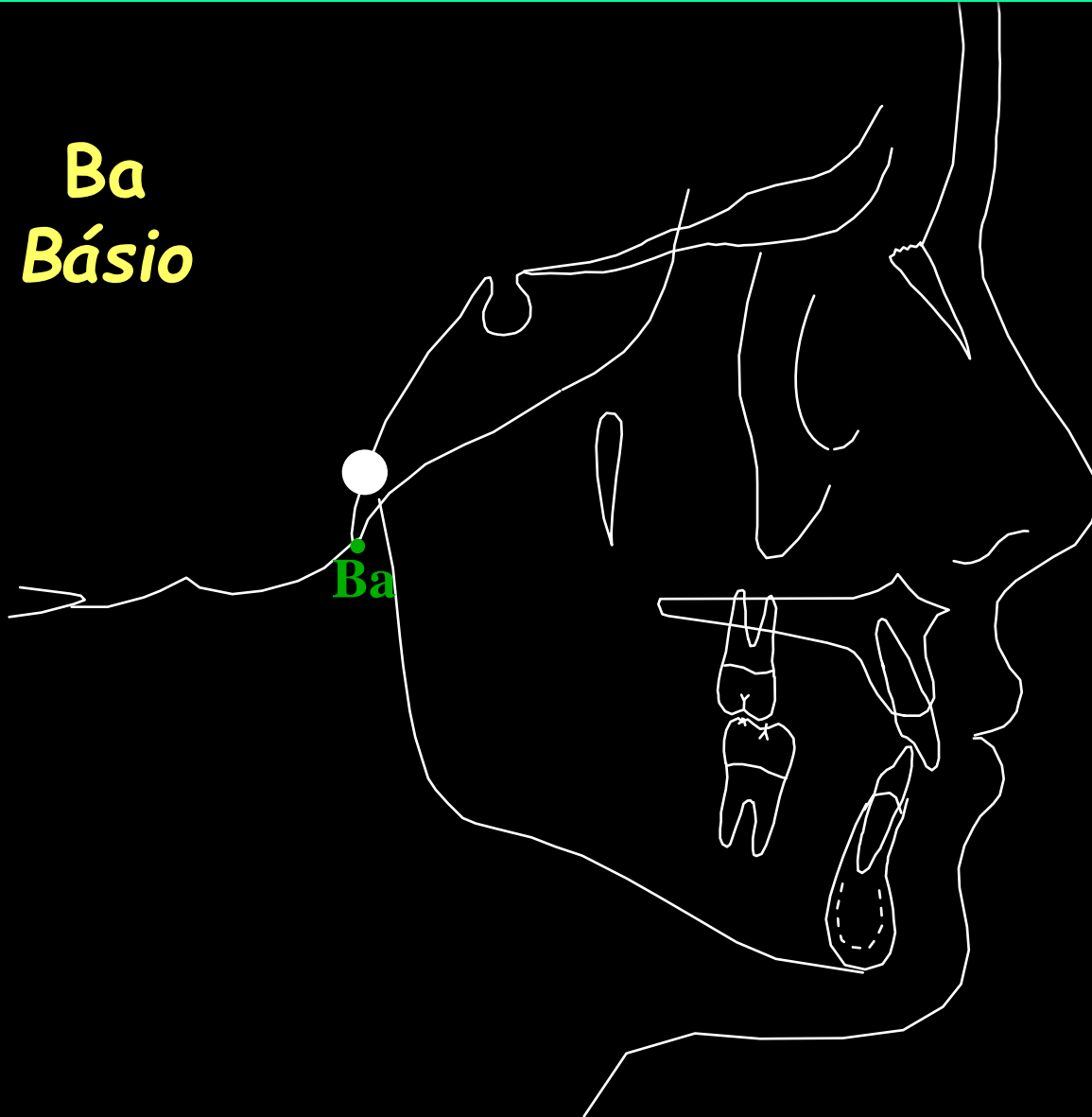
Situados sobre a radiografia lateral

- Pontos Sagitais
 - ponto Ba : Básio

Ponto situado na extremidade inferior do clivus que começa na margem anterior do forame magno.

Pontos Cefalométricos

Ba
Básio



Pontos Cefalométricos

Situados sobre a radiografia lateral

- PONTOS LATERAIS

Pontos bilaterais

Pontos Cefalométricos

Situados sobre a radiografia lateral

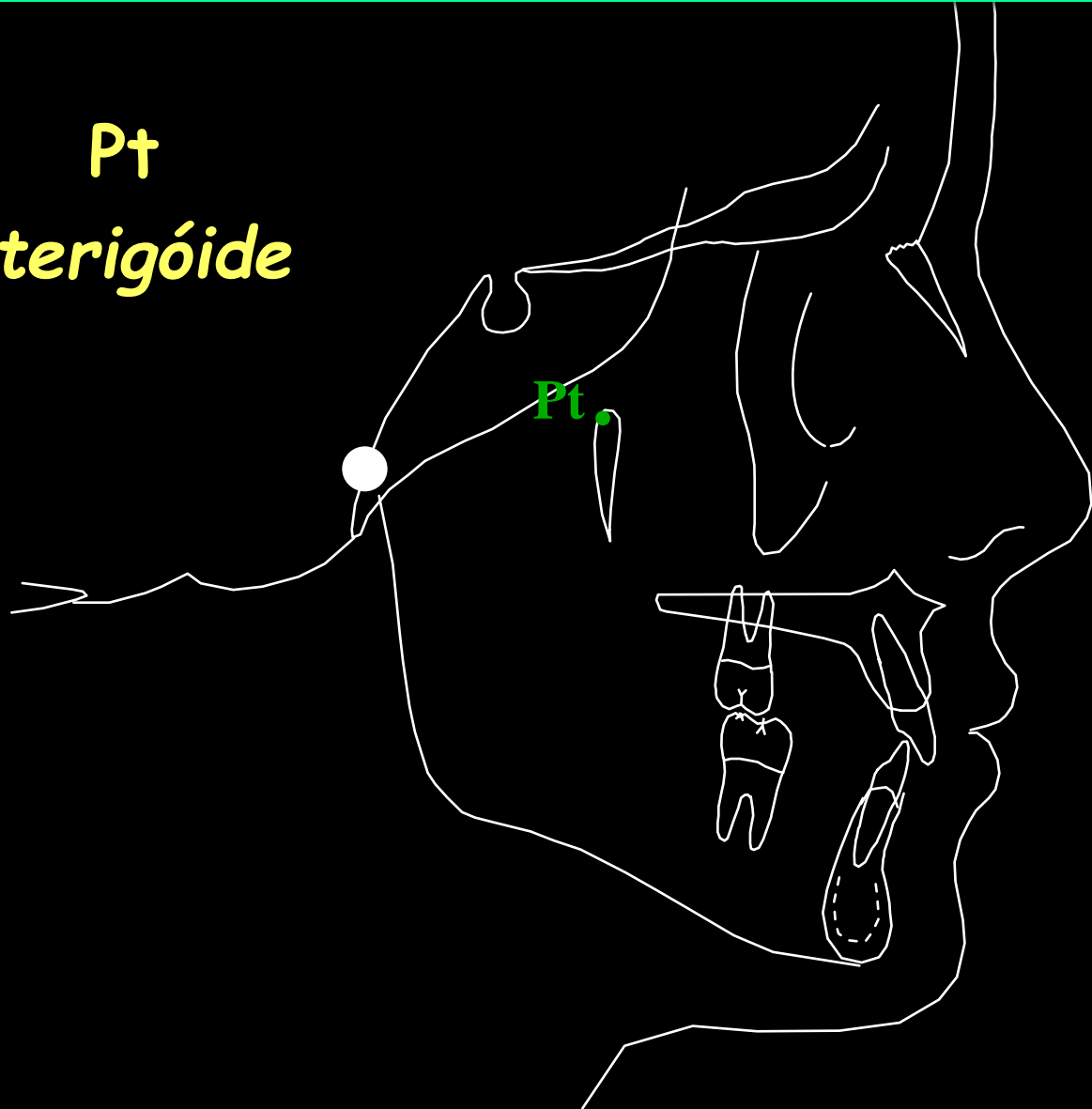
- Pontos Laterais

- ponto Pt : Pterigóide

Ponto situado na extremidade mais superior e posterior da fissura ptérigo-maxilar esquerda.

Pontos Cefalométricos

Pt
Pterigóide



Pontos Cefalométricos

Situados sobre a radiografia lateral

- Pontos Laterais

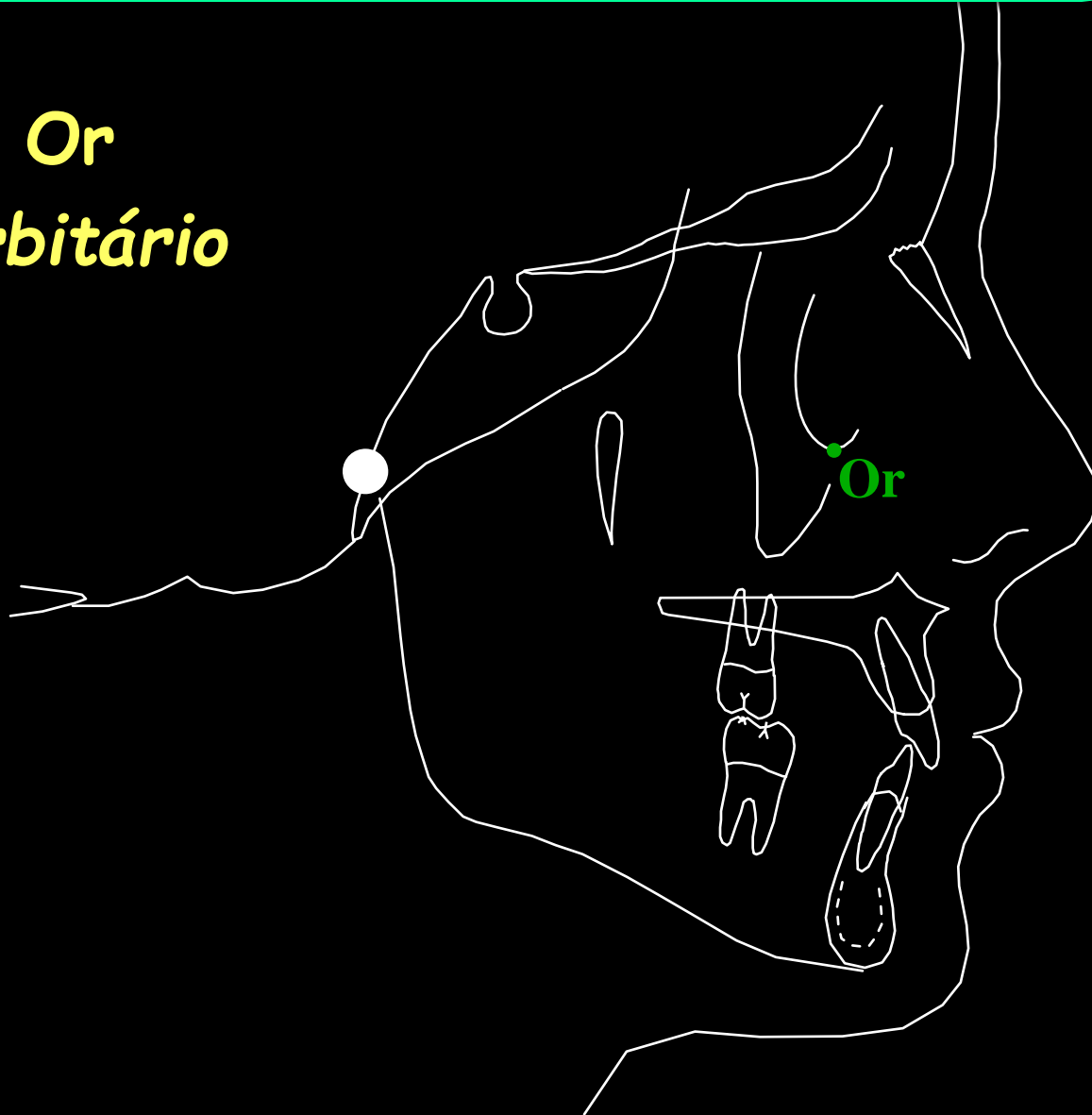
- ponto Or : Orbitário

Craniometria: ponto mais inferior sobre a margem inferior da órbita esquerda.

Cefalometricamente: ponto médio entre os dois contornos orbitários (direito e esquerdo)

Pontos Cefalométricos

Or
Orbitário



Pontos Cefalométricos

Situados sobre a radiografia lateral

- Pontos Laterais

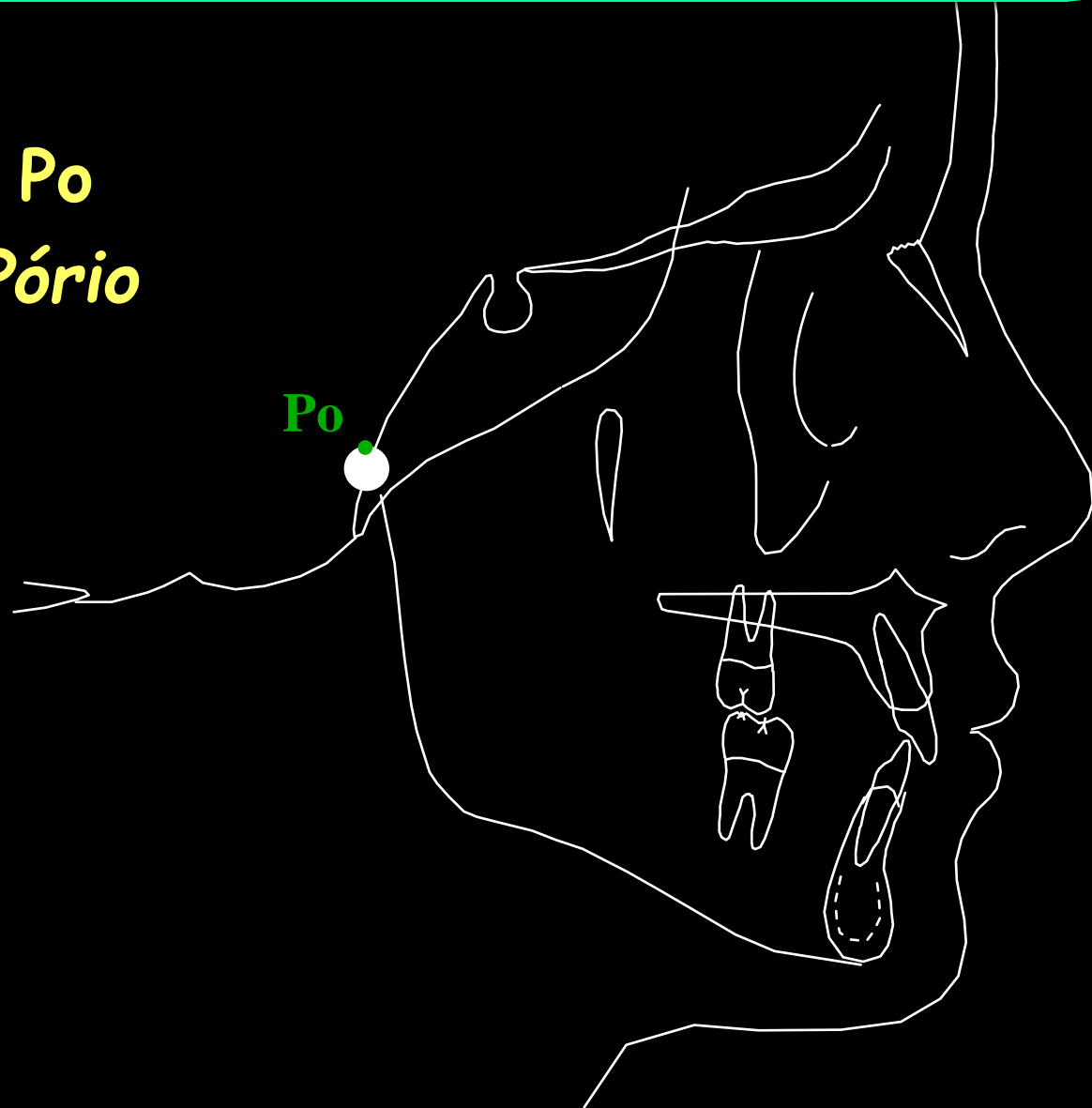- ponto Po : Pório

Anatômico: ponto mais superior do conduto acústico externo.

Mecânico ou Instrumental: ponto mais superior da projeção radiográfica dos posicionadores auriculares do cefalostato.

Pontos Cefalométricos

Po
Pório



Pontos Cefalométricos

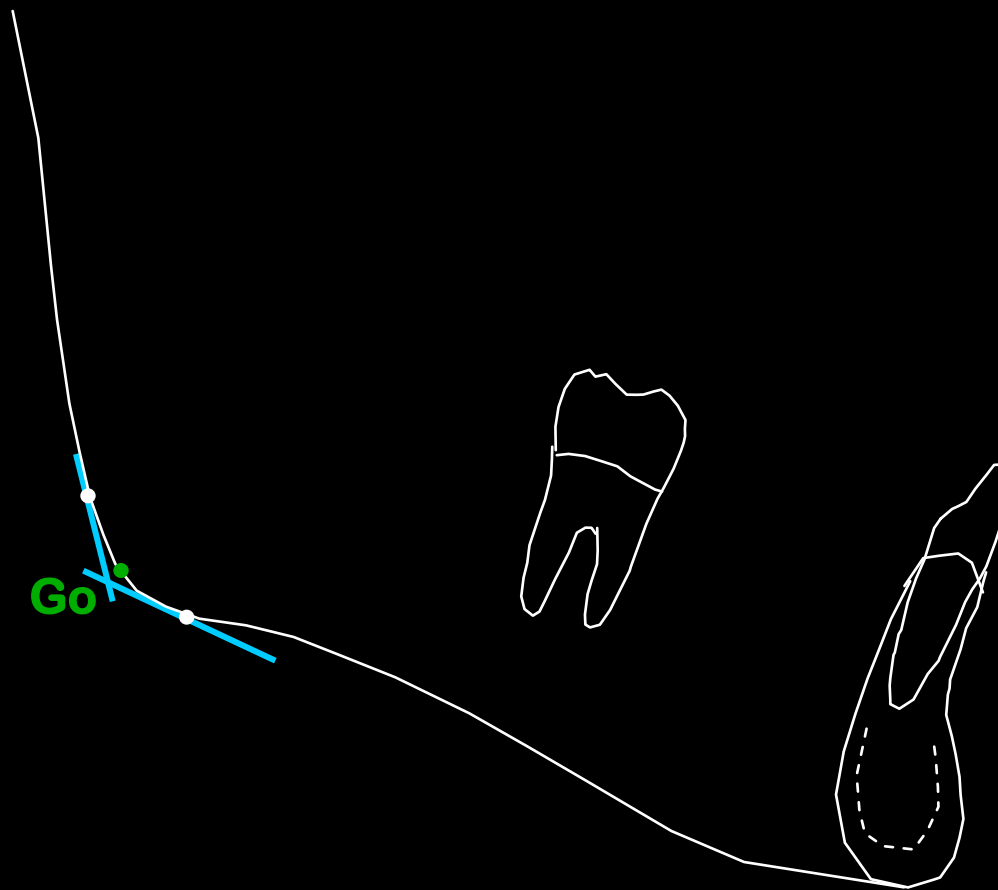
Situados sobre a radiografia lateral

- Pontos Laterais
 - ponto Go : Gônio

Ponto determinado pela bissetriz do ângulo formado por tangentes à borda posterior e à borda inferior da mandíbula.

Pontos Cefalométricos

Go
Gônio



Pontos Cefalométricos

Situados sobre a radiografia lateral

- PONTOS SITUADOS NO PERFIL DOS TECIDOS MOLES

Pontos Cefalométricos

Situados sobre a radiografia lateral

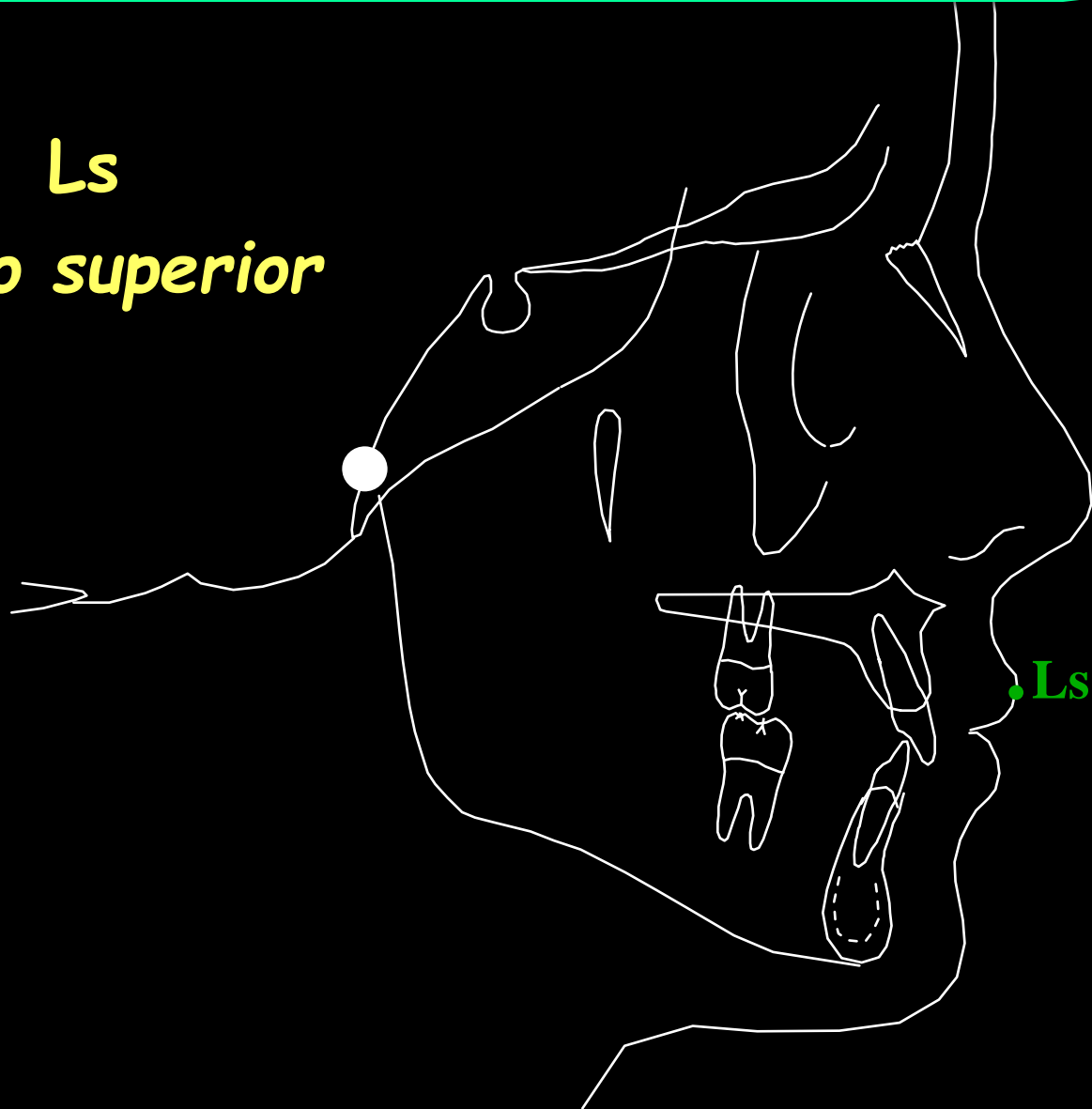
- Pontos Situados no Perfil dos Tecidos Moles

- ponto Ls : Lábio superior

Ponto mais proeminente do lábio superior.

Pontos Cefalométricos

Ls
Lábio superior



Pontos Cefalométricos

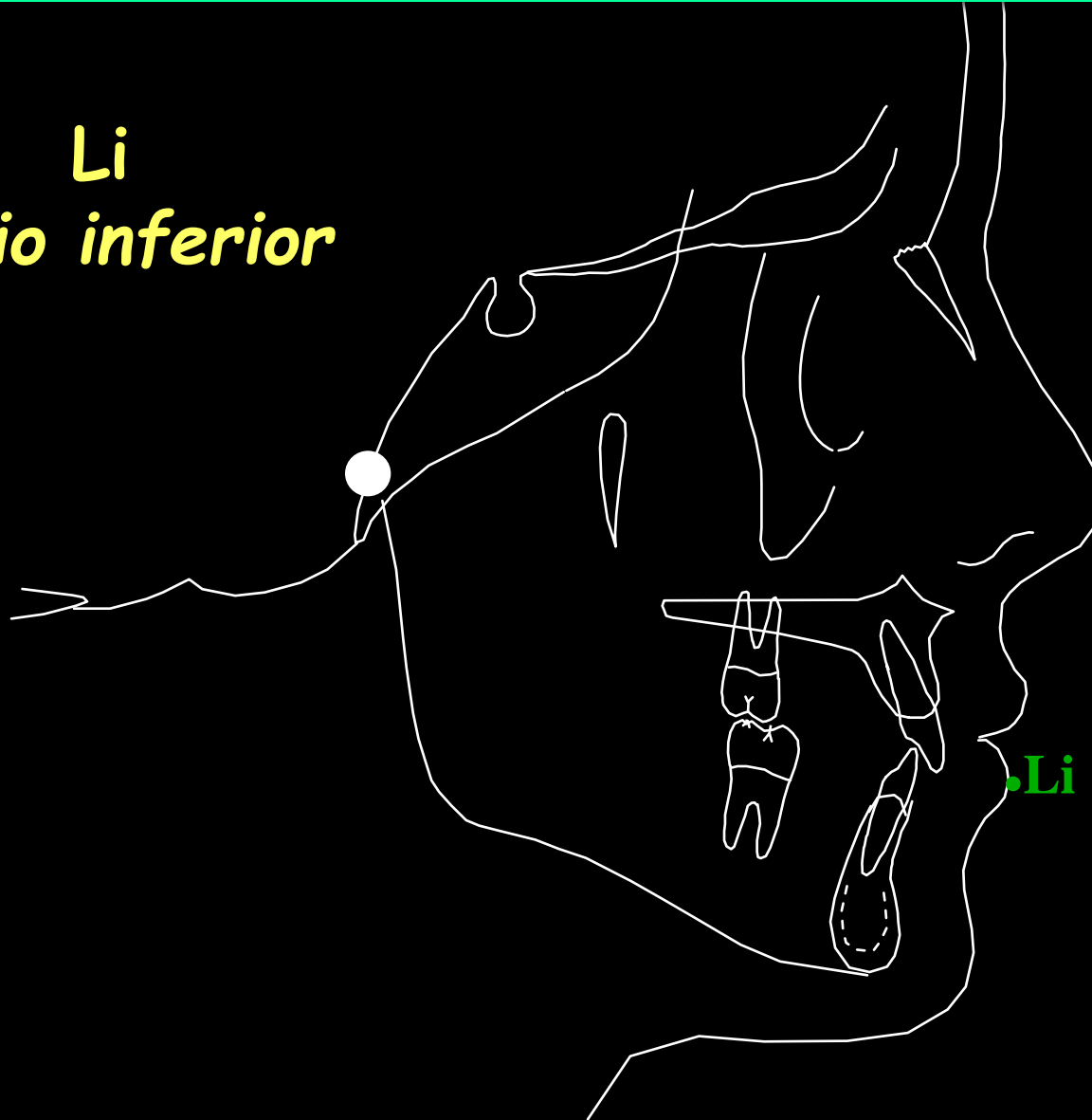
Situados sobre a radiografia lateral

- Pontos Situados no Perfil dos Tecidos Moles
 - ponto Li : Lábio inferior

Ponto mais proeminente do lábio inferior.

Pontos Cefalométricos

Li
Lábio inferior



Pontos Cefalométricos

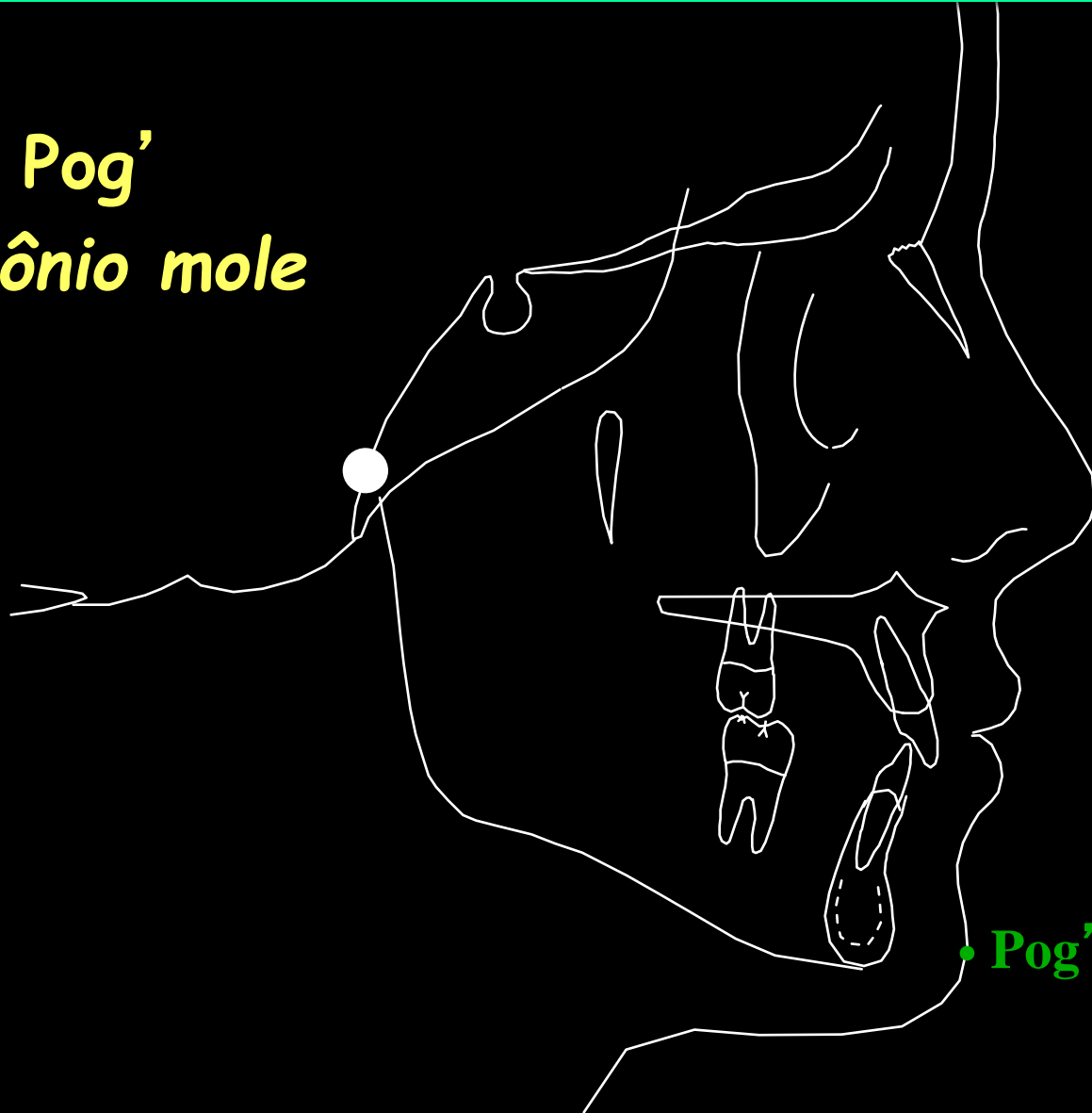
Situados sobre a radiografia lateral

- Pontos Situados no Perfil dos Tecidos Moles
 - ponto Pog' : Pogônio mole

Ponto mais anterior do contorno da sínfise mandibular de tecido mole.

Pontos Cefalométricos

Pog'
Pogônio mole



Pontos Cefalométricos

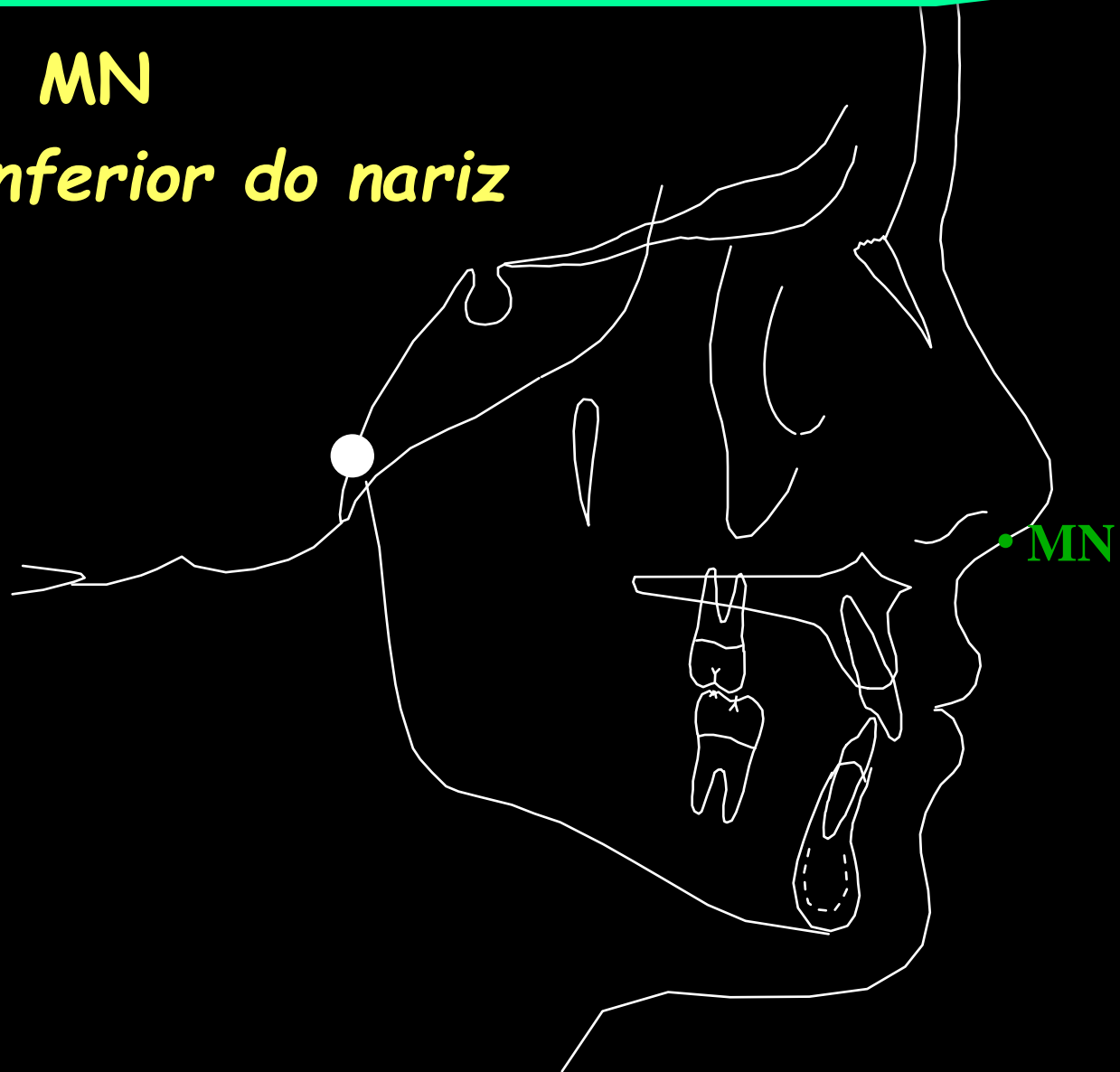Situados sobre a radiografia lateral

- Pontos Situados no Perfil dos Tecidos Moles
 - ponto MN: situado no meio da borda inferior do nariz.

Pontos Cefalométricos

MN

$\frac{1}{2}$ *borda inferior do nariz*



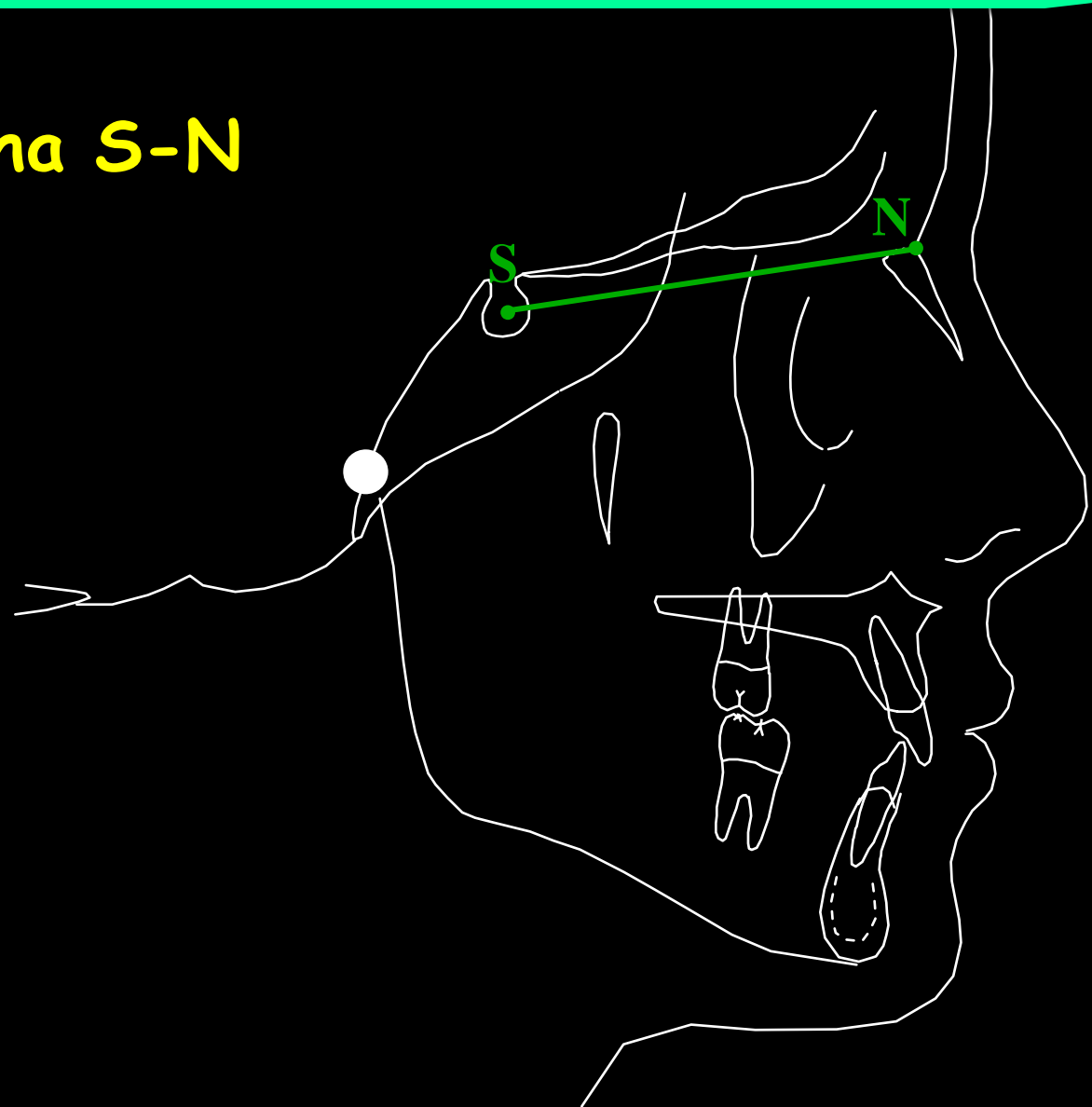Linhas e Planos Cefalométricos

Linha S-N : Sela-Násio

União dos pontos S e N.

Linhas e Planos Cefalométricos

Linha S-N



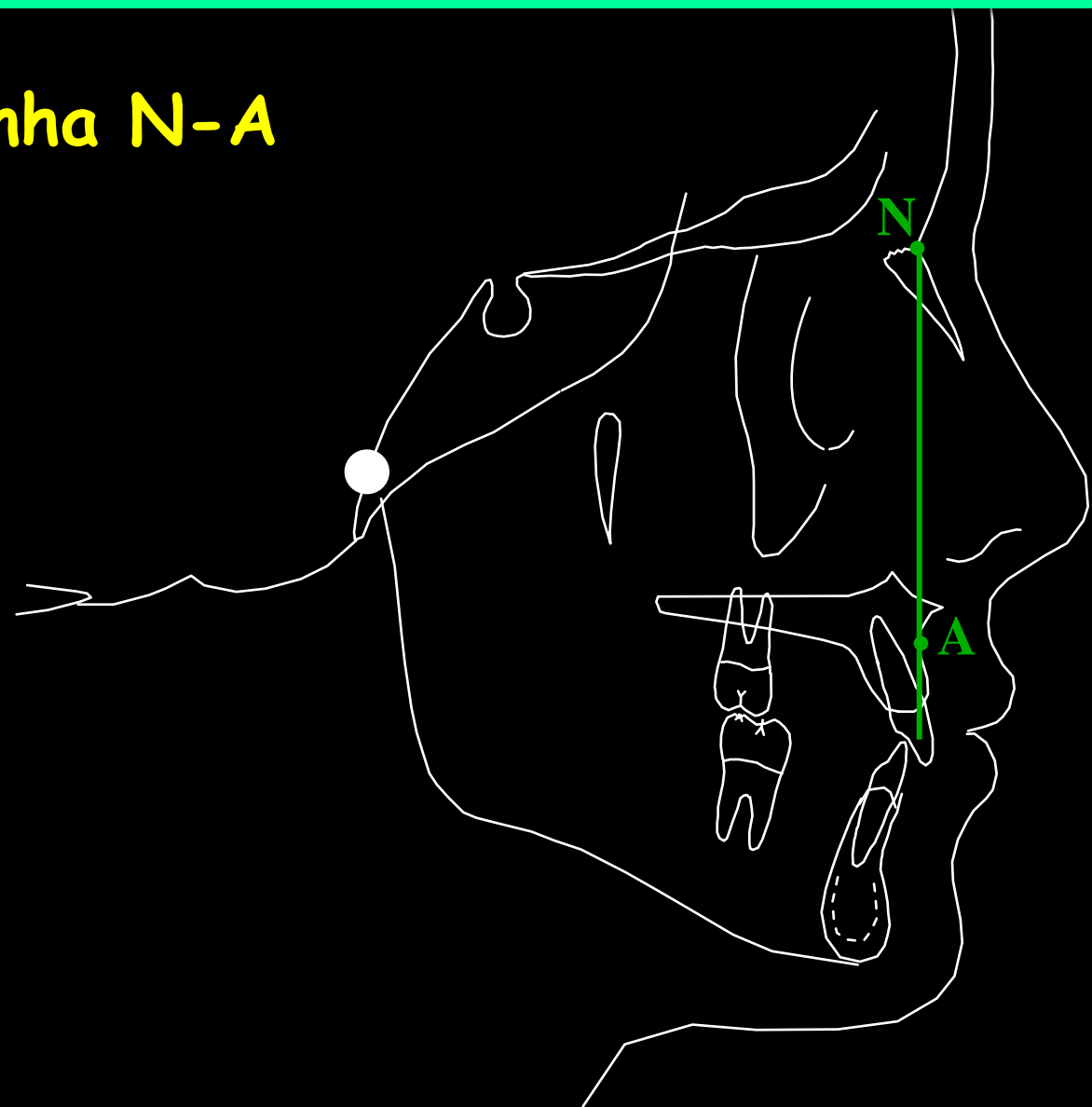
Linhas e Planos Cefalométricos

Linha N-A: linha Násio-ponto A

União dos pontos N e A.

Linhas e Planos Cefalométricos

Linha N-A



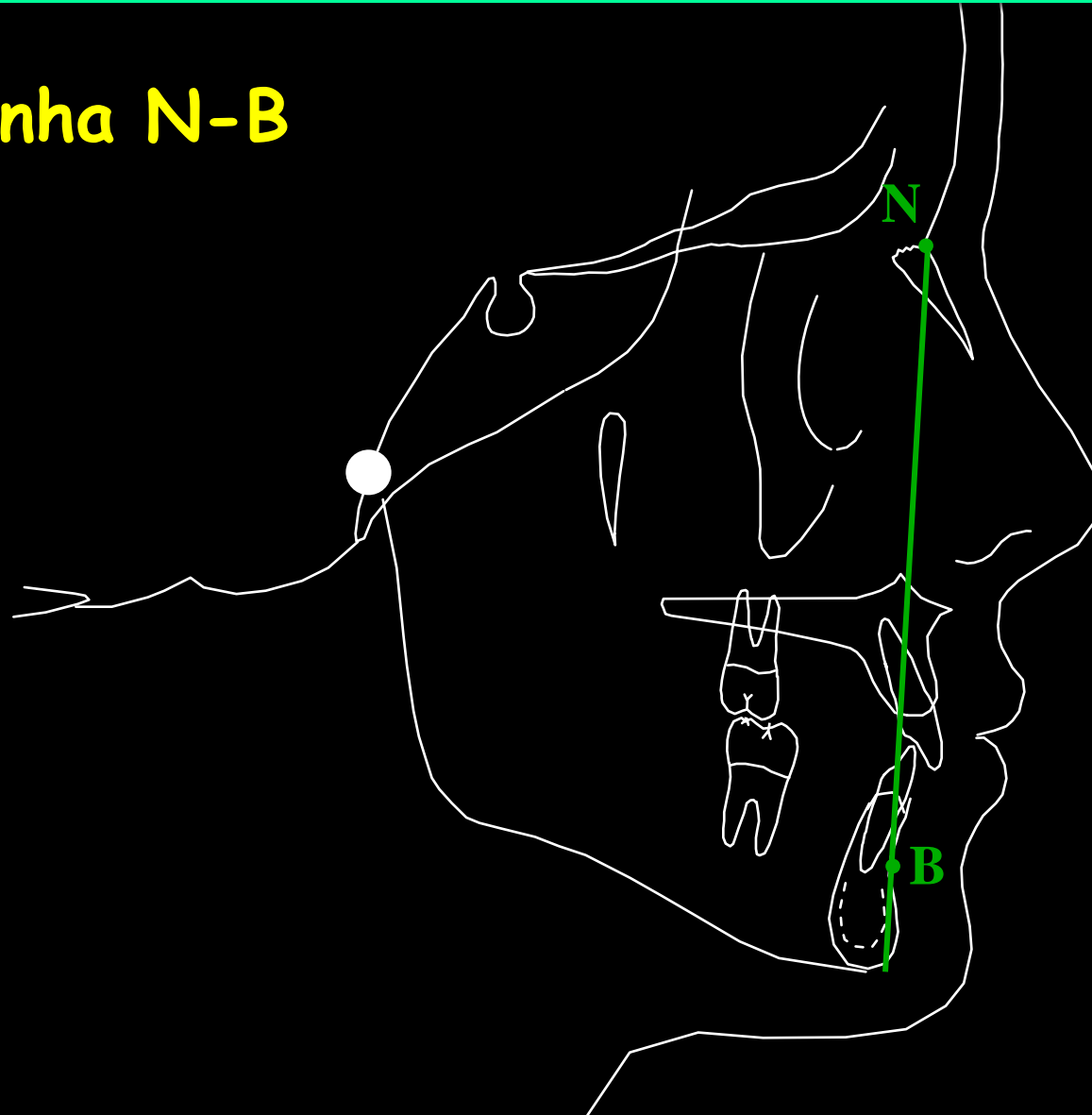
Linhas e Planos Cefalométricos

Linha N-B: linha Násio-ponto B

União dos pontos N e B.

Linhas e Planos Cefalométricos

Linha N-B



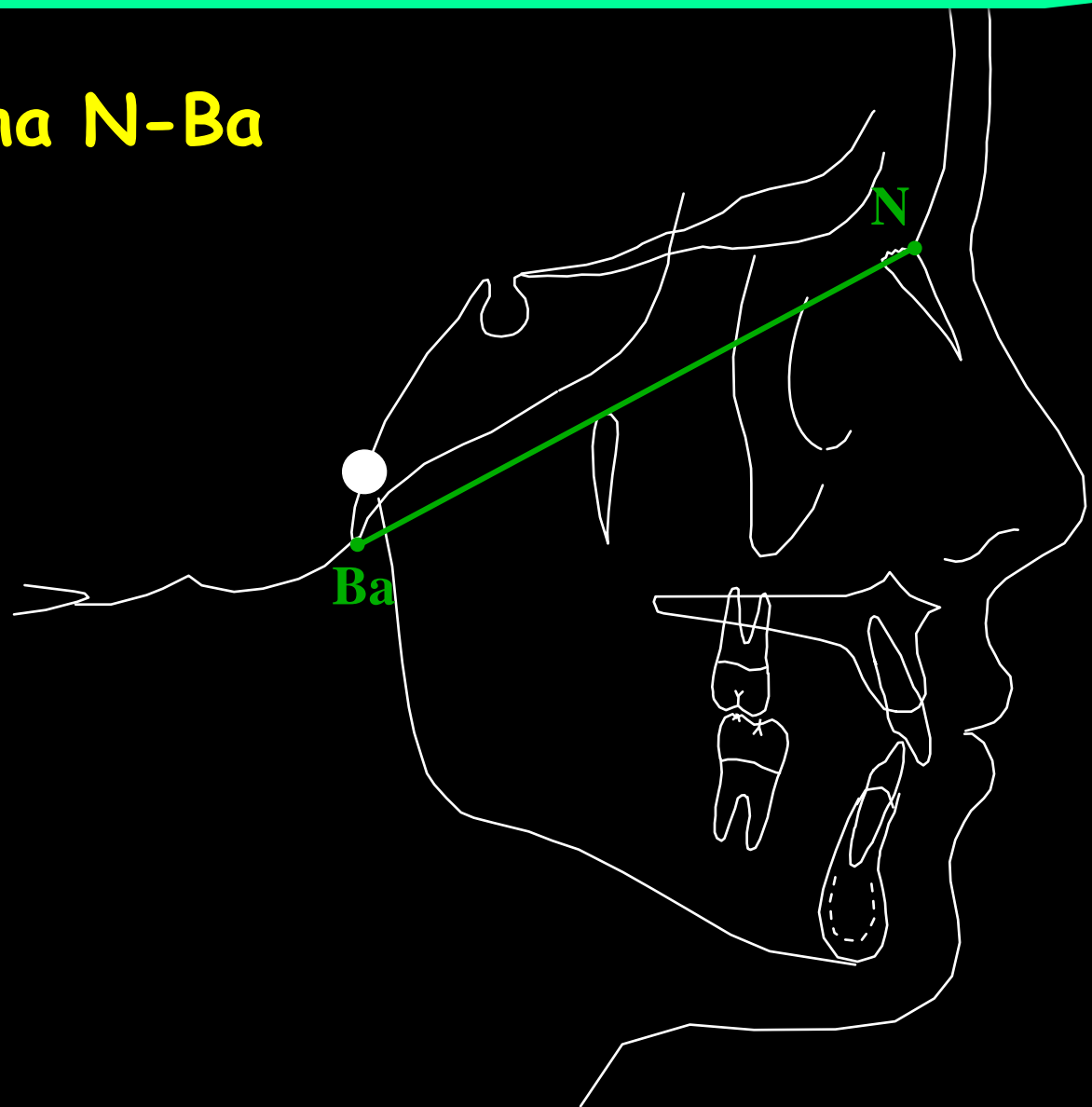
Linhas e Planos Cefalométricos

Linha N-Ba : Násio-Básio

União dos pontos N e Ba.

Linhas e Planos Cefalométricos

Linha N-Ba



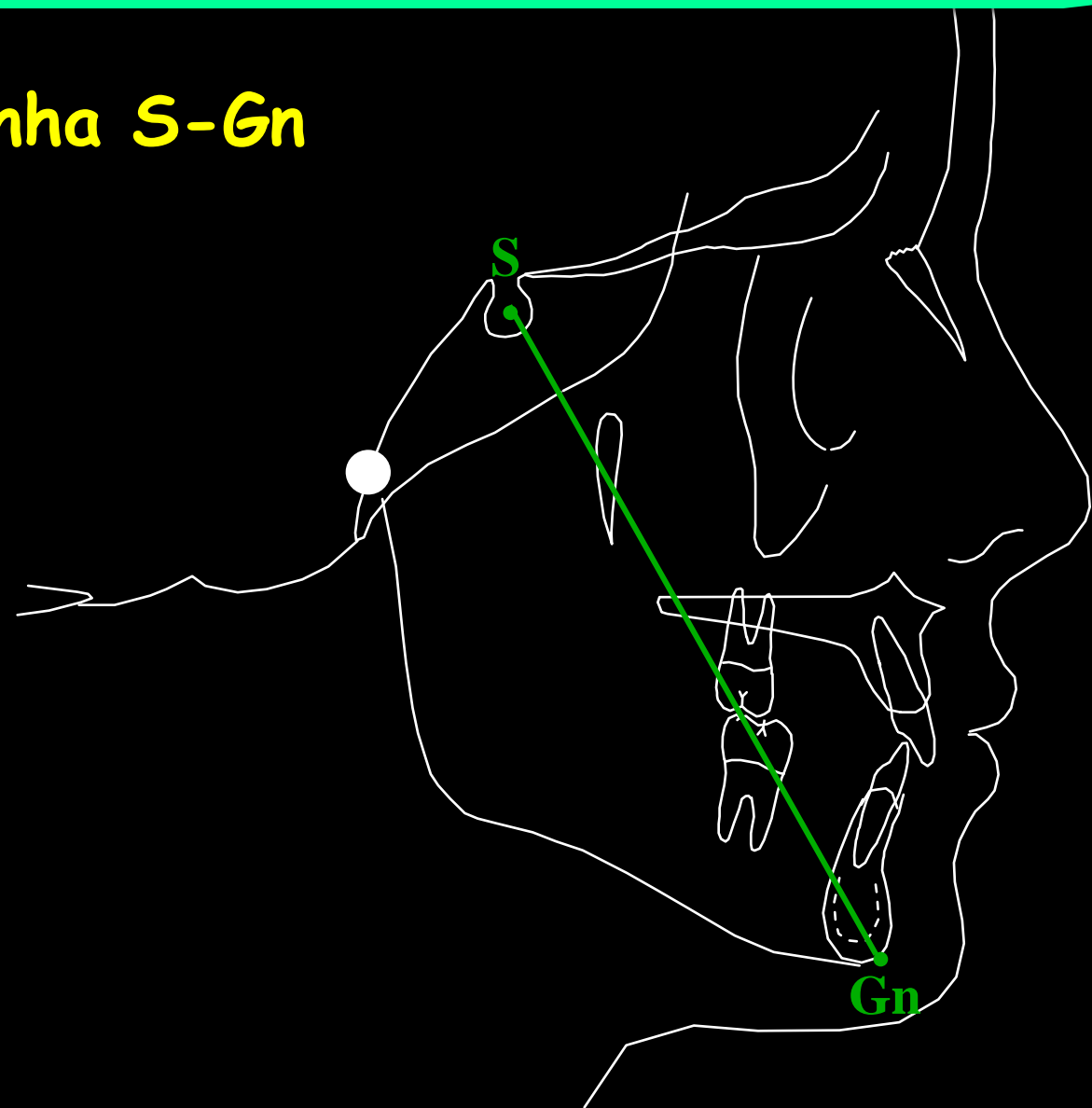
Linhas e Planos Cefalométricos

Linha S-Gn : Sela-Gnátio

União dos pontos S e Gn.

Linhas e Planos Cefalométricos

Linha S-Gn



Linhas e Planos Cefalométricos

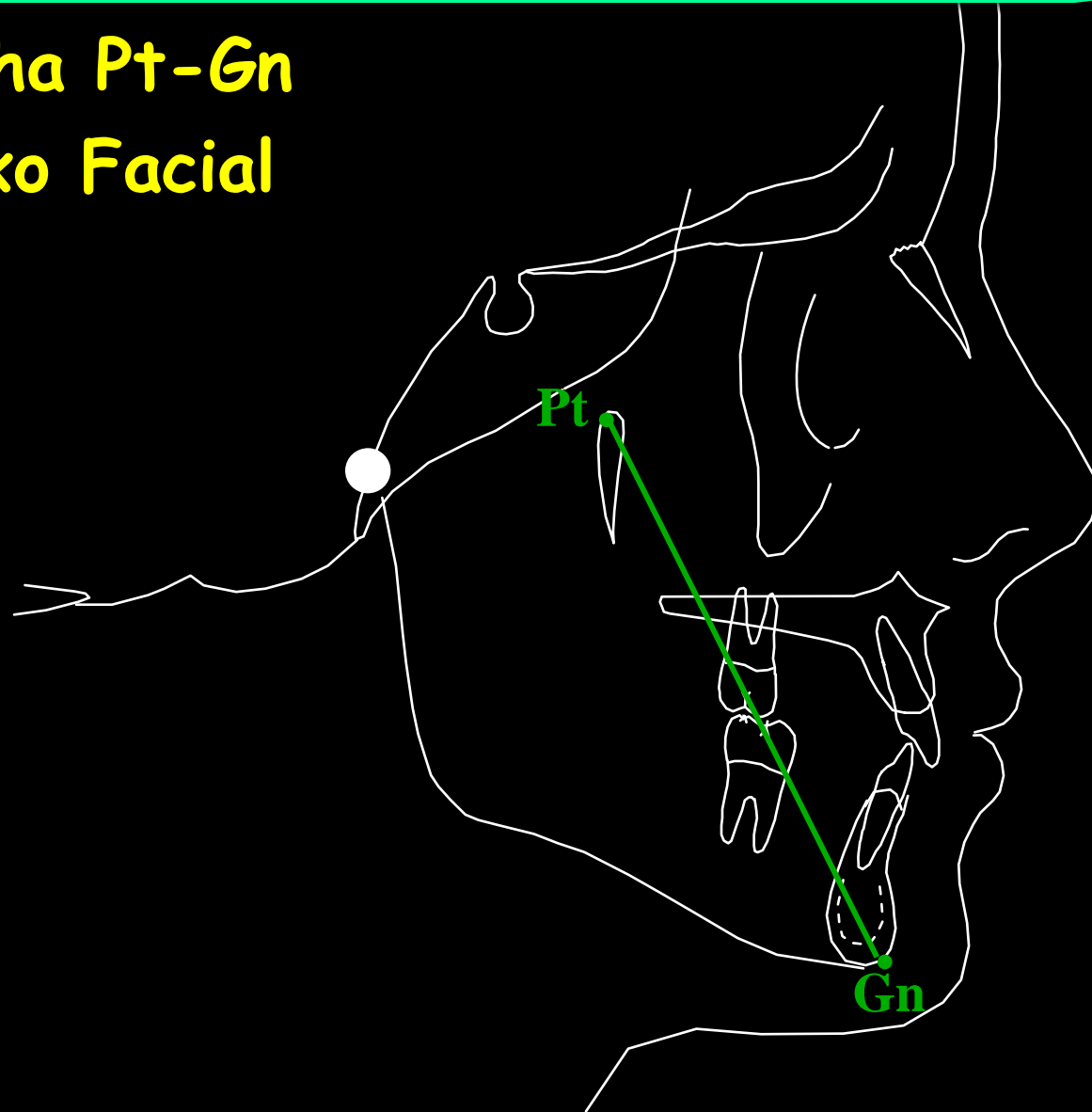
Linha Pt-Gn : Eixo Facial

União dos pontos Pt e Gn.

Linhas e Planos Cefalométricos

Linha Pt-Gn

Eixo Facial



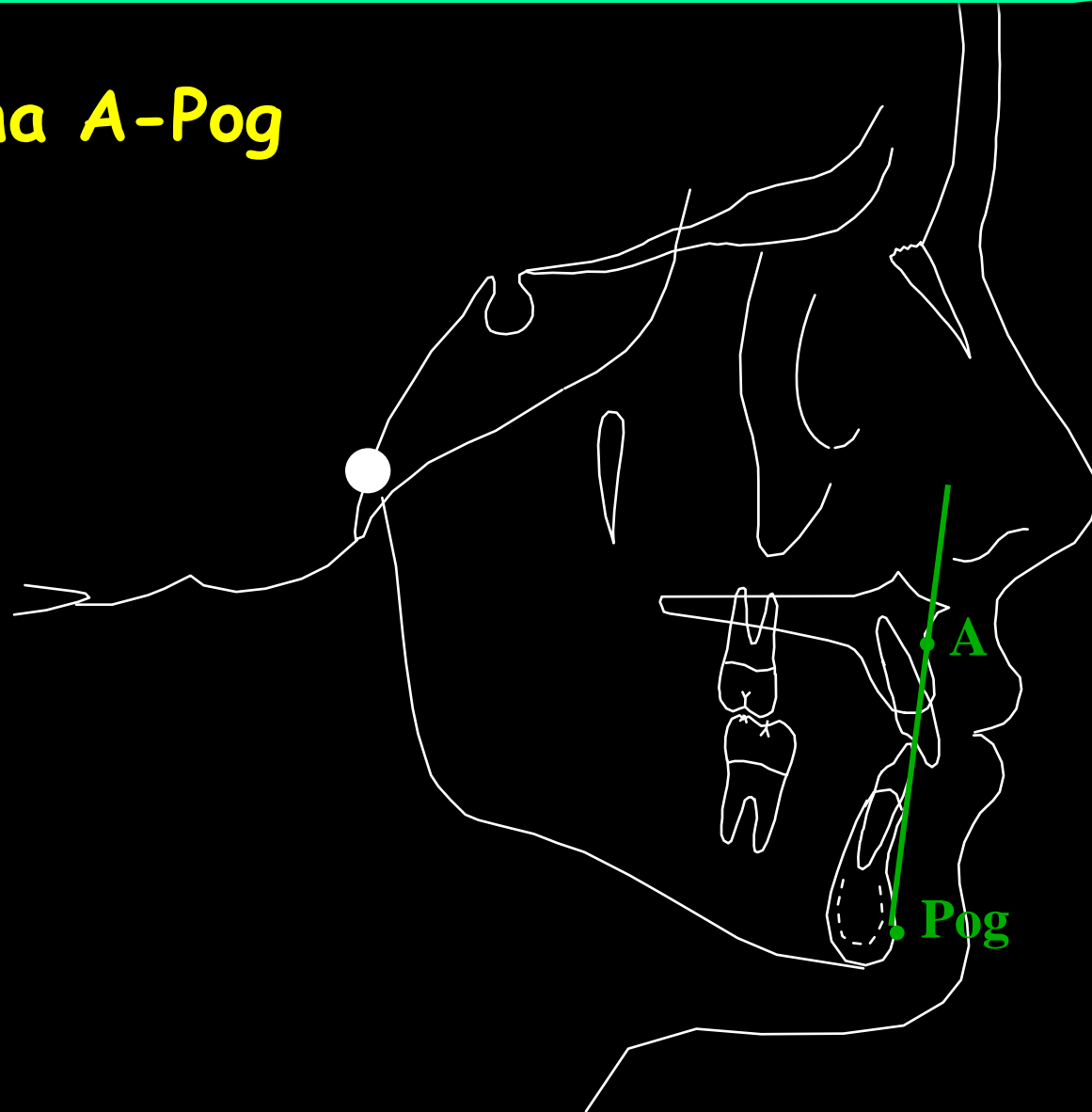Linhas e Planos Cefalométricos

Linha A-Pog: linha A-pogônio

União dos pontos A e Pog.

Linhas e Planos Cefalométricos

Linha A-Pog



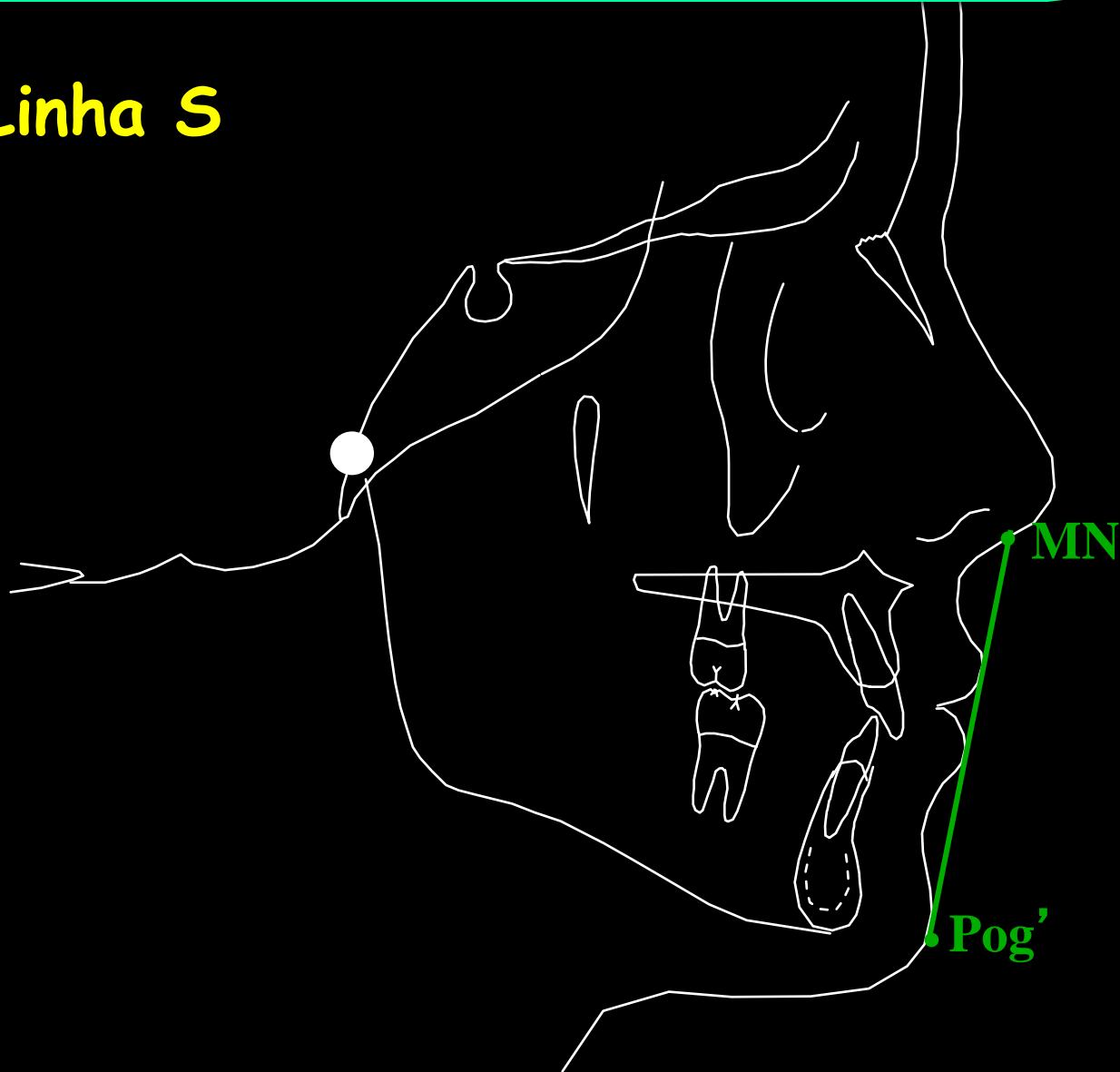
Linhas e Planos Cefalométricos

Linha S de Steiner

Linha traçada do ponto situado no meio da borda inferior do nariz (MN) e tangente ao mento (Pog').

Linhas e Planos Cefalométricos

Linha S



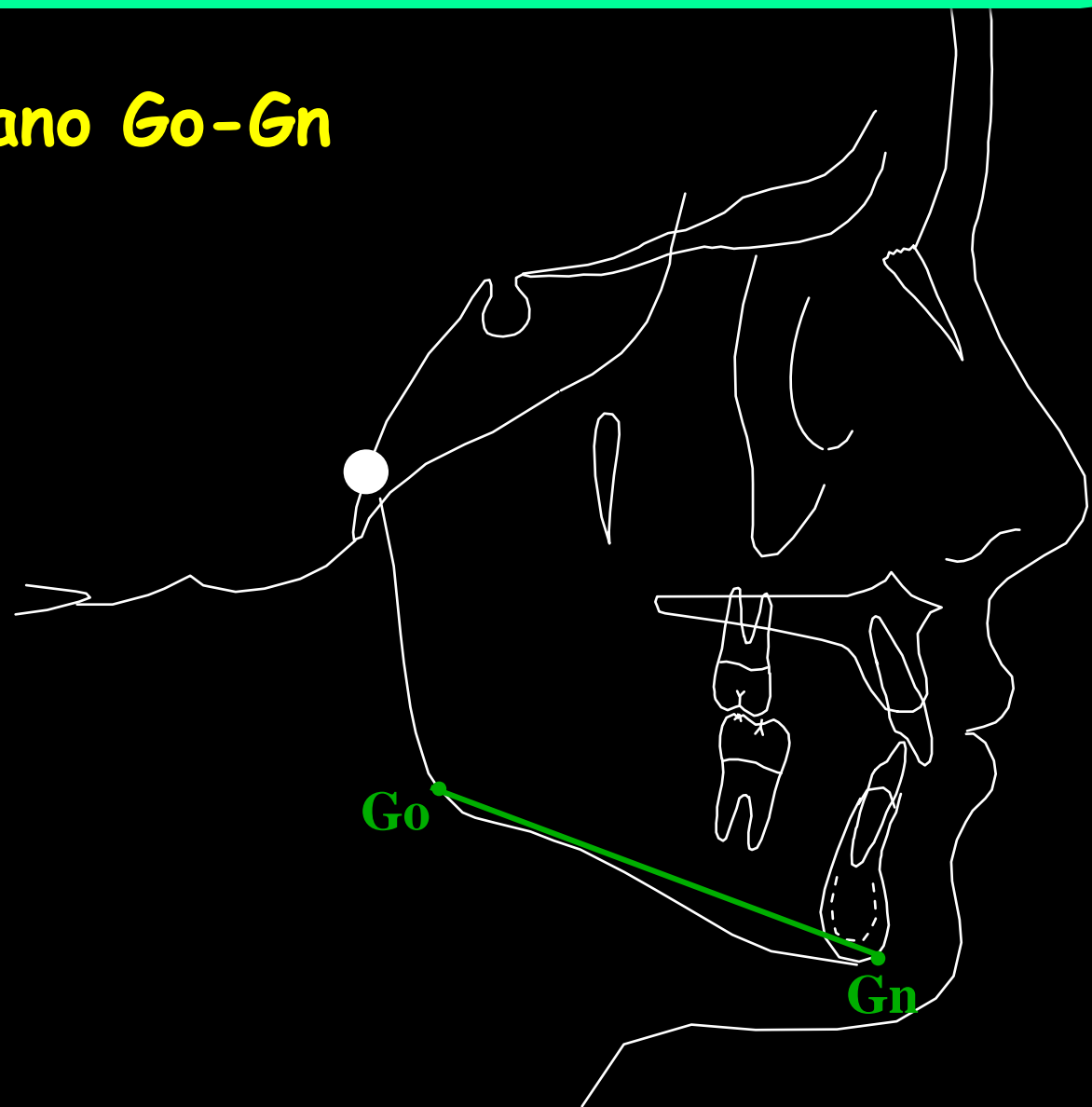
Linhas e Planos Cefalométricos

Plano $Go-Gn$: Plano Mandibular de Steiner

Obtido pela união dos pontos Go e Gn .

Linhas e Planos Cefalométricos

Plano Go-Gn



Linhas e Planos Cefalométricos

Plano Horizontal de Frankfort

Obtido pela união dos pontos Po e Or .

Linhas e Planos Cefalométricos

Plano Horizontal de Frankfort

