

# **Semiologia e saúde da criança:**

**Material pedagógico de apoio:**

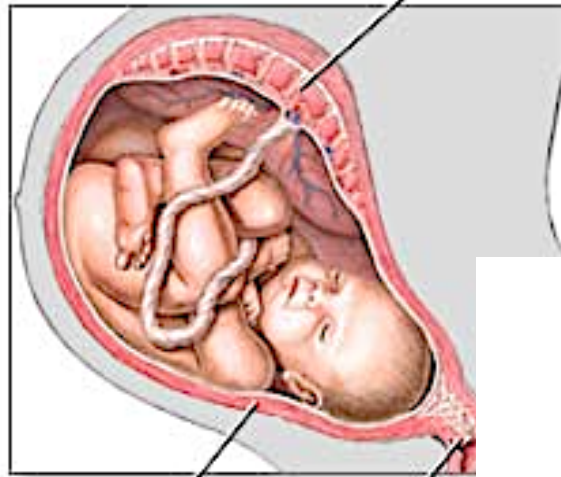
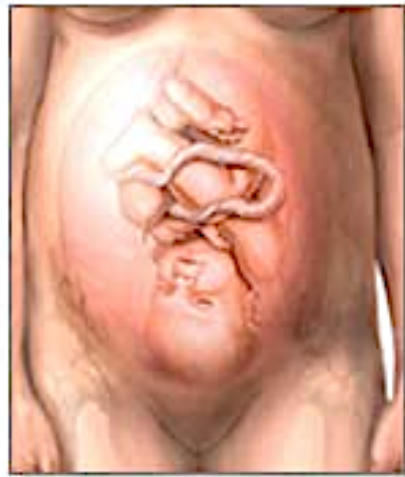

# Exame físico especial

Cabeça, pescoço, tórax  
(respiratório)

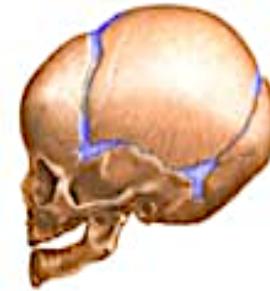

# Anatomía normal a término (a las 40 semanas)

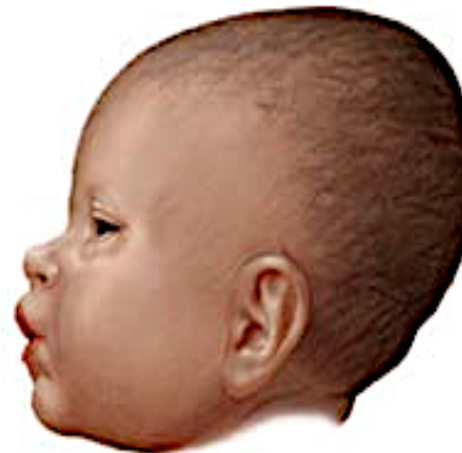

Útero Cuello ute

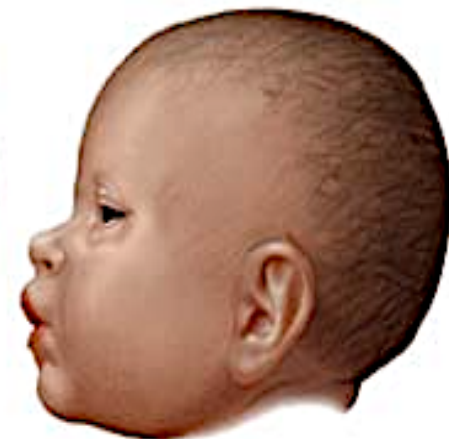Placenta



Las fontanelas se indican en color azul

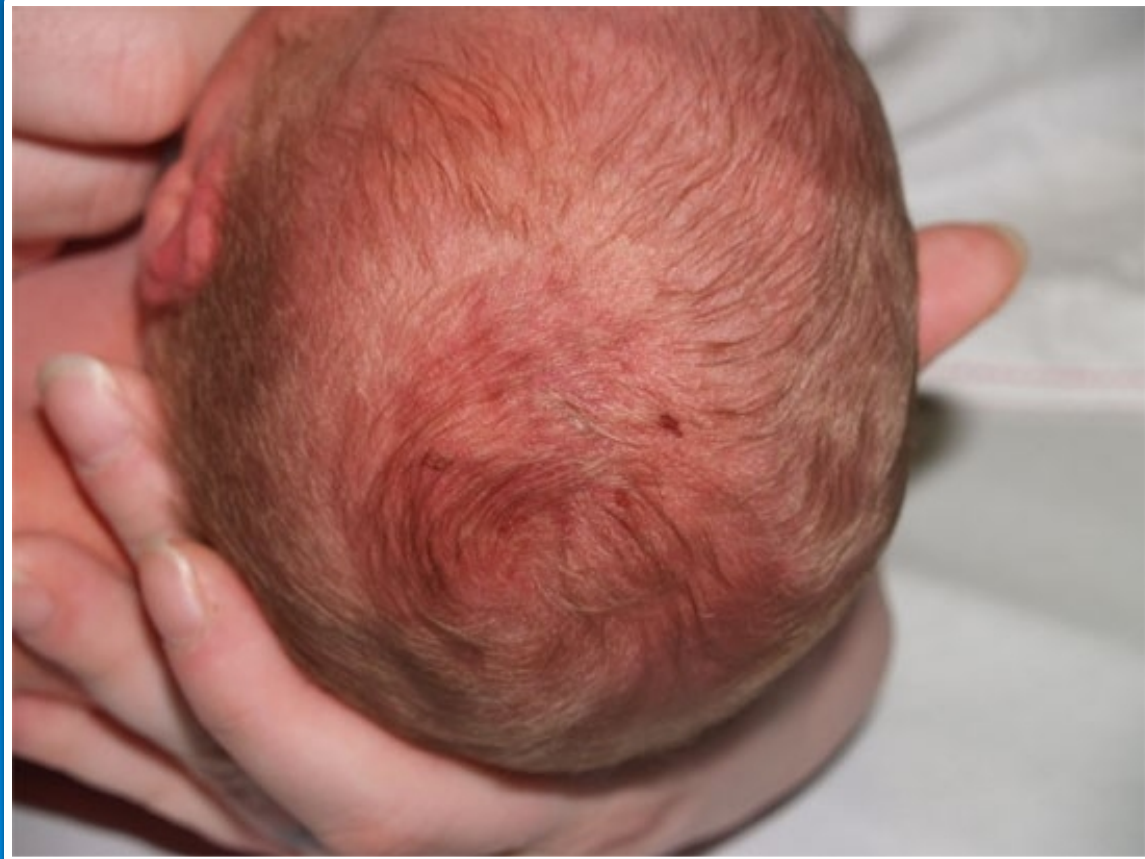

Minutos después del nacimiento



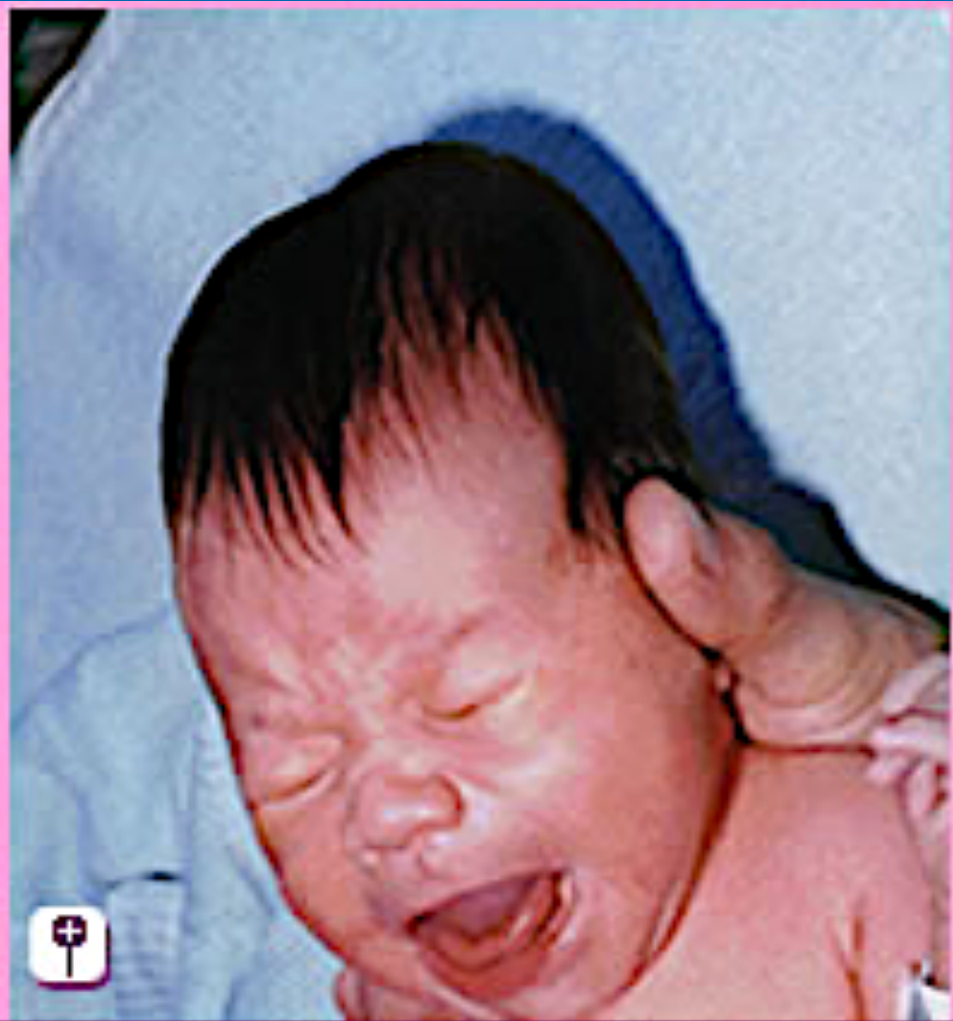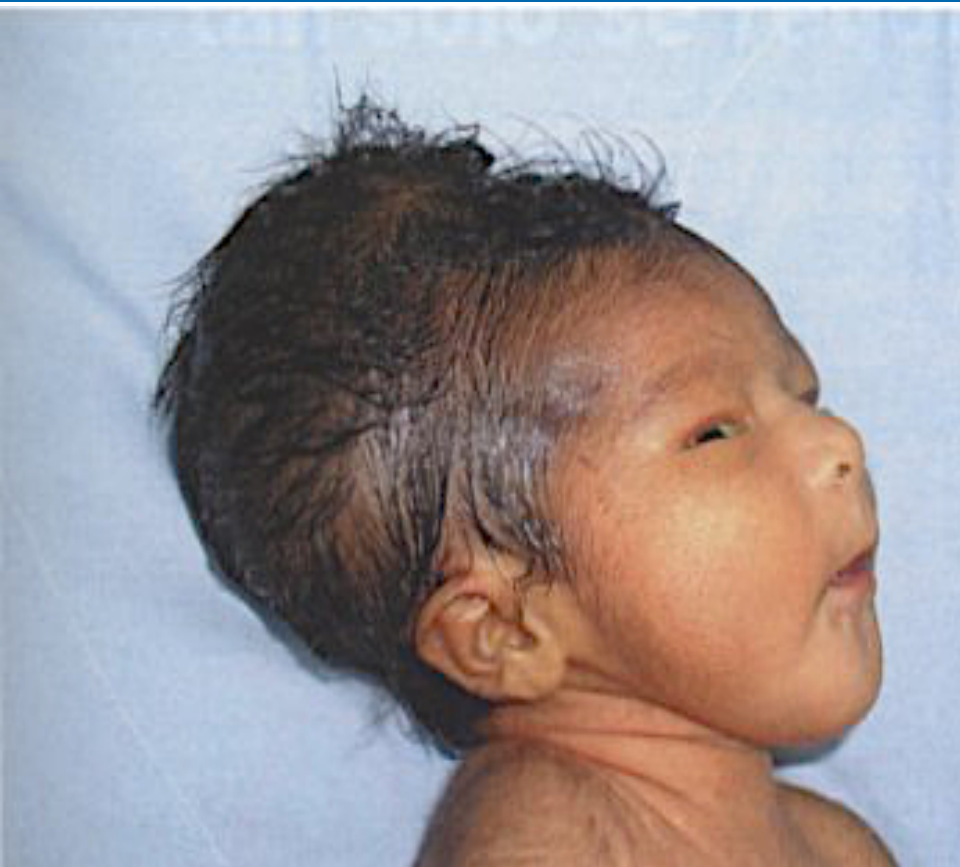Después de 24 horas





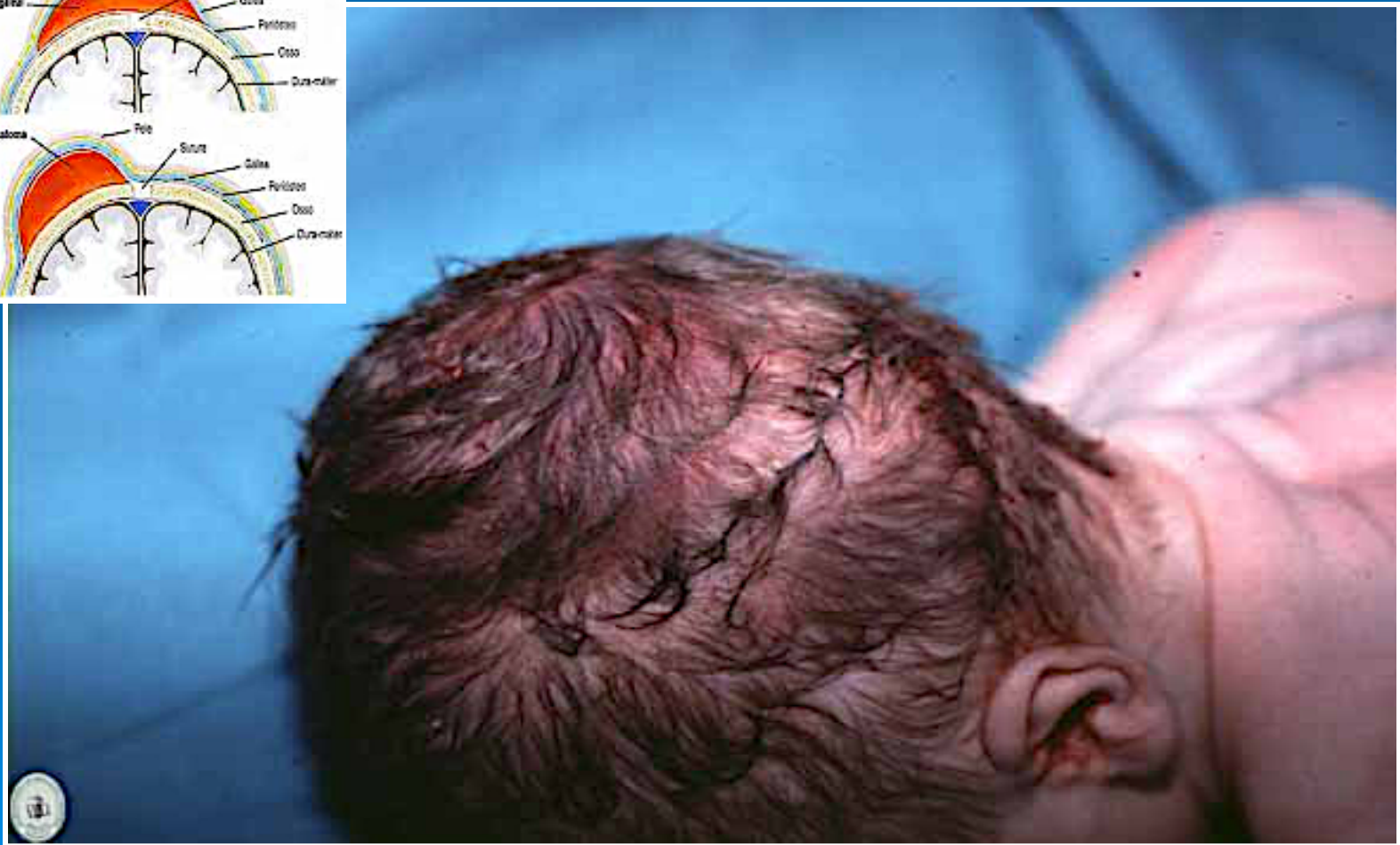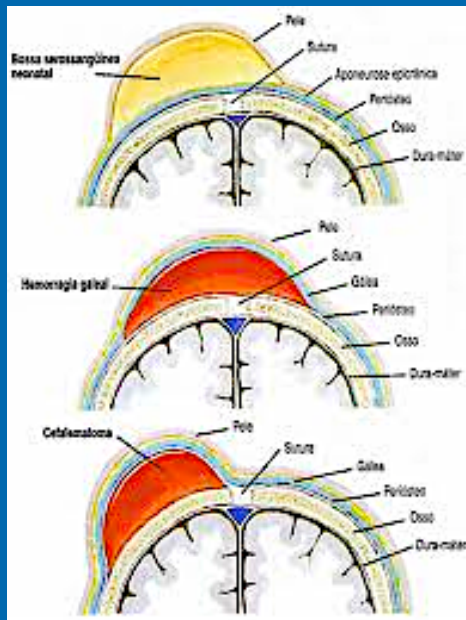


# Cefalohematoma

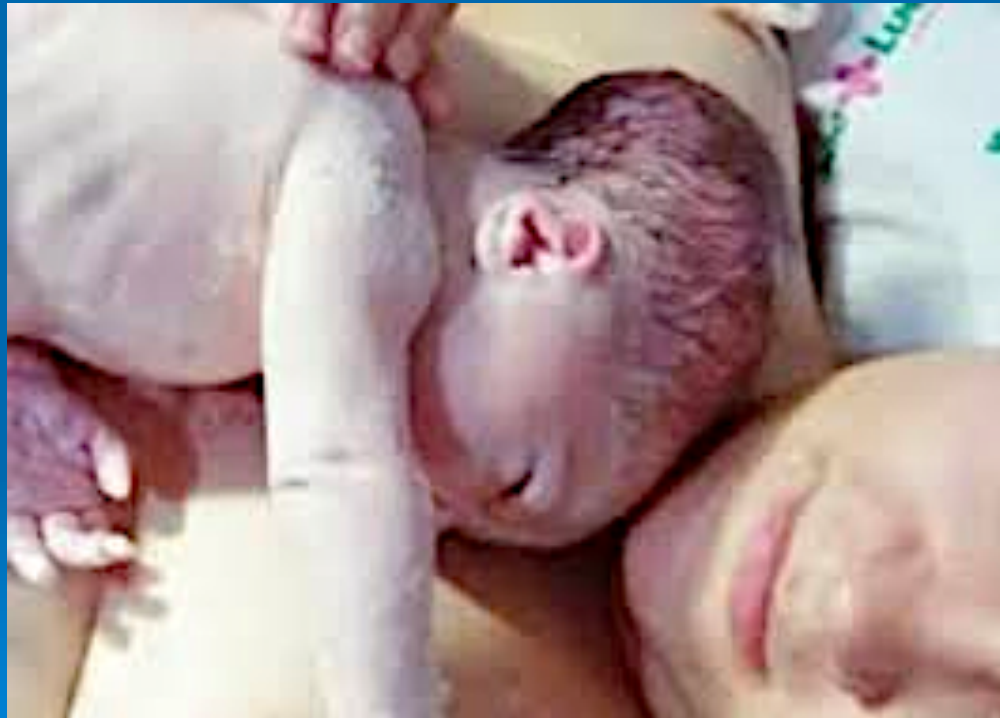

Bebê com cefalohematoma

# Cefalohematoma

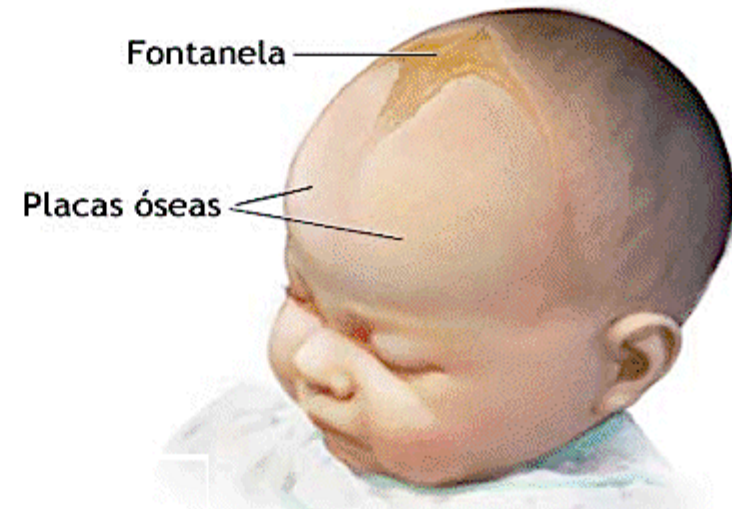


# Bossa

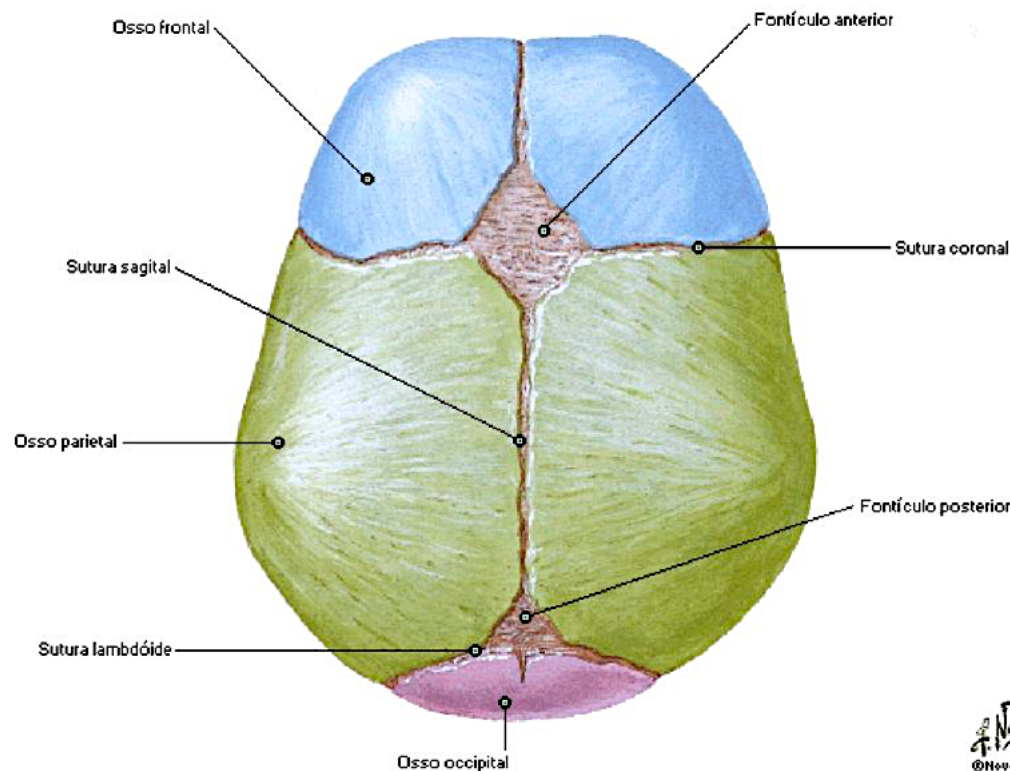





# Suturas e Fontanelas



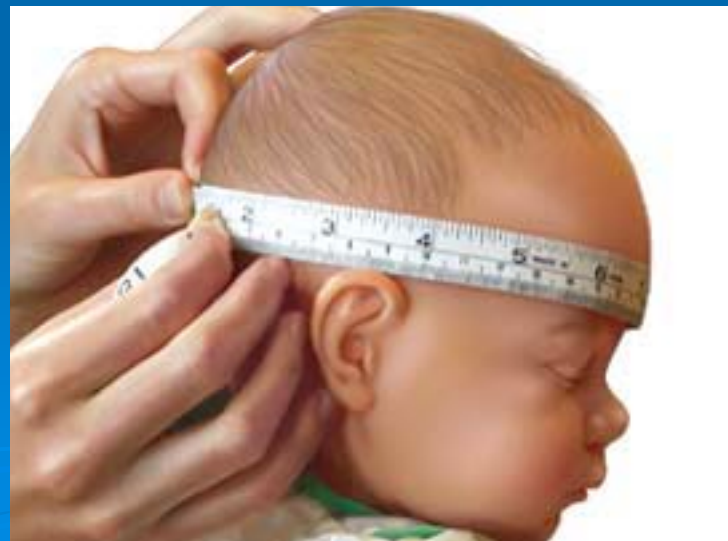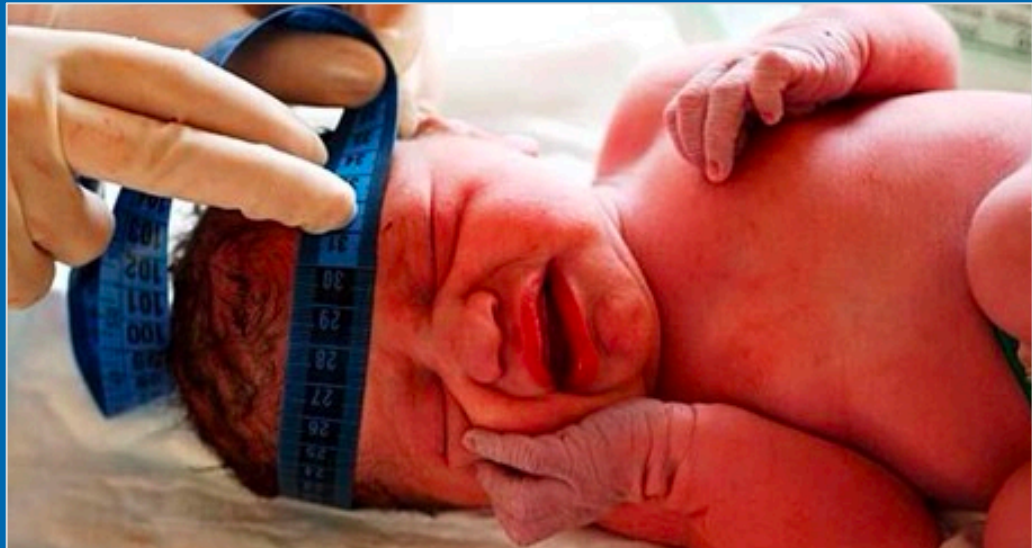**Crânio de um Recém-nascido**  
Vista Superior



# Crânio



# Perímetro Craniano

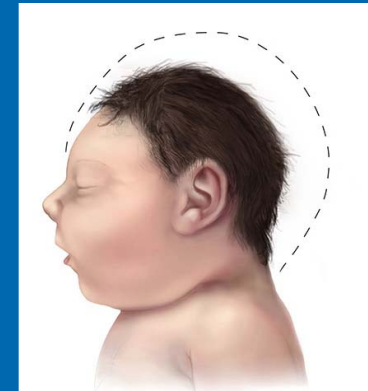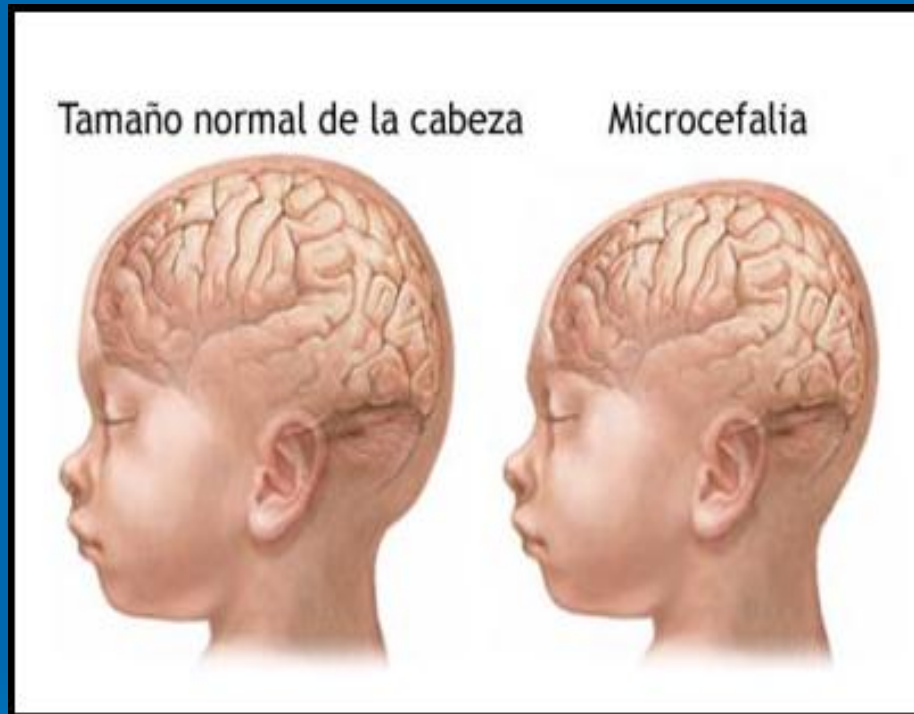


HC Criança

Departamento de Puericultura e Pediatria – FMRP USP



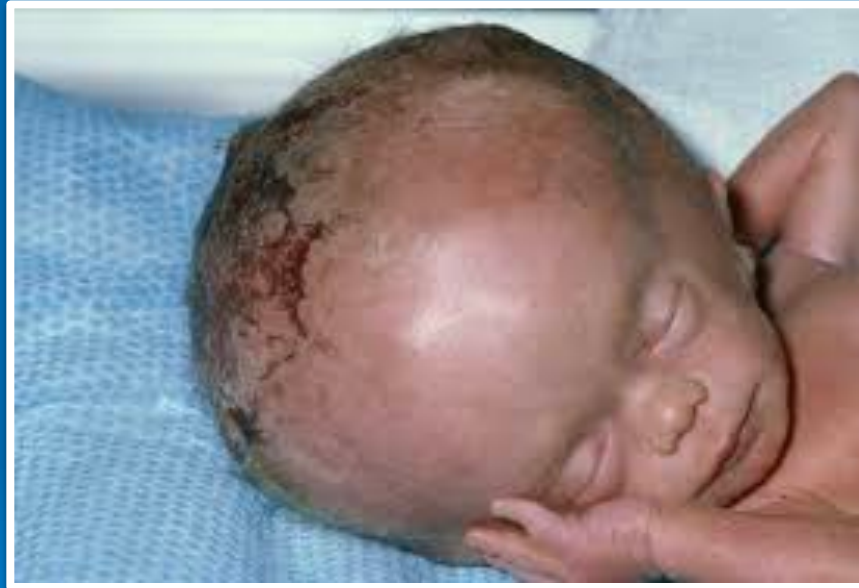# Microcefalia



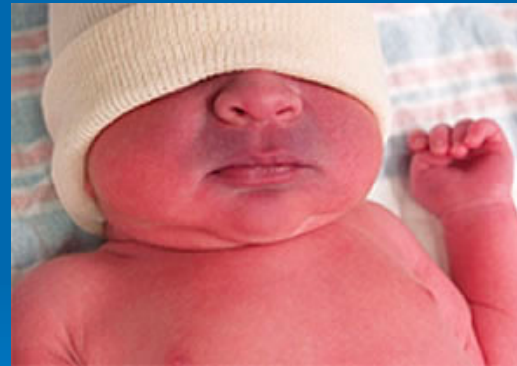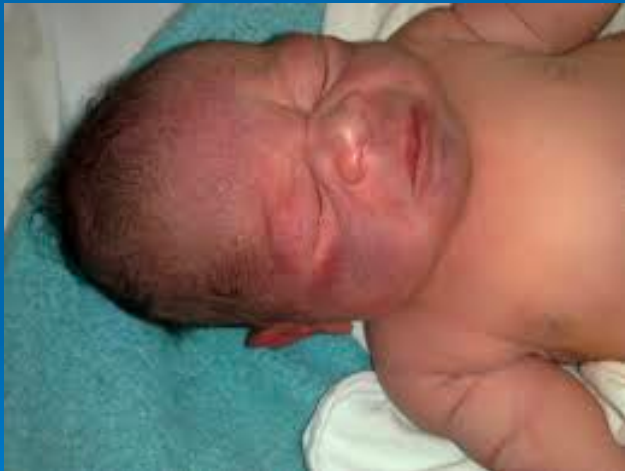- $\leq 31,9\text{cm}$  para meninos
- $\leq 31,5\text{cm}$  para meninas
- ( $< 2$  desvios-padrão)



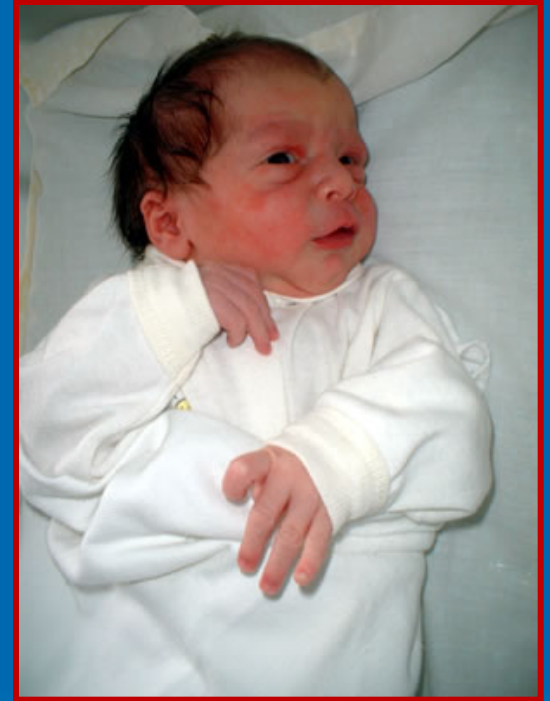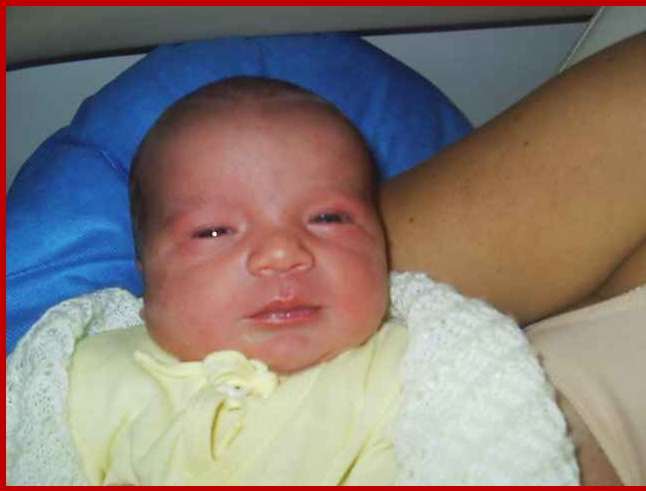# Macrocefalia

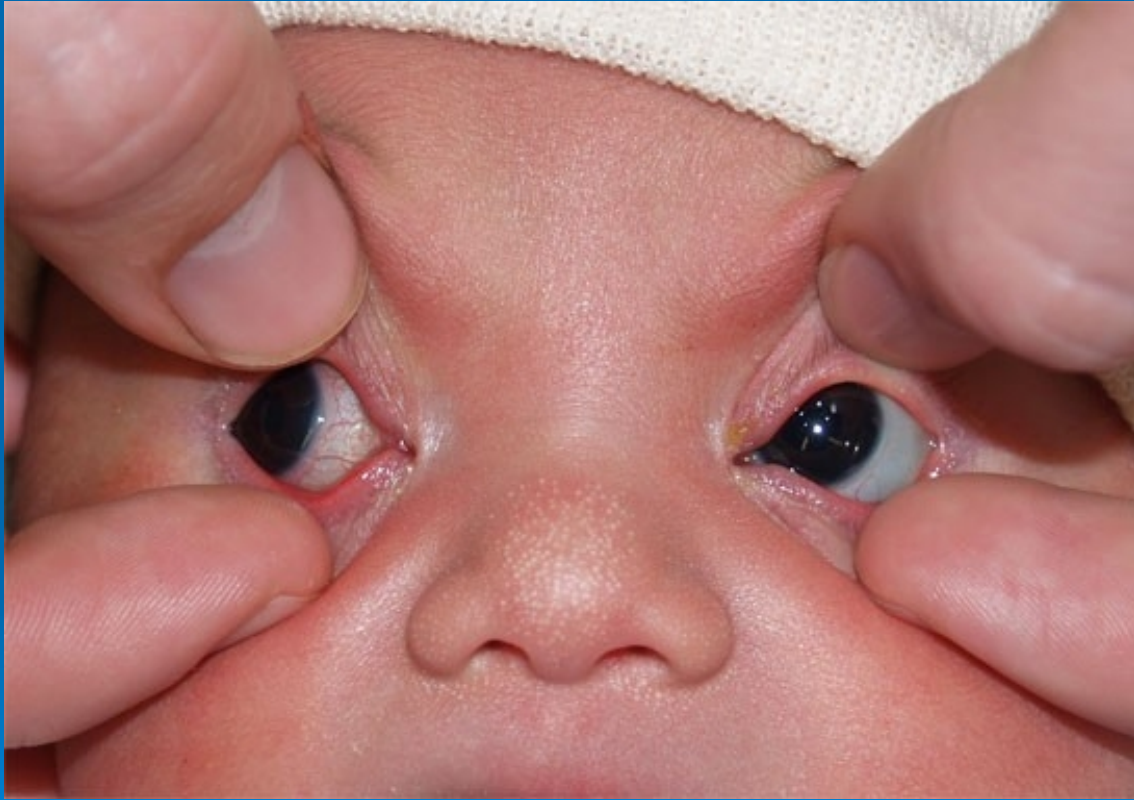

## ➤ Mascara cianótica



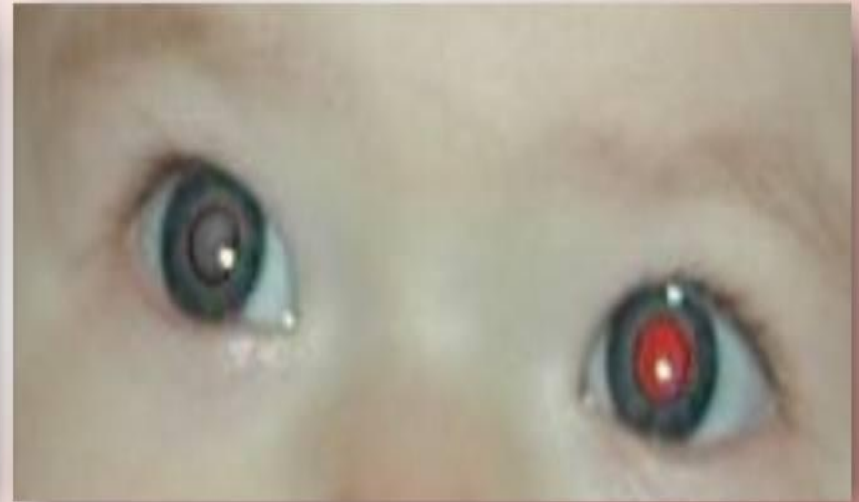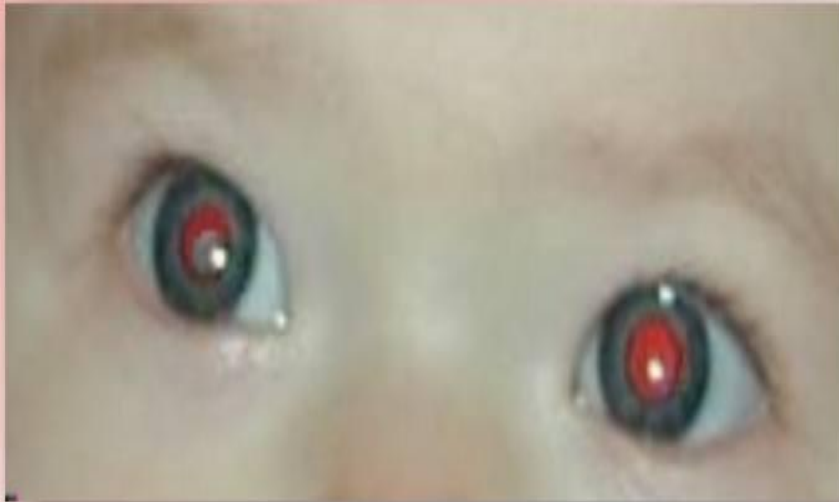# Olhos





# Teste do olhinho

ANORMAL

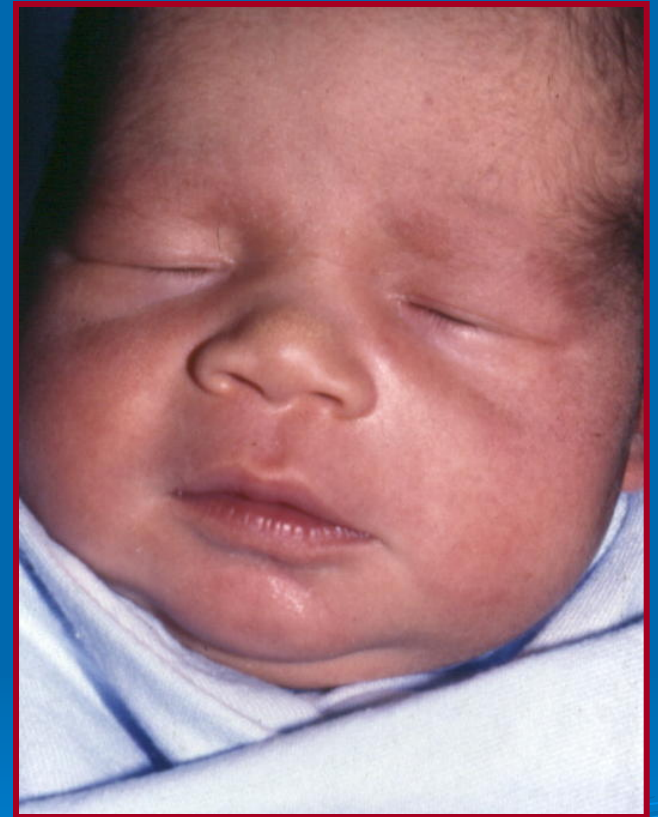
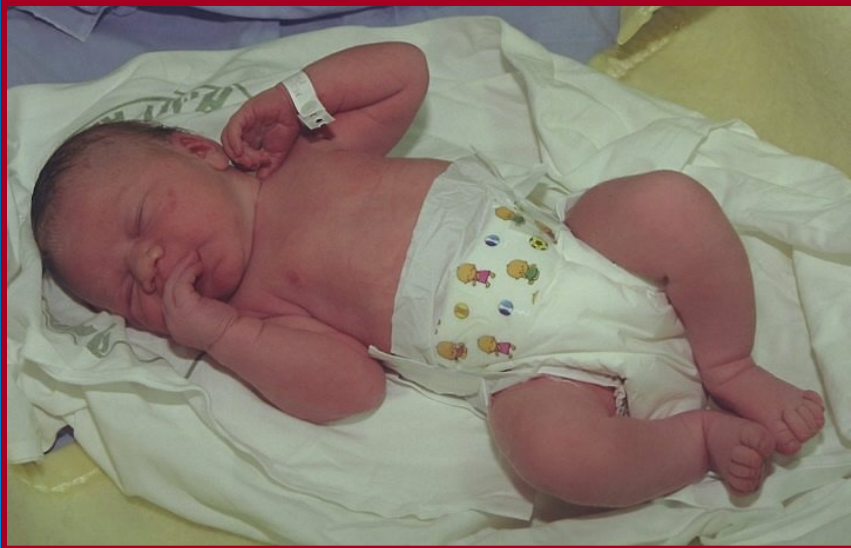
Reflexo vermelho  
duvidoso no olho direito

Reflexo vermelho  
ausente no olho direito

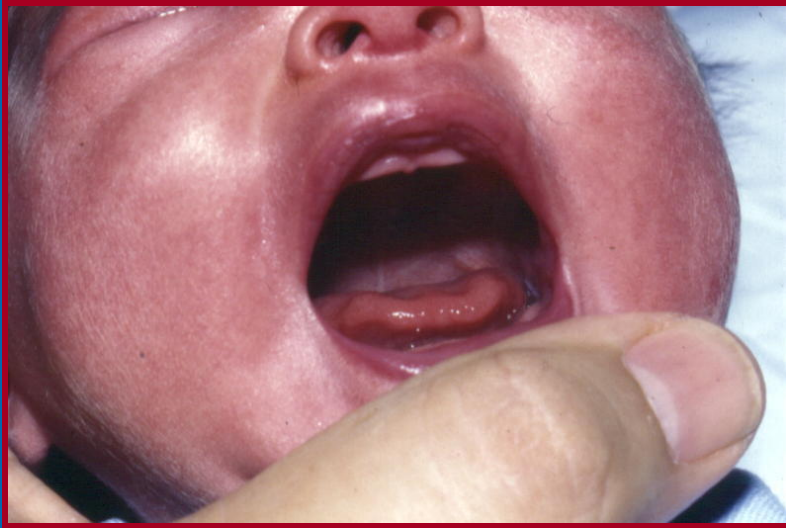

# Nariz

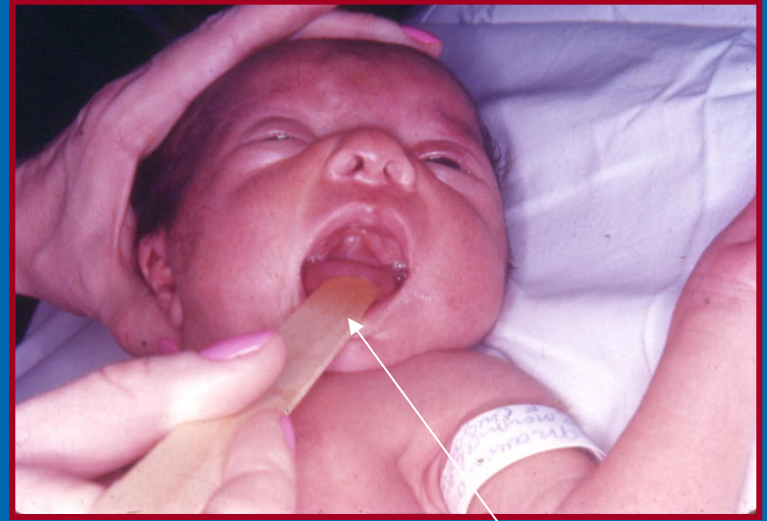

Narinas Pérvias –  
Sono Tranquilo.

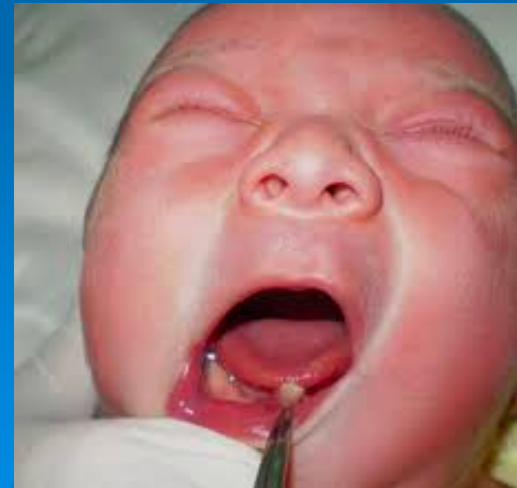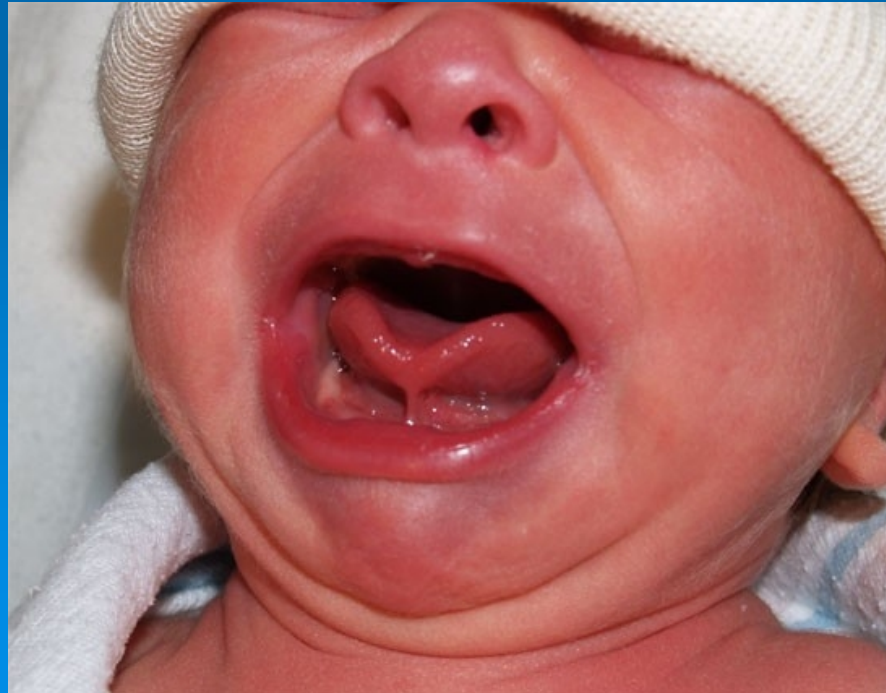# Cavidade Oral



**Técnica de Abertura**



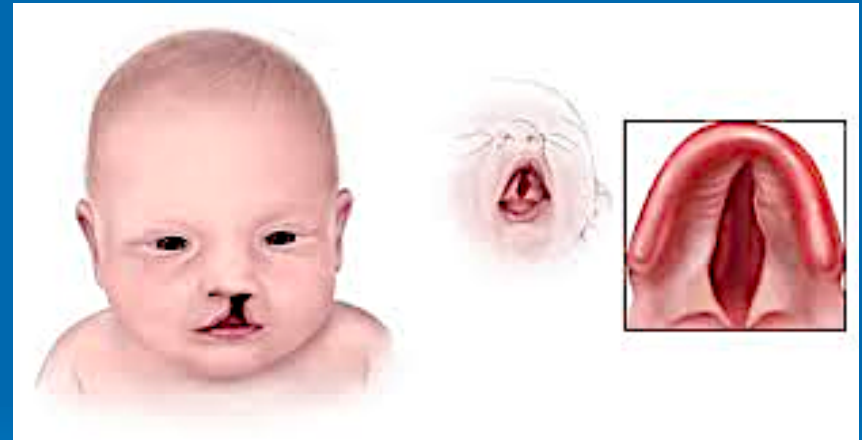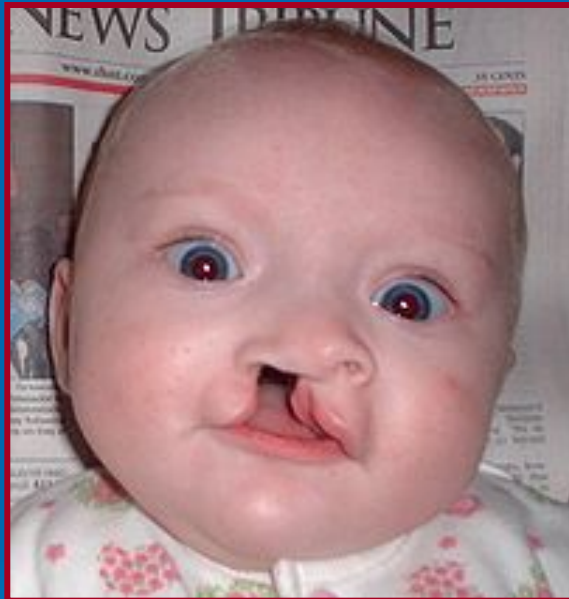**Pérolas de Epstein**



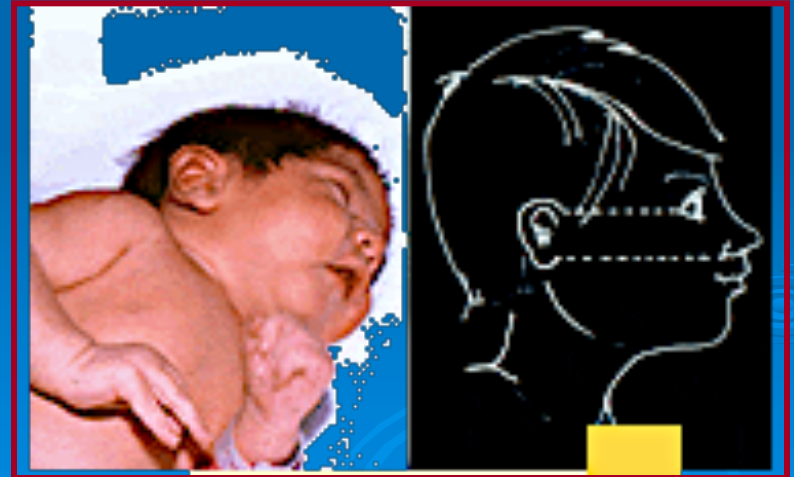
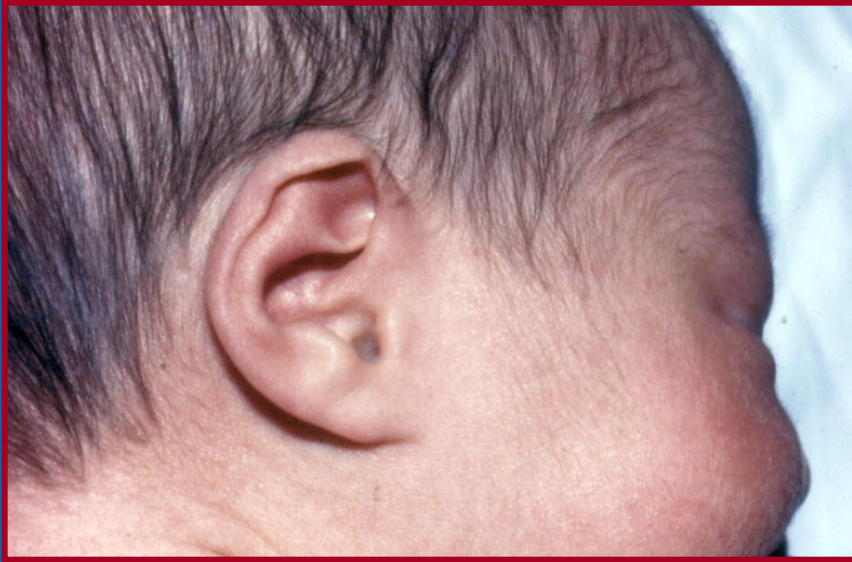
# Cavidade Oral

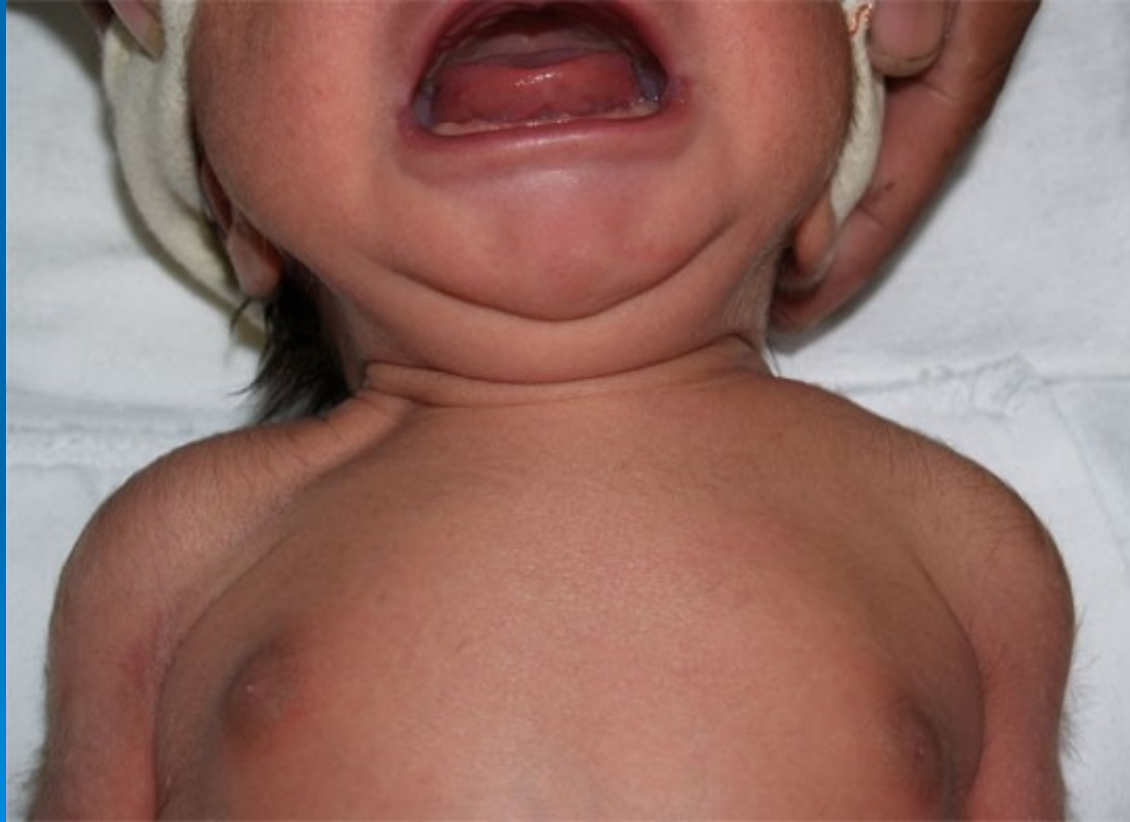## Fenda Palatina e Lábio Leporino



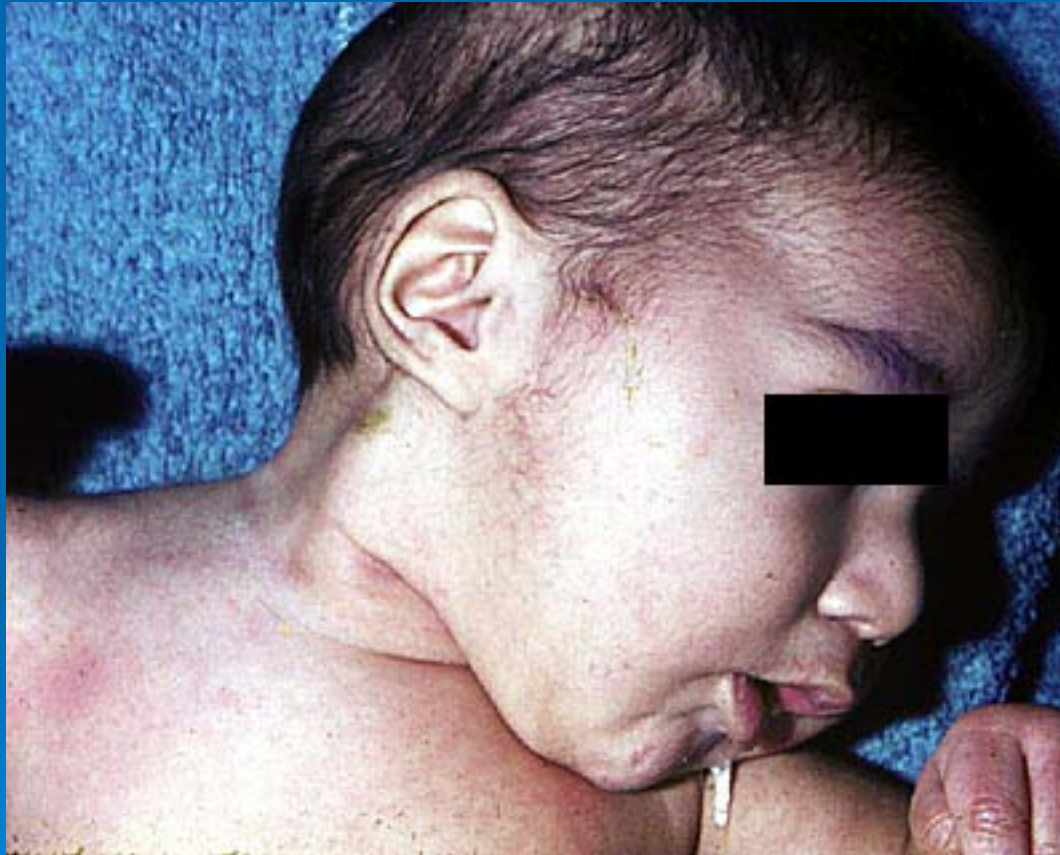# Pavilhão Auricular



# Pescoço

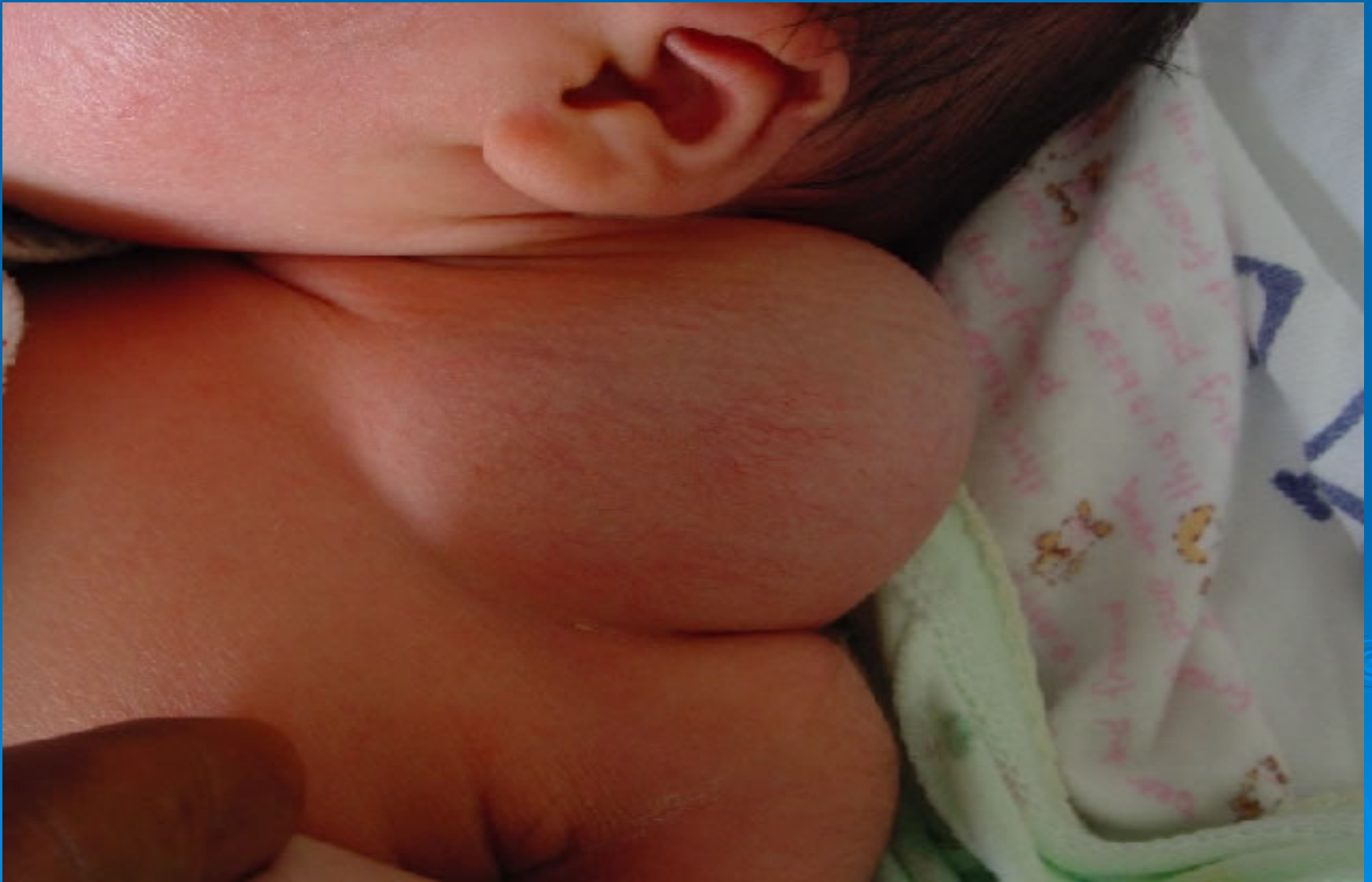

# Torcicolo congênito

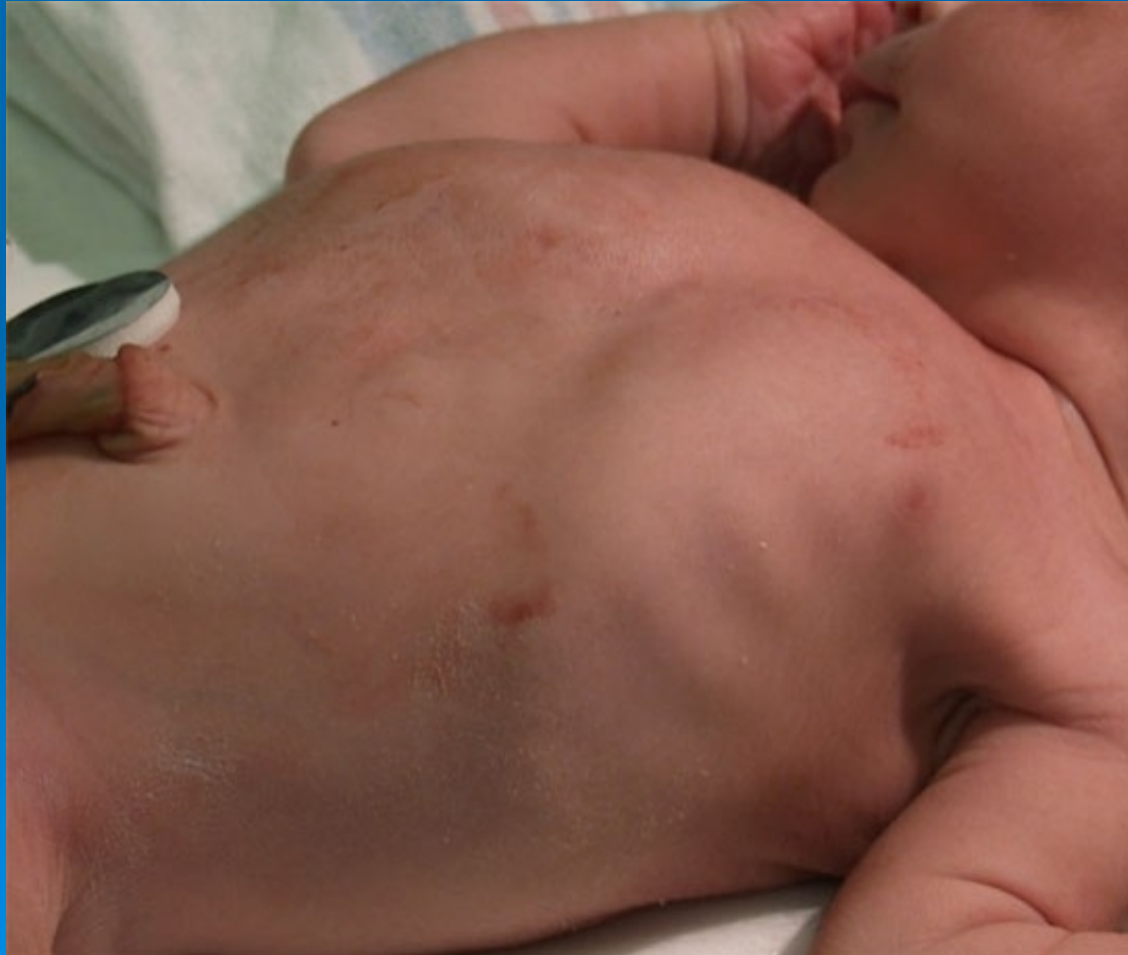



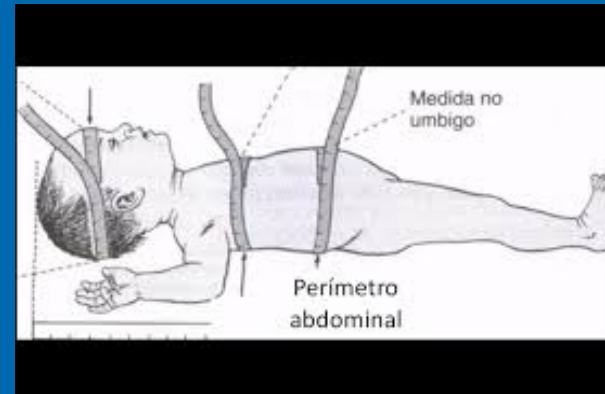
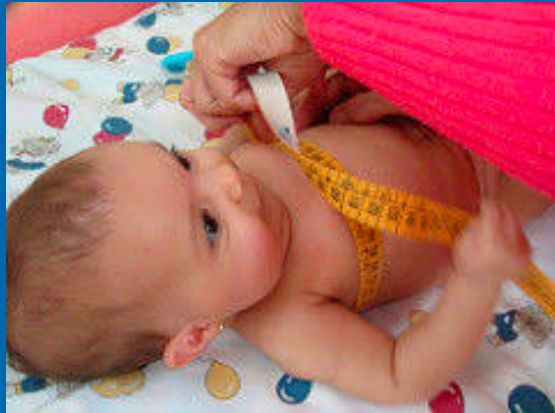# Higroma cístico



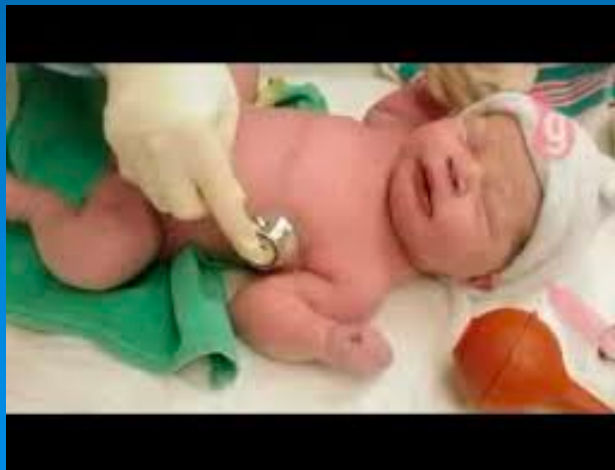# TORAX



# Perímetro Torácico



# Percussão e Ausculta





# Inspeção dinâmica

## Desconforto respiratório ?

