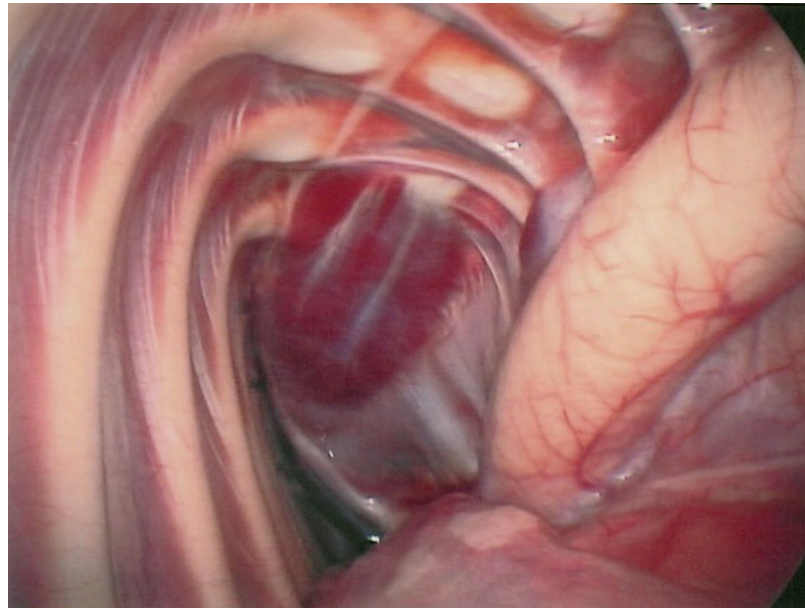


Acessos a cavidade torácica de grandes animais



André L. do V. De Zoppa
Prof. Dr. do Depto. de Cirurgia
FMVZ/USP
alzoppa@usp.br

Formas de acesso

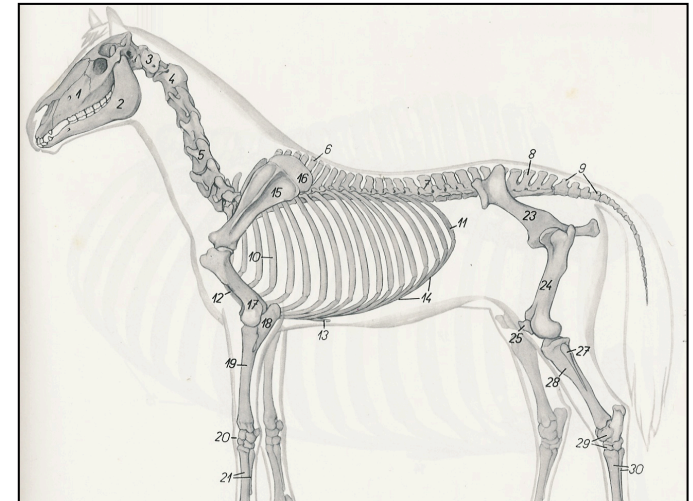
- Toracocentese
- Toracotomia
- Toracoscopia
- Cirurgia torácica vídeo-assistida (VATS)

Toracocentese

- Drenagem torácica
- Indicações
 - efusão pleural
 - hemotórax
 - pleurísias
 - pleuropneumonias
 - pneumotórax

Toracocentese: Técnica

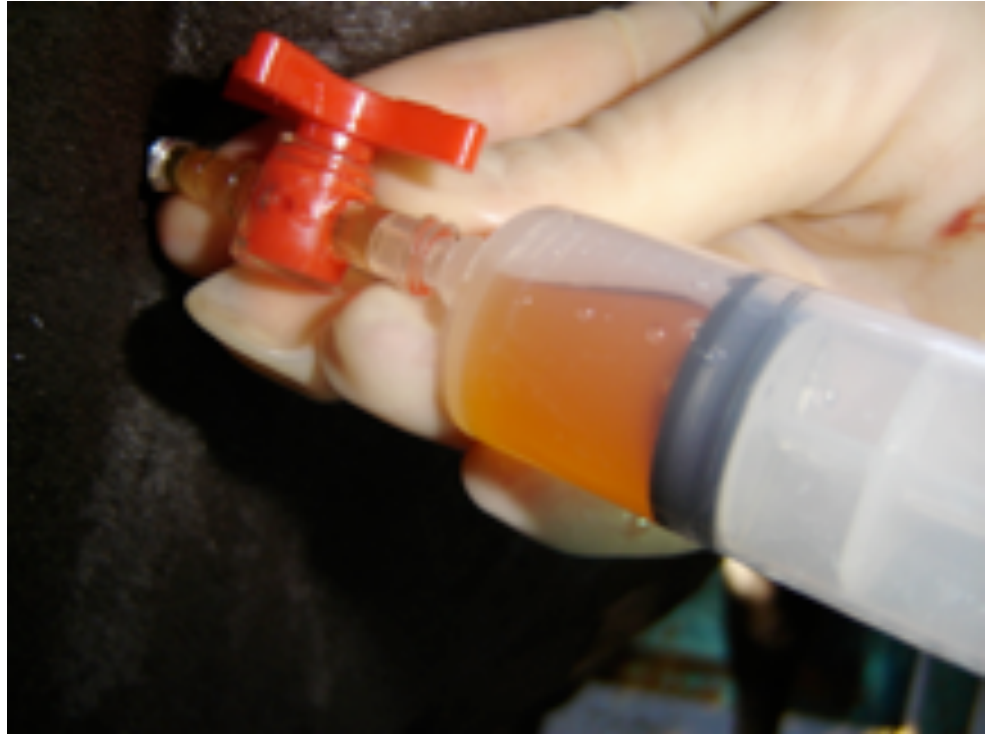- Hemitórax direito
 - Sexto ou sétimo espaço intercostal
 - Nível da articulação escapulo-umeral
- Hemitórax esquerdo
 - Oitavo ou nono espaço intercostal
 - 2,5 a 5,0 cm acima da região do olécrano

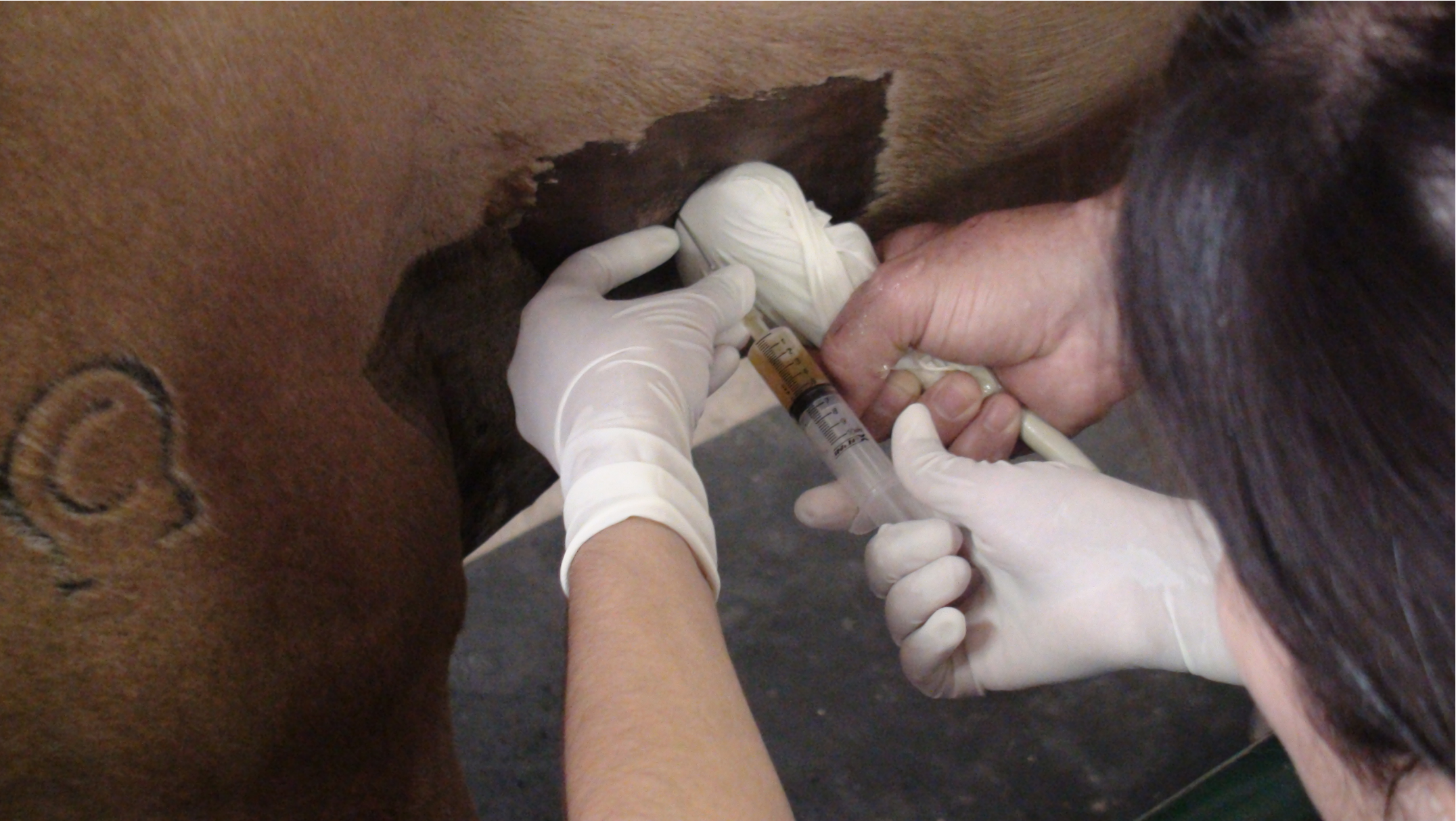

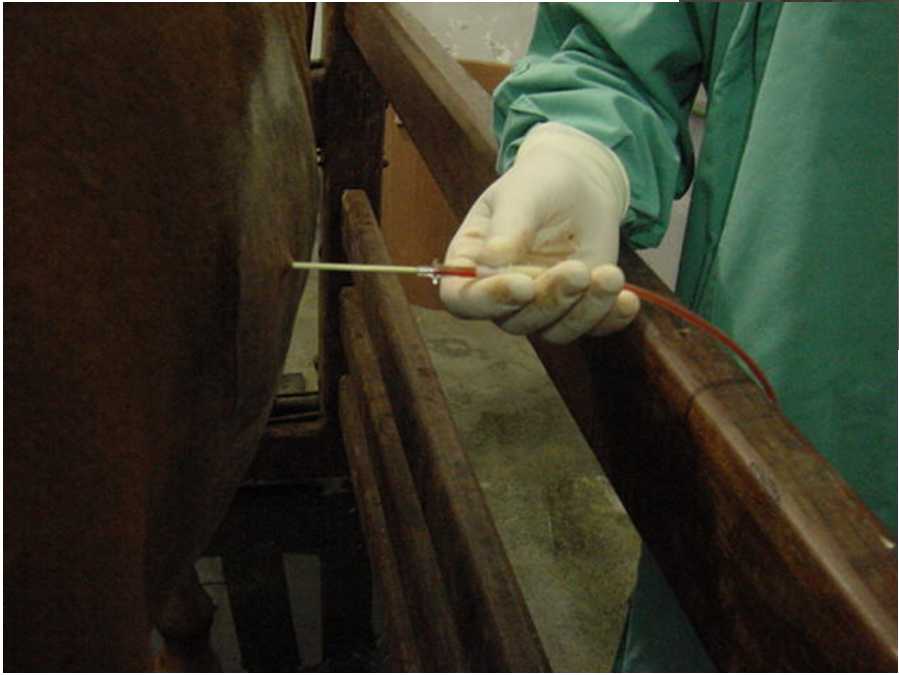OBS: guiada por Ultrassom

Toracocentese

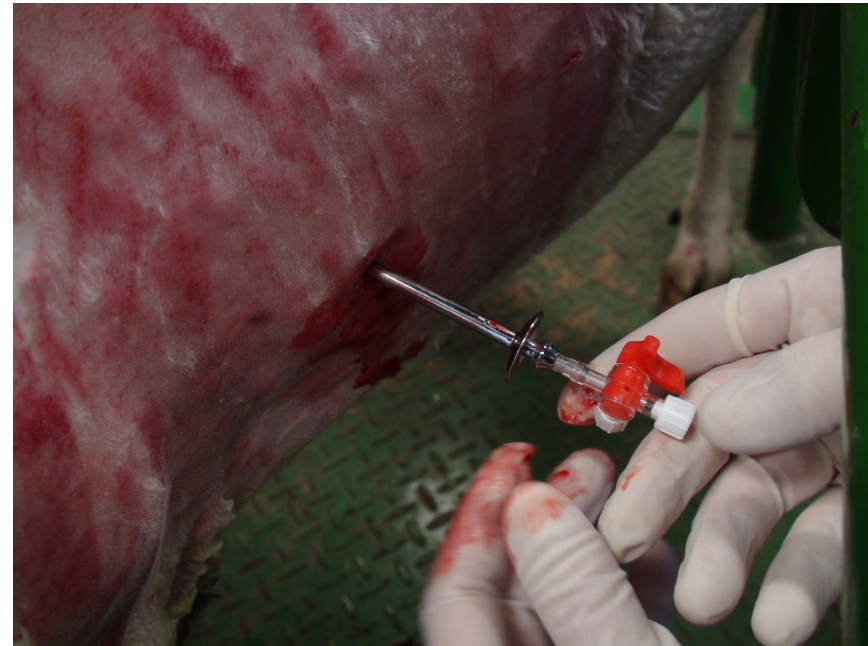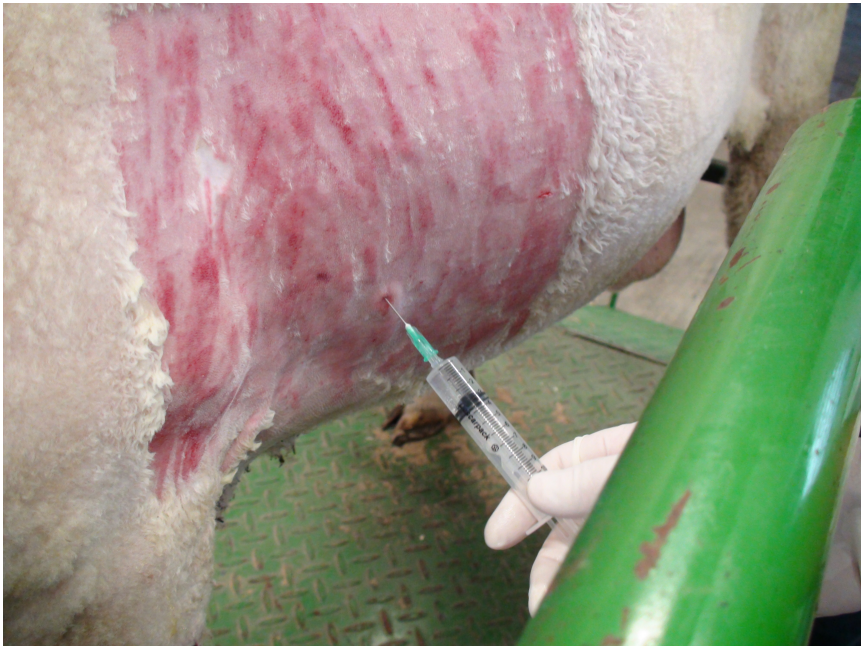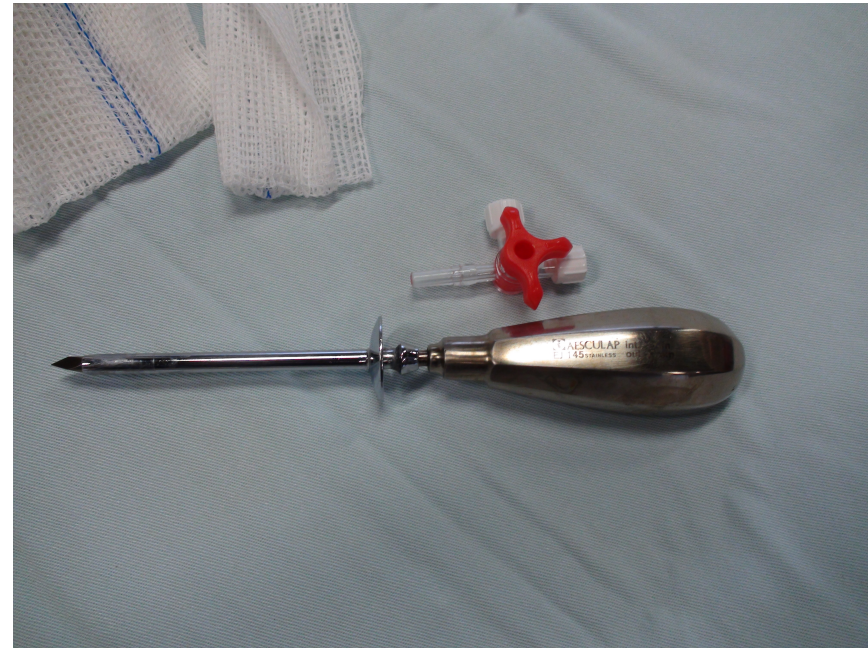- procedimento emergencial (hemotórax)
- acesso: EIC / ultrassom
- anestesia local infiltrativa
- incisão de pele cranial à costela
- introdução do cateter
- avaliação da efetividade do procedimento
 - calibre do material
 - volume drenado
 - posicionamento do cateter
 - dreno
 - toracoscopia





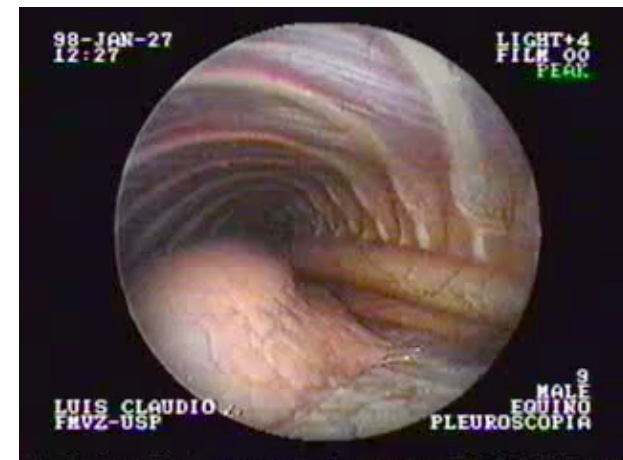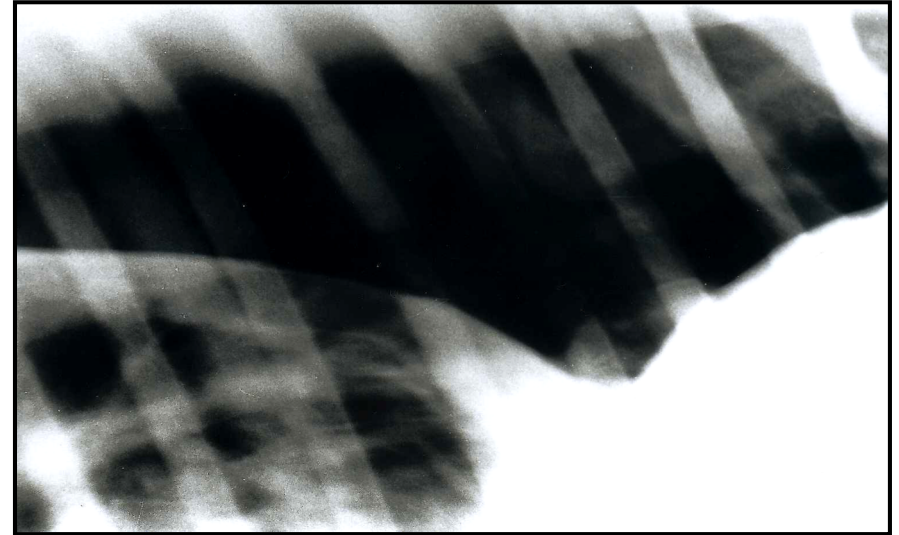






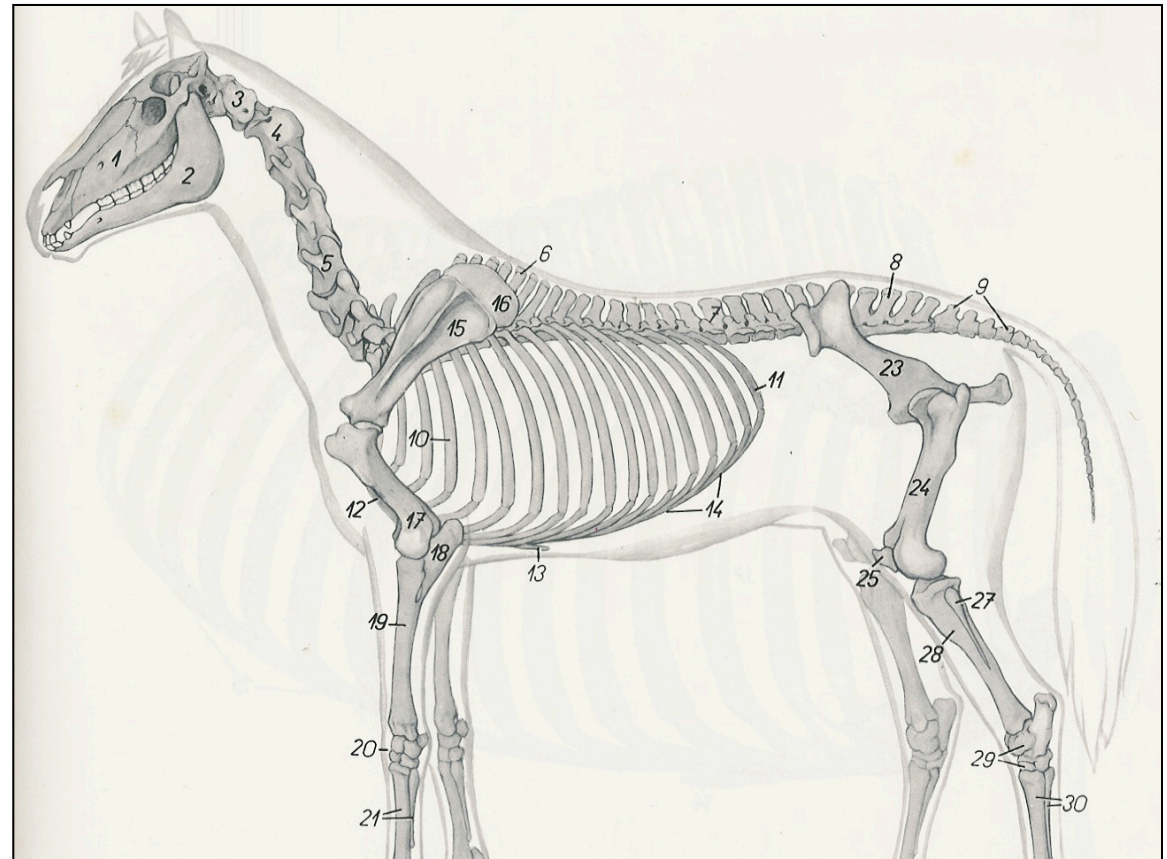
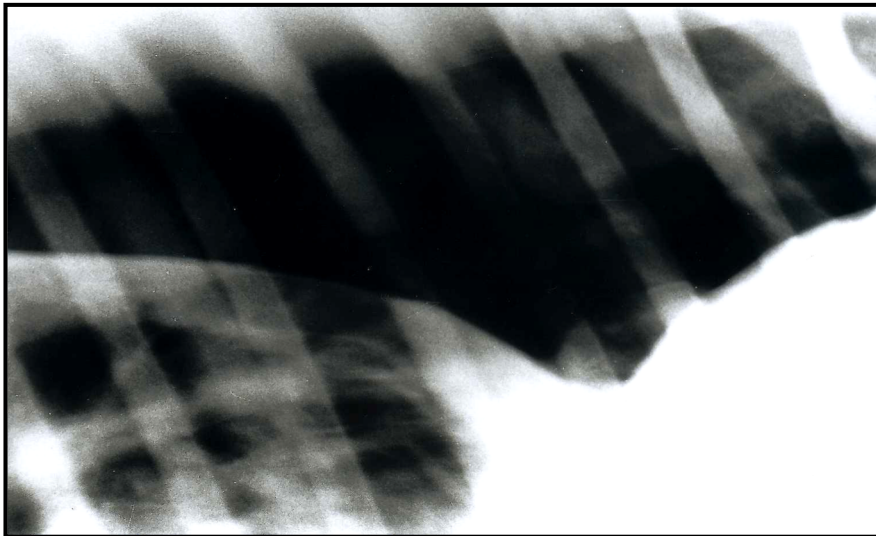
Pneumotórax: toracocentese

- Aspiração
 - seringa de 60 ml
 - aspirador cirúrgico
- Drenagem torácica
 - agulha
 - Cateter
 - Válvula de Heimlich



Pneumotórax: toracocentese

- Localização e posicionamento
 - dorsal
 - Entre 12^a e 15^a costelas

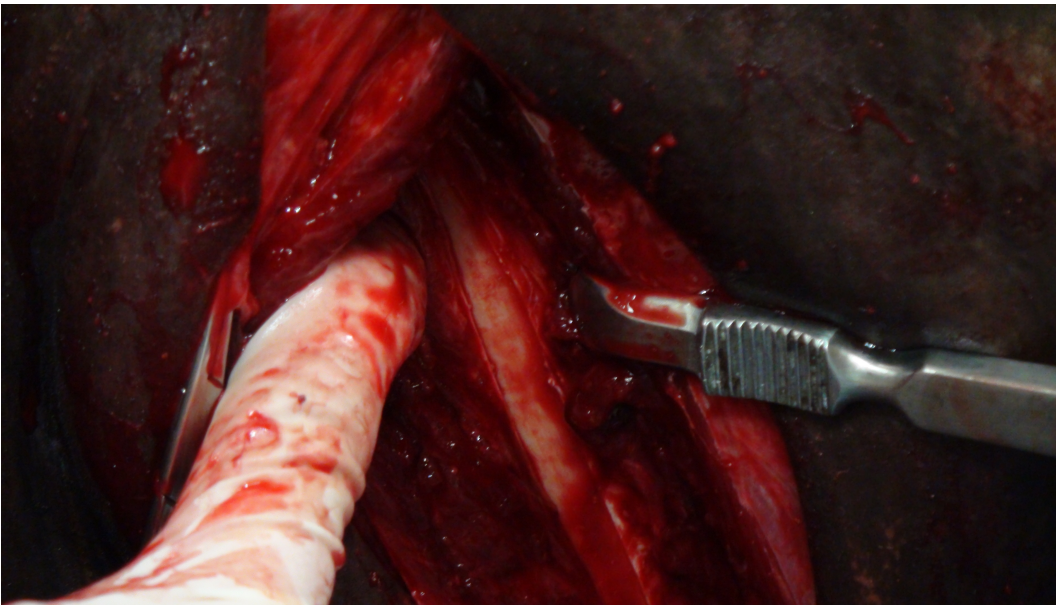
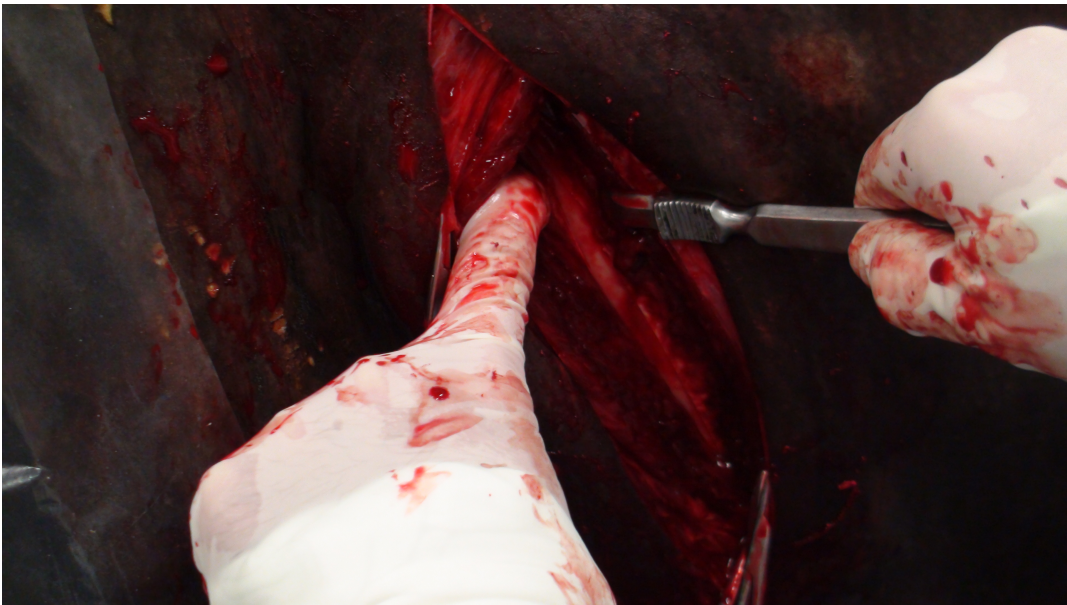
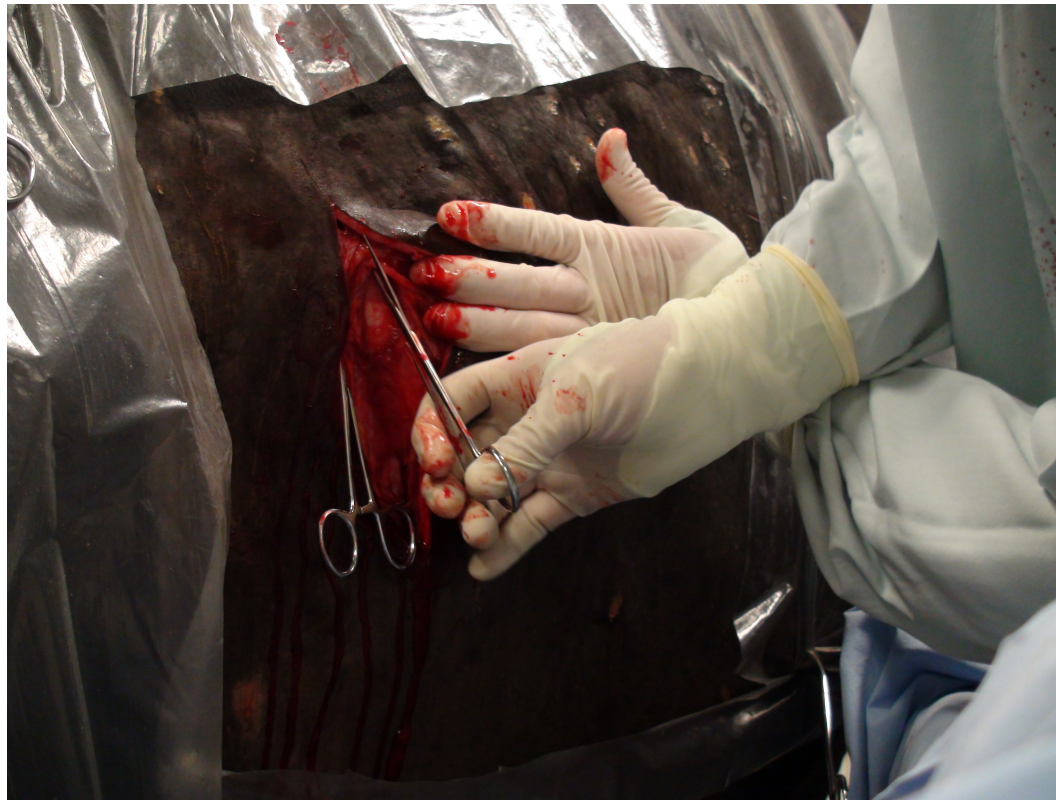

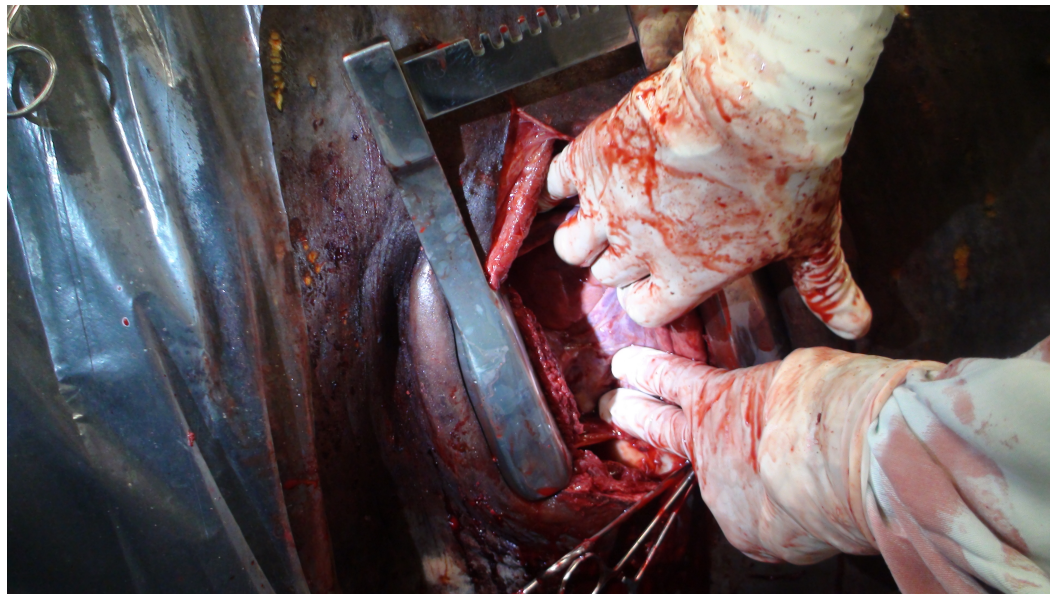
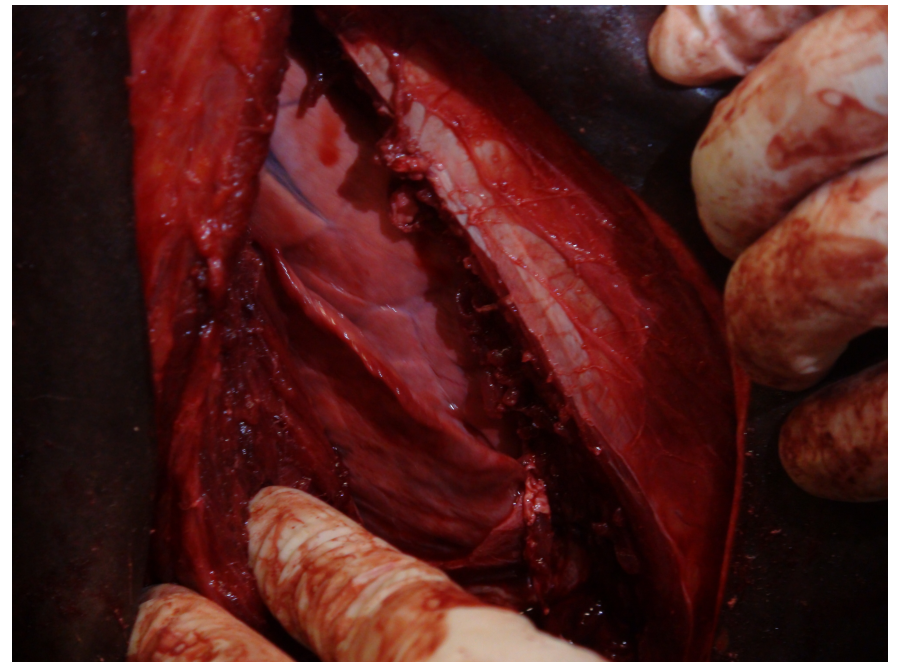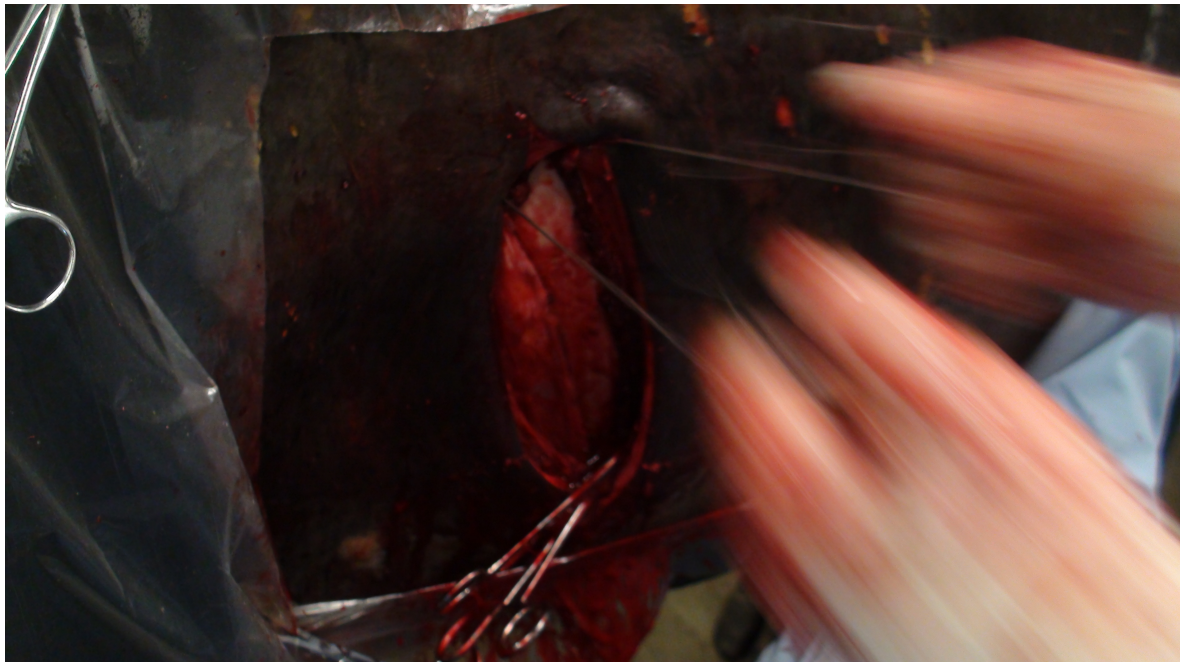
Toracotomia

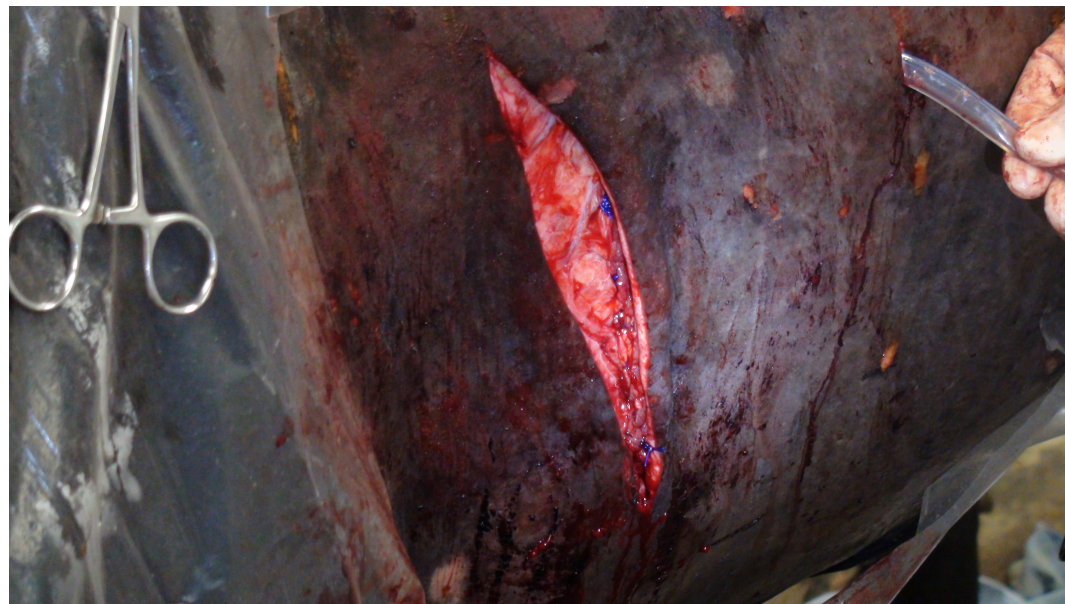
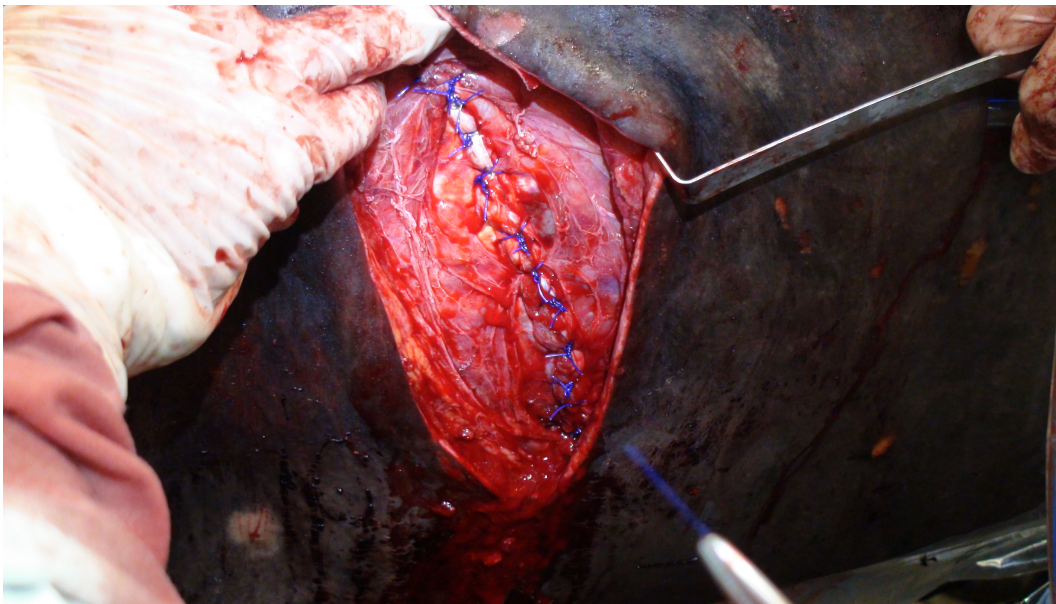
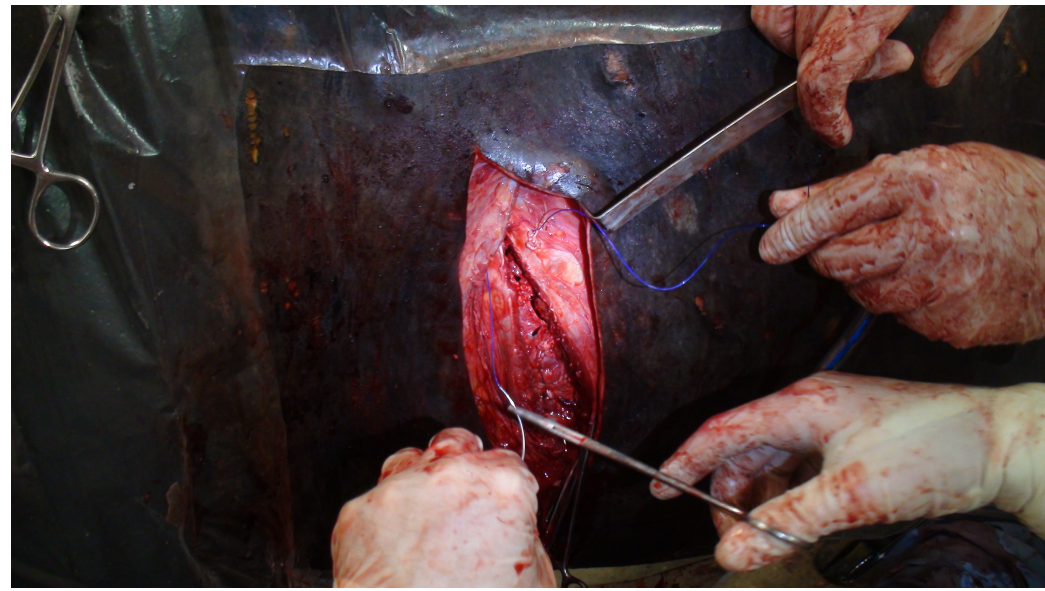
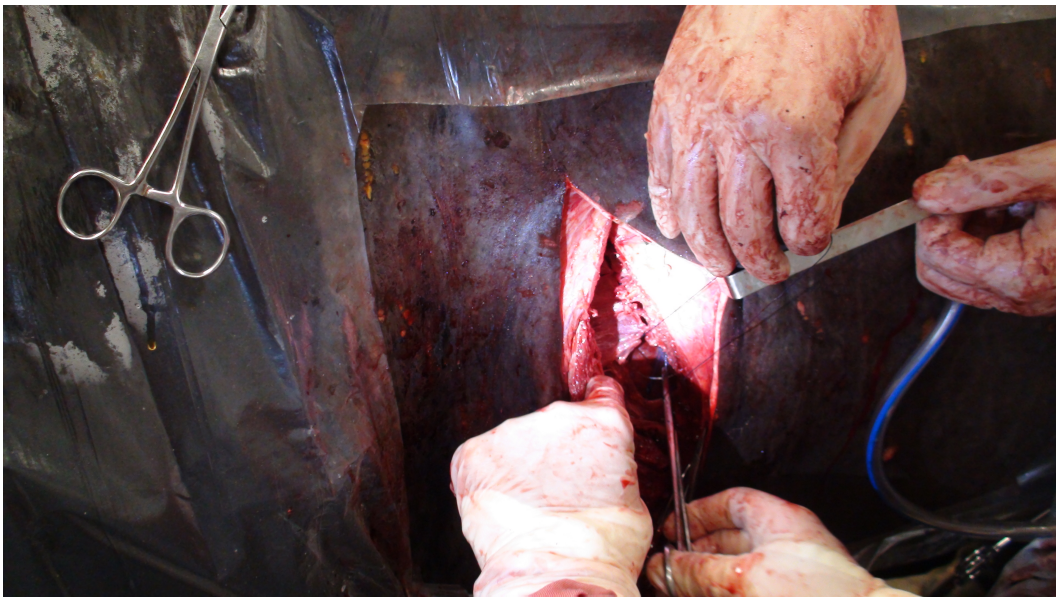
- Indicações
 - traumas pulmonares
 - abscessos pulmonares
 - hérnia diafragmática
 - feridas penetrantes
 - fratura de costela
 - tumores torácicos
 - ressuscitação cardíaca
 - anormalidades vasculares
 - lesões esofágicas

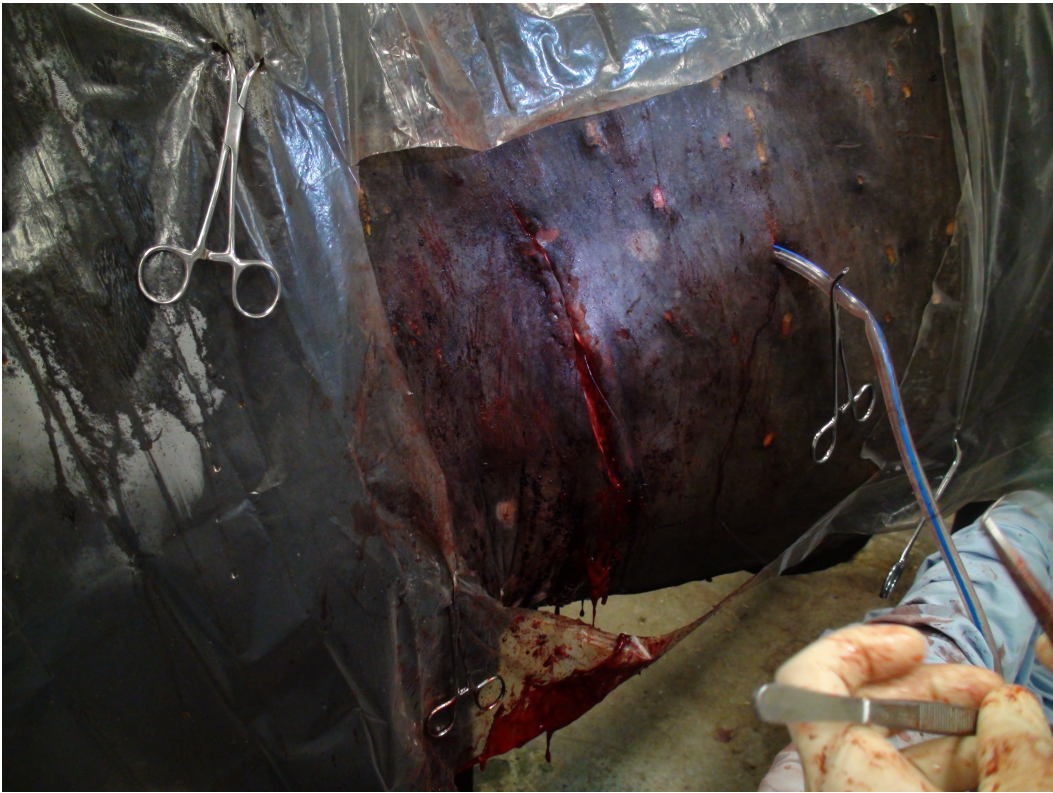Toracotomia

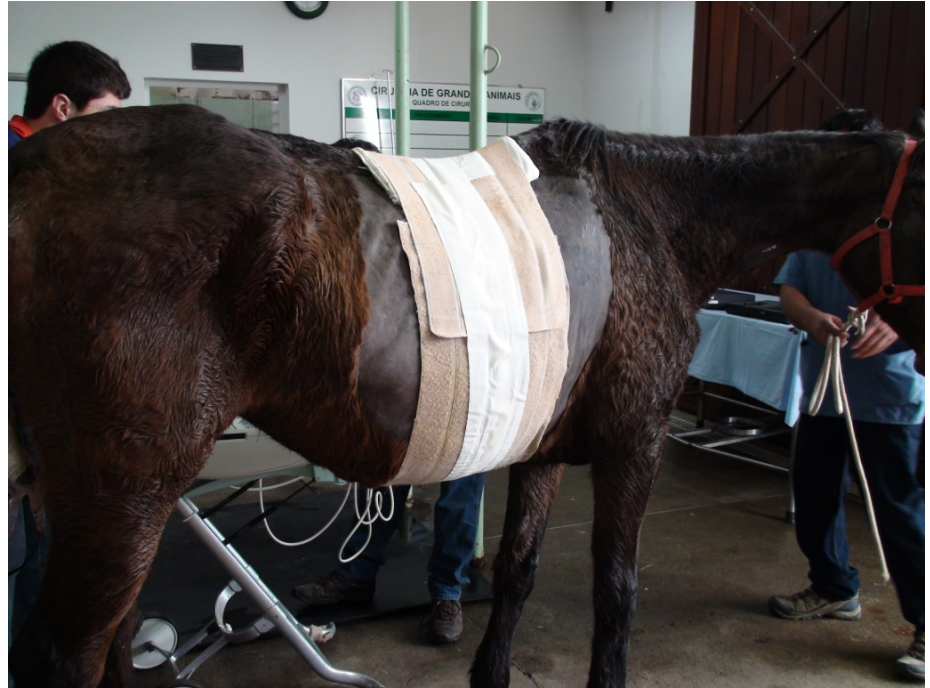- Técnica cirúrgica
 - Incisão de pele (25cm)
 - Incisão e divulsão da musculatura
 - M. cutâneo do tronco
 - M. grande costal
 - M. serrátil ventral
 - Incisão do periósteo
 - Osteotomia (25cm)
 - Sutura do periósteo e musculatura
 - Sutura subcutâneo
 - Sutura de pele
 - Penso esparadrapado / cinta elástica







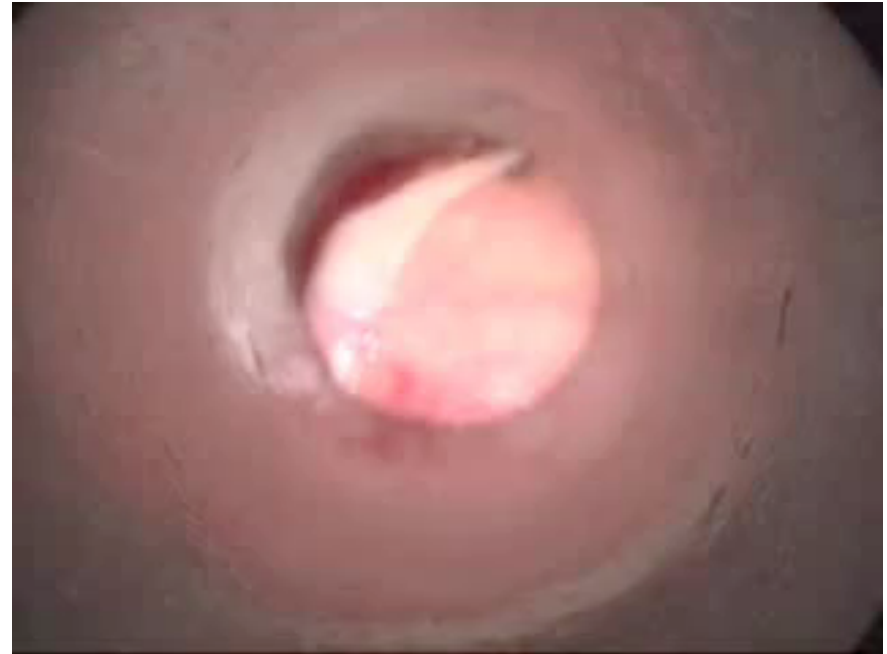
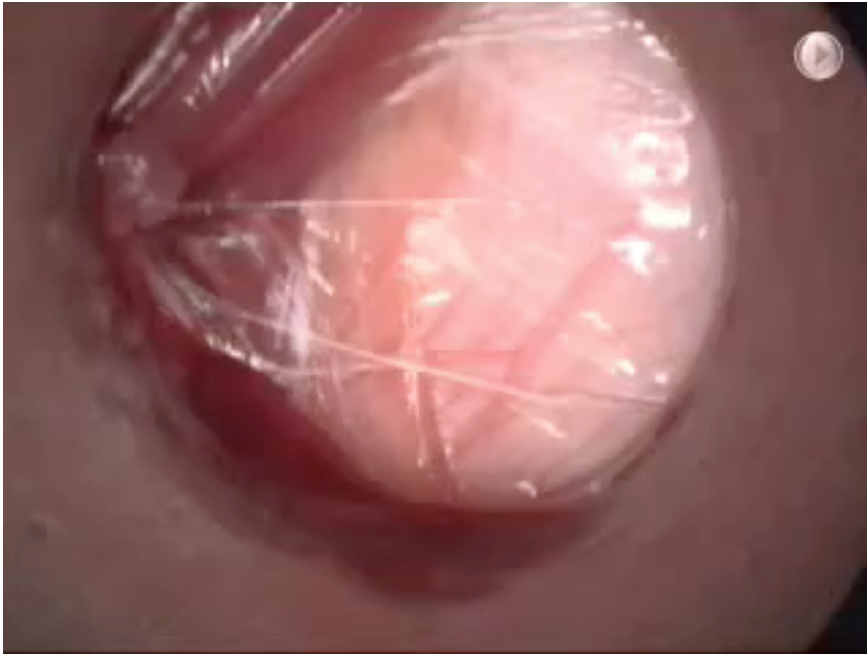
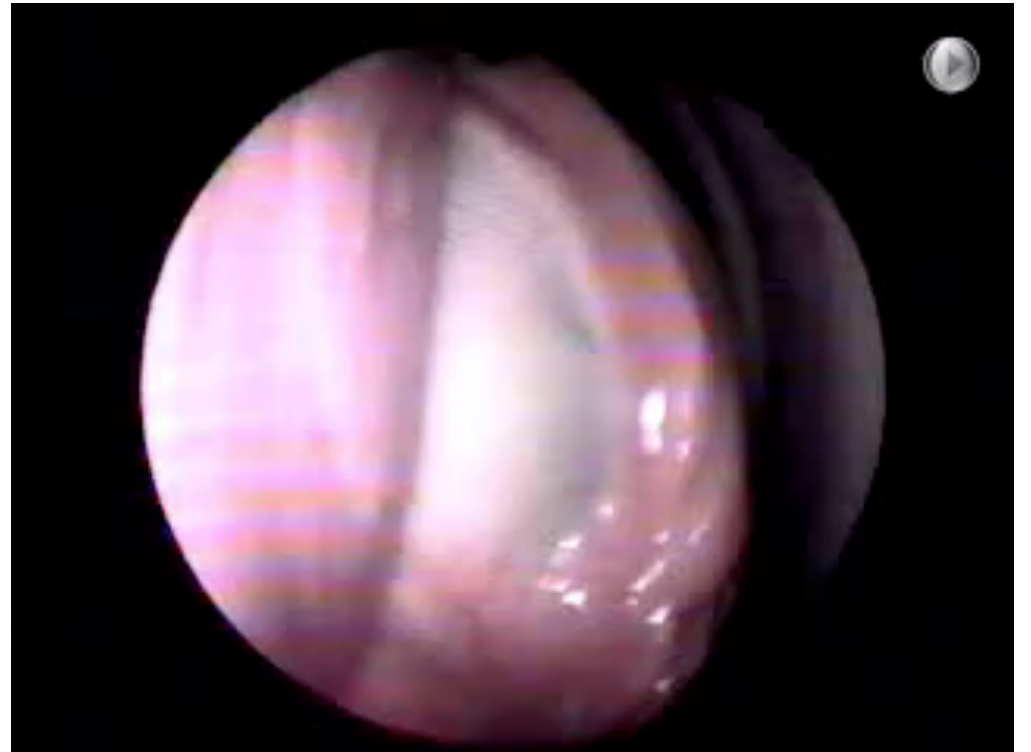
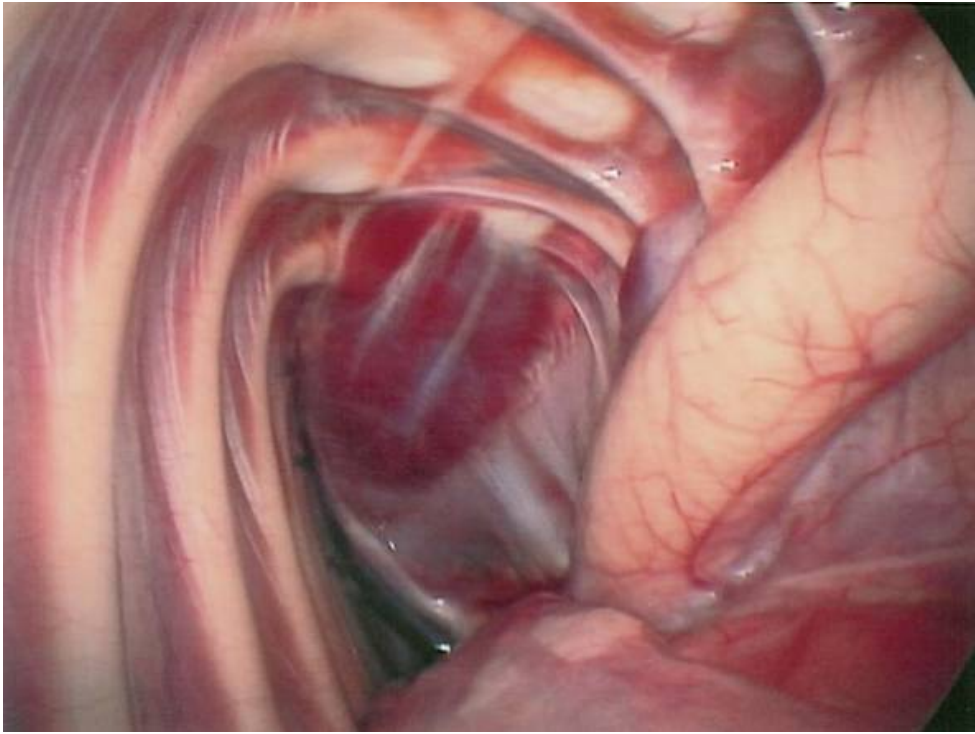


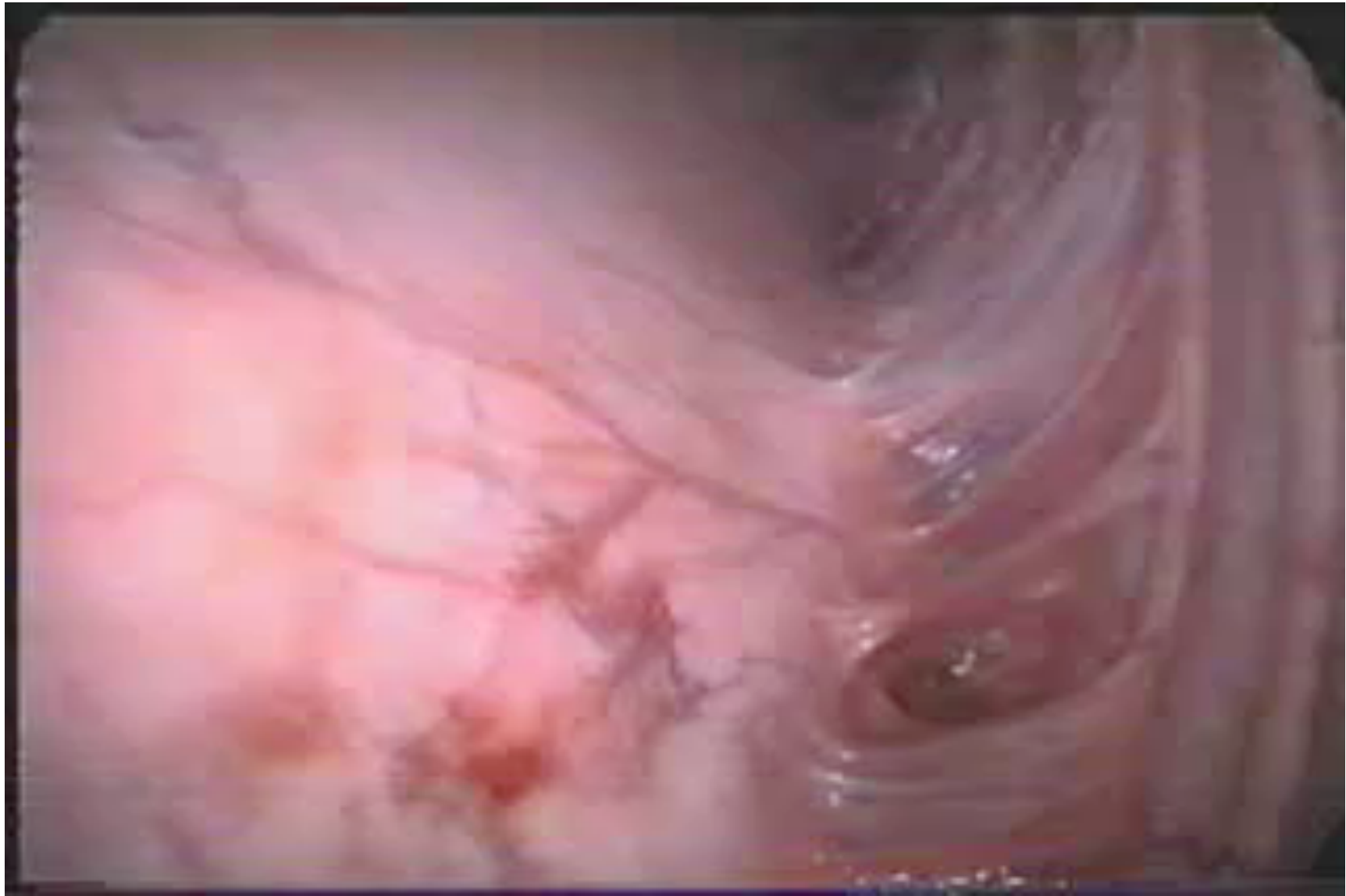TORACOSCOPIA

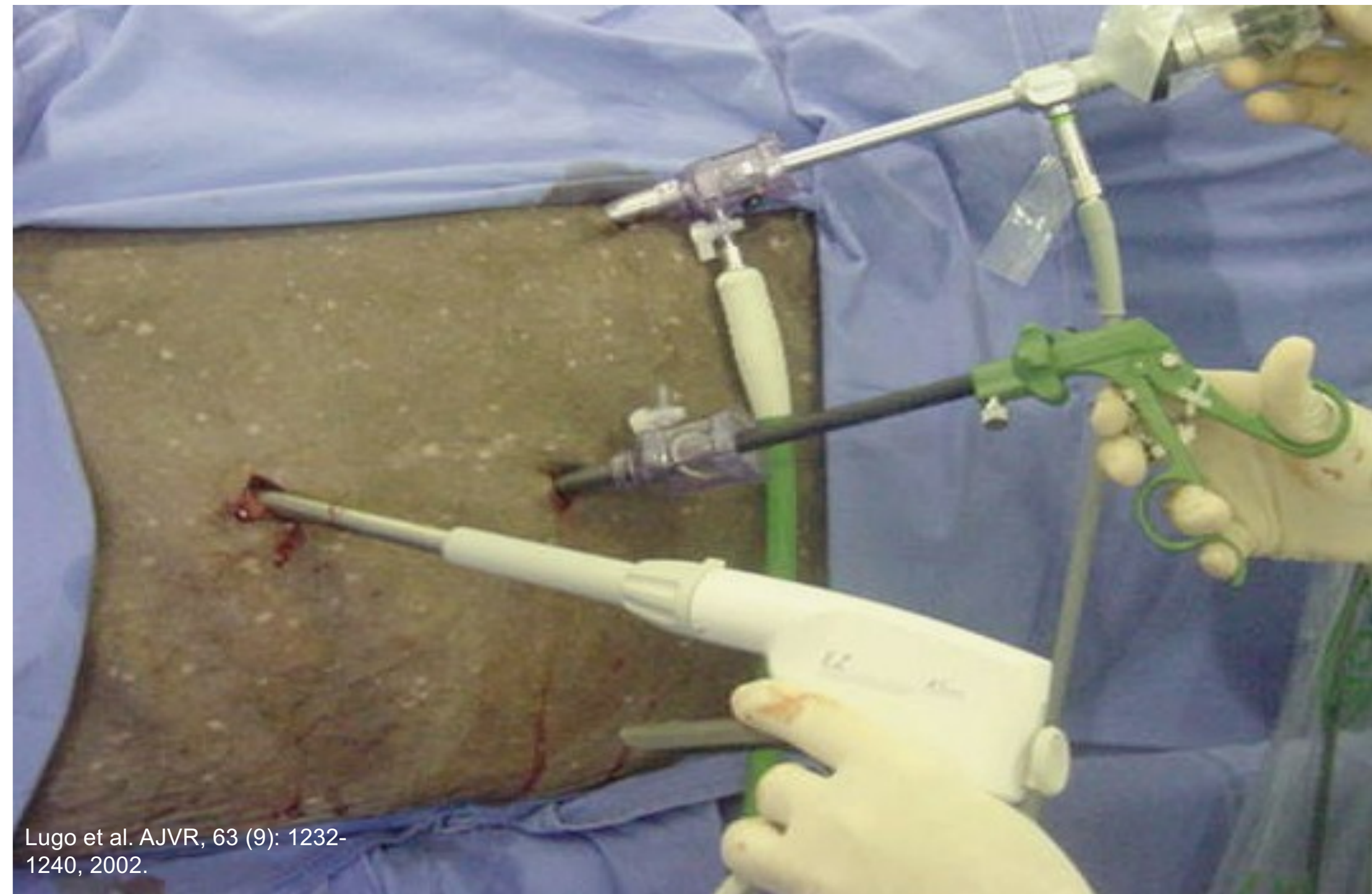- Indicações:
 - Lesões traumáticas
 - Lesões não traumáticas
 - Iatrogênicas
 - Avaliação de drenos torácicos
 - Lesões esofágicas

Introdução do trocarte ou cânula

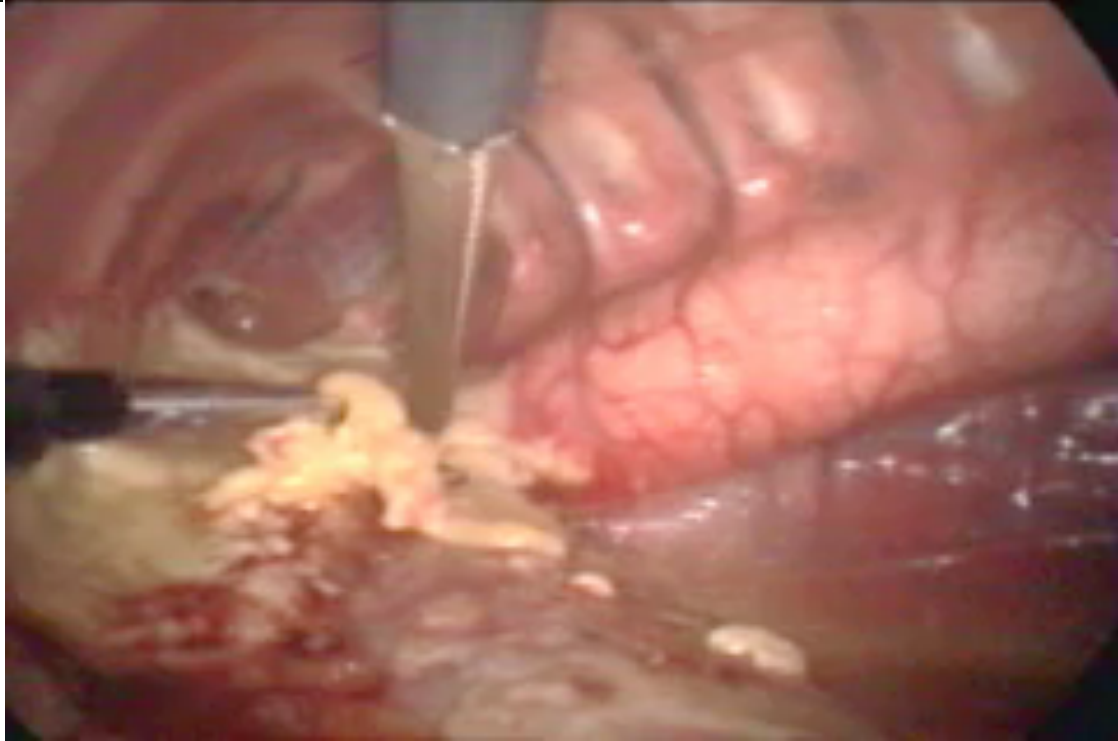
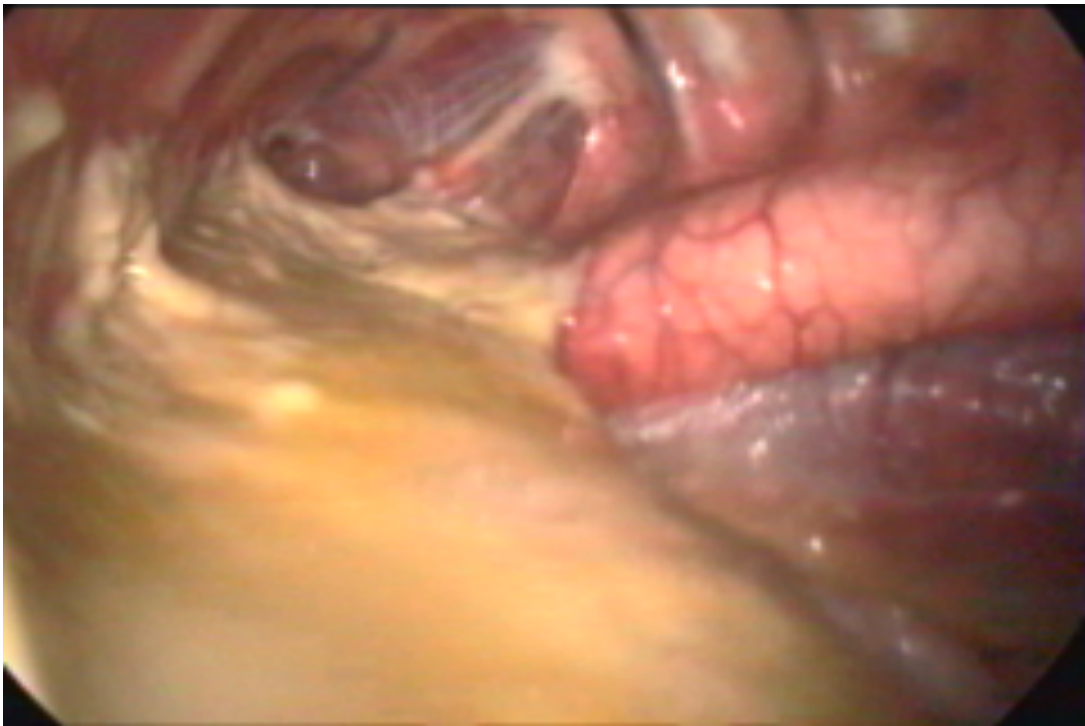


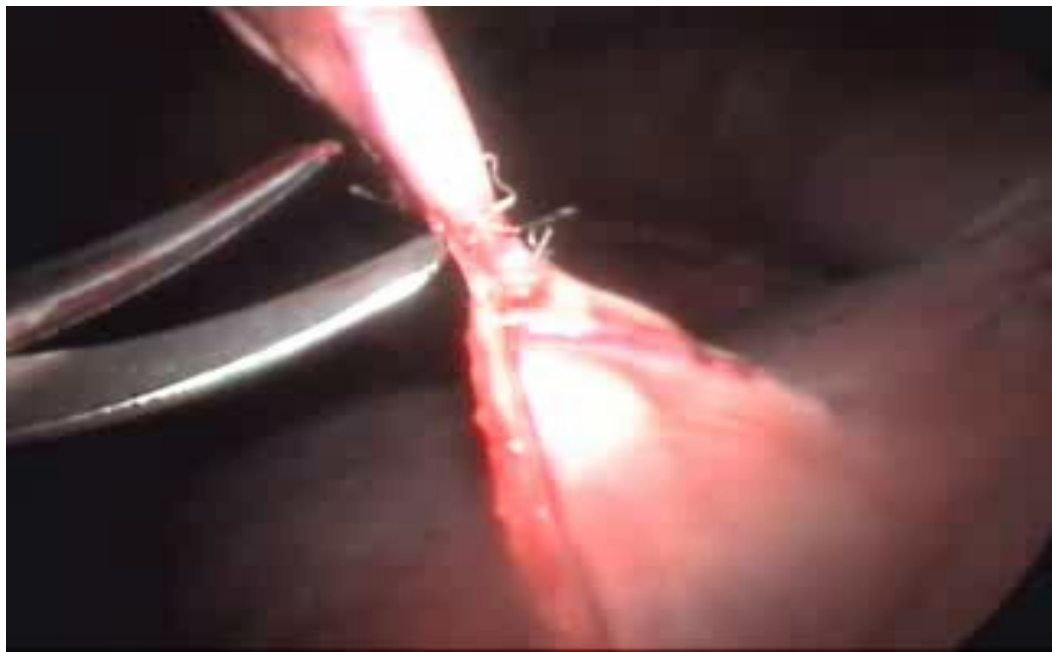
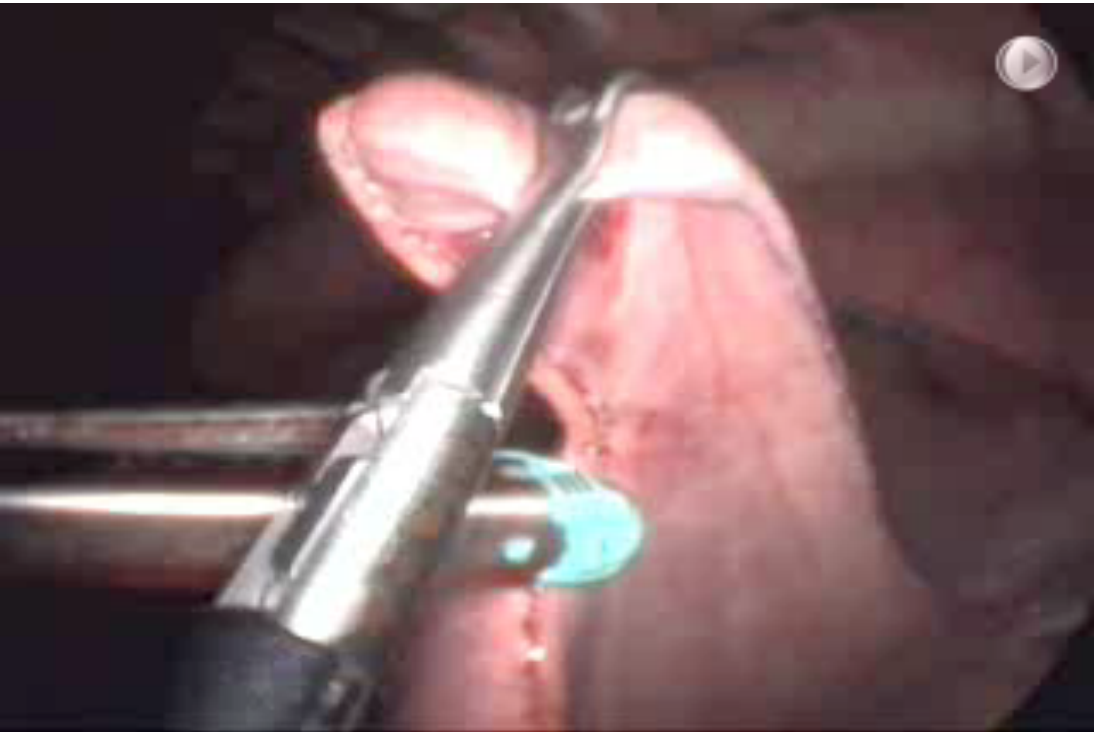


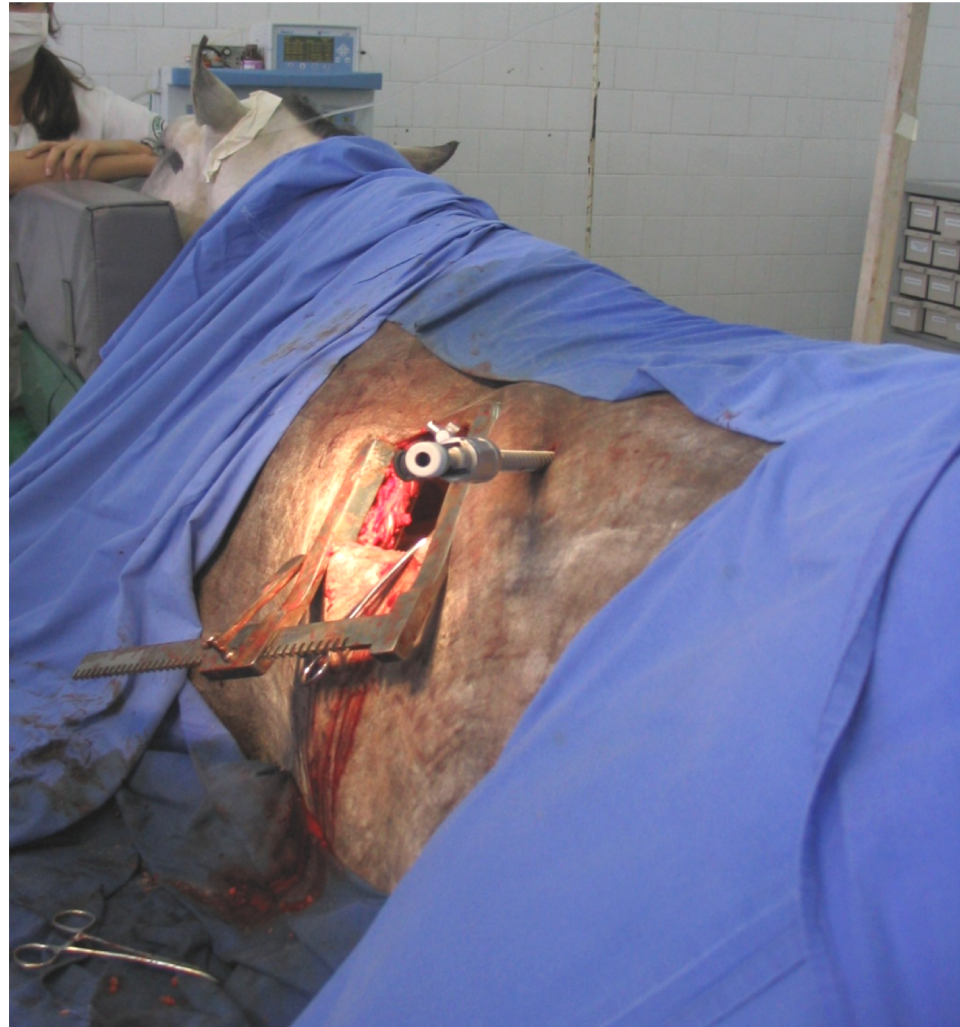Lugo et al. AJVR, 63 (9): 1232-1240, 2002.

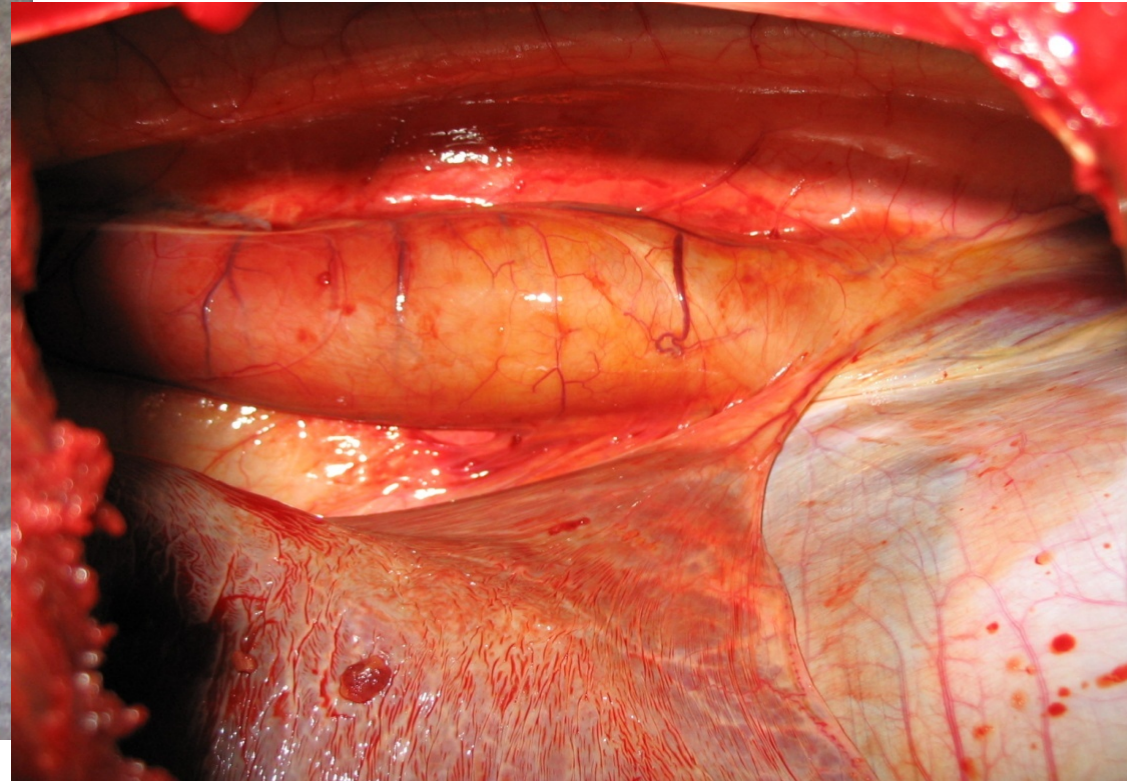
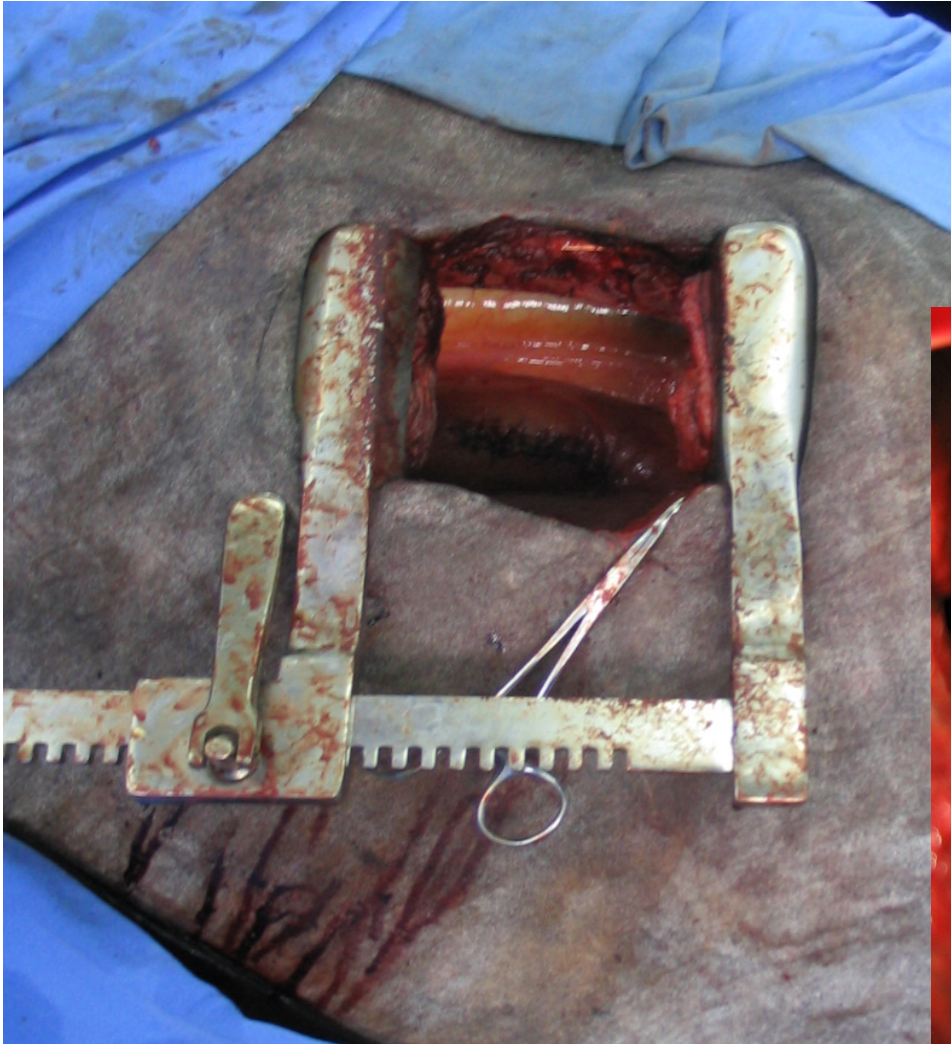




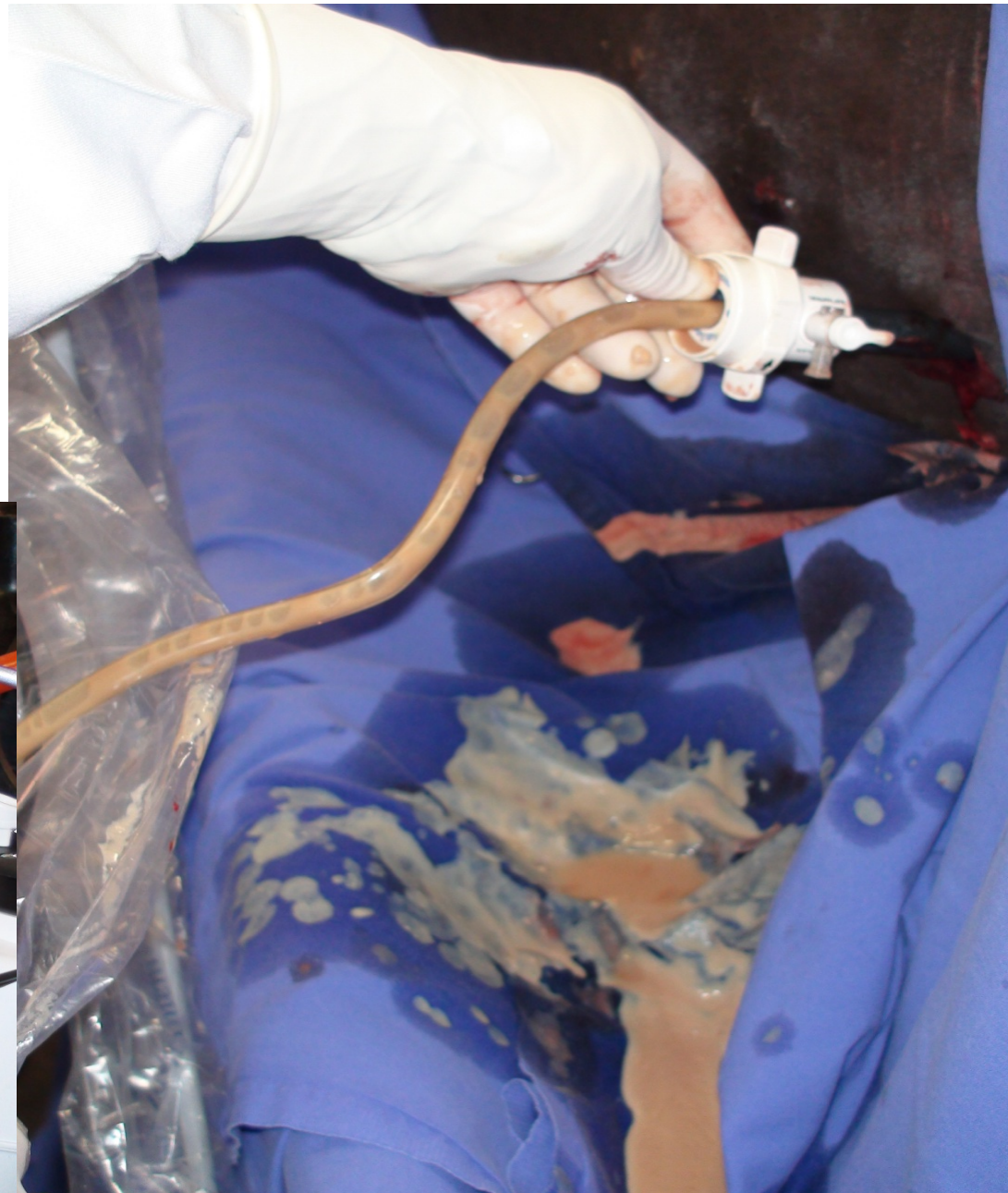
Cirurgias torácicas vídeo-assistidas (VATS)



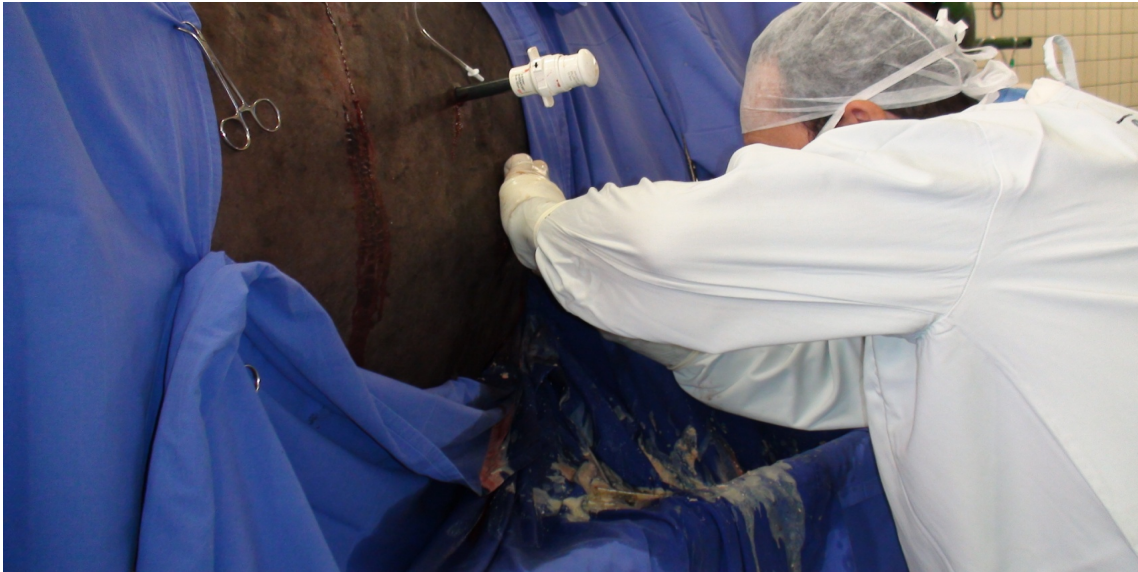Toracotomia (9^o EIC) com ressecção da 10^a costela.



Drenagem tórax direito



Toracotomia



Videoassistida

