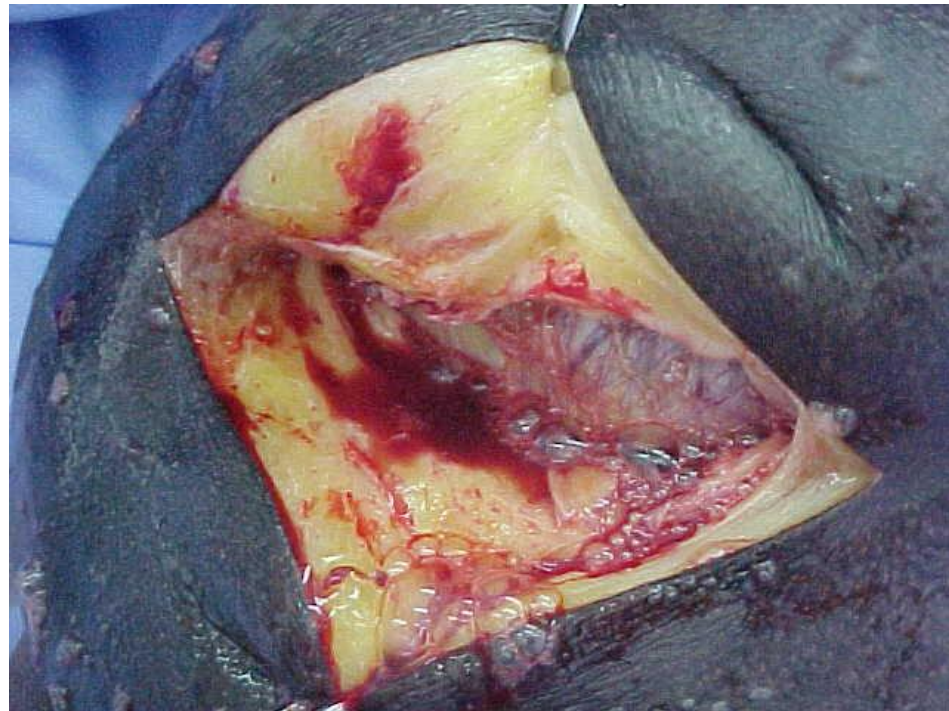
PRINCIPAIS AFECÇÕES
CIRÚRGICAS DO APARELHO
UROGENITAL DO MACHO EM
GRANDES ANIMAIS

VCI 516

Luis Claudio L C Silva

Orquites

- Processo infeccioso
- Trauma



Orquites

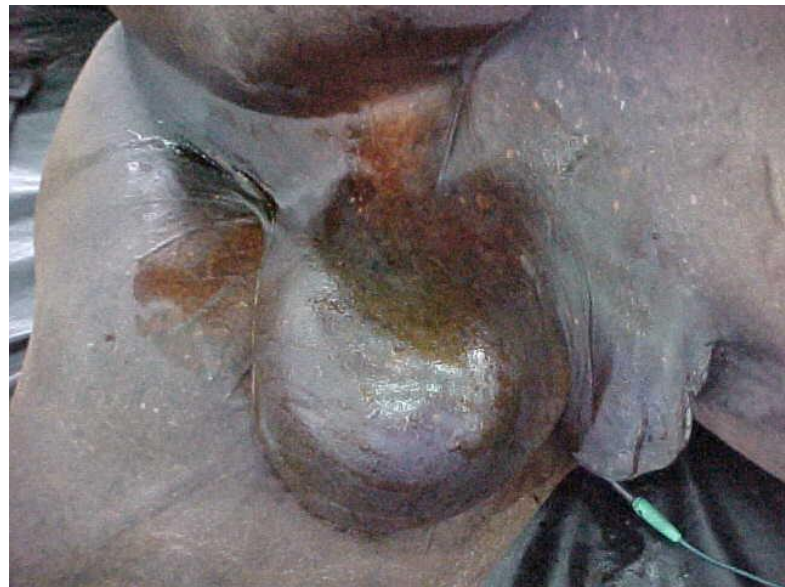Sinais Clínicos

- ↑ da temperatura local;
 - ↑ de volume do testículo;
 - Sensibilidade à palpação variável
 - Alteração da textura e consistência testicular
 - Alteração no ejaculado
 - Infertilidade
-

Orquites

Diagnóstico

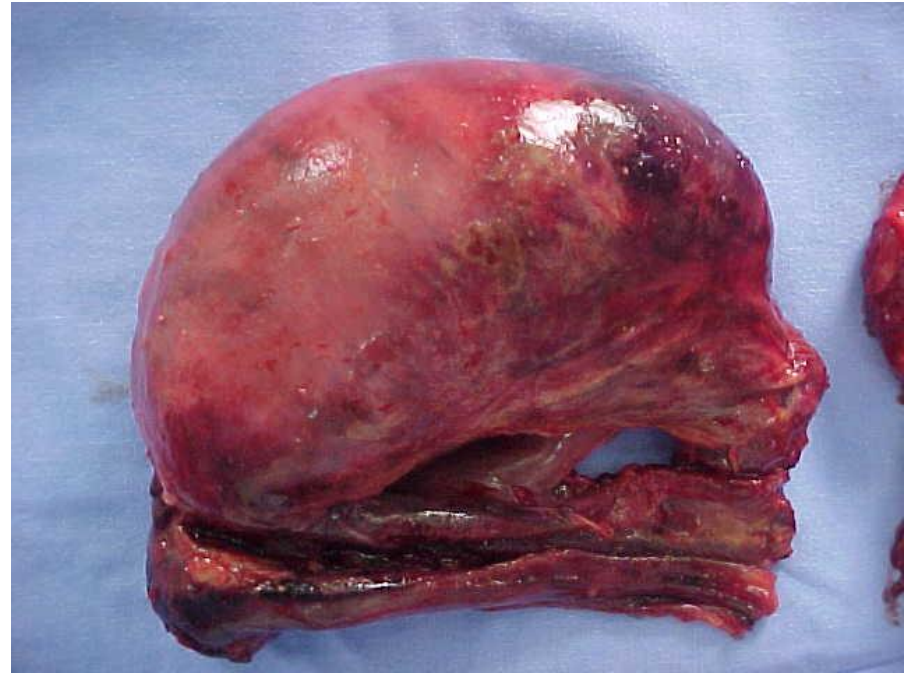
- Histórico
- Inspeção
- Exame físico
- Palpação local e retal
- US
- Espermograma



Orquites

Diagnóstico Diferencial

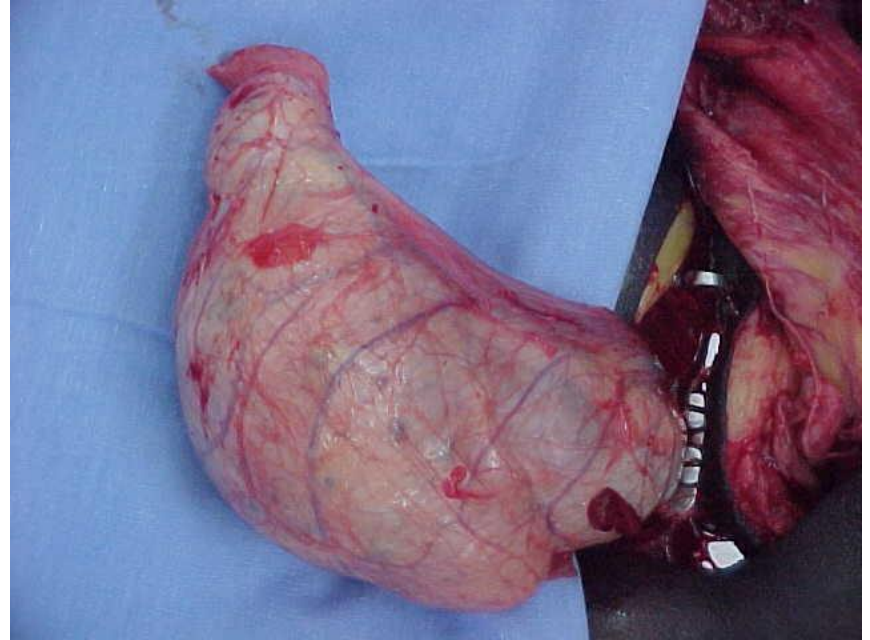
- Hérnia Inguinoescrotal;
- Neoplasias testiculares;
- Hidrocele;
- Hematocele.



Orquites

Tratamento

- Conservativo
 - Caminhar;
 - Massagem local;
 - Antibióticos;
 - AINEs;
 - Corticóides.
- Cirúrgico: Orquiectomia



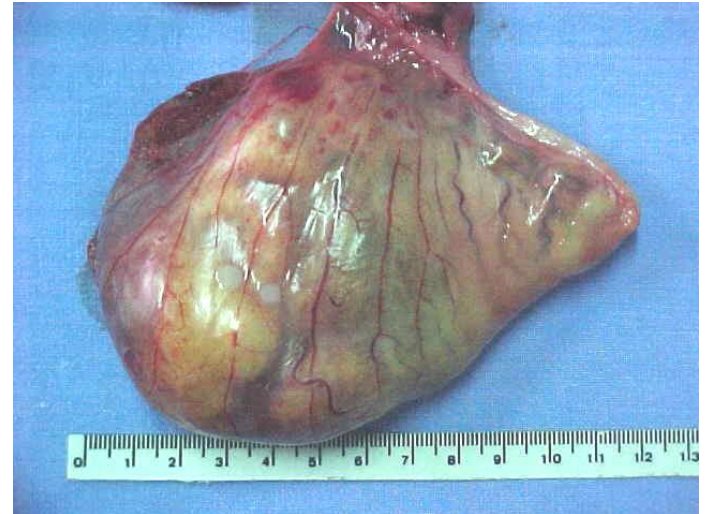
Neoplasias testiculares

*Germinativos quanto a origem :

- Seminomas;
- Teratomas;
- Teratocarcinomas;

*Não germinativos:

- Tumores da células de Sertoli
regulação espermatogênese
- Tumores da células de Leydig.
principalmente testosterona

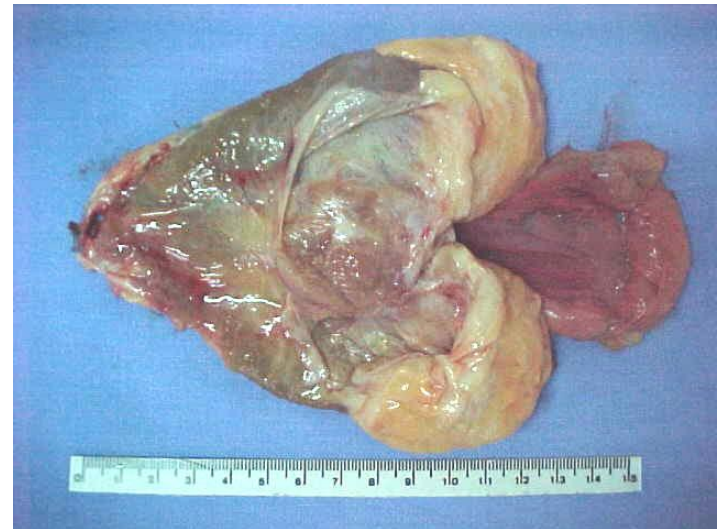


Neoplasias testiculares

■ Sinais Clínicos

- Aumento de volume
- Alteração da consistência testicular;
- Alteração da superfície testicular;

❖ Metástases não são frequentes



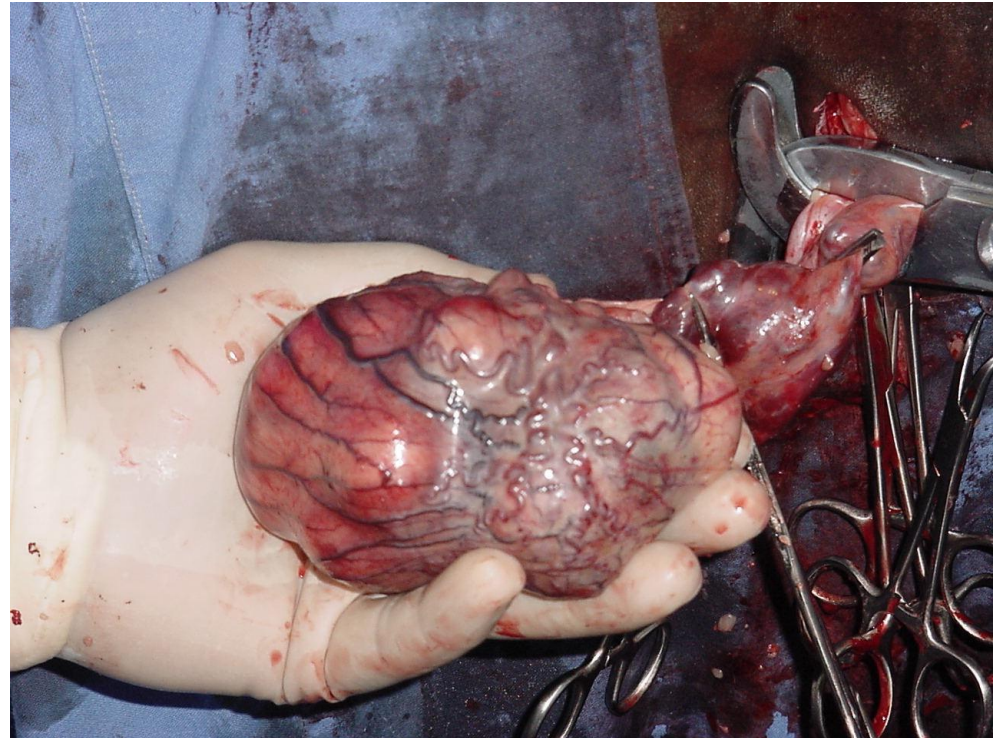
Neoplasias testiculares

■ Diagnóstico

- Exame Físico;
- U.S;
- Biopsia.

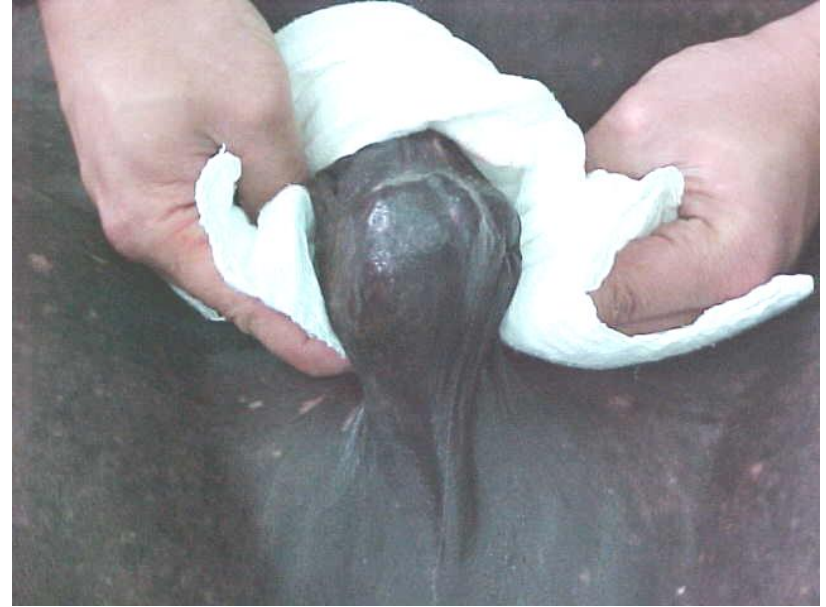■ Tratamento

- Cirúrgico: orquiectomia.



Funiculite pós-orquiectomia

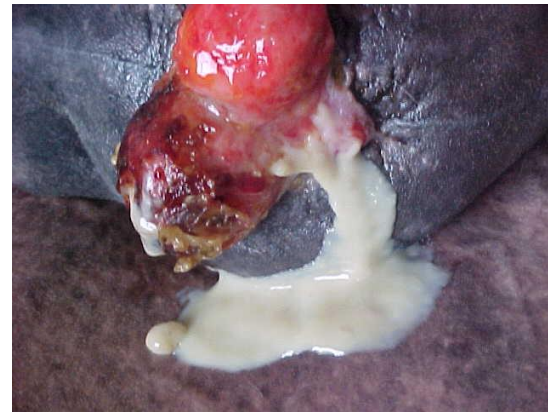- Conceito;
- Etiologia:
 - Falha na técnica cirúrgica;
 - Contaminação da ferida durante a cicatrização;
 - Secundário a infecção prévia.



Funiculite pós-orquiectomia

□ Sinais clínicos:

- Consistência firme do cordão espermático à palpação;
- Drenagem de secreção sanguinolenta ou purulenta;
- Presença de fístula;
- Edema do prepúcio e porção ventral do abdômen;
- ↑ da sensibilidade local;
- Alteração na locomoção;
- Febre;



Funiculite pós-orquiectomia

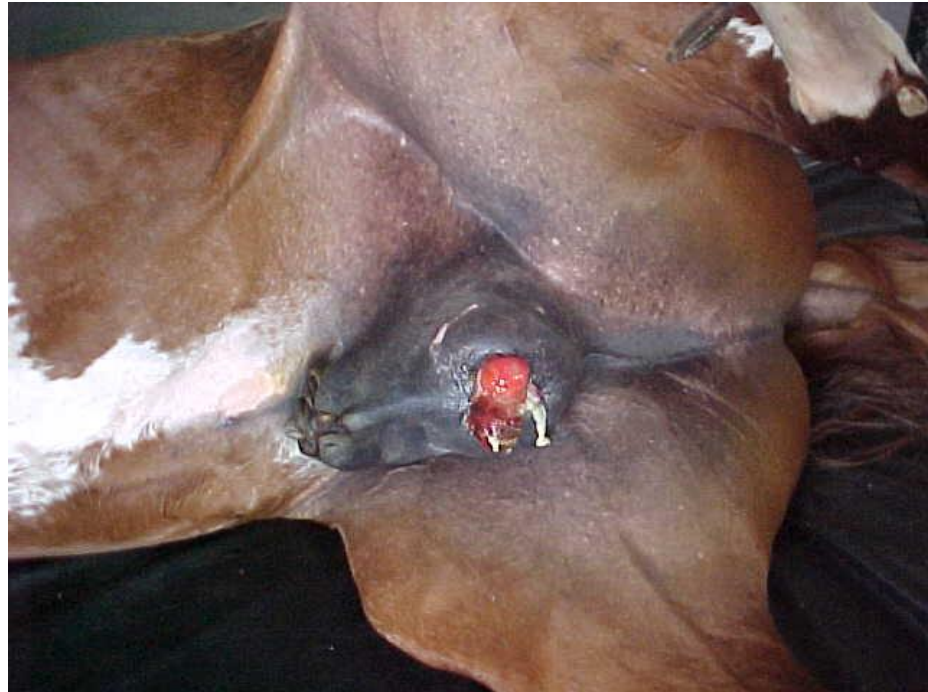- Diagnóstico:

- Inspeção;

- Exame físico;

- U.S;

- Laparoscopia.



Funiculite pós-orquiectomia

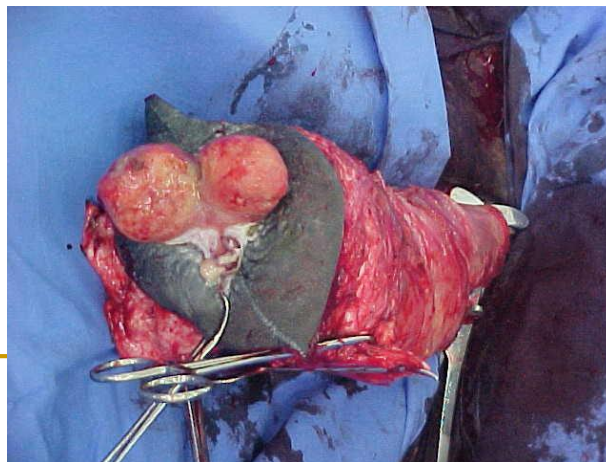
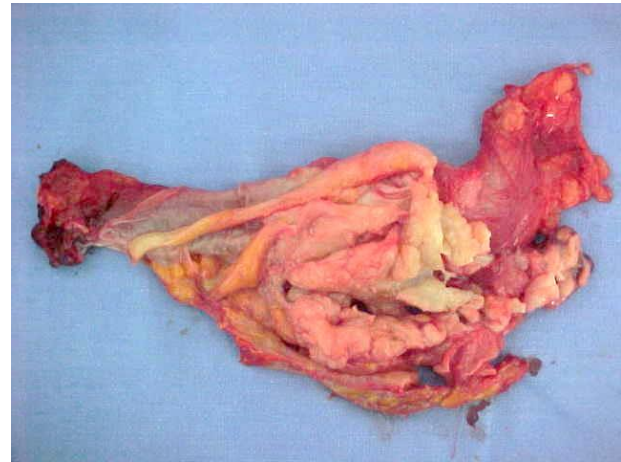
■ Tratamento:

- Conservativo

Pouco eficiente

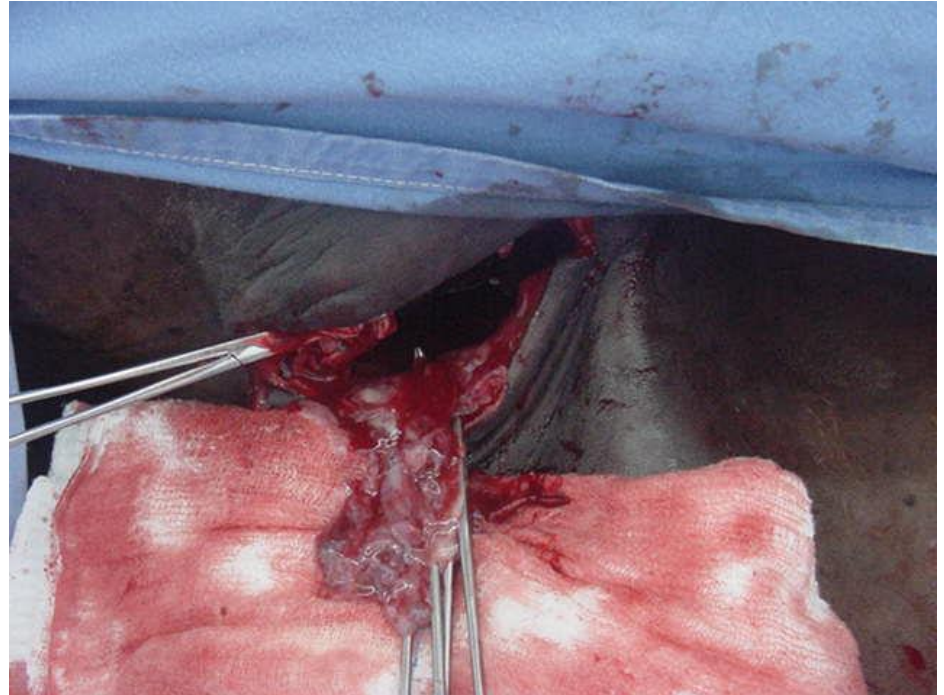
- Cirúrgico:

Remoção do tecido inflamado/infectado



Criptorquidismo

- Conceito
- Classificação
- localização
- lado
- Etiologia
 - enfermidades testiculares;
 - estreitamento ou fibrose precoce do anel vaginal;
 - disfunção do *gubernaculo testis*.
(podem ter caráter hereditário)



Criptorquidismo

Sinais clínicos:

- Alteração de comportamento ??;
 - Ausência do testículo na bolsa escrotal após dois anos de idade;
 - Influência na locomoção.
-

Criptorquidismo

Diagnóstico:

- Exame físico: palpação retal e externa;
 - Ultrassonografia;
 - Dosagem de testosterona;
 - Laparoscopia diagnóstica.
-

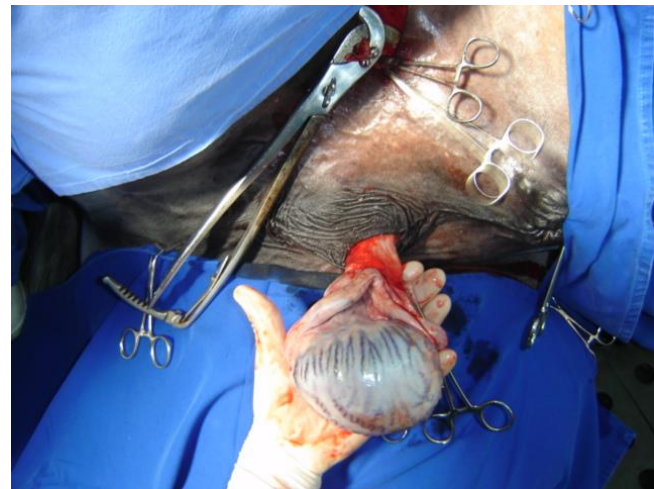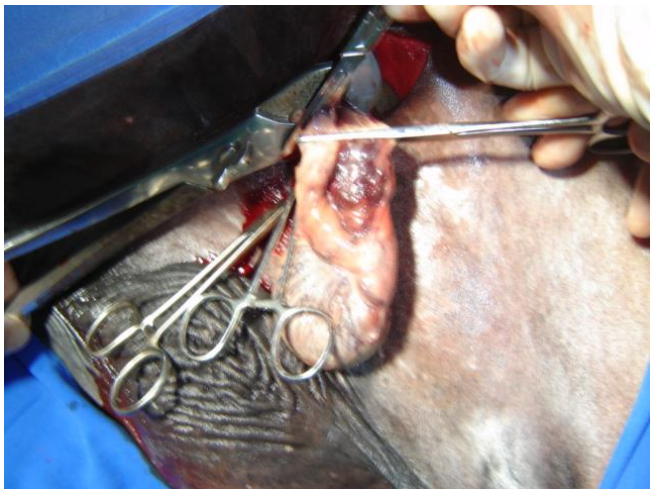
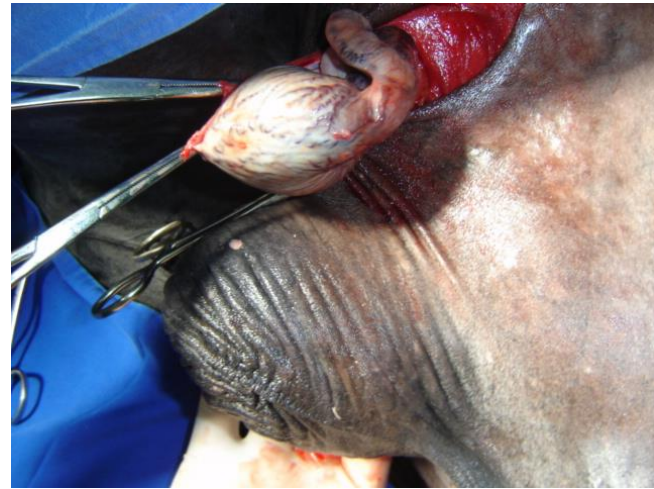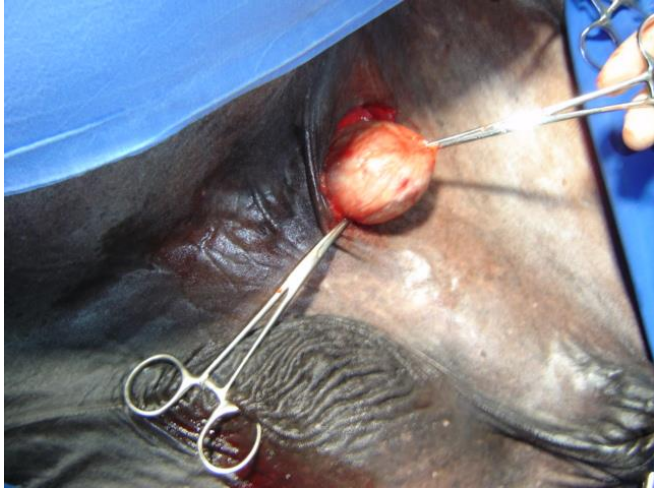
Criptorquidismo

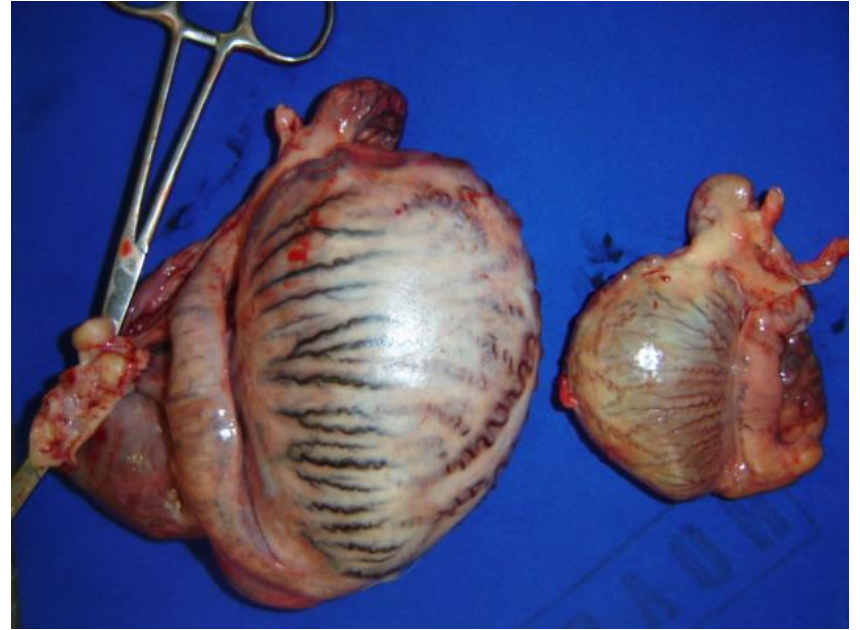
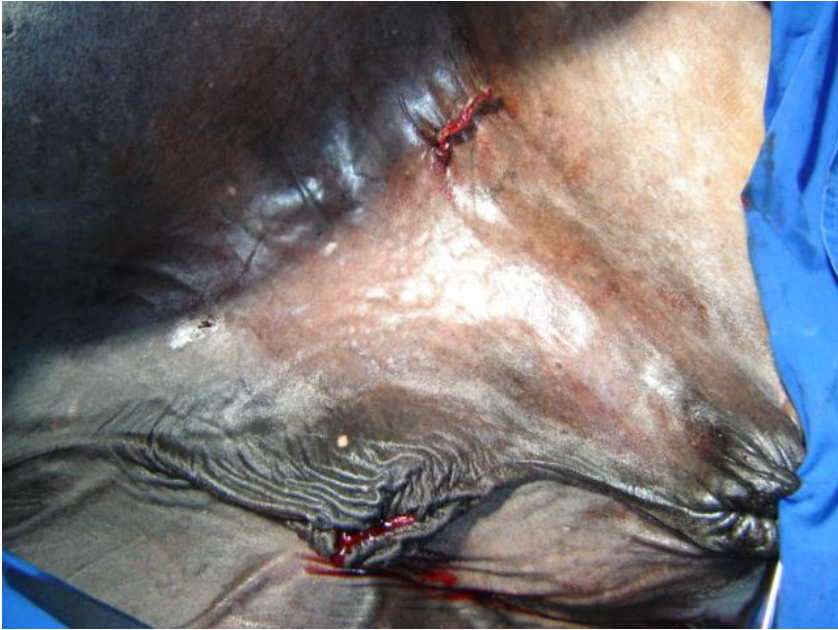Tratamento:

Conservativo: baixa eficiência (inguinal).

Cirúrgico: através da orquiectomia

- Inguinal (testículo inguinal);
- Parainguinal (testículo abdominal);
- Pré-púbico (abdominal bilateral);
- Flanco (abdominal);
- Laparoscopia (abdominal uni ou bilat.)

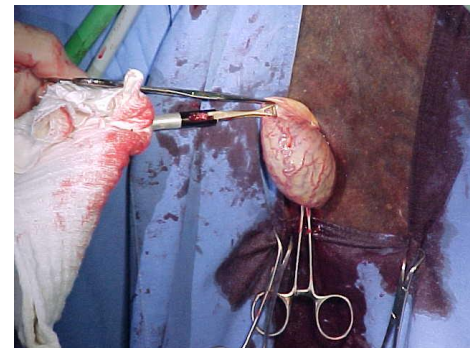
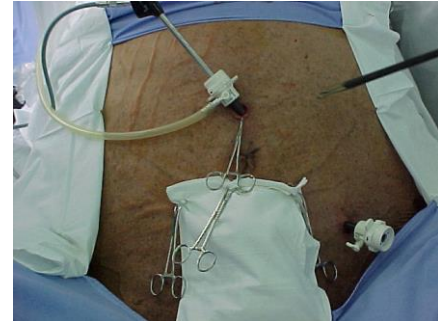




Criptorquidismo

Técnica por laparoscopia:

- Decúbito dorsal;
- Posição quadrupedal.



TÉCNICAS

- Exteriorização prévia -



TÉCNICAS

- Ligadura intra-cavitária -



Enfermidades do pênis

Paresia / paralisia do pênis

- ✓ Conceito;
- ✓ Principais causas:
 - Neuropatias;
 - Uso de tranquilizantes.
 - Feridas crônicas
- ✓ Sinais clínicos:
 - Exposição permanente do pênis (com ou sem reflexo);
 - ↓ temperatura, ↑ de volume
 - Edema;
 - Ressecamento da pele e presença de feridas.

(EVOLUI PARA PARAFIMOSE – IMPOSSIBILIDADE DE RETRAÇÃO)

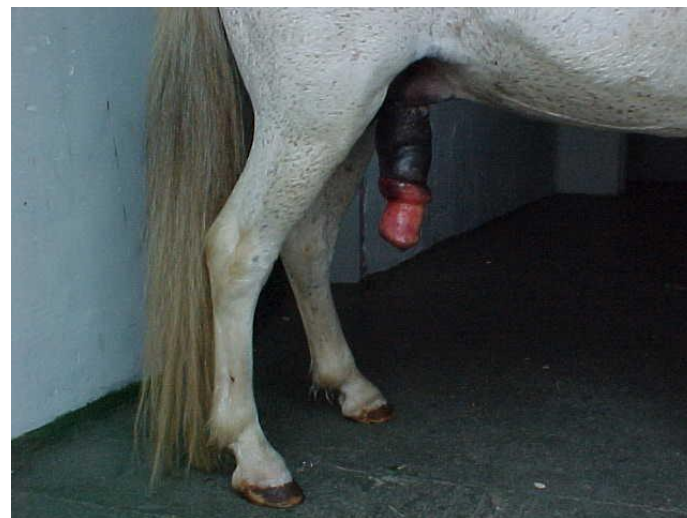Enfermidades do pênis

Diagnóstico:

- Histórico;
- Inspeção;
- Exame físico.

Tratamento:

- Conservador;
- Fixação do pênis;
- Penectomia total;
- Penectomia parcial.



Priapismo x Paralisia flácida

Enfermidades do pênis

Parafimose:

Etiologia

tecidos cicatriciais

edema peniano e/ou prepucial

espessamento crônico do óstio prepucial

neoplasias ou granulomas

Sinais Clínicos

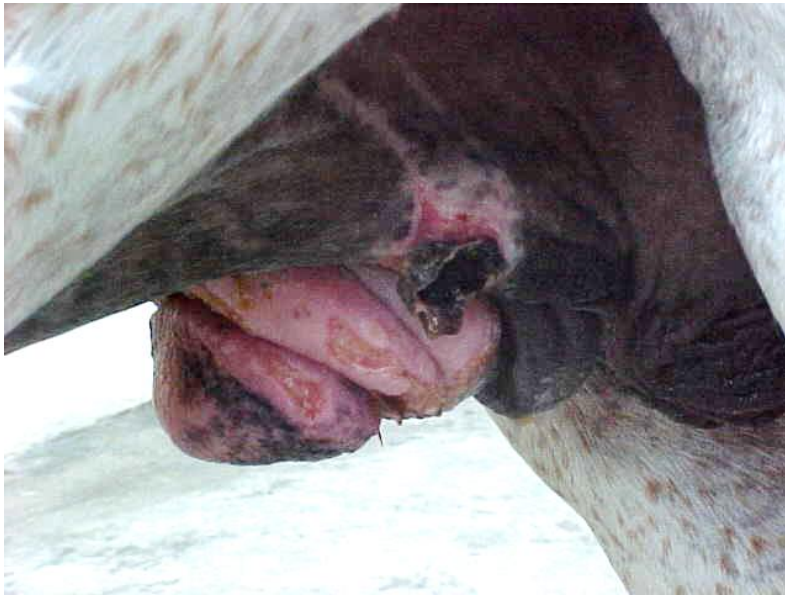Exposição parcial do pênis

Tratamento

Conservador X Cirúrgico

Enfermidades do pênis

Parafimose x Paresia



Enfermidades do pênis

Fimose

■ Conceito

Impedimento da exteriorização do pênis

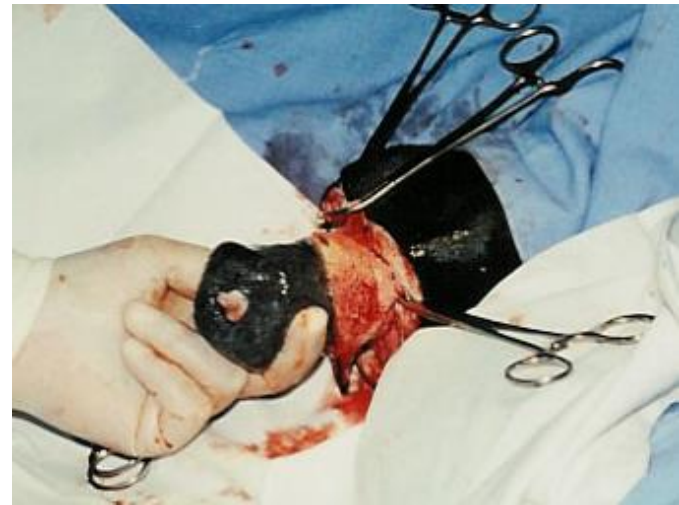
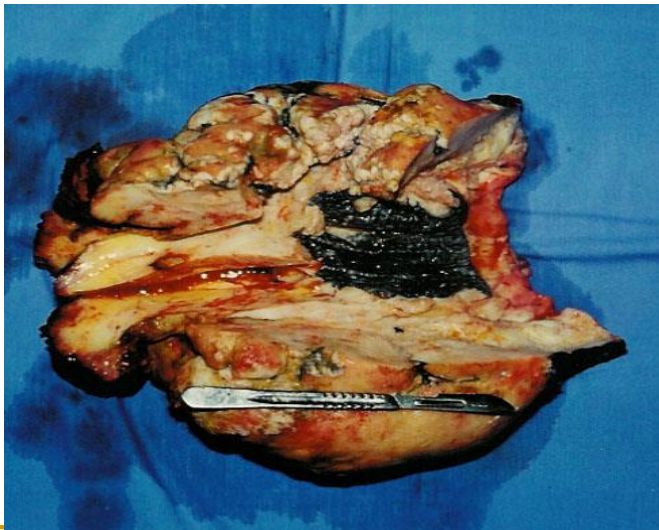
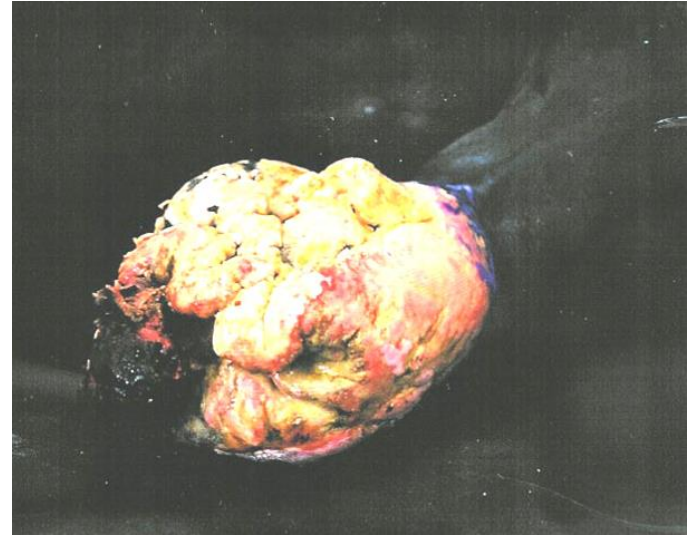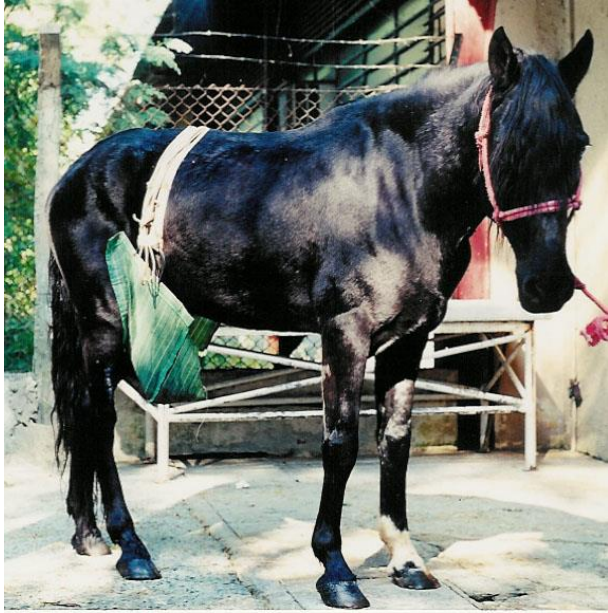■ Causas

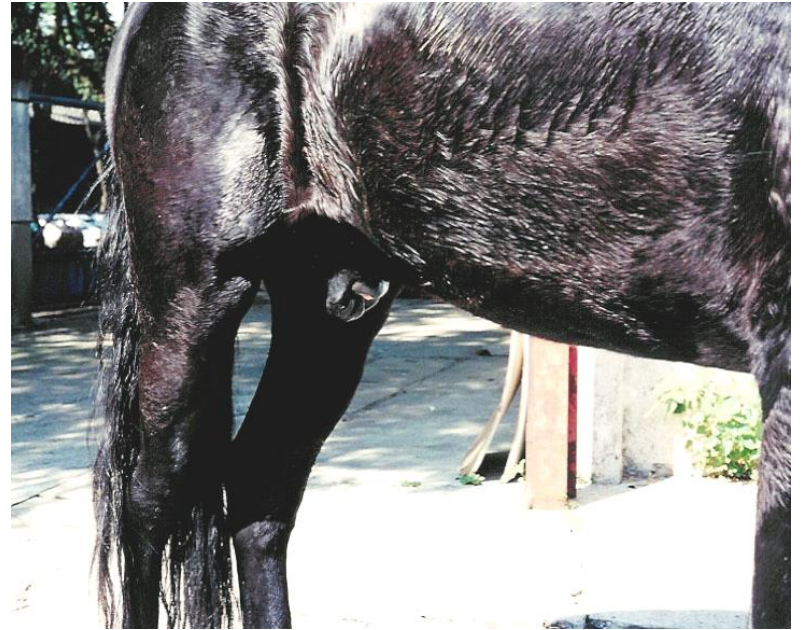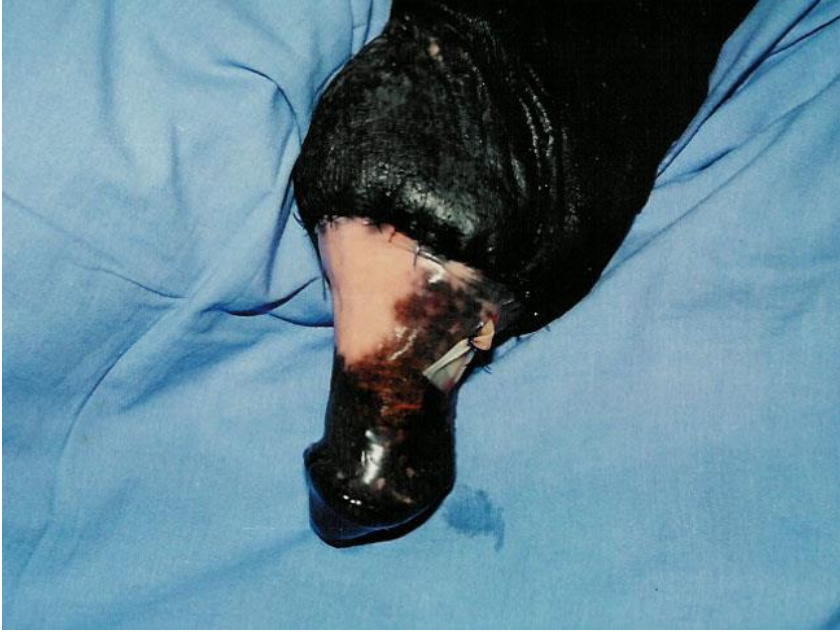inflamação / neoplasia / defeito congênito / cicatriz do óstio prepucial

■ Sinais clínicos

- Desconforto durante a micção;
- Micção sem exteriorizar o pênis;
- Acúmulo de urina dentro do prepúcio

■ Tratamento: Conservador X Cirúrgico





Acrobustite

Conceito: prolapso de mucosa prepucial com ulceração e fibrose na região de transição mucocutânea.

Etiologia:

- Animais predispostos por possuírem bainha pendular;
 - Raças predispostas - Hereford e Angus, entre outras;
 - Lesões repetitivas.
-



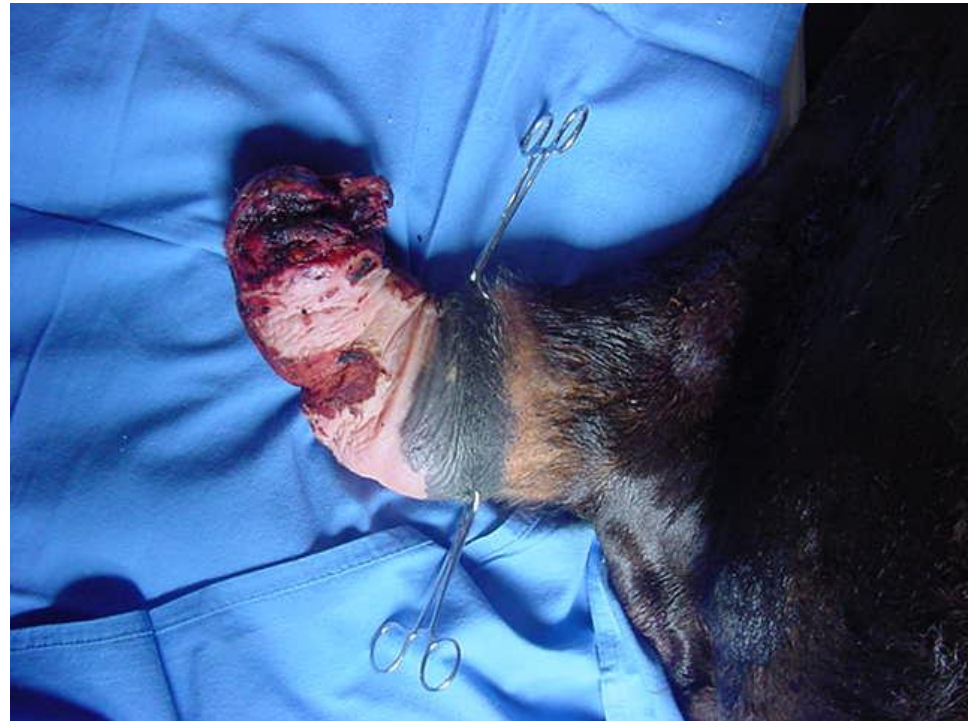Acrobustite

Sinais clínicos:

- Eversão do prepúcio
- Edema
- Dor
- Ferida

Diagnóstico:

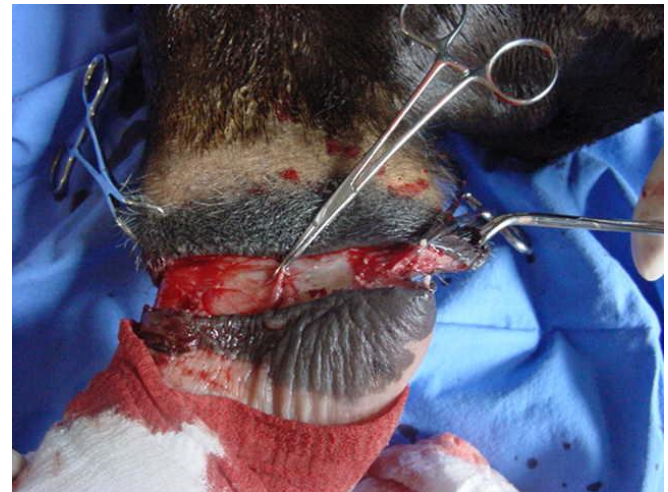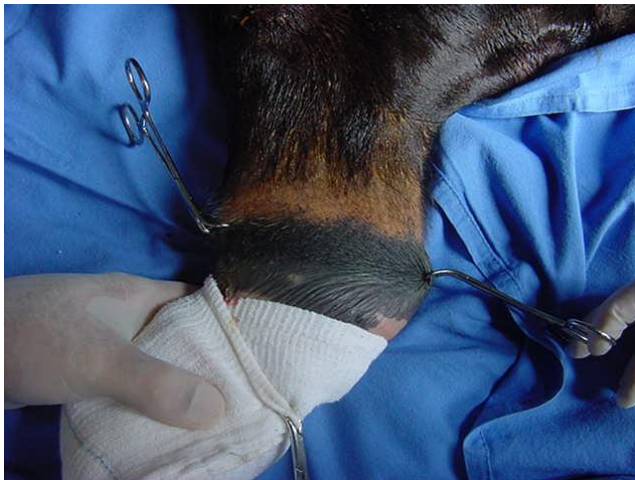- Histórico
- Inspeção
- Palpação



Tratamento: Conservativo X Cirúrgico - circuncisão.

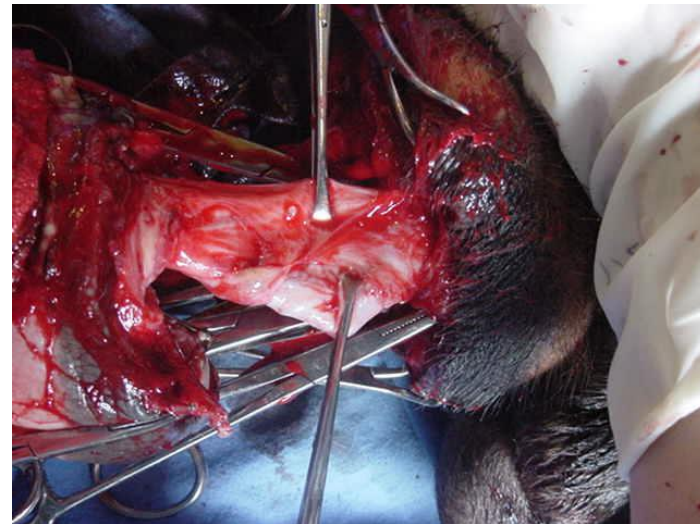
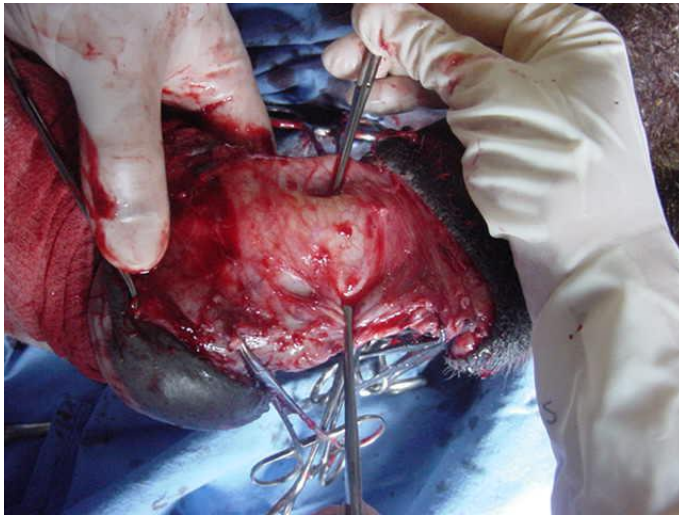
Acrobustite

■ Circuncisão



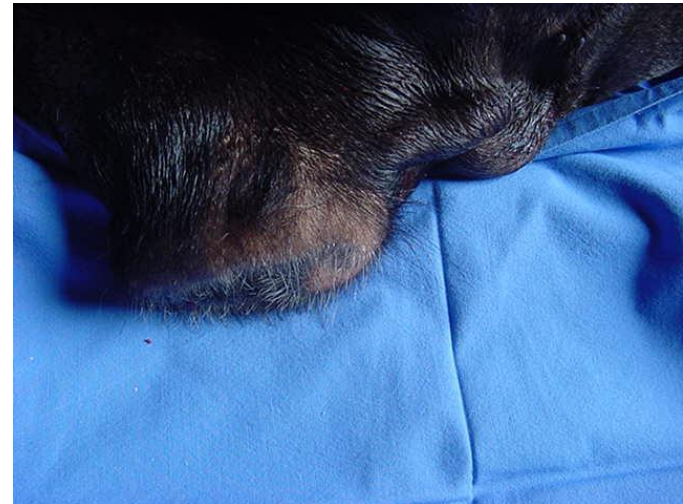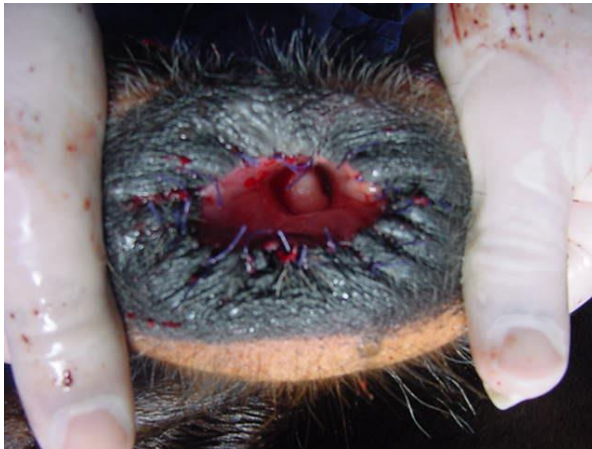Acrobustite

■ Circuncisão

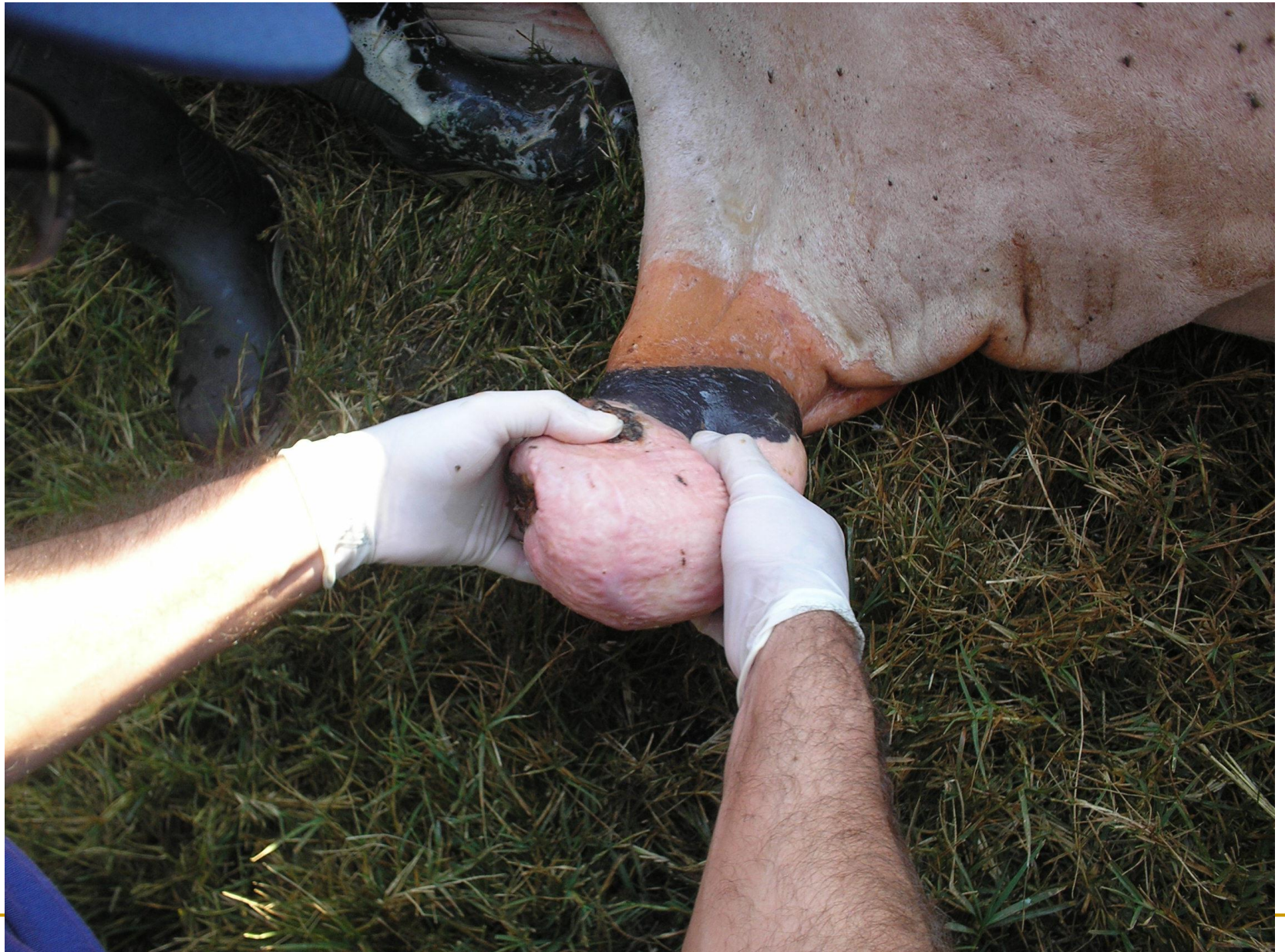

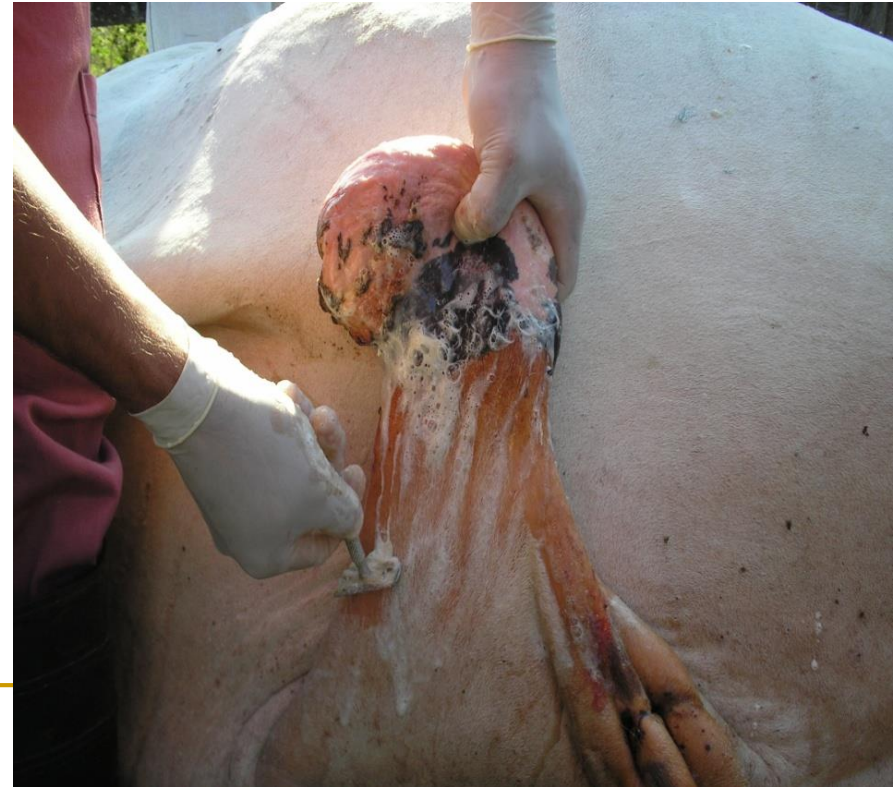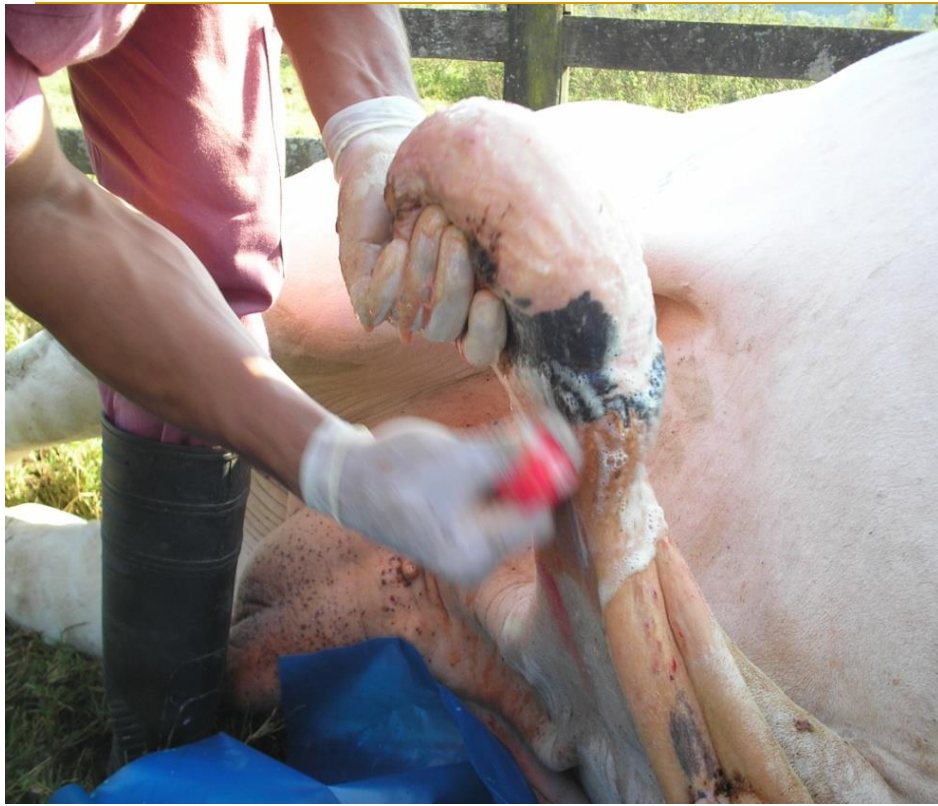Acrobustite

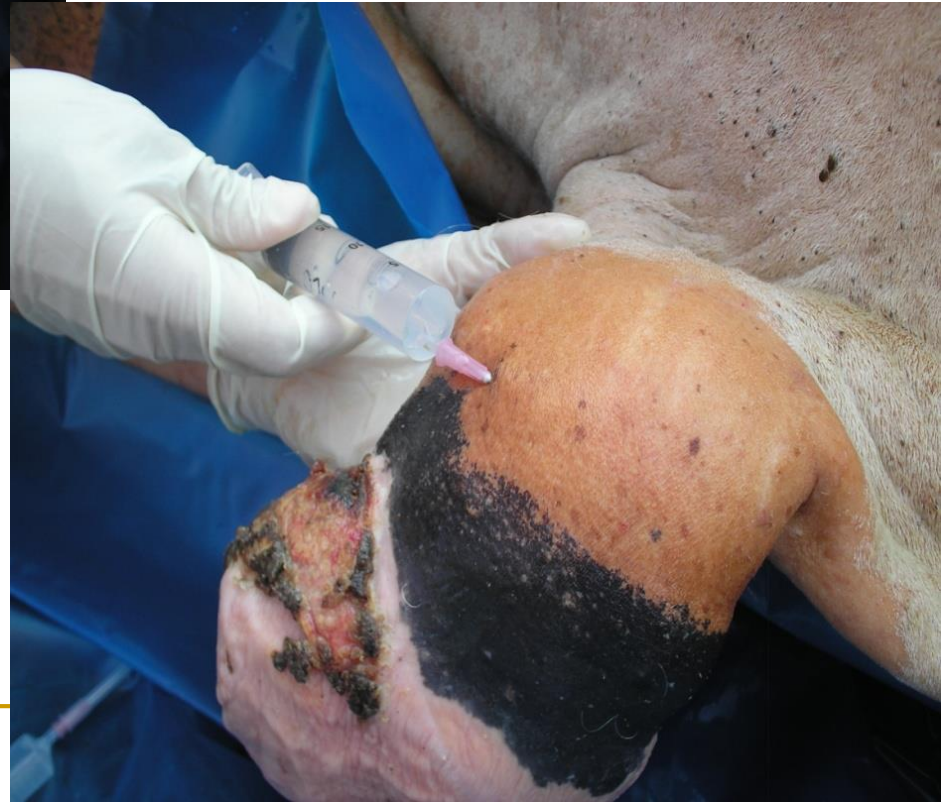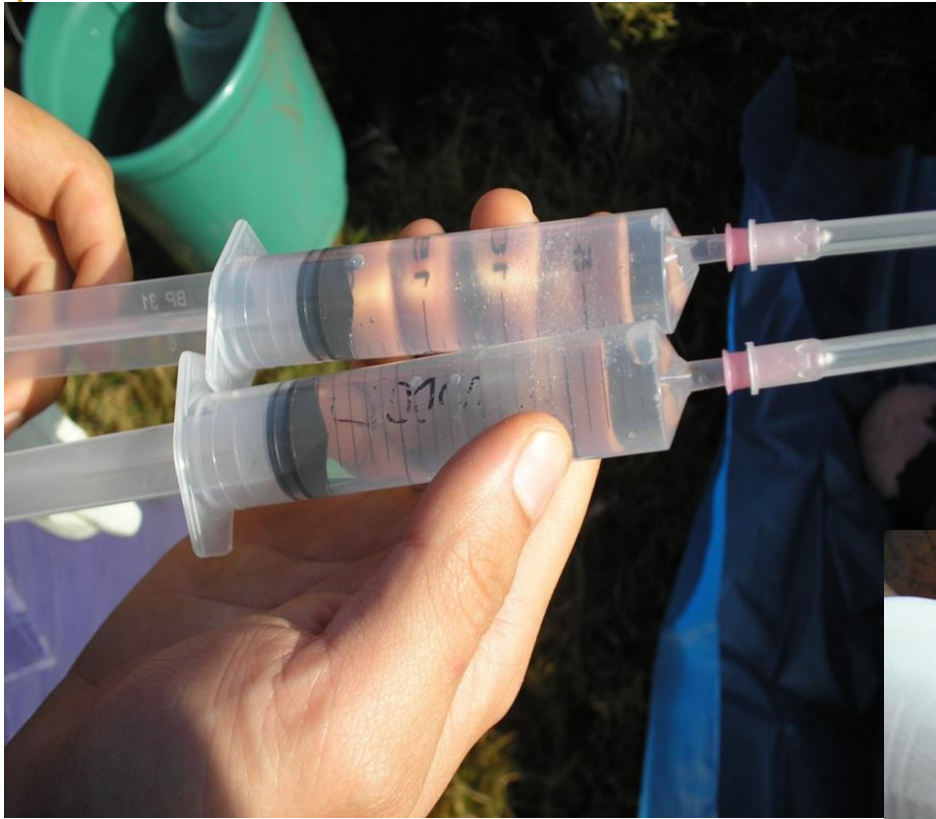■ Circuncisão



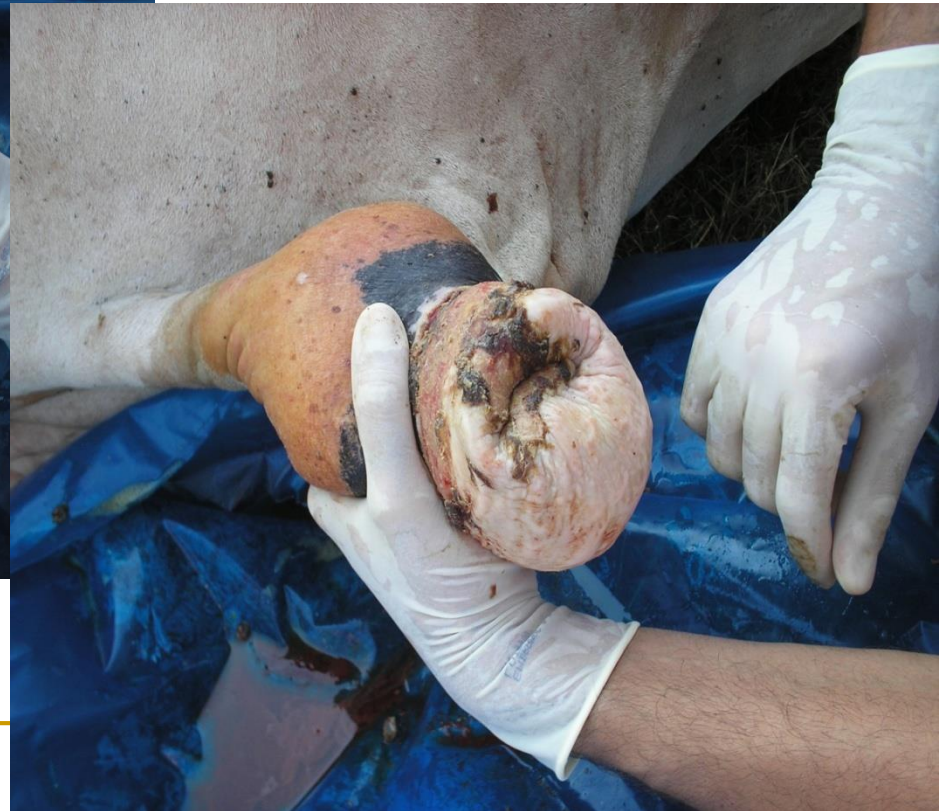
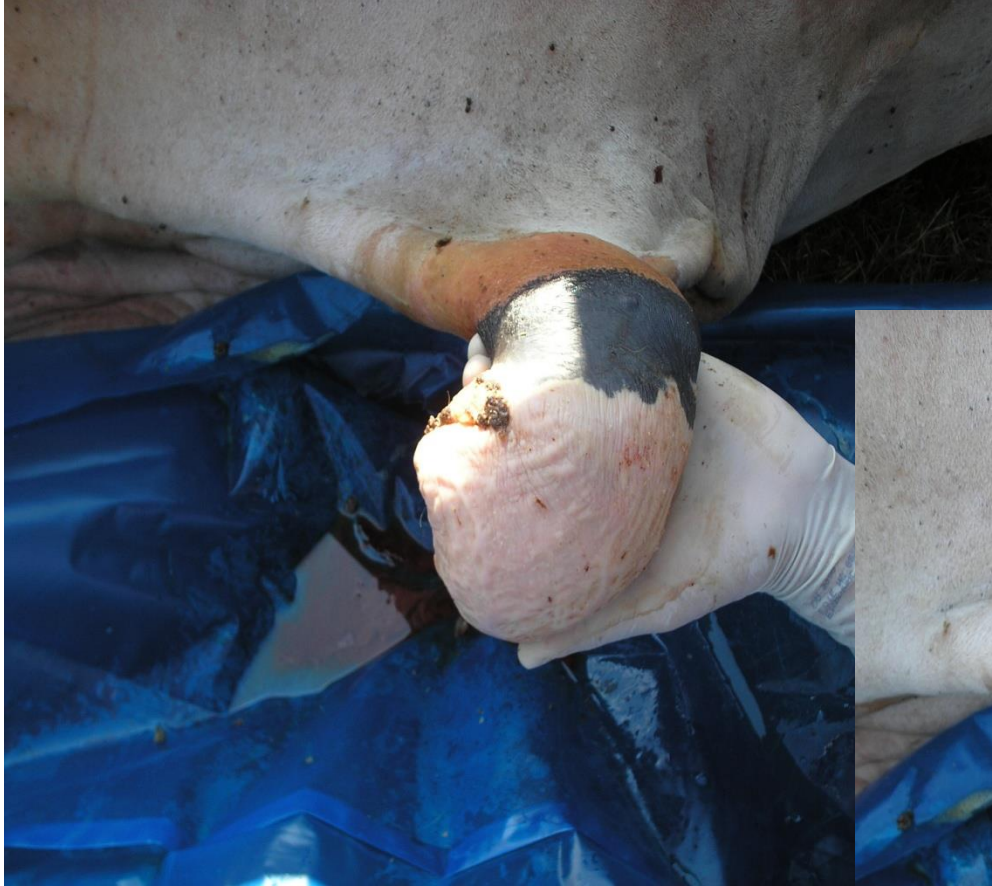


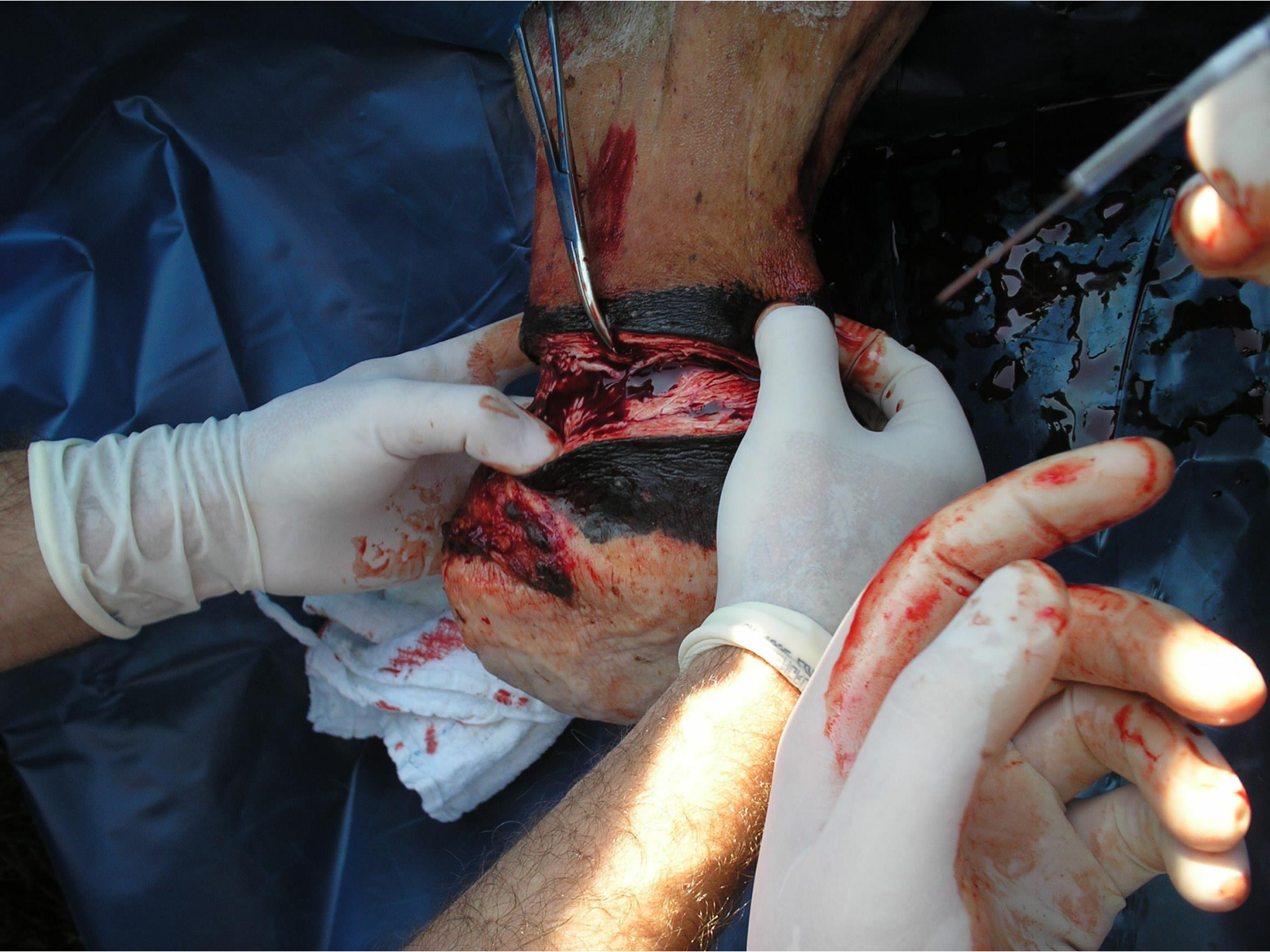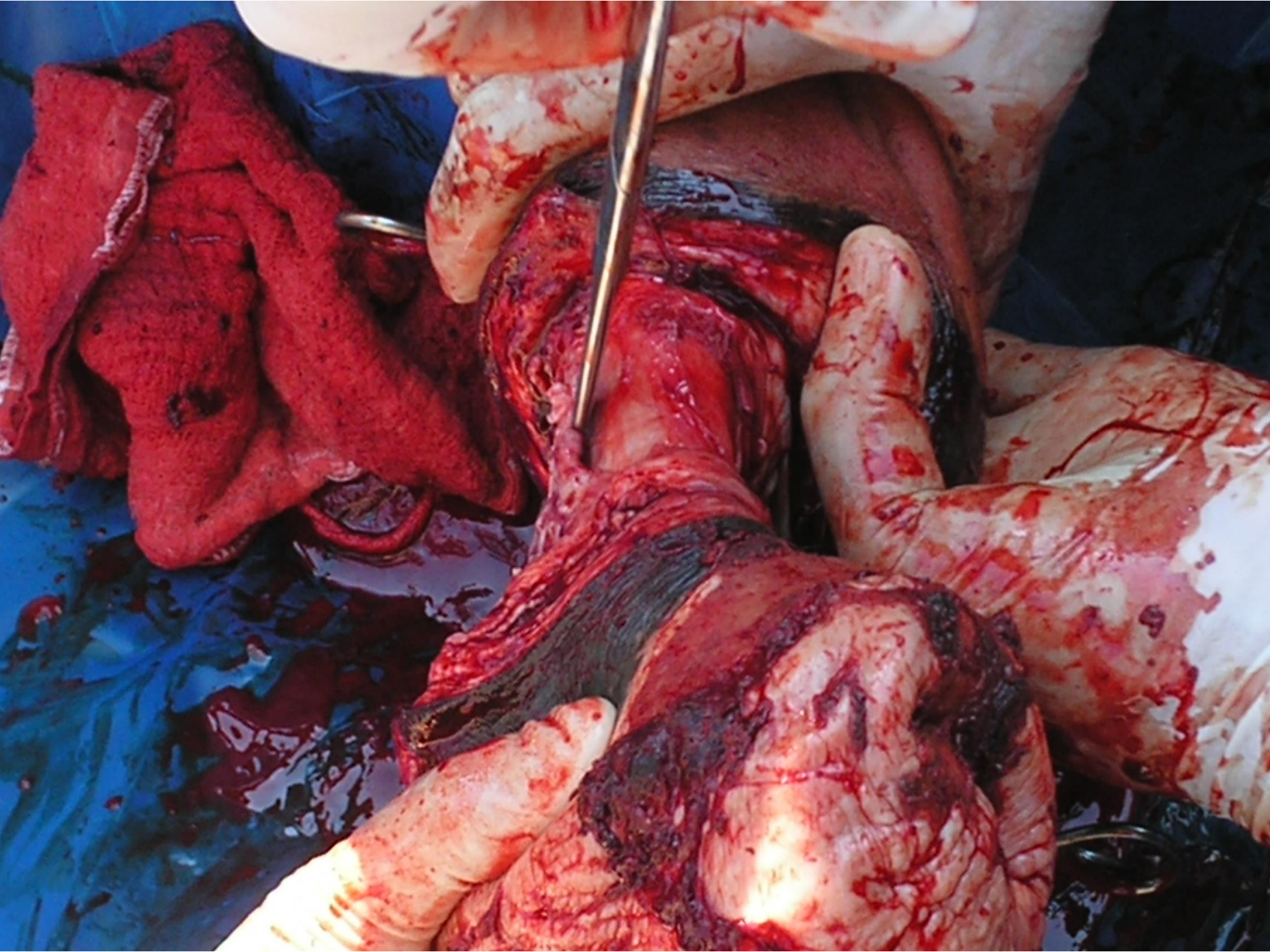




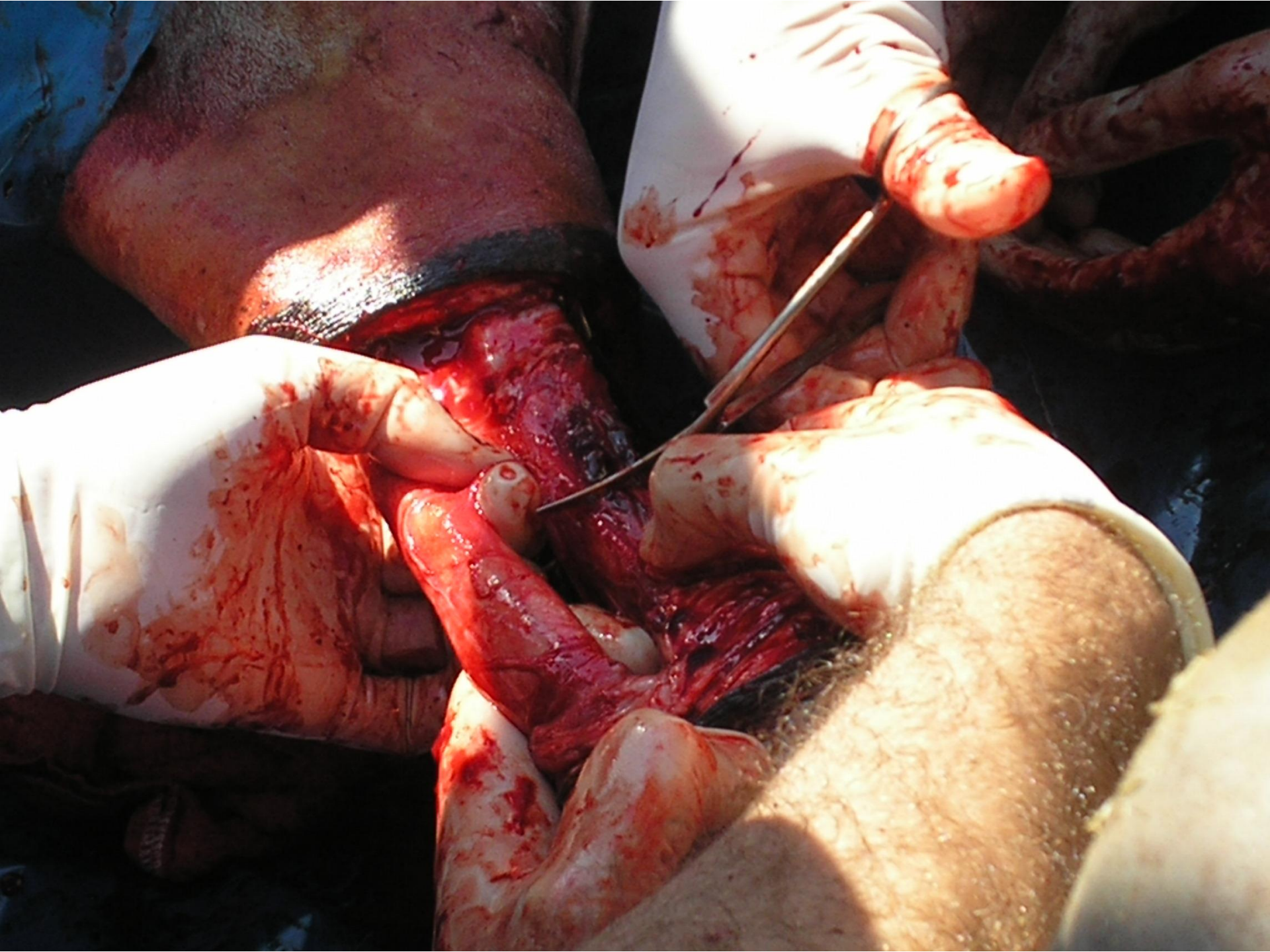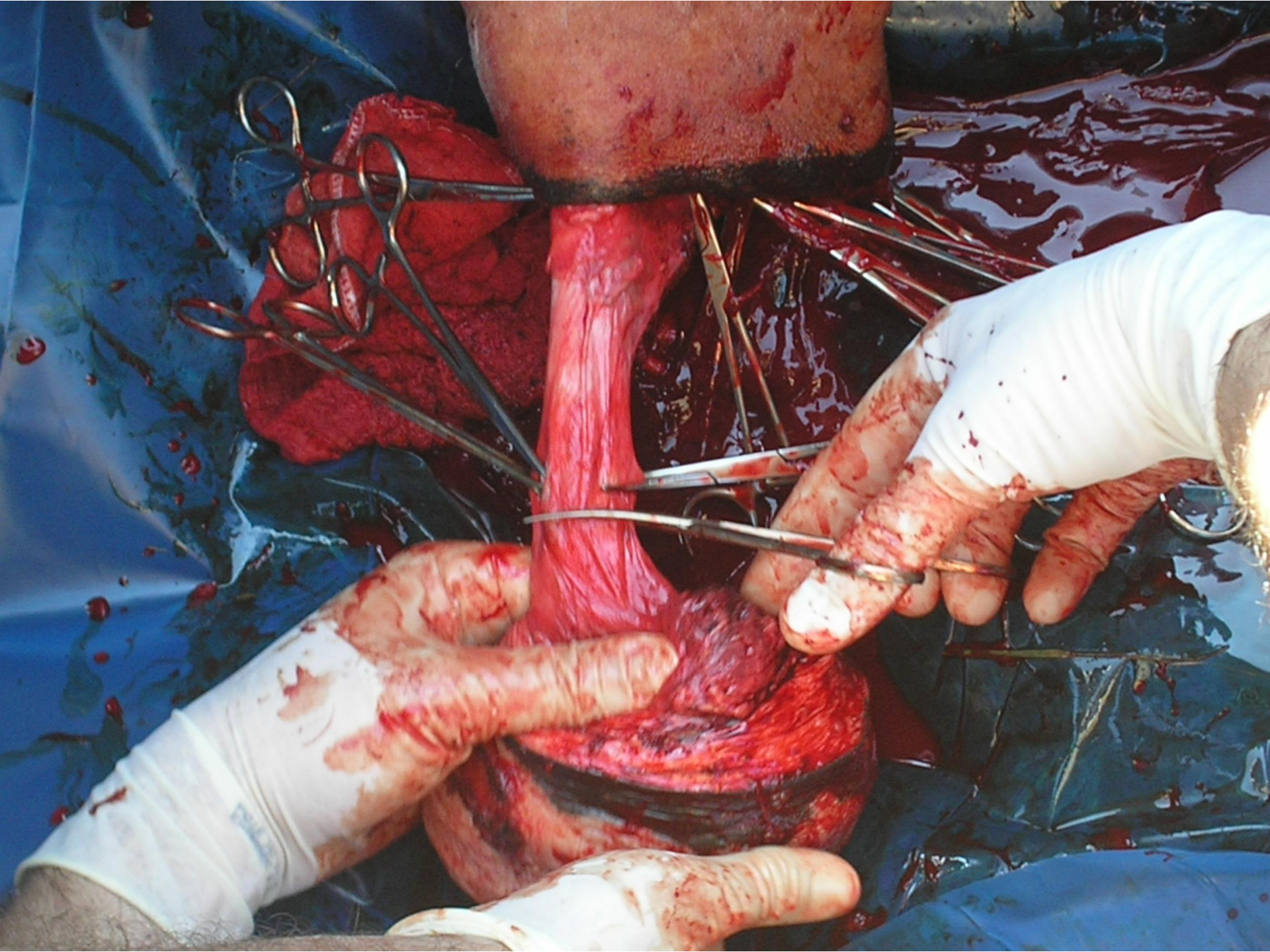
Técnica Cirúrgica

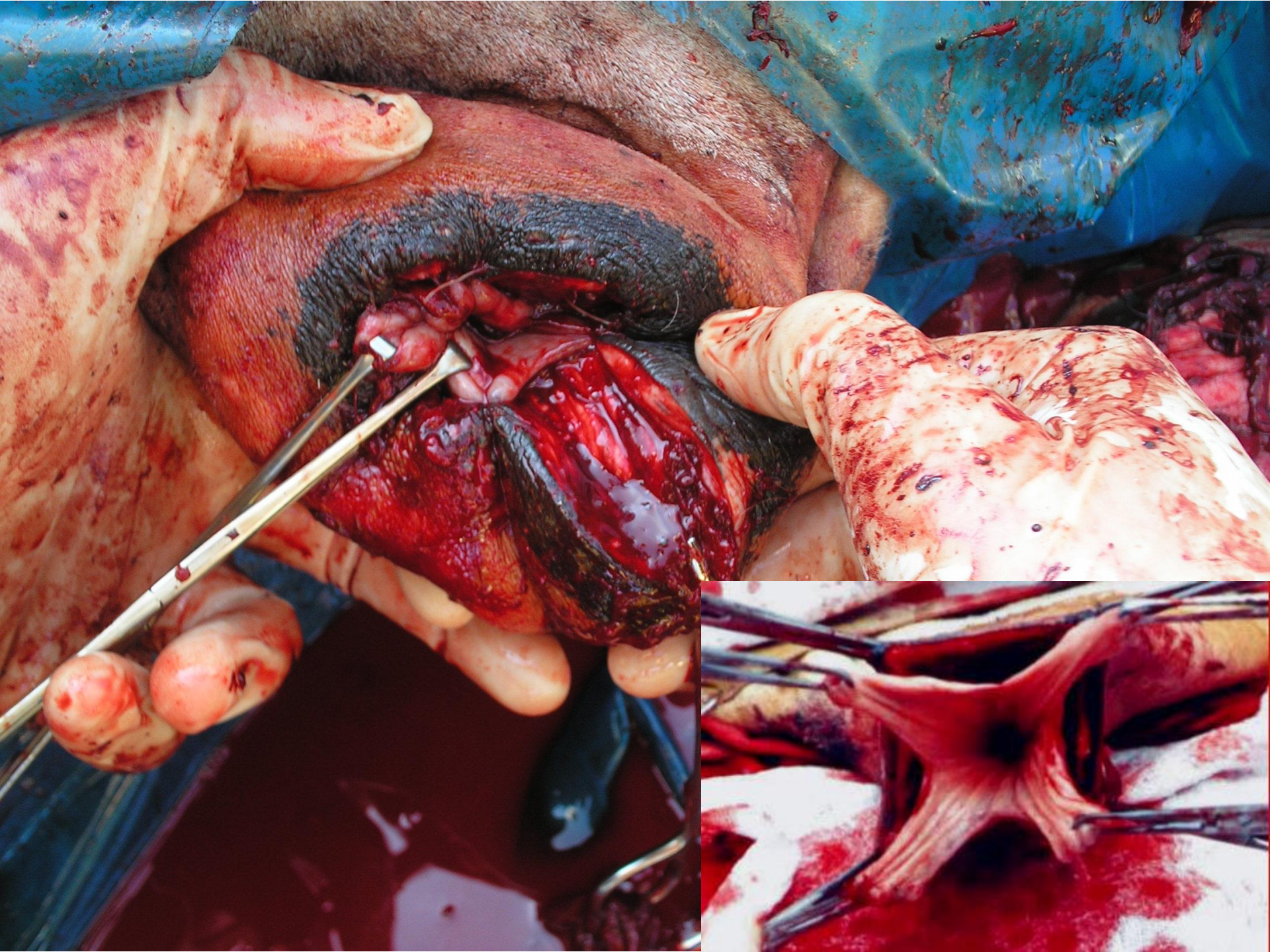


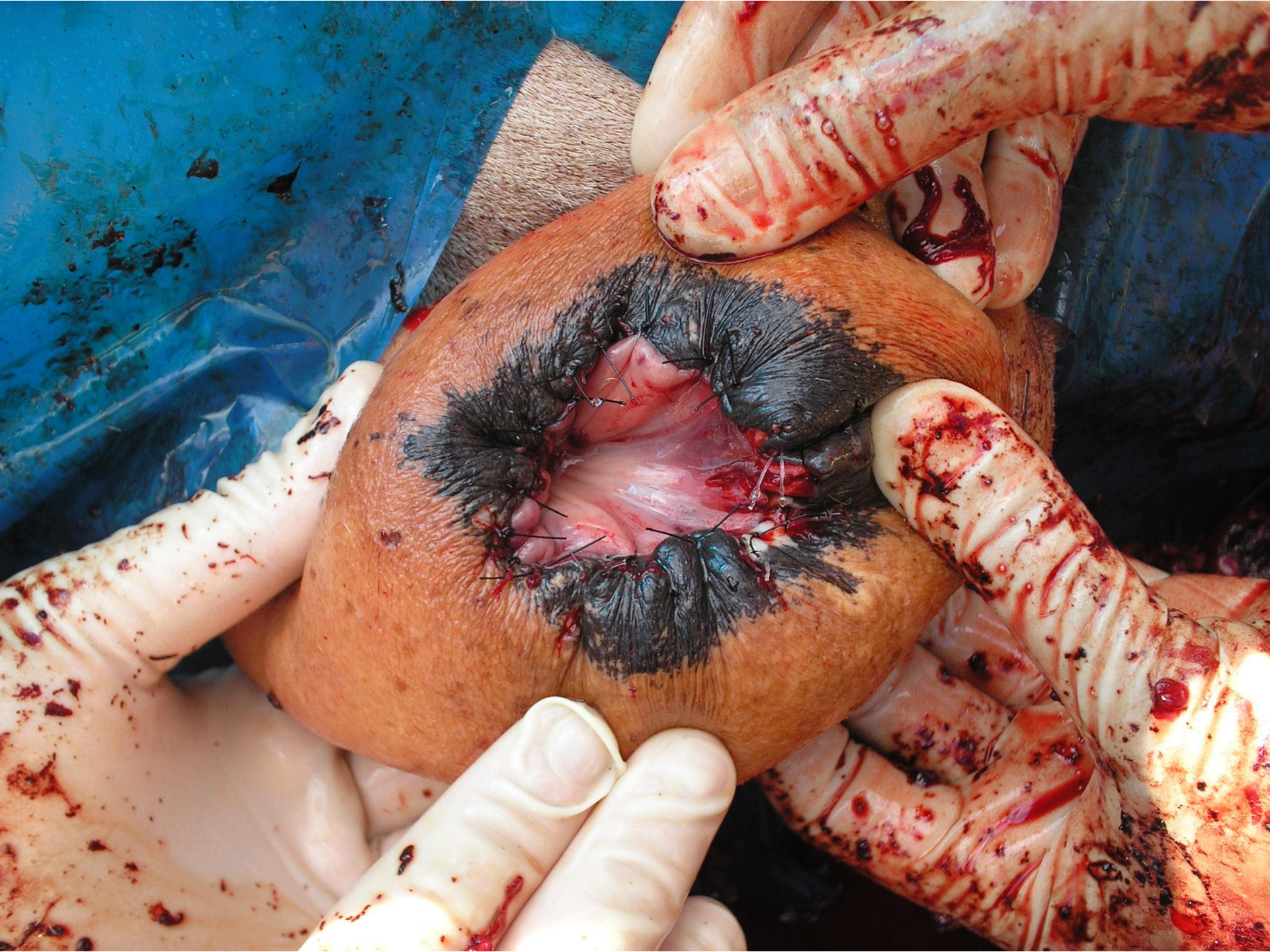










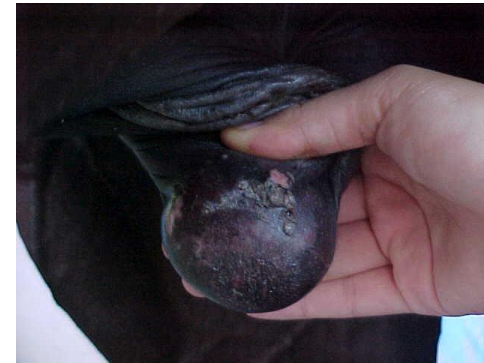
Neoplasias e feridas de pênis e prepúcio

Etiologia:

- Neoplasias:

- Comum na espécie equina;
- Maior incidência em animais despigmentados;
- Carcinomas, sarcóides, papilomas e melanomas;
- Agentes carcinogênicos presentes no esmegma.



- Feridas

- Coice, cópula, transposição de cercas ou porteiras, alteração de comportamento, parasitismo e traumatismos em geral.

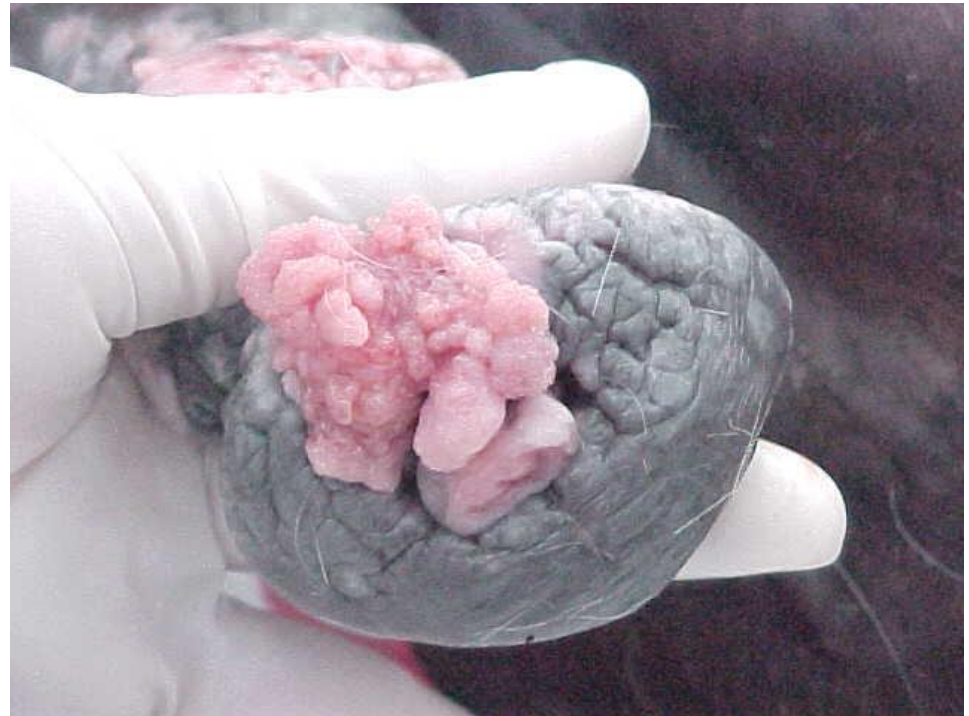Neoplasias e feridas de pênis e prepúcio

Sinais Clínicos:

- Edema
- Dificuldade de micção
- Impotência
- Dor

Diagnóstico

- Histórico
- Inspeção
- Exame físico
- Biopsia



Neoplasias e feridas de pênis e prepúcio

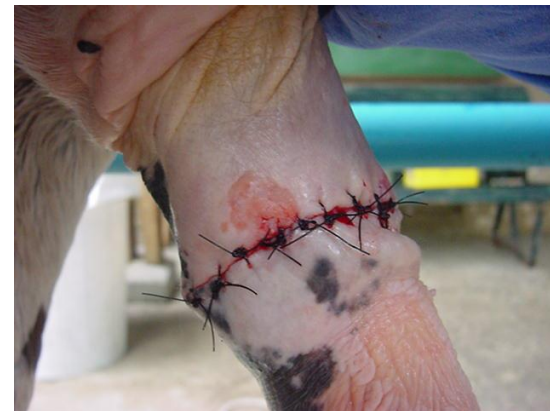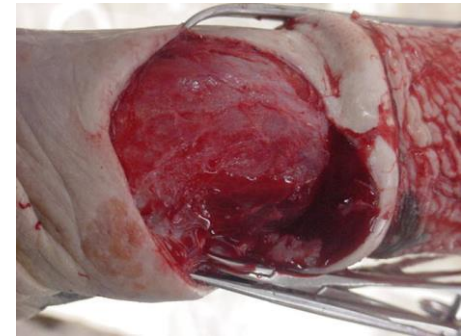
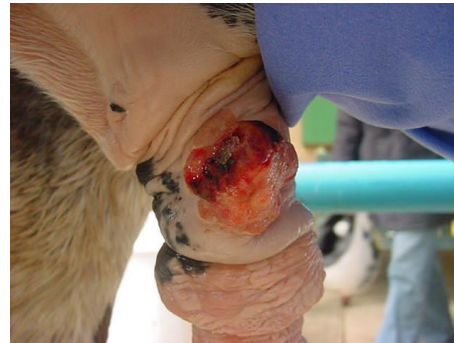Tratamento:

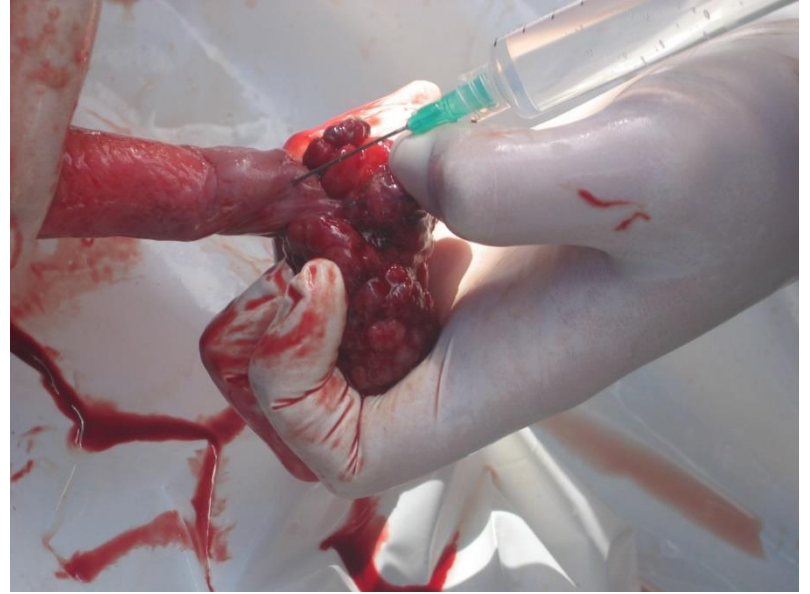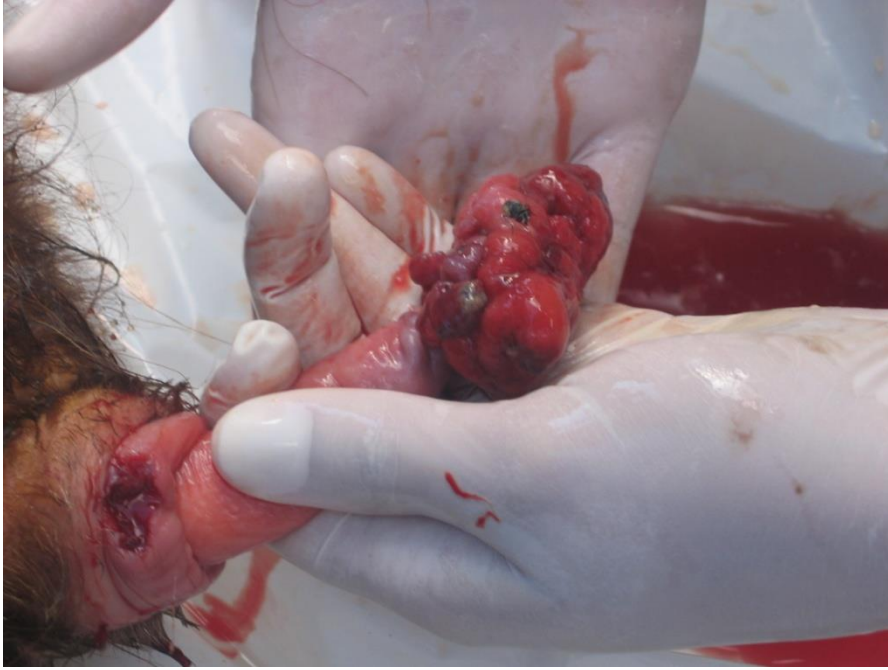■ Neoplasias:

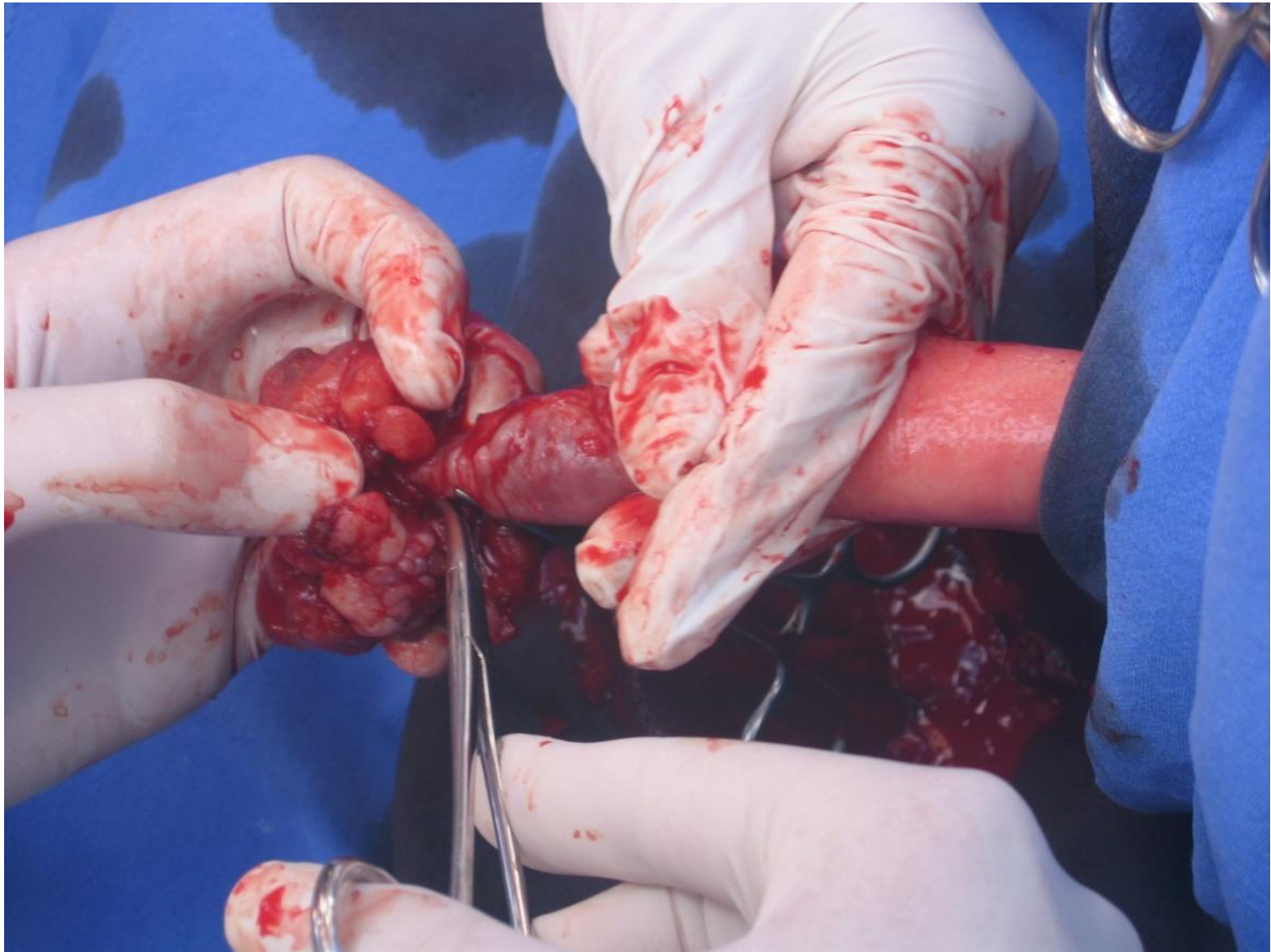
- Excisão do tumor;
Circuncisão;
Penectomia;
Associação de técnicas

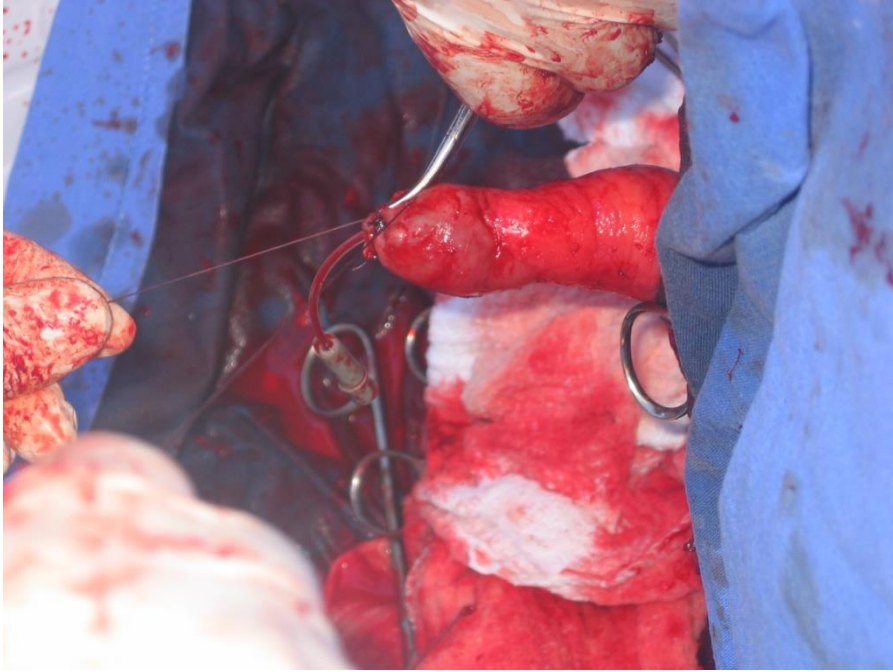
■ Feridas;

- Curativo local
- Sutura da região lacerada
- Suprimir a inflamação
- Circuncisão









Neoplasias e feridas de pênis e prepúcio

Feridas

