

# AULA: CORPOS ESTRANHOS E EPISTAXE

**PROFESSORA: Fabiana Valera**

TRANSCRIÇÃO: Luís Felipe Visconde

EDIÇÃO: Sara Caixeta

## CORPO ESTRANHO EM OUVIDO

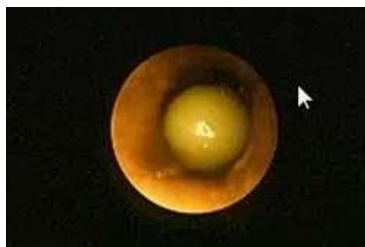
- Os corpos estranhos são mais comumente encontrados em:
  - Crianças
  - Idosos
  - Pacientes acamados
  - Pacientes com déficits neurológicos
- Podem ser divididos em:
  - Animados
  - Não animados
- Assumem as mais diferentes formas e podem se instalar de forma aguda ou crônica.
- O corpo estranho no ouvido normalmente fica impactado na região do conduto auditivo externo.
- Pode ocorrer, em alguns casos, a perfuração da membrana timpânica.

## SINTOMAS

- Os sintomas de corpo estranho no ouvido são:
  - Plenitude auricular (sensação de algo abafando o ouvido)
  - Hipoacusia (redução da acuidade auditiva)
  - Dor
  - Sangramento auricular (principalmente em casos agudos) está muito associado com a perfuração da membrana timpânica
  - Perfuração da membrana timpânica
  - Em casos crônicos, pode haver otorreia, com eliminação crônica de odor fétido.

## DIAGNÓSTICO

- O diagnóstico é feito pela observação do corpo estranho impactado no conduto auditivo externo através da otoscopia:



## MANEJO DE CORPO ESTRANHO ANIMADO

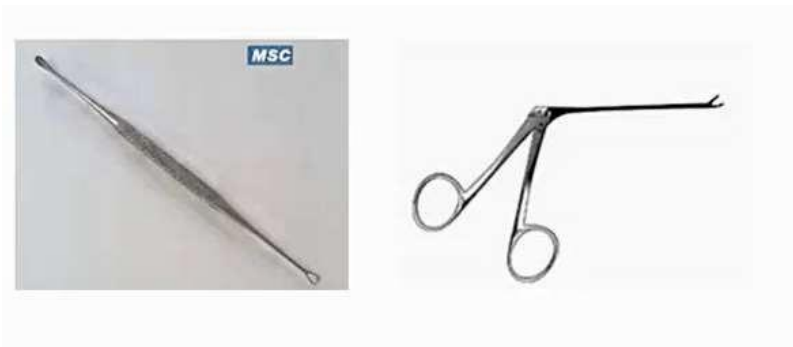- Quando ocorre a presença de corpos estranhos animados (insetos) o primeiro cuidado é observar se ele está vivo ou morto.
- Caso ele ainda esteja vivo, a primeira conduta é matar o inseto. Isso é feito com a colocação de algum líquido no conduto auditivo externo (p.ex: álcool, água ou óleo).
- Nesses casos, devemos ter um cuidado especial com o uso de álcool (apesar de ele ser eficiente

para matar o inseto, como ele arde muito, deixando o paciente sintomático, é preferível usar óleo ou água para matar o inseto).

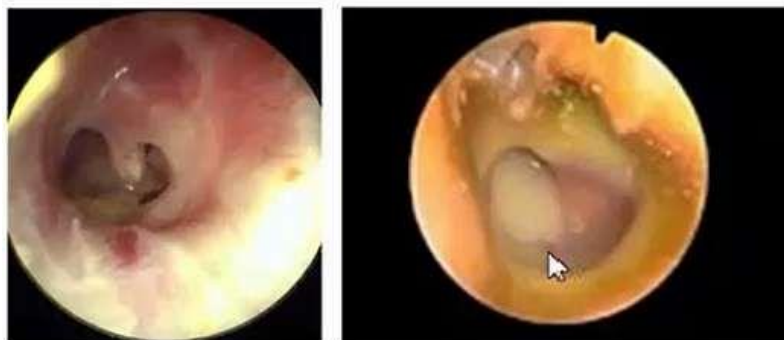- Uma vez que matamos o inseto, o fluido é aspirado e o corpo estranho é retirado.

## RETIRADA DO CORPO ESTRANHO

- A retirada do corpo estranho deve ser feita com pinças adequadas e extremamente delicadas.
- Se não realizada com a técnica e materiais adequados, pode-se empurrar ainda mais o corpo estranho durante o processo, impactando ainda mais o objeto/inseto, o que pode induzir edema e sangramento do conduto auditivo externo e dificultar a retirada futura do corpo pelo especialista.
- Os instrumentos mais adequados para esse propósito são curetas (primeira imagem) ou a pinça Hartman (segunda imagem):



- Na ausência de materiais adequados, a melhor conduta é encaminhar o paciente para um especialista realizar a retirada.
- Em casos de corpo estranho impactado de forma crônica associado à perfuração da membrana timpânica e otorreia, a conduta é a retirada do corpo estranho seguida da administração de gotas tópicas de antibiótico (que ajudarão a “secar” o ouvido e debelar a otorreia). Durante o tratamento é importante orientar o paciente a evitar a entrada de água enquanto a membrana timpânica estiver aberta. Esse tratamento promove, em 90% dos pacientes, o fechamento espontâneo da membrana em, aproximadamente um mês.



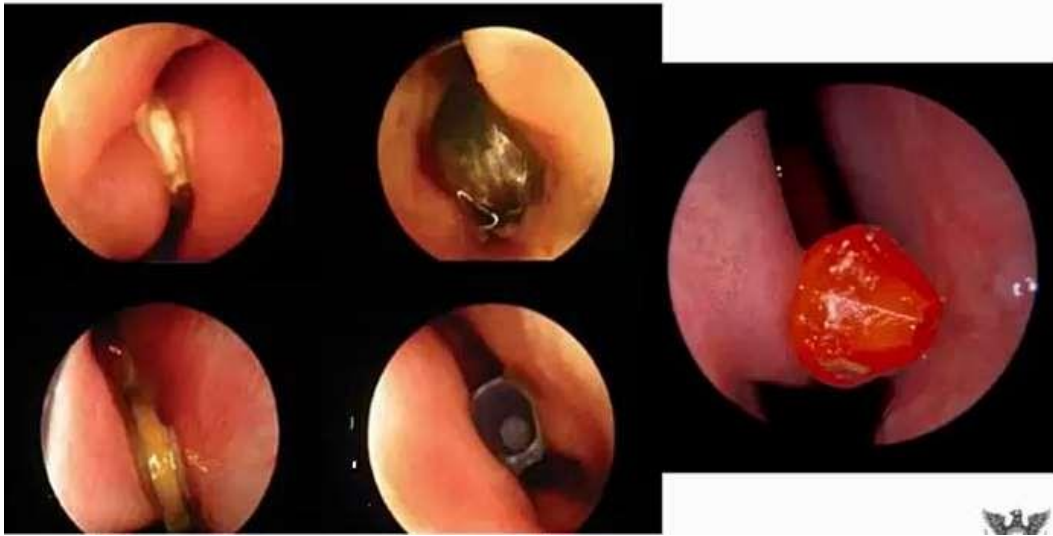## CORPO ESTRANHO NASAL

### SINTOMAS

- Os sintomas principais queixados pelo paciente são:
  - Obstrução nasal
  - Rinorreia, normalmente unilateral (essa rinorreia pode ser aguda, sendo geralmente mais aquosa; ou crônica, apresentando-se com odor fétido, nesses casos).
- A impactação do corpo estranho pode acontecer em qualquer região da fossa nasal, porém o

sítio mais frequentemente acometido é a cabeça da concha nasal inferior, que fica mais na porção anterior da cavidade.

→ Os corpos estranhos podem assumir diversas formas (pérolas, pedaços de isopor, papel, corpo estranho perfurado) e sua retirada pode ser fácil ou bastante complicada.



→ Em alguns pacientes, sobretudo acamados, pode acontecer invasão de corpos animados na fossa nasal, como por exemplo, miíase nasal (larvas de mosca).



## TRATAMENTO

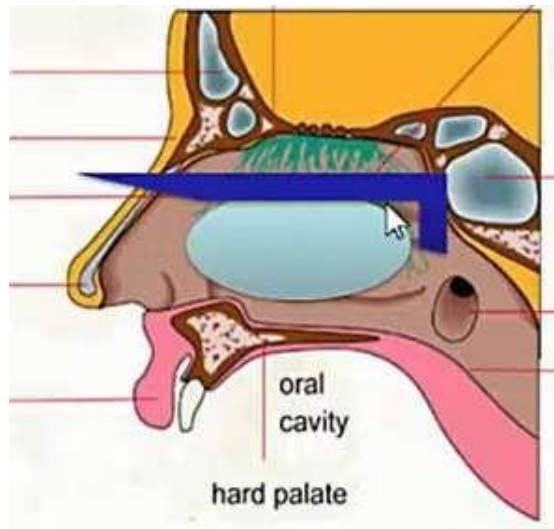
- O tratamento envolve a retirada do corpo estranho que também deve ser feita com pinças adequadas. São pinças não tão delicadas como as usadas no ouvido, sendo um pouco mais robustas.
- Essas pinças tem uma conformação curvada (sonda de Tar), que permitem a retirada do corpo estranho da forma mais rápida possível, evitando sangramentos e traumatismos nasais.



→ Nunca devemos empurrar o corpo estranho, pois o paciente pode aspirar ao corpo estranho (que pode ir para a boca, ou descer pela via aérea, impactando-se no brônquio fonte).

→ Para a correta retirada do corpo estranho nasal, devemos posicionar a sonda de Tar posteriormente ao objeto e, só depois, puxá-lo para fora da cavidade nasal (a imagem abaixo

mostra esse posicionamento. A haste azul representa a sonda de Tar):



- Quando há impaction de corpos estranhos potencialmente corrosivos (p.ex: baterias) a retirada é um pouco mais complicada, pois há uma limitação no uso da sonda. Muitas vezes, nesses casos, há necessidade de sedarmos o paciente para a realização do procedimento.
- Além disso, depois de retirar o objeto, é importante atentar para a possibilidade de ulcerações da mucosa nasal ou perfuração do septo pela substância corrosiva.

#### **CUIDADOS ESPECIAIS DURANTE A RETIRADA DE CORPOS ESTRANHOS NASAIS:**

- Devemos atentar para a presença de sangramento durante o procedimento. Para isso, devemos evitar uma manipulação excessiva, fazer uma retirada o mais rápido possível e, no caso de paciente pediátrico, fazer uma contenção da criança.
- O uso de vasoconstritores e anestesia tópica podem ser utilizados previamente ao procedimento, sobretudo em casos em que o objeto está muito impactado (p.ex: quando a criança insere grão de feijão. O feijão, em contato com a água da mucosa nasal, se ingurgita, e fica muito impactado. Nesse caso, a vasoconstricção pode ser útil).
- Devemos ter cuidado especial com materiais corrosivos, pois em caso de perfuração do septo nasal, a correção deve ser cirúrgica, pois não há fechamento espontâneo.

#### **CORPO ESTRANHO DE FARINGE**

- Os principais sintomas trazidos pelo paciente são:
  - Engasgo
  - Odinofagia
  - Disfagia
  - Sialorréia (presença de quantidade excessiva de saliva na boca). É um mecanismo de defesa do organismo que, na tentativa de conter o corpo, aumenta a produção salivar.
- Os principais exemplos de corpos estranhos que se impactam nessa região são espinhos de peixes e ossos de frango (ossos finos). Um local comum de impaction é a região da valécula.
- Os locais mais comuns de impaction na faringe são:
  - Base da língua e valécula
  - Pilares amigdalinos
- Na região da laringe é mais raro existir impaction, pois essa região é repleta de receptores e

muito suscetível a reflexos de vômito. Por isso, dificilmente um corpo estranho ficará aí sem que ative os mecanismos reflexos de proteção e seja removido.

## EPISTAXE

### CONSIDERAÇÕES INICIAIS

→ A irrigação da fossa nasal é provida por ramos da a. carótida externa e da carótida interna. Abaixo, uma relação de cada um deles:

#### Ramos da carótida externa:

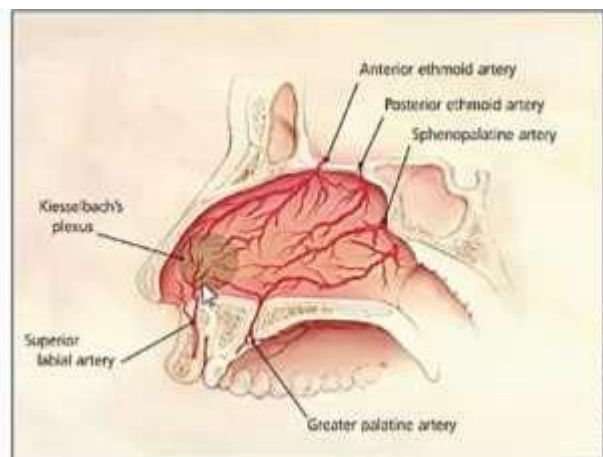
- O principal deles é a **a.maxilar (ou esfenopalatina)**, que é responsável por 80% da irrigação da fossa nasal;
- Artéria palatina maior
- Artéria labial superior (que são ramos menores)

#### Ramos da carótida interna:

- A. etmoidal anterior
- A. etmoidal posterior

→ Esses 5 vasos, em conjunto, vão ramificando-se e chegam a uma área de confluência conhecida como **plexo de Kiesselbach**.

→ Essa é uma região onde existem vários vasos pequenos, mas com uma irrigação proveniente de quase todas as grandes artérias. É exatamente nessa área, de Kiesselbach, que acontecem a maioria das epistaxes anteriores.



### EPISTAXES ANTERIOR

→ As epistaxes anteriores perfazem 90% das epistaxes da rotina de ambulatórios.

→ Como os vasos dessa área são menos calibrosos, os sangramentos tendem a ser mais leves, estando geralmente associados a traumas locais (p.ex: coçar o nariz, colocar o dedo dentro do nariz, pancadas externas). É comum em pacientes com rinite alérgica, que tem muito prurido e coçam bastante o nariz.

### EPISTAXE POSTERIOR

→ Acontecem em uma região posterior da fossa nasal, que não é visualizada pela rinoscopia anterior.

→ Acontece pela ruptura de grandes vasos, sobretudo da a. esfenopalatina (apenas 10% das

epistaxes posteriores acontecem por ruptura de artérias etmoidais).

- Por serem causados por roturas de grandes vasos, os sangramentos são abundantes, muito importantes, que podem ser visualizados tanto pela fossa nasal (muitas vezes, pelas duas fossas nasais) e também, pela boca (o sangramento escorre para a região posterior e cai na orofaringe - o paciente chega, muitas vezes, cuspidando sangue).
- A principal causa dessas epistaxes é por Hipertensão Arterial Sistêmica (o grande problema é que, muitas vezes, o paciente tem HAS e, sequer sabe o diagnóstico).

## MANEJO E TRATAMENTO

- A Epistaxe deve ser manejada como uma emergência médica, pois, muitas vezes, o paciente apresenta repercussões extremas, como o choque hipovolêmico ou, em alguns pacientes acamados que começam com um quadro de epistaxe, pode haver a impactação de um coágulo de sangue em vias aéreas, impedindo sua ventilação adequada.
- Assim, diante de um paciente com epistaxe (sobretudo, se volumosa), devemos seguir a sequência do ATLS:
  - A: observar se a via aérea está desobstruída
  - B: observar se o paciente respira bem
  - C: observar parâmetros circulatórios e atentar para sinais de choque (verificar pulso e pressão arterial) que, quando presente, deve ser corrigido e seguido de tamponamento.
- Avaliar pressão arterial e pulso (frequência cardíaca); orientando medidas anti-choque.
- Só depois de avaliados esses critérios, partiremos para as medidas locais para contenção da epistaxe.

## EPISTAXE LEVE (NORMALMENTE SÃO ANTERIORES)

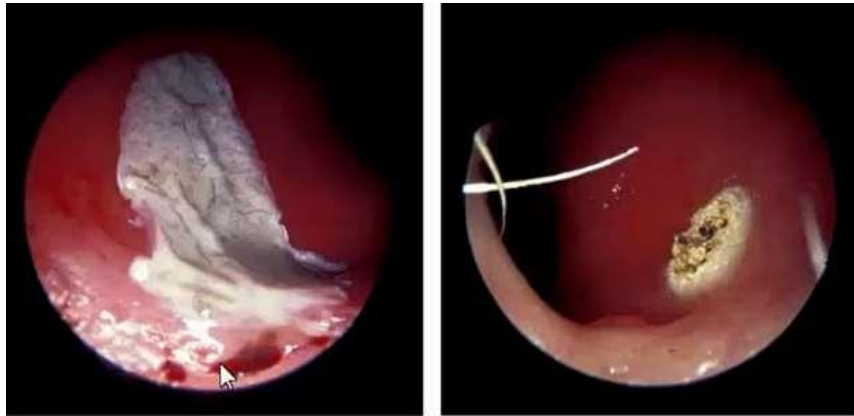
- Nesses casos, a contenção local pode ser feita pela digitopressão.
- O paciente deve estar sentado e com cabeça fletida (a fim de garantir que o sangramento escorra para a porção anterior, evitando que ele escorra para a laringe e seja aspirado).
- Pode-se fazer uso de vasoconstrictores locais, tanto físicos (p.ex: aplicar gelo sobre o dorso nasal) ou químicos (p.ex: inserir algodão embebido em vasoconstrictor tópico na fossa nasal).



- Se essa epistaxe leve não responder a essas medidas iniciais, pode-se realizar a cauterização química ou elétrica dos vasos.
- Só devemos ter cuidado, pois a cauterização química envolve o uso de substâncias cauterizantes (nitrito de prata, ácido tricloroacético) que, quando utilizadas devem ser aplicadas,

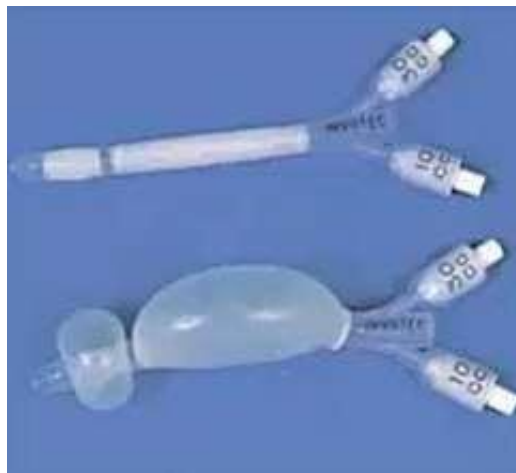primeiramente, em volta do lugar sangrante e, posteriormente vai aplicando da periferia para o centro do foco de sangramento. Isso faz com que, na cauterização química, a área tratada seja bem maior (primeira figura).

- Esse cuidado é importante por que, se a substância química cauterizante for colocada diretamente sobre o foco sangrante, as áreas adjacentes irão sangrar. Já na cauterização elétrica, o procedimento é feito diretamente sobre o foco sangrante.



### EPISTAXES GRAVES (NORMALMENTE SÃO POSTERIORES)

- Em casos mais graves, quando há epistaxe posterior volumosa ou quando o paciente tem alguma condição que dificulte a contensão do sangramento (usuários de anticoagulantes, AAS ou coagulopatas), o tamponamento pode ser feito com uso de tampões nasais comerciais, a base de balões (em alguns casos, se esses tampões não estiverem disponíveis, pode-se improvisar com uso de gazes ou dedos de luva).



- Nesses casos mais severos e coagulopatas, o tamponamento com balão é a primeira linha de tratamento (evita-se postergar essa medida com uso de procedimentos de cauterização, que tem pouca resolutividade nesses casos).
- O tamponamento com esses dispositivos não é um procedimento fácil, e é bastante doloroso, porém, dá-se preferência em realizá-lo com o paciente acordado a fim de evitar possíveis complicações que a sedação pode trazer (como aspiração do sangue).

### TRATAMENTO CIRÚRGICO

- Em casos muito severos, em que o sangramento é refratário ao tamponamento (o paciente continua a sangrar mesmo com o tampão ou, então, tem uma recidiva assim que



o tampão é retirado), indica-se o tratamento cirúrgico com a ligadura das artérias.

- A primeira artéria a ser ligada, na abordagem cirúrgica, é a esfenopalatina. Se o sangramento persiste, mesmo com essa medida, prosseguimos com a ligação das artérias no território da a.etmoidal.
- No passado, a ligadura era realizada por procedimento externo e envolvia a ligadura da carótida. Hoje, a ligadura é realizada endoscopicamente, intranasal. Por meio de uma sonda, entra-se na fossa nasal e procura-se a área de projeção da a. esfenopalatina, na nasofaringe (posteriormente à concha nasal média), para posteriormente ligá-la com um clipe metálico.

### CONCLUSÕES:

- Os corpos estranhos e epistaxes devem ser encarados como urgências otorrinolaringológicas que demandam um pronto atendimento especializado para essas circunstâncias. Deve-se ter o cuidado de um atendimento imediato e direto desses pacientes a fim de se evitar erros e complicações futuras.