UNIVERSIDADE DE SÃO PAULO
ESCOLA DE ENFERMAGEM
Av. Dr. Enéas de Carvalho Aguiar, 419 - CEP 05403-000
Tel.: (11) 3061.7544- Fax: 3061.7546 - São Paulo - SP - Brasil
enc@usp.br

EXAME FÍSICO MÚSCULOESQUELÉTICO

Elaborado pelas Enfermeiras Especialistas em Laboratório: Carla Roberta Monteiro, Eliane Vitoreli, Rosely da Silva Matos Liberatori, Simone Assis Nunes, Vanessa Miranda Gomes.

1.	**Preparo do material**
	Fita métrica
	Lápis e/ou chumaço de algodão ou monofilamento
	Goniômetro de bolso
	EPI (sempre que necessário)
2.	**Preparo do ambiente**
	Promover privacidade;
	Promover iluminação adequada;
	Promover ambiente seguro (livre de obstáculos como tapetes, desníveis ou mobiliário excessivo);
	O ambiente deve ser preferencialmente amplo.
3.	**Preparo do examinador**
	Lavar as mãos respeitando a técnica de higienização correta;
	Buscar posição cômoda.
4.	**Interação com o paciente durante o procedimento:**
	Conferir o nome do paciente/cliente e o número do leito;
	Apresentar-se ao paciente/cliente, dizendo lhe seu nome e função;
	Explicar o que será realizado, qual a finalidade do procedimento;
	Solicitar a colaboração do paciente;
	Observar expressões, sinais de dor, pudor/vergonha;
5.	**Preparo/orientação do paciente**
	Orientar o paciente a ficar com o mínimo de roupas possível (short, top, avental, a depender do ambiente e da região ao ser examinada)
	6. ANAMNESE
	Buscar dados como: idade, sexo, IMC, história de trauma, patologias prévias, medicamentos em uso, histórico familiar, dor (de início súbito ou lento, hora de início, o que faz melhorar ou piorar, medidas de manejo da dor), distúrbios sistêmicos (febre, calafrios, perda de peso ou fraqueza), profissão (posturas assumidas e ambiente de trabalho), hábitos alimentares, eliminações vesicais e intestinais, rigidez articular (hora de início, freqüência e duração), ambiente domiciliar, alteração de padrão de vida sexual, da imagem corporal, do desempenho de papéis, do desempenho funcional (atividades de vida diária), uso de dispositivos de assistência à marcha/locomoção (andadores, bengala, muleta, ou cadeiras de rodas).
	7. EXAME FISICO
7.1	**COLUNA**
	INSPEÇÃO ESTÁTICA: observe aumento de volume, presença de cicatrizes, manchas "café com leite", assimetria na altura dos ombros e atitudes protetoras que podem ser indicativas de áreas dolorosas. Inspecione a postura do paciente, o alinhamento da coluna, observando as faces anterior, posterior e lateral.

	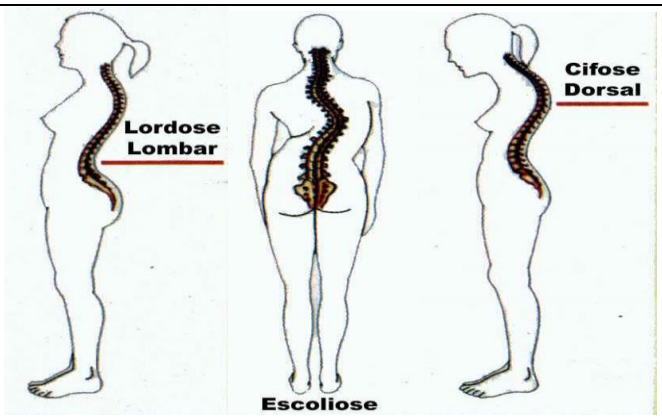 FONTE: http://cityposto.blogspot.com.br/2011/12/lordose-escoliose-e-cifose-tratamento.html **INSPEÇÃO DINÂMICA:** Com o paciente sentado, avalie flexão, extensão, rotação lateral e inclinação lateral do pescoço. Com o paciente em pé, avalie flexão anterior, extensão, inclinação lateral, e rotação da coluna torácica e lombar. ***ATENÇÃO! Em caso de suspeita de instabilidade da coluna, não efetue os movimentos citados acima, pois nestas circunstâncias pode-se provocar uma lesão neurológica!***
	PALPAÇÃO: Com o paciente na posição prona, palpe os processos espinhosos, que devem estar alinhados e indolores, palpe também os tecidos moles circunvizinhos buscando por espasmo muscular e sensibilidade. Com o paciente sentado, palpe o músculo trapézio em toda sua extensão e procure por discrepâncias de tamanho, contorno ou áreas dolorosas. Para palpar o músculo esternocleidomastoideo solicite ao paciente que volte a cabeça para o lado oposto ao que se quer examinar. A palpação adequada do cóccix requer um exame retal.
7.2	**OMBRO**
	INSPEÇÃO ESTÁTICA: Observe o contorno do ombro, buscando por edema ou atrofia muscular. Ao suspeitar de alterações no contorno do ombro, não deixe de examinar também a extremidade superior adjacente buscando alteração de coloração, sensibilidade e pulso. **INSPEÇÃO DINÂMICA:** Com o paciente em pé, avalie : flexão (solicitando o levantamento dos braços , à frente e sobre a cabeça), extensão (solicitando a colocação dos braços para trás), abdução (solicitando o cruzamento dos braços á frente de seu corpo), rotação interna (solicitando a colocação de uma de suas mãos nas costas de modo a tocar sua escápula) e rotação externa (solicitando a colocação das mãos atrás do pescoço)
	PALPAÇÃO: Palpe clavícula, articulação esternoclavicular, articulação acromioclavicular, músculos trapézio e deltóide, processo coracóide e grande tuberosidade do úmero. Palpe também as estruturas da axila e a artéria braquial.
7.3	**COTOVELO**
	INSPEÇÃO ESTÁTICA: Procure por intumescências localizadas ou difusas. **INSPEÇÃO DINÂMICA:** Com o paciente sentado, avalie: flexão, extensão, supinação e pronação.
	PALPAÇÃO: Com o paciente sentado, com membro superior relaxado, investigue dor, presença de massas, crepitação ou alteração de temperatura. Palpe o olécrano e comprima os epicôndilos e observe sensibilidade. Deve-se palpar a artéria braquial nos casos de trauma grave do cotovelo.
7.4	**PUNHOS E MÃOS**
	INSPEÇÃO ESTÁTICA: Observe as superfícies palmar, dorsal do punho e a mão, buscando por edema local ou difuso, deformidades, desvio ulnar ou radial, contraturas em flexão e cicatrizes.

	INSPEÇÃO DINÂMICA: Avalie o punho quanto à: flexão (solicitando apontar os dedos para o chão com a palpa da mão para baixo), extensão (solicitando apontar os dedos para o teto com a palpa da mão para baixo), adução (solicitando o direcionamento dos dedos em direção à linha média, com a palma das mãos para baixo), abdução(solicitando o direcionamento dos dedos em direção contrária à linha média, com a palma das mãos para baixo). Avalie também a flexão, extensão, abdução e adução dos dedos além do movimento de oposição do polegar.
	PALPAÇÃO: Palpe as porções distais do rádio e da ulna e o processo estilóide e ossos do carpo em busca de edema e hipersensibilidade. Palpe as articulações interfalangianas observando hipertrofia óssea e sensibilidade.
7.5	**QUADRIL**
	INSPEÇÃO ESTÁTICA: Atenção especial deve ser dada à marcha do paciente ao entrar na sala. Procure por hematomas e assimetria de pregas cutâneas. Às costas do paciente, observe também as depressões acima das cristas ilíacas que devem estar no mesmo plano horizontal. Com o paciente deitado, busque por discrepâncias no comprimento das pernas. **INSPEÇÃO DINÂMICA:** Avalie: flexão (solicitando a colocação do joelho contra o peito), extensão(solicitando levantar da cadeira com coluna ereta e braço cruzados), abdução(solicitando o afastamento da perna da linha média), adução (solicitando a união das pernas e em seguida seu cruzamento, com paciente da posição supina), rotação externa (com o paciente na posição supina, solicite a flexão do joelho e a movimentação da parte inferior da perna em direção à linha média) e rotação interna (com o paciente na posição supina, solicite a flexão do joelho e a movimentação da parte inferior da perna em direção oposta à linha média)
	PALPAÇÃO: Com o paciente em decúbito lateral e o quadril flexionado e em rotação interna, palpe a bolsa trocantérica e pesquise hipersensibilidade. 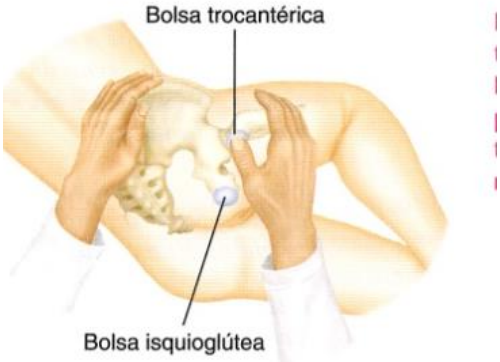 **BOLSA TROCANTÉRICA** FONTE: Bickley,LS. Sistema musculoesquelético.In:Bates:Propedêutica Médica.Rio de Janeiro:Guanabara Koogan;2010:625.
7.6	**JOELHOS**
	INSPEÇÃO ESTÁTICA: Observe quanto à presença de intumescências, flexão anormal ou hipertextensão. Note ainda, se as patelas se encontram no mesmo nível e sem qualquer inclinação lateral. Com os joelhos completamente estendidos, avalie quanto a possíveis deformidades:

varo valgo

FONTE: http://www.nature.com/nrrheum/journal/v7/n1/fig_tab/nrrheum.2010.195_F2.html

INSPEÇÃO DINÂMICA: Avalie: flexão, extensão, rotação interna (com o paciente sentado, solicite o movimento da parte inferior da perna em direção à linha média), rotação externa (com o paciente sentado, solicite o movimento da parte inferior da perna em direção oposta à linha média).

PALPAÇÃO: Com o paciente na posição supina e joelho levemente flexionado, palpe, patela, tendão patelar, músculo quadríceps, articulação tibiofemoral e platô tibial. Busque por: hipersensibilidade ,aumento de volume, crepitação e temperatura anormal.

7.7 **TORNOZELOS E PÉS**

INSPEÇÃO ESTÁTICA: Observe a aparência externa do sapato do paciente, busque por deformações. Com o paciente em pé, observe e presença de lesões, calosidades, alteração de temperatura e edema (uni ou bilateral). Observe o arco longitudinal medial do pé:

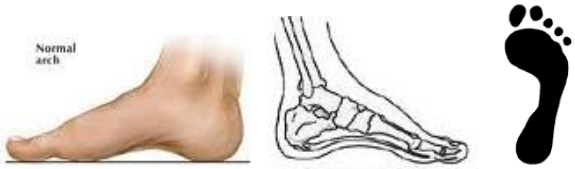

normal

pé cavo

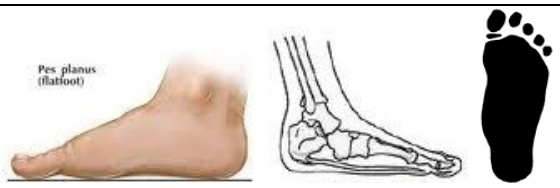

pé plano

FONTE: http://www.clinicavenere.com.br/blog/2011/05/pes-tipos-e-pisadas/
http://calcadodesportivo.com/faq.htm

Uma deformidade comum é a denominada pé eqüino, que é caracterizada pela dorsiflexão limitada da articulação talocrural, geralmente em conseqüência do encurtamento dos músculos gastrocnêmio e sóleo ou do tendão do calcâneo.

FONTE: http://meusqueridospes.blogspot.com.br/2011_08_01_archive.html

INSPEÇÃO DINÂMICA: Avalie: flexão plantar, dorsiflexão, inversão (solicitando a inclinação do calcanhar para dentro), eversão (solicitando a inclinação do calcanhar para fora).

PALPAÇÃO: Palpe o tornozelo em busca de edema, crepitação ou hipersensibilidade, palpe o calcanhar em busca de esporões ósseos. Palpe ainda, as articulações metatarsofalangianas e as cabeças dos cinco metatarsos.

8.	**AVALIAÇÃO DA FORÇA MUSCULAR**
	Visa detectar problemas no tecido contrátil, músculo, seus tendões, e ossos, bem como o tecido nervoso que supre o tecido contrátil. Ao avaliar força muscular deve se levar em conta variáveis como idade, treinamento muscular e lado dominante do avaliado. *Consulte o guia de exame físico neurológico para retomar a avaliação e classificação da força muscular.*
9.	**AVALIAÇÃO DA FUNÇÃO SENSITIVA**
	Deve se avaliar quanto às alterações nos reflexos e sensibilidade tátil e dolorosa. É importante lembrar que em alguns casos a dor em diversos órgãos pode ser referida para outra localidade. *Consulte o guia de exame físico neurológico para retomar a avaliação dos reflexos e sensibilidade.*
10.	**AVALIAÇÃO DA MARCHA**
	Patologias musculoesqueléticas podem modificar a marcha por fraqueza muscular, dor, instabilidade articular, alteração de amplitude de movimento e/ou discrepância de comprimento de membros inferiores.

Tabela 1. Desvios de marcha relacionados á afecções ortopédicas

Desvio de Marcha	**Possíveis causas**	**Descrição**
Marcha antálgica	lesão dolorosa ao nível da pelve, quadril, joelho, tornozelo ou pé	Menor comprimento do passo do lado não afetado e diminuição da velocidade da marcha. Ocorre o desvio do peso do corpo procurando evitar o quadril se este for doloroso.
Marcha artrogênica	rigidez, frouxidão ou deformidade dolorosa ou indolor de quadril ou joelho	Elevação de todo membro inferior mais do que o normal para tirá-lo do solo.
Marcha equina	Talipes equinovarus (pé torto), paralisia cerebral, discrepância de comprimento do membro, contração do tendão do calcâneo	A sustentação do peso ocorre sobre a borda lateral do pé. A fase de sustentação sobre o membro diminui e o paciente apresenta claudicação.
Marcha de trendelemburg	doença de Legg-Calve-Perthes, displasia do desenvolvimento do quadril, distrofia muscular, Paralisia Cerebral hemiplégica, fraqueza do glúteo médio	Ocorre uma inclinação lateral excessiva do tronco para manter o centro da gravidade sobre o membro de apoio.
Marcha escarvante	Paralisia cerebral, mielodisplasia, doença de Charcot, paralisia do nervo tibial	Ocorre elevação dos joelhos além do normal como forma de compensar e evitar o arrastamento dos pododáctilos contra o solo.
Marcha em tesoura	paraplegia espástica	Os joelhos se movem em conjunto, de modo que os membros inferiores possam ser levados á frente apenas com um grande esforço.

11. MEDIDA DE COMPRIMENTO E CIRCUNFERÊNCIA DOS MEMBROS

Para medir a distância entre pontos ósseos, escolha pontos fixos que sejam facilmente reconhecidos como a espinha ilíaca ântero-supeiror e maléolo medial. Posicione o paciente na posição supina, identifique os marcos ósseos, a fita métrica deve cruzar o joelho em sua face medial.

Ao medir circunferência, certifique-se de que as medidas sejam reprodutíveis e que o ponto de medida seja registrado.

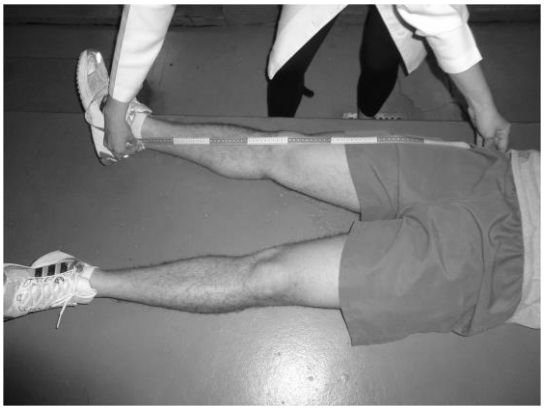

FONTE: Arquivo pessoal

12. AMPLITUDE DE MOVIMENTO

As limitações de movimento podem ser descritas em graus. Para medidas exatas, pode se utilizar um goniômetro de bolso.

FONTE:htt://www.concursoefisioterapia.com

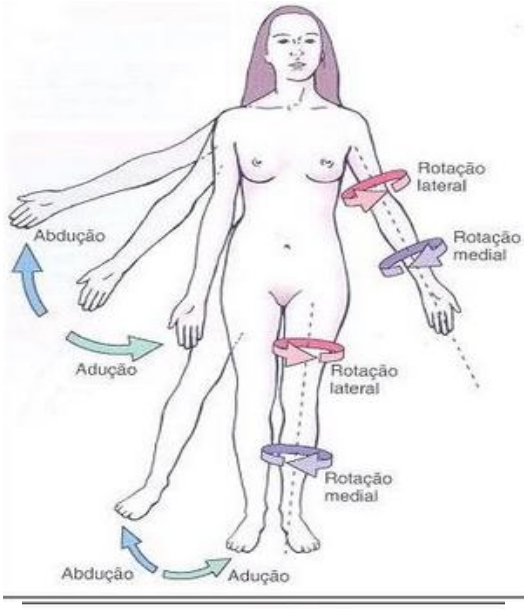

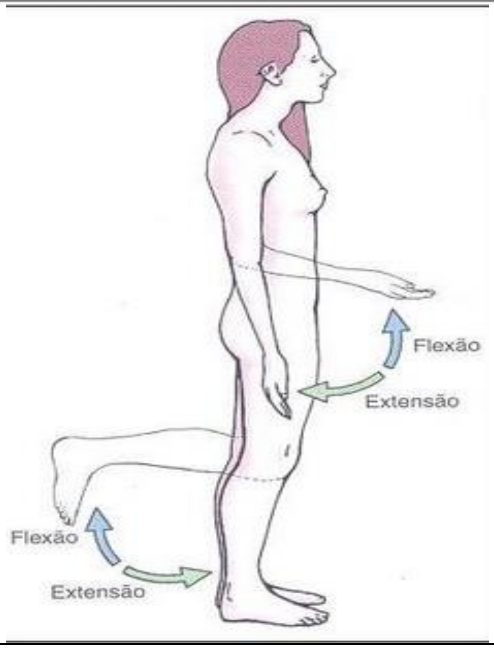

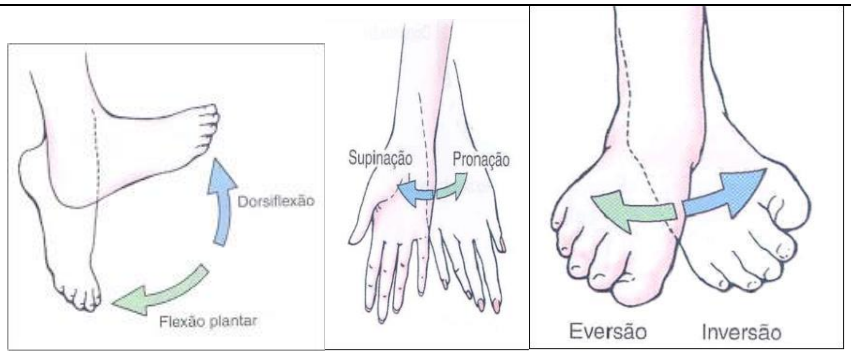

FONTE: http://www.aula de anatomia.com

13.	**MANOBRAS ESPECÍFICAS**
13.1	**Teste de Apley**

Verifica a integridade do manguito rotatório.
Solicite ao paciente que com o braço por trás da cabeça tente alcançar a borda superior da escápula contralateral. Em seguida, com o braço por trás das costas, deve tocar o ângulo inferior da escápula contralateral.

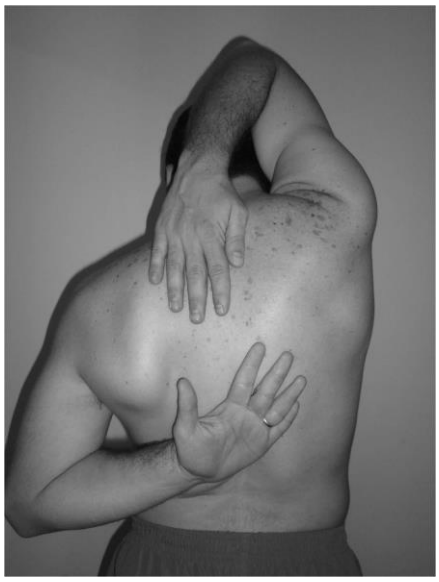

FONTE: Arquivo pessoal

13.2	**Teste de Phalen**

Verifica ocorrência de compressão do nervo mediano (Síndrome do túnel do Carpo)
Solicite ao paciente para unir o dorso de ambas as mãos em ângulo reto e mantenha a posição por um minuto. O teste é considerado positivo pela ocorrência de formigamento nos dedos do polegar, indicador, médio e porção lateral do anular, indicando síndrome do túnel do carpo por compressão do nervo mediano.

FONTE: Arquivo pessoal

13.3	**Teste de Finkelstein**

Verifica se há constrição dolorosa da baínha comum dos tendões dos músculos abdutor longo e extensor curto do polegar (Síndrome de Quervain).

Solicite serrar o punho com o polegar no interior e desviar o punho para o lado ulnar .O teste é positivo em caso de dor.

FONTE: Arquivo pessoal

13.4	**Sinal da gaveta anterior**

Verifica a integridade do ligamento anterior.

Com o paciente em decúbito dorsal e joelhos flexionados á 60-90º e pés apoiados na superfície, coloque suas mãos envolvendo o joelho com os polegares sobre a linha articular medial e lateral e os outros dedos nas inserções medial e lateral dos músculos posteriores da coxa. Puxe a tíbia para frente e observe seu deslizamento, se este ocorrer o teste é positivo.

FONTE: Arquivo pessoal

Referências bibliográficas:

- Bickley,LS. Sistema musculoesquelético.In:Bates:Propedêutica Médica.Rio de Janeiro:Guanabara Koogan;2010:575-658.
- David JD.História e Exame Clínico. Rio de Janeiro:Revinter;2000.p.7-28.
- Frazão ZS,Tashiro MTO,Fukuya N. Exame do aparelho locomotor. In:Barros ALBL e cols. Anamnese e exame físico: avaliação diagnostica de enfermagem no adulto. Porto Alegre:Artmed;2010:280-96.
- Gross J,Fetto J, Rosen E. Exame musculoesquelético.Porto Alegre: Artmed;2005.
- Hoppenfeld S. Propedêutica Ortopédica:coluna e extremidades.São Paulo:Atheneu;2001
- Magee DJ. Avaliação Musculoesquelética.Barueri (SP):Manole;2010.