EXAME FÍSICO DO ABDOME

ALUNO:_____ **DATA:**_____

PLANEJAMENTO DO EXAME FÍSICO
1.0 Revisão da anatomia, topografia e fisiologia:
Reconhece a divisão do abdome em quadrantes: QSD (quadrante superior direito), QSE (quadrante superior esquerdo), QID (quadrante inferior direito) e QIE (quadrante inferior esquerdo). (Para dividir o abdome em quadrantes trace uma linha imaginária do esterno até a púbis passando pelo umbigo. Trace uma segunda linha imaginária perpendicular à primeira, cruzando horizontalmente o abdome através do umbigo). 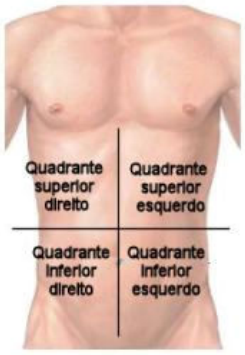
Reconhece a divisão do abdome em nove regiões: Região Epigástrica, mesogástrica (umbilical), hipogástrica ou suprapúbica, hipocôndrio D e E, flanco D e E, fossas ilíacas ou inguinal D e E. (Para dividir o abdome em nove regiões trace duas linhas imaginárias no sentido horizontal, uma passando pela margem mais inferior do rebordo costal e outra passando pela borda da crista ilíaca; e duas linhas verticais correndo bilateralmente nas linhas hemiclaviculares direita e esquerda).
2.0 Preparo do material:
Estetoscópio biauricular, Algodão; Álcool 70%; Fita métrica e régua; Relógio com marcador de segundos; Travesseiros; Biombo se necessário; Bloco de anotações; Lápis; Lanterna se necessário; Luva de procedimento se necessário; Espátulas.

3.0 Preparo do ambiente:
Promover privacidade; Possuir iluminação adequada; Favorecer tranquilidade e silêncio.
4.0 Preparo do examinador:
Lavar as mãos respeitando a técnica de higienização correta; Buscar posição cômoda; Manter unhas aparadas e limpas; Aquecer as mãos e o estetoscópio antes de tocar no paciente.
5.0 Interação com o paciente durante o procedimento:
Conferir o nome do paciente e o número do leito; Apresentar-se ao paciente, dizendo lhe seu nome e função; Explicar o que será realizado, qual a finalidade do procedimento; Solicitar a colaboração do paciente; Observar expressões, sinais de dor, pudor/vergonha.
6.0 Preparo do paciente:
Orientar o esvaziamento da bexiga antes da realização do exame físico; Orientar e/ou auxiliar o paciente no posicionamento em decúbito dorsal horizontal, com braços estendidos ao lado do corpo; Colocar um travesseiro apoiando a cabeça e outro sob os joelhos para promover o relaxamento da musculatura abdominal; Expor o abdome, cobrindo a genitália. Se o paciente for mulher, cobrir também as mamas.
7.0 Anamnese (Hábitos relacionados ao funcionamento do trato digestório e sobre os sinais e sintomas a este relacionados):
Hábito alimentar: Número de refeições diárias, tipos de alimentos ingeridos por refeição, preferências e aversões alimentares, intolerância a alimentos, restrições alimentares, uso de suplementos alimentares, alterações do apetite, ingestão habitual de líquidos por dia. **Alteração de peso:** Peso habitual: _____Kg, alteração de peso (ganho ou perda) e período dessa alteração, associações sobre a mudança do peso habitual (estilo de vida, outros sinais e sintomas). **Disfagia (dificuldade de deglutição):** Inicio e evolução do sintoma, consistência dos alimentos que consegue deglutir**,** altura em relação ao esterno (alta, média ou baixa)**, s**ensação de alívio após ingestão de líquidos. **Odinofagia (dor associada à deglutição):** Avaliação da dor. **Pirose ou azia:** Contínua ou intermitente**,** relacionada à ingestão de determinados alimentos**,** localização da região que ocorre esta sensação. **Náuseas e/ou vômitos (êmese):** Intensidade**,** frequência, fatores desencadeantes. **Eructação (regurgitação de ar):** Freqüência, fatores desencadeantes. **Dispepsia (sensação de plenitude gástrica):** Relação com a ingestão de determinado tipo de alimento**,** o quê proporciona alívio. **Hábito intestinal:** Frequência e consistência das evacuações habituais, descrição (cor, odor, volume e forma), alteração da frequência de evacuação habitual e período, queixa de diarreia, queixa de obstipação / constipação, presença de sangue, presença de muco, dor ao evacuar, perda involuntária de fezes, uso de medicamentos (antidiarreicos ou laxantes).

Dor abdominal: Início e duração**,** características (aguda, em pontada, cólica ou queimação), superficial ou profunda, localização e propagação para outras regiões, sintomas associados, fatores que a precipitam ou a melhoram e pioram. **Antecedentes pessoais:** Presença de úlceras, doenças vesiculares, apendicite, hérnias, e / ou cirurgias anteriores, hipertensão, alcoolismo, uso de medicações que alteram o funcionamento gastrintestinal. **Antecedentes familiares:** Presença de antecedentes familiares de doenças gastrintestinais.
8.0 Técnicas do exame do abdome - Sequência das técnicas: Inspeção, ausculta, percussão e palpação:
8.1 Inspecionar:
Estruturas da boca: observar a coloração da cavidade oral e o hálito, presença de alterações nos lábios, gengivas, palato mole, úvula, tonsilas palatinas, língua, quantidade e conservação dos dentes, uso de prótese dentária, situação de higiene bucal.
Estruturas abdominais: observar a superfície quanto às características da pele: lisa, uniforme, coloração homogenia, integridade, presença de cicatrizes, presença de estomas, manchas, trajetos venosos e estrias.
Observar a superfície quanto à forma e ao contorno: Plano, arredondado, protuberante, em avental, escavado.
Observar a superfície quanto à simetria: existência de massas, retrações, herniações ou visceromegalias, presença de saliências, presença de protrusões.
Atentar para movimentos supeficiais como ondas peristálticas, pulsações da artéria aorta. Sentar ou abaixar ao lado do paciente para obter uma visão tangencial do abdome.
Inspecionar a região anal e perianal (quando necessário e se houver queixas) calçar luvas de procedimentos, afastar as nádegas, observar coloração, solicitar para o paciente fazer força para baixo para detectar presença de alterações como edema, ulcerações, hemorróidas, abscessos, fissuras, fístulas, prolapsos ou deformações.
8.2 Auscultar:
Ruídos intestinais: ocorrem em consequência dos movimentos peristálticos e do deslocamento de ar e líquidos ao longo dos intestinos. São denominados ruídos hidroaéreos (RHA).
Lembrete: *Realizar a desinfecção das olivas e do diafragma do estetoscópio com algodão embebido em álcool a 70%. Aquecer o diafragma do estetoscópio friccionando-o levemente em uma superfície de tecido. Verificar no estetoscópio biauricular se o som está sendo reproduzido pelo lado do diafragma.*
Posicionar o diafragma do estetoscópio no quadrante inferior direito (QID), local que corresponde anatomicamente com a presença da válvula íleo cecal. Identificar a presença de RHA, sua frequência e características. A frequência normal de RHA pode variar de 5 a 35 por minuto. Utilizar um relógio com marcação de segundos para contar a frequência de RHA durante um minuto par estabelecer se está normal, hipoativo ou hiperativo. Auscultar os quatro quadrantes se houver alguma dúvida. A ausência de RHA é estabelecida somente após 5 minutos de ausculta continua.
Pesquisa da presença de sons vasculares (se necessário): Auscultar com a campânula do estetoscópio para constatar sopros nas artérias aorta, renal, ilíaca e femural.

8.3 Percutir:
Lembrete: *Colocar o dedo plessímetro, da mão não dominante, sobre o abdome e, com o dedo plessor, da mão dominante, flexionado e usado como se fosse um martelo, percuta o dedo que está sobre o abdome.*
Desenvolver um roteiro sistemático para a percussão, iniciando por um quadrante e prosseguindo pelos demais em sentido horário.
Descrever o som obtido: - Som Timpânico (vísceras preenchidas com ar, estomago vazio e intestino); - Maciços (órgãos e massas sólidas).
Delimitação do fígado através da percussão: percurtir a linha hemiclavicular D a partir de um ponto de timpanismo do abdome até se perceber a mudança do som timpânico para maciço (isso identifica a borda inferior do fígado), repita o mesmo processo partindo agora de uma área de ressonância pulmonar até encontrar a macicez hepática (borda superior), marcar esses dois pontos e medir a distância entre ele que pode variar entre 6 a 12 cm.
8.4 Palpar:
- Mantenha os dedos de uma das mãos estendidos, fechados entre si, e com a palma da mão e o antebraço em plano horizontal; pressiona-se de forma delicada a superfície abdominal aproximadamente 1 cm, para palpação superficial e 5 cm na palpação profunda, com movimentos suaves palpe os quatro quadrantes no sentido horário.
Palpação do fígado: - <u>Técnica bimanual:</u> o examinador posiciona-se a direita do paciente, coloca-se a mão esquerda debaixo do paciente sob o tórax posterior direito e a mão direita sobre o abdome com os dedos estendidos em direção a cabeça. A mão direita exerce pressão para frente e para cima enquanto a mão esquerda exerce pressão para cima no momento em que o paciente inspira profundamente. - <u>Técnica da mão em garra:</u> o examinador se posiciona do lado direito do paciente em direção aos seus pés. Palpe o abdome na linha do rebordo costal direito com os dedos das duas mãos curvados durante movimento inspiratório profundo realizando pressão para dentro e para cima. É esperado a palpação de 3 cm abaixo do rebordo costal.
Turgor cutâneo: Pince suavemente uma prega de pele, em seguida, libere-a, verificando seu retorno.
9.0 Procedimentos adicionais:
Medida da circunferência abdominal: Realizar a medida utilizando a linha da cicatriz umbilical como referência.
Sinal de Giordano: (pesquisa, por meio de punho-percussão, de processos inflamatórios agudos renais e peritoniais), o sinal de Giordano é positivo na presença de dor e negativo na ausência. Para realizar essa manobra peça para o paciente sentar-se a beira leito e percuta os ângulos costovertebrais esquerdo e direito, posicionando a palma de sua mão sobre o ângulo costovertebral e percuta sua mão com a superfície ulnal do punho de sua outra mão.

Teste do piparote: (avalia o deslocamento de líquidos; essa técnica exige uma terceira pessoa ou auxilio do próprio paciente). Colocar a borda lateral externa das mãos sobre a linha média do abdome, exercendo uma pressão moderada e firme. Aplique golpes rápidos com as pontas dos dedos (piparote) de um lado do abdome e sinta com a outra mão espalmada do lado oposto do abdome se há propagação de líquidos.
Descompressão brusca: (pesquisa de irritação peritoneal). Pressione profunda e lentamente / gentilmente o abdome, em seguida retire rapidamente a mão.
Sinal de Murphy: Mantenha seus dedos sob o rebordo costal direito (linha hemiclavicular) e solicite que o paciente realize uma respiração profunda, fazendo com que o fígado rebaixado empurre a vesícula biliar em direção à sua mão. O teste é considerado positivo (inflamação da vesícula biliar) quando o paciente sente dor aguda e interrompe abruptamente a inspiração durante a manobra.
Teste do músculo ileopsoas: Com o paciente em decúbito dorsal, eleve a perna direita estendida. Em seguida, pressione para baixo a região inferior da coxa direita, enquanto o paciente tenta manter a perna esticada e elevada. A ocorrência de dor no quadrante inferior direito durante o teste ocorre quando o músculo encontra-se inflamado (normalmente em casos de inflamação ou perfuração do apêndice).
10.0 Finalização
Recompor o paciente e sua unidade. Lavar as mãos. Realizar o registro do exame físico.

Referências bibliográficas:

- Anamnese e exame físico: avaliação diagnóstica de enfermagem no adulto / Alba Lucia Bottura Leite de Barros e cols. – 2. ed. – Porto Alegre: Artmed, 2010.
- Mosby, guia de exame físico / Henry M. Seidel... [et al.]; tradução Luciane Faria de Souza Pontes – 6. ed. - Rio de Janeiro: Elsevier, 2007.
- Bates Propedêutica Médica / Lynn S. Bickley – 10. ed. – Rio de Janeiro: Guanabara Koogan S.A., 2010.
- Meneghelli UG & Martinelli ALC. Princípios de semiotécnica e de interpretação do exame clínico do abdômen. Medicina, Ribeirão Preto, 37: 267- 285, jul./dez 2004.