RBO - Rio de Janeiro
v.55, n.4, p.229-233, 1998

ISSN 00347272

O EXCESSO CERVICAL SEMPRE IMPLICA A REMOÇÃO DA RESTAURAÇÃO?

OVERHANGS: SHOULD RESTORATIONS ALWAYS BE REMOVED?

*Camila Pinelli**
*Mônica Campos Serra***

SINOPSE

Neste artigo é realizada uma discussão, embasada na literatura, sobre as implicações do extravasamento de material restaurador para tecidos periodontais e se faz um alerta para a importância da remoção do excesso cervical, sem a necessidade de se substituir a restauração. O procedimento e os materiais usados para esta prática são mais simples e acessíveis, requerem menor tempo clínico, promovem mais saúde e acarretam menores custos para o paciente do que a troca de restaurações com esta finalidade.

UNITERMOS: Excesso cervical; doença periodontal; margens subgengivais.

ABSTRACT

This paper discusses the implications of the material overflow under the adjacent periodontal tissues. It also warns of the necessity for removing overhangs without removing restorations. The proceeding and material needed to this practice are more simple and accessible, request less time, promote more health and low costs to patients than the substitution of restorations.

UNITERMS: Overhangs; periodontal disease; subgingival margins.

INTRODUÇÃO

Restaurações marginais irregulares apresentam-se como um problema muito freqüente e afetam a boa manutenção da saúde periodontal. Os excessos cervicais favorecem a retenção de placa bacteriana, que pode causar tanto inflamação gengival como cárie subgengival. Sua alta prevalência indica que são comumente instalados e também despercebidos por muitos dentistas, ou, se detectados, pouca atenção é dada para a adequada remoção (21).

Em 1985, COXHEAD (5) encontrou, em novos pacientes de sua clínica, 76% de excesso proximal nas restaurações posteriores e verificou que profundas melhoras ocorriam no estado periodontal, quando os excessos eram removidos, os dentes, instrumentados periodontalmente e simples instruções de higiene bucal eram instituídas. PACK e COXHEAD (20), em 1987, relataram 66% de excesso nas restaurações posteriores de amálgama nos pacientes que compareceram à Universidade de Odontologia de Otago, em Dunedin, Nova Zelândia. No mesmo ano, um estudo realizado no Brasil por BATISTA FRANCO *et al.* (1) observou 42% de restaurações com excessos cervicais e ressaltou a necessidade de maior atenção ao procedimento restaurador.

Mesmo com os avanços das técnicas e dos materiais odontológicos, parece que restaurações com margens em excesso ainda estão sendo criadas, nem sempre detectadas ou eliminadas, e são fatores etiológicos da doença periodontal (21, 22).

RESTAURAÇÕES E DOENÇA PERIODONTAL

Dentre as causas da inflamação gengival devida às restaurações estão: contato proximal deficiente, espaço entre os contatos proximais e extravasamento de material restaurador para tecidos subgengivais (18).

Considerando-se os excessos marginais, era sugerido que o material restaurador em contato com os tecidos causava irritação (3,18). Entretanto, mais do que uma irritação mecânica pelo contato, é a margem rugosa,

* *Aluna de mestrado em Dentística do curso de pós-graduação em Clínica Odontológica da Faculdade de Odontologia de Piracicaba/UNICAMP – SP.*
* *Professora de Dentística da Faculdade de Odontologia de Piracicaba/UNICAMP – SP.*

subgengival que favorece a retenção de placa bacteriana e, desse modo, suas toxinas vão agredir os tecidos (24).

A intensidade da resposta individual varia muito quando há presença de excesso cervical. No indivíduo de boa saúde bucal e boa resposta tecidual à inflamação, poderia haver recessão gengival, enquanto um indivíduo com pobre resistência, ou seja, debilitado em seu estado imune, teria tendência de desenvolver bolsa com perda de estruturas de suporte periodontal (25).

A simples presença de restaurações abaixo da margem gengival é sugerida como fator importante no início da doença periodontal (16). Essas restaurações devem ser bem polidas, para que não haja implicações periodontais (24). Entretanto, as restaurações subgengivais provocam significativamente mais doença periodontal, mesmo sem se considerar a qualidade de suas margens (15).

A extensão subgengival das margens com excesso é um dos principais fatores que contribuem para a destruição do periodonto, porque resulta na mudança da composição da microbiota e num sítio associado com a periodontite (14). Além disso, as restaurações subgengivais têm mais excessos proximais que as restaurações supragengivais (15). Portanto, sempre que possível, todas as restaurações devem ser realizadas acima da margem gengival, mais acessível aos métodos de higiene bucal (19).

As restaurações com excessos cervicais estão relacionadas à excessiva perda de osso proximal (10). Restaurações de amálgama com extravasamento cervical resultam no aumento da perda óssea alveolar, quando comparadas, num mesmo indivíduo, com dentes contralaterais, sem excesso (11). Foi encontrada uma relação entre o tamanho do excesso e a severidade da destruição óssea. Excessos pequenos não resultam em avançada destruição alveolar por serem mais fáceis de limpar, reduzindo a retenção de placa bacteriana e, com isso, a intensidade da perda óssea (2, 11).

As restaurações que retêm placa contribuem para o crescimento bacteriano e para a patogenia periodontal (4). Portanto, é obrigação do clínico realizar o diagnóstico, evitar a instalação dos excessos proximais e, se presentes, removê-los.

DIAGNÓSTICO

As radiografias interproximais, tomadas no exame de rotina, provêem informações muito úteis. São capazes de predizer a relação entre a junção cemento-esmalte e a crista óssea alveolar, delimitar as margens das restaurações e identificar a presença de excessos interproximais (21).

Entretanto, as radiografias interproximais podem tornar impossível a interpretação das superfícies interdentárias. Essa dificuldade advém da sobreposição da imagem, em um único plano. Além disso, pode haver variação na aparência dos excessos proximais, desde os muito salientes aos pouco visíveis, ou eles podem apresentar a imagem semelhante à raiz, ou, ainda, a uma aresta biselada na cervical, o que dificulta a identificação radiográfica. O diagnóstico radiográfico é limitado porque subestima o tamanho do excesso e não detecta os que estiverem situados em margem vestibular e lingual (21). Um estudo (7), em 1988, comparou radiografias *in vivo* e *in vitro*, verificando a aparência dos excessos em dentes que seriam subseqüentemente extraídos. Descobriu-se que as dimensões radiográficas dos excessos eram sempre menores do que o tamanho real dos mesmos.

O exame clínico é um método auxiliar para se detectar excessos marginais. A inspeção tátil é feita com espelho e uma sonda fina, percorrendo as margens da restauração (1, 5). Porém não se detectam todos os excessos, ou seja, também é um método limitado, principalmente quando as restaurações são subgengivais, quando as ameias estão muito próximas e dificultam a manipulação da sonda, quando o acesso é difícil ou a sonda toca em cálculo confundindo-o com excesso (21). Outros sinais clínicos que devem ser considerados são as queixas dos pacientes de que o alimento se prende facilmente ou de que o fio dental enrosca, ou desfia, quando usado. A inflamação gengival ou periodontal também pode prover mais pistas para descobrir se há presença do excesso proximal.

Portanto, é preciso associar o recurso radiográfico ao clínico para um diagnóstico correto e mais preciso.

A IMPORTÂNCIA DA REMOÇÃO DOS EXCESSOS

Excessos marginais precisam ser removidos porque não podem ser tolerados, nem pelas mais imaculadas bocas, e aumentam substancialmente o fardo para os pacientes com dificuldade de higiene bucal (18). O excesso pode ser removido de duas formas: substituição das restaurações ou eliminação do excesso (9). Trocar restaurações com excesso já foi tão importante quanto restaurar cavidades de cárie (18), e muitos dentistas ainda optam pela substituição da restauração para que o excesso seja removido. Porém, a cada vez que as restaurações são removidas, as cavidades aumentam de tamanho, levando a um ciclo restaurador repetitivo (8). Além disso, a troca de restaurações pode incidir em novos excessos (21) e é consideravelmente dispendiosa para um paciente que apresente cerca de dez restaurações com excessos marginais, mesmo porque ele já teria pago pelas restaurações anteriores. Portanto, a substituição não deve ser um meio para a remoção do excesso, porque é onerosa, invasiva e não garante que um novo excesso se instale (6).

A remoção do excesso é sugerida como o mais importante dos procedimentos, porque resulta em imediato conforto, saúde e satisfação, tanto para o paciente e o dentista (6). Em relação ao momento ideal para a remoção do

excesso, se antes do tratamento periodontal ou depois, ele deve ser removido tão cedo quanto possível (13) e, preferencialmente, na fase inicial do tratamento (23). A remoção resulta em capacidade de limpeza, mesmo sem o polimento da restauração (4).

Embora uma restauração com excesso proximal também possa apresentar motivos suficientes para determinar sua substituição – como fratura, inadaptação marginal e cárie secundária –, o primeiro passo é a adequação das margens defeituosas. Isso vai garantir o efetivo controle de placa e favorecer a diminuição da inflamação gengival. A preservação da integridade periodontal é de essencial importância para a manutenção de dentes que serão restaurados (17). Por conseqüência, o paciente estará apto para receber a nova restauração.

Desse modo, os excessos são removidos como forma de adequação do meio bucal, buscando-se a eliminação dos fatores retentivos de placa, como um passo inicial para a promoção de saúde bucal do paciente.

REMOÇÃO DOS EXCESSOS

Acredita-se que a remoção de pequenos excessos marginais é mais simples do que a de excessos mais volumosos (1). PACK (21), em 1989, sugeriu que grandes excessos são mais bem removidos a partir da remoção da restauração. Entretanto, pelo inconveniente que a substituição vai causar, seja pelo fator econômico ou pela recorrência ao ciclo restaurador repetitivo (8), mesmo grandes excessos podem ser removidos, com recursos idênticos aos usados para os pequenos.

Uma variedade de instrumentos pode ser utilizada: pontas ou brocas para acabamento, em forma de chama ou ponta de lápis, em baixa rotação; discos e tiras de lixa abrasivas; pontas diamantadas com só um lado ativo com movimentos de reciprocidade (Sistema EVA, Cavitron e Roto Pro) e curetas periodontais. Os mais baratos, simples e efetivos métodos para a remoção devem ser escolhidos, para que um número maior de dentistas esteja pronto para utilizá-los (6).

O excesso mais grosseiro pode ser removido por meio de pontas montadas em contra-ângulos específicos, que apresentam movimentos de vaivém; porém, o acabamento próximo ao esmalte e ao cemento é mais seguro com o uso de tiras de lixa interproximais (1, 9). Mais importante que o acabamento da superfície é a eliminação do excesso, porque, mesmo sem o polimento, vai resultar na capacidade de limpeza (4).

RELATO DE CASOS

Muitas vezes, excessos proximais apresentam-se clinicamente visíveis (Figura 1). Com a finalidade de se remover o excesso, pode-se utilizar o sistema EVA, isto é, um contra-ângulo específico que realiza movimentos de reciprocidade em baixa rotação, no qual são adaptadas pontas diamantadas de várias granulações, e apresenta só um lado ativo (Figura 2). Curetas periodontais também são instrumentos importantes, que podem atuar removendo excessos proximais, e estão mais acessíveis ao clínico geral.

Durante o procedimento, é importante lavar abundantemente a região, utilizando-se uma seringa com soro fisiológico e agulha para irrigação. O fio dental também deve ser usado, a fim de eliminar os resíduos do material restaurador e promover uma limpeza do sítio interproximal. As tiras de lixa são instrumentos úteis para finalizar o acabamento das restaurações porque deslizam abaixo do contato interdental, adaptando as margens cervicais (Figura 3). A remoção de excessos proximais deve ser feita no início da terapia periodontal e no início do tratamento odontológico, antes de qualquer procedimento restaurador (Figura 4).

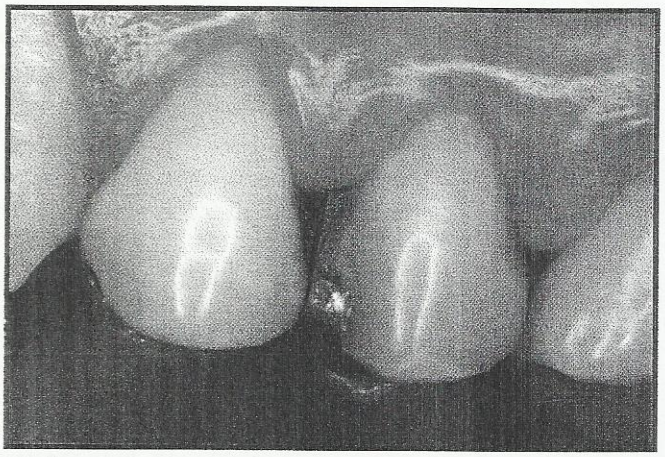

Figura 1
Excessos de amálgama na distal do 1º pré-molar e mesial do 2º pré-molar superiores que atuam como fatores retentivos de placa bacteriana, neste paciente de 22 anos. O uso de cunhas interproximais, durante a técnica restauradora, é indispensável para restaurações classe II com margens bem adaptadas.

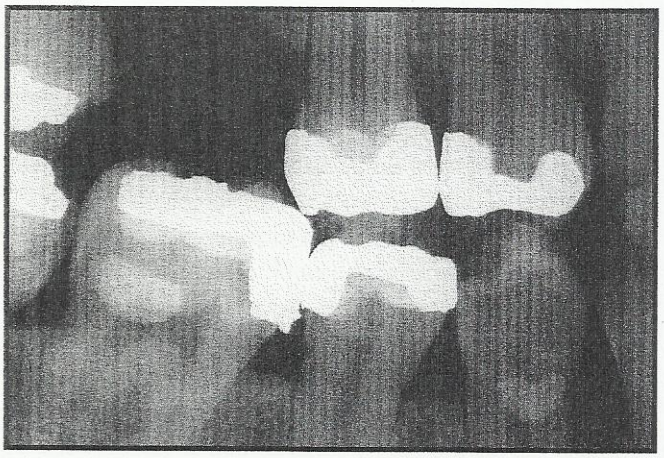

Figura 2
O sistema EVA - pontas diamantadas, com diferentes granulações e apenas um lado ativo, adaptadas em um contra-ângulo que executa movimentos de vai e vem - é eficaz na remoção do excesso.

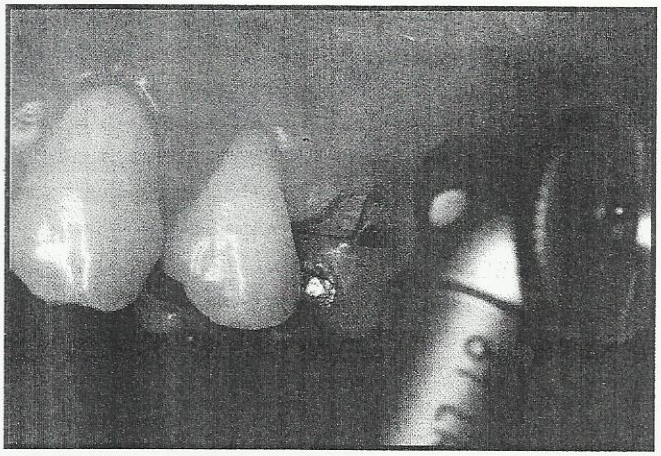

Figura 3
Tiras de lixa são também indicadas para o acabamento interproximal. Abundante irrigação com soro fisiológico e uso de fio dental, durante o procedimento, são importantes para a remoção de resíduos do material restaurador.

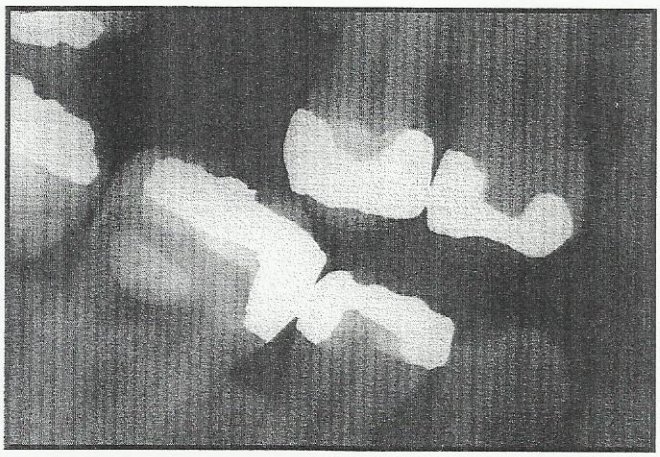

Figura 4
Aspecto final, por vestibular, após a remoção dos excessos de amálgama. Nota-se a adaptação das margens proximais.

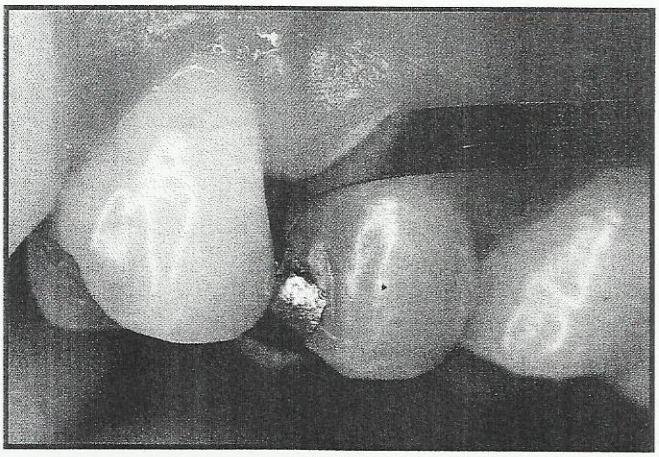

Figura 5
Radiografia de diagnóstico que detectou sobrecontorno da restauração de amálgama na superfície mesial do 1º molar inferior esquerdo, em uma paciente de 36 anos.

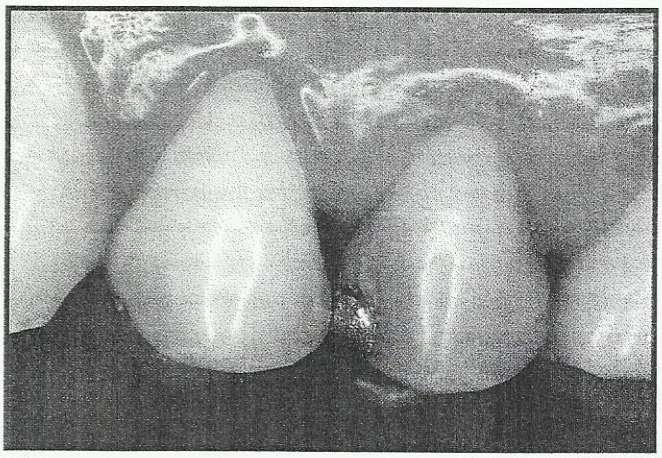

Figura 6
A remoção do excesso foi realizada sem a substituição da restauração. Esse é um procedimento mais simples e rápido que facilita o restabelecimento da saúde bucal.

Em outros casos, o excesso está localizado subgengivalmente e só pode ser detectado com exame clínico e radiográfico (Figura 5). A remoção é realizada com sucesso sem a necessidade da substituição da restauração (Figura 6).

Mais importante do que substituir restaurações de margens inadaptadas é remover excessos cervicais, por se tratar de um procedimento mais rápido, simples e efetivo na promoção de saúde para o paciente.

PREVENÇÃO DE EXCESSOS CERVICAIS

A odontologia restauradora precisa ser considerada uma combinação dos princípios conservativos e periodontais, para que as restaurações não deixem seqüelas danosas para o paciente (6).

Todas as restaurações classe II requerem o uso de tira matriz, e cunhas interproximais são indispensáveis (13, 18, 22). A falta do uso desses materiais predispõe a margens com excesso proximal (22). O clínico geral deve estar atento para a realização de restaurações sem excessos marginais, considerando principalmente os casos em que há extensão proximal da cavidade na superfície radicular, porque fatores anatômicos influenciam a adaptação da matriz (12). Além do uso de matriz e cunha, deve sondar a região proximal, após a remoção da tira matriz, para verificar se há excessos ou, no caso do uso de amálgama de prata, para eliminá-lo mais facilmente, já que o material está em fase inicial de cristalização (1). Radiografias interproximais devem ser feitas após a confecção de restaurações diretas e antes da cimentação definitiva de próteses metálicas (18), para se verificar se não há excessos das bordas das restaurações realizadas. O uso de materiais radiopacos favorece a interpretação radiográfica, porque fornece detalhes de suas extensões até as margens do preparo.

O diagnóstico e a remoção precoce dos excessos cervicais são obrigações do profissional, para preservar ou possibilitar a recuperação da saúde periodontal. Mais atenção deve ser dada ao procedimento restaurador, com a colocação adequada de matriz e cunha interproximal, prevenindo-se a ocorrência de margens defeituosas ou de uma restauração iatrogênica.

CONCLUSÕES

A relação entre excessos cervicais e a presença de doença periodontal iatrogênica está comprovada. A habilidade clínica, as decisões do operador, as propriedades dos materiais restauradores e as características morfológicas da dentição podem ajudar a reduzir a instalação de excessos proximais. A falha em diagnosticar e eliminar os excessos cervicais pode constituir negligência profissional. O exame clínico associado ao radiográfico fornece um diagnóstico adequado, mas a presença de margens defeituosas não é critério para substituição de restaurações. Atenção deve ser dada à remoção do excesso, reduzindo-se a inflamação gengival, como forma de adequação do meio bucal, antes de qualquer decisão restauradora.

REFERÊNCIAS BIBLIOGRÁFICAS

1. BATISTA FRANCO, E. *et al.* Avaliação radiográfica de restaurações a amálgama com excessos proximais. *Revista de Odontologia da Universidade de São Paulo*, v. 1, n. 2, p. 16-19, abr./jun., São Paulo, 1987.
2. BJÖRN, A. *et al.* Marginal fit of restorations and its relation to periodontal bone level. Part I: metal fillings. Odontologisk Revy, v. 20, p. 311-321, Malmo. *Apud.* JEFFCOAT, M.K. & HOWELL, T.H. Alveolar bone destruction due to overhanging amalgam in periodontal disease. *Journal Periodontology*, v. 51, n. 10, p. 599-602, oct., 1980, Chicago.
3. BLACK, A.D. Preventive treatment of periodontal disease. *Dental Review*, v. 26, p. 861, 1912.
4. CLAMAN, L.J. *et al.* Proximal tooth surface quality and periodontal probing depth. *Journal of the American Dental Association*, v. 113, n. 6, p. 890-893, dec., 1986, Chicago.
5. COXHEAD, L.J. The role of the general dental practioner in the treatment of periodontal disease. *New Zealand Dental Journal*, v. 81, n. 365, p. 81-85, jul., 1985, Auckland.
6. COXHEAD, L.J. Amalgam overhangs: a major cause of periodontal disease. *New Zealand Dental Journal*, v. 82, n. 369, p. 99-101, jul., 1986, Auckland.
7. DOOUSS, K. & PACK, A.R.C. In vivo and in vitro radiographic assessment of amalgam restorations. *Proceedings of the 28th Australian and New Zealand Division Meeting of the IADR (Abstract nº 75), 1988.*
8. ELDERTON, R.J. Ciclo restaurador repetitivo. *In: Aboprev – Promoção de saúde bucal.* São Paulo: Editora Artes Médicas Ltda., 1997. p. 193-199.
9. GIVENS, E.G. *et al.* Removal of overhanging amalgam: a comparative study of three instruments. *Journal of Prosthetic Dentistry*, v. 52, n. 6, p. 815-820, dec., 1984, Saint Louis.
10. HAKKARAINEN, K. & AINAMO, J. Influence of overhanging posterior tooth restorations on alveolar bone height in adults. *Journal of Clinical Periodontology*, v. 7, n. 2, p. 114-120, apr., 1980, Copenhague.
11. JEFFCOAT, M.K. & HOWELL, T.H. Alveolar bone destruction due to overhanging amalgam in periodontal disease. *Journal Periodontology*, v. 51, n. 10, p. 599-602, oct., 1980, Chicago.
12. JENKINS, W.M.M. *et al.* Cervical fit of proximal amalgam restorations. *Journal of Dentistry*, v. 22, n. 2, p. 108-111, apr., 1994, Oxford.
13. KELLS, B.E. & LINDEN, G.J. Overhanging amalgam restorations in young adults attending a periodontal department. *Journal of Dentistry*, v. 20, n. 2, p. 85-89, apr., 1992, Oxford.
14. LANG, N.P. *et al.* Clinical and microbiological effects of subgingival restorations with overhanging or clinically perfect margins. *Journal of Clinical Periodontology*, v. 10, n. 6, p. 563-578, nov., 1983, Copenhague.
15. LEON, A.R. Amalgam restorations and periodontal disease. *British Dental Journal*, v. 140, n. 11, p. 377-382, jun., 1976, London.
16. LEON, A.R. The periodontium and restorative procedures: a critical review. *Journal of Oral Rehabilitation*, v. 4, n. 2, p. 105-117, apr., 1977, Oxford.
17. MAYNARD, J.G. & WILSON, R.D. Physiology dimensions of the periodontium significant to the restorative dentist. *Journal Periodontology*, v. 50, n. 4, p. 170-174, apr., 1979, Chicago.
18. MOSTELLER, J.H. The relation between operative dentistry and periodontal disease. *Journal of the American Dental Association*, v. 47, n. 1, p. 6-14, jul., 1953, Chicago.
19. NEWCOMB, G. M. The relationship between the location of subgingival crown margin and gingival inflammation. *Journal Periodontology*, v. 45, n. 3, p. 151-154, mar., 1974, Chicago.
20. PACK, A.R.C. & COXHEAD, L.J. Prevalence of overhangs and associated periodontal status in New Zealand patients. *Journal of Dental Research*, v. 66, abstract n. 64, p. 825, 1987, Washington.
21. PACK, A.R.C. The amalgam overhang dilemma: a review of causes and effects, prevention and removal. *New Zealand Dental Journal*, v. 85, n. 380, p. 55-58, apr., 1989, Auckland.
22. PACK, A.R.C. *et al.* The prevalence of overhanging margins in posterior amalgam restorations and periodontal consequences. *Journal of Clinical Periodontology*, v. 17, n. 3, p. 145-152, mar., 1990, Copenhagen.
23. RODRIGUEZ-FERRER, H.J. *et al.* Effect on gingival health of removing overhanging margins of interproximal subgingival amalgam restorations. *Journal of Clinical Periodontology*, v. 7, n. 6, p. 457-462, dec., 1980, Copenhagen.
24. WAERHAUGH, J. Effect of rough surfaces upon gingival tissue. *Journal of Dental Research*, v. 35, n. 2, p. 323-325, apr., 1956, Washington.
25. ZANDER, H.A. Effect of silicate cement and amalgam on the gingiva. *Journal of the American Dental Association*, v. 53, n.1, p. 11-15, july, 1957, Chicago.