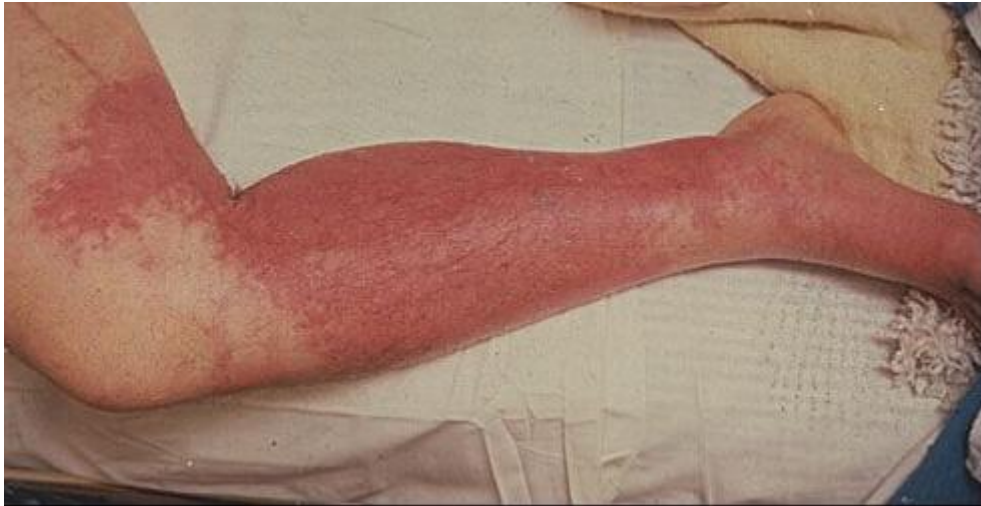

1. Homem, 52 anos, sem doenças crônicas, foi encaminhada à UPA com queixa de dor, edema e hiperemia na perna direita. Fez procedimento na perna (safenectomia) ambulatorial há 10 dias. O diagnóstico é de celulite.

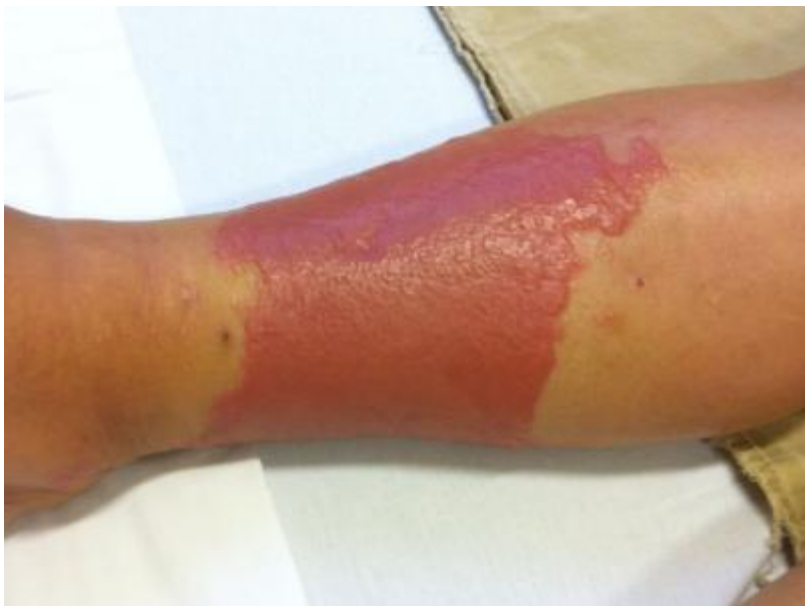Qual o tratamento antibiótico que você indicaria?

Justifique.



2. (1.1) Mulher, 56 anos que tem história de varizes e má circulação periférica (edema crônico na perna), sem história de trauma prévios. Já teve diagnóstico prévio de erisipela na mesma perna há 1 ano.

Diagnóstico atual: **erisipela perna esquerda**



Qual o tratamento antibiótico que você indicaria para este quadro (erisipela)?

Justifique.

3. Mulher, 64 anos, portadora de diabetes melito do tipo 2 em tratamento irregular, procura atendimento médico no pronto atendimento com escurecimento dos dedos do pé esquerdo e mal cheiro no pé há 4 semanas, que vem evoluindo com piora gradual. Diz que a filha viu uma ferida na planta do pé que está crescendo também.

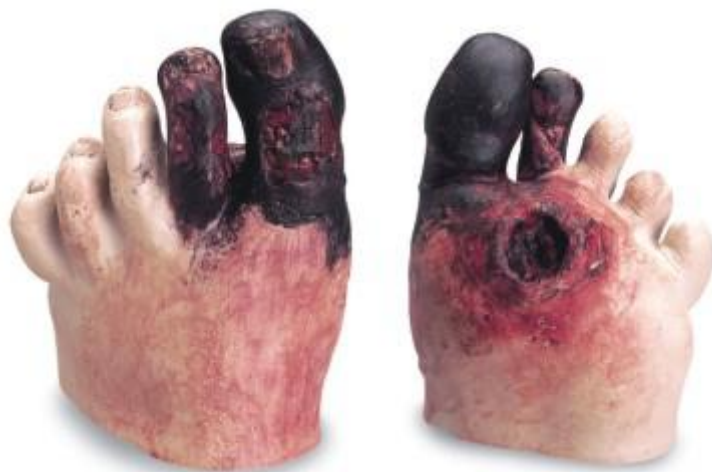O diagnóstico é uma ferida em pé diabético.

Qual o tratamento antibiótico que você indicaria?

Justifique.

Faria internado ou ambulatorialmente?

Quais outros exames complementares seriam relevantes nesta situação?

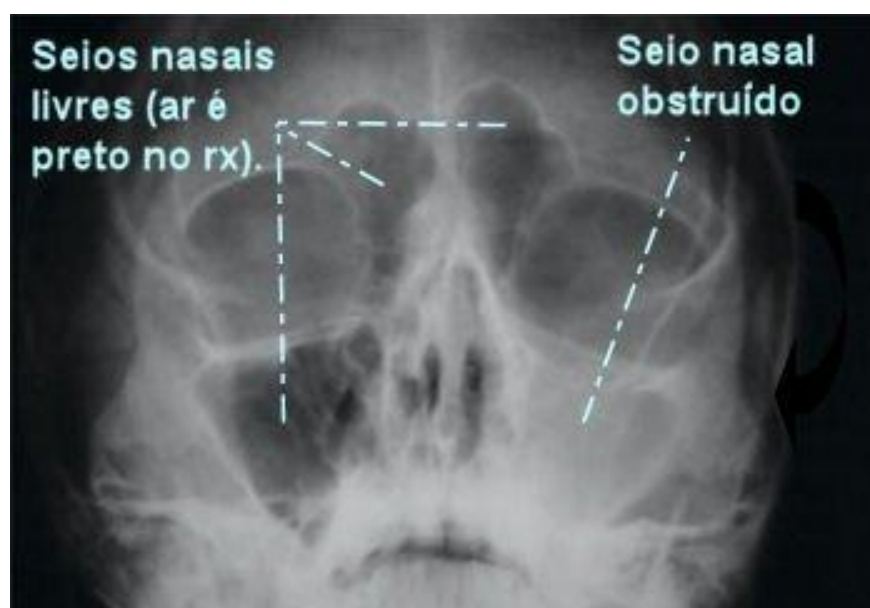

4. Homem, 42 anos de idade, queixa-se de mal estar geral e febre baixa. Refere também cefaléia retrorbitária intensa e tosse que piora ao deitar. O exame da orofaringe evidenciou secreção posterior amarelada.

O Raio X de seios da face evidenciou velamento do seio maxilar esquerdo.

Qual o tratamento que você propõe ?

Que outros cuidados são importantes para o manejo deste quadro?



5. Mulher, 26 anos, procurou atendimento no CSE com queixa de disúria e polaciúria há 3 dias. Nega febre ou dor lombar.

Qual a conduta e o tratamento proposto?

6. (5.1.) Suponha que a mesma mulher não tenha seguido a orientação médica (descrita acima) e retorne ao PA quatro dias depois com febre alta e mal estar, desidratada e com queixa de disúria e dor lombar intensa a esquerda. Giordano + a esquerda. FC= 110 bpm. PA= 90x56 mmHg.

O exame de Urina Rotina evidenciou nitrito positivo e campo tomado por leucócitos. O peso da paciente é de 60Kg. Os exames complementares evidenciaram Uréia= 104 mg/dl e Creatinina= 4,7 mg/dl.

- Qual o diagnóstico e tratamento proposto?
- O que mudou neste quadro atual, em relação ao anterior?
- Qual as recomendações com relação à dose e posologia dos antibióticos prescritos?

7. Homem, 37 anos, pedreiro que caiu de uma altura de 4 m e teve fratura exposta na perna esquerda. Foi submetido a cirurgia para fixação externa. Após seis semanas da cirurgia mantinha dor local e começou a observar saída de secreção purulenta na face anterior da perna, em região adjacente a tíbia. Apetite está preservado e diz que se sente bem de maneira geral, exceto pelo mal estar que aparece quando está com febre.

Exame físico: Bom estado geral, afebril, FC= 80bpm, PA=120x80mmHg. À inspeção observamos saída de secreção amarelada próximo a cicatriz que tem na perna esquerda.

Sem outras alterações no exame físico.

Qual a conduta mais adequada para este paciente?

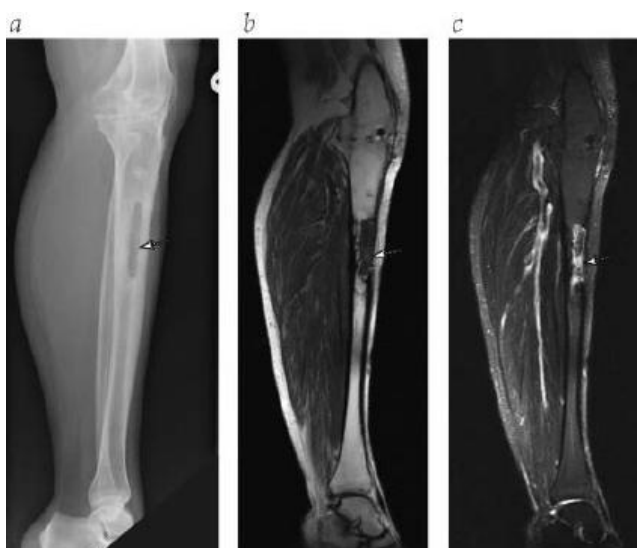
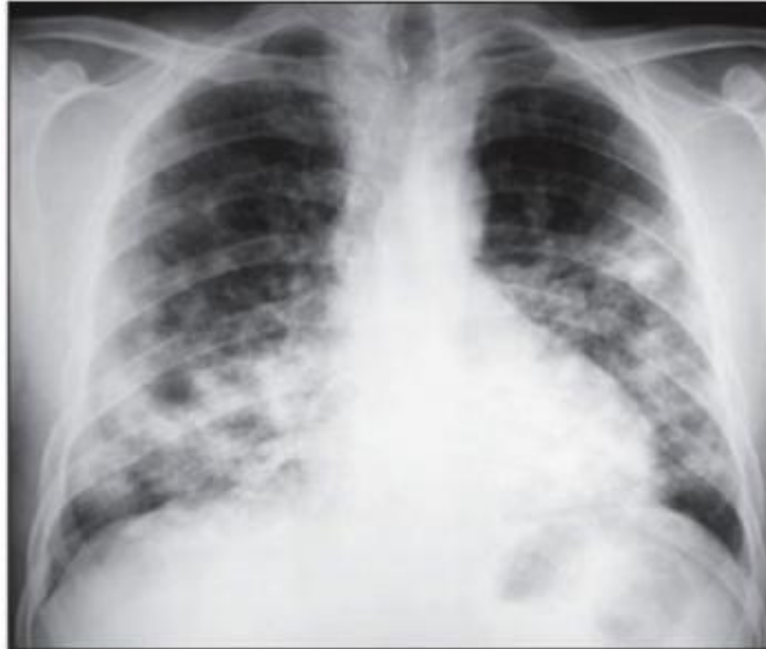
Figura 2. Imagem de ressonância magnética (IRM) mostrando um sequestro (seta). O sequestro não está visível na (a) radiografia simples, mas pode ser visto nas imagens (b) T₁ e (c) STIR (inversão-recuperação com tau curto).

8. Homem, 72 anos, hipertenso em uso de captopril, que foi encaminhado ao PA com queixa de febre há 4 dias, associado há tosse e dor pleurítica a direita. Este quadro iniciou após ter tido uma gripe muito forte. **Ao exame físico** detectou-se confusão mental, FR de 35 ipm, estertores crepitantes em ambos os pulmões; FC 104 bpm e PA de 90x62 mmHg.

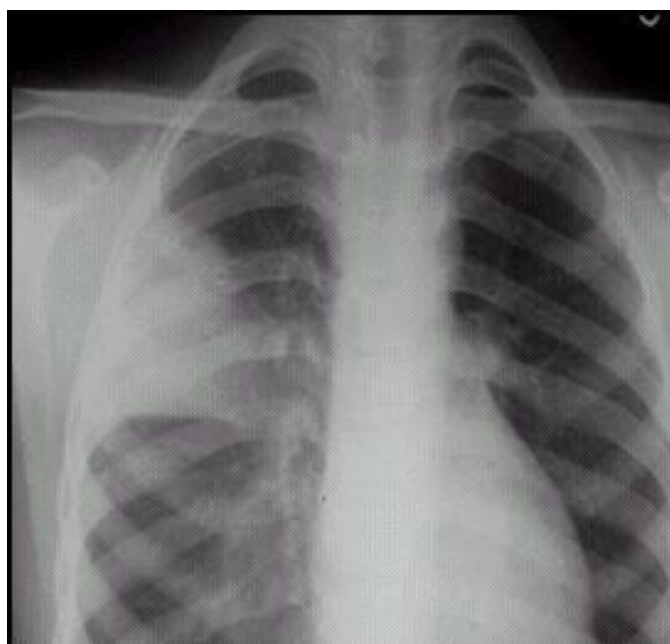
Qual o tratamento proposto ?



9. (7.1.) Homem, 25 anos, previamente hígido, procurou o PA com queixa de tosse e febre há 3 dias. Associado ao quadro refere dor respiratório dependente no hemitórax direito.

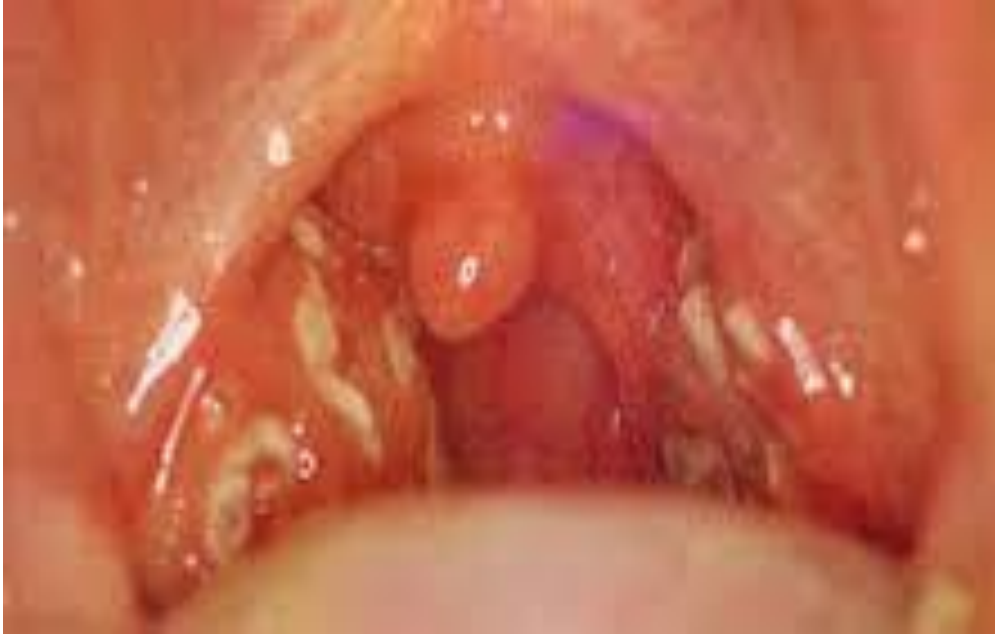Ao exame físico apresenta-se eupnéico, FR 18 ipm, FC: 76 bpm e PA 110 x 74 mmHg. À ausculta detecta-se estertores crepitantes no terço médio do hemitórax direito. O Raio X de tórax evidencia velamento flocoso na porção inferior do lobo superior do pulmão direito.

Qual o tratamento antibiótico proposto ?



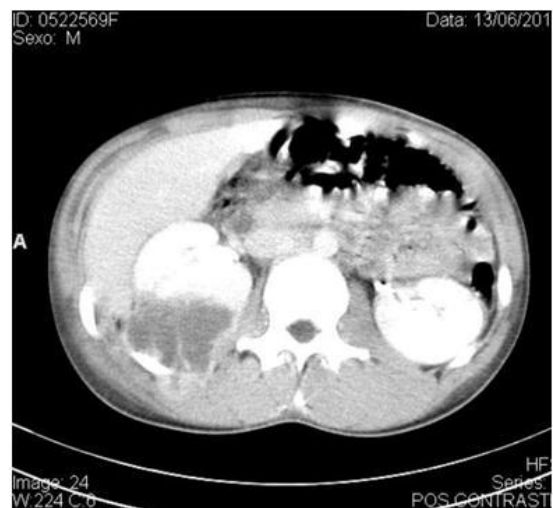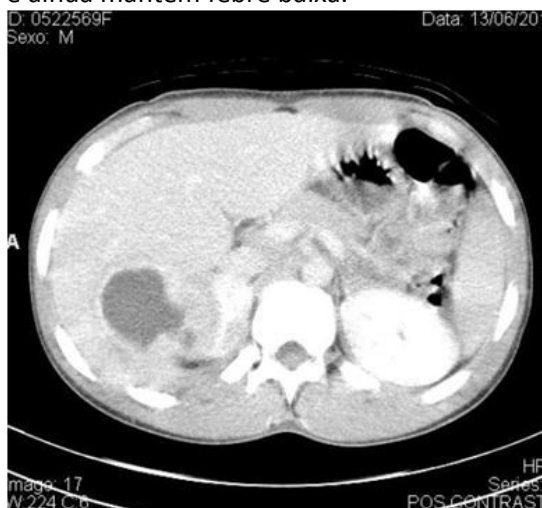10. Mulher, 17 anos, procura atendimento no pronto atendimento de Altinópolis onde você está de plantão durante o estágio do internato. A paciente queixa-se de febre e dor de garganta há 2 dias. O exame físico evidencia pontos purulentos nas amígdalas bilateralmente e adenomegalia cervical anterior, dolorosa.

Qual o tratamento proposto para a paciente?



11. Homem, 32 anos, relata dor em flanco direito há cerca de 30 dias. Há 15 dias apresentou piora importante da dor e início de febre quase diária com piora progressiva, sendo tratado para litíase renal com ceftriaxona EV 1g 12/12h e melhora parcial da dor e retorno do apetite.

Refere mal estar importante, fraqueza de membros inferiores e hiporexia. Relata perda de 13kg no período e ainda mantém febre baixa.



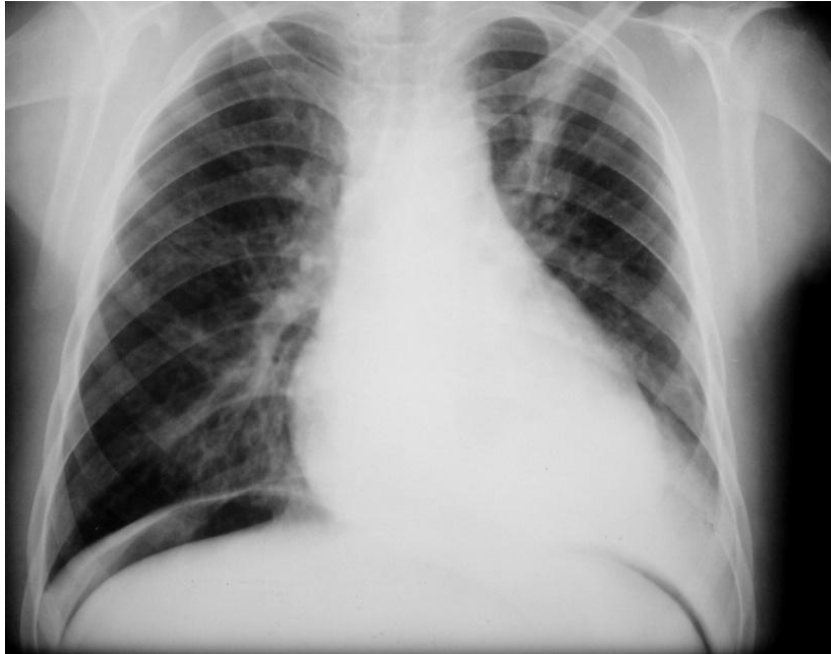Tomografia de abdome: compatível com abscesso renal e para-renal à direita, com extensão para musculatura paravertebral posterior e em estreito contato com o lobo direito hepático

Qual o tratamento antibiótico proposto?

O que mais é necessário fazer neste caso?

12. (10.1.) Homem, 62 anos, com antecedentes de diverticulose intestinal, queixa-se de muita dor abdominal há um dia e tem sinais de peritonismo ao exame.

Foi feito um raio X de tórax que é mostrado a seguir.



Qual o tratamento antibiótico proposto neste caso?

13. Mulher, 32 anos, está internado na enfermaria de dermatologia grave de psoríase.

Após dez dias de internação evolui com febre, hipotensão arterial e taquicardia.

O hemograma detectou 22.500 leucócitos/mm³ com 15% de bastões e 56% de segmentados.

O diagnóstico inicial é de sepse comprovável foco cutâneo de infecção.

- Qual o tratamento antibiótico proposto?