

## **CASO CLÍNICO 01: Pv**

Você está atendendo no ambulatório de Clínica médica e recebe um paciente com a seguinte história:

Homem de 46 anos, estava trabalhando na região do alto Xingu, e veio passar férias em Ribeirão Preto.

Paciente refere que há 10 dias vem sentindo dor no corpo e perda do apetite. Há 1 semana notou febre. Refere que antes da febre tem calafrios intensos e em seguida sente que está muito quente (febre de 38 – 39°C). Após algum tempo de febre, começa a ter sudorese. Queixa-se também de cefaléia neste período. Nega náuseas ou vômitos. Nega fotofobia. Paciente relata que fora do período de febre e calafrios sente-se bem.

Nega antecedentes patológicos na família. Disse que já tinha tido malária há 3 anos quando esteve nesta mesma região do Alto Xingu. Na época fez tratamento conforme orientação médica.

### **Ao exame:**

Paciente em BEG, hidratado, corado, eupneico, acianótico, icterícia +/4, T: 38,5°.

FC: 86bpm. PA: 120x86 mmHg. FR: 18 ipm. Peso: 68Kg

AR e ACV sem alterações.

Abdome: plano, normotenso, fígado a 2 cm do RCD na linha HCD, doloroso a palpação. Espaço de Traub ocupado. Baço não palpável.

SNC: sem alterações

### **Exames complementares solicitados:**

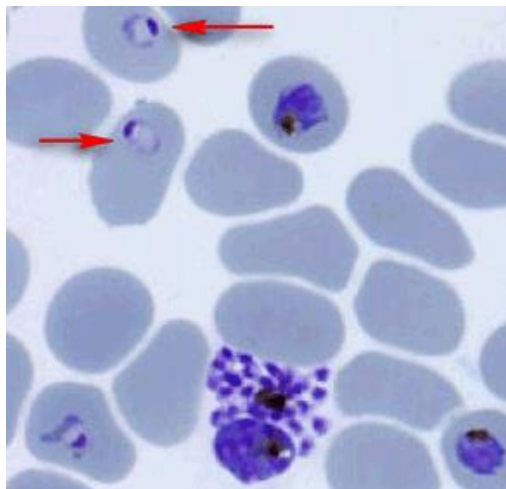
#### **Hemograma:**

**SV:** Hemácias: 4,6 milhões. Ht: 36,1%.

**SB:** 5.600 sem alteração no diferencial

**Plaquetas:** 76.000

#### **Gota espessa:**



**Diagnóstico:** Malária por *Plasmodium vivax*.

Paciente recebeu tratamento com Cloroquina-150mg (4/3/3) e Primaquina-15mg (1cp 14 dias)

### **Agendar retornos:**

**Lâmina de verificação de cura (LVC):** Deverá ser realizada: nos dias 2, 4, 7, 14, 21, 28, 40 e 60 após o início do tratamento (recomendado para malária pelo *P. Vivax*)

### **Diferenças entre *P. Vivax* e *P. Falciparum***

1. Parasitemia menor no *P vivax*
2. *P. vivax* infecta apenas hemácias jovens
3. *Falciparum* associa-se a formas graves de malária
4. *P.vivax* tem possibilidade de recidiva (hipnozoita) *P. Falciparum* não

## **Caso Clínico 02: Malária por *Plasmodium falciparum* (malária grave)**

**Identificação:** B.B.F., 28 anos, sexo masculino, biólogo, natural da cidade de Araraquara.

**História da moléstia atual:** o paciente em atendimento no PA da MI do HCRP com história de febre diária há uma semana, com temperaturas variando de 38,5° a 40,5° C, acompanhado de mal estar, fraqueza, anorexia, diarreia e tosse seca.

**Antecedentes pessoais e familiares:** rinite alérgica; nega uso contínuo de medicações ou alergias medicamentosas.

**Antecedentes epidemiológicos:**

viagem à Ariquemes (RO) há 30 dias, com início da sintomatologia durante retorno para São Paulo há 1 semana.

**Exame físico inicial:** REG, consciente e orientado. Pálido, desidratado +/4+, corado, acianótico, anictérico, T: 38,6°C, PA: 100 x 60 mmHg, FC: 96bpm

SR: Murmúrio vesicular presente e diminuído em ambas bases pulmonares

SVC: BRNF, sem sopros, ritmo cardíaco regular em dois tempos

Ab: Abdome flácido e inocente

Extremidades perfundidas e sem edemas

Glasgow 15

**Hipóteses:**

Síndrome febril aguda

- Malária, Dengue
- Diarreia infecciosa
- Pneumonia (fase inicial)
- ITU alta??

**Conduta inicial:**

Solicitado hemograma, urina I e Raio X de tórax, mas como paciente apresentou importante hipotensão postural e sudorese durante a realização do raio X, gota espessa e optou-se pela internação imediata.

**Exames laboratoriais iniciais:**

**Hemograma:**

**SV:** 4.960.000 eritrócitos, Hb: 13,3; Hematócrito: 42,9,

**SB:** Leucócitos: 7.900 (0/65/0/0/32/2)

**Plaquetas:** 170.000

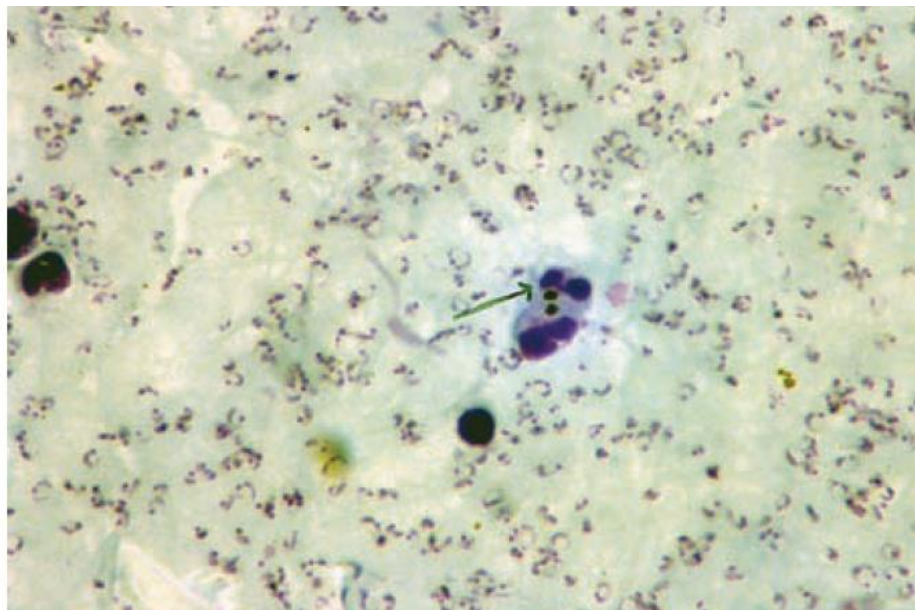
TGO: 61 e TGP: 81

**Urina I:** densidade 1010, pH 6, pigmentos biliares +, 25.000 leucócitos, 6.000 hemácias; uro e hemoculturas negativas

Raio X de tórax **normal**.

**O exame da gota espessa:** confirmou malária por *P. falciparum*, sendo instituído o tratamento.

GOTA ESPESSA  
CORADA PELO  
MÉTODO DE  
WALKER  
– TROFOZO-  
ÍTOS DE *P.*  
*FALCIPARUM*  
E, INDICADO  
PELA SETA,  
PIGMENTO  
MALÁRICO DE  
ESQUIZONTES  
FAGOCITADOS  
(SINAL DE MA-  
LÁRIA GRAVE)



#### **Evolução:**

Durante os dois primeiros dias de internação, o paciente apresentou pico febril (40,5º C) e hipotensão, desidratação, dispnéia e cianose de extremidades.

**Paciente foi tratado com artesunato endovenoso e clindamicina por sete dias. No quarto dia de tratamento houve negatização da parasitemia (gota espessa).**

Houve piora do estado geral associado à insuficiência respiratória aguda, sendo necessária sua transferência para a Unidade de Terapia Intensiva (UTI).

O paciente evoluiu com instabilidade hemodinâmica, alterações hematológicas, insuficiência renal e respiratória, necessitando de terapia de suporte, drogas vasoativas, hemoterapia e ventilação mecânica.

Desenvolveu quadro pneumônico, tratado empiricamente com Imipenem e Vancomicina, sendo considerada a possibilidade de SARA e pneumonia associada à ventilação assistida.

Realizada broncoscopia, confirmando a presença de vasculite pulmonar. Houve necessidade de traqueostomia pela duração prolongada da entubação orotraqueal.

Permaneceu internado na UTI por 22 dias, com evolução satisfatória do quadro, recebendo alta hospitalar com anemia residual, orientado a retornar no ambulatório de MI em 15 dias.

## **DISCUSSÃO**

**Etiologia:** a malária é uma doença infecciosa, cujo agente etiológico é o protozoário do gênero *Plasmodium*, com quatro espécies capazes de infectar o homem (*P. vivax*, *P. falciparum*, *P. ovale*, *P. malariae*). As infecções no homem são transmitidas por mosquitos do gênero *Anopheles* (vetor específico).

**Fisiopatologia:** o *P. falciparum* é o único dos *Plasmodium sp* capaz de invadir os eritrócitos em todas as idades, tornando sua infecção “universal”. Com isto, ocorrem alterações na microcirculação e parasitemias elevadas, propiciando uma maior gravidade.

**Quadro clínico:** caracteriza-se por paroxismos febris que se iniciam subitamente após período de incubação, em média 12 dias para o *P. falciparum*. O paroxismo febril inicia-se com calafrios, acompanhado de mal estar, cefaléia, dores musculares e articulares generalizadas e manifestações digestivas (náuseas, vômitos e dor abdominal intensa). Após esta fase, instala-se quadro de febre alta, sensação desagradável de calor e adinamia intensa. Ao final da fase febril, o doente passa a apresentar sudorese. Calafrio, calor e sudorese constituem o “acesso malárico”.

**Diagnóstico:** a possibilidade de malária deve ser sempre considerada em um quadro febril a esclarecer. A história epidemiológica deve constar de interrogatório sobre viagens, principalmente a áreas endêmicas (Amazônia legal, Ásia e África). Além dessa transmissão natural, deve-se suspeitar da possibilidade em casos de febre e hemotransfusão, transplante de órgãos ou acidentes com material perfurocortante. A confirmação diagnóstica é feita pela hematoscopia utilizando-se dois métodos: esfregaço (permite identificação da morfologia do parasita, com a diferenciação da espécie infectante) ou gota espessa (aumenta a chance de diagnóstico, pois permite a visualização e determinação da parasitemia).

**Crítérios de gravidade:** parasitemia elevada (>100.000 parasitas/mm<sup>3</sup>); presença de esquizontes na circulação periférica (independente da parasitemia); confusão mental ou alterações no estado de consciência; dispnéia; icterícia intensa; redução acentuada do volume urinário; palidez intensa; fraqueza extrema (incapacidade de manter-se em pé).

**Tratamento:** todo caso de malária por *P. falciparum* com indicativo de gravidade deverá ser imediatamente hospitalizado e o tratamento iniciado o mais rapidamente possível. O objetivo do tratamento da malária grave é o controle imediato da parasitemia, feito com drogas endovenosas (esquizontecidas de ação rápida) para obtenção de níveis séricos com maior rapidez. Nas formas graves da malária por *P. falciparum* deve-se evitar o uso de drogas como a mefloquina, a cloroquina e o halofantrine, pela apresentação somente por via oral. Além dos fármacos antimaláricos, devem ser adotadas medidas de suporte numa Unidade de Terapia Intensiva, sempre que possível. A avaliação da parasitemia após 48 horas de terapia é importante para observação da existência de falha terapêutica, sobretudo nos pacientes que venham mantendo quadro clínico inalterado ou com piora.

**Profilaxia:** não existem vacinas disponíveis contra a malária. Eventualmente, pode estar indicado o uso de medicamentos quimioprofiláticos. Diante disto, as medidas de proteção citadas a seguir são de extrema importância na prevenção da doença: inseticidas, repelentes na pele enquanto estiver ao ar livre, telas protetoras contra mosquitos ou mosquiteiros impregnados com permetrina, usar calças e camisas de manga comprida, sempre que possível, para diminuir a área corporal exposta às picadas de insetos.

**Considerações finais:** a malária grave é uma urgência médica, que deve ser diagnosticada e tratada precocemente, com um controle imediato da parasitemia, considerada fator determinante da gravidade do quadro. A presença de febre deve sempre levar o profissional da saúde a indagações sobre a história epidemiológica do indivíduo, que, no caso da malária, deve constar de interrogatório sobre viagens a áreas endêmicas da doença, principalmente à Amazônia legal, Ásia e África. A necessidade de medidas preventivas e a quimioprofilaxia para viajantes em áreas endêmicas deve ser considerada e discutida pelos profissionais da área da saúde, visto que a infecção pelo *P. falciparum* pode evoluir com complicações graves e fatais.

Caso adaptado de: Arantes LP; Moura CM. Malaria Grave. RMAC. Jan/Mar 2004.