

See discussions, stats, and author profiles for this publication at: <https://www.researchgate.net/publication/282886159>

Accidents provoked by Millipede with dermatological manifestations: Report of two cases

Article in *Anais Brasileiros de Dermatologia* · January 2000

CITATIONS

9

READS

141

4 authors, including:



Vidal Haddad Junior

São Paulo State University

279 PUBLICATIONS 1,854 CITATIONS

SEE PROFILE

Some of the authors of this publication are also working on these related projects:



Marine dermatology and climate change [View project](#)



Public Health of fishermen of freshwater and marine environments in South America [View project](#)

Acidentes provocados por *Millipede* com manifestações dermatológicas: relatos de dois casos *

*Accidents provoked by Millipede with dermatological manifestations: report of two cases **

Vidal Haddad Júnior¹

João Luiz Costa Cardoso²

Osmar Rotta³

André Eterovic⁴

Resumo: Mediante a descrição de dois acidentes provocados por artrópodos (*Millipede*), os autores comentam essa forma de acidente, descrevem o agente envolvido, seu mecanismo de agressão e apresentam referências bibliográficas sobre o tema, pouco estudado no Brasil.
Palavras-chave: Artrópodes.

Summary: This study is based on the two case reports of accidents provoked by arthropods (*Millipede*) in human beings. The authors present this type of accident, the insect specie that caused the accidents, the aggressive mechanism, which is poorly studied in Brazil, and the bibliography.
Key words: Arthropods.

INTRODUÇÃO

Millipede ou *Diplopoda* (piolhos-de-cobra, embuás ou gongolos) são artrópodos de forma alongada, segmentados, apresentando dois pares de patas em cada segmento, com exceção dos quatro primeiros e da cabeça (Figuras 1 e 2). O segmento cefálico apresenta duas antenas. Os *Millipedes* dividem-se em três subclasses e várias ordens, algumas capazes de provocar acidentes em seres humanos. A atividade desses animais é noturna, e a alimentação, composta de material vegetal em decomposição. Habitam lugares escuros e úmidos. Os acidentes em seres humanos são raros, acontecendo a maioria em crianças e manifestando-se por eritema, vesículas, bolhas e

INTRODUCTION

Millipede or *Diplopod* ('piolhos-de-cobra', 'embuas' or 'gongolos') are long-shaped, segmented arthropods presenting two pairs of legs in each segment, except in the first four segments, and in the head (Figures 1 and 2). *Millipedes* are divided into three subclasses and several orders, some of which can cause accidents in humans. Their activity is nocturnal, their food consists of decomposed vegetable material, and they live in dark and humid places. The accidents with humans are rare, affecting mainly children. Besides local hyperpigmentation, the lesions present as erythema, vesicles, blisters, or ulcerations.

Recebido em 08.6.1999. / Received in June, 8th of 1999.

Aprovado pelo Conselho Consultivo e aceito para publicação em 16.5.2000. / Approved by the Consultive Council and accepted for publication in May, 16th of 2000.

* Trabalho realizado na Disciplina de Dermatologia, Faculdade de Medicina de Botucatu UNES; Hospital Vital Brasil (Instituto Butantan, SP) e Escola Paulista de Medicina - UNIFESP. / Work done at "Disciplina de Dermatologia, Faculdade de Medicina de Botucatu UNES"; "Hospital Vital Brasil (Instituto Butantan, SP)" and "Escola Paulista de Medicina - UNIFESP".

¹ Professor Assistente, Departamento de Dermatologia e Radioterapia, Faculdade de Medicina de Botucatu - UNESP. Médico, Hospital Vital Brasil, Instituto Butantan - SP. / Assistant Professor, Department of Dermatology and Radiotherapy, "Faculdade de Medicina de Botucatu - UNESP". Physician, "Hospital Vital Brasil", "Instituto Butantan, SP".

² Médico, Hospital Vital Brasil, Instituto Butantan - SP. / Physician, "Hospital Vital Brasil", "Instituto Butantan, SP".

³ Professor Adjunto, Departamento de Dermatologia / EPM - UNIFESP. / Adjunct Professor, Department of Dermatology / "EPM - UNIFESP".

⁴ Departamento de Ecologia Geral / IB - USP. / Department of General Ecology / "IB - USP".

©2000 by Anais Brasileiros de Dermatologia

An Bras Dermatol, Rio de Janeiro, 75(4):471-474, jul./ago. 2000.

Figura 1:
Rhinocricus padbergi (Diplopoda: Rhinocricidae): milpés, gongolo,



Figure 1:
Rhinocricus padbergi (Diplopoda: Rhinocricidae): milpes, gongolo,

exulcerações, além de hiperpigmentação local. Os *Millipedes* não devem ser confundidos com as lacraias ou centopéias (*Chilopoda*), que têm forma semelhante, mas apenas um par de pernas em cada segmento corporal e são capazes de provocar acidentes por meio de ferrões cefálicos acoplados a glândulas de veneno.

São dois os mecanismos de defesa utilizados por esses artrópodos: a enrodilhagem, em que a postura do corpo em espiral confere maior resistência ao exoesqueleto, e a descarga de fluidos irritantes, produzidos por algumas espécies,¹ das quais a mais importante no Brasil é a *Rhinocricus padbergi* (família *Rhinocricidae*, ordem *Spirobolida*), cujas substâncias irritantes são benzoquinonas que podem fluir por poros ou ser ejetadas à distância de até um metro.²

Algumas espécies contam com um músculo acessório acoplado à glândula e aos poros, facilitando a expulsão de secreções,³ cujo cheiro pode lembrar o de urina, fezes, alho, etc.⁴

Uma vez em contato com a pele humana, os líquidos e vapores expelidos podem provocar sensação de ardência, lembrando uma queimadura leve.⁵ O local torna-se hipercrômico instantaneamente, com a cor variando entre amarelo-claro e marrom-escuro, por ação das quinonas.² Contatos prolongados com o animal (preso nas roupas, por exemplo) podem levar à lesões mais severas, com formação de vesículas, bolhas e exulcerações. O processo inflamatório está sempre presente, mesmo em lesões hipercrômicas discretas, e a hiperpigmentação pode persistir por meses. Os raros acidentes humanos



Figura 2: *Rhinocricus padbergi* (Diplopoda: Rhinocricidae): milpés, gongolo, piolho-de-cobra. Posição enrodilhada de defesa

Millipedes must not be mistaken with Chilopoda (centipede), which have a similar form, but only one pair of legs per body segment and are capable of causing accidents by using their cephalic stings linked to venom glands.

These arthropods present two defense mechanisms: coiled, where the spiral body posture gives greater resistance to the exoskeleton, and the release of irritating fluids, produced by some species,¹ the most important of which, in Brazil, is *Rhinocricus padbergi* (family *Rhinocricidae*, order *Spirobolida*), whose irritating substances are benzoquinones, which may flow from pores or may be ejected at distances of up to 1 meter.²

Some species present an accessory muscle connected to the glands and pores, which facilitates the expulsion of secretions³ whose smell may resemble urine, feces, or garlic, etc.⁴

Once in contact with human skin, the liquids or vapors expelled may provoke a burning sensation, similar to a mild burn.⁵ The site becomes instantly hyperchromial, with a color varying from light yellow to dark brown, due to the action of quinones.² Prolonged contact with the insect (trapped in the clothes, for instance) may lead to more severe lesions with formation of vesicles, blisters, or ulcerations.

The inflammatory process is always present, even in discrete hyperchromial lesions, and the hyperpigmentation may last for months. The rare human accidents described^{5,6}

Figure 2: *Rhinocricus padbergi* (Diplopoda: Rhinocricidae): milpes, gongolo, 'piolho-de-cobra'. Coiled defense position

descritos^{5,6} ocorreram em crianças e profissionais que coletaram animais para pesquisas sem o necessário cuidado.¹

Quando as secreções de *Millipede* entram em contato com a mucosa ocular, o comprometimento pode ser grave, com possibilidade de ocorrer conjuntivite relevante e ulceração da córnea,³ tendo, em um caso registrado por Musgrave,⁷ o acidente evoluído para perda total da visão em sete dias.

RELATO DOS CASOS

Caso nº 1

64 anos, do sexo feminino, doméstica; sentiu ardência ao esmagar um piolho-de-cobra quando se deitava. Trouxe o animal, quando do atendimento. Evoluiu com eritema, vesículas e hiperpigmentação na região cervical (Figura 3). Agente: *Rhinocricus padbergi* (Diplopoda: Rhinocricidae).

Caso nº 2

32 anos, do sexo masculino, trabalhador braçal, acidentado ao esmagar um piolho-de-cobra, calçando o sapato pela manhã. Trouxe o animal para identificação. As máculas apresentavam caráter inflamatório, mas, em duas semanas de acompanhamento, não foram notadas outras manifestações além da hiperpigmentação (Figuras 4 e 5). Fez uso de corticosteróides tópicos no dia do acidente e relatou melhora da ardência local. Agente: *Rhinocricus padbergi* (Diplopoda: Rhinocricidae).

DISCUSSÃO

Os casos relatados obedeceram ao padrão descrito nas referências bibliográficas. A pigmentação foi o aspecto clínico mais relevante, e um caso apresentou vesículas, demonstrando maior componente inflamatório. Em nenhum

occurred in children and in professionals who collected them for research without taking proper safety measures.¹

When Millipede secretions come in contact with ocular mucous membranes, there may be serious impairment, possibly conjunctivitis and corneal ulceration.³ In one case reported by Musgrave,⁷ the accident evolved to complete blindness in 7 days.

CASE REPORTS

Case n. 1

Female, aged 64 years, maid; she felt a burning sensation when crushing a Millipede while lying in bed. She brought it to the clinic with her. The symptoms evolved with erythema, vesicles, and hyperpigmentation on the cervical region (Figure 3). Agent: *Rhinocricus padbergi* (Diplopoda: Rhinocricidae).

Case n. 2

Male, aged 32 years, handyman; the accident happened when he crushed a Millipede while putting on his shoes in the morning. He brought it with him to be identified. The macules presented with characteristic inflammation, but at a follow-up 2 weeks later, no manifestations were found but hyperpigmentation (Figures 4 and 5). He used a topical corticosteroid on the day of the accident and reported improvement in local burning. Agent: *Rhinocricus padbergi* (Diplopoda: Rhinocricidae).

DISCUSSION

The cases followed the pattern described in bibliographic references. Pigmentation was the most relevant clinical aspect, and one of the cases presented vesicles, which demonstrated a greater inflammatory

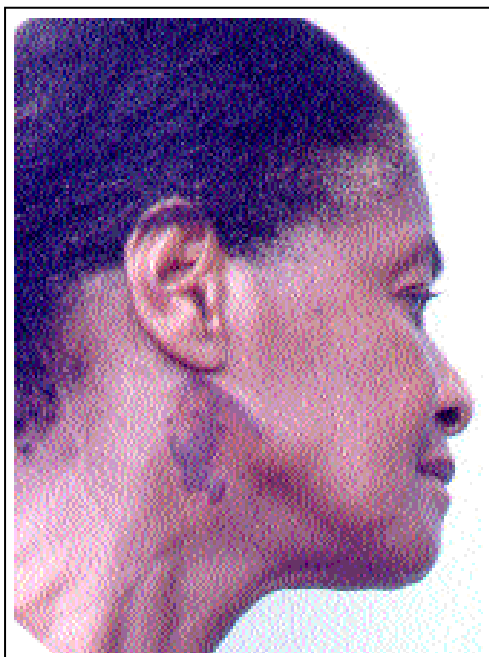

Figura 3:
Caso nº 1:
presença de
vesículas,
hiperpigmen-
tação e
descamação
após sete
dias / Figure
3: Case n. 1:
presence of
vesicles,
hyperpigmen-
tation, and
scaling after
7 days

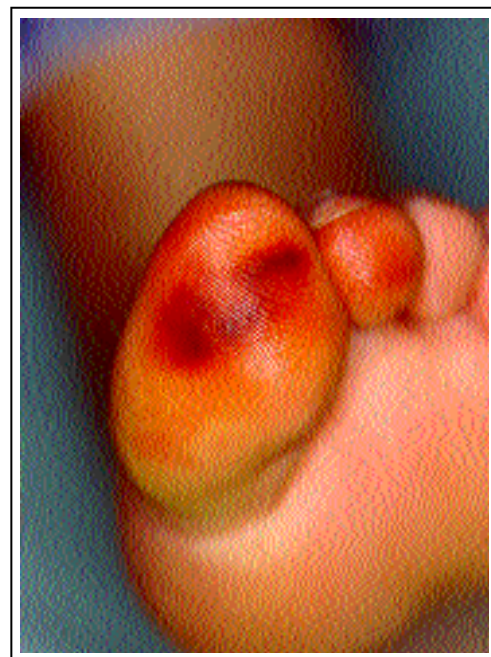

Figura 4:
Caso nº 2
após 24
horas:
hiperpigmen-
tação e
eritema /
Figure 4:
Case n. 2
after 24
hours:
hyperpigmen-
tation and
erythema

Figura 5: Detalhe da figura 4: hiperpigmentação e eritema discreto

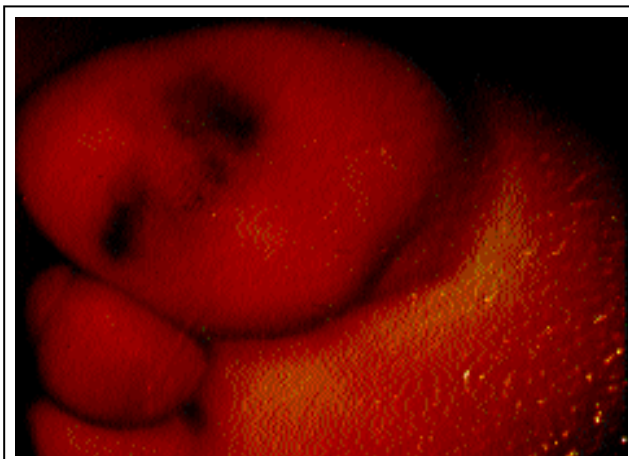


Figure 5: Detail of figure 4: hyperpigmentation and discreet erythema

caso houve comprometimento ocular.

O diagnóstico do acidente é feito, na maioria das vezes, devido ao fato de o paciente trazer o animal. O tratamento preconizado envolve lavagem intensa da pele e/ou mucosas e o uso de corticosteróides tópicos. A aplicação de éter ou álcool em acidentes recentes deve ser encorajada, dadas as propriedades solventes dessas substâncias. A assistência oftalmológica é feita de acordo com as complicações.

Em função do quadro clínico e das medidas terapêuticas propostas, os autores incluem uma tentativa de classificação dos acidentes, com as respectivas medidas terapêuticas:

1. Leve: hiperpigmentação leve a moderada, sem vesículas, bolhas ou exulceração. Ausência de lesões oculares. O tratamento deve ser feito com lavagem intensa do local e aplicação de corticosteróides tópicos e solução álcool-éter.
2. Moderada: hiperpigmentação e fenômenos inflamatórios marcantes: vesículas, eritema, bolhas e/ou exulceração. Ausência de lesões oculares. Para esse grau, são recomendadas as mesmas medidas do acidente leve.
3. Grave: lesões oculares presentes. Lesões cutâneas leves e/ou moderadas presentes ou não. Neste caso, além do tratamento proposto para lesões cutâneas, é necessário o atendimento por oftalmologista para avaliação das lesões oculares. □

component. There was no ocular impairment in either case.

In the majority of cases, the accidents are diagnosed because the patient brings the insect to the consultation. The standard treatment consists of intense

washing of the skin and/or mucus membranes and use of topical corticosteroids. The application of ether or alcohol onto recent accident sites should be encouraged due to their solvent properties. Ophthalmologic treatment is performed according to particular complications.

According to clinical manifestations and the therapeutic measures proposed, the authors include an attempt to classify the accidents, with their respective therapeutic measures.

1. Mild: mild to moderate hyperpigmentation, without vesicles, blisters, or ulceration. Absence of ocular lesions. Treatment consists of intense local washing and topical application of corticosteroid and alcohol-ether solution.
2. Moderate: hyperpigmentation and relevant inflammatory process: vesicles, erythema, blisters, and/or ulceration. Absence of ocular lesions. The same therapeutic measures are recommended as those for mild accidents.
3. Serious: ocular lesions are present. Mild and/or moderate cutaneous lesions may or may not be present. In this case, apart from the treatment proposed for cutaneous lesions, a consultations with an ophthalmologist is required for proper evaluation of the ocular lesions. □

REFERÊNCIAS / REFERENCES

1. Alexander JO. Diplopoda. In: Alexander JO. Arthropods and human skin. Berlin: Springer Verlag, 1984; 385-389.
2. Minelli A. Secretions of centipedes. In: Minelli A et al. Handbuch der experimentellen Pharmakologie. Berlin: Springer Verlag, 1971; 48: 40-72.
3. Burt E. Irritant exudation from a millipede. Nature 1938;142:796.
4. Loomis HF. The millipedes of Hispaniola with description of a new family, new genera and new species. Bull Museum Comp Zoo Harvard 1936; 80: 1-191.
5. Radford AJ. Giant millipede burns in Papua New Guinea. Papua New Guinea Med J 1975; 18:138-141.
6. Radford AJ. Giant millipede burns in man. Trop Geogr Med J 1975; 27:279-287.
7. Musgrave A. Some arachnids and millipedes from New Guinea. Aust Museum Mag 1943; 8:132-135.

ENDEREÇO PARA CORRESPONDÊNCIA: / MAILING ADDRESS:

Vidal Haddad Júnior
Faculdade de Medicina de Botucatu - UNESP
Departamento de Dermatologia e Radioterapia
Botucatu SP 18618-000