

Cistostomia

Cistostomy

Adauto José Cologna

RESUMO

Historicamente a abordagem da bexiga foi procedimento temido devido à alta morbidade. No século XIX foi proposto o acesso à bexiga por via suprapúbica, extraperitoneal, passando a ser amplamente utilizado. A cistostomia é a derivação vesical na qual se coloca um cateter no interior da bexiga, através da parede abdominal. São descritas as técnicas a céu aberto e por punção suprapúbica, suas indicações, contra-indicações e complicações.

Palavras-chave: Cistostomia. Vesicostomia. Derivação Vesical.

"O ideal custa uma vida, mas vale a eternidade"

M.Ghandhi

1. Considerações Gerais

É interessante mencionar que Hipócrates (340 a.C.) e, posteriormente Galeno, já advertiam contra a invasão da bexiga com aforismo (*cuy vesica persecta lethale*). Hipócrates proibia que seus discípulos abrissem a bexiga, deixando este ato para aqueles que tinham alguma prática (cirurgiões barbeiros).

A razão da proibição sem dúvidas, era o fato desse procedimento ser acompanhado de complicações sérias culminando com a morte do paciente. Isto na realidade poderia refletir de maneira muito negativa sobre a profissão médica, naquela época exercida pelos nobres. Este dogma permaneceu imutável por 18 séculos.

Pierre Franco em 1561 foi o primeiro a abordar a bexiga por via supra púbrica. Entretanto, o

próprio Franco considerou o ato como sendo muito perigoso para ser repetido, tendo sido executado como última medida (abordagem transperitoneal).

Novos procedimentos para a exposição da parede vesical anterior foram descritos no século XIX, possibilitando o acesso à bexiga por acesso extraperitoneal. Um destes procedimentos foi utilizado por Peterson que colocava uma bolsa de borracha no interior do reto do paciente. Esta bolsa quando preenchida com líquido deslocava o reto anteriormente juntamente com a bexiga (esta manobra não é mais utilizada).

Contribuição importante foi dada por Guyon, que descreveu a manobra do descolamento do peritônio e da gordura perivesical em direção cranial, expondo desta forma maior área da parede anterior da bexiga, evitando-se a entrada na cavidade abdominal. No final do século XIX a abordagem vesical por via supra púbrica extraperitoneal já era amplamente utilizada.

A derivação vesical supra púbrica pode ser definida como uma cirurgia onde se cria um trajeto alternativo para a saída da urina contida na bexiga.

Docente. Disciplina de Urologia. Departamento de Cirurgia e Anatomia da Faculdade de Medicina de Ribeirão Preto da USP.

Correspondência:
Departamento de Cirurgia e Anatomia da FMRP-USP.
Hospital das Clínicas da FMRP-USP - 9º andar
Avenida Bandeirantes, 3900 / 14048-900 - Ribeirão Preto/SP

Artigo recebido em 20/07/2010
Aprovado para publicação em 24/02/2011

Dependendo ou não do uso de cateteres a derivação vesical pode ser dividida em entubadas (cistostomia) e não entubadas (vesicostomia).

A cistostomia é, portanto uma derivação vesical na qual se coloca um cateter no interior da bexiga. Pode ser realizada de duas maneiras: a céu aberto ou por punção suprapúbica (trocar).

2. Cistostomia a céu aberto

Neste tipo de derivação vesical o catéter é colocado no interior da cavidade vesical sob visão direta havendo necessidade da exposição da parede anterior da bexiga.

2.1 Indicações

- A- obstrução do colo vesical
- B- estenose de uretra
- C- trauma vesical
- D- trauma uretral
- E- pós uretroplastia
- F- pós cistoplastias

A cistostomia é indicada em diversas situações clínicas: retenção urinária aguda secundária a obstrução do colo vesical ou estenose de uretra (intransponíveis ao cateterismo vesical); pode ser indicada em certos tipos de traumas vesicais ou uretrais; após uretroplastias (para manter a uretra livre de urina ou cateteres); em cistoplastias. O uso da cistostomia, como derivação vesical por longo tempo, nos casos de bexiga neurogênica, está atualmente suplantada por medidas farmacológicas e ou pelo auto cateterismo.

2.2 Contra indicações

A cistostomia a céu aberto não deve ser realizada se o paciente é portador, ou mesmo na suspeita, de tumores malignos da bexiga (possibilidade de disseminar células tumorais ou formação de fístulas vesíco-cutâneas). Não é recomendável a realização desta cirurgia nos pacientes com acentuada redução da capacidade vesical.

2.3 Passos técnicos

2.3.1 Anestesia

Dependendo das condições clínicas do paciente, o procedimento poderá ser realizado com raqui-anestesia, bloqueio peridural, anestesia geral, ou mesmo com anestesia local.

2.3.2 Assepsia e colocação dos campos cirúrgicos feitos de maneira usual.

2.3.3 Incisão na pele. Pode ser feita incisão mediana vertical supra púbica com 4 cm de extensão, ou incisão de Pfannenstiel (Figura 1).

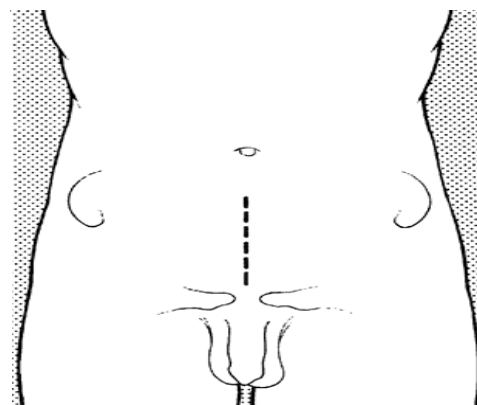


Figura 1. Incisões na pele.

2.3.4 Abertura da aponeurose do músculo reto anterior (linha alba) com afastamento lateral dos mesmos. Se necessário pode se deslocar os músculos piramidais (Figura 2).

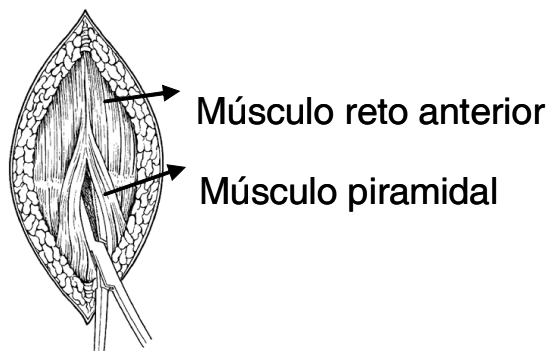


Figura 2. Abertura das camadas musculares.

2.3.5 Abertura da fáscia perivesical.

A parede anterior da bexiga é facilmente reconhecida pela coloração rósea pálida, e pelos vasos longitudinais de sua parede. Se houver dúvida quanto ao reconhecimento do órgão pode-se realizar uma punção com auxílio de seringa com agulha fina e aspirar o conteúdo.

2.3.6 Descolamento da gordura perivesical e peritônio (manobra de Guyon).

Com auxílio de uma gaze dobrada montada em uma pinça Collin oval (boneca), faz-se o descolamento delicado em direção cranial do peritônio e da gordura que recobre a bexiga. Este procedimento é facilitado se o globo vesical for mantido repleto, além de se expor maior área da parede vesical anterior (Figura 3).

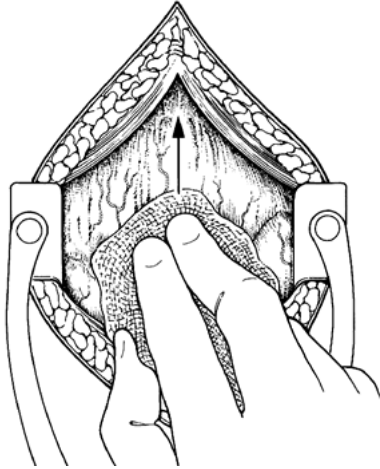


Figura 3. Descolamento da gordura perivesical e peritônio.

2.3.7 Passagem de dois fios simétricos de categute 2.0 cromado à esquerda e à direita da linha mediana, em posição alta na parede vesical anterior (Figura 4).

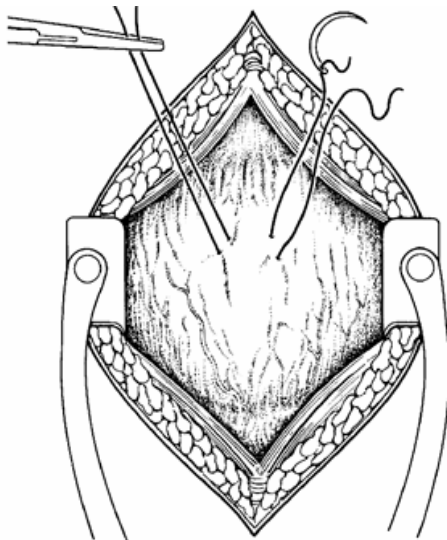


Figura 4. Pontos de categute na parede vesical anterior.

2.3.8 Abertura da bexiga

Traciona-se levemente os dois fios de categute e procede-se a abertura da parede vesical (incisão de 1 cm ou o suficiente para passagem do cateter).

2.3.9 Colocação do cateter

Coloca-se duas pinças Allis nas bordas da incisão vesical mantendo-se uma leve tração, introduzindo-se a seguir o cateter (tipo e calibre desejados) (Figura 5).

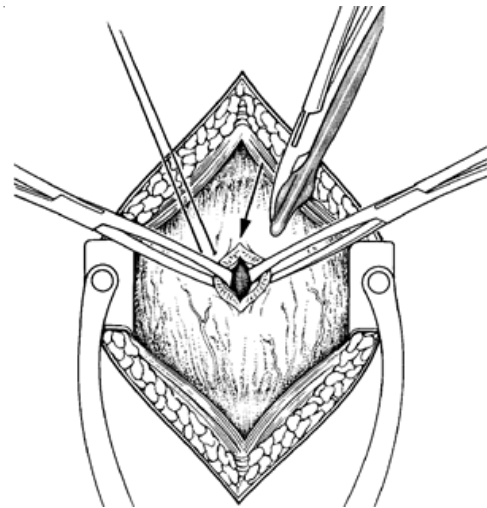


Figura 5. Abertura da bexiga e passagem do cateter.

2.3.10 Sutura em bolsa

É feita uma sutura em bolsa com categute 2.0 cromado ao redor do cateter para evitar extravasamento de urina ao redor do mesmo. (Figura 6).

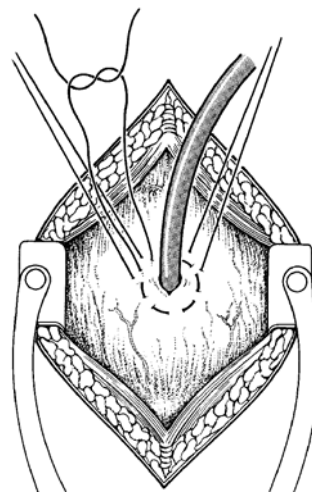


Figura 6. Sutura em bolsa ao redor do cateter.

2.3.11 Fixação da bexiga

Se a cistostomia permanecer por longo tempo, para facilitar as trocas do cateter, pode-se fixar a parede anterior da bexiga à parede anterior do abdômen, passando-se os fios de tração (2.3.7) através da bainha do músculo reto anterior. Estes fios serão amarrados somente após o fechamento desta última estrutura. Este passo em muitos casos pode ser omitido (figura 7).

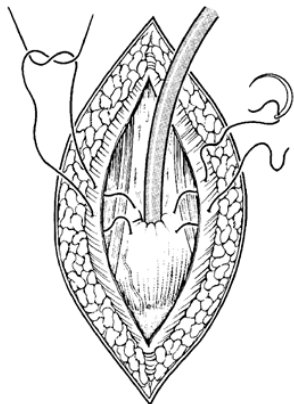


Figura 7. Fixação da parede anterior da bexiga.

2.3.12 Revisão da hemostasia

2.3.13 Exteriorização do cateter

Isto poderá ser feito através da própria incisão ou por contra abertura. É importante que o cateter faça um trajeto mais retilíneo possível, entre a bexiga e a pele que facilitará a troca do mesmo. Após a exteriorização o cateter deve ser fixado a pele.

2.3.14 O fechamento da aponeurose do músculo reto anterior é feito com pontos separados (fio absorvível) (Figura 8).

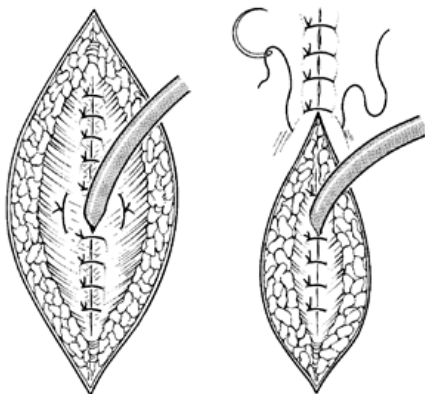


Figura 8. Fechamento das camadas muscular e da pele.

2.3.15 Fechamento da pele com fio inabsorvível monofilamentar.

2.3.16 Curativo.

2.4. Complicações

- A- infecção da ferida operatória.
- B- extravasamentos de urina no tecido perivesical e ou no subcutâneo.
- C- perda de urina ao redor do cateter.
- D- obstrução do cateter e ou deslocamento do mesmo.
- E- infecção urinária.
- F- incrustações calcáreas ao redor do cateter.

3. Cistostomia por punção suprapúbica (trocar)

Neste caso o cateter é colocado no interior da bexiga através de punção supra púbica com o trocar. Existem outras técnicas percutâneas para a introdução de cateteres na bexiga.

3.1 Indicações

As indicações de cistostomias por punção supra púbica são semelhantes às da cistostomia a céu aberto. É de execução mais simples, rápida, podendo ser realizada com anestesia local no próprio leito do paciente.

3.2 Contra indicações

Além das contra indicações mencionadas anteriormente para a cistostomia a céu aberto, a cistostomia por punção não é recomendada para pacientes submetidos à radioterapia e ou a cirurgias pélvicas. Nestas duas eventualidades o peritônio parietal, ou mesmo alças intestinais podem se aderir a sínfise púbica podendo ser lesadas durante a punção.

3.3 Passos técnicos

3.3.1 Assepsia e colocação de campo cirúrgico fenestrado.

3.3.2 Anestesia

Infiltração no local da punção com xilocaína 2% sem vasoconstrictor, plano por plano desde a pele até a parede vesical.

3.3.3 Incisão na pele

Com auxílio do bisturi realiza-se uma incisão de 0,5 cm a 1,0 cm, na linha mediana, 4 cm acima da sínfise púbica (Figura 9).

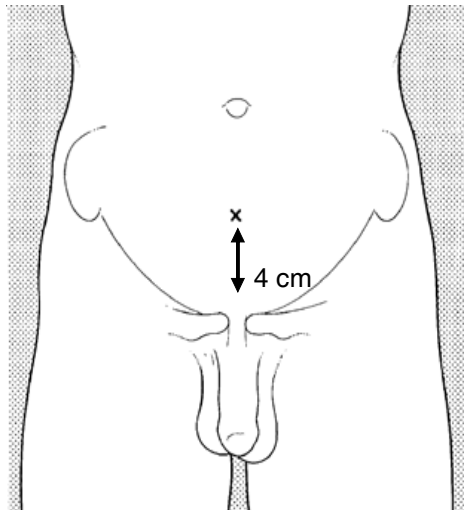


Figura 9. Local da punção.

3.3.4 Introdução do trocar até atingir o interior da bexiga. Este procedimento é facilitado se o globo vesical for mantido repleto (Figura 10).

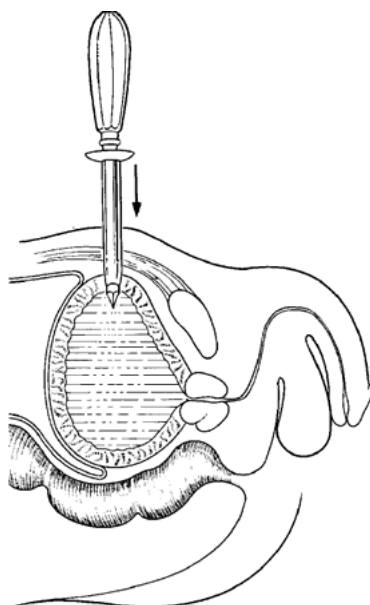


Figura 10. Introdução do trocar.

3.3.5 Retirada da porção central do trocar (ponteira) mantendo-se a bainha do mesmo posicionada no interior da bexiga (Figura 11).

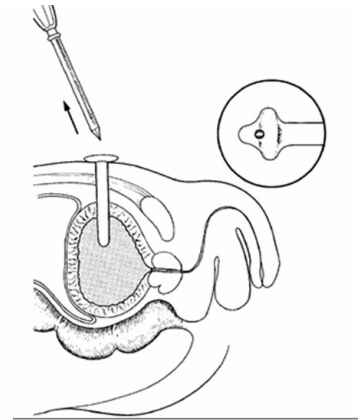


Figura 11. Passagem do cateter através da bainha.

3.3.6 Introdução do cateter no interior da bexiga através da bainha do trocar.

3.3.7 Remoção da bainha do trocar mantendo o cateter posicionado (Figura 12).

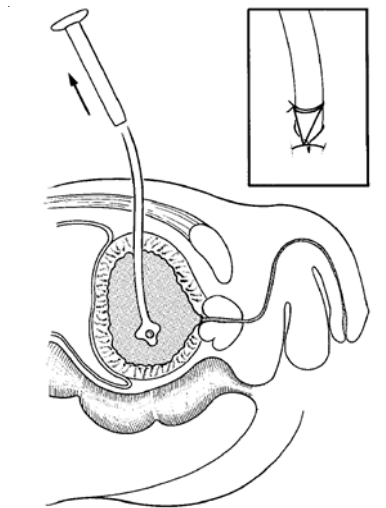


Figura 12. Retirada da bainha e fixação do cateter na pele.

3.3.8 Fixação do cateter na pele com um ponto de fio monofilamentar.

3.3.9 Curativo

3.4 Complicações

- A- infecção no local da punção.
- B- extravasamento de urina no tecido peri-vesical e ou subcutâneo.
- C- perda de urina ao redor do cateter.
- D- obstrução do cateter ou deslocamento do mesmo.
- E- infecção urinária.
- F- incrustações calcárias ao redor do cateter.
- G- perfuração do peritônio e ou alça intestinal.
- H- perfuração da parede posterior da bexiga e ou do reto (força excessiva durante a punção).

ABSTRACT

Historically, surgery of the bladder has been feared due to the high morbidity associated with the procedure. In the nineteenth century, suprapubic, extraperitoneal access to the bladder was proposed and has been widely employed since then. Cystostomy is the vesical derivation in which a catheter is placed inside the bladder, through the abdominal wall. Here we discuss open surgical techniques and techniques involving suprapubic puncture, their indications, contraindications, and complications.

Keywords: Cystostomy. Technique. Vesicostomy.
