

# Clínica Cirúrgica das Paratopias abdominais

VCI 516 – Clínica Cirúrgica de Grandes Animais

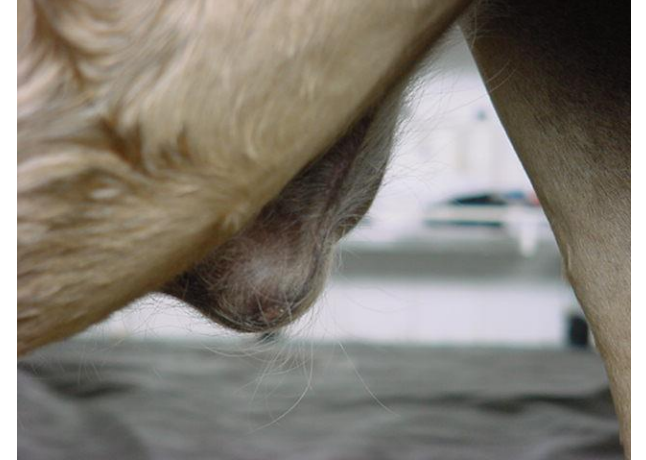- **Definição** (*para + topos*)
- **Tipos:**
  - Hérnias verdadeiras (indiretas)
    - Umbilical
    - Inguinal / inguinoescrotal
  - Eventração (hérnia traumática ou incisional)
  - Diástase
  - Ruptura de diafragma
  - Ruptura tendão pré-púbico
  - Evisceração
  - Agenesia musculatura abdominal

# Hérnias verdadeiras

- Definição
- Classificação
  - Localização
  - Origem
  - Redutibilidade
  - Irrigação
  - Conteúdo
- Composição
  - saco
  - anel
  - conteúdo

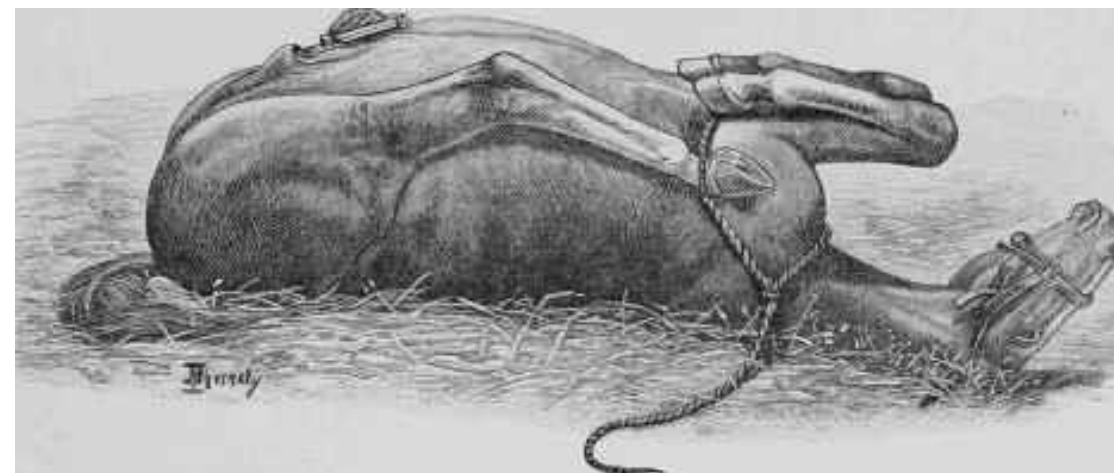
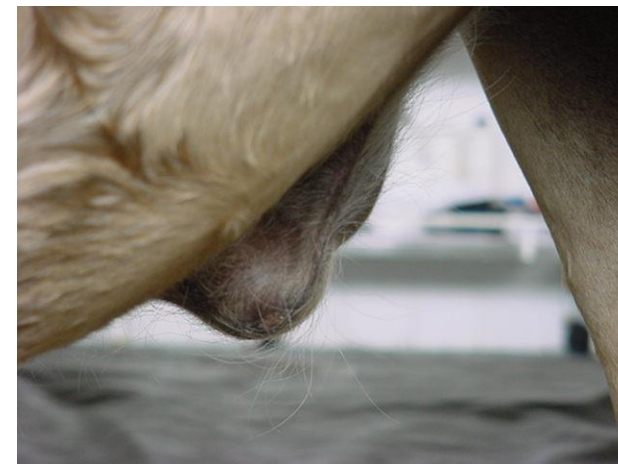
# Hérnia umbilical

- Congênitas / hereditárias ou não
- Comuns – incidência variável
- Secundária a infecção ou trauma
- Regressão espontânea eventual
- Complicadas ou não (encarceramento / estrangulamento)



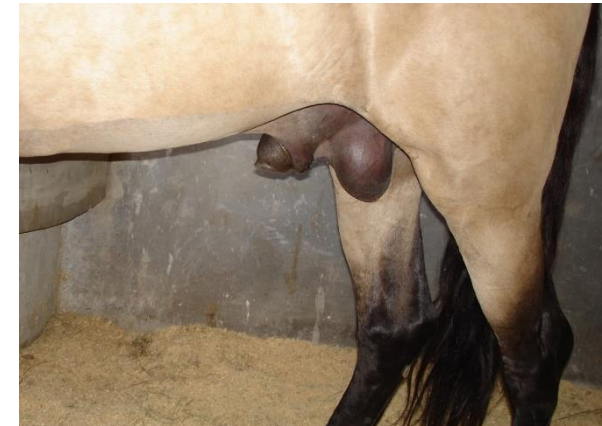# Hérnia umbilical

- Sinais clínicos e Diagnóstico
  - Não complicada
  - Complicada
- Tratamento
  - Conservativo
  - *Clamp* para hérnia
  - Cirúrgico



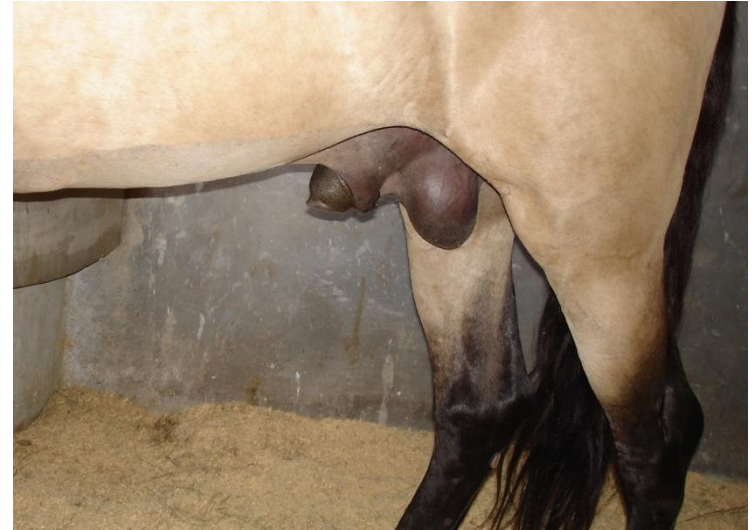# Hérnia inguinal / inguinoescrotal

- Congênitas ou adquiridas / hereditárias ou não
- Comuns – incidência variável
- Secundária a esforço (exercício/cobertura)
- Regressão espontânea eventual
- Complicadas ou não (encarceramento / estrangulamento)
- Mais comum em adultos – adquiridas e complicadas



# Hérnia inguinal / inguinoescrotal

- Sinais clínicos variáveis (apenas local ou cólica de elevada gravidade e risco)
- Diagnóstico
  - Não complicada
  - Complicada
- Tratamento
  - Conservativo – pequenas, não complicadas e potros
  - Cirúrgico de urgência – não complicada
  - Cirúrgico de emergência – complicada



# Hérnia incisional (eventração pós-cirúrgica)

- Falha de cicatrização
- Elevada incidência
- Secundária a infecção, erro de técnica, trauma, uso excessivo de fármacos, idade, obesidade, peso excessivo, má nutrição.
- Aguda ou crônica
- Complicadas ou não (aderência / peritonite / risco de evisceração)





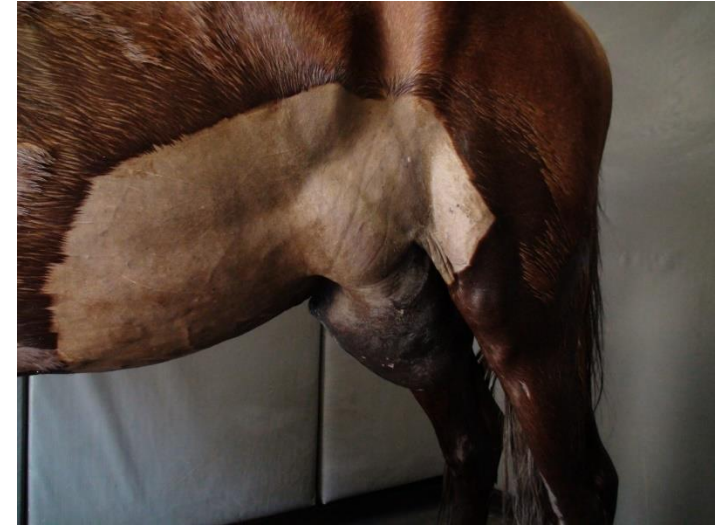# Hérnia incisional (eventração pós-cirúrgica)

- Sinais clínicos variáveis (apenas estético até risco de morte)
- Diagnóstico
- Tratamento
  - Conservativo
  - Cirúrgico
    - Sem implante
    - Com implante



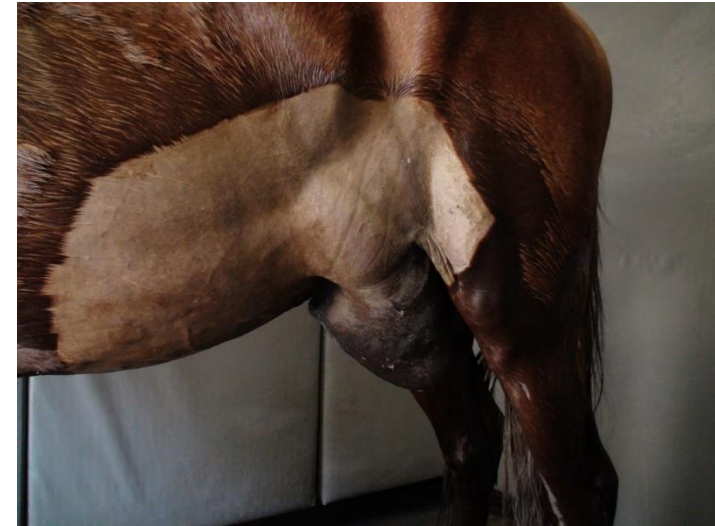# Eventração traumática

- Queda, choque em objetos rígidos, chifrada
- Baixa incidência
- Geralmente ventrolateral
- Peritônio preservado ou não (maior inflamação visceral)
- Anel com pouca definição (agudo)
- Complicadas ou não (aderência / peritonite / risco de evisceração)



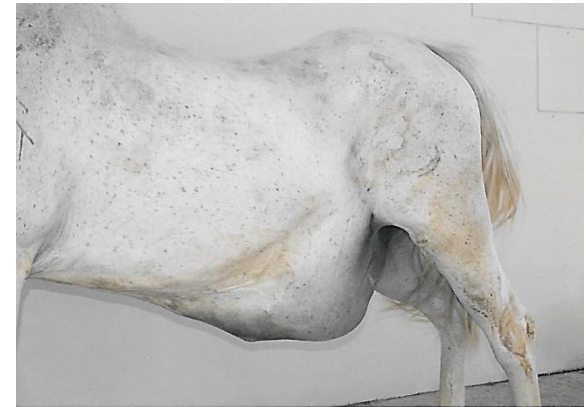# Eventração traumática

- Sinais clínicos variáveis (depende grau inf.)
- Diagnóstico
- Tratamento
  - Conservativo (anel pequeno ou mal definido)
  - Cirúrgico
    - Sem implante (bordos pouco afastados e espessos)
    - Com implante



# Diástase

- Afastamento dos músculos retos abdominais na linha alba
- Associado a gestação, obesidade, pressão, degeneração colágeno
- Raro em equinos
- Quadro similar às hérnias incisionais que não apresentaram deiscência na sutura de linha alba
- Conduta similar às hérnias incisionais

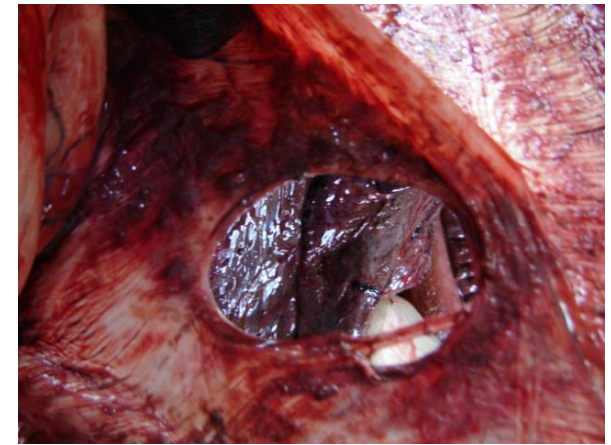


# Ruptura de ligamento pré-púbico



- Perda de inserção da musculatura abdominal ao púbis
- Associado a gestação, obesidade, pressão, trauma, degeneração colágeno
- Incomum, geralmente em éguas multíparas idosas
- Causa intensa deformidade abdominal ventral
- Difícil correção (fixação ao púbis, presença glândula mamária, peso)

# Hérnia diafragmática



- Hérnia verdadeira (congenita) ou ruptura (recente ou crônica)
- Associado a pressão abdominal excessiva, trauma, área de maior fragilidade
- Leva a cólica em diferentes intensidades e distúrbio respiratório
- Diagnóstico pelo exame físico, US e RX
- Geralmente diagnóstico transoperatório
- Reconstituição por via torácica ou abdominal, uso ou não de implante de reforço

