

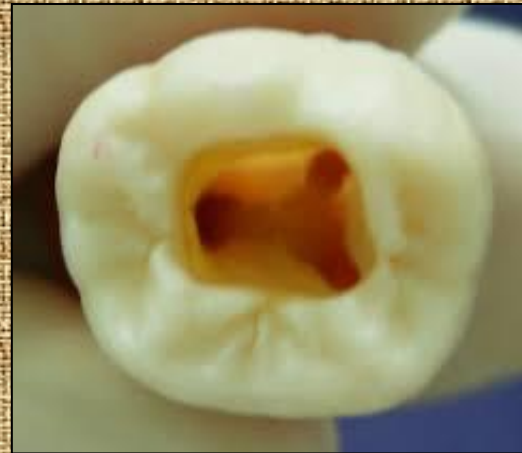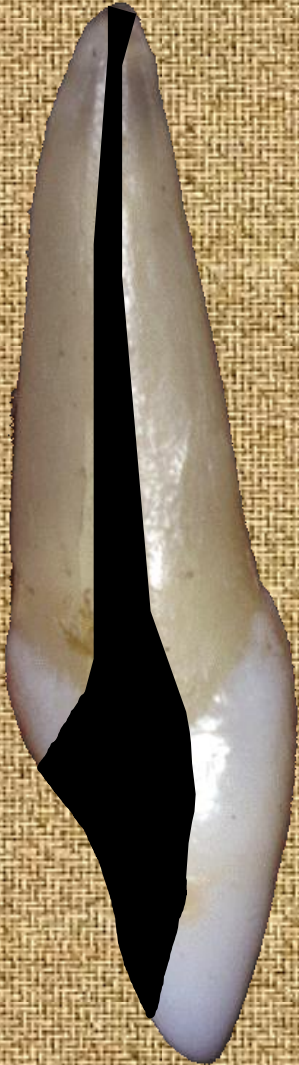Universidade de São Paulo
Faculdade de Odontologia de Ribeirão Preto
FORP-USP

Cirurgia de acesso dos dentes anteriores superiores

Prof. Dr. Antonio Miranda da Cruz Filho

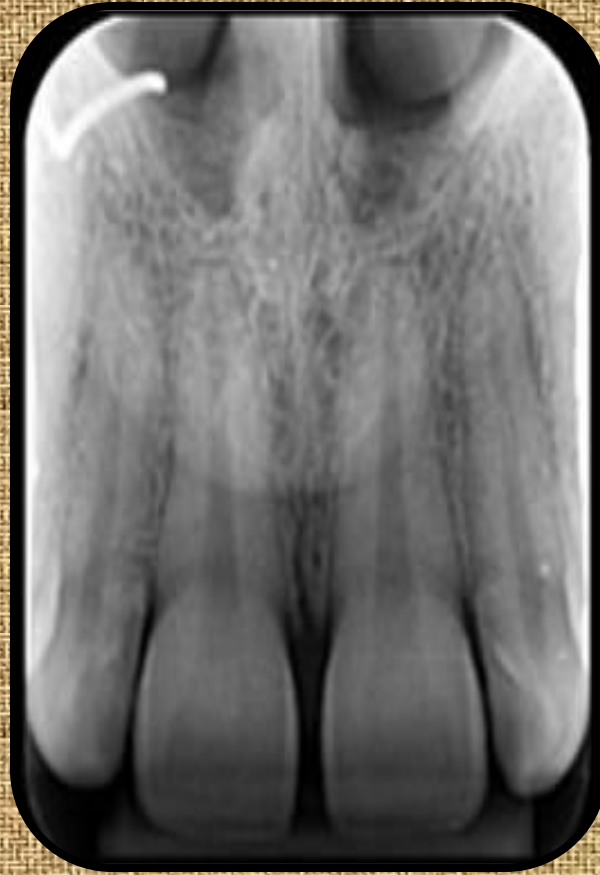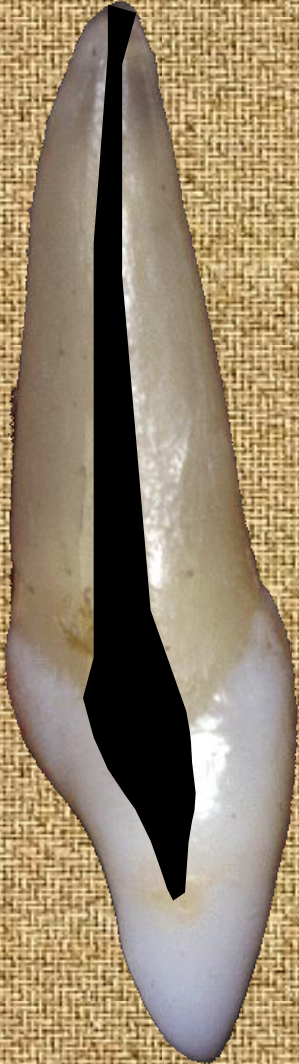O que vem a ser cirurgia de acesso?

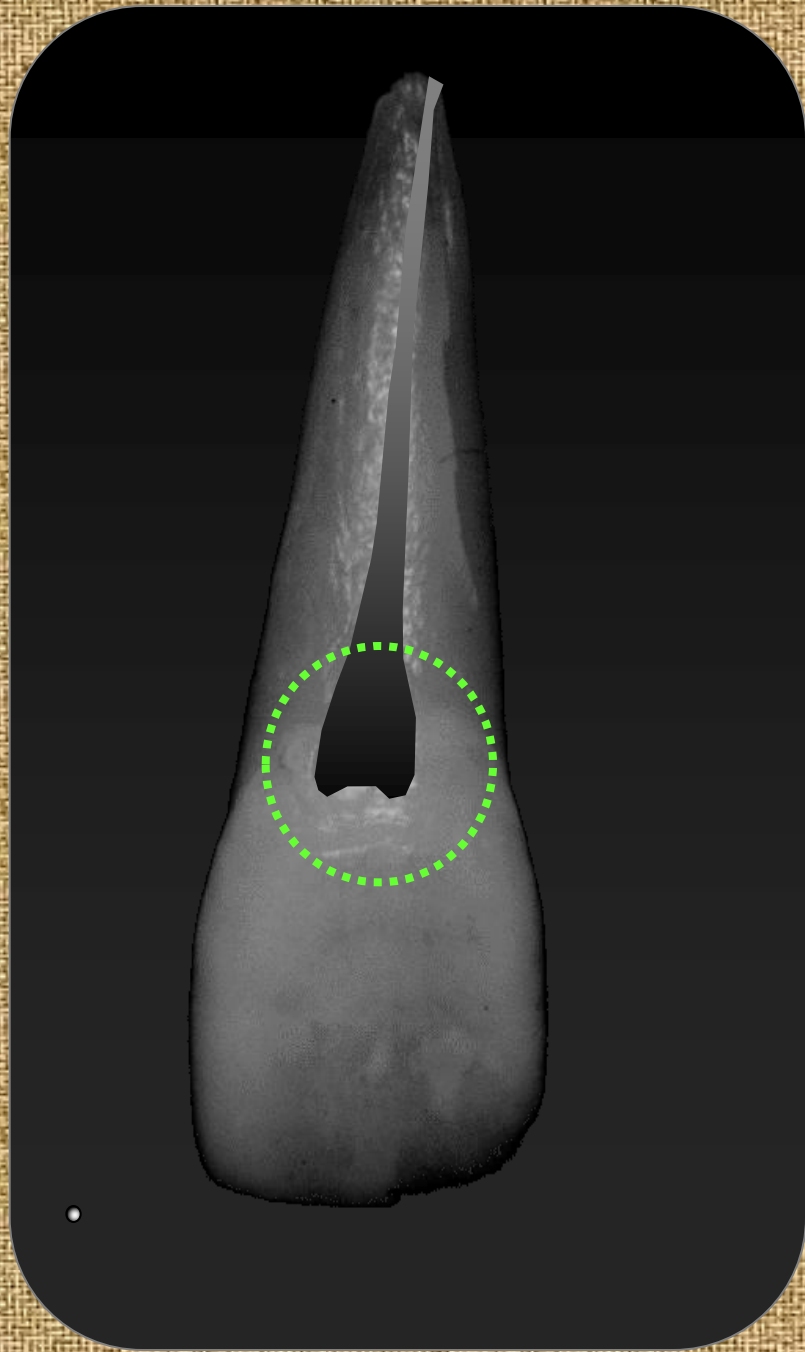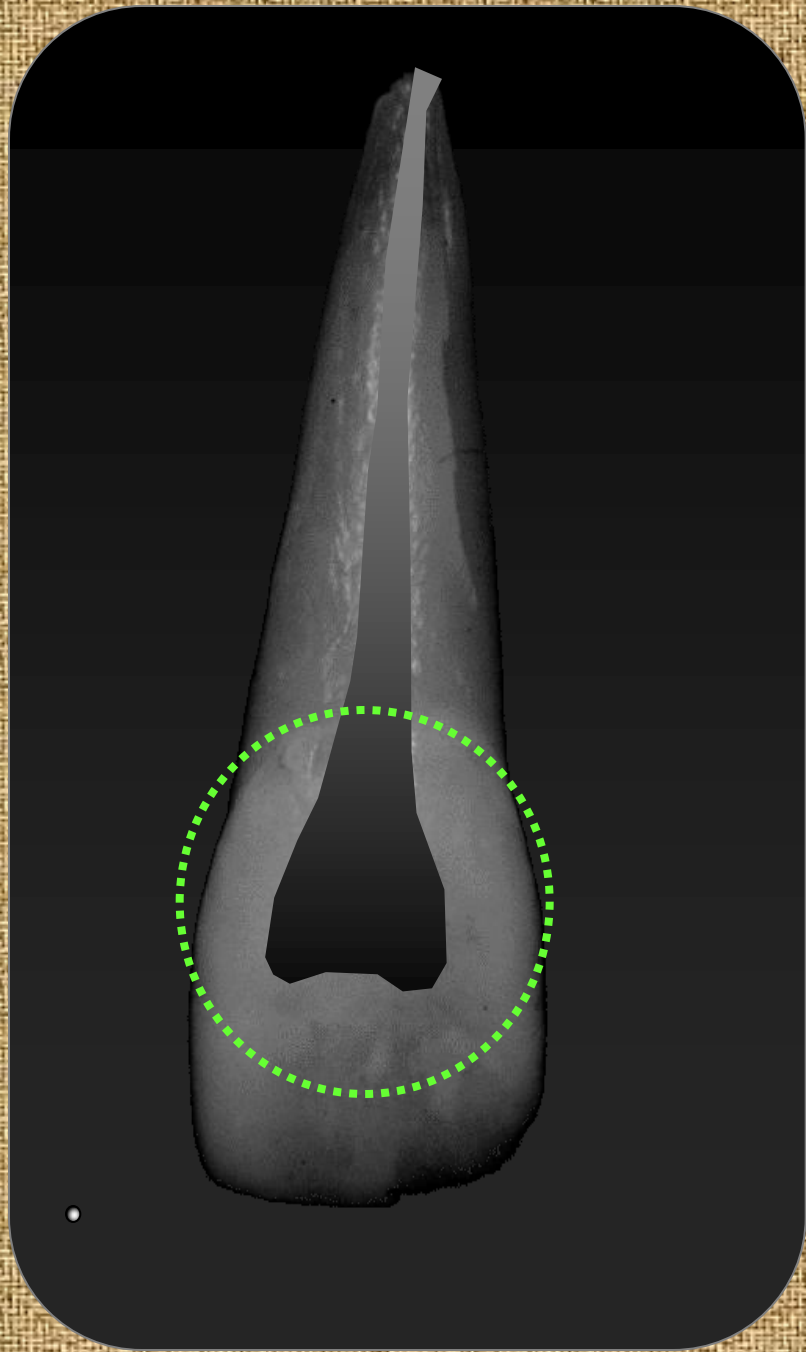
É o prolongamento da câmara pulpar para a face oposta do dente.



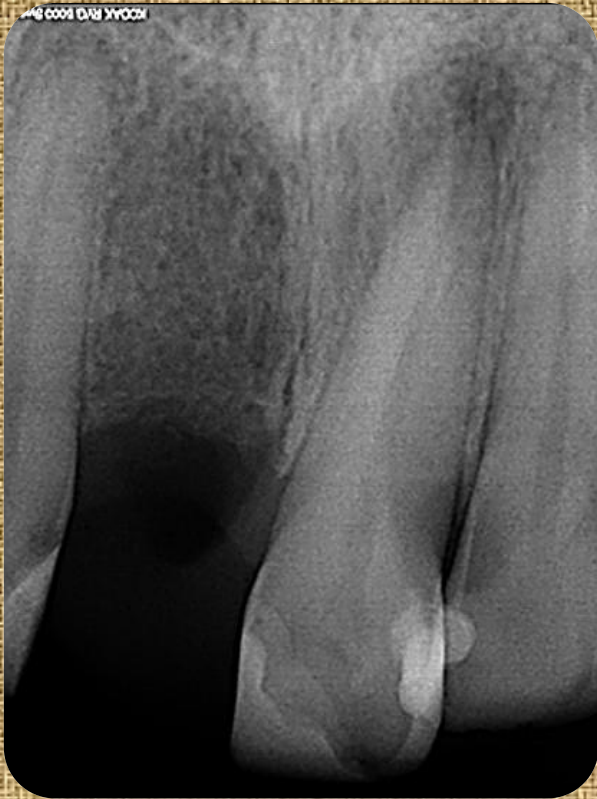
Dentes anteriores – face palatina e lingual
Dentes posteriores – face oclusal

1º passo: Radiografia de diagnóstico (inicial)



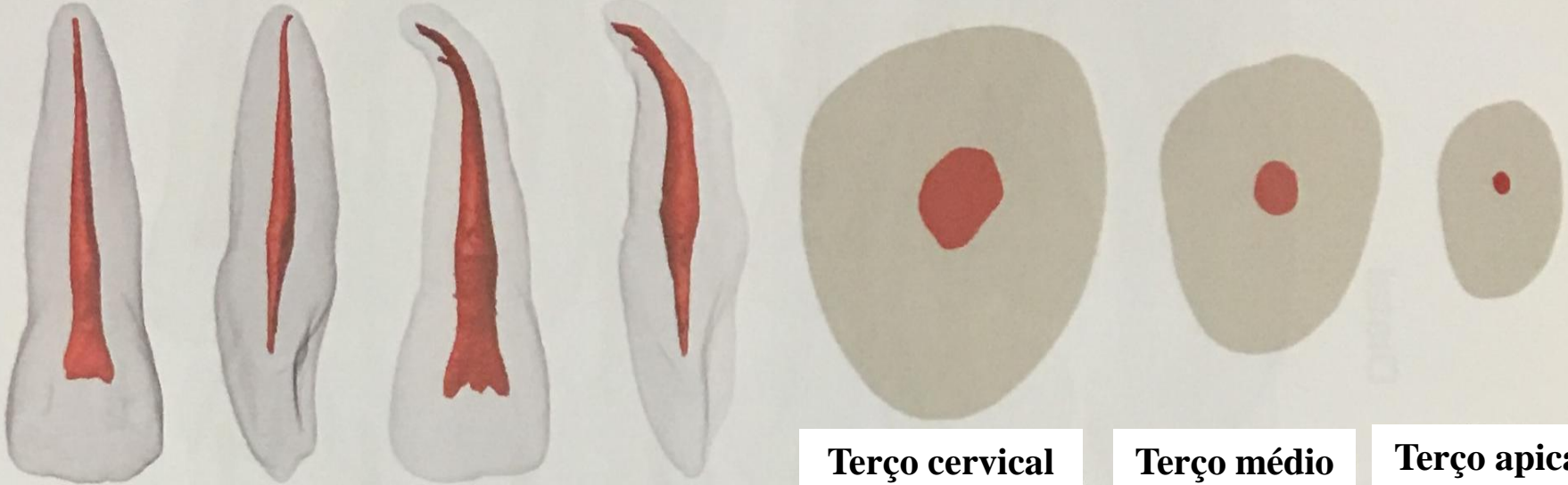


INCISIVO CENTRAL SUPERIOR



- Normalmente apresenta raiz única com canal amplo e reto
- Canais múltiplos são raros
- Comprimento médio do dente: 22mm
- Forma da cavidade: triangular com base para incisal

INCISIVO CENTRAL SUPERIOR



Terço cervical

Terço médio

Terço apical

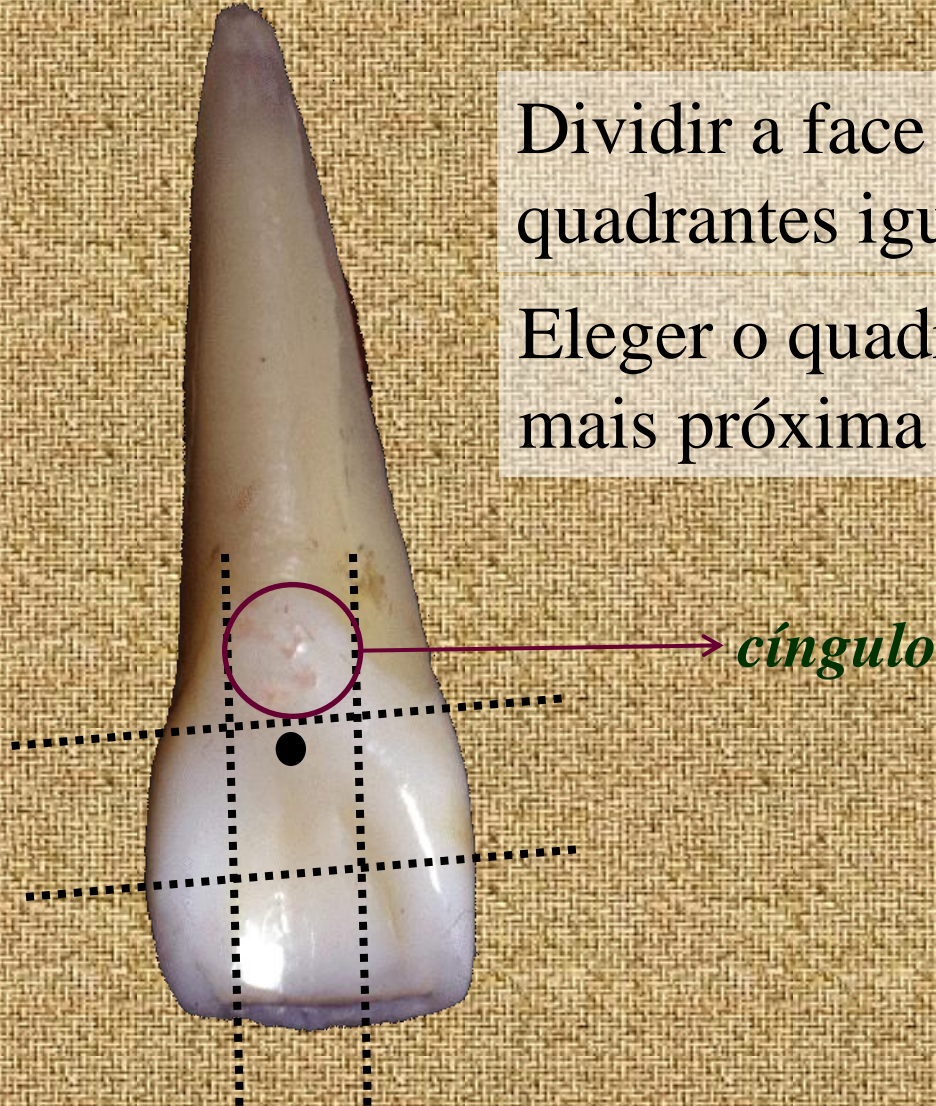
PROCEDIMENTOS OPERATÓRIOS

- **Ponto de Eleição**
- **Direção de Trepanação**
- **Remoção do Teto da Câmara Pulpar**
- **Preparo cervical**
- **Forma de Contorno/Conveniência**
- **Limpeza e Antissepsia da cavidade**

Ponto de Eleição

Dividir a face palatina em 9 quadrantes iguais (jogo da velha)

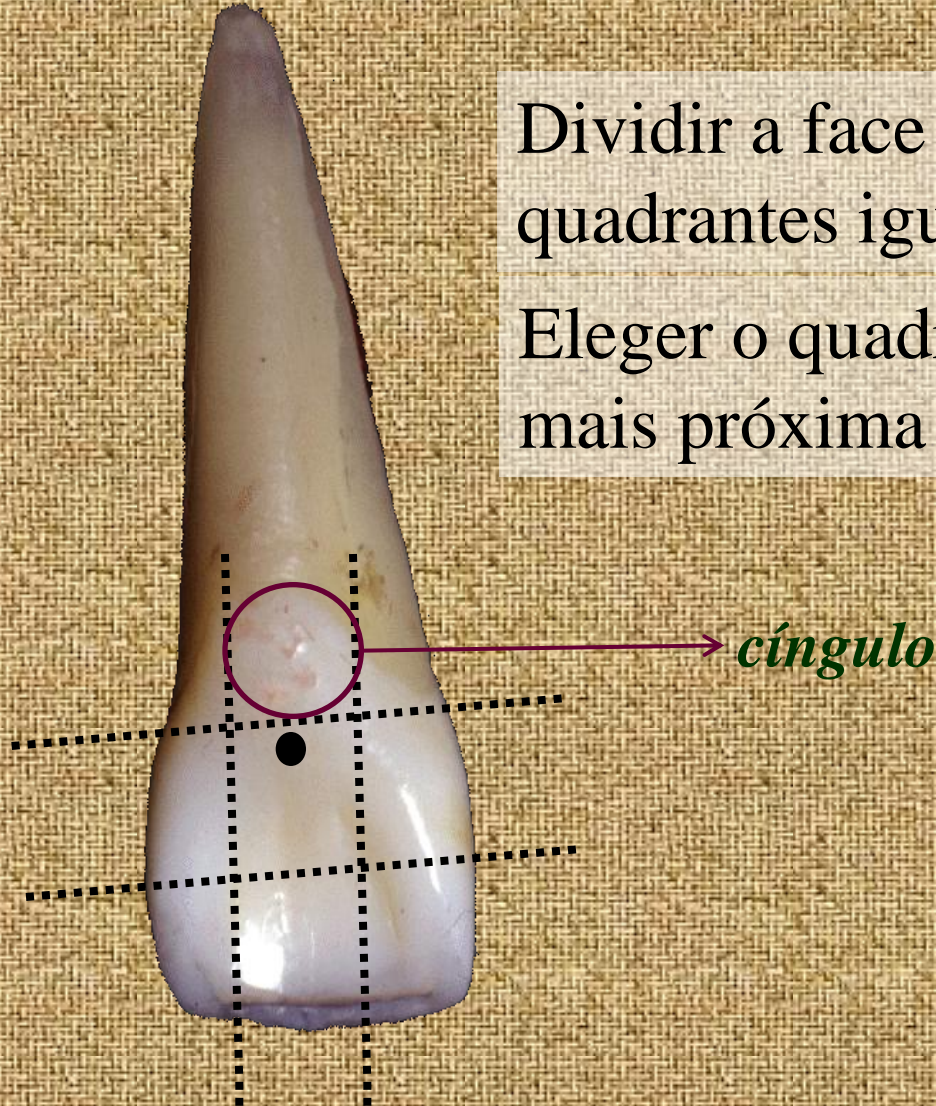
Eleger o quadrante central na porção mais próxima ao cingulo



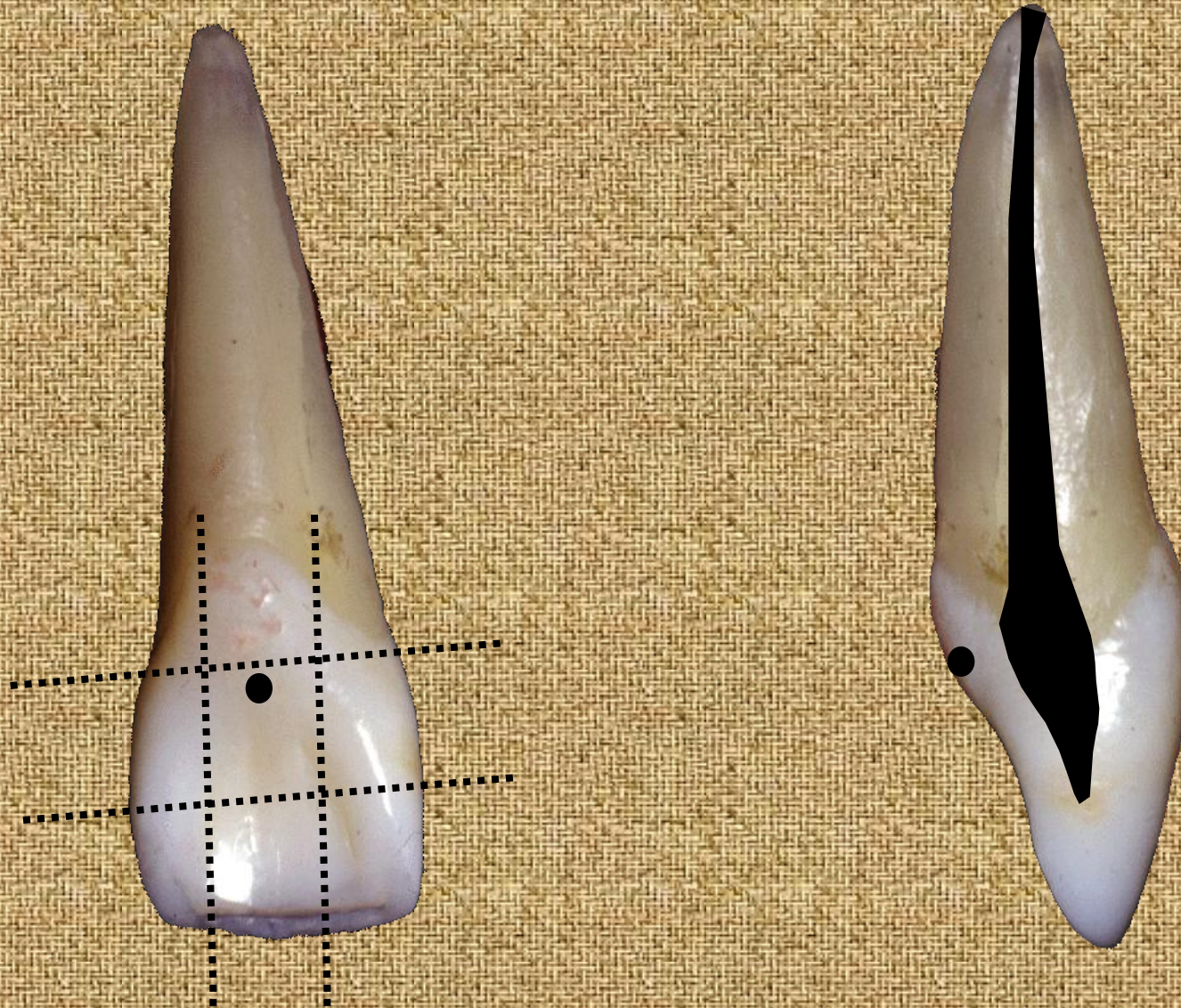
Divisão da Elipse para a Doseção

Dividir a face palatina em 9 quadrantes iguais (jogo da velha)

Eleger o quadrante central na porção mais próxima ao cingulo

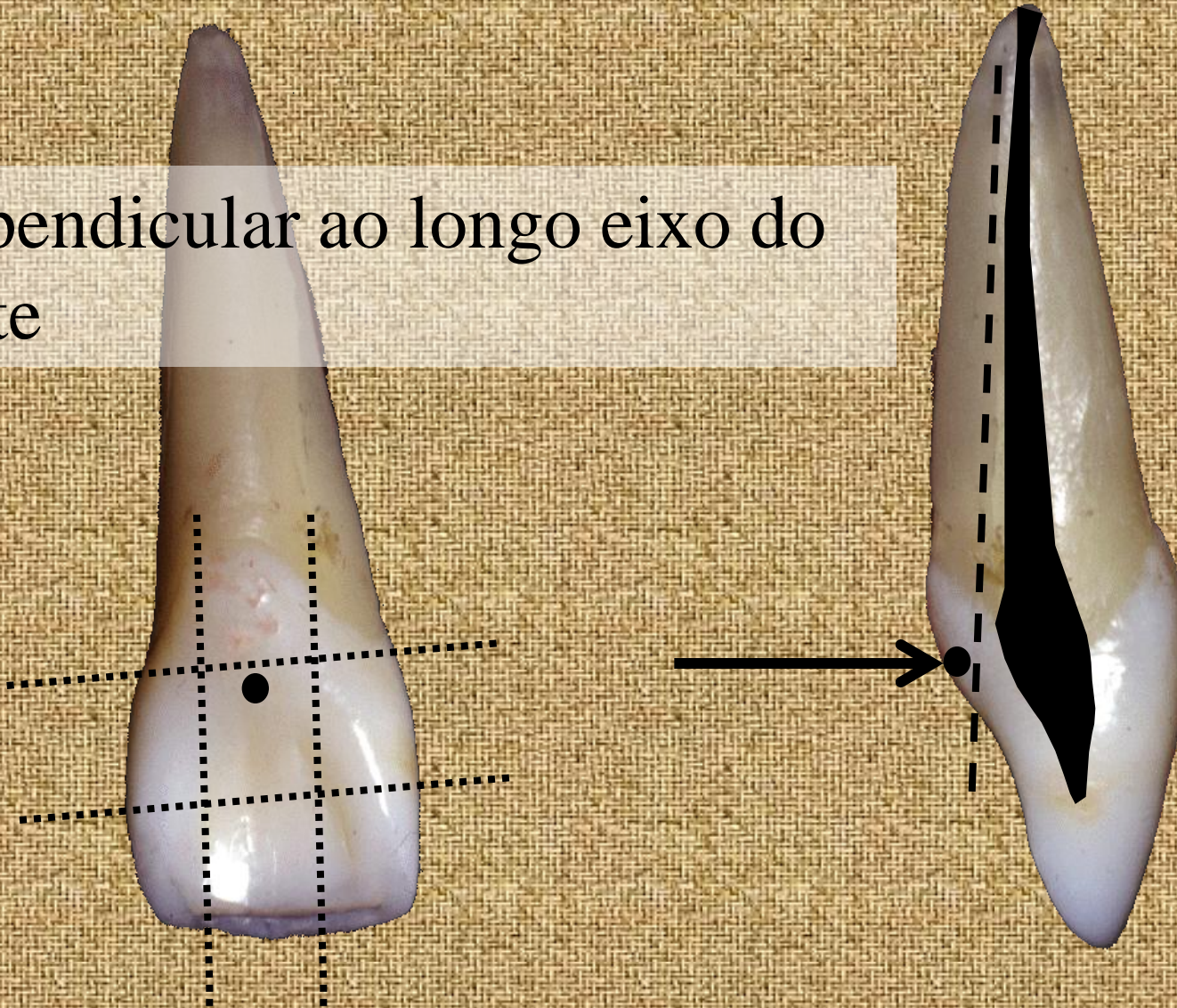


Direção de trepanação



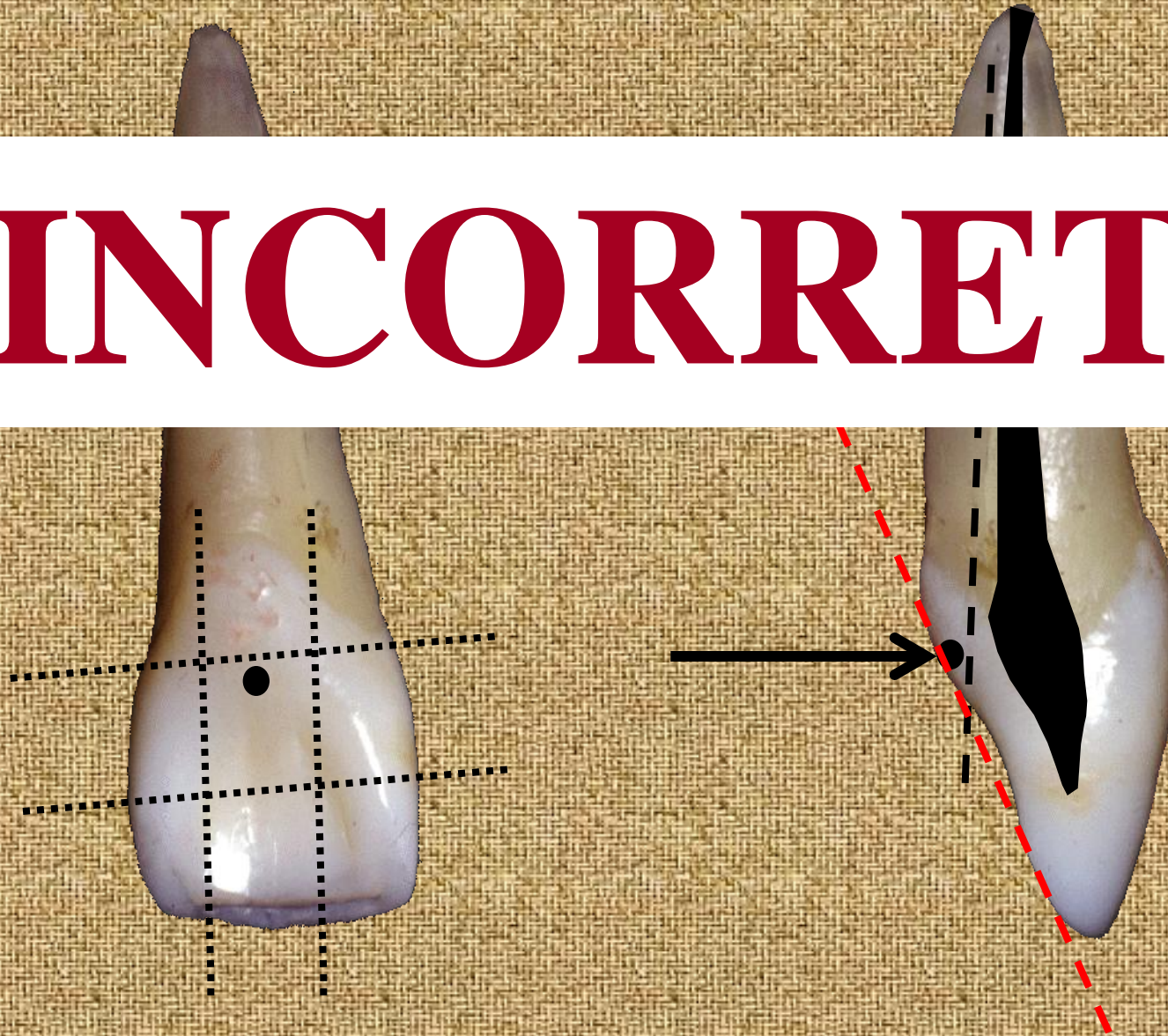
Direção de trepanação

Perpendicular ao longo eixo do dente



Direção de trepanação

INCORRETO



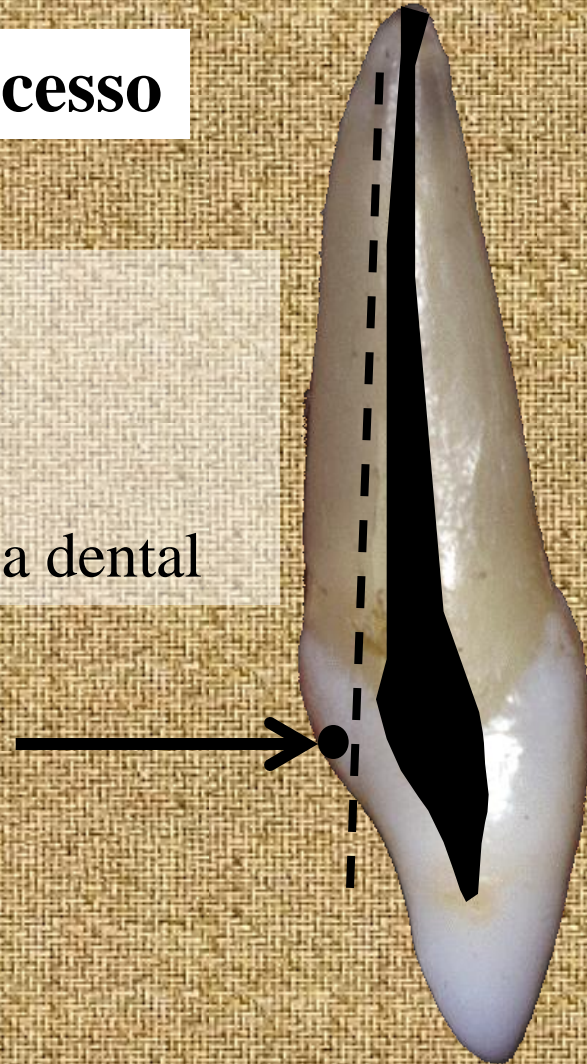
Direção de trepanação

Seleção da broca para início do acesso

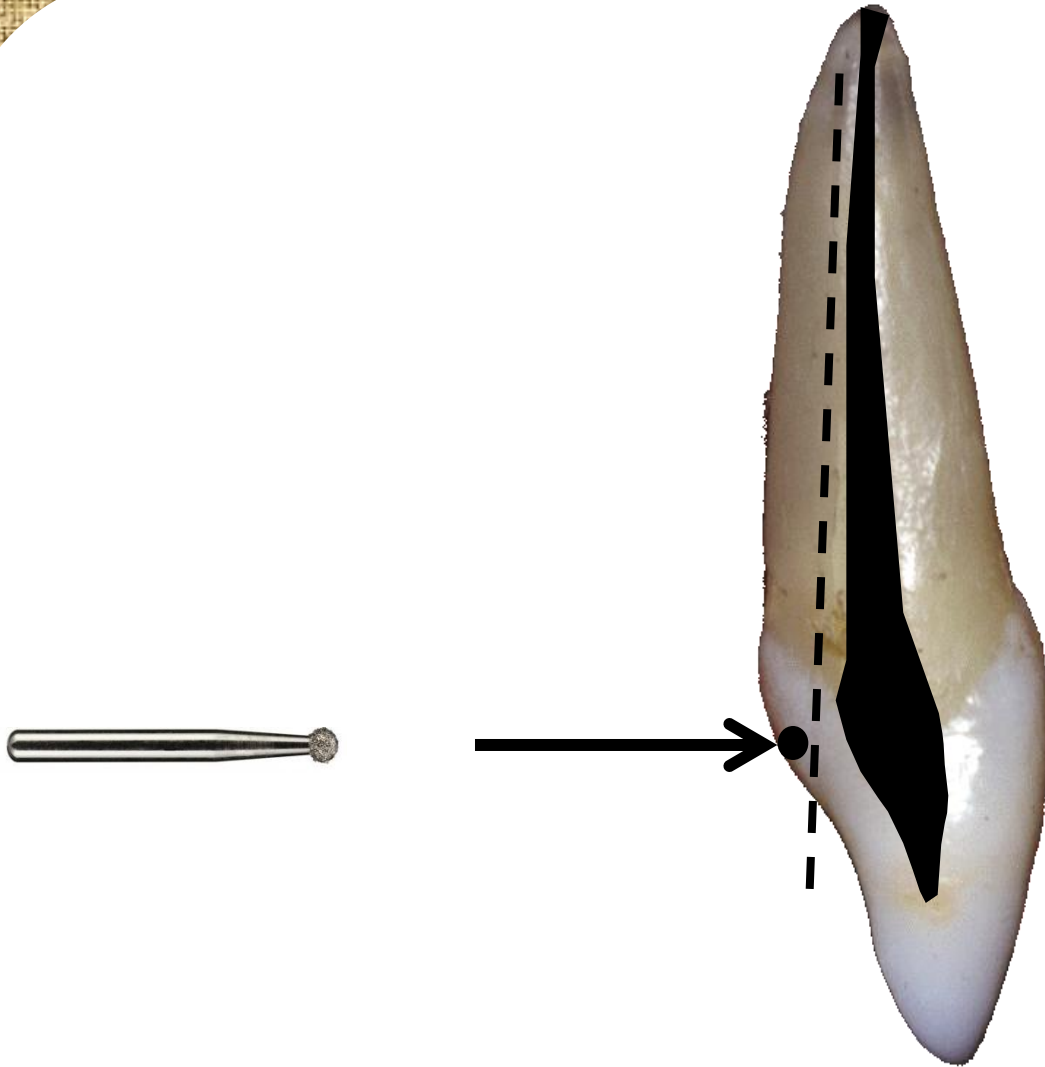
A broca inicial será sempre ESFÉRICA

Broca de alta rotação


Tamanho compatível à dimensão da coroa dental



Direção de trepanação



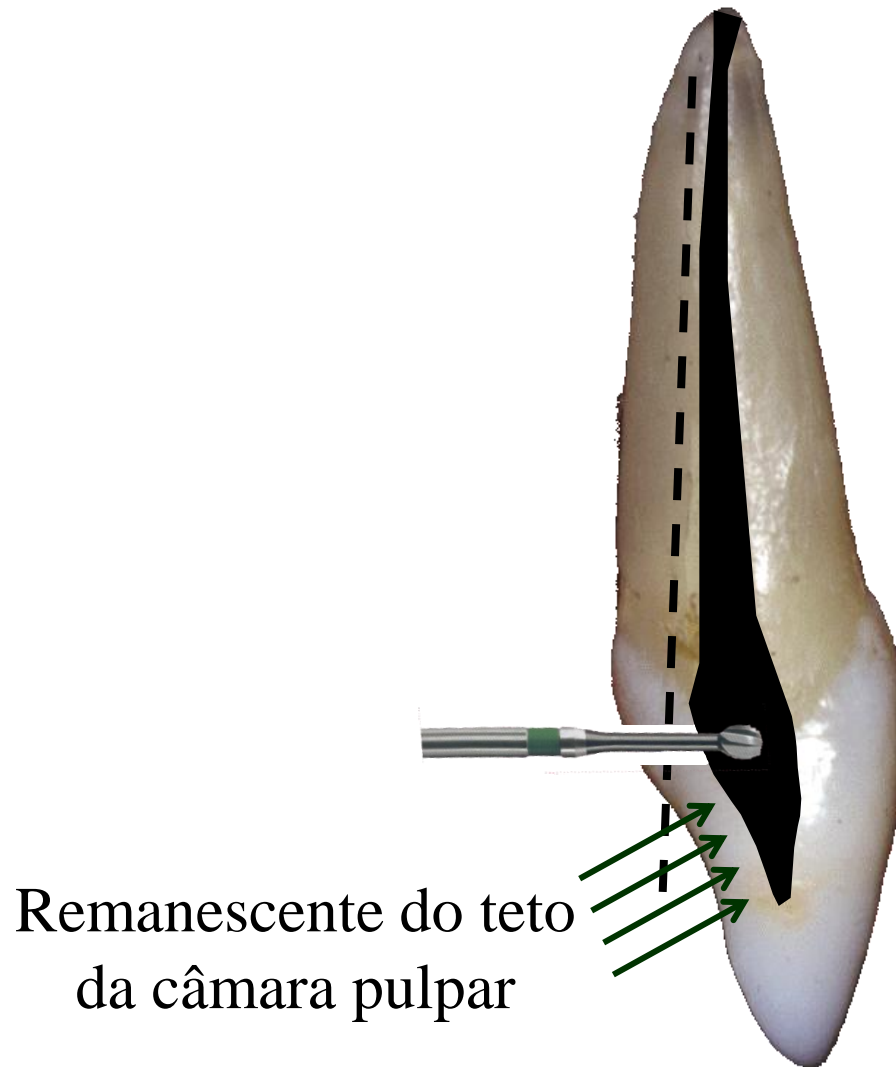
Direção de trepanação



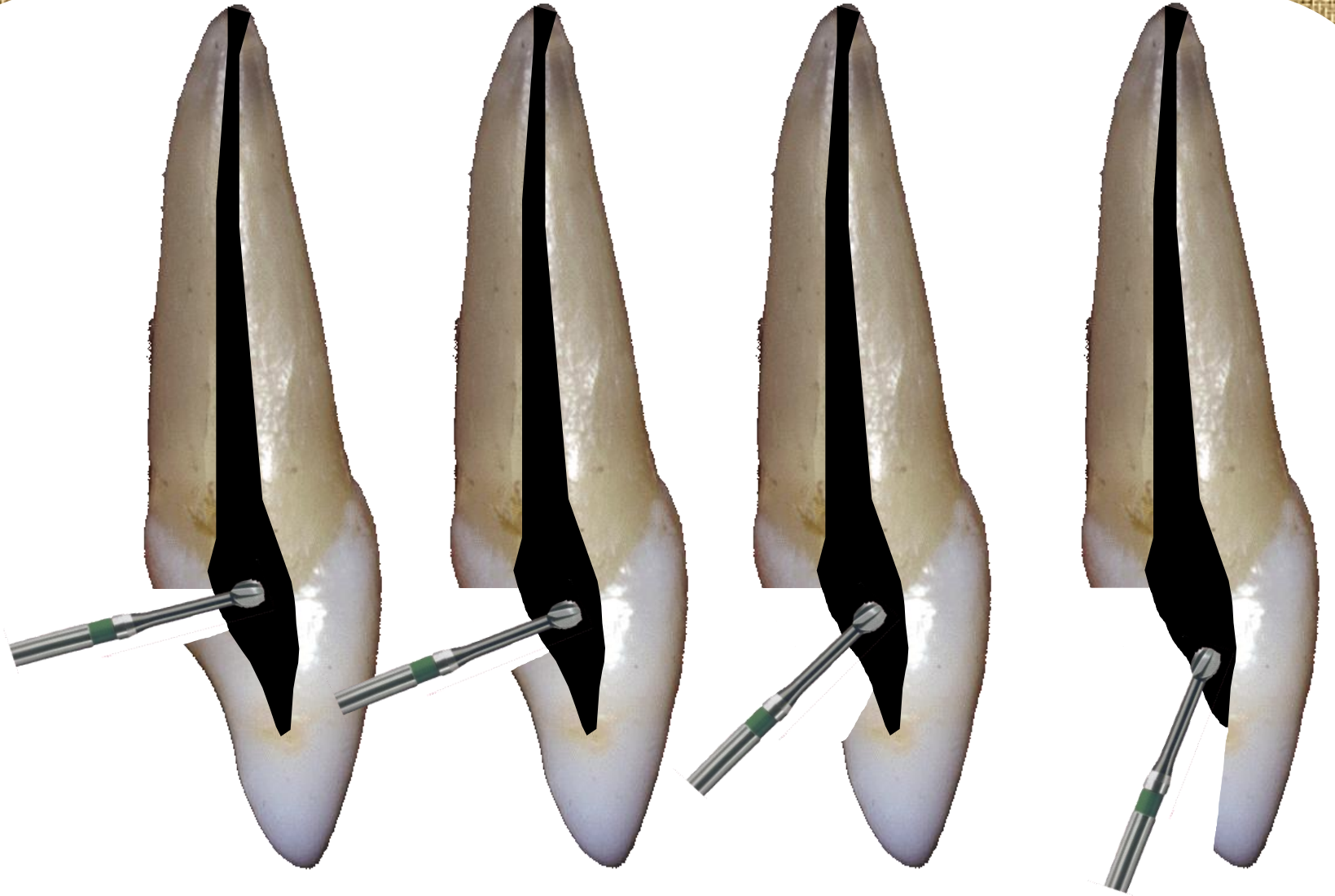
Acionar o alta rotação

Sensação
de “queda
no vazio”

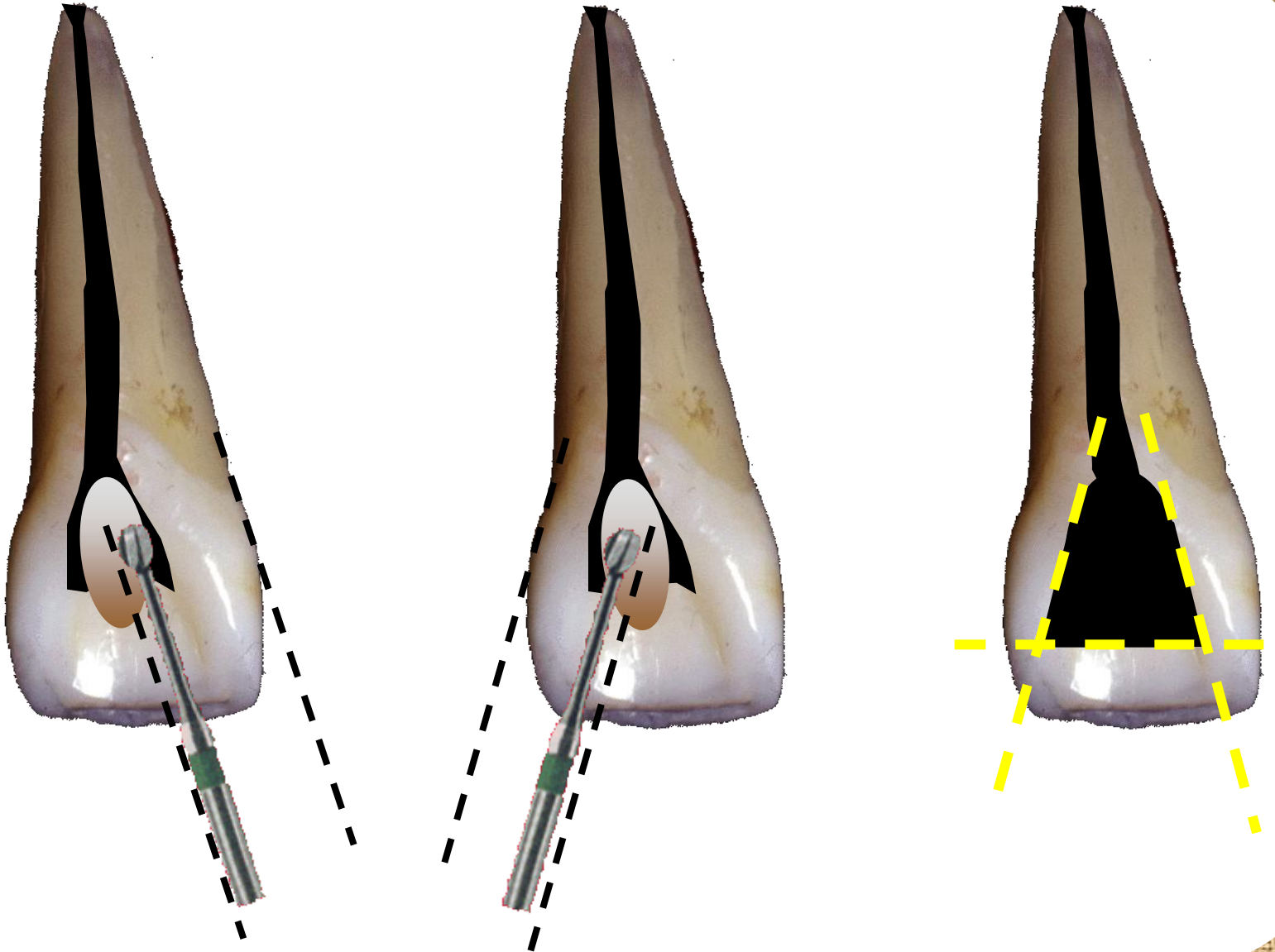
Remoção do teto da câmara pulpar




Remoção do teto da câmara pulpar



Remoção do teto da câmara pulpar



Preparo cervical



Remoção do ombro cervical

Utilizar brocas LaAxxess



20/06



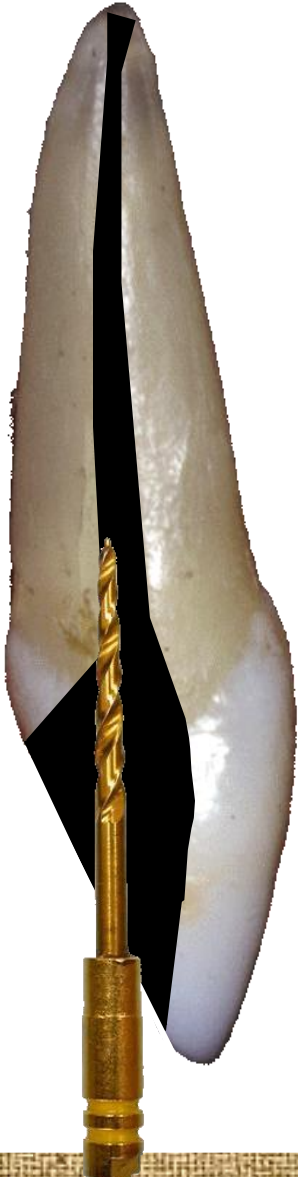35/06



45/06

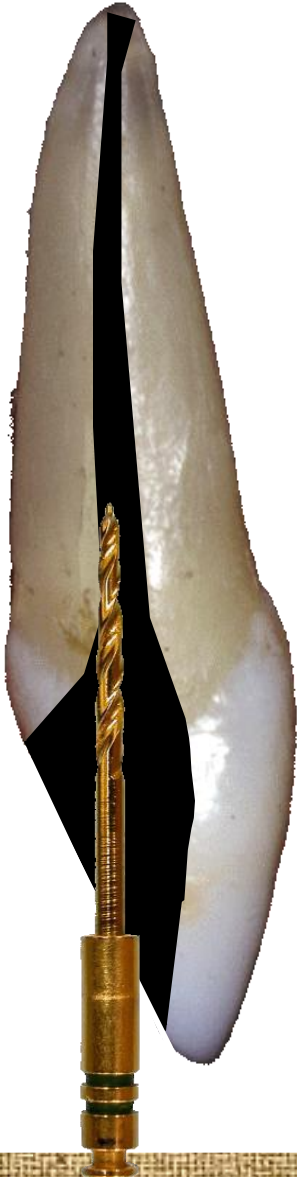Preparo cervical

Utilizar brocas LaAxxess



Preparo cervical

Utilizar brocas LaAxxess



20/06



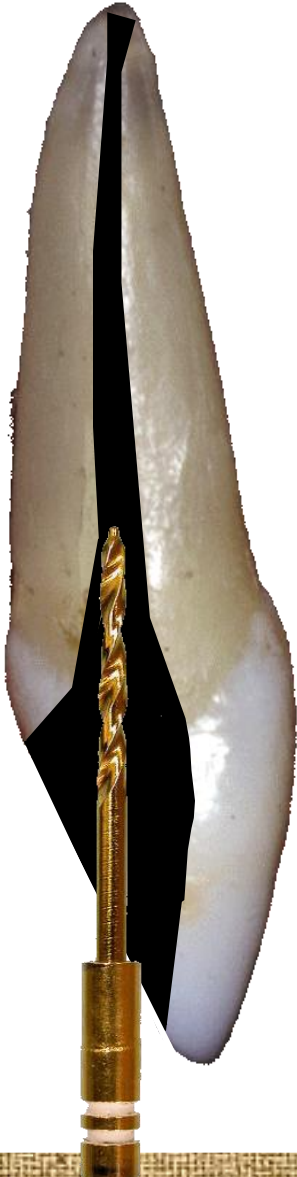35/06



45/06

Preparo cervical

Utilizar brocas LaAxxess



20/06



35/06



45/06

Forma de contorno



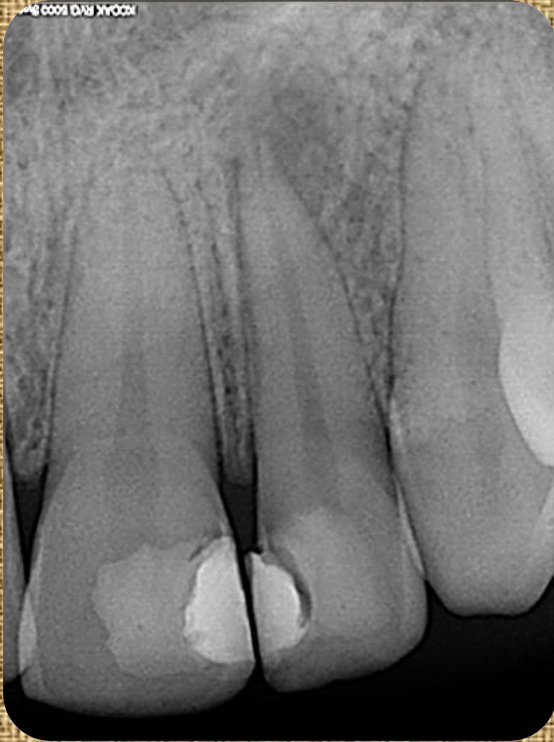
Acabamento final

- Alisamento e divergência das paredes da cavidade
- Arredondamento dos ângulos



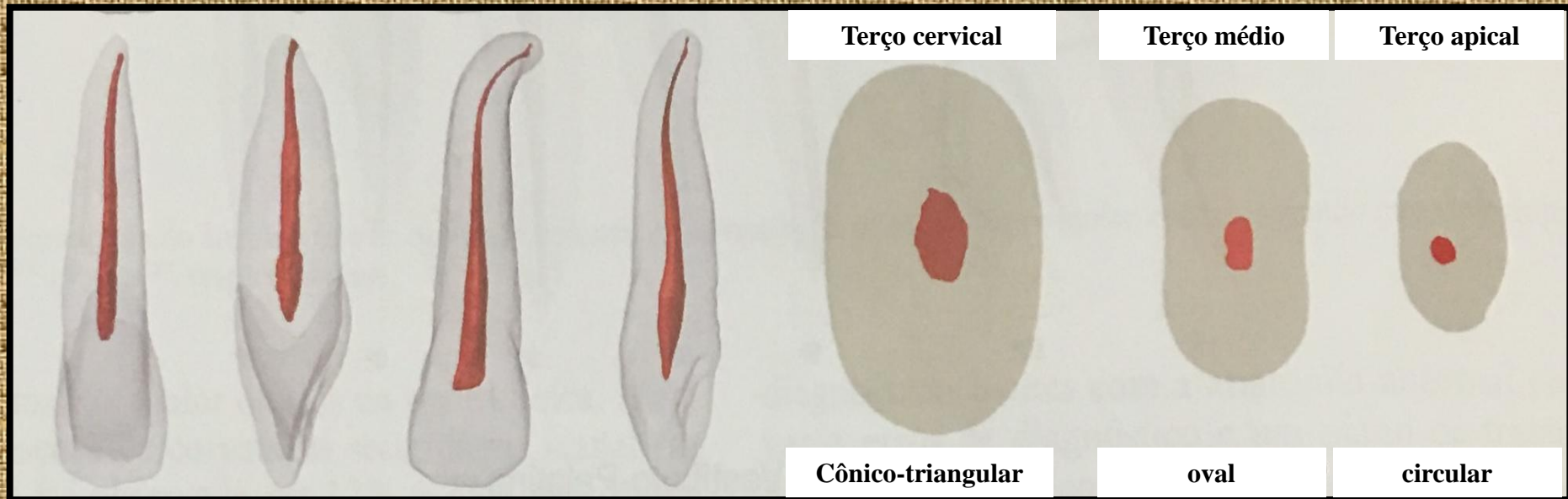
Broca ENDO Z

INCISIVO LATERAL SUPERIOR

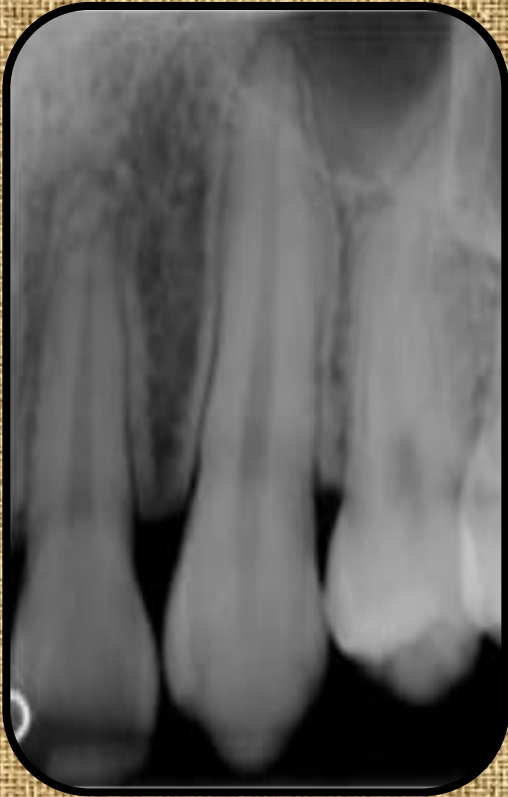

- Normalmente apresenta raiz única com canal amplo
- Ápice tende a apresentar curvatura distopalatina
- Canais múltiplos são raros
- Comprimento médio: 22mm
- Localizado na área de risco embriológico apresentando diferentes anomalias anatômicas
- Forma da cavidade: triangular com base para incisal

INCISIVO LATERAL SUPERIOR

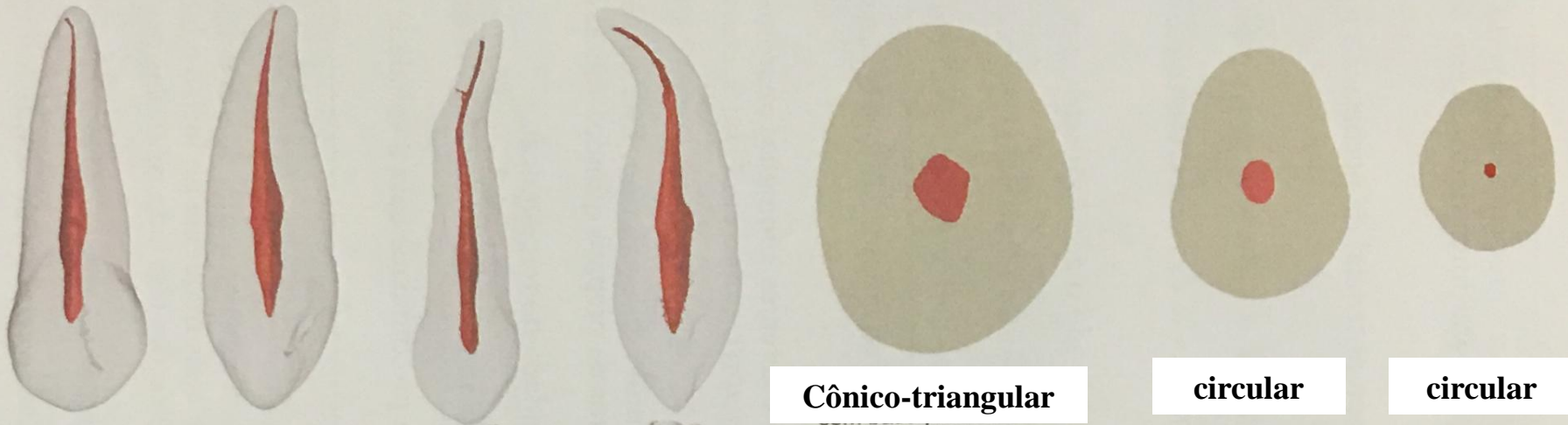


CANINO SUPERIOR



- **É o maior dente permanente**
- **Normalmente apresenta raiz única com um canal raros**
- **Comprimento médio: 25mm**
- **Forma da cavidade: forma de ponta de lança**

CANINO SUPERIOR



Cônico-triangular

circular

circular