



UNIVERSIDADE DE SÃO PAULO
FACULDADE DE MEDICINA DE RIBEIRÃO PRETO
DEPARTAMENTO DE CLÍNICA MÉDICA



CASOS CLÍNICOS

DISCIPLINA DE HEMATOLOGIA E HEMOTERAPIA

RCG0448



CASO 1

Tópicos relacionados: “anemias”; “anemia hemolítica”; “anemia hemolítica autoimune”

Identificação:

Mulher, 48 anos, professora primária, natural de Batatais, residente em Ribeirão Preto.

QD: Cansaço progressivo, palidez cutâneo-mucosa e olhos amarelos há 3 semanas.

HMA: Há três semanas começou apresentar cansaço, desânimo e fraqueza generalizada, que vêm se acentuando desde então. No início procurou continuar com suas atividades (como professora e doméstica), mas frequentemente tinha que parar para se sentar e descansar. Há uma semana está de licença e passa a maior parte do tempo na cama. Quando se levanta tem tontura e, se não for auxiliada, pode cair. Logo que esses sintomas começaram, seus familiares perceberam que estava muito “branca”, e ela notou que o “branco dos olhos” estava amarelo. Procurou então um médico que disse que provavelmente tratava-se de “hepatite”. Pediu para realizar alguns exames e receitou-lhe repouso. Há dez dias retornou ao médico que, observando os resultados dos exames, disse-lhe que ela estava com “anemia” e receitou duas transfusões de sangue. A paciente diz que obteve ligeira melhora com as transfusões, mas que dois dias depois estava novamente muito fraca. Uma nova transfusão realizada há cinco dias não teve qualquer efeito. A paciente acha, ainda, que a cor amarela dos olhos aumentou nos últimos dez dias.

A paciente nega febre, calafrios, perda de peso, sudorese excessiva ou dores.

IDA: (Além dos sintomas já descritos)

Apetite conservado. Sem alterações da digestão e do hábito intestinal. Dispneia aos médios esforços desde que começou a doença. Sente intensa “batedeira” quando realiza pequenos esforços ou quando caminha. Nega ortopneia ou dispneia paroxística noturna. Não tem tosse nem dor torácica. Não observou edemas. Não observou alteração do volume ou cor da urina.

Antecedentes: Mora na cidade, em casa urbanizada com luz, água, esgoto. Casada (o marido é contador), tem dois filhos (16 e 18 anos de idade) sadios. Nenhum antecedente de doença.

EXAME FÍSICO:

Paciente em bom estado geral, consciente, conversando, sem decúbito preferencial, com dificuldade para se levantar do leito sem ajuda. Peso: 68 kg, altura 1,63 m. Temperatura axilar: 36,8°C. Pressão arterial: 125/45 mmHg (MS, decúbito)



Pele e mucosas intensamente pálidas, moderadamente ictéricas, sem petéquias, equimoses ou outras lesões dermatológicas. Escleróticas ictéricas; sem outras alterações oculares.

Ausência de edemas. Não há aumento de gânglios linfáticos.

Musculatura, esqueleto e articulações: sem alterações.

Pulsações arteriais visíveis no pescoço. Exame do precórdio revela choque da ponta impulsivo no 5º EIE, na linha hemiclavicular. FC=FP=104 bat/min (repouso). Sopro sistólico suave, sem frêmito, mais audível no FM e FP, também audível na base do pescoço. Exame do pulmão: sem anormalidades.

Abdômen: plano, sem cicatrizes. Há palpação, sem pontos dolorosos, sem massas anormais. Fígado palpável até 4 cm abaixo da borda costal direita, não doloroso, de consistência carnosa habitual. Por percussão + palpação: hepatimetria de 14 cm. Baço: palpável a 4 cm da borda costal esquerda, não doloroso.

Exame de membros, coluna e articulações: sem anormalidades.

S. Nervoso: não examinado.

Exame Hematológico: (VN: valor normal)

Hb: 4,5 g/dl (VN: 12 - 15,5 g/dL)	Leucócitos: 12.500/μL (VN: 3500 - 10500/μL)
GV: $1,5 \times 10^6$ / μ L (VN: 3,9 - 5×10^6 / μ L)	neutrófilos: 8400 (1700 - 8000)
Ht: 13% (VN: 35 - 45%)	eosinófilos: 100 (50 - 500)
	linfócitos: 3100 (900 - 2900)
Plaquetas: 140.000/ μ L ($150 - 450 \times 10^3$ / μ L)	monócitos: 900 (300 - 900)
Contagem de reticulócitos: 18%(VN: 1 - 2,25%)	

Análise do esfregaço do sangue periférico:

GV: Anisocitose evidente. Numerosos macrócitos policromatófilos e abundantes esferócitos. Presença de eritroblastos.

GB: sem anormalidades

Plaquetas: sem anormalidades.

Teste da Antiglobulina Direto (TAD - Coombs Direto) (Soro reagente + hemácias do paciente)

Soro reagente	Resultado
Soro de Coombs	+++
Anti-IgG ₁	++
Anti-IgG ₃	-
Anti-C3d	-

Pesquisa de anticorpos irregulares (Teste de Coombs Indireto)
(Hemácias "normais" tipo 0 + soro do paciente): ++

Outros testes laboratoriais:

Bilirrubinas totais	4,8 mg/dL (VN: 0,2 - 1,2 mg/dL)
Bilirrubina "direta":	1,2 mg/dl (VN: <0,3 ,d/dL)
Alanino amino transferase:	60 unid (VN: <85 unid)



UNIVERSIDADE DE SÃO PAULO
FACULDADE DE MEDICINA DE RIBEIRÃO PRETO
DEPARTAMENTO DE CLÍNICA MÉDICA



Dosagem de ferro sérico: 140 µg/dL (40 – 160 µg/dL)
% Saturação da transferrina: 40% (>20%)
Ferritina sérica: 40 µg/L (10 – 80 µg/L)
Pesquisa de hemoglobina livre na urina: negativa
Pesquisa de hemossiderina no sedimento urinário: negativa

Sorologia para hepatite (ELISA):

	soro do paciente	cut-off
HBsAg	120	200
Anti-HBsAg	160	220
Anti-HBc (IgM)	200	230
Anti-HBeAg	negativo	
Anti-HCV	220	280



CASO 2A

Tópicos relacionados: “anemias”; “anemias hereditárias”; “hemoglobinopatias”; “talassemia”

Identificação:

10 anos, sexo feminino, branca, natural e procedente de Araraquara, estudante.

QD: Dor em hipocôndrio esquerdo há 3 dias

HMA: A mãe da criança refere que, desde o nascimento, a criança apresenta anemia grave, necessitando de transfusões esporádicas ao longo dos anos. Refere que a causa dessa anemia nunca foi descoberta e que sua filha também possui baixa estatura e alterações na face. Além disso, não consegue brincar e fazer exercícios como as outras crianças pois se cansa rapidamente. Quando fica cansada no repouso, procura assistência médica e recebe transfusão sanguínea.

A mãe também refere que ultimamente a criança vem necessitando de transfusões mais frequentes e notou aumento gradual de uma massa em hipocôndrio esquerdo nos últimos meses. 3 dias após o último episódio transfusional, a criança se queixou de dor nessa região que piora com a palpação, segundo a mãe. Como a criança permanecia sem diagnóstico em sua cidade, procurou o pronto atendimento da Pediatria do HC-FMRP-USP. Negou outras queixas, como febre, perda de peso, alteração do hábito intestinal ou má alimentação.

IDA:

Cabeça: refere crescimento anormal dos ossos do crânio.

Tronco: ndn

Membros: refere assimetria entre tronco e membros inferiores

Pulmões: nega tosse, dispnéia.

Coração: nega arritmias ou síncope.

Abdome: além da dor em hipocôndrio e, negou outras queixas.

TGU: negou disúria, polaciúria ou outras queixas.

Osteoarticular: negou outras alterações além das já descritas.

AP:

Nasceu de parto cesárea, sem intercorrências. No 3º dia de internação no berçário, foi observado icterícia e anemia e a criança foi submetida a fototerapia e recebeu alta com prescrição de sulfato ferroso e ácido fólico. No sétimo dia de vida, realizou o teste do pezinho que veio alterado (sic) e a criança foi encaminhada ao pediatra da rede básica de sua cidade.

Refere ter tido as infecções comuns da infância e sempre pioravam os sintomas anêmicos nesse período, quando recebia transfusão.

Possui um irmão e pais com anemia leve. Refere um primo com quadro clínico semelhante ao da criança.

Exame físico:

BEG, descorada 2+/4, ictérica 1+/4, acianótica, afebril ao toque.

Cabeça: protrusão dos ossos do seio da face, maxilar e da região frontal e occipital do crânio.

Orofaringe: sem alterações

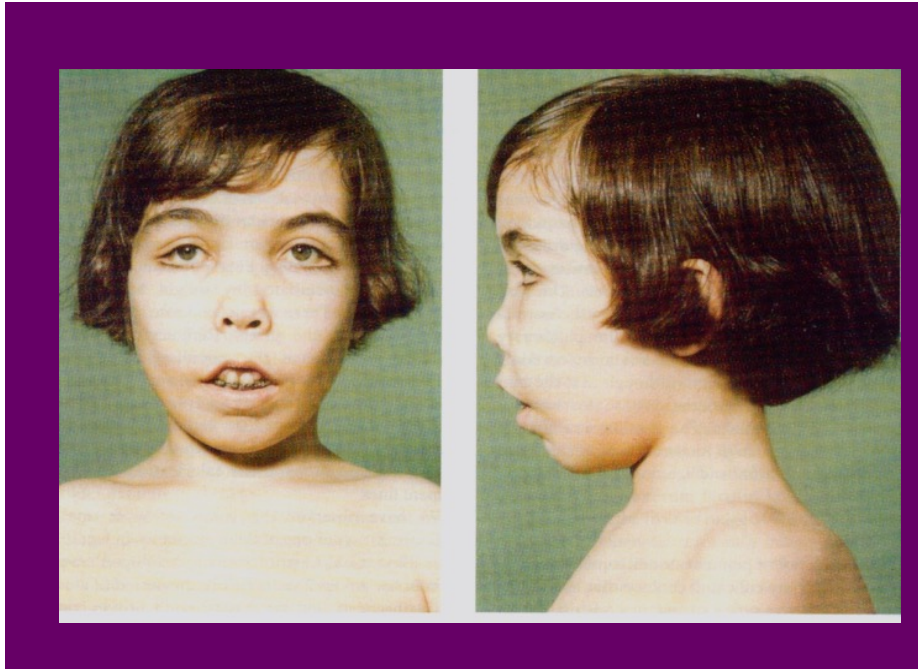Tórax: simétrico, som timpânico à percussão.

Pulmões; MV+ e simétrico sem ruídos adventícios à ausculta. FR= 18 ipm.

Coração: ritmo cardíaco em 3 tempos, sem arritmias. Presença de sopro sistólico audível em todos os focos. FC= 128 bpm.

Abdome: globoso, normotenso, doloroso à palpação do hipocôndrio E. Baço palpável a 8 cm do RCE e fígado não palpável. RHA + e normoativos.

Mmii: sem edema ou lesões.



HD: anemia+ icterícia desde o nascimento + esplenomegalia a/e:
Quadro sindrômico: Anemia hemolítica hereditária

CD: solicitado o resultado do screening neonatal (teste do pezinho) realizado ao nascimento, hemograma com contagem de reticulócitos, dosagem de bilirrubinas e ultrassom de abdome.

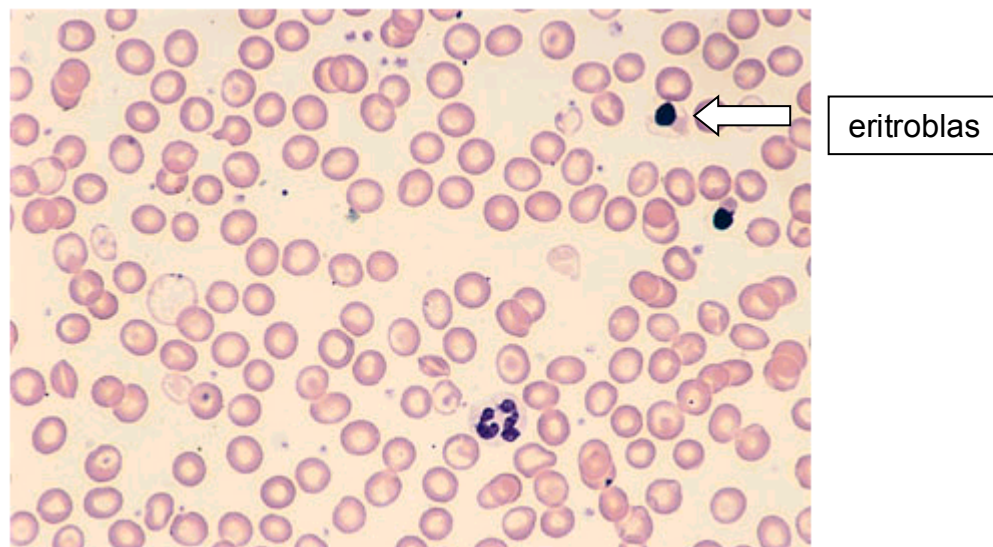
Resultados laboratoriais:

Exame hematológico:

Hb: 5,6 g/dl (VN: 12 - 15,5 g/dL)	Leucócitos: 3.200/μL (VN: 3500 - 10500/μL)
Ht: 15,9% (VN: 35 - 45%)	neutrófilos: 1600 (1700 - 8000)
	eosinófilos: 100 (50 - 500)
	linfócitos: 1200 (900 - 2900)
Plaquetas: 80.000/ μ L (150 - 450 x 10 ³ / μ L)	monócitos: 300 (300 - 900)
Contagem de reticulócitos: 17% (VN: 1 - 2,25%)	

Comentários: série vermelha : hipocromia 3+, microcitose 1+, poiquilocitose 2+, com presença de eritroblastos , hemácias em alvo e algumas hemácias danificadas (esquizócitos). Série branca e plaquetária sem alterações morfológicas.

Ilustração do esfregaço do sangue periférico:



Dosagem de bilirrubinas:

Bilirrubinas totais: 4,5 mg/dL (VN: 0,2 - 1,2 mg/dL)

Bilirrubina direta: 1,7 mg/dL (VN: <0,9 mg/dL)

Screening neonatal (teste do pezinho):

Resultado: presença de grande quantidade de HbF (hemoglobina fetal) e ausência de HbA (hemoglobina do adulto)

Ultrassom de abdome:

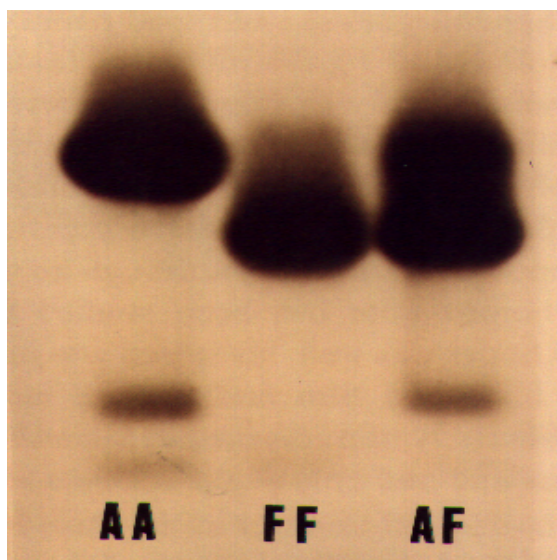
Baço de dimensões aumentadas

Presença de cálculo biliar

Laudo: esplenomegalia + litíase biliar

Diante das alterações laboratoriais, confirmou-se o quadro de Anemia Hemolítica com esplenomegalia e foi solicitado eletroforese de hemoglobinas para confirmar o resultado do screening neonatal.

Eletroforese de hemoglobinas:



AA = adulto normal
AF = recém nascido
FF = β talassemia maior

controle	paciente	controle
----------	----------	----------

Exame compatível com diagnóstico de β Talassemia major.

Após a confirmação do diagnóstico de β Talassemia major associado a hiperesplenismo (leucopenia+plaquetopenia), as seguintes condutas foram tomadas:

- Transfusão de concentrado de hemácias
- Observação do quadro de hiperesplenismo

Após 3 dias de internação, a criança melhorou dos sintomas anêmicos e houve redução parcial da esplenomegalia.

Recebeu alta e foi encaminhada ao ambulatório de hemoglobinopatias do HC-FMRP-USP para seguimento clínico.

Seguimento ambulatorial:

O seguimento clínico consiste em iniciar esquema transfusional mensal mantendo uma hemoglobina pré-transfusional entre 9-10 g/L e avaliar o desenvolvimento geral da criança, como peso, estatura e puberdade. Também será avaliado o grau de hemocromatose secundária à transfusão e à absorção intestinal aumentada de ferro com dosagens periódicas de ferritina e detectar acúmulo de ferro em órgãos-alvo, como glândulas endócrinas (hipogonadismo hipogonadotrófico, diabetes,



osteoporose, hipotireoidismo), fígado (hepatomegalia) e coração (FEV baixa, arritmias) entre outros. Quando for detectado acúmulo moderado de ferro (dosagem de ferritina >1.000 ng/mL), a terapia de quelação de ferro será iniciada. Essa terapia pode ser feita com quelante de ferro subcutâneo (desferoxamina) ou por via oral (deferiprona), dependendo das condições clínicas do paciente. Nos pacientes com diagnóstico de hiperesplenismo, a avaliação mensal do consumo de sangue e do grau de leucopenia/plaquetopenia serão levados em conta na decisão sobre esplenectomia ou manutenção do baço.



CASO 2B

Tópicos relacionados: “anemias”; “anemias hemolíticas”; “anemias hereditárias”; “hemoglobinopatias”; “anemia falciforme”

Identificação:

Homem, 19 anos, mulato, natural do interior da Bahia e procedente de Barrinha (SP), desempregado.

QD: dor em membros inferiores há 3 dias.

HMA:

O paciente refere que, há cerca de 3 dias, começou a sentir dores em membros inferiores. As dores nas pernas se iniciam de forma abrupta e progressiva. No início, cediam com uso de analgésicos simples, como paracetamol e dipirona, porém há 1 dia, como as dores haviam piorado, procurou o Pronto Socorro de sua cidade para receber analgésicos mais potentes e de forma endovenosa. Hoje, pela manhã, fez um hemograma em sua cidade e foi constatado anemia grave. Foi encaminhado a este serviço para investigar a causa da anemia e da dor em membros inferiores. No momento da admissão na Unidade de Emergência, referia dores em membros inferiores de forte intensidade. Negava outros sintomas, como: tosse, febre, cefaléia, dor abdominal ou mudança do hábito intestinal. Referia que desde criança sentia dores pelo corpo esporadicamente, semelhante ao quadro atual.

IDA:

Pele e anexos: refere palidez cutânea e presença de úlcera na perna esquerda de longa data.

Cabeça: ndn

Olhos: refere os olhos ficam amarelos constantemente

Ouvido, narinas e orofaringe: negou alterações.

Cardio-pulmonar: negou arritmias ou síncope. Referiu que sente tonturas após esforço físico exagerado. Negou tosse ou dispnéia.

TGI: negou alteração do hábito intestinal.

TGU: negou disúria ou colúria. Referiu episódios de enurese noturna até os 10 anos de idade e alguns episódios de priapismo desde a adolescência.

Osteo-muscular: refere dores tanto musculares quanto articulares com frequência.

Referiu também que permaneceu com dor no ombro esquerdo por 1 mês no ano passado e que periodicamente o ombro dói.

AP:

Nasceu de parto normal em casa; negou ter realizado screening neonatal (teste do pezinho). Refere que, como moravam no sertão da Bahia, raramente procuravam assistência médica, sendo tratados com chás e ervas da região.

Refere que possuía uma irmã mais nova que também sofria de anemia e de dores pelo corpo, mas ela faleceu há 2 meses devido a um derrame cerebral.

AF:

Refere pais saudáveis.

Exame físico:

BEG, descorado 2+/4, ictérico 2+/4, hidratado, eupneico, acianótico, afebril ao toque.

Pele: palidez cutânea, sem lesões.

Cabeça: sem alterações ósseas.

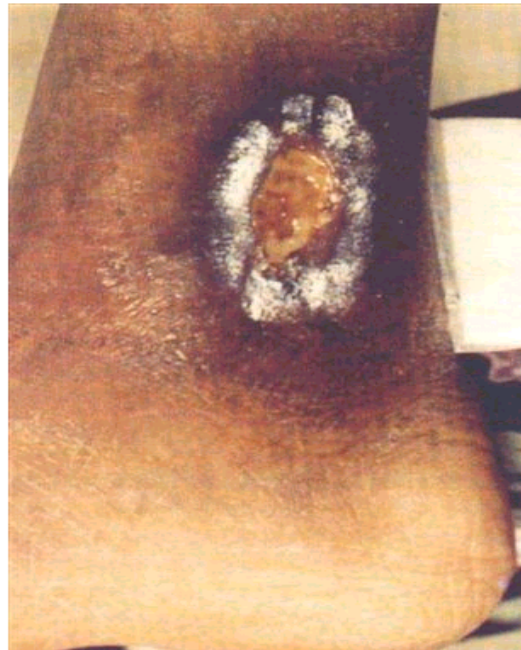Tórax simétrico, som timpânico à percussão. MV+ e simétrico bilateral. FR: 18 ipm.

Abdome: plano, normotenso, sem alterações à percussão, sem visceromegalias.

RHA+ e normoativos.

Mmii: dor à palpação de ambos mmii, sem edemas. Presença de úlcera em região maleolar esquerda.

Foto ilustra lesão na região pósterio-lateral do calcanhar esquerdo



HD: dor em mmii + úlcera maleolar + anemia + icterícia a/e

CD: iniciado analgesia endovenosa com tramadol
solicitado hemograma, contagem de reticulócitos e Rx mmii.

Resultados dos exames:

Rx de mmii: ausência de fraturas

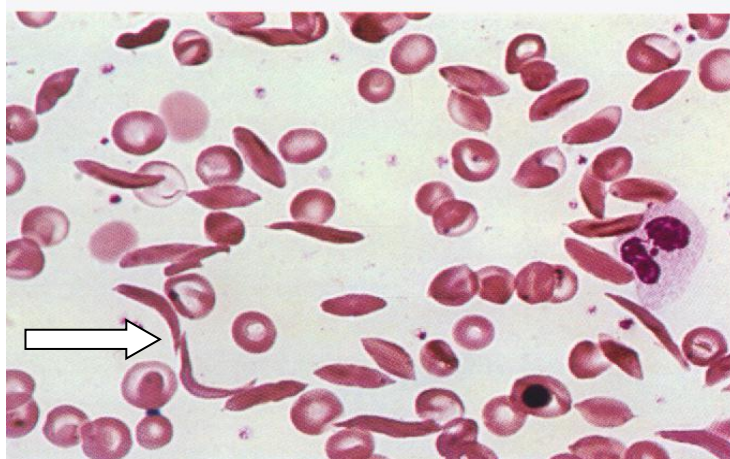Ausência de sinais de osteomielite

Laudos: dentro da normalidade

Hemograma:

Hb: 6,2 g/dl (VN: 13,5 - 17,5 g/dL)	Leucócitos: 14.800/μL (VN: 3500 - 10500/μL)
Ht: 18,4% (VN: 39 - 50%)	neutrófilos: 8.100 (1700 - 8000)
	eosinófilos: 900 (50 - 500)
	linfócitos: 5.200 (900 - 2900)
Plaquetas: 545.000/μL (150 - 450 x 10 ³ /μL)	monócitos: 600 (300 - 900)
Contagem de reticulócitos: 11% (VN: 1 - 2,25%)	


Comentários: série vermelha: presença de hemácias em forma de foice em grande quantidade. Neutrófilos sem granações tóxicas ou microvacúolos, linfócitos sem alterações.



Diante dos resultados, o diagnóstico de anemia falciforme como doença de base do paciente foi aventado e o exame confirmatório foi pedido.

Eletroforese de hemoglobina:

A₂ + S
A₂ = 2,95% (VN < 3,5%)



Após a confirmação do diagnóstico de anemia falciforme, as dores em mmii foram interpretadas como sendo um episódio de crise vaso-oclusiva (CVO), evento muito freqüente nessa patologia.

O tratamento completo da crise vaso-oclusiva, que engloba analgesia eficaz e hidratação endovenosa vigorosa com soro fisiológico foi instituído. Durante a noite, o paciente piorou da dor em membros inferiores e o uso de opióides, como morfina, se fez necessário.

No dia seguinte, o paciente evoluiu subitamente com febre de 39° C, dor torácica e taquipnéia. A ausculta pulmonar revelava:

MV diminuído em ½ inferior E e em quase todo HTD, com a presença de estertores de crepitação fina, FR= 30 ipm

A saturação vista pelo oxímetro de pulso = 88%

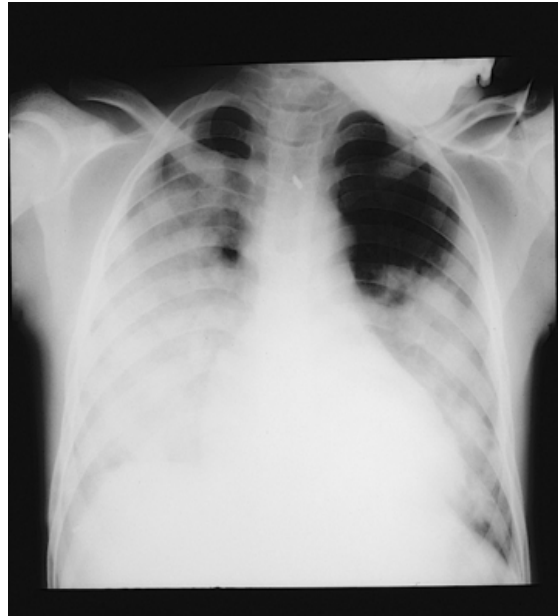HD: Edema agudo de pulmão?

Pneumonia??

CD: Iniciado suporte ventilatório com máscara facial de O₂ a 8L/min

Rx de tórax.

Rx de tórax: velamento em quase todo hemitórax D e metade inferior do hemitórax E, compatível com processo inflamatório agudo.



Discutido caso com especialista em Hematologia que relatou tratar-se de uma síndrome aguda que acomete o pulmão do paciente falciforme onde encontramos componentes inflamatório, infeccioso e trombótico associados, chamada de Síndrome Torácica Aguda (STA). A ocorrência de STA está muito associada a episódios de CVO, surgindo geralmente, a partir do 3º dia de internação para controle da crise. O tratamento dessa síndrome deve ser iniciado o mais breve possível devido à sua alta mortalidade, e consiste em:

- 1- Manter hidratação endovenosa de 3-4 L/dia
- 2- Analgesia eficaz
- 3- Suporte ventilatório adequado
- 4- Antibioticoterapia de cobertura ampla
- 5- Transfusão de sangue.

Observações:

- A antibioticoterapia deve cobrir os germes mais comumente implicados em infecções em pacientes falciformes, que são: *hemophilus*, *streptococcus pneumoniae* e *micoplasma*.
- A transfusão pode ser simples, isto é, administração de bolsas de concentrado de hemácias, ou de troca, que constitui na retirada de certa quantidade de sangue do paciente antes da transfusão. A decisão dependerá da hemoglobina do paciente no momento: se $Hb < 9,0$ g/dl, indica-se transfusão simples e se $Hb > 9,0$ g/dL, faz-se transfusão de troca. O esquema transfusional adotado deve ser mantido diariamente até melhora clínica e do padrão respiratório do paciente.



Evolução do caso:

2 dias após início do tratamento acima, o paciente evoluiu com melhora do padrão respiratório e não apresentou mais febre. No sexto dia de internação, recebeu alta com antibiótico via oral até completar 10 dias de tratamento e foi encaminhado ao ambulatório de hemoglobinopatias para seguimento clínico.

Seguimento ambulatorial:

Nas consultas periódicas, serão avaliados tanto lesões de órgãos-alvo da doença falciforme, como a necessidade de iniciar terapia específica, além dos medicamentos profiláticos (ácido fólico e penicilina benzatina). A droga utilizada na prevenção secundária das crises vaso-oclusivas é a Hidroxiuréia, que reduz a frequência e intensidade das CVOs e diminui em cerca de 50% a recorrência de STA.

Os órgãos mais acometidos pela falcização, que causa isquemia tecidual, são:

Retina: retinopatia falciforme

Rim: lesão tubular, proteinúria que pode evoluir para IRC.

Coração: insuficiência cardíaca e infarto agudo do miocárdio.

Baço: autoesplenectomia

E outras alterações relacionadas à hemólise crônica, como Hipertensão pulmonar e litíase biliar.



CASO 3A

Tópicos relacionados: “anemais”; “anemias carenciais”; “anemia ferropriva”

Identificação:

Mulher, 44 anos, branca, divorciada, professora, natural de São Paulo e procedente de Serrana (SP).

QD: Fraqueza progressiva há 3 meses

HMA: Paciente conta que nos últimos três meses vem apresentando fraqueza progressiva nos exercícios diários, como caminhada até o ponto de ônibus e subir escada. A fraqueza é acompanhada de dor nas pernas e discreta falta de ar, que melhoram rapidamente com o descanso. Seus filhos notaram que estava mais pálida nas últimas semanas.

IDA:

Pele: palidez. Nega petéquias ou equimoses

TSC: nega adenomegalias

Boca: refere ferida na boca

Gênito-urinário: refere fluxo menstrual aumentado no último ano, durando 6 a 7 dias e consumindo quatro pacotes de absorventes, acompanhados de cólicas menstruais que melhoram parcialmente com analgésicos

AP:

G3P3A0. Refere apendicectomia aos 11 anos, sem intercorrências. Nega transfusões prévias. Nega diabetes, hipertensão.

AF:

Pais, irmãos e filhos saudáveis.

EXAME FÍSICO:

Bom estado geral, leve a moderadamente descorada, anictérica, acianótica, afebril.

Pele: sem alterações; boca e orofaringe: presença de queilite angular. Papilas gustativas normotróficas

AR: 15 ipm; MV presente, sem ruídos adventícios

ACV: FC=P= 94 bpm. PA: 100 x 67 mmHg. 2 BRNF, com sopro holossistólico 3+/6 pancardíaco.

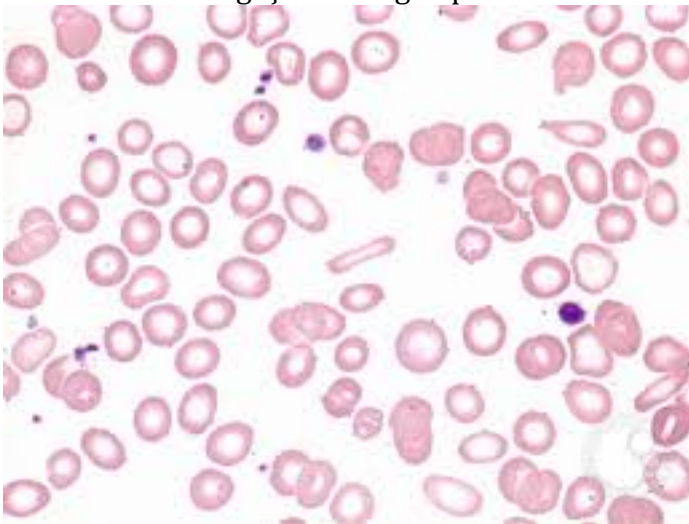
Abdome: fígado e baço não palpáveis

Exame hematológico:

Hb: 9,6 g/dl (VN: 12 - 15,5 g/dL)	Leucócitos: 9.000/μL (VN: 3500 - 10500/μL)
Ht: 31% (VN: 35 - 45%)	neutrófilos: 5.700 (1700 - 8000)
GV: 4,18 10 ⁶ /μL (VN: 3,9 - 5 10 ⁶ /μL)	eosinófilos: 700 (50 - 500)
VCM: 74 fL (NV: 82 - 98 fL)	linfócitos: 1800 (900 - 2900)
Plaquetas: 377.000/μL (150 - 450 x 10 ³ /μL)	monócitos: 700 (300 - 900)
	Basófilos: 100 (0 - 100)
Contagem de reticulócitos: 0,3% (VN: 1 - 2,25%)	

Esfregaço do sangue periférico: microcitose e hipocromia moderadas

Foto ilustra esfregaço do sangue periférico



Ferro sérico: 8 μg/dL (VN: 40 - 160 μg/dL)

UIBC: 421 μg/dL (140 - 280 μg/dL)

Saturação de Ferro: 2%

Ferritina: 4,3 ng/mL (6 - 159 ng/mL)



CASO 3B

Tópicos relacionados: “anemias”; “anemias carenciais”; “anemia megaloblástica”

Identificação:

Homem, 50 anos, advogado, natural de Cravinhos e procedente de Ribeirão Preto.

QD: Fraqueza há três meses

HMA: Paciente refere fraqueza aos médios esforços, como subir uma escada, progressiva há aproximadamente três meses. Junto com a fraqueza também notou inchaço dos membros inferiores principalmente no final do dia, além de discreta dispneia aos esforços. Tem tido sonolência durante o dia, o que o tem prejudicado no trabalho. Também se queixa de dor epigástrica há mais de um ano.

IDA:

Pele: nega petéquias ou equimoses

TSC: nega adenomegalias

AR: refere dispneia leve aos esforços

ACV: refere edema de membros inferiores e palpitação

Abdome: refere dor epigástrica.

AP:

Refere litíase renal.

AF: ndn

Exame Físico:

Bom estado geral, levemente descorado, hidratado, anictérico, acianótico, afebril.

Pele: levemente descorado.

Orofaringe: presença de queilite angular e papilas gustativas hipotróficas.

AR: FR= 17 ipm, MV presente, simétrico, sem ruídos adventícios

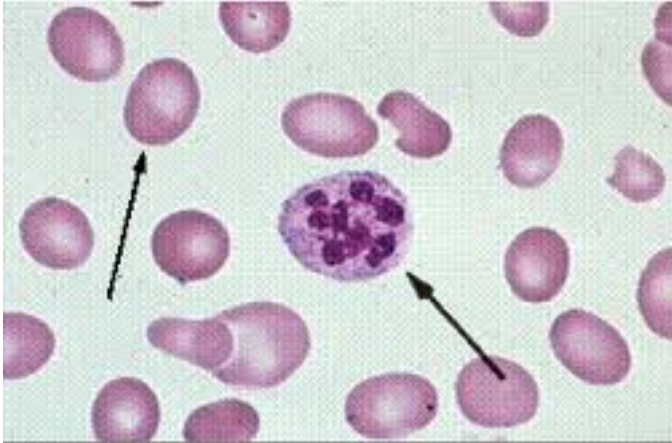
ACV: 2 BRNF, sem sopros. FC=P=86 bpm. PA: 140 x 90 mmHg

Abdome: baço palpável no rebordo costal esquerdo

Exame hematológico:

Hb: 9,6 g/dl (VN: 13,5 – 17,5 g/dL)	Leucócitos: 3.900/μL (VN: 3500 - 10500/μL)
Ht: 28% (VN: 39 – 50%)	neutrófilos: 2.100 (1700 – 8000)
GV: 2,25 x 10 ⁶ /μL (VN: 4,3 – 5,7 x 10 ⁶ /μL)	eosinófilos: 300 (50 – 500)
VCM: 125 fL (VN: 81 – 95 fL)	linfócitos: 1.400 (900 – 2900)
Plaquetas: 146.000/μL (150 – 450 x 10 ³ /μL)	monócitos: 100 (300 – 900)
	Basófilos: 100 (0 – 100)
Contagem de reticulócitos: 0,2% (VN: 1 – 2,25%)	

Observações da análise do esfregaço: macrocitose intensa. Presença de pleocariócitos.



Vitamina B12: < 150 pg/mL (VN: 174 - 878 pg/mL)
Ácido fólico: 19,5 ng/mL (VN: 3 - 17 ng/mL)
Ferro sérico: 97 µg/dL (VN: 40 - 160 µg/dL)
UIBC: 172 µg/dL (VN: 140 - 280 µg/dL)
Ferritina: 295 ng/mL (6 - 150 ng/mL)



CASO 3C

Tópicos relacionados: “anemias”; “anemias carenciais”

Identificação:

Mulher, 44 anos, branca, faxineira, natural de Nuporanga (SP), e procedente de São Caetano do Sul.

QD: Fraqueza e dispnéia há três anos.

HMA: Paciente refere que há três anos vem notando fraqueza muscular, dor em membros inferiores, sonolência, indisposição para o trabalho. Começou a notar também dispnéia aos médios esforços associado a palpitações e claudicação intermitente.

Por estes sintomas procurou médico em sua cidade há um ano e meio e iniciou tratamento para anemia com ácido fólico e sulfato ferroso, com melhora do quadro. Refere porém que os sintomas retornam após interrupção das medicações. Há um ano necessitou de transfusão sanguínea devido ao quadro de anemia. Desde então já foi transfundida mais duas vezes. Há um mês apresentou quadro de queimação epigástrica que piorava com ingestão de alimentos associado a evacuações escurecidas. Foi realizada endoscopia digestiva que evidenciou uma gastrite, instituído tratamento com antiácido e encaminhada a este hospital.

IDA:

Cabeça: Refere cefaléia freqüentemente, nega tonturas ou desmaios.

Pescoço: Nega aparecimento de gânglios.

Sistema Cardiopulmonar: dispnéia vide HMA, nega edemas de membros inferiores, nega tosse. Nega dispnéia paroxística noturna, nega ortopnéia.

Sistema Digestivo: Apetite preservado, nega alterações do hábito intestinal, evacua uma vez ao dia fezes formadas. Alterações das fezes vide HMA. Nega icterícia, nega hematêmese.

Sistema Gênit-urinário: Refere incontinência urinária de esforço e está em tratamento para uma candidíase vaginal. Ciclos menstruais irregulares, fluxo menstrual abundante com saída de coágulos, ficando por vezes até dez dias menstruada.

Sistema Linfo-hematopoético: Nega aparecimento de gânglios, nega sangramentos, nega febre, nega infecções freqüentes.

Sistema Nervoso: nega parestesias ou paresias, nega convulsões.

Antecedentes Pessoais:

Perineoplastia há 16 anos.

Teve 4 filhos e fez laqueadura tubárea há 17 anos.

Refere gastrite (vide HMA).

Tabagista há 28 anos, fuma 1 maço por dia, nega etilismo ou uso de drogas.

Antecedentes Familiares



Pai falecido aos 38 anos com acidente vascular cerebral. Mãe com 65 anos portadora de doença péptica. Dois irmãos saudáveis.

EXAME FÍSICO:

Bom estado geral, hidratada, eupnéica, acianótica, afebril.
Cabeça: cabelos quebradiços.
Cavidade oral sem lesões. Língua papilas atróficas.
Pescoço: sem adenomegalias.
Tórax: Pulmões murmúrio vesicular presente sem ruídos adventícios.
Coração: ritmo em dois tempos com sopro sistólico suave audível em todos os focos. FC=72 PA=120x80 mmHg.
Abdômen: plano, normotenso, ruídos hidro-aéreos normoativos. Fígado palpável sob o rebordo costal direito, baço percutível, não palpável.
Exame neurológico: sensibilidade tátil, dolorosa e vibratória sem alterações.

Exame Hematológico

Hb: 7,5 g/dl	Leucócitos: 4.200/mm ³
GV: 2,5 milhão/mm ³	neutrófilos: 53%
Htc: 21%	eosinófilos: 4%
Plaquetas: 64.000/mm ³	basófilos: 1%
	linfócitos: 36%
	monócitos: 6%

GV: Anisocitose evidente com macrocitose e microcitose, predomínio de micro. Policromatofilia evidente.
Reticulócitos: 0,3%
GB: alguns pleocariócitos
Plaquetas: diminuídas em número.

Mielograma:

Medula óssea obtida por punção esternal com fragmentos hiperclulares com relação LE: 5:1
SV: Hiperclular com intensas alterações megaloblásticas e moderada diseritropoese.
SB: Hiperclular com diferencial normal.
SM: Megacariócitos presentes no esfregaço.

Coloração para ferro: depósitos de ferro muito diminuídos no esfregaço.

Ferro Sérico:	23,0 ug%
TIBC:	250,0 ug%
Folato sérico:	5,0 ng/ml

Pesquisa de sangue oculto nas fezes (3 amostras): negativo

Endoscopia digestiva: Esofagite leve
Pangastrite com atrofia



Instituída terapêutica com sulfato ferroso e vitamina B12. Após dez dias de tratamento paciente retornou referindo melhora das queixas.

Exame Hematológico

Hb: 8,2 g/dl	Leucócitos: 4.800/mm ³
GV: 2,9 milhão/mm ³	neutrófilos: 31%
Htc: 25%	eosinófilos: 8%
Plaquetas: 144.000/mm ³	linfócitos: 50%
	monócitos: 11%

GV: Anisocitose evidente. Policromatofilia evidente.

Reticulócitos: 8,8%

GB: alguns pleocariócitos

Plaquetas: sem anormalidades.

Atualmente paciente mantém o uso das medicações prescritas.

Exame Hematológico

Hb: 16,5 g/dl	Leucócitos: 9.500/mm ³
GV: 5,7 milhão/mm ³	neutrófilos: 67%
Htc: 50%	eosinófilos: 3%
Plaquetas: 193.000/mm ³	linfócitos: 25%
	monócitos: 5%

GV: sem anormalidades

GB: sem anormalidades.

Plaquetas: sem anormalidades.

Ferro sérico: 156,0 ug%

TIBC: 246,0 ug%



CASO 4

Tópicos relacionados: “anemias”; “pancitopenia”; “falência da medula óssea”; “anemia aplástica”

Identificação:

Homem, 22 anos, solteiro, natural de Grandes Rios (PR), procedente de São Carlos (SP), digitador.

QD: Fraqueza e cansaço há 3 meses

HMA: Há três meses apresentou dispnéia e cansaço aos esforços físicos moderados. Há 2 meses e meio apresentou dois episódios de epistaxe necessitando tamponamento anterior em serviço básico de saúde. Este quadro piorou gradativamente passando a apresentar dispnéia e cansaço aos mínimos esforços e epistaxe freqüentes. Procurou serviço médico em sua cidade sendo diagnosticado plaquetopenia; foi tratado com corticoesteróide (prednisona 60 mg/dia com redução lenta da dose), Tagamet, vitamina B12 e ácido fólico. Há 1 semana apresentou febre contínua (38°C) acompanhada de diarréia, a qual evoluiu para enterorragia. Foi internado em sua cidade por quatro dias recebendo 6 transfusões sangüíneas sem melhora importante do quadro, fato que motivou o encaminhamento para este serviço.

IDA: Segmento cefálico: referiu dois episódios de hemorragia retiniana esquerda no

período da moléstia atual; sem outras queixas.

Sistema respiratório: dispnéia progressiva aos esforços; sem outras queixas.

Sistema cardio-circulatório: vários episódios de taquicardia aos esforços; sem outras queixas.

Sistema digestivo: sem queixas atuais.

Sistema genito-urinário: sem queixas.

Sistema músculo-esquelético: sem queixas.

Sistema endócrino vegetativo: sem queixas.

Sistema linfo-hematopoético: vide HMA, nega adenomegalia.

Sistema nervoso: sem queixas.

Antecedentes Pessoais: Nasceu de parto normal com adequado desenvolvimento neuro-psicomotor. Apresentou apenas caxumba considerando as viroses habituais da infância. Refere deficiência nutricional, nega etilismo, tabagismo ou uso de medicamentos e drogas. Não refere contato com inseticidas ou solventes orgânicos.

Antecedentes Familiares: Pai 64 anos saudável, mãe 53 anos com DM tipo II e cinco (5) irmãos saudáveis, sendo 2 HLA idênticos. Os pais não são consangüíneos.



EXAME FÍSICO:

Regular estado geral, anictérico, acianótico, hidratado, eupnéico, ativo, orientado. Peso 83 kg, altura 1,76 m.

Fácies cushingóide. Palidez cutâneo-mucosa acentuada

Pele com petéquias em membros inferiores e equimoses em local de venóclise, fâneros sem alterações. TSC sem edemas.

Gânglios não palpáveis.

Segmento cefálico sem alterações. Língua descorada com papilas conservadas.

Pulmões com SCP à percussão, FTV normodistribuído, MV presente sem ruídos adventícios.

FR=18 ipm.

Coração com ictus visível no 4º EICE, 2 BRNF sem sopros. FC=64 bpm, PA=14x8 cm/Hg deitado e sentado

Abdômen sem alterações em parede, RHA normoativos, fígado e baço não palpáveis.

Membros sem edemas ou outras alterações.

Sistema nervoso sem alterações.

EXAMES LABORATORIAIS:

Hemograma:

GB 1600, Hb 6.1, Ht 17.3%, VCM 87.8, HCM 31.0 e plaquetas 7.000;

Diferencial com 16% de neutrófilos segmentados, 82% de linfócitos e 2% de monócitos.

Reticulócitos 0.1%, VHS=56mm (1 h).

Funções hepática e renal normais.

Sorologias para hepatites, HIV e fungos negativas.

Provas para colagenoses negativas.

Teste de Ham negativo.

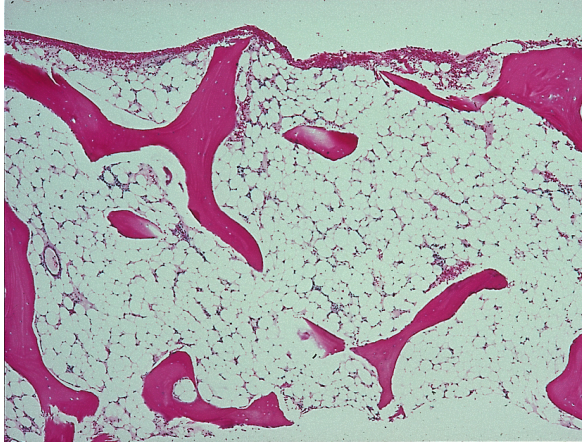
Mielograma:

medula óssea obtida por punção esternal, acentuadamente hipocelular.

Série eritrocitária hipocelular, com diseritropoese leve sem alterações megaloblásticas; série branca hipocelular constituída por 87% de linfócitos maduros, 13% neutrófilos segmentados e raros mastócitos.

Biópsia de medula óssea: medula óssea acentuadamente hipoplástica com 95% de células adiposas.

Foto representa a biópsia da medula óssea:



Diagnóstico:
Anemia aplástica grave.

Conduta terapêutica:
Transplante alogênico de medula óssea (TMO).

Evolução:
Realizado condicionamento com ciclofosfamida (60 mg/Kg/dia por 4 dias antes do TMO) e gamaglobulina antitimocitária (30 mg/Kg/dia por 3 dias antes do TMO).
19/9/1992 – TMO

Dia +1 – iniciado esquema para prevenção da doença do enxerto versus hospedeiro (GVHD) com metotrexate e ciclosporina.
Dia +21 – “pega” da medula óssea transplantada (GB 1100, Hb 10.8 e plaq. 18000).
Dia +25 – GVHD aguda de pele grau I.
Dia +34 – alta hospitalar e seguimento ambulatorial (GB 2000, Hb 9.0 e plaq. 66000).
Dia +50 – remissão do GVHD de pele.
Vários retornos para correção de doses de medicamentos e avaliações clínica e laboratorial.
Dia +100 – BMO com hipoplasia leve, apresentando 30% de tecido hematopoético (GB 2800, Hb 9.6 e plaq. 172000).
Dia +200 – GB 4200, Hb 12.4 e plaq. 214000).
Dia +300 – GB 6000, Hb 14.0 e plaq. 182000).
Dia +500 – GB 5400, Hb 14.4 e plaq. 199000).
Dia +1100 – retorno livre (GB 6700, Hb 13.9 e plaq. 190000).



CASO 5A

Tópicos relacionados: “pancitopenia”; “doenças hemorrágicas”; “trombocitopenias”; “leucemia aguda”; “coagulação intravascular disseminada”

Identificação: MFMS, 47 anos, sexo feminino, negra, do lar, viúva, natural de João Pessoa (PB) e procedente de Ribeirão Preto (SP).

Queixa Principal: “Sangramento há 3 semanas”

HMA:

Refere que, há três semanas, notou surgimento de manchas roxas em membros inferiores, planas, sem relação com trauma ou início de medicações. Evoluiu com piora das lesões que passaram a acometer, também, membros superiores e tronco. Há uma semana passou a apresentar gengivorragia e epistaxe espontâneas. Procurou auxílio médico em Unidade Básica de Saúde onde lhe foi prescrito ácido ϵ -aminocaprílico, 500 mg uma vez ao dia e liberada para casa. Permaneceu com os sintomas até procurar novamente o serviço de saúde, onde foi realizado hemograma que evidenciou pancitopenia. Foi, então, encaminhada à Unidade de Emergência do Hospital das Clínicas de Ribeirão Preto.

Antecedentes:

G3P3A0

Pai falecido por trauma aos 55 anos; Mãe falecida por AVC aos 63 anos; 6 irmãos sadios; Filhos sadios; Desconhece casos de coagulopatia na família.

Desconhece história vacinal e viroses da infância.

Nega episódios prévios de sangramento.

Nega hemotransfusões prévias.

Viúva há 15 anos. Nega atividade sexual desde então.

Nega doenças prévias.

Nega uso regular de medicações.

RSDA:

Nega febre, sudorese ou perda ponderal.

Pele: vide HMA

Cabeça e pescoço: ndn.



Linfonodos: ndn

Aparelho cardiovascular: refere episódios esporádicos de precordialgia, usualmente durando cerca de 5 segundos, associado a palpitações, durante períodos de ansiedade, desde a infância.

Aparelho respiratório: ndn

Aparelho digestivo: ndn

Aparelho osteoarticular: ndn

Aparelho urinário/reprodutor: refere ciclos menstruais irregulares desde a puberdade.

Sistema nervoso: refere tremor de intensão, associado a períodos de ansiedade.

Exame Físico:

PA: 135x80 mmHg Pulso: 88 FR: 14 T: 37,2°C

Ectoscopia: paciente em bom estado geral, hipocorada (+++/4+), hidratada, acianótica, anictérica, consciente e orientada no tempo e no espaço, fácies simétrico e atípico.

Pele: presença de diversas equimoses, com até 12 cm de diâmetro, em membros superiores, inferiores e tronco. Ausência de outras lesões típicas.

Oroscopia: sangramento discreto gengival. Ausência de lesões

Rinoscopia: epistaxe de pequeno volume, sem lesão sangrante aparente.

Otoscopia: sem lesões.

Aparelho cardiovascular: precórdio calmo, *ictus cordis* na linha hemiclavicular, quinto espaço intercostal, normoimpulsivo. Ritmo cardíaco regular em 2 tempos, bulhas normofonéticas, sopro mesotelessistólico pancardíaco, suave, (++/6+). Ausência de edema de membros.

Aparelho respiratório: expansibilidade preservada, som claro pulmonar à digitopercussão. Murmúrio vesicular fisiológico, sem ruídos adventícios.

Abdome: abdome globoso, espaço de Traube livre. Normotenso, sem massas ou visceromegalias palpáveis. Ruídos hidroaéreos presentes.

Sistema nervoso: marcha atípica. Pares cranianos normais. Sensibilidade e força preservados. Ausência de sinais de liberação piramidal.

Exames iniciais:

Hemograma:

Hb: 8,0 g/dl VCM: 85 fl HCM: 27 pg RDW: 17%

GB: 2600 (Bl: 38%; Mi: 02%; MM: 08%; NB: 02%; NS 10%; Ly: 40%)

Plq: 18.000

TP(INR): 1,5 TTPa(r): 1,4

Dímeros D: ≥ 20 ($\leq 0,5 \mu\text{g/ml}$) Fibrinogênio: 170 (200-400 $5 \mu\text{g/dl}$)

Hipóteses diagnósticas:

- Leucemia Aguda
- Coagulação intravascular disseminada

Exames complementares:

Mielograma:

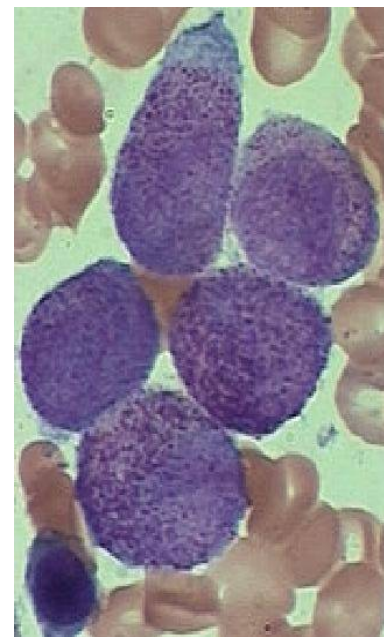
Fragmentos ósseos hiper celulares;

Série vermelha: hipocelular

Série branca: hiper celular, com 86% de blastos de tamanho intermediário, relação núcleo/citoplasmática intermediária, cromatina frouxa, nucléolos evidentes, citoplasma basofílico com granulação abundante (vide figura)

Série megacariocítica: presente em número reduzido.

Reação de mieloperoxidase: fortemente positiva.



Imunofenotipagem de medula óssea por citometria de fluxo:

CD33+ (homogêneo);

CD13+(heterogêneo);

CD117+; CD 45+;

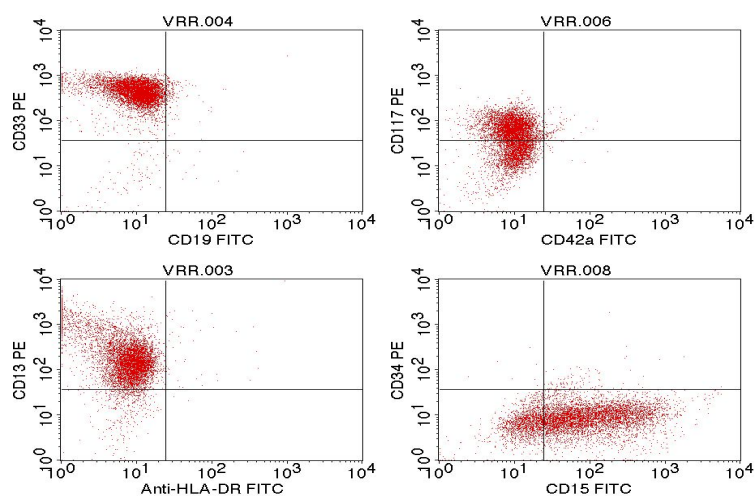
CD15+;

CD19-; CD 14 -;

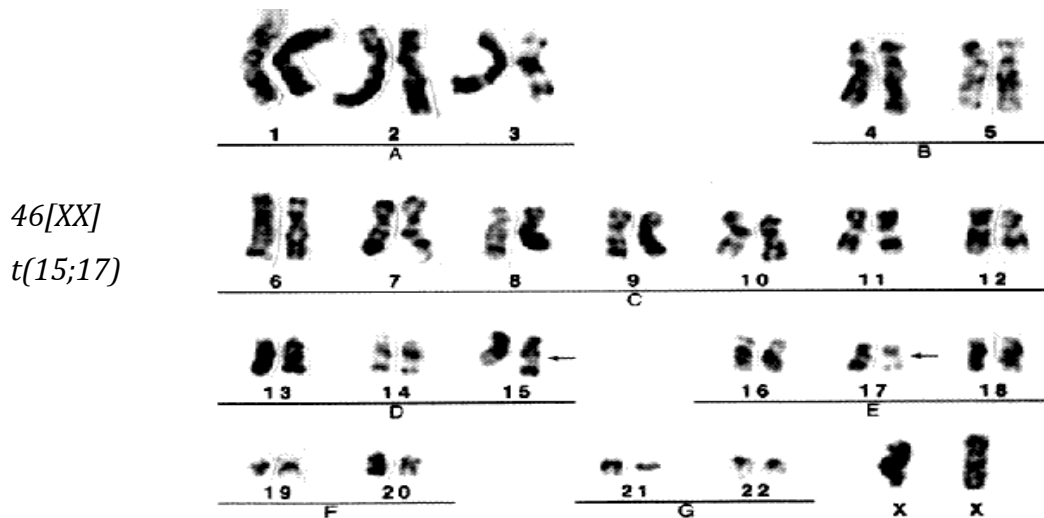
CD42a-; CD 34-;

HLA-DR-; CD2-;

CD 11b-.



Cariótipo de Medula Óssea:



Pesquisa do rearranjo PML-RAR α por RT-PCR: positivo.

Sorologias(HIV, HTLV, HCV, VDRL, Chagas, anti-HBc-IgG, HBSAg):

Negativas.

Ventriculografia radioisotópica: FEVE 80%.

Diagnóstico Definitivo:

Leucemia Mielóide Aguda com t(15;17) – Leucemia Promielocítica Aguda.

- risco intermediário.

Evolução

Realizou a indução de remissão com ATRA 45mg/m² e Idarrubidina 12 mg/m² (D2, 4, 6 e 8) sem intercorrências. No D4 de uso do ATRA cessaram-se as manifestações hemorrágicas e normalizaram-se os exames da coagulação. Apresentou recuperação da medula óssea no D +45, quando novo mielograma evidenciava remissão hematológica. Prosseguiu com 3 ciclos de consolidação apresentando 2 episódios de neutropenia febril sem foco. Ao final da terceira consolidação o controle molecular (RT-PCR para PML-RAR α) era negativo, passando, então, à fase de manutenção do tratamento.



CASO 5B

Identificação: AOMJ, 26 anos, sexo masculino, branco, solteiro, biólogo, natural de Fortaleza (CE) e procedente de Ribeirão Preto (SP).

Queixa Principal: ademomegalia há 1 semana.

HMA:

Há 20 dias iniciou quadro de odinofagia, febre e mialgia generalizada. Procurou auxílio médico onde foi-lhe diagnosticado IVAS e prescrito anti-inflamatório não esteroide e paracetamol. Apresentou melhora sintomática durante o uso das medicações, porém mantinha as queixas entre as doses. Há 1 semana evoluiu com adenomegalia generalizada, não dolorosa, com aumento progressivo. Novamente foi ao médico que suspeitou de mononucleose infecciosa, pedindo-lhe exames confirmatórios. O hemograma realizado evidenciava leucocitose e bicitopenia. Foi, então, encaminhado a este Hospital para diagnóstico e tratamento.

Refere perda ponderal de 10 Kg em 10 meses.

Antecedentes:

Pai, mãe e irmãos hígidos.

Vacinação completa. Refere ter apresentado as viroses comuns da infância.

Nega episódios de sangramento.

Nega hemotransfusões prévias.

Parceira sexual única há 2 anos. Nega comportamento de risco.

Nega doenças prévias. Nega uso regular de medicações.

RSDA:

Nega febre ou sudorese.

Pele: ndn.

Cabeça e pescoço: ndn.

Linfonodos: refere presença de linfonodos aumentados, indolores e sem sinais flogísticos em cadeias cervicais, mandibulares e axilares.

Aparelho cardiovascular: ndn.

Aparelho respiratório: ndn.

Aparelho digestivo: ndn

Aparelho osteoarticular: ndn

Aparelho urinário/reprodutor: ndn.

Sistema nervoso: ndn.

Exame Físico: PA: 120x80 mmHg Pulso: 90 FR: 16 T: 37,4 °C

Ectoscopia: paciente em bom estado geral, hipocorado (+/4+), hidratado, acianótico, anictérico, consciente e orientado no tempo e no espaço, fácies simétrico e atípico.

Pele: sem lesões dignas de nota.

Oroscopia: discreta hiperemia em tonsilas palatinas bilateralmente

Rinoscopia: sem alterações. Otoscopia: sem lesões.

Aparelho cardiovascular: precórdio calmo, *ictus cordis* na linha hemiclavicular, quinto espaço intercostal, normoimpulsivo. Ritmo cardíaco regular em 2 tempos, bulhas normofonéticas, sem sopros. Ausência de edema de membros.

Aparelho respiratório: expansibilidade preservada, som claro pulmonar à digitopercussão. Murmúrio vesicular fisiológico, sem ruídos adventícios.

Abdome: abdome globoso, espaço de Traube livre. Normotenso, sem massas ou visceromegalias palpáveis. Ruídos hidroaéreos presentes.

Sistema nervoso: marcha atípica. Pares cranianos normais. Sensibilidade e força preservados. Ausência de sinais de liberação piramidal.

Exames iniciais:

Hemograma:

Hb: 10,8 g/dl VCM: 89
fl HCM: 32 pg RDW:
14%

GB: 21900 (Bl: 90%;
NB: 02%; NS 08%) Plq:
128.000

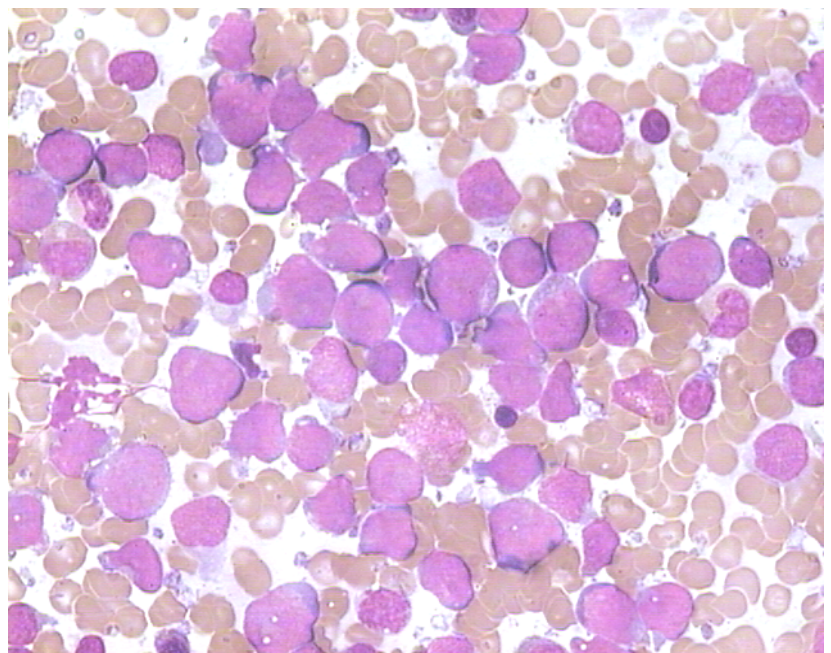
Hipóteses diagnósticas:

- Leucemia Aguda

Exames complementares:

Mielograma:

Fragmentos ósseos hiper celulares;





Aspirado de medula óssea substituído por blastos de tamanho intermediário a grande, alta relação núcleo citoplasmática, cromatina fina e granular, 1 a 2 nucléolos por célula.

Reação de mieloperoxidase: negativa.

Reação de esterase: negativa.

Imunofenotipagem de medula óssea por citometria de fluxo:

CD34+; CD45+;

cCD3+; TdT+;

CD5+; CD7+;

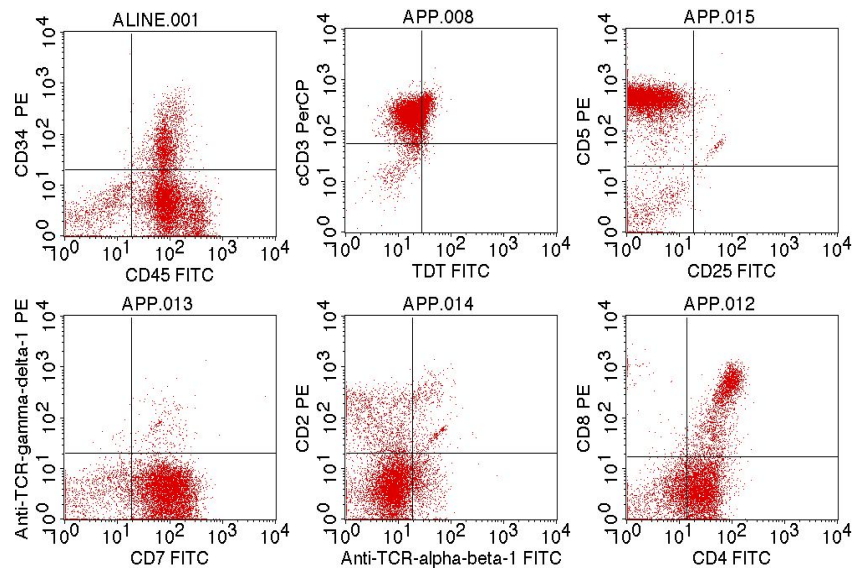
CD4CD8+;

CD10-; CD19-;

CD25-; CD56-; λ -; κ -;

TCR $\alpha\beta$ -; TCR $\gamma\delta$ -;

MPO-



Cariótipo de Medula Óssea: 46[XY]

Pesquisa do rearranjo BCR-ABL por RT-PCR: negativo.

Punção líquórica: 1 célula.

LDH: 452.

Sorologias (HIV, HTLV, HCV, VDRL, Chagas, anti-HBc-IgG, HBSAg):

Negativas.

Ecodopplercardiograma: FEVE 68%.

Radiografia de tórax: sem alargamento mediastinal.

Diagnóstico Definitivo:

Leucemia Linfóide Aguda T.

- alto risco de recaída em SNC.



- baixo risco de recaída sistêmico.

Evolução

Realizou indução de remissão/consolidação conforme protocolo HyperCVAD. Após o primeiro ciclo encontrava-se em remissão hematológica. Apresentou 4 episódios de neutropenia febril durante o tratamento, sem foco. Após o quarto ciclo do tratamento mantinha-se em remissão, iniciando, então, o protocolo de manutenção (POMP). Após o II POMP evoluiu com neutropenia grave (200 NS), sem melhora com a redução da dose dos quimioterápicos. Optou-se, então, por associar G-CSF (filgrastima), fazendo uso de 300 µg três vezes por semana, em dose plena dos quimioterápicos.



CASO 6

Identificação: MRS, sexo masculino, 28 anos, cor parda, solteiro, bancário, natural e procedente de Ribeirão Preto-SP.

Queixa Principal: “Massa no pescoço há 3 meses”.

História da moléstia atual: O paciente relata o surgimento de um nódulo na região cervical anterior direita de crescimento progressivo há 3 meses e febre intermitente de até 38,5°C nos últimos 20 dias. Refere ainda apresentar acessos de tosse sem expectoração, que cedem espontaneamente, principalmente na última semana. Nega dispnéia, perda de peso, inapetência, sudorese noturna, bem como outras queixas.

Interrogatório sobre os diversos aparelhos: Interrogado sistematicamente, nega quaisquer outros sintomas além daqueles descritos na história da moléstia atual.

Antecedentes: Refere viroses próprias da infância (caxumba e sarampo). Nega tabagismo, etilismo ou uso de drogas ilícitas. Teve diagnóstico de mononucleose infecciosa aos 17 anos. Nega história de doenças crônicas bem como doenças de incidência múltipla na família.

Exame Físico:

Peso: 73 kg

Sinais vitais:

Pulso: 78 p.p.m.

P.A.: 120 x 80 mmHg

F.R.: 18 i.p.m.

Temp.: 36° C

Bom estado geral, corado, eupnéico, acianótico, anictérico, hidratado, orientado no tempo e no espaço.

Cabeça e pescoço: cavidade oral sem alterações; turgência jugular discreta bilateral em decúbito horizontal; massa cervical anterior direita (descrição a seguir).

Gânglios: presença de adenomegalia cervical anterior direita de aproximadamente 4,0 x 5,0 cm, de consistência firme e indolor. Ausência de outros gânglios palpáveis em cadeias axilares, epitrocleares ou inguinais.

Tórax: sem deformidades. AR: Murmúrio vesicular presente e simétrico, com discretos sibilos à inspiração profunda, sem outros ruídos adventícios.



AC: ritmo cardíaco regular, bulhas normofonéticas em dois tempos, sem sopros.

Abdome: plano, normotenso, indolor à palpação profunda, fígado palpável na borda costal direita, baço não percutível ou palpável, ruídos hidro-aéreos normais.

Extremidades: sem edemas ou outras alterações.

Tecido subcutâneo: sem alterações.

Pele: sem lesões.

Exames Subsidiários

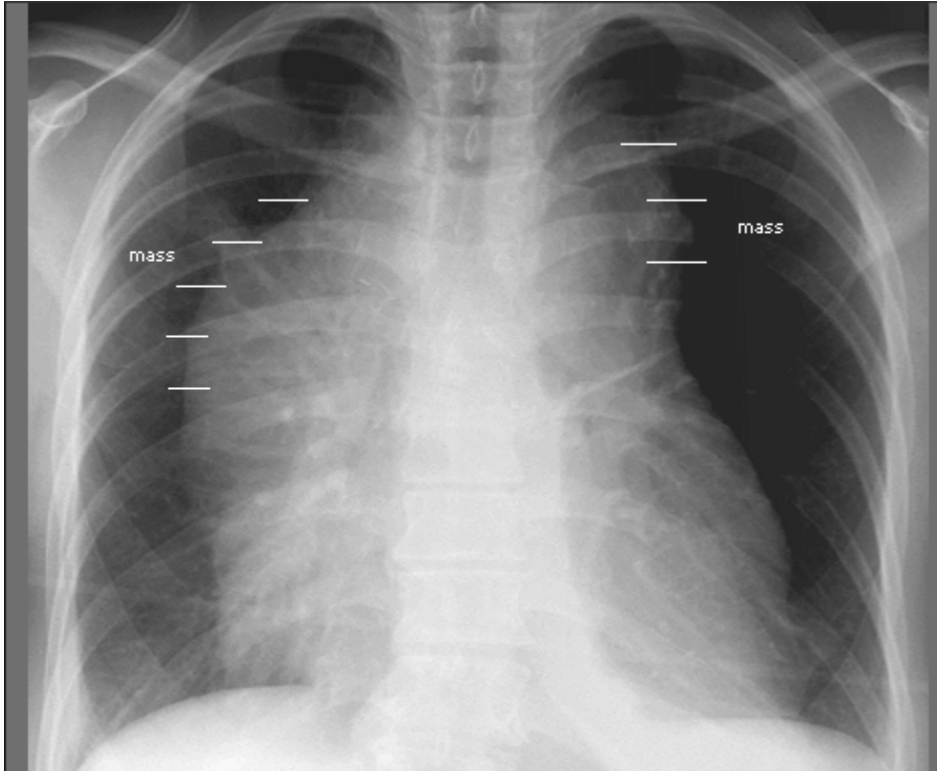
Hemograma:

GV	5,32 x 10 ⁶ /μL	GB	16,2 x 10 ³ /μL	-	Série Branca:
Hb	14,1 g/dL	Neutrófilos	13,4 x 10 ³ /μL	83,2 %	N.E.G.T.
Ht	45,30%	Eosinófilos	0,5 x 10 ³ /μL	4,50%	Série Vermelha:
VCM	85 fL	Basófilos	< 0,1 x 10 ³ /μL	0,2 %	Hipocromia 1+;
HCM	25 pg	Linfócitos	1,2 x 10 ³ /μL	10,40%	
CHCM	32 g/dL	Monócitos	0,2 x 10 ³ /μL	1,70%	Plaquetas
RDW	12	Plaquetas	519 x 10 ³ /μL	-	Sem alterações morfológicas.

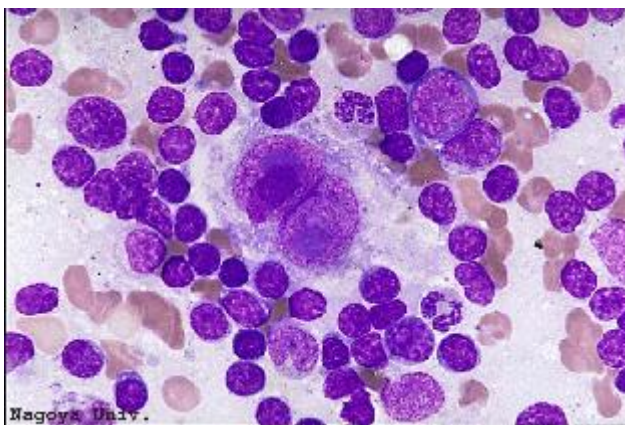
Bioquímica Sangüínea:

Sódio	132 mEq/L	TGO	45 U/L
Potássio	4,5 mEq/L	TGP	50 U/L
Cálcio	9,5 mMol/L	FA	130 U/L
Uréia	35 mg/dL	GGT	50 U/L
Creatinina	1,3 mg/dL	BT	1,2 mg/dL
LDH	886 g/dL	BD	0,2 mg/dL
Albumina	3,5 g/dL	Ácido úrico	8,0 mg/dL

Raio x de tórax:



Biópsia da massa cervical:



Corte histológico de linfonodo cervical demonstra linfonodo com cápsula espessada, infiltração linfóide de padrão nodular, circundada por faixas de colágeno, bem como substituição da arquitetura por infiltrado de linfócitos pequenos, alguns neutrófilos e eosinófilos, bem como presença de células grandes, com citoplasma abundante e levemente basofílico, multinucleadas,



correspondendo a células lacunares e algumas células de Reed-Sternberg.
Conclusão: Linfoma de Hodgkin Clássico subtipo Esclerose Nodular.

Biópsia da medula óssea:

Cortes histológicos demonstram medula óssea com 70% de celularidade, relação L:E igual a 3:1 e trama reticular normal. Séries vermelha e branca bem representadas e sem sinais de displasia. Presença de 1 a 2 megacariócitos por campo de grande aumento. Ausência de sinais de infiltração neoplásica.

Tomografia computadorizada:

Região cervical: adenomegalia cervical anterior de aproximadamente 2 x 3 x 5 cm; gânglios menores, de até 2 cm no maior de diâmetro, em cadeias cervicais posteriores e júgulo-carotídeas bilateralmente.

Tórax: traquéia desviada para direita; massa mediastinal de aproximadamente 15 x 18 x 21 cm de diâmetro; parênquima pulmonar sem alterações.

Abdome/Pelve: fígado e baço com contornos e dimensões normais; ausência de adenomegalias retroperitoneais ou outras anormalidades.

Seguimento e evolução clínica:

O paciente teve diagnóstico definitivo de Linfoma de Hodgkin subtipo Esclerose Nodular, com estadiamento de Costwold IIBX e três fatores de mau prognóstico (sexo masculino, albumina < 4,0 mg/dL e GB > 15 x 10³/μL). Foi submetido a dois ciclos de ABVD (adriamicina, bleomicina, vinblastina, dacarbazina) com resposta completa, sendo então submetido a mais dois ciclos de quimioterapia idêntica e, em seguida, radioterapia em campo envolvido. Terminou o tratamento há 1 ano e está em remissão até o momento.



TABELA: Causas de linfonomegalia

Reacionais

Infeciosas (hiperplasia linfóide ou de macrófagos)*

1. Bacterianas: estreptococos, estafilococos, *Brucella*, tularemia, *Listeria*, *Pasteurella pestis*, *Haemophilus ducreyi*, sífilis, leptospirose
 - a. Aumento dos gânglios em áreas de drenagem: furúnculos, infecção da cavidade oral, cancro sífilítico
 - b. Aumento generalizado: septicemia, endocardite bacteriana
2. Virais: CMV, Epstein-Barr (mononucleose infecciosa), varicela zoster, rubéola, HIV, hepatite A, vaccinia, sarampo
3. Fungos: histoplasmose, paracoccidioidomicose
4. Microbactérias: tuberculose, lepra
5. Clamídia: linfogranuloma venéreo
6. Parasitas: toxoplasmose, calazar, filaríase

Não infecciosas e inflamatórias

Doenças autoimunes (lúpus eritematoso sistêmico, artrite reumatóide, síndrome de Sjögren, dermatomiosite, tireoidite de Hashimoto), reação a drogas (hidantoinato), sarcoidose

Doenças Neoplásicas

1. Metástases carcinomatosas: mama, pulmão, rins, próstata, melanoma, cabeça e pescoço, trato gastrointestinal, tumores de células germinativas
2. Doenças hematológicas
 - Linfomas
 - Doença de Hodgkin
 - Linfomas não-Hodgkin
 - Leucemias
 - Agudas: linfóides e mielóides
 - Crônicas:
 - linfóides: leucemia linfocítica crônica, tricocitoleucemia, leucemia prolinfocítica T
 - mielóide: leucemia mielóide crônica em transformação

Infiltrativas não-neoplásicas: doença de Gaucher, Niemann-Pick, amiloidose

Doenças de causas desconhecidas em linfadenopatia proeminente

Histiocitoses
Linfadenite dermatopática
Doença de Kikuchi
Síndrome de Kawasaki

* Pode haver ou não infecção no linfonodo



TABELA: Causas de aumento de linfonodos relacionadas às regiões comprometidas

REGIÃO	ETIOLOGIA
Generalizada (em mais de duas cadeias separadas) secundária),	Neoplasias (linfomas, LLC, leucemias agudas), infecções (CMV, mononucleose, sífilis
Mediastinal	sarcoidose, LES, hipertireoidismo, reação a drogas Linfomas (Hodgkin e não-Hodgkin), sarcoidose, tuberculose, carcinoma de pulmão, histoplasiose
Hilo pulmonar	Carcinoma de pulmão (unilateral), sarcoidose, tuberculose, paracoccidiodomicose, histoplasiose
Intra-abdominal ou retroperitoneal	Linfomas, carcinomas metastáticos, tuberculose,
Occipital	paracoccidiodomicose Infecções couro cabeludo, rubéola, picadas de insetos, LLC ou metástases
Auricular	
Posterior	Rubéola, síndromes óculo-glandulares
Anterior	Infecções pálpebras e conjuntivas
Cervicais oral,	Toxoplasmose, infecções de faringe e cavidade
Supraclavicular pulmonares,	adenovirose, linfomas, tuberculose, paracoccidiodomicose, linfomas, HIV Linfomas, metástases de carcinomas
Axilares braços	gastrointestinais e retroperitoniais Linfomas; infecções, mordidas e traumas de
Epitrocleares tularemia	e mãos; carcinoma de mama; brucelose; esporotricose Unilateral: infecções das mãos, linfomas,
em crianças	Bilateral: sífilis secundária, sarcoidose, viroses
Inguinais	Doenças sexualmente transmissíveis, linfomas, metástases carcinomatosas de pélvis e neoplasias ginecológicas, infecções de pernas e pés

LES: lúpus eritematoso sistêmico; CMV: citomegalovírus; LLC: leucemia linfóide crônica



CASO 7

Identificação: PAS, 24 anos, branco, sexo masculino, estudante universitário, natural de Salvador (BA), residente em Jaboticabal.

QD: Baço aumentado há cerca de 4 meses.

HMA: Há cerca de 4 meses, vem tendo uma sensação de peso no abdômen, e mais recentemente observou que a barriga parece que cresceu. Palpando o abdômen, percebeu uma “massa” na região esquerda. Há 2 meses procurou um médico que o examinou e disse que o baço está aumentado. O médico disse que ele provavelmente tem uma “infecção” no baço. Solicitou alguns exames e, após observar os resultados, orientou que procurasse um hematologista. Desde o início da doença, vem apresentando astenia e cansaço, especialmente no final da tarde. Perdeu cerca de 3 kg, sem estar fazendo dieta para emagrecer.

IDA: Interrogado sistematicamente, nega qualquer outro sintoma além daqueles descritos na HMA.

Antecedentes: Nasceu em Salvador (BA), em família de bom nível econômico (o pai é bancário). Veio para o Estado de São Paulo para fazer o curso universitário. Há 8 anos sofreu um acidente de carro, tendo sido hospitalizado por 2 semanas; na época, recebeu transfusão de sangue e três semanas depois teve “hepatite”, que desapareceu espontaneamente. Nega outros antecedentes mórbidos de importância. Tem 2 irmãos (26, 19 anos) sadios. O pai tem diabetes, e faz tratamento com injeções de insulina. Nega tabagismo e uso de drogas. Ingestão de álcool com moderação (1-2 cervejas por semana).

EXAME FÍSICO:

Bom estado geral, ativo, caminhando sem dificuldades. Peso 71 kg, altura 1,74 m.

Temperatura axilar: 37°C, PA: 110/85 (MS, decúbito).

Pele e mucosas sem alterações. Especificamente, ausência de icterícia, de teleangectasias e de petéquias, equimoses e outras manifestações hemorrágicas. Ausência de edemas e de circulação colateral.

Crânio, olhos, ouvidos, boca, nariz e pescoço: sem alterações.

Precórdio: sem alterações à inspeção; bulhas cardíacas rítmicas, sem sopros, FC = FP = 64 bat/min.

Pulmões: sem anormalidades.

Abdômen: à inspeção, ligeiramente assimétrico; com abaulamento do lado esquerdo. À palpação, ausência de dor ou reação da parede. O baço está muito aumentado, ocupando todo o hemi-abdômen esquerdo, chegando à fossa inguinal esquerda e ultrapassando a linha média para a direita; é firme, de superfície lisa, palpando-se a



chanfradura, não doloroso. O fígado é palpável até 4 cm abaixo da borda costal, firme, liso, não doloroso.

Musculatura, esqueleto, articulações: sem anormalidades.

Sistema nervoso: não examinado.

Exame hematológico

Hb: 10,7 g/dl	Leucócitos: 130.000/mm ³
GV: 3,6 milhões/mm ³	mieloblastos: 3%
Htc: 30%	promielócitos: 8%
	mielócitos: 19%
Plaquetas: 520.000/ mm ³	metamielócitos: 9%
	bastonetes: 10%
GV: sem alterações	segmentados: 30%
GB: aus. de alterações	eosinófilos: 5%
tóxicas nos neutrófilos	basófilos: 8%
	monócitos 5%
	linfócitos 3%

Parasitológico de fezes: negativo (3 exames).

Radiologia de tórax: Pulmões normais, coração sem alterações.

Exame de urina: sem anormalidades.

Fosfatase alcalina:

Alanino Amino-Transferase (ALT): 75 un (limite: 82 unid)

Transaminase

Punção de medula óssea:

Medula óssea obtida por punção esternal. Medula acentuadamente hiper celular, com predomínio evidente da série leucocitária mielóide; dentre essas, predominam as células mais maduras, especialmente mielócitos, metamielócitos e segmentados. Série vermelha: eritroblastos extremamente escassos (relação leuco-ertiroblástica: 120:1). Megacariócitos presentes.

Citogenética de medula óssea:

Estudadas 45 metáfases: 42 células com 46 cromossomos e padrão masculino (46,XY), 2 com 45 cromossomos (perda de um 12 em uma e de um 9 em outra) e uma com 44 cromossomos (perda de 7 e 18). Em todas as metáfases foi observada a presença de um cromossomo Ph1.

Sorologia para hepatite (ELISA):

sero do paciente cut-off

HBsAg 180 220

Anti-HBsAg 320 200

Anti-HBc (IgM) 760 230

Anti-HBeAg negativo

Anti-HCV 130 280

Tratamento e evolução:

Incompatibilidade HLA com os dois irmãos. Inscrito paciente no REDOME



Iniciado tratamento com mesilato de Imatinib na dose de 400 mg ao dia. Paciente retorna semanalmente ao ambulatório apresentando diminuição gradativa do tamanho do baço e redução da leucocitose. Única reclamação do paciente é que vem evoluindo com ganho de peso e inchaço nos olhos.

Aos três meses de tratamento foi repetido punção de medula óssea e cariótipo. Hemograma nesta época estava normal.

Citogenética de medula óssea:

Estudadas 20 metáfases todas com 46 cromossomos e padrão masculino (46,XY). Em 10 das 20 metáfases (50%) foi observada a presença de um cromossomo Ph1.

Paciente mantém seguimento no ambulatório sem modificação do esquema terapêutico com 400 mg de mesilato de Imatinib. Queixas de inchaço diminuem.

Com 6 meses de tratamento foi repetido exame de citogenética.

Citogenética de medula óssea:

Estudadas 20 metáfases todas com 46 cromossomos e padrão masculino (46,XY). Em 2 das 20 metáfases (1%) foi observada a presença de um cromossomo Ph1.

Também aos 6 meses é feito o PCR quantitativo para o transcrito bcr/abl que vem com o valor de 1%.

Paciente é mantido com o mesmo tratamento. Únicas queixas são câimbras noturnas ocasionais e diarreia ocasional.

Com um ano de tratamntento são repetidos os exames de citogenética e PCR quantitativo

Citogenética: cariótipo normal 46 XY. Ausencia do cromossomo Ph1

PCR quantitativo: 0,09%

Paciente é orientado a manter a medicação e retornar em 3 meses. No retorno paciente refere estar se sentindo muito bem, voltou aos estudos na universidade e está bastante animado. Questionado sobre a regularidade do uso da medicação refere que esqueceu algumas vezes nos últimos meses, estava se sentindo tão bem!

Hemograma colhido está normal e PCR quantitativo colhido neste momento revela 2,4% de transcritos bcr/abl. Com o aumento do bcr abl é feito uma pesquisa de mutação .do gene abl.

Pesquisa de mutação revela presença da mutação Y253H.

Neste momento é explicado ao paciente a necessidade de nunca deixar de tomar a medicação e iniciado com Dasatinibe 100 mg ao dia.

Paciente retorna ao ambulatório dois meses após início da nova medicação e é observado que o baço aumentou de tamanho, estando agora palpável a 2 cm RCE. Nas últimas semanas tem apresentado calafrios à tarde, mas não tem medido a temperatura. Está emagrecendo muito (perdeu 5 kg nos últimos 3 meses) e atualmente está com o apetite diminuído. Tem pouca disposição para as atividades habituais e tem apresentado sudorese intensa, especialmente à noite.



Exame hematológico

Hb: 7,4 g/dl

GV: 2,1 milhões/mm³

Htc: 18%

Plaquetas: 25.000/mm³

GV: raros eritroblastos

GB: neutr. e monócitos
atípicos

Leucócitos: 21.000/mm³

mieloblastos: 26%

promielócitos: 2%

mielócitos: 4%

metamielócitos: 12%

bastonetes: 8%

segmentados: 16%

eosinófilos: 4%

basófilos: 8%

monócitos 13%

linfócitos 7%

Punção de medula óssea:

Medula óssea obtida por punção da espinha ilíaca posterior. Medula moderadamente hipercelular, com relação leuco-eritroblástica 8:1. Série mielóide: hipercelular, constituída predominantemente por células mielóides imaturas (mieloblastos e células monocitóides atípicas). Série vermelha: relativamente hipocelular, com transformação macro-eritroblástica e alterações diseritropoéticas. Megacariócitos escassos.

Feito nova avaliação de mutação e o exame revela a mutação T315I. Suspensão Dasatinibe e iniciado quimioterapia de indução de remissão com Dauno_Ara-C

Buscado doador de medula óssea no registro nacional de doadores de medula óssea REDOME e encontra-se uma doadora brasileira compatível.

Após dois ciclos de quimioterapia paciente é submetido a um transplante alogênico de medula óssea. Atualmente encontra-se no dia 150 pós alo TMO, ainda em uso de pequenas doses de ciclosporina A, sem sinais de DECH aguda ou crônica. Apresentou como complicações DECH aguda grau II (pele e intestino), reativação do CMV, mas no momento em casa estável. Exame de citogenética não evidencia mais a t(9;22) e bcr/abl qualitativo está negativo.



CASO 8

Identificação: MHS, 19 anos, sexo feminino, solteira, natural e procedente de Ribeirão Preto (SP), secretária.

Resumo da história clínica :

Encontrava-se assintomática até há 4 meses, quando foi submetida à extração dentária e apresentou abundante sangramento logo após o procedimento. Já havia sido submetida a procedimento similar em outras ocasiões, sem ter apresentado tal complicação.

Há 3 meses iniciou quadro de epítaxis e gengivorragia de aparecimento espontâneo, diariamente, que se mantém até hoje.

Apresenta 2 a 3 episódios de epítaxis/dia e gengivorragia à escovação dos dentes. Há 2 meses notou aparecimento de lesões puntiformes avermelhadas em tronco e membros inferiores, tendo notado aumento do número de lesões em membros inferiores nos últimos dias. Relata ainda aparecimento espontâneo de manchas roxas por todo o corpo.

Há 1 mês apresenta quadro de sangramento menstrual abundante e contínuo, sem melhora desde então.

Há 1 semana com quadro de fraqueza generalizada, tonturas, zumbidos, claudicação intermitente e dispnéia aos médios esforços, tendo então procurado PS que a encaminhou para este serviço.

AP e AF:

Nega etilismo ou tabagismo. Nega diagnóstico prévio de doença sistêmica. Nega transfusão de sangue, promiscuidade sexual, uso de drogas. Nega uso de qualquer medicação precedendo o quadro ou após o aparecimento dos sintomas.

Exame físico:

BEG, moderadamente descorada, afebril, acianótica, anictérica, hidratada

Mucosas: úmidas, moderadamente descoradas. Petéquias em palato. Hemorragia conjuntival bilateralmente.

Pele: várias petéquias em MMII e tronco. Equimoses em MMSS e MMII. Palidez cutânea moderada.

Gânglios: sem adenomegalias

Pulmões: MV + sem RA

ACV: RCR, 2T, BNF, sem sopros

PA 120x50 mmHg FC=FP= 108bpm

Abdômen: normotenso, indolor, sem visceromegalias

RHA+NA

MMII: vide pele

SN: sem alterações

Exame hematológico

Hb: 10 g/dl

GV: 4 milhões/mm³

Htc: 30%



Plaquetas:	25.000/ mm ³
Leucócitos:	7.000/mm ³
Neutrófilos bastonetes:	1%
Neutrófilos segmentados:	69%
Eosinófilos:	1%
Linfócitos	25%
Monócitos	4%

Punção de medula óssea:

Medula óssea obtida por punção da espinha ilíaca posterior. Medula levemente hiper celular com relação leuco-eritroblástica de 1:1. Série vermelha moderadamente hiper celular. Série leucocitária sem alterações. Série megacariocitária: megacariócitos abundantes no esfregaço.

Outros exames

Anticorpos antinucleares e antifosfolipides: negativos

HIV: negativo

HCV: negativo

Ferro sérico: 19 µg/dl

Ferritina: 10 µg/L

Saturação de Ferro = 10%

Coombs Direto: negativo

TTPA (razão) = 1,0

INR = 1,0

PDF e Dímeros D = negativos



CASO 9

História Clínica: paciente sexo masculino, 1 ano de idade, com história de dor, aumento de temperatura e edema em joelho esquerdo, acompanhados de dificuldade de deambulação, de início 12 horas após queda da própria altura. Mãe refere que criança apresenta quadro de hematomas e equimoses espontâneos ou horas após-trauma, desde o início da deambulação. Nega febre.

História familiar : tio materno que morrera quando adolescente por sangramento; pais e uma irmã sem história de sangramento.

Exame físico: confirma a história clínica, sem outras anormalidades.

Exames laboratoriais:

Tempo de sangramento: 5 minutos (VR: até 7 minutos)

Método de Ivy modificado

Contagem de plaquetas: 259.000/ μ l (VR: 150.000 – 450.000/ μ l)

Tempo de Tromboplastina Parcial Ativado: 83.3 seg (controle: 30.1 seg)

Relação TTPA paciente/controlado: 2.8 (VR: \leq 1,2)

Obs.: Realizada mistura PPP paciente + PPP controle: 34.5 seg (controle: 30.1 seg)

Relação TTPA paciente/controlado: 1,1 (VR: \leq 1,2)

Tempo de Protrombina: 13,8 seg (controle: 13.3 seg)

INR: 1.1 (VR: \leq 1,3)

Tempo de Trombina: 17.6 seg (controle: 16,1 seg)

Relação TT paciente/controlado: 1.0 (VR: \leq 1,2)

Fibrinogênio: 209 mg/dl (VR: 200-400 mg/dl)

Método Coagulométrico



CASO 10

Identificação: A.C.D., 62 anos, sexo masculino, natural e procedente de Santa Rosa de Viterbo-S.P., casado, mecânico.

Q.P: “Dor nas costas”

H.M.A: Paciente relatava um quadro de dorsalgia progressiva em pontada, há 6 meses, com irradiação para os ombros, que piorava com a movimentação e melhorava, parcialmente, com o repouso. Conjuntamente ao quadro álgico, relatava uma dispnéia progressiva, estando no momento da avaliação aos médios esforços, astenia e adinam=ia progressiva, e uma perda ponderal de aproximadamente 12 kg. Há 1 semana apresentou piora importante do quadro doloroso anterior associado ao aparecimento de uma dor torácica ventilatório-dependente em hemitórax esquerdo, sendo, então, encaminhado para a Unidade de Emergência (U.E.).

Negava sangramentos, febre, diarreia, vômitos, tosse, dores articulares, lesões de pele, disúria e polaciúria.

Relatava alteração do hábito intestinal com tendência à constipação nos últimos 3 meses. Relatava urina espumosa há 4 meses.

I.D.A: Interrogado sistematicamente, nega quaisquer outros sintomas além daqueles descritos na H.M.A.

Antecedentes pessoais: Diabético em uso de metiformina, dislipidêmico em uso de sinvastatina, ex-tabagista de 1,5 anos-maço, etilista social.

Antecedentes familiares: Nega doenças crônicas ou de incidência múltipla na família.

Exame físico:

Sinais vitais: Pulso: 92 bpm; PA: 160 x 100 mmHg; FR:16ipm, Temp.: 36°C.

Geral: bom estado geral, descorado (+++/4+), acianótico, anictérico, desidratado (+/4+)

Gânglios: Ausências de adenomegalias

Cavidade oral: Sem alterações

Tórax: Dor à palpação do gradil costal à esquerda. Murmúrio vesicular presente simétrico sem ruídos adventícios.

Precórdio: ritmo cardíaco regular em 2 tempos, com bulhas normofonéticas, sem sopros.

Abdome: normotenso, indolor à palpação, sem visceromegalias e sem massas palpáveis. Traube livre. Ruídos hidro-aéreos presentes.

Ostéo-muscular: Exacerbação da dor durante a palpação da transição tóraco-lombar e gradil costal esquerdo



Exames subsidiários:

Hemograma:

<u>Série vermelha</u>		<u>Série branca</u>		<u>Plaquetas</u>	
GV	2,31 X 10 ⁶ /μL	GB	5700/μL	Plaquetas	54000/μL
Hb	6,8 g/dL	Metamielócito	4%	Sem alterações morfológicas	
Ht	21,2 %	Mielócito	6%	Diminuídas por campo	
VCM	91,6 fL	Neut. Bastonete	10%		
HCM	29,6 pg	Neut. Segmentado	27%		
CHCM	32,3 g/dL	Linfócito	31%		
RDW	18,9	Monócito	20%		
Intenso rouleaux		Eosinófilo	2%		
		Sem alterações morfológicas			

Bioquímica:

Ur: 81 mg/dL, Cr: 1,9 mg/dL, Ca⁺⁺: 1,86mMol/L, Na: 14 mEq/L, K: 4,17mEq/L

Ca total: 12 mg/dL

LDH: 496 U/L

Ácido Úrico: 11,8 mg/dL

TGO: 32 U/L TGP: 29 U/L FA: 78 U/L BD/BI: 0,08/0,04 mg/dL Alb/Glob: 2,9/8,5

β₂-Microglobulina: 10852 ng/ml

Radiológico:

Rx de tórax: Tumoração em porção lateral de terço superior de hemitórax direito

Rx de coluna total: Osteopenia difusa. Fraturas tipo achatamento de corpos vertebrais na transição toraco-lombar

Rx de crânio, pelve e ossos longos: Múltiplas lesões líticas

T.C. de tórax: Lesão em hemitórax direito com densidade de partes moles, destruindo arcos costais

Eletroforese de proteínas: Alb: 3,26, α₁: 0,2 α₂: 0,78 β: 6,0 (Pico monoclonal) γ: 0,24

Dosagem de imunoglobulinas: IgG: 331g/dL; IgM: <17g/dL; IgA: 7090g/dL

Mielograma: M.O. obtida por punção aspirativa de CIPD, com fragmentos hipercelulares para a idade, com relação L:E 38:1.

Série vermelha: Hipocelular, com análise prejudicada pela baixa celularidade. Presença de intenso rouleaux eritrocitário.



Série branca: hipercelular, distribuída em promielócitos 1%, mielócitos 5%, metamielócitos 5%, bastonetes 5%, segmentados 18%, linfócitos 26%, eosinófilos 3%, plasmócitos 38%.

Série megacariocítica: megacariócitos presentes em número reduzido.

Biópsia de medula óssea:

Medula óssea hipercelular para a idade (100%), representada por infiltração difusa de plasmócitos atípicos. Não se visualizam células hematopoéticas na presente amostra.

Biópsia de lesão torácica:

Quadro histológico compatível com plasmocitoma.