

Cardona Álvarez, José; Vargas Viloria, Marlene; Perdomo Ayola, Sandra

Pitiose cutânea em equinos: uma revisão

Revista CES Medicina Veterinaria y Zootecnia, vol. 8, núm. 1, enero-junio, 2013, pp. 58-67

Universidad CES

Medellín, Colombia

Disponível em: <http://www.redalyc.org/articulo.oa?id=321428109005>



*Revista CES Medicina Veterinaria y Zootecnia,*

ISSN (Versão eletrônica): 1900-9607

[revistamvz@ces.edu.co](mailto:revistamvz@ces.edu.co)

Universidad CES

Colombia

## Equine Skin Pythiosis: a review<sup>✉</sup>

*Pitiose cutânea em equinos: uma revisão*

*Pythiosis cutânea equina: una revisión*

José Cardona Álvarez<sup>1\*</sup>, MVZ, Esp, MSc; Marlene Vargas Viloria<sup>2</sup>, MVZ, MSc, PhD;  
Sandra Perdomo Ayola<sup>3</sup>, MVZ.

\*Autor para correspondencia: Facultad de Medicina Veterinaria y Zootecnia, Universidad de Córdoba, AA 354, Montería, Colombia.  
Correo electrónico: cardonalvarez@hotmail.com

<sup>1</sup>Universidad de Córdoba, Departamento de Ciencias Pecuarias, Semillero de Estudios e Investigaciones en Medicina de Grande Animales, Profesor de Clínica de Grandes Animales y Medicina Especial en Equinos, Montería, Colombia.

<sup>2</sup>Universidad Federal de Viçosa, Departamento de Medicina Veterinaria, Docente de Patología, Viçosa, Brasil.

<sup>3</sup>Universidad de Córdoba, Departamento de Ciencias Pecuarias, Histotécnica Laboratorio de Patología, Estudiante de Maestría en Ciencias Veterinarias del Trópico, Montería, Colombia.

(Recibido: 25 de febrero, 2013; aceptado: 3 de mayo, 2013)

### Abstract

Equine cutaneous pythiosis is a skin disease of horses grazing on flooding areas of tropical and subtropical regions. It is caused by the Oomycete *Pythium insidiosum*. The lesions are characterized by a crater-shaped and granulomatous appearance with presence of pruritus, sinus tracts, bloody fibrinous secretions and caseous necrotic material excretions called “kunkers”. This review provides detailed and updated information about the disease, addressing the general concepts of its presentation, pathophysiological mechanisms, diagnostic and therapeutic methods frequently used.

### Key words

Horses, kunkers, *Pythium insidiosum*.

<sup>✉</sup>Para citar este artículo: Cardona Álvarez J, Vargas Viloria M, Perdomo Ayola S. Pitiose cutânea em equinos: uma revisão. Rev CES Med Zotec. 2013; Vol 8 (1): 58-67.

## Resumo

A Pitiose cutânea equina é uma doença da pele de equinos que pastam em áreas inundáveis de regiões tropicais e subtropicais. Esta doença é causada pelo oomiceto *Pythium insidiosum*. As lesões caracterizam-se por sua aparência granulomatosa e em forma de cratera, com presença de prurido, trajetos fistulosos, secreção fibrino-sanguinolenta e saída de material necrótico caseificado denominado “kunkers”. Esta revisão pretende recopilar informação detalhada e atualizada da doença, pelo qual se abordam os conceitos gerais de sua apresentação, os mecanismos fisiopatológicos e os métodos diagnósticos e terapêuticos mais utilizados.

## Palavras chave

Cavalos, kunkers, *Pythium insidiosum*.

## Resumen

La pythiosis cutánea equina es una enfermedad de la piel de equinos que pastan en zonas inundables de regiones tropicales y subtropicales. Esta enfermedad es causada por el Oomiceto *Pythium insidiosum*. Las lesiones se caracterizan por su apariencia granulomatosa y en forma de cráter, con presencia de prurito, trayectos fistulosos, secreción fibrino-sanguinolenta y salida de material necrótico caseificado denominados “kunkers”. En esta revisión se ofrece información detallada y actualizada sobre la enfermedad, abordando los conceptos generales de su presentación, sus mecanismos fisiopatológicos y los métodos diagnósticos y terapéuticos más utilizados.

## Palabras clave

Caballos, kunkers, *Pythium insidiosum*.

## Introdução

A pitiose cutânea equina é uma doença crônica, granulomatosa, pruriginosa e rapidamente progressiva, que ocorre em regiões com temperaturas que variam de clima temperado a quente, como na floresta tropical e subtropical<sup>34</sup>, bem como acontece na costa atlântica Colombiana, onde a pitiose é uma doença de alta incidência, favorecida pelas condições ambientais e inundações<sup>5</sup>. As pesquisas na espécie equina são de grande relevância, por ser um excelente modelo de estudo para os seres humanos<sup>44</sup>, doença relatada também em pessoas<sup>33,46</sup>, o que constitui um importante aporte à saúde pública, ajudando no mecanismo de tratamento e controle da doença em animais e humanos.

A pitiose afeta ao tecido cutâneo e subcutâneo, causada

pelo *Pythium insidiosum*, é conhecida na Colômbia como “espúndia equina”<sup>6</sup>, no Brasil como “ferida brava, mal dos pântanos e ferida de moda”<sup>37</sup> e em outras partes do mundo como “dermatite granular, sanguijuelas da Florida, fungo da costa do golfo, bursate e hifomicosis”<sup>47</sup>. Igualmente, a pitiose pertence a um complexo de doença piogranulomatosa, constituindo um grupo diverso de afecções fúngicas e pseudofúngicas de estreita semelhança anatomopatológica que afeta a pele ou tecido subcutâneo chamado zigomicose<sup>4</sup>.

Tomich *et al.*, (2010)<sup>42</sup>, relatam o potencial desta doença para gerar impacto econômico negativo o que acarreta prejuízos significativos para o agronegócio equino, uma vez que não existe droga antifúngica eficiente contra o *Pythium insidiosum*, causando a morte ou invalidez dos animais na grande maioria das ocorrências, já que os equinos são frequentemente acometidos por

lesões traumáticas. Segundo Santos *et al.*, (2011<sup>a</sup>)<sup>38</sup>, o processo de reparação das feridas causada pelo oomiceto é geralmente lento e complicado, o que resulta em perdas devido ao considerável número de animais que ficam impossibilitados de continuar sua função atlética, em decorrência de edemas perilesionais discretos, desenvolvimento de extenso tecido de granulação e claudicação, assim como ao custo do tratamento e prognóstico negativo da lesão, podendo causar acentuada caquexia e mortes entre três e sete meses após o início dos sinais.

Luís-León e Pérez (2011)<sup>14</sup> relatam que não há drogas eficazes antifúngicas contra o agente causador da pitiose eqüina, porque a membrana plasmática do *Pythium* não contém ergosterol, componente onde a maioria de drogas antifúngicas atua, embora, sempre surjam novas terapias com o objetivo de eliminar o agente (*P. insidiosum*), com o objetivo de melhorar a qualidade do tecido e promover a reparação tecidual. Apesar do uso de antifúngico como uma opção de tratamento, há poucos estudos relatando resultados favoráveis, sem provas convincentes da eficácia do tratamento em feridas cutâneas por pitiose, por isso é necessário a pesquisa de novos conhecimentos para o tratamento da doença, avaliando a resposta terapêutica, utilizando técnicas com alta especificidade e sensibilidade como a histopatologia e a imunistoquímica, que seguramente fornecerão valiosas informações ao respeito da angiogênese, fibroplasia e epitelização.

## Etiologia

O agente etiológico da pitiose é o *Pythium insidiosum*, um microorganismo classificado no Reino Stramenopila, Phylum Pseudofungi, Classe Oomycetes, Orden Pythiales, Família Pythiaceae e Género *Pythium*. De modo que os membros da classe Oomycetes são filogeneticamente distantes do reino dos fungos e mais próximos das algas<sup>14</sup>. Esta distância taxonômica é refletida na composição da parede e da membrana celular. Nesse sentido, a quitina que é o componente essencial da parede celular dos fungos, não está presente na parede celular dos Oomycetes, predominando nestes componentes como a celulose,  $\beta$ -glucanos e hidroxiprolina. Também, ao contrário dos fungos, na membrana celular dos Oomycetes falta o ergosterol esteróide, de modo que não responde à exposição com agentes antifúngicos que inibem ou se ligam ao composto<sup>46</sup>.

## Epidemiología

A distribuição geográfica é ampla. A pitiose tem sido relatada em vários países tropicais, subtropicais e temperados do mundo, principalmente Brasil, Venezuela, Colômbia, Estados Unidos da América, entre outros<sup>14,31</sup>. As condições ambientais são determinantes para o desenvolvimento do organismo em seu ecossistema. Para haver a produção de zoósporos são necessárias temperaturas entre 30 e 40 °C e o acúmulo de água em banhados e lagoas. A grande maioria dos casos de pitiose tem sido observada durante ou após a estação chuvosa<sup>40</sup> (Figura 1).



**Figura 1.** Animais pastando em pastagens alagadas, ambiente ótimo para a reprodução e sobrevivência de *P. insidiosum*.

Embora a doença tenha sido relatada em várias espécies como a canina<sup>25</sup>, bovina<sup>7,11,41</sup>, felina<sup>28</sup>, ovina<sup>23</sup>, aves migratórias<sup>27</sup> e humana<sup>16</sup>, é mais frequente na espécie eqüina, principalmente a forma cutânea<sup>9</sup>.

A pitiose cutânea eqüina tem sido diretamente relacionada com a atração de zoósporos de *Pythium insidiosum* aquáticos a lesões cutâneas, com posterior encistamento de zoósporos no novo habitat; as lesões são restringidas à pele e tecidos subcutâneos em cavalos, devido a que o zoósporo possui grande tropismo pelo sistema tegumentar de eqüinos e cabelo humano. Os zoósporos encistados secretam substância amorfa que permite sua aderência à pele e as plantas; quando fixados produzem filamentos



em forma de hifas que penetram na pele e nos tecidos adjacentes, no entanto, o organismo pode-se desenvolver ou invadir a genitália externa, pescoço, tronco, peito, linha média dorsal, trato intestinal, linfático, artérias, pulmão, traqueia, ossos, articulações e bainhas dos tendões<sup>3,21</sup>.

Cardona *et al.*, (2010, 2012<sup>a</sup>)<sup>5,6</sup>, afirmam que essas dificuldades afetam particularmente os ferimentos nos membros, boca e peito; isto pode ser relacionado às áreas de maior exposição ao fungo, provocando uma rápida e marcada resposta inflamatória na pele da região dos membros. Assim, Frey *et al.*, (2007)<sup>9</sup>, relatam que não existe predisposição por raça, sexo, idade ou necessidade da existência de solução de continuidade (porta de entrada) para a infecção e consequente desenvolvimento da enfermidade, devido que as hifas do *Pythium insidiosum* não exercem suficiente pressão para penetrar na pele, porém ocorre redução na resistência da epiderme por ação de proteínas secretadas pelo fungo zoospórico, assim a transmissão homem – animal ou de animal – animal não precisa de predisposição ou solução de continuidade, não havendo relatos de transmissão direta entre animais nem entre animais e homens.

## Fisiopatologia

Apesar do progresso nos estudos sobre a doença e imunoterapia, é importante ressaltar que ainda não há um completo conhecimento dos mecanismos envolvidos na infecção por *P. insidiosum*, sendo as explicações para os mecanismos de infecção e recuperação baseados em hipóteses<sup>38</sup>.

Os zoósporos livres na água movimentam-se até encontrar outra planta (ou animal), onde se encistam e emitem o tubo germinativo, dando origem a um novo micélio e completando seu ciclo. Análises *in vitro* demonstraram a atração dos zoósporos por pêlos, tecidos animal e tecido vegetal, sendo a quimiotaxia atribuída a algumas substâncias presentes nesses tecidos. Uma substância amorfa é liberada pelo zoósporo após o seu encistamento, a qual provavelmente é produzida em resposta ao fator quimiotáxico do hospedeiro; essa substância agiria como um adesivo para ligar o zoósporo à superfície do hospedeiro e permitir a formação de tubo germinativo, essas observações sustentaram a teoria de infecção, sugerindo que os equinos em contato

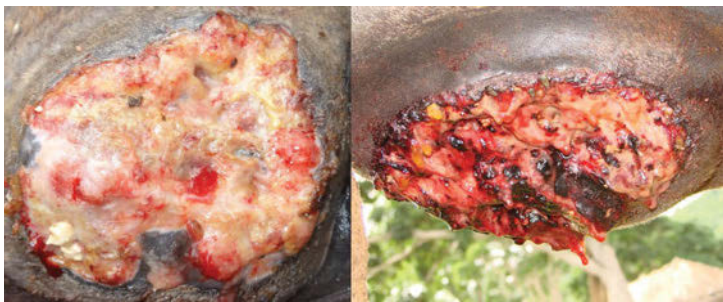com águas contaminadas poderiam atrair os zoósporos, os quais germinariam a partir de uma pequena lesão cutânea necessitando então, a existência de solução de continuidade (porta de entrada) para a infecção e consequente desenvolvimento da enfermidade, devido a que as hifas do *P. insidiosum* não exercem suficiente pressão para penetrar na pele, porém ocorre redução na resistência desta por ação de proteinases secretadas pelo fungo zoospórico. Também existe a possibilidade de penetração dos zoósporos através dos folículos pilosos, baseados na detecção de hifas no interior destes em bovinos infectados naturalmente, e pelo fato do quimiotaxismo ser mais ativos na região localizada dentro do folículo piloso, o que pode questionar a necessidade de lesão na pele para que ocorra a germinação dos zoósporos<sup>19</sup>.

Os zoósporos móveis do oomiceto aquático *P. insidiosum* contam o hospedeiro através de uma ferida aberta. Após o contato forma-se um tubo germinativo que mecanicamente penetra os tecidos onde as hifas do agente produzem exo-antígenos (exo-Ags) que são apresentados às células apresentadoras de antígenos (APCs). As APCs secretam interleucina 4 (IL-4) que direciona os linfócitos T helper naíve (Th0) em T helper 2 (Th2); estes produzem mais IL-4 e IL-5 e, a constante produção de exo-Ags faz com que a resposta imune trave de algum modo o Th2.

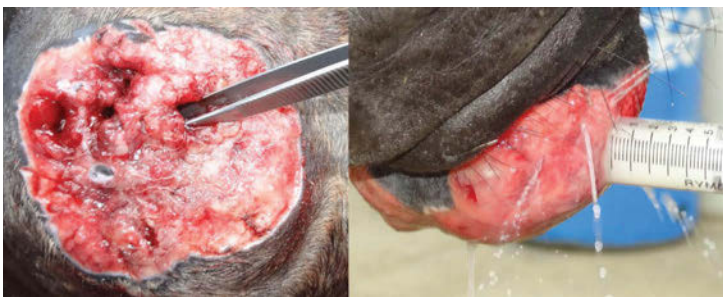Os números elevadíssimos de eosinófilos desgranulados (reação de Splendore-Hoeppli: SH) e mastócitos ao redor das hifas de *P. insidiosum* são os principais responsáveis pelo dano tecidual extenso e rápido encontrado na pitiose. Sugere-se que a produção de SH e a secreção de exo-Ags são estratégias evolutivas desenvolvidas por *P. insidiosum* para assegurar sua proliferação em um tecido hospedeiro, sendo a hipótese suportada pelo fato de que hifas viáveis do microorganismo têm sido encontradas somente dentro da reação eosinofílica (*kunkers*) em equinos, indicando que o agente pode usar a reação de SH e os *kunkers* para sua sobrevivência como mecanismo de defesa<sup>18,20</sup>. Com base nesses dados foi constatado que a imunidade humoral em hospedeiros infectados com pitiose desembocava apenas precipitação e aglutinação de anti-*P. insidiosum* relacionada com uma resposta imune T helper 2 (Th2). A observação de que altos níveis de interferon-gama (IFN- $\gamma$ ) e a interleucina 2 (IL-2) (indicadores de imunidade mediada por células Th1) e diminuição de células Th2 mediadas por interleucinas estão presentes em pacientes curados, suportando esta ideia<sup>10</sup>.

## Sinais clínicos

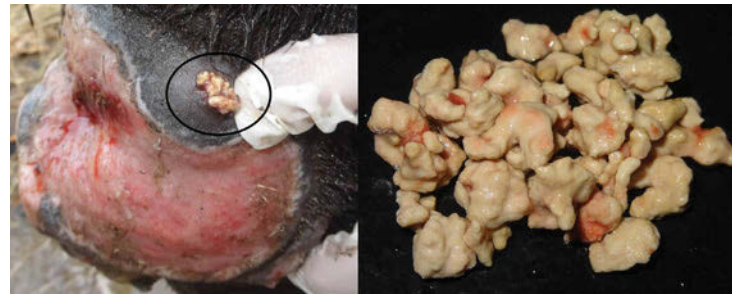A lesão se caracteriza pela formação de graves ulcerações granulomatosas e granulocíticas sobressalentes com bordas irregulares e em forma de cratera. O tamanho das lesões depende do local e tempo de evolução da infecção e podem ter de 12 a 15 cm ou até 50 cm de diâmetro (Figura 2), com presença de trajetos fistulosos formados pelo Oomiceto em seu processo invasivo no tecido granular (Figura 3). Após a lesão, as células mortas se comportam como corpo estranho, desencadeando uma resposta inflamatória do organismo com a finalidade de promover a sua fagocitose, permitindo o reparo do tecido afetado. Na pitiose o processo da regeneração e cicatrização ocorre na presença de massas necróticas e calcificações que se desprendem facilmente, de coloração branco-amarelada contendo hifas e infiltrado de eosinófilos, cujas dimensões variam de 2 a 10 mm de diâmetro chamado “*kunkers*” (Figura 4) que juntamente com a presença de prurido (Figura 5) e descarga de secreção fibrinosanguinolentas (Figura 6) são inequívocos sinais de pitiose<sup>4,5,6</sup>.



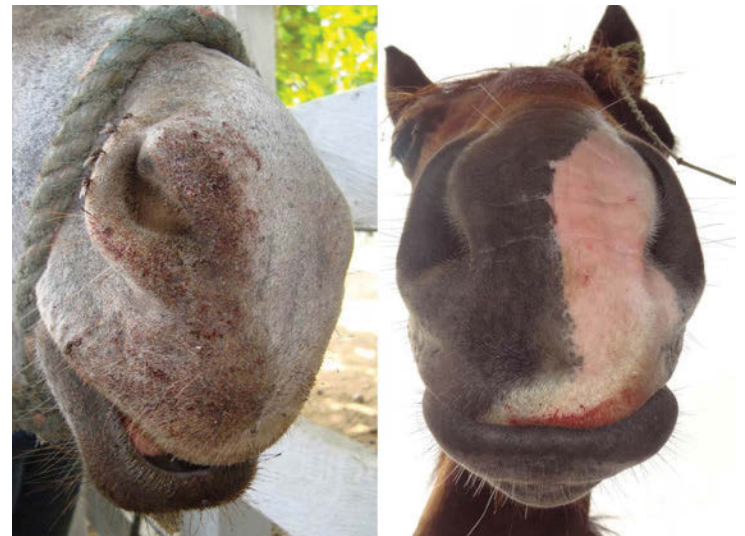
**Figura 2.** Ulcerações granulomatosas, sobressalentes e elevadas com bordas irregulares e em forma de cratera.



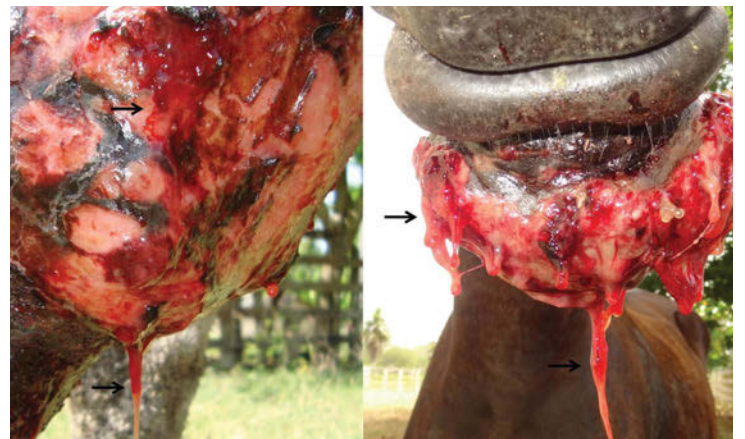
**Figura 3.** Fístulas formadas pelo oomiceto em seu processo invasivo no tecido granular.



**Figura 4.** “*Kunkers*”: massas necróticas e calcificações que se desprendem facilmente com coloração branco-amarelada.



**Figura 5.** Boca suja de sangue após coçar a lesão, indicando a presença de prurido.



**Figura 6.** Secreção fibrinosanguinolenta da lesão granulomatosa.



## Diagnóstico

O diagnóstico é realizado pelas características clínico-epidemiológicas da lesão macroscópica e o histórico do caso, sendo confirmado mediante o estudo histológico da lesão e pelo isolamento do microrganismo em meio de cultivo. As lesões cutâneas têm três sinais característicos como a presença de “*kunkers*”, secreções fibrinosanguinolentas e a presença de tratos sinusais. Os animais ainda podem apresentar prurido intenso, geralmente acompanhado de automutilação e claudicação quando as lesões estão localizadas nos membros<sup>45</sup>.

O exame direto de tecido, a técnica com hidróxido de potássio a 10% e tinta Parker irá exibir as hifas hialina, espessas, ligeiramente septadas e ramificadas; mostrando algumas vezes, vesículas lipídicas no citoplasma, algumas delas se destacando na periferia rodeada de escalas dando a aparência de uma coroa radiada formando o fenômeno Splendore-Hoepli<sup>26</sup>.

Na histopatologia as amostras são fixadas em formol a 10%, processadas rotineiramente para exame histopatológico na qual são incluídas em parafina, cortadas a 5µm de espessura e coradas pela hematoxilina-eosina (HE) e coloração de Prata Metenamina de Grocott (GMS). Na coloração de HE, pode-se estabelecer a marcada infiltração inflamatória piogranulomatosa com intensa infiltração de eosinófilos polimorfonucleares, seguido por macrófagos e neutrófilos em menor proporção com distribuição difusa, presença de massa necrótica multifocal e do fenômeno Splendore Hoepli, o que corresponde a uma dermatite granulomatosa eosinofílica difusa multifocal. Na coloração de GMS, são visíveis estruturas ramificadas, ocasionalmente septadas, de cor marrom escuro, com paredes lisas e paralelas, de tamanho entre 2,6 - 6,4 µm que, algumas vezes formam ângulos de 90°<sup>17</sup>.

Atualmente, métodos como a imunistoquímica, ELISA ou PCR, podem auxiliar no diagnóstico precoce e correto da pitiose cutânea<sup>29</sup>. O diagnóstico imunológico, pela técnica de ensaio imunoenzimático indireto (ELISA), possibilita a detecção de infecções precoces ou ainda subclínicas, a técnica de ELISA detecta anticorpos específicos com alto grau de sensibilidade e especificidade, sendo de execução relativamente fácil e rápida para o diagnóstico da pitiose em equinos<sup>39</sup>.

A imunistoquímica apresenta uma alta especificidade no diagnóstico de infecção pelo *P. Insidiosum* em tecidos fixados em formalina a 10% quando o material submetido não pode ser mais utilizado para cultivo. Para o diagnóstico é utilizado o método streptavidina-biotina peroxidase marcada (LSAB) com anticorpo primário policlonal anti-*Pythium insidiosum* na diluição de 1:1000 em tampão fosfato salino (Phosphate Buffered Saline: PBS) e incubados em estufa a 37 °C durante uma hora, utilizando o cromógeno vermelho VECTOR® NovaREDD™. Os controles são confirmados com a identificação do agente na lesão através de marcação das estruturas semelhantes a hifas esparsamente septadas com anticorpo anti-*Pythium insidiosum*<sup>3,22,43</sup>. A probabilidade de falso positivo na imunistoquímica é pequena, uma vez que as hifas de *P. insidiosum* apresentam moléculas antigênicas com epítomos específicos do Reino Chromista, que não são encontrados nas hifas dos fungos zigomicetos<sup>30</sup>.

O diagnóstico diferencial inclui habronemíase (ferida do verão), sarcóide equino, tecido de granulação exuberante e granulomas fúngicos e bacterianos, assim como as infecções secundárias são frequentemente observadas e representam uma dificuldade adicional para o isolamento do agente e tratamento da doença<sup>2,15</sup>.

## Tratamento

Vários tratamentos têm sido instituídos utilizando métodos químicos (antifúngicos), cirúrgicos e imunoterápicos, sendo o sucesso do tratamento influenciado pelo tamanho da lesão, local e duração das lesões, assim como a idade, o estado nutricional e fisiológico do animal. Os fungos verdadeiros possuem quitina em sua parede, enquanto o *Pythium* contém celulose e  $\beta$ -glucanos. A membrana plasmática não contém esteróides, como o ergosterol, que é o componente-alvo de ação da maioria das drogas antifúngicas. Devido a essas características, as drogas antifúngicas tradicionais são ineficientes contra o *P. insidiosum*<sup>2</sup>.

No tratamento químico as drogas antifúngicas sistêmicas não são particularmente eficazes na terapia destas doenças, porém as drogas mais utilizadas até o momento são: anfotericina B, cetoconazole, miconazole, fluconazole e itraconazole, além dos compostos iodínicos como iodeto de potássio e sódio a 10%. A anfotericina B sistêmica

combinada com anfotericina B tópica pode ser curativa em casos isolados; a anfotericina B é administrada na dose de 0,3 mg/kg em glicose 5% IV diariamente até a dose total de 350 mg/kg. Essa dose é então administrada em dias alterados até curar o animal. Além disso, as lesões são tratadas topicamente com compressas de gazes embebidas em soluções anfotericina B e dimetilsulfóxido (DMSO), que objetiva aumentar a penetração da droga no local, sendo 50 mg de anfotericina em 10 ml de água estéril e 10 ml de DMSO<sup>4</sup>.

Os resultados obtidos com as drogas antifúngicas são controvertidos, e até então, nenhuma das terapias antifúngicas propostas para a pitiose (sistêmica ou cutânea) apresentaram resultados satisfatórios. Entre as drogas testadas destacam-se a anfotericina B, iodeto de sódio e de potássio, flucitosina, cetoconazole<sup>12</sup>. As últimas drogas testadas foram o voriconazol, itraconazol e terbinafina, assim como a caspofungina, terbinafina e outros azoles<sup>8,24</sup>, igualmente, relata-se o uso de antibióticos sistêmicos como os macrolídeos e tetraciclina<sup>13</sup> e ainda o desenvolvimento da imunoterapia no tratamento de pitiose em equinos<sup>36,38</sup>, que tem gerado resultados de diferentes graus de recuperação, mas em nenhum dos casos tem se visto o reparo da ferida, sendo necessária algumas vezes a intervenção cirúrgica ou a eutanásia<sup>21</sup>.

A intervenção cirúrgica requer a remoção de toda a área afetada, com margem de segurança para evitar as recorrências, porém isto é dificultado pelas estruturas anatômicas envolvidas, principalmente os membros. Rodrigues e Luvizotto (2000)<sup>32</sup> demonstraram que a associação da excisão cirúrgica abrangente à administração por via oral de iodeto de potássio na dose de 67 mg/kg de massa corporal, por período de tempo mínimo de 30 dias, foi capaz de curar vários animais severamente acometidos, ausente de recorrências da lesão ou qualquer tipo de efeito colateral. Para Santuario et al. (2006<sup>a</sup>)<sup>40</sup>, o tratamento das ficomicoses subcutâneas respondem eficientemente ao iodeto de potássio quando este é usado após a extirpação cirúrgica do granuloma, entretanto, resultados negativos também foram observados no tratamento com iodeto de potássio endovenoso, até mesmo quando associado à cirurgia. De acordo com Hubert e Grooters (2002)<sup>12</sup> a ressecção cirúrgica total do granuloma combinada com imunoterapia específica para *P. insidiosum* é o tratamento mais indicado para cura de pitiose clínica em equinos.

A imunoterapia surgiu como uma alternativa concreta para o controle da doença e tem apresentado resultados promissores, Santos et al., (2011<sup>d</sup>)<sup>35</sup>, expressam que, quando a imunoterapia é instituída no tratamento da pitiose tem resultado satisfatório; da mesma forma a partir da segunda aplicação, é notável a evolução satisfatória do quadro, ocorrendo o rasamento das bordas da lesão com relação à pele íntegra e a diminuição das secreções; todavia, Gaastra et al., (2010)<sup>10</sup>, recomenda a imunoterapia como uma alternativa importante para o tratamento da pitiose principalmente em equinos, e deve-se levar em consideração, que a cura provém da combinação de ações, como terapia cirúrgica, imunoterapia e administração de agentes antifúngicos e antimicrobianos.

As feridas são lesões causadas por forças externas, que na maioria dos casos se devem ao trauma acidental originado provavelmente pelo temperamento e o tipo de atividade do cavalo, no entanto, todas as feridas diferem em grau, mas são semelhantes em termos de natureza, sendo uma porta de entrada para vários agentes infecciosos, tais como agentes bacterianos que contaminam feridas, incluindo *E. coli*, *Pseudomonas spp.* e *Streptococcus spp.*, microrganismos mais frequentemente isolados<sup>1</sup>, mas também pode ser contaminada com outros microrganismos como o fungo *P. insidiosum*, que se adere a uma lesão pequena da pele e permite a formação de um tubo de germe quando os cavalos têm contato com água contaminada com zoósporos<sup>19</sup>.

## Conclusão

A pitiose é uma doença granulomatosa dos equinos causada pelo *Pythium insidiosum*, é apresentada como uma infecção natural e ocorre em regiões tropicais e subtropicais, principalmente nas inundações. Embora a infecção possa ocorrer em várias espécies, em equinos a doença possui maior ocorrência, com manifestações típicas, incluindo tecido de granulação, secreção sanguinolenta, fistulas, prurido e saída de kunkers, de modo que, a presença de tais sinais, podem ser considerados em conjunto como o diagnóstico clínico, sendo confirmado histopatologicamente com as colorações HE e Grocott. É importante considerar que não existe um tratamento eficaz para a doença, devido isto, torna-se uma questão importante para futuras pesquisas em dermatologia equina.



## Referências

1. Adams A, Santschi E, Mellencamp M. Antibacterial properties of a silver chloride-coated nylon wound dressing. *Vet. Surg* 1999; 28: 219-225.
2. Bandeira A, Santos J, Melo M, Andrade V, Dantas A, Araujo J. Pitiose equina no estado de sergipe, Brasil. *Ciênc. vet. trop.*, Recife-PE 2009; 12(1/2/3): 46 – 54.
3. Bezerra-Júnior P, Pedroso P, Pavarini S, Dalto A, Santurio J, Driemeier D. Equine intestinal pythiosis in Southern Brazil. *Arq. Bras. Med. Vet. Zootec* 2010; 62 (2): 481-483.
4. Biava J, Ollhoff D, Gonçalves R, Biondo A. Zigomicose em equinos-revisão. *Rev. Acad. Curitiba* 2007; 5: 225-230.
5. Cardona J, Reza L, Vergara O. Pythiosis cutânea equina en córdoba, Colombia. Reporte de cinco casos. *Rev. Cient, FCV-LUZ* 2010; 20 (6): 590 – 594.
6. Cardona J, Vargas M, Perdomo S. Pythiosis cutanea equina en el departamento de Sucre, Colombia. *REDVET* 2012<sup>a</sup>; 13 (11): 1-7.
7. Cardona J, Vargas M, Perdomo S.. Frequency of presentation of bovine cutaneous pythiosis (*pythium insidiosum*) in three cattle farms in Cordoba, Colombia. *Rev. Ces. Med. Vet. Zootec* 2012<sup>b</sup>; 7(2): 47-54.
8. Cavalheiro A, Maboni G, Azevedo M; Argenta J, Pereira D, Spader T, Alves S, Santurio J. In vitro Activity of Terbinafine Combined with Caspofungin and Azoles against *Pythium insidiosum*. *Antimicrobial Agents and Chemotherapy* 2009; 53 (5): 2136 – 2138.
9. Frey F, Velho J, Lins L, Nogueira C, Santurio J. Pitiose equina na região sul do Brasil. *Rev. Port. Cienc. Vet* 2007; 102: 107 – 111.
10. Gaastra W, Lipman L, De Cock A, Exel T, Pegge R, Scheurwater J, Vilela R, Mendoza L. *Pythium insidiosum*: An overview. *Veterinary Microbiol* 2010; 146: 1-16.
11. Grecco F, Schild A, Quevedo P, Assis-Brasil N, Kommers G, Marcolongo-Pereira C, Soares M. Pitiose cutânea em bovinos na região Sul do Rio Grande do Sul. *Pesq. Vet. Bras* 2009; 29(11): 938 – 942.
12. Hubert J, Grooters A. Treatment of Equine Pythiosis. *Equine Compendium* 2002; 812 – 815.
13. Loreto E, Nunes-Mario D, Denardi L, Alves S, Santurio J. In Vitro Susceptibility of *Pythium insidiosum* to Macrolides and Tetracycline Antibiotics. *Antimicrobial Agents and Chemotherapy* 2011; 55(7): 3588–3590.
14. Luis-León J, Pérez R. Pythiosis: Una patología emergente en Venezuela. *Salus online* 2011; 15(1): 79 – 94.
15. Maciel I, Silveira J, Maia C, Sousa M, Oliveira N, Duarte E. Pitiose fatal em equino tratado inicialmente para habronemose cutânea. *Acta Scientiae Veterinariae* 2008; 36(3): 293-297.
16. Marques S, Bagagli E, Bosco S, Camargo R, Marques M. *Pythium insidiosum*: relato do primeiro caso de infecção humana no Brasil. *Anal. Bras. Dermatol* 2006; 81(5): 483-485.
17. Márquez A, Sala Y, Canelón J, Perazzo Y, Colmenárez V. Descripción anatomopatológica de pitiosis cutânea en equinos. *Rev. Fac. Cs. Vets. UCV* 2010; 51(1): 37 – 42.
18. Martins T. Morfologia comparada da pitiose em cavalos, cães e bovinos 2010. Tese-Pós-graduação em Medicina Veterinária, Universidade Federal de Santa Maria.
19. Mendoza L, Hernandez F, Ajello L. Life cycle of the human and animal oomycete pathogen *Pythium insidiosum*. *J. Clin. Microbiol* 1993; 31: 2967-2973.
20. Mendoza L, Newton J. Immunology and immunotherapy of the infections caused by *Pythium insidiosum*. *Medical Mycology* 2005; 43: 477 – 486.
21. Mosbah E, Karrouf G, Younis E, Saad H, Ahdy A, Zaghoul A. Diagnosis and Surgical Management of Pythiosis in Draft Horses: Report of 33 Cases in Egypt. *J. Equine Vet. Sc.* 2012; 32(3): 164 – 169.

22. Pedroso P, Bezerra-Júnior P, Pescador C, Dalto A, Costa G, Pereira D, Santurio J. Diagnóstico imunistoquímico de pitiose cutânea em equinos. Act. Sci. Vet 2009<sup>b</sup>; 37(1): 49-52.
23. Pedroso P, Raymundo D, Bezerra P, Oliveira E, Sonne L, Dalto A, Driemeier D. Rinite micótica rinofaríngea em um ovino Texel no Rio Grande do Sul. Act. Sci. Vet 2009a; 37(2): 181-185.
24. Pereira D, Santurio J, Alves S, Argenta J, Potter L, Spanamberg A, Ferreiro L. Caspofungin *in vitro* and *in vivo* activity against Brazilian *Pythium insidiosum* strains isolated from animals. J. Antimicrob. Chemother 2007; 60: 1168–1171.
25. Pereira D, Schild A, Motta M, Figuera R, Sallis E, Marcolongo-Pereira C. Cutaneous and gastrointestinal pythiosis in a dog in Brazil. Vet Res Commun 2010; 34: 301–306.
26. Pérez R, Luis-León J, Vivas J, Mendoza L. Epizootic cutaneous pythiosis in beef calves. Vet Microbiol 2005; 109: 121-128.
27. Pesavento P, Barr B, Riggs S, Eigenheer A, Pamma R, Walker R. Cutaneous pythiosis in a nestling white-faced ibis. Vet. Pathol 2008; 45: 538 – 541.
28. Rakich P, Grooters A, Tang K. Gastrointestinal pythiosis in two cats. J. Vet. Diagn. Invest 2005; 17: 262 – 269.
29. Reis-Jr J, Carvalho E, Nogueira R, Lemos L, Mendoza L. Disseminated pythiosis in three horses. Vet. Microbiol, Lavras 2003; 96: 289-295.
30. Reis-Jr J, Nogueira R. Estudo anatomopatológico e imunistoquímico da pitiose em equinos naturalmente infectados. Arq. Bras. Med. Vet. Zootec 2002; 54: 358-365.
31. Rivierre Ch, Laprie C, Guiard-Marigny O, Bergeaud P, Berthelemy M, Guillot J. Pythiosis in Africa. Emerg Infect Dis 2005; 11(3): 479-481.
32. Rodrigues C, Luvizotto M. Zigomicose e pitiose cutânea em equinos: diagnóstico e tratamento. Rev. Ed. Contin. CRMV-SP, São Paulo 2000; 3(3): 3-11.
33. Salas I. Infecciones pseudofúngicas en humanos. Revista del Colegio de Microbiólogos y Químicos Clínicos de Costa Rica 2009; 15(3): 16 – 18.
34. Sallis E, Pereira D, Raffi M. Pitiose cutânea em equinos: 14 casos. Ciên. Rural 2003; 33: 899-903.
35. Santos C, Juliano R, Santuario J, Marques L. Eficácia da imunoterapia no tratamento de pitiose facial em equino. Act. Sci. Vet 2011<sup>d</sup>; 39(1): 955-959.
36. Santos C, Marques L, Zanette R, Jesus F, Santurio J. Does Immunotherapy Protect Equines from Reinfection by the Oomycete *Pythium insidiosum*?. Clinic. Vacc. Immunol 2011<sup>c</sup>; 18(8): 1397–1399.
37. Santos C, Santuario J, Colodel E, Juliano R, Silva J, Marques L. Contribucao ao estudo da pitiose cutânea equina em equideos do pantanal norte, Brasil. ARS Vet 2011<sup>b</sup>; 27(3): 134 – 140.
38. Santos C, Santurio J, Marques C. Pitiose em animais de produção no Pantanal Matogrossense. Pesq. Vet. Bras 2011<sup>a</sup>; 31(12): 1083-1089.
39. Santurio J, Leal A, Alves S, Lübeck I, Griebeler J, Copetti M. Teste de ELISA indireto para o diagnóstico sorológico de pitiose. Pesq. Vet. Bras 2006<sup>b</sup>; 26(1): 47-50.
40. Santurio J, Alves S, Pereira D, Argenta J. Pitiose: uma micose emergente. Act. Sci. Vet 2006<sup>a</sup>; 34(1): 1-14.
41. Silva T, Neto E, Medeiros J, Melo D, Dantas A. Pitiose cutânea em ruminantes. Vet. Zootec 2011; 18(4 Supl. 3): 871 – 874.
42. Tomich T, Moraes A, Juliano R, Pinto de Abreu U, Rachel R, Santurio J. Impacto Econômico Decorrente do Controle da Pitiose Equina Empregandose o Imunoterápico PITIUM-VAC. Corumbá, 2010. 5<sup>o</sup> Simposio sobre recursos naturais e socioeconômicos do pantanal. (Data de acesso em: 23 de Abril. 2012). Disponível em: <<http://www.alice.cnptia.embrapa.br/bitstream/doc/868725/1/sp17273.pdf>>.

43. Trost M, Gabriel A, Masuda E, Figuera R, Irigoyen L, Kommers G. Aspectos clínicos, morfológicos e imunoistoquímicos da pitiose gastrintestinal canina. *Pesq. Vet. Bras* 2009; 29(8): 673-679.
44. Van Schie H, Bakker E, Jonker A, van Weeren P. Ultrasonographic tissue characterization of equine superficial digital flexor tendons by means of gray level statistics. *Am. J. Vet. Res* 2000; 61(2): 210–219.
45. Vaz U, Maia F, Rocha N, Thomassian A. Pitiose nasal em equino. *Med. Vet. Recife* 2009; 3(4): 27-32.
46. Vicarivento N, Puzzi M, Alves M, Zappa V. Pitiose: uma micose emergente nos humanos. *Rev. Cient. Eletrôn. Med. Vet* 2008; 6(10). (Data de acesso em: 23 de abril. 2012). Disponível em: <<http://www.revista.inf.br/veterinaria10/revisao/edic-vi-n10-RL71.pdf>>.
47. White S. Equine Bacterial and Fungal Diseases: A Diagnostic and Therapeutic Update. *Clin Tech Equine Pract* 2005; 4: 302 – 310.