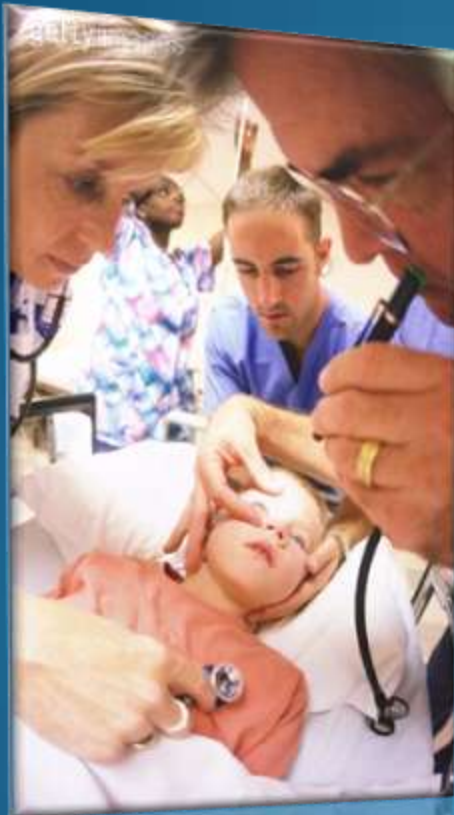

URGÊNCIAS EM ODONTOPEDIATRIA

Prof. Cassio J F Alencar

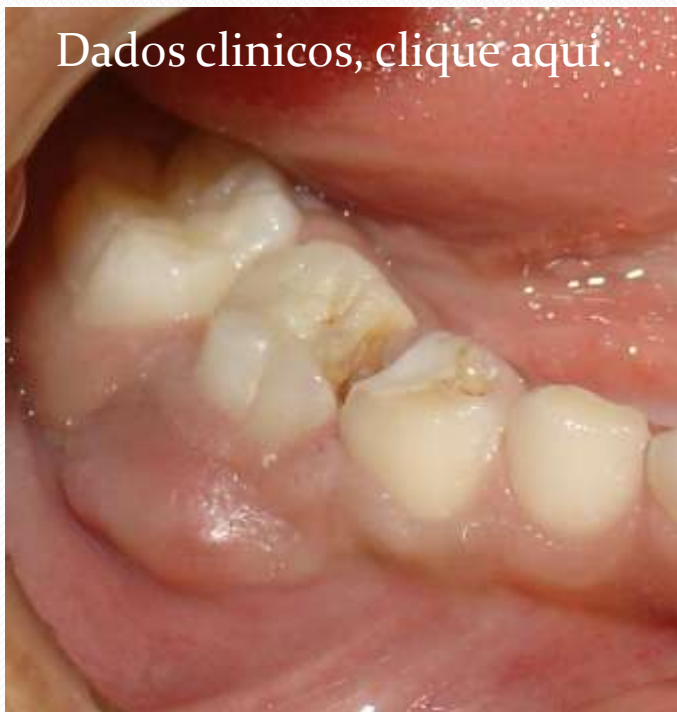Profa. Dra. Luciana Buttini

Profa. Dra. Ana Estela Haddad

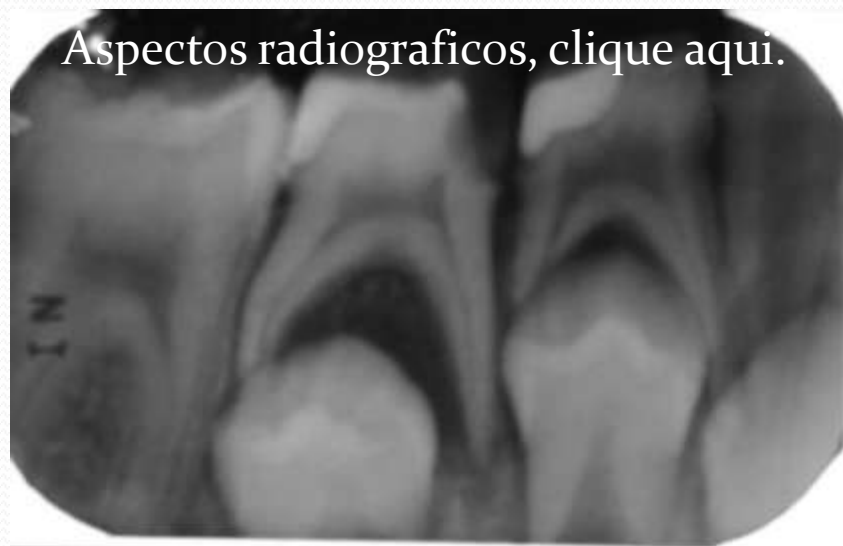
Prof. Dr. Marcelo Bönecker

Abscesso Dental Apical Agudo

Dados clinicos, clique aqui.



Aspectos radiograficos, clique aqui.

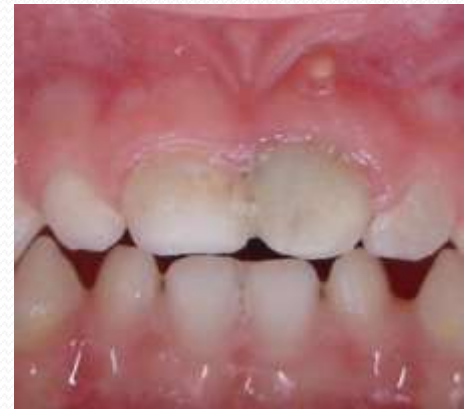
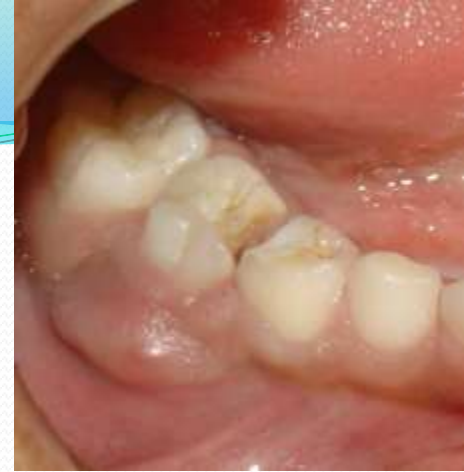
Abscesso é resultado de uma patologia endodôntica que progrediu e causou uma infecção nos tecidos perirradiculares. Trata-se de uma condição dental severa que necessita ser tratada rapidamente e eficientemente.

[TRATAMENTO](#) clique aqui.

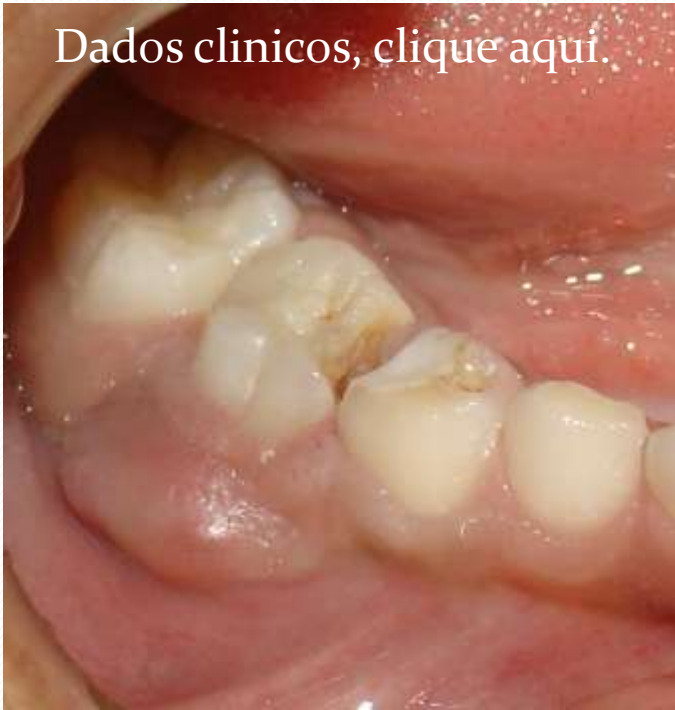Dados clínicos

- A dor é normalmente severa, constante e não provocada.
- Dente envolvido sensível ao toque, principalmente à mastigação.
- Extrusão e mobilidade dentária.
- Inchaço é comum.
- Febre e mal estar podem estar presentes.
- A infecção periapical pode causar defeitos de desenvolvimento ou hipoplasia de esmalte no sucessor permanente.
- Tecidos moles podem apresentar tumefação, abscesso ou fistula.

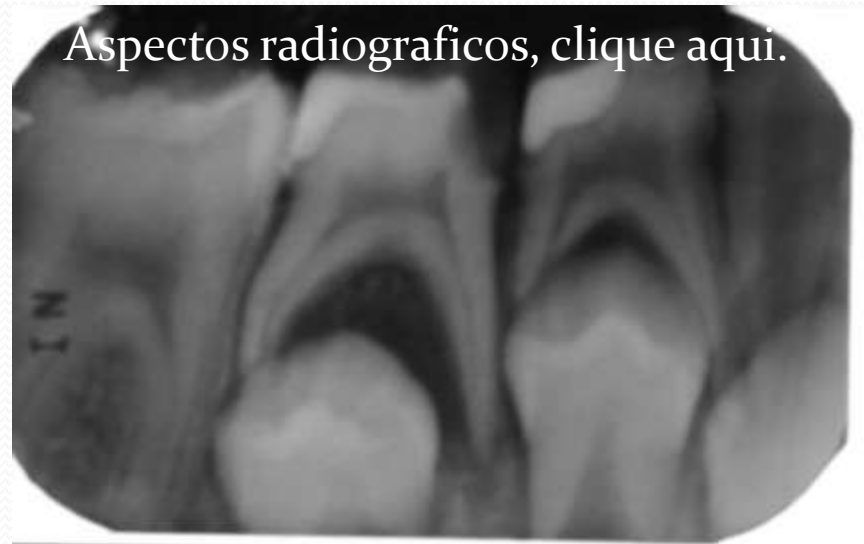


Abscesso Dental Apical Agudo

Dados clínicos, clique aqui.



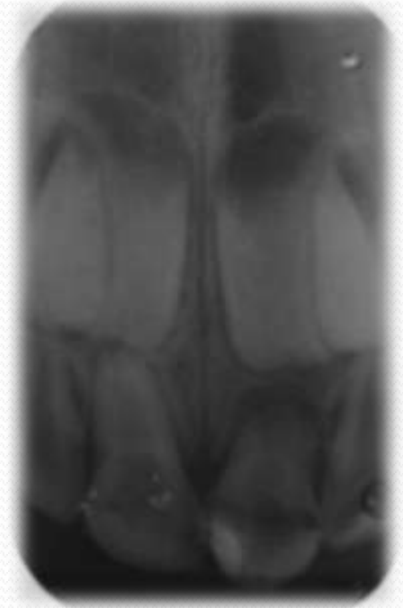
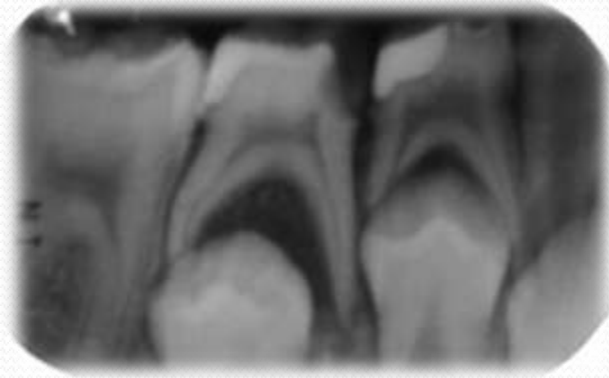
Aspectos radiográficos, clique aqui.



Abscesso é resultado de uma patologia endodôntica que progrediu e causou uma infecção nos tecidos perirradiculares. Trata-se de uma condição dental severa que necessita ser tratada rapidamente e eficientemente.

TRATAMENTO, clique aqui.

Aspectos radiograficos



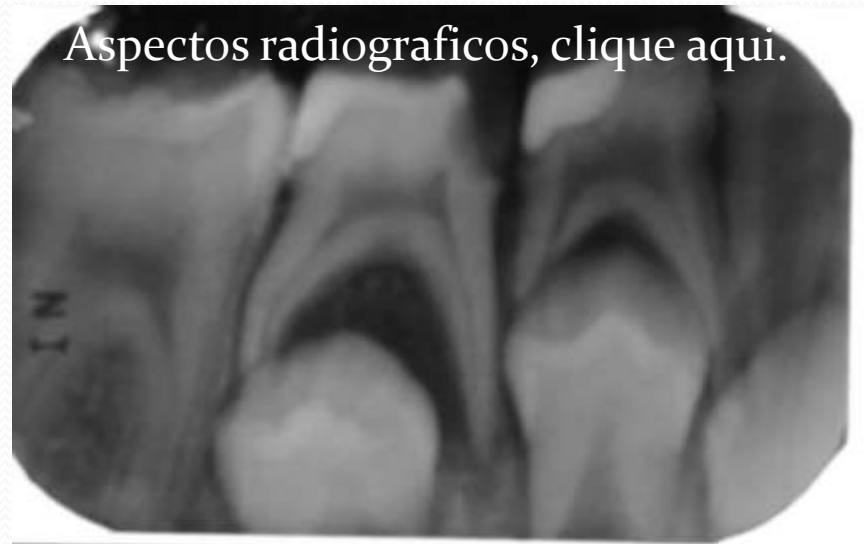
- Alterações nas estruturas de suporte.
- Nos estagios iniciais, a area perirradicular pode parecer normal.
- Normalmente a area no apice do dente mostra, no minimo, um alargamento do ligamento periodontal ou perda de lâmina dura.

Abscesso Dental Apical Agudo

Dados clínicos, clique aqui.



Aspectos radiográficos, clique aqui.

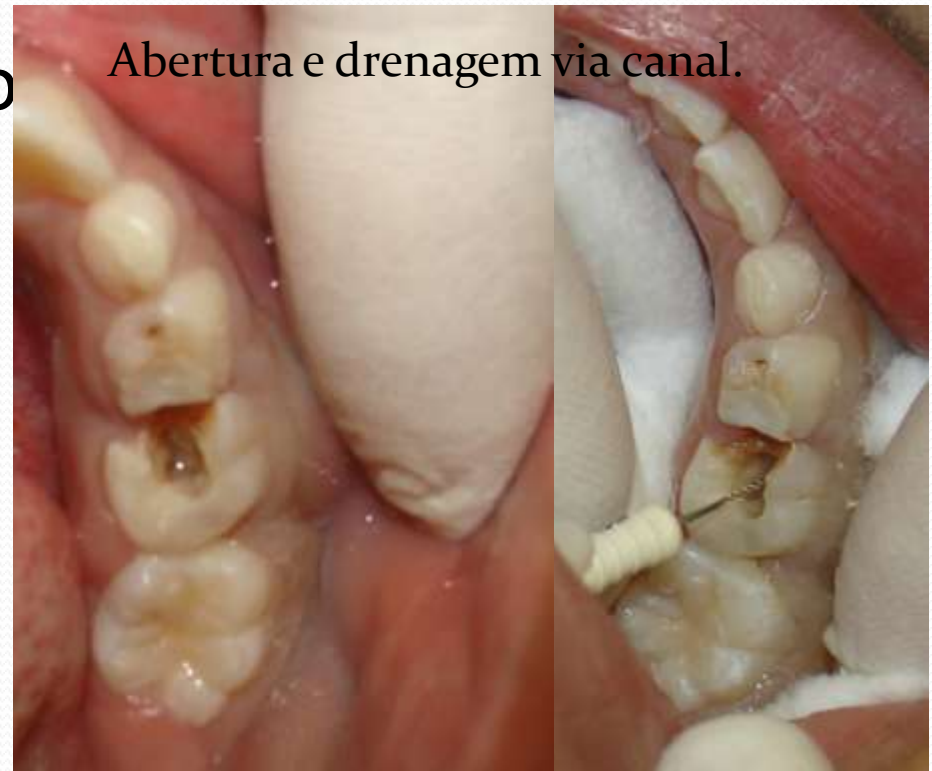

Abscesso é resultado de uma patologia endodôntica que progrediu e causou uma infecção nos tecidos perirradiculares. Trata-se de uma condição dental severa que necessita ser tratada rapidamente e eficientemente.

TRATAMENTO, clique aqui.

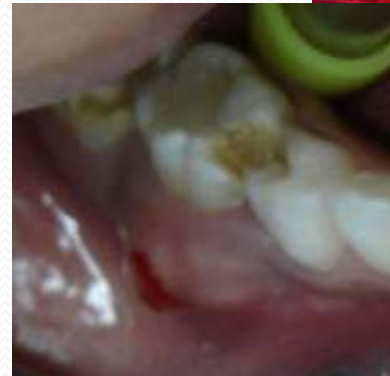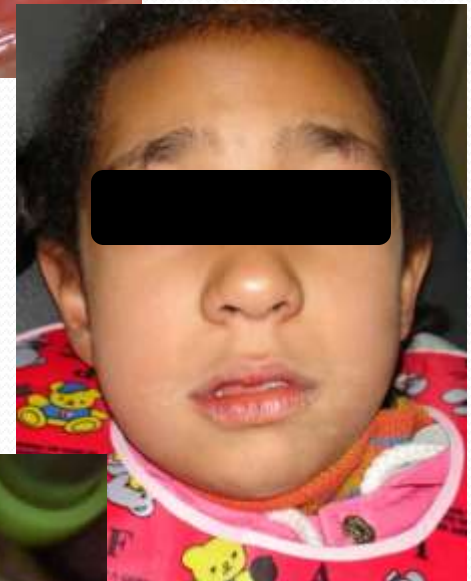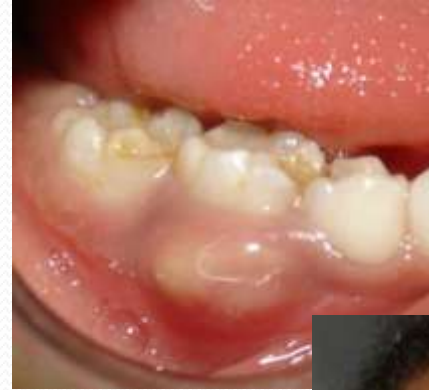TRATAMENTO

- Sem fistula na margem cervical: drenagem, pulpectomia e restauração do dente.
- Medicação analgesica.
- Não se recomenda o uso de antibiotico para abscessos apicais agudos localizados ou com fistula.



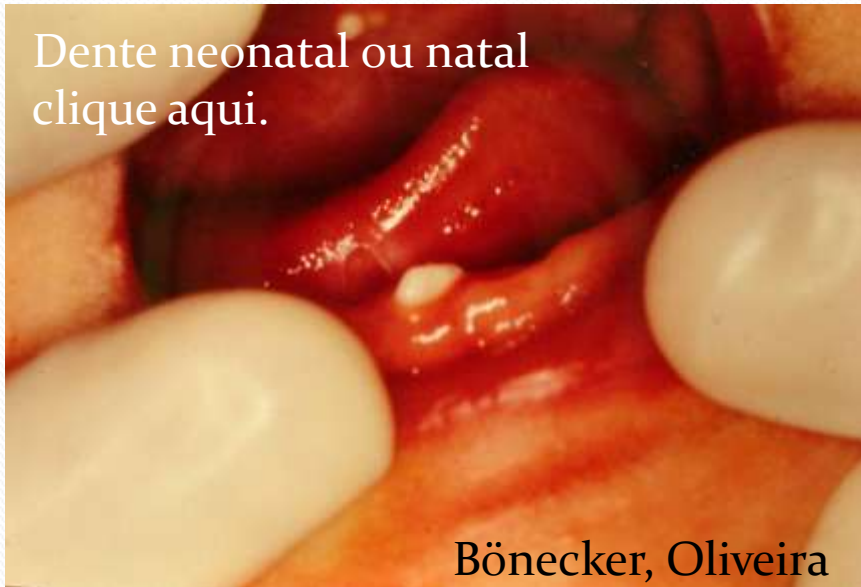TRATAMENTO

- Nos casos severos (celulite, linfadenite, trismo, febre, mal estar, etc.) prescrever antibióticos.
- Nestes casos, as drogas de escolha são as penicilinas (amoxicilina). Nas infecções mais graves indica-se as cefalosporinas ou clindamicinas.
- Administrar uma dose profilática antes da intervenção. A dose de manutenção deve ser por 7 dias.
- Nos casos de abscesso flutuante, incisionar e drenar.
- Fazer a pulpectomia em 2 sessões, se as condições sistêmicas e local do paciente não permitirem que seja realizada em uma sessão.



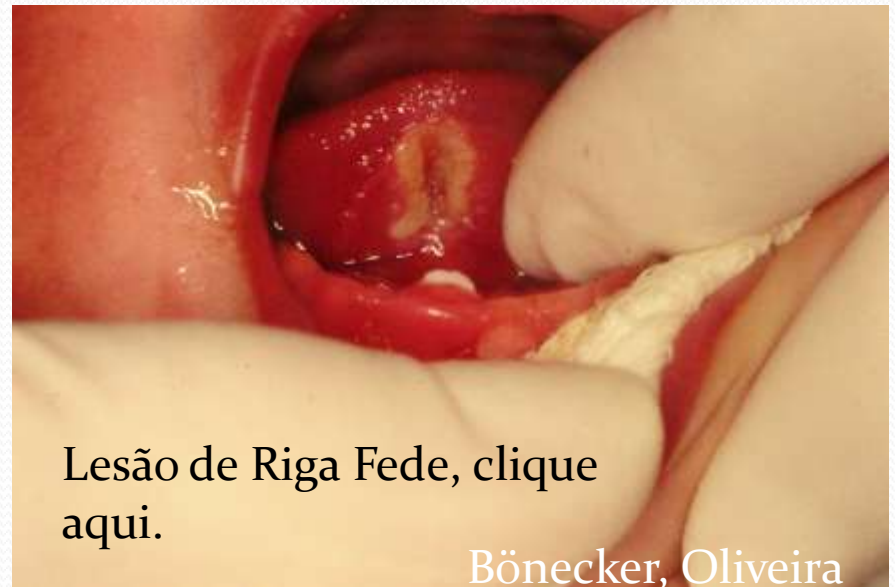Dente neonatal e úlcera de Riga Fede

Dente neonatal ou natal
clique aqui.



Bönecker, Oliveira

Lesão de Riga Fede, clique
aqui.



Bönecker, Oliveira

Dente natal e úlcera de Riga Fede

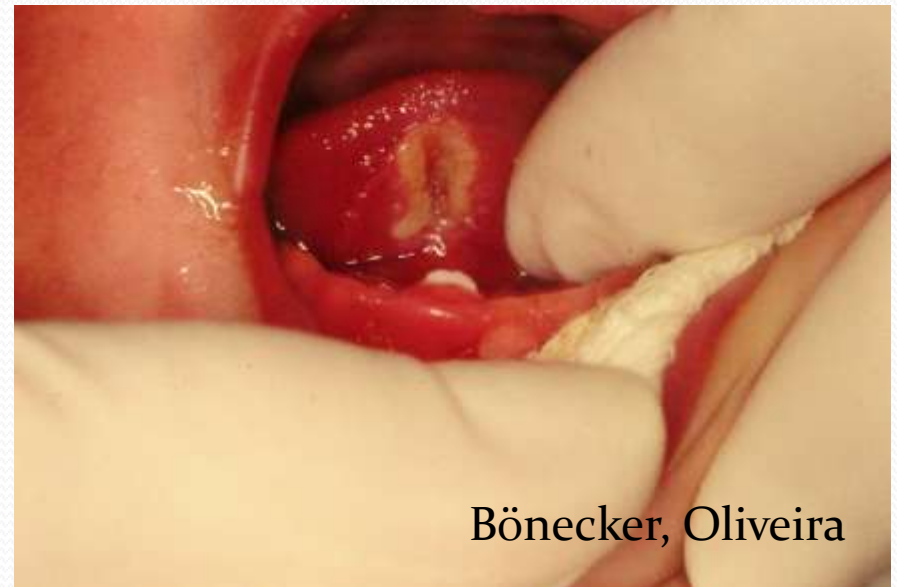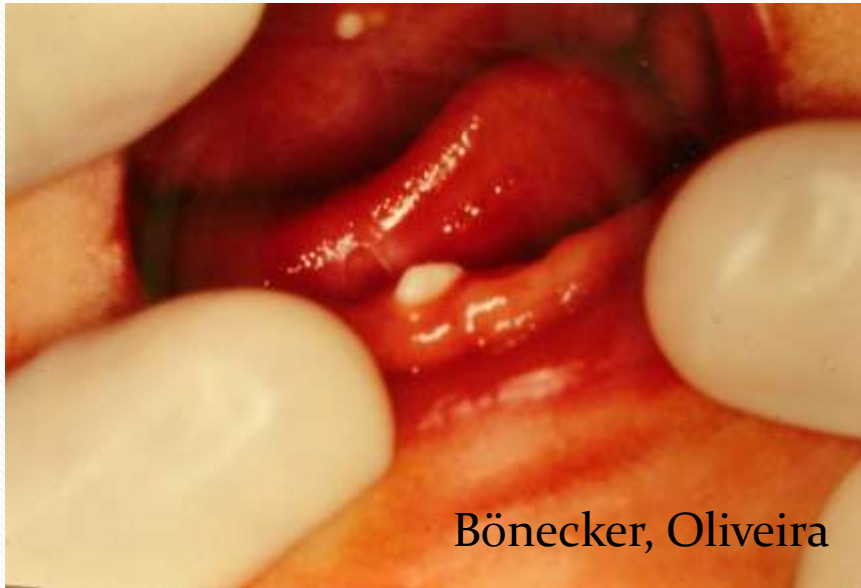Dentes neonatais: erupcionam no primeiro mês de vida. Estes dentes são mais frequentemente encontrados na mandíbula, na região anterior; Geralmente não apresentam formação radicular. Muitas vezes podem causar lesões de úlcera traumática no ventre da língua-Úlcera de Riga-Fedes.

Dente natal: são dentes presentes ao nascimento.

Podem ser da serie normal ou extranumerario. Diante disso, temos que fazer uma radiografia da região.

TRATAMENTO: Alisamento das bordas com tiras de lixa. Se a mobilidade do dente for excessiva, indica-se a exodontia.

Dente neonatal e úlcera de Riga Fede



Úlcera de Riga Fede

Ulceração que ocorre na porção central da ponta da língua (ventre). Causada pela presença de dentes natais ou neonatais.

TRATAMENTO:

V.A.S.A.

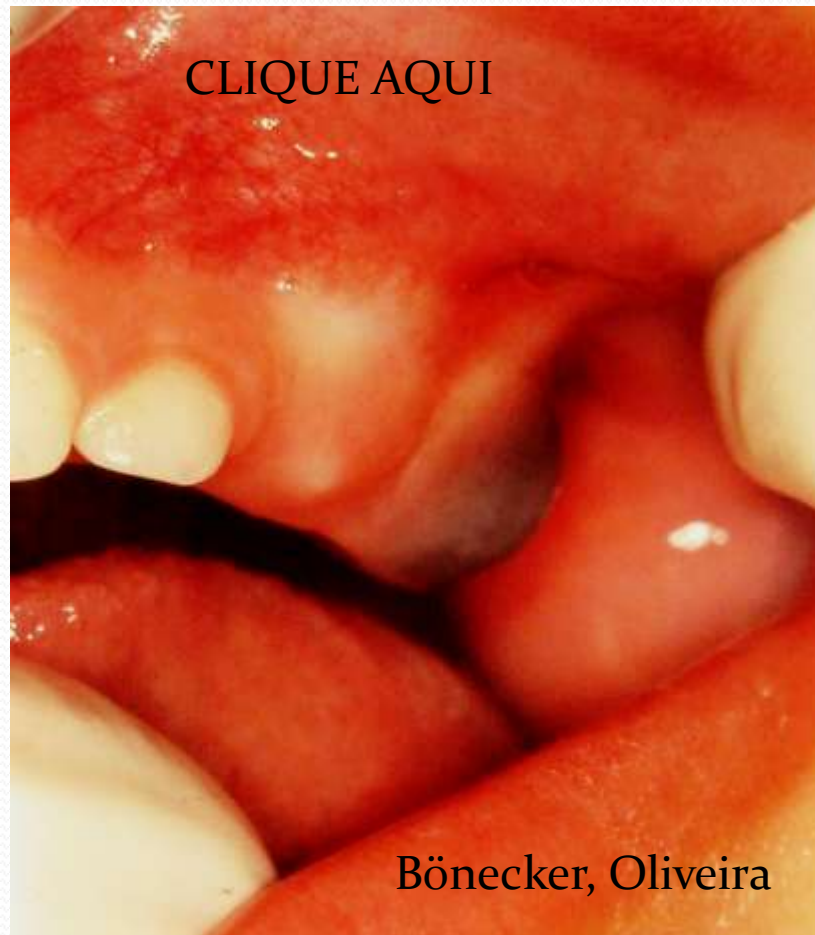
Violeta de Genciana 2% 3ml

Anestésina 1,5 ml

Sacarina 0,5 ml

Água destilada 25 ml

Hematoma ou cisto de erupção



Hematoma de erupção

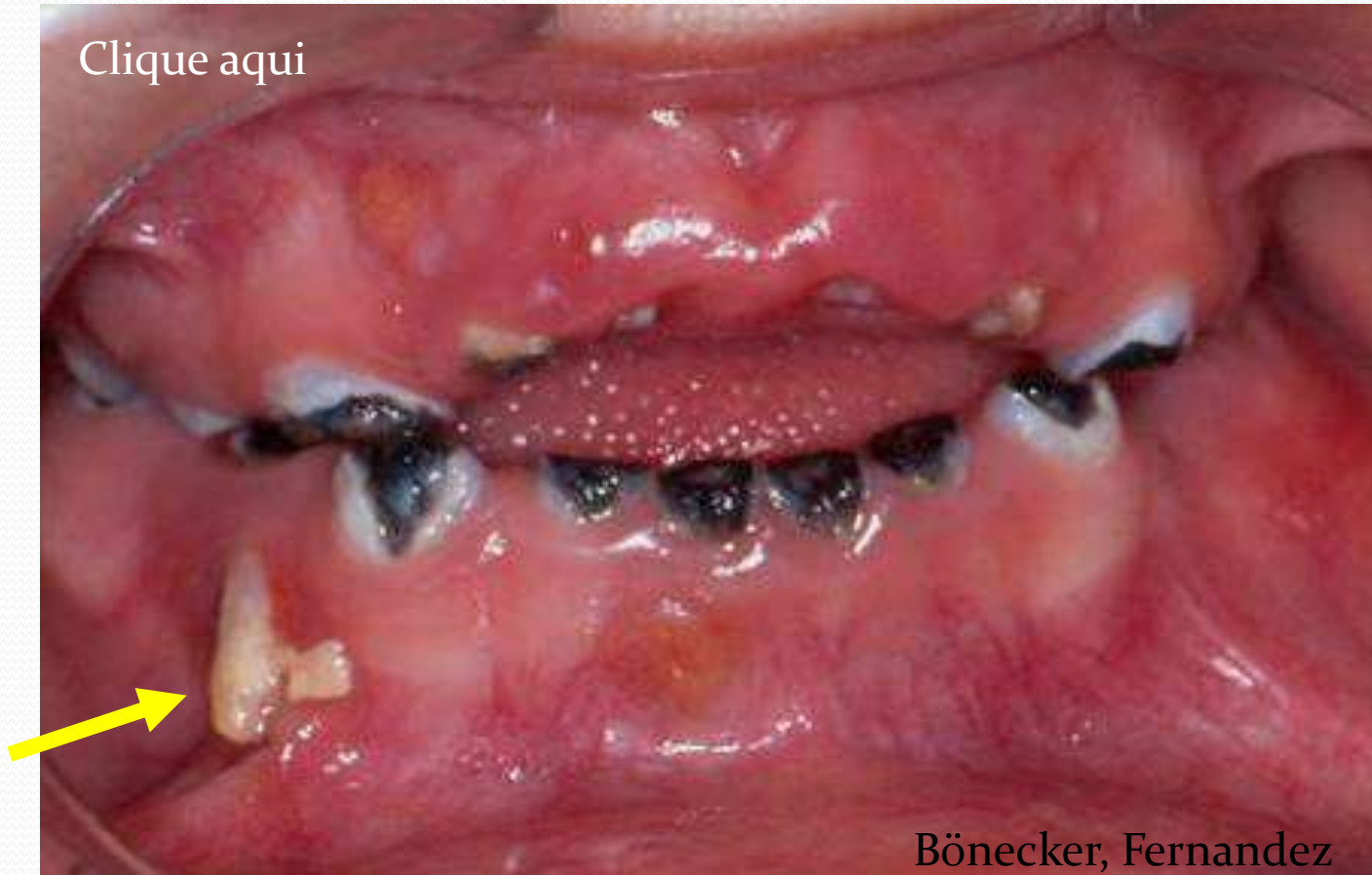
Pode ocorrer em ambas as dentições, frequentemente encontrado nas regiões de molares decíduos, incisivos e primeiro molar permanente.

Origina-se pelo acúmulo de exudato, com frequência hemorrágico, que se forma entre o epitélio reduzido do órgão do esmalte e a coroa do dente. Pode causar dor quando inflamado e retardar a irrupção do dente. Caracteriza-se por um aumento de volume de coloração azulada.

Tratamento: Normalmente nenhum tratamento é necessário, pois com a continuidade do processo de irrupção, a lesão se rompe. Se isso não ocorrer, pode realizar uma ulotomia (incisão precedida de anestesia tópica).

Alveolise – cárie dentária

Clique aqui



Bönecker, Fernandez

Alveolise

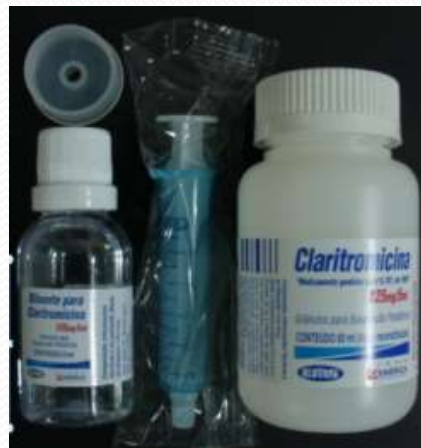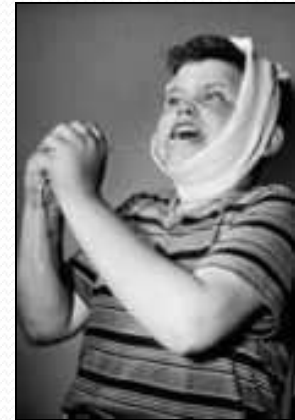Pela lesão dentária traumática ou lesão de cárie ocorre uma infecção que leva através da reabsorção óssea a exposição da raiz do dente.

A exposição da raiz pode ser parcial ou total e acontece devido à infecção do ligamento periodontal ou necrose do dente. Clinicamente observa-se a raiz do dente exposta na cavidade bucal.

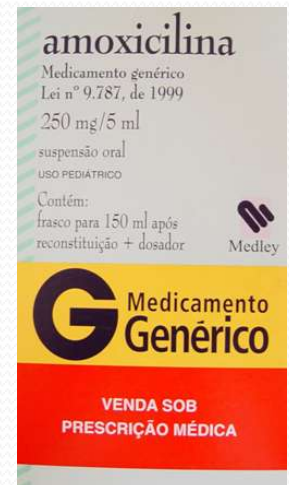TRATAMENTO: Exodontia e se necessário, indica-se a colocação de mantenedor de espaço estético funcional. Pode ser necessário terapia antibiótica profilática.

Profilaxia Antibiótica – Indicações:

- Endocardite Bacteriana
- doenças auto-imune
- AIDS - HIV
- diabetes não controlada
- Imunossupressores/corticosteróides
- proximidade de locais altamente infectados
- neutropenia

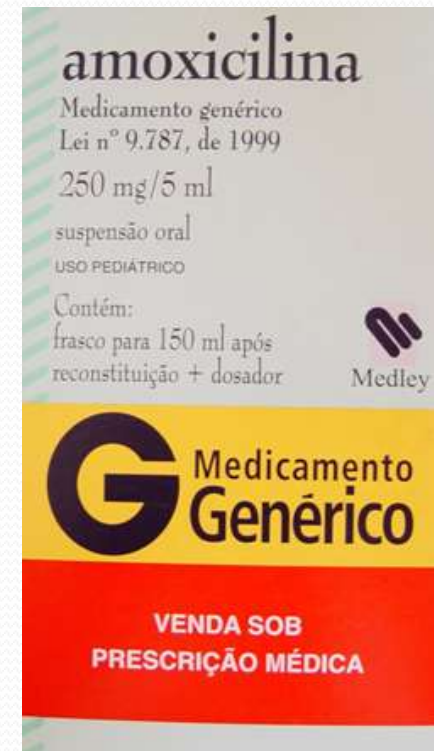

Medicação,
clique nas fotos.



Profilaxia Antibiótica

- Amoxicilina(via oral) ou Cefalexina(via oral)
adultos - 2g
crianças - 50 mg/Kg peso
1 hora antes do procedimento
- Clindamicina (via oral)
adultos - 600 mg
crianças - 20 mg/Kg peso
1 hora antes do procedimento



Profilaxia Antibiótica – Indicações:

- Endocardite Bacteriana
- doenças auto-imune
- AIDS - HIV
- diabetes não controlada
- Imunossupressores/corticosteróides
- proximidade de locais altamente infectados
- neutropenia

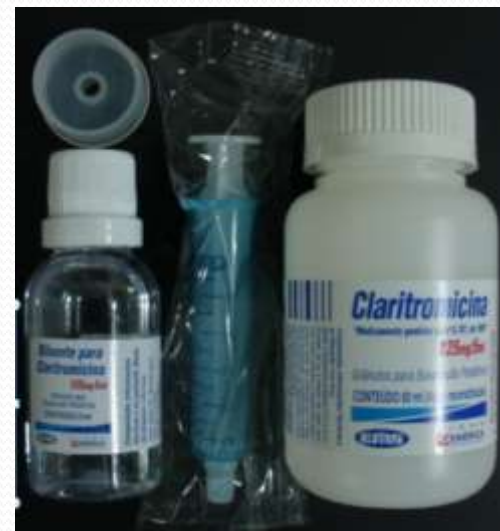

Medicação,
clique nas fotos.



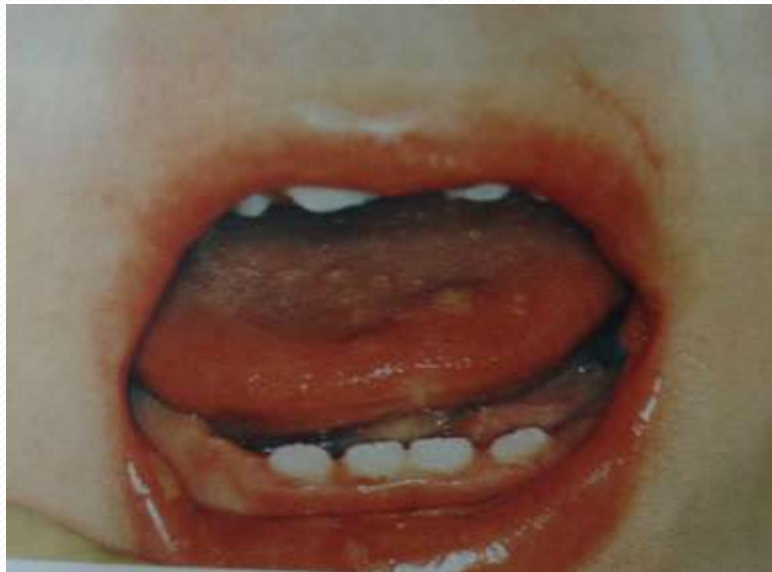Profilaxia Antibiótica

- Crianças incapazes de ingerir, indica-se Ampicilina 50 mg/Kg por via intramuscular ou endovenosa, 30 minutos antes do procedimento.
- Alérgicos: Clindamicina (20mg/Kg VO ou IM)
Cefalexina (50mg/Kg) ou Azitromicina ou Claritromicina (15mg/Kg)



Gengivo Estomatite Herpética Aguda – infecção primária

Aspectos clínicos,
[clique aqui.](#)



Tratamento,
[clique aqui.](#)

Gengivo Estomatite Herpética

Aguda – infecção primária

- Observada em crianças entre 2 a 4 anos, após um período de incubação de 6 a 7 dias, aproximadamente.
- Características: Edema gengival, eritema e ulcerações.
- Causada pelo vírus herpes simples (HSV tipo 1)
- Doença é autolimitante, e a fase aguda dura de 7 a 10 dias.
- Sintomas: vermelhidão dos tecidos gengivais, elevação da temperatura, mal estar, irritabilidade, dor de cabeça e dor durante a ingestão de alimentos e líquidos ácidos.
- Lesões ulceradas no palato, tecidos gengivais ou região do fundo de vestibulo.

Gengivo Estomatite Herpética Aguda – infecção primária

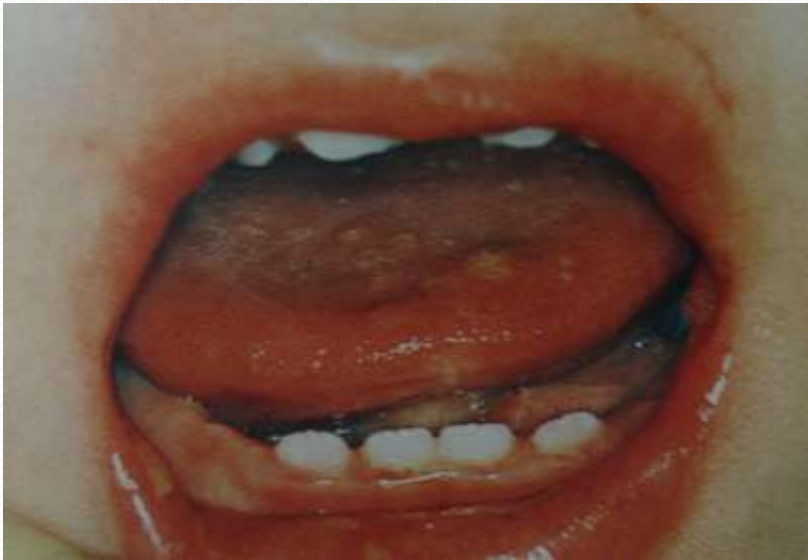Aspectos clínicos,
[clique aqui.](#)



Tratamento,
[clique aqui.](#)

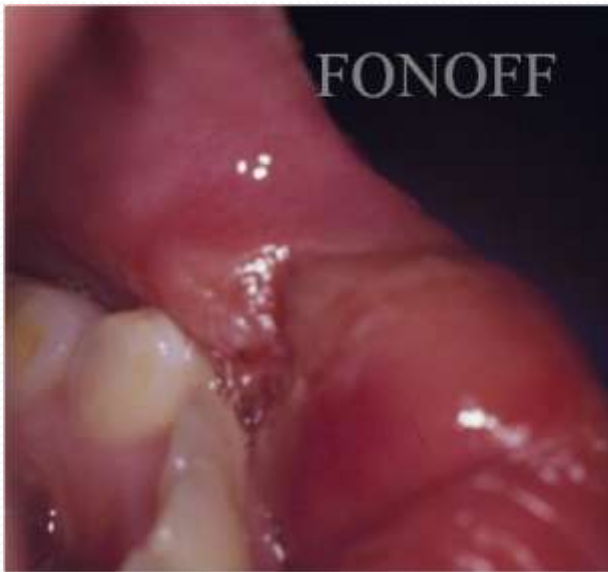Gengivo Estomatite Herpética

Aguda – infecção primária



- Tratamento é sintomático.
- Paciente deve fazer repouso.
- Analgésico para controlar a febre e a dor.
- Manutenção da higiene oral e dieta leve; se necessário utilizar anestésico topicamente para facilitar alimentação e higiene.

Ulceras traumáticas



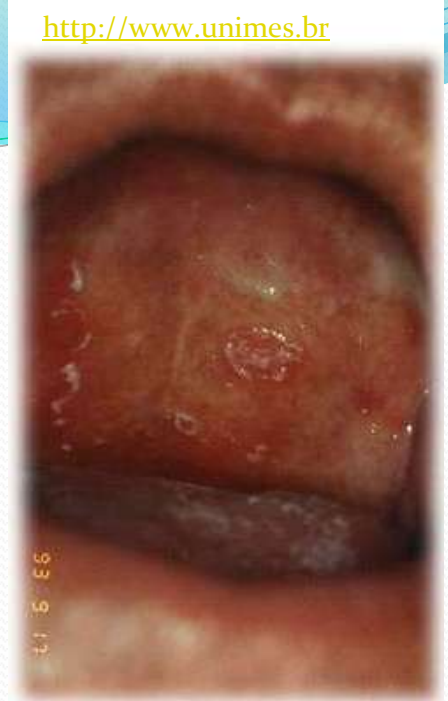- Ocorrem em crianças como resultado de iatrogenia ou lesões próprias do indivíduo.
- Sintomáticas
- Tratamento: realizado direto sobre a lesão.
- Oncilon-A em Orabase (aplicar 4x ao dia)
- Limpeza com água oxigenada 10 vol. Diluída (1/4)

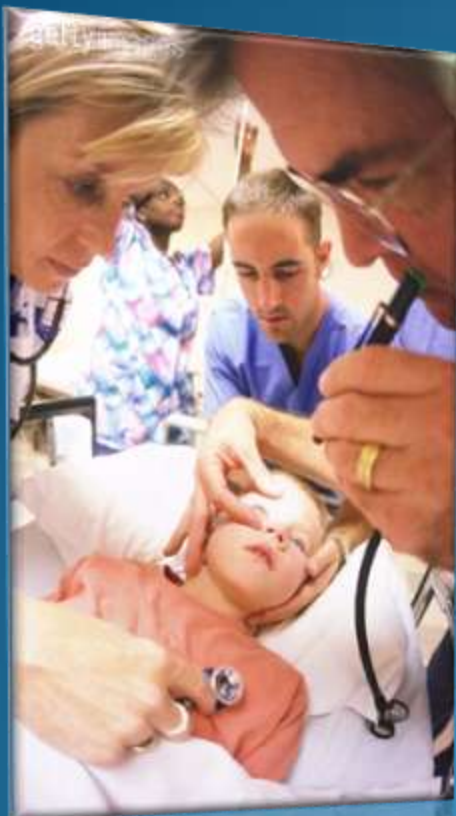
Candidiase

- *Cândida albicans* é um habitante comum na cavidade bucal; quando ha' baixa de resistência do individuo, esse germe pode multiplicar-se rapidamente.
- Importante identificar etiologia, o qual pode incluir doenças sistêmicas (diabetes, leucemia, uremia, anemia, AIDS e imunossupressão).
- Lesões da mucosa oral com aparência de placas brancas , sendo removidas facilmente e produz sangramento na superfície.

Tratamento:

- Casos suaves - Agentes antifungicos topicos orais (Micostatin ou Daktarin gel oral); Pingar 1 ml na boca de 6/6hs apos limpeza das placas com agua bicarbonatada por 14 dias.
- Casos moderados – antifungicos sistêmicos (Cetoconazol ou Fluconazol).
- Casos graves ou se persistir por mais de 1 mês, encaminhar ao pediatra para investigação.





URGÊNCIAS EM ODONTOPEDIATRIA

Agora é ler os textos e
responder aos exercícios!

[Assistir](#) novamente a aula,
clique aqui.