



## Complexo Dentina-Polpa e Esmalte

### 1. Introdução

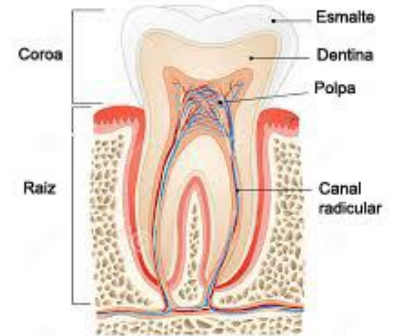
• Dente - coroa e raiz

#### Coroa:

- porção mais externa → esmalte (tecido altamente mineralizado)
- porção intermediária → dentina (tecido mineralizado)
- porção mais interna → polpa (tecido conjuntivo frouxo)

#### Raiz:

- porção mais interna → polpa
- porção intermediária → dentina
- porção mais externa → cimento (tecido periodontal mineralizado)



### 2. Complexo dentino-pulpar

Embora a dentina e a polpa sejam tecidos histologicamente distintos, normalmente são consideradas como uma única entidade. Isto ocorre porque estes tecidos estão intimamente relacionados, devido à estrutura tubular da dentina. Os prolongamentos dos odontoblastos, constituintes da polpa, estão contidos nos túbulos dentinários. Além disso, o movimento do fluido dentinário, presente nos túbulos da dentina, é capaz de estimular receptores de dor presentes na polpa.

#### 2.1. Composição da dentina

- 70% mineral
- 12% água
- 18% matriz orgânica
  - 90% Componentes colágenos
    - 85% colágeno tipo I
    - 5% colágeno tipo III e V
  - 10% componentes não colágenos

#### 2.2. Camadas do complexo dentino-pulpar

<b>Dentina</b>	<ul style="list-style-type: none"><li>• Dentina do manto – secretada por odontoblastos em diferenciação<ul style="list-style-type: none"><li>○ Camada muito fina (40 <math>\mu\text{m}</math>), mais superficial</li><li>○ Junção com esmalte ou com cimento</li></ul></li><li>• Dentina circumpulpar – secretada por odontoblastos já diferenciados<ul style="list-style-type: none"><li>○ Maior parte da dentina</li></ul></li><li>• Pré-dentina (dentina) – camada de matriz orgânica</li></ul>
<b>Polpa</b>	<ul style="list-style-type: none"><li>• Camada odontoblástica - corpo dos odontoblastos</li><li>• Região sub-odontoblástica<ul style="list-style-type: none"><li>○ Região pobre em células</li><li>○ Região rica em células, especialmente células mesenquimais indiferenciadas, que podem se diferenciar em odontoblastos, quando necessário.</li></ul></li><li>• Região central da polpa<ul style="list-style-type: none"><li>○ Tecido conjuntivo frouxo (fibroblastos, vasos sanguíneos...)</li></ul></li></ul>

### 2.3. Inervação do complexo dentina-polpa: terminações e tipos de fibras nervosas

- A inervação do dente é constituída por fibras mielínicas e amielínicas que entram no dente pelo forame apical, atravessam o canal radicular e alcançam a região central da polpa (onde predominam as amielínicas). As fibras mielínicas chegam na região sub-odontoblástica, onde se ramificam. Dessas fibras, alguns axônios, desprovidos de mielina, chegam a atingir a pré-dentina e poucos penetram na porção mais interna dos túbulos dentinários.

**Relevância clínica:** Existem até o momento três teorias que tentam explicar o mecanismo da dor dentino-pulpar, sendo que a mais difundida é a teoria hidrodinâmica. Segundo esta teoria, uma mudança na velocidade do fluido dentinário pode estimular receptores de dor que estão nas porções mais internas do túbulo ou na pré-dentina.

Como a polpa apresenta apenas terminações nervosas livres, quando o dente é submetido a qualquer estímulo nocivo, como mudança de temperatura ou estímulos mecânicos ou químicos, a única resposta possível é a dor. Esmalte e dentina são ótimos isolantes térmicos e protegem a polpa quanto às variações térmicas da cavidade bucal. Quando uma porcentagem significativa destes tecidos é perdida (por um processo de cárie, por exemplo) o cirurgião-dentista tem que se preocupar em proteger a polpa quanto às mudanças de temperatura.

### 2.4. Estrutura da dentina

Quando falamos em estrutura da dentina, nos referimos à dentina circumpulpar, que corresponde à quase totalidade do tecido dentinário.

- Estrutura tubular:
  - Túbulo dentinário
    - ▶ Prolongamentos dos odontoblastos
    - ▶ Espaço periodontoblástico
    - ▶ Fluido dentinário
  - Dentina peritubular
    - ▶ Envolve os túbulos
    - ▶ Pouca deposição de matriz orgânica; maior conteúdo mineral
  - Dentina intertubular
    - ▶ Situada entre dentinas peritubulares
    - ▶ Grande quantidade de colágeno

OBS: os túbulos dentinários apresentam numerosas e finas ramificações, chamadas de canalículos dentinários

- Convergência dos túbulos em direção à polpa: como a formação da dentina ocorre de forma centrípeta (de fora para dentro), a densidade de túbulos e o diâmetro do mesmo aumentam em direção à polpa. Assim, a dentina mais próxima à polpa (chamada de dentina profunda) é mais permeável (maior densidade de túbulos e maior diâmetro) do que a dentina mais próxima à junção amelo-dentinária.

**Relevância clínica:** Ao restaurar uma cavidade rasa (longe da polpa), a preocupação quanto à proteção do complexo dentino-pulpar é menor, pois esta dentina é pouco permeável, por apresentar túbulos com menor diâmetro e em menor densidade (menos túbulos por unidade de área da dentina). Além disso, o fato de estar distante da polpa indica que existe uma espessura de dentina remanescente suficiente para conferir a proteção térmica à polpa.

Em cavidades profundas (perto da polpa), a preocupação com a proteção do complexo dentino-pulpar é maior pelas suas características histológicas (mais túbulos por unidade de área e maior diâmetro dos túbulos) e por apresentar uma espessura de dentina remanescente muito fina, insuficiente para garantir a proteção térmica ao tecido pulpar.

### 2.5. Tipos de dentina

- Primária: depositada durante a formação do dente, até fechamento do ápice
- Secundária: depositada lentamente ao decorrer da vida
- Terciária: formada em resposta a um estímulo
  - **Reacional:** aumento da velocidade de deposição de dentina pelos odontoblastos originais
  - **Reparativa:** deposição proveniente de novos odontoblastos advindos de células indiferenciadas, devido à degeneração dos odontoblastos originais.
    - Inicialmente possui características mistas de tecido dentinário e ósseo, sem túbulos dentinários
    - Somente após a diferenciação completa dos odontoblastos é que passam a formar dentina tubular.

## 7. Esmalte

- Formado pelos ameloblastos
- Origem: tecido epitelial
- Composição
  - 97% mineral
  - 2% água
  - 1% matriz orgânica
    - Constituintes orgânicos
      - ✓ Amelogeninas
      - ✓ Não amelogeninas
- Estrutura
  - Prismas de esmalte
  - Região interprismática
- Processo de formação dos prismas de esmalte:
  - Fase de secreção: muita matriz orgânica e finos cristais regularmente orientados
  - Fase de maturação: degradação enzimática da matriz orgânica e crescimento dos cristais.

## 8. Considerações finais

- Condicionamento ácido: Como esmalte e dentina são tecidos mineralizados, eles são passíveis de tratamento com substâncias (como ácidos) que desmineralizam parcialmente a superfície destes tecidos, formando microrretenções.
  - em esmalte: o condicionamento ácido provoca no esmalte um desgaste superficial, formando saliências e reentrâncias
  - em dentina: o condicionamento ácido promove a exposição da matriz orgânica, composta predominantemente por fibras colágenas, e abertura da entrada dos túbulos dentinários

**Relevância clínica:** O condicionamento ácido de esmalte e dentina é um procedimento bastante utilizado na clínica odontológica para promover uma adesão micromecânica de materiais restauradores poliméricos ao dente.

## 9. Onde saber mais

- ARANA, V; KATBURIAN, E. Histologia e Embriologia Oral. 3a ed. 2012