

ANAMNESE E EXAME FÍSICO DO RECÉM-NASCIDO

ELYSANGELA DITZ DUARTE
PATRÍCIA PINTO BRAGA

■ INTRODUÇÃO



O domínio do exame físico do neonato é um dos compromissos da enfermagem com a assistência qualificada. A Organização Mundial da Saúde (OMS), ao estabelecer o pacto nacional de redução da mortalidade infantil no Brasil, enfatiza, por meio da agenda de compromissos para atenção integral à saúde da criança, a necessidade de **qualificação dos profissionais na assistência perinatal** como meta de redução da mortalidade neonatal no Brasil.¹

Considerando as particularidades anatômicas e fisiológicas do recém-nascido, a anamnese e o exame físico exigem prática e conhecimentos especializados.²

Embora a avaliação deva ocorrer continuamente, o período da vida em que o recém-nascido se encontra determina **situações específicas de avaliação**. Dentre estas, destacam-se o primeiro exame imediatamente após o nascimento, durante a transição para a vida extrauterina; o primeiro exame completo após a transição; a avaliação de uma condição de saúde e a avaliação para a alta hospitalar.^{2,3}

Os resultados obtidos na anamnese e no exame físico oferecem informações para estabelecer diagnósticos, planejar o cuidado e avaliar as ações implementadas.⁴ Constitui-se, portanto, em uma ferramenta importante para o cuidado de enfermagem. Neste artigo, será feita uma descrição do exame físico, destacando o que deve ter mais ênfase em cada um dos períodos.



Além de saber como avaliar o recém-nascido, o enfermeiro deve compreender o significado desses achados e definir a melhor forma de intervir.

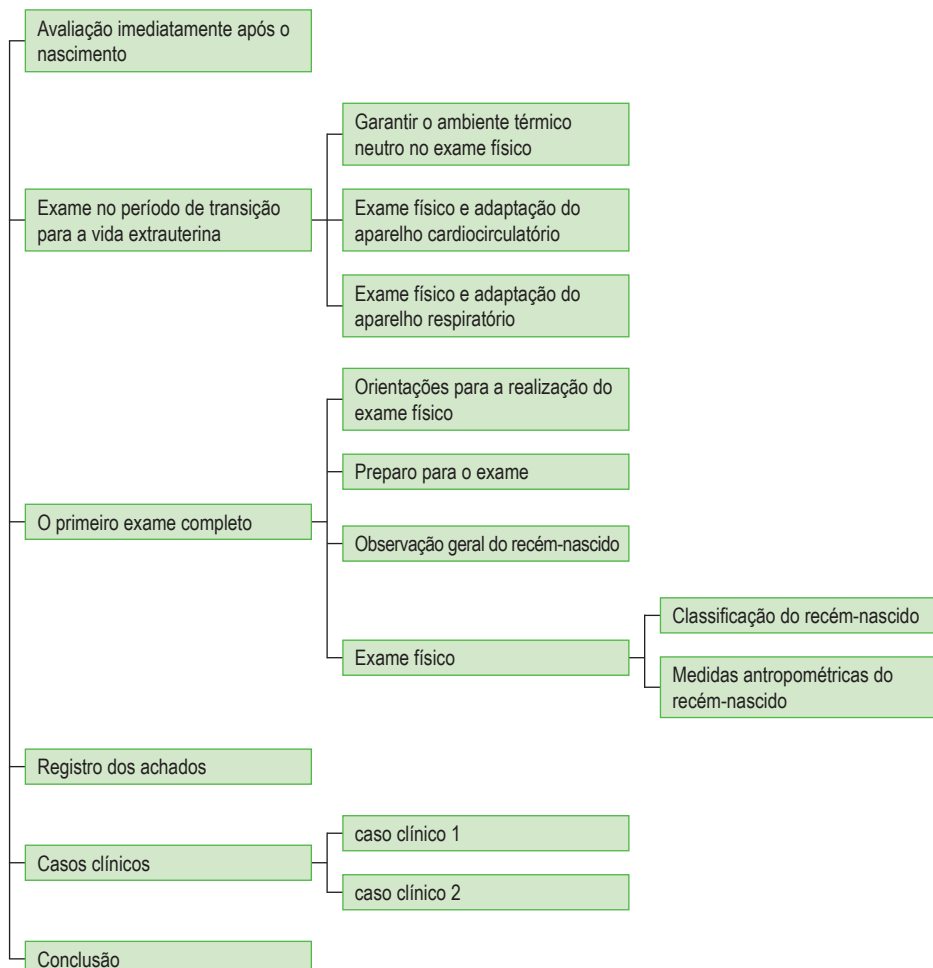
Ressalta-se ainda que a anamnese e o exame físico proporcionam uma oportunidade única para que o profissional promova a saúde e a confiança da família que se constitui. Para tal, o examinador deve ser capaz de combinar uma boa compreensão dos aspectos físicos do exame com a percepção dos pais acerca do que eles mesmos observam em seus filhos. Isso sinaliza para a necessidade de que **os pais sejam considerados** tanto como fonte de informação sobre o recém-nascido quanto em relação à repercussão dos achados do exame na segurança que terão para o cuidado.

■ OBJETIVOS

Após a leitura deste artigo, o leitor poderá:

- reconhecer a importância da anamnese e do exame físico para o cuidado ao recém-nascido;
- conhecer as especificidades do exame físico e da anamnese do recém-nascido;
- descrever os achados normais e anormais no exame físico;
- conhecer as técnicas para o exame físico e para a anamnese;
- desenvolver o exame físico do neonato para realização do processo de enfermagem;
- favorecer adequada adaptação do período fetal para o neonatal.

ESQUEMA CONCEITUAL



AVALIAÇÃO IMEDIATAMENTE APÓS O NASCIMENTO

Para a assistência ao recém-nascido na sala de parto, é importante que o enfermeiro procure obter informações acerca do **período antenatal e intraparto**, uma vez que essas informações indicarão situações de risco para o neonato. O seu conhecimento permitirá melhor planejamento para as intervenções de enfermagem.

As condições associadas com maior incidência de morbidade e de mortalidade neonatais e que devem ser verificadas pelo enfermeiro antes do nascimento encontram-se listadas no Quadro 1.

Quadro 1

FATORES DO PERÍODO ANTENATAL E INTRAPARTO QUE IMPLICAM RISCO PARA O RECÉM-NASCIDO

Fatores antenatais	Fatores intraparto
Diabetes materna. Hipertensão induzida pela gravidez. Hipertensão crônica. Anemia ou isoimunização. Morte fetal ou neonatal anterior. Hemorragia no segundo ou terceiro trimestres. Infecção materna. Doença materna cardíaca, renal, pulmonar, tireóidea ou neurológica. Poli-hidrânio. Oligo-hidrânio. Gestação prolongada. Gestação múltipla. Discrepância entre a idade gestacional e o tamanho fetal. Terapia com medicamentos (por exemplo, carbonato de lítio, magnésio, bloqueadores adrenérgicos). Abuso materno de substâncias ou drogas ilícitas. Malformação fetal. Movimentação fetal diminuída. Ausência de controle pré-natal. Idade materna < 19 anos ou > 35 anos.	Cesárea de emergência. Parto à fórceps. Apresentação pélvica ou outras apresentações anômalas. Parto prematuro. Parto taquitócico. Corioamnionite. Rotura precoce de membranas (> 12 horas antes do parto). Trabalho de parto prolongado (> 24 horas). Segundo período do parto prolongado (< 2 horas). Bradicardia fetal. Atividade cardíaca fetal alterada. Uso de anestesia geral. Tetania uterina. Administração de narcóticos à mãe 4 horas antes do parto. Líquido amniótico meconial. Prolapso de cordão. Descolamento prematuro de placenta. Placenta prévia.

Fonte: Minas Gerais, 2005.



A primeira avaliação do recém-nascido ocorre imediatamente após o seu nascimento, ao lhe ser atribuído o **escore de Apgar**.⁵ Trata-se de um método objetivo para informar sua condição, bem como a sua resposta às manobras de reanimação. Entretanto, esse escore não deve ser utilizado para indicá-las.

O Apgar é definido a partir de cinco componentes (Quadro 2): frequência cardíaca, respiração, tônus muscular, irritabilidade reflexa e cor da pele.

Cada um desses componentes recebe um escore de 0 a 2. Quando os componentes são somados, tem-se o índice de Apgar. O escore é atribuído no primeiro e no quinto minutos após o nascimento. Se o total é menor do que 7 no quinto minuto, deve ser repetido a cada 5 minutos, até completar 20 minutos. Caso o escore fique acima de 7, a avaliação poderá ser interrompida.

Quadro 2

ÍNDICE DE APGAR

SINAL	ESCORE		
	0	1	2
Frequência cardíaca	Ausente	< 100bpm	> 100bpm
Respiração	Ausente	Lenta e irregular	Regular, chorando
Tônus muscular	Flácido	Alguma flexão	Movimentos ativos
Irritabilidade reflexa	Sem resposta	Careta	Tosse, espirro, choro
Cor da pele	Cianótica ou pálida	Corpo rosado e acrocianose	Completamente rosada

Fonte: Apgar, 1953.

Além do Apgar, após o nascimento é importante verificar a ausência de má-formação, além de avaliar e classificar do recém-nascido quanto ao peso e à idade gestacional, o que poderá contribuir para estimar o risco e a demanda de cuidados. Mais detalhes acerca desses aspectos serão discutidos mais adiante neste artigo.

EXAME NO PERÍODO DE TRANSIÇÃO PARA A VIDA EXTRAUTERINA



O período de adaptação do recém-nascido, decorrente de suas primeiras 24 horas extraútero, é desencadeado pela transição da circulação fetal para a neonatal. A perda da conexão placentária significa a perda completa de suporte metabólico, especialmente suprimento de oxigênio e retirada de dióxido de carbono.⁶

Os **sistemas respiratório e circulatório** passam por alterações fisiológicas que estão relacionadas com a adaptação imediata do recém-nascido. O conhecimento adequado dessas modificações e manifestações clínicas é fundamental para que o enfermeiro consiga identificar situações de risco e assim assistir os recém-natos de forma imediata.

As primeiras 24 horas de vida correspondem ao período no qual se espera que o neonato apresente boa adaptação ao meio extrauterino. Para tanto, deverá ser capaz de manter adequado padrão respiratório e circulatório, funcionamento gastrointestinal, capacidade de nutrição e termorregulação.

GARANTIR O AMBIENTE TÉRMICO NEUTRO NO EXAME FÍSICO

O ambiente térmico neutro (ATN) requer a menor quantidade de energia para manter uma temperatura central estável, ou seja, é uma temperatura capaz de garantir menor consumo de oxigênio e menor produção de dióxido de carbono. Para um recém-nascido a termo despido, o ATN varia de 32 a 34°C.

Após o nascimento, o neonato poderá perder calor por meio de quatro mecanismos:

- **evaporação** – a perda de calor por evaporação no neonato ocorre quando fluidos (água, perspiração visível e fluidos pulmonares) se tornam vapor no ar seco. A perda acentuada de calor poderá ser minimizada pelo enfermeiro, secando imediatamente o recém-nascido e removendo campos molhados;
- **condução** – para prevenir a perda de calor por condução, o enfermeiro deverá evitar o contato do corpo do neonato com ambientes frios (bancadas, balanças, etc.). Forrar a superfície fria poderá ajudar nesse caso;
- **radiação** – a perda de calor por radiação, em que o neonato perde calor para superfícies próximas frias, poderá ser evitada a partir da utilização de uma cobertura termoplástica;
- **convecção** – a perda de calor da superfície corporal para o ar circunjacente mais frio ocorre por meio de convecção, que se apresenta maior em ambientes resfriados por ar-condicionado.

Percebe-se que a avaliação imediata do recém-nascido, com garantia de um ATN, poderá ser mantida pelo enfermeiro com medidas simples, conforme as descritas.

Para **verificar a temperatura do neonato**, o enfermeiro deverá posicionar o termômetro na axila, por um período de três minutos, e segurá-lo junto à porção externa do tórax do neonato, entre a linha axilar e o braço, e verificar se e o valor está entre 36,5 e 37,6°C.^{6,7} A temperatura deverá ser **verificada a cada 15 minutos** durante a primeira hora após o nascimento. Se há estabilidade térmica, deve-se medi-la a cada hora nas próximas seis horas e depois uma vez a cada oito horas até a alta.



O contato precoce do recém-nascido com sua mãe logo após o nascimento é uma maneira eficaz de garantir um ATN e favorecer o aleitamento materno.

EXAME FÍSICO E ADAPTAÇÃO DO APARELHO CARDIOCIRCULATÓRIO

A transição da circulação fetal para a neonatal envolve o fechamento dos *shunts* fetais: forame oval, canal arterial e ducto venoso.

Em razão do fluxo reversível do sangue através dos *shunts*, durante o período de adaptação, os sopros funcionais podem ser auscultados. Em condições como choro ou um estresse maior, a pressão aumentada desvia o sangue não oxigenado do lado direito para o esquerdo através das aberturas dos canais, provocando **cianose transitória**.

A avaliação da adaptação cardiocirculatória implica a realização das seguintes tarefas:

- ausculta cardíaca (frequência e sons);
- inspeção da coloração da pele;
- palpação de pulso arterial.

A frequência cardíaca pode variar entre 100 e 180 batimentos por minuto (bpm) logo após o nascimento; após sua estabilização, pode variar de 120 a 140bpm.^{6,7} O item “O primeiro exame completo do recém-nascido”, neste artigo, descreverá a maneira de realizar a ausculta cardíaca.

A coloração da pele deverá ser observada nas primeiras horas de vida, pois a presença de **cianose central** (lábios e tórax) poderá ser indicativa de má adaptação cardiocirculatória ou outra patologia. A **acrocianose** (cianose de extremidades) é esperada durante as primeiras 24 horas e não é sinal de patologia a menos que persista após esse período.

A **artéria radial** encontra-se entre a apófise estiloide do rádio e o tendão dos flexores. Para palpá-la, empregam-se os dedos indicador e médio, com o polegar fixado no dorso do punho do paciente. O examinador usa a mão direita para examinar o pulso esquerdo e vice-versa. Para avaliar o **pulso pedioso**, deve-se palpar o pulso no dorso do pé lateralmente ao tendão do extensor longo do hálux (para identificá-lo, eleva-se o hálux).

A amplitude reduzida poderá ser, por exemplo, um sinal de desidratação ou choque cardiocirculatório. Já a assimetria entre o pulso pedioso e o radial poderá indicar uma cardiopatia (coarctação da aorta).

A palpação dos pulsos, pelo período de um minuto, permite verificar alterações da pressão intravascular. Para uma avaliação rápida, o enfermeiro deve palpar o pulso radial e o pedioso para verificar:

- frequência;
- ritmo – para um batimento cardíaco espera-se o enchimento capilar correspondente;
- simetria – percepção da amplitude do pulso palpável em comparação com o mesmo pulso contralateral;
- amplitude – o grau de enchimento da artéria na sístole e esvaziamento na diástole poderá ser classificado em normal, reduzido e aumentado.

EXAME FÍSICO E ADAPTAÇÃO DO APARELHO RESPIRATÓRIO

As respirações dos neonatos são irregulares e abdominais, com frequência entre 30 e 60 incursões respiratórias por minuto (irpm). Após as primeiras respirações, que são vigorosas, as subsequentes deverão ser regulares, em ritmo e sem evidência de esforço.

A ausculta, descrita neste artigo, deverá ser realizada com o recém-nascido tranquilo, e tem como objetivo verificar os murmúrios auscultados. A ausculta de estertores logo após o nascimento indica área de atelectasia, o que representa a transição normal dos pulmões para a vida extrauterina. Entretanto, sua persistência deverá ser avaliada de forma mais profunda.^{6,7}



1. Cite as principais condições associadas com maior incidência de morbidade e de mortalidade neonatais que devem ser verificadas pelo enfermeiro antes do nascimento

.....

.....

.....

.....

2. O Apgar é definido a partir de cinco componentes. Quais são eles?

.....

.....

.....

.....



3. Indique a maneira pela qual o enfermeiro pode evitar a perda de calor do neonato por meio de cada um dos seguintes mecanismos.

- A) Evaporação.....
 B) Condução
 C) Radiação
 D) Convecção.....

4. Por que é importante garantir ambiente térmico neutro durante o exame físico do neonato?

.....

5. Sobre a avaliação do sistema circulatório, marque a alternativa INCORRETA.

- A) A frequência cardíaca pode variar entre 100 e 180 bpm logo após o nascimento; após sua estabilização, pode variar de 120 a 140bpm.
 B) A presença de cianose central (lábios e tórax) pode ser indicativa de má adaptação cardiocirculatória ou outra patologia.
 C) A acrocianose (cianose de extremidades) durante as primeiras 24 horas pode ser sinal de desidratação ou choque cardiocirculatório.
 D) A assimetria entre o pulso pedioso e o radial poderá indicar uma cardiopatia (coarctação da aorta).

Resposta no final do artigo

■ O PRIMEIRO EXAME COMPLETO

Uma avaliação sistemática e aprofundada do estado de saúde do recém-nascido é possível quando é realizado o exame físico completo. Este é indicado quando o período de adaptação já aconteceu, e objetiva garantir a detecção precoce de anormalidades. A prevenção de agravos, a promoção da saúde e as intervenções de enfermagem são os desdobramentos do exame físico completo.

ORIENTAÇÕES PARA A REALIZAÇÃO DO EXAME FÍSICO

Antes de iniciar o exame físico, o enfermeiro deve considerar o **preparo necessário** para realizá-lo. A organização pode evitar omissões, reduzir o estresse do recém-nascido e preservar a sua temperatura, reduzindo o tempo de exposição. Sugere-se que, nessa fase que antecede o exame, alguns aspectos sejam observados:

- o recém-nascido deve estar preferencialmente calmo; aproximadamente 30 minutos após a sua alimentação é um momento ideal para iniciar a avaliação;
- o recém-nascido deve ser tocado gentilmente;

- deve-se favorecer a termorregulação durante o exame;
- o ambiente deve ser livre de corrente de ar e aquecido de maneira que, ao ser despido, a criança não fique exposta à perda de mais calor;
- a iluminação do local do exame deve ser preferencialmente sob luz natural ou lâmpadas do tipo luz do dia, por proporcionarem melhor avaliação de alterações de cor;
- deve-se iniciar o exame por ações que estimulem menos o recém-nascido, como observação e ausculta.

Um dos sistemas mais difíceis para ser examinado no recém-nascido é o **cardiovascular**. Portanto, é prudente que isso seja feito imediatamente após a observação. Tradicionalmente, isso é realizado com o recém-nascido despido. Entretanto, a retirada da roupa pode provocar o seu choro, interferindo nas informações a serem obtidas. Sugere-se que o exame cardiovascular seja realizado com o recém-nascido parcialmente vestido, proporcionando-lhe maior aquecimento, conforto e segurança. Caso ele apresente choro no decorrer do exame, a ausculta já terá sido feita.

Áreas já expostas do recém-nascido, como cabeça, face, olhos, ouvidos, mãos e pés, podem também ser avaliadas antes que ele seja despido, reduzindo assim o seu tempo de exposição e sua interferência na avaliação.

PREPARO PARA O EXAME

A etapa do preparo para o exame ocorre **antes do manuseio da criança**. Refere-se especialmente à obtenção das informações referentes ao recém-nascido e sua família e ao preparo do ambiente e dos materiais necessários ao exame.

Portanto, é nessa etapa que se faz mais intensamente a **anamnese** (do grego *ana* = trazer de novo; *mnesis* = memória, recordação), que deve ser complementada com as observações e informações colhidas durante o exame.

Compõem a história do recém-nascido o histórico social e familiar, o histórico materno e o histórico perinatal (Figura 1). Para obtê-la, recomenda-se consultar o prontuário da mãe e do recém-nascido, ouvir os profissionais que assistem a mãe e também ouvir membros da família, uma vez que suas informações podem contribuir para a compreensão dos achados.

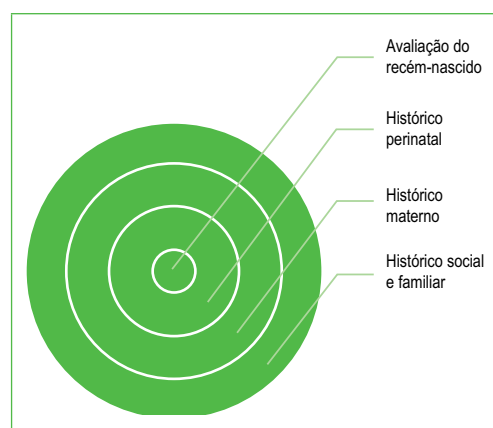


Figura 1 - Componentes do histórico do recém-nascido.
Fonte: Arquivo de imagens das autoras

Dentre as informações a serem obtidas em cada um dos componentes, destacam-se aquelas indicadas no Quadro 3.^{3,8}

Quadro 3

COMPONENTES DA HISTÓRIA NEONATAL		
Componentes		Aspectos a serem abordados
Histórico social e familiar	Identificação	Nome dos pais, idade, telefone e endereço.
	História social	Estado civil dos pais, profissão, grau de escolaridade e religião e condições de moradia.
	História familiar	Agravos crônicos na família, doenças hereditárias e consanguinidade.
Histórico materno	História clínica materna	Agravos à saúde ocorridos antes ou durante a gravidez, incluindo cirurgias e internações.
	História obstétrica	Número de gestações anteriores, número de filhos, presença de intercorrências e história de amamentação.
Histórico perinatal	História pré-natal	Data da última menstruação (DUM), idade gestacional, número de consultas pré-natais e intercorrências durante a gravidez, como infecções, uso de medicações, álcool, drogas ilícitas e fumo, sangramentos, exames laboratoriais.
	Parto e nascimento	Duração do trabalho de parto, tipo de parto, duração da ruptura das membranas, intercorrências intraparto, mecônio, apresentação ao nascimento, índice de Apgar, necessidade de manobras de reanimação e respostas a elas
Avaliação do recém-nascido	Anamnese e exame físico	Informações acerca do recém-nascido, comportamentos e sinais clínicos que indiquem a sua condição de saúde, achados do exame físico.

O Quadro 3 oferece informações que devem ser confirmadas e/ou complementadas ao exame e aspectos que merecem maior atenção do profissional.

O profissional deve preparar o material a ser utilizado (termômetro, estetoscópio, fita métrica e relógio), higienizar as mãos⁹ e aquecê-las. Caso o exame esteja ocorrendo antes do primeiro banho do recém-nascido, devem-se utilizar luvas de procedimento.

São técnicas utilizadas para o primeiro exame:

- **inspeção** – utilizam-se os sentidos auditivo e visual para avaliar o estado da criança, como cor, respiração, postura, atividade forma e simetria das diferentes regiões do corpo. O olfato também pode ser utilizado, mas odores não são comuns. As informações obtidas de uma observação detalhada podem ser úteis para direcionar a avaliação. A inspeção deve ser feita continuamente durante a avaliação do enfermeiro;

- **ausculta** – é o processo de ouvir os sons produzidos pelo corpo; para tal, normalmente conta-se com o auxílio do estetoscópio neonatal. É necessário um ambiente tranquilo e silencioso, preferencialmente com a criança quieta, o que pode ser facilitado pela realização da ausculta antes de outros manuseios. Outro cuidado a ser tomado é o **aquecimento prévio do diafragma do estetoscópio**. A prática do enfermeiro para identificar os sons normais do corpo pode auxiliá-lo no reconhecimento daqueles que se apresentam alterados;
- **palpação** – para realizar a palpação, o enfermeiro utiliza-se do toque para determinar hidratação, tensão, textura, pulso, amplitude, tamanho, forma e profundidade de estruturas internas. Deve ser realizada gentilmente, evitando desconfortos e traumas para o recém-nascido. Pode ser mais acurada quando a criança se encontra calma e relaxada, ou quando realizada com aquecimento prévio das mãos, o que favorece o conforto e a tranquilidade da criança.
- **percussão** – é o uso de batidas leves para produzir ondas sonoras que podem ser avaliadas de acordo com intensidade, gravidade, duração e qualidade. Essa técnica raramente é realizada na avaliação neonatal.³



Recomenda-se que a palpação de regiões que aparentam estar sensíveis devido a uma lesão anterior seja feita por último.

OBSERVAÇÃO GERAL DO RECÉM-NASCIDO

Muito pode ser apreendido sobre o recém-nascido antes que ele seja manipulado. Para isso, o enfermeiro deve utilizar sua **capacidade de observação** e também **ouvir os pais** acerca do que eles também têm observado no bebê.

O Quadro 4 apresenta observações a serem feitas antes de tocar o recém-nascido e o que estas podem indicar.

Quadro 4

ASPECTOS OBSERVADOS ANTES DE TOCAR O RECÉM-NASCIDO E TIPOS DE ALTERAÇÕES	
Observação	Exemplos de alterações
Cor	Cianose, palidez, pletora, icterícia
Choro	Agudo, fraco
Movimentação	Assimetria, agitação
Postura	Hipotonia, hipertonia
Respiração	Pausas, gemidos, apneia

Fonte: Adaptado de Baston, 2005.



6. Descreva o objetivo do exame físico realizado em cada um dos períodos.

A) No momento do nascimento –

B) Período de transição –

C) Primeiro exame físico completo –

Resposta no final do artigo

7. Que aspectos devem ser observados pelo enfermeiro em relação ao preparo do ambiente e do neonato para o exame físico?

.....

.....

.....

.....

8. O que compõe o histórico do recém-nascido e quais as fontes de informação a serem utilizadas para a sua construção?

.....

.....

.....

.....

Resposta no final do artigo

9. Cite os principais aspectos a serem observados em cada uma das técnicas utilizadas no exame físico do neonato.

A) Inspeção –

B) Ausculta –

C) Palpação –

D) Percussão –



EXAME FÍSICO

Classificação do recém-nascido

É importante que o recém-nascido seja avaliado quanto à sua **idade gestacional** e ao seu **peso** logo após o nascimento, visto que essas informações podem contribuir para a identificação de situações de risco e intervenções precoces que possam ser necessárias. Diferentes formas de classificação podem ser feitas com base na idade gestacional (Quadro 5).

Quadro 5

CLASSIFICAÇÃO DO NEONATO DE ACORDO COM A IDADE GESTACIONAL DE NASCIMENTO	
CLASSIFICAÇÃO	DESCRIÇÃO
Recém-nascido pré-termo	Nascimentos ocorridos antes de completar 37 semanas de gestação, independentemente do peso
Recém-nascido a termo	Nascimentos ocorridos entre 37 e 42 semanas de gestação, independentemente do peso
Recém-nascido pós-termo	Nascimentos ocorridos após 42 semanas de gestação, independentemente do peso

Embora a forma preliminar e rotineira, utilizada na assistência pré-natal, para calcular a idade gestacional seja por meio da data da última menstruação (DUM), seguida pelo resultado do exame de ultrassom no primeiro ou segundo trimestre de gestação, muitas vezes essa informação não está disponível, e outras estratégias precisam ser utilizadas. Diferentes métodos podem ser empregados para determinar a idade gestacional dos recém-nascidos, utilizando sinais físicos e neurológicos.^{11,12,13}

Será apresentado a seguir o método desenvolvido por Capurro e colaboradores, que propõem a utilização de cinco características físicas e duas características neurológicas para a identificação da idade gestacional.

O **método de Capurro** estima a idade gestacional por meio de parâmetros somáticos e neurológicos (Figura 2), sendo aplicável para recém-nascidos com 29 semanas ou mais. De acordo com a avaliação, cada um dos parâmetros recebe uma pontuação; os pontos são somados e acrescidos da constante 204, e o resultado é dividido por 7 (número de dias que corresponde a uma semana), como expresso abaixo.

Fórmula de cálculo da idade gestacional pelo método de Capurro:

$$\text{TOTAL DE PONTOS} + 204 = \text{SEMANAS DE GESTAÇÃO}$$













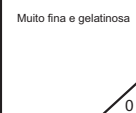

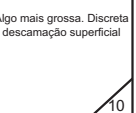
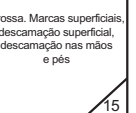






FORMA DA ORELHA	Chata, disforme. Pavilhão não encurvado  0	Pavilhão parcialmente encurvado no bordo superior  8	Pavilhão encurvado em todo o bordo superior  16	Pavilhão totalmente encurvado  14	
TAMANHO DA GLÂNDULA MAMÁRIA	Não palpável  0	Palpável menor do que 5mm  5	Palpável entre 5 e 10mm  10	Palpável maior do que 10mm  15	
FORMAÇÃO DO BICO	Não visível sem auréola  0	Diâmetro menor do que 7,5mm. Auréola lisa e chata  5	Diâmetro maior do que 7,5mm. Auréola ponteadada e bordo não levantado  10	Diâmetro maior do que 7,5mm. Auréola ponteadada e bordo levantado  15	
TEXTURA DA PELE	Muito fina e gelatinosa  0	Fina e lisa  5	Algo mais grossa. Discreta descamação superficial  10	Grossa. Marcas superficiais, descamação superficial, descamação nas mãos e pés  15	Grossa, enrugada, com marcas profundas  20
PREGAS PLANTARES	Sem pregas  0	Marcas mal definidas na metade anterior  5	Marcas bem definidas na metade anterior. Sulcos no terço anterior  10	Sulcos na metade anterior  15	Sulcos em mais da metade anterior  20

Figura 2 - Avaliação da idade gestacional pelo método de Capurro.
Fonte: Ministério da Saúde, 1994.

Para contornar as limitações existentes na avaliação do recém-nascido prematuro, foi proposto por Ballard¹² o **escore New Ballard** (Figura 3). Essa escala oferece a possibilidade de avaliar prematuros extremos. Além disso, possui uma relativa facilidade de execução, tornando-a amplamente adotada em diferentes partes do mundo.

A soma de todos os 12 critérios (Figura 3) representa a maturação neuromuscular e física do feto. Quando comparada à grade na folha de contagem, a pontuação denota a idade gestacional por meio da avaliação da maturidade do bebê.

Maturidade Neuromuscular								
Sinal de Maturidade	Escore							Registro do Escore
	-1	0	1	2	3	4	5	
Postura								
Ângulo do punho								
Recolhimento do braço								
Ângulo poplíteo								
Sinal do xale								
Manobra calcanhar-orelha								
Escore Total da Maturidade Neuromuscular								
Maturidade Física								
Sinal de Maturidade Física	Escore							Registro do Escore
	-1	0	1	2	3	4	5	
Pele	Pegajosa, viscosa e transparente.	Vermelha gelatinosa e translúcida.	Homogeneamente rósea e veias visíveis.	Rash ou peeling superficial, poucas veias visíveis.	Fissuras superficiais, áreas pálidas e raras veias.	?????????? ?????????? ?????????? ??????????	Enrijecida, enrugada, fissuras profundas	
Lanugem	Ausente	Escasso	Abundante	Rarefeito	?????????? ?????????? ?????????? ??????????	?????????? ?????????? ?????????? ??????????		
Superfície plantar	Calcanhar hálux 40-50mm-1 <40mm-2	Calcanhar hálux >50mm; ausência de pregas.	Traços vermelhos indistintos.	Pregas plantares somente no 1/3 do anterior.	Pregas plantares nos 2/3 anteriores.	Pregas sobre toda a superfície plantar.		
Nódulo mamário / aréola	Imperceptíveis	Pouco perceptíveis	Aréola plana, ausência de nódulo mamário.	Aréola sombreada, pontuada, nódulo mamário com 1-2mm de diâmetro.	Aréola elevada. Nódulo mamário com 3-4mm de diâmetro.	Aréola desenvolvida, nódulo mamário com 5-10mm de diâmetro.		
Olhos / orelhas	Pálpebras semifechadas 1; pálpebras abertas 2.	Pálpebras abertas; pavilhão auricular plano; mantém dobrado.	Pavilhão auricular ligeiramente curvado, macio, recolhimento lento.	Pavilhão auricular bem curvado, macio, pronto recolhimento	Pavilhão auricular firme, bem formado, recolhimento instantâneo.	Cartilagem grossa, orelha dura.		
Genitais masculino	Escroto plano, liso.	Escroto sem testículos, rugas indistintas.	Testículos no canal superior, raras rugas.	Testículos descendo e poucas rugas.	Testículos na bolsa escrotal e com rugas.	Testículos na bolsa escrotal, pendular, rugas profundas.		
Genitais Feminino	Clitório proeminente, lábios maiores e menores planos.	Clitório proeminente, projeção de pequenos lábios.	Clitório proeminente, pequenos lábios mais desenvolvidos.	Pequenos e grandes lábios igualmente desenvolvidos.	Grandes lábios cobrem parcialmente pequenos lábios e clitóris.	Grandes lábios cobrem completamente pequenos lábios e clitóris.		
Escore Total da Maturidade Física								
Escore da Maturidade		-10 -5 0	5 10 15	20 25 30	35 40 45	50		
Índice Semanas		20 22 24	26 28 30	32 34 36	38 40 42	44		

Figura 3 - Avaliação da idade gestacional pelo New Ballard.

Fonte: Minas Gerais, 2005.

O Quadro 6 apresenta a classificação do neonato a partir do peso de nascimento.

Quadro 6

CLASSIFICAÇÃO DO NEONATO A PARTIR DO PESO DE NASCIMENTO	
CLASSIFICAÇÃO	DESCRIÇÃO
Extremo baixo peso ao nascer (EBPN)	Quando o peso do recém-nascido é inferior a 1.000g, independentemente de sua idade gestacional.
Muito baixo peso ao nascer (MBPN)	Quando o peso do recém-nascido está entre 1.000 e 1.499g, independentemente de sua idade gestacional.
Baixo peso ao nascer (BPN)	Quando o peso do recém-nascido está entre 1.500 e 2.500g, independentemente da idade gestacional.

A **classificação pelo peso ao nascimento e idade gestacional** correlaciona o peso com a idade gestacional e é definida de acordo com a localização dessas variáveis na curva (Figura 4 e Quadro 7).

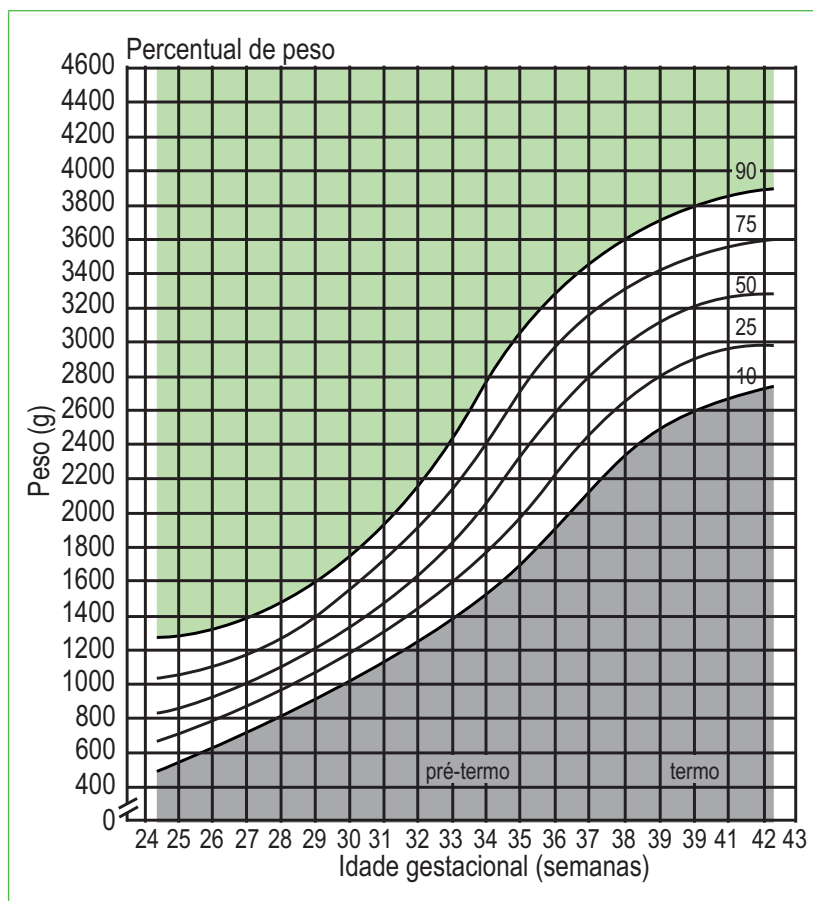


Figura 4 - Gráfico de acompanhamento de classificação do recém-nascido de acordo com peso e idade gestacional.

Quadro 7

CLASSIFICAÇÃO DO RECÉM-NASCIDO DE ACORDO COM IDADE GESTACIONAL E PESO

CLASSIFICAÇÃO	DESCRIÇÃO
Pequeno para a idade gestacional (PIG)	Localiza-se abaixo do percentil 10
Adequado para a idade gestacional (AIG)	Localiza-se entre o percentil 10 e 90
Grande para a idade gestacional (GIG)	Localiza-se acima do percentil 90

Medidas antropométricas do recém-nascido**Peso**

A primeira pesagem deverá ser realizada **logo após o nascimento**, tomando cuidado para garantir um ATN. Para tanto, a sugestão é reduzir as correntes de ar no ambiente e fazer a pesagem com o recém-nascido enrolado em uma fralda de pano, cujo peso deverá ser posteriormente descontado do peso total.

As pesagens subsequentes deverão ser realizadas **antes da alimentação**. A maioria dos recém-nascidos no termo possui peso entre 2.700 e 4.000g; a média de peso é em torno de 3.400g. Normalmente o recém-nascido pode eliminar até 10% do seu peso de nascimento nos primeiros 5 dias de vida devido à perda de líquido extracelular, mecônio e adequação ao padrão alimentar extraútero.

Estatura

Para medir a distância entre a cabeça e o calcanhar, o enfermeiro deverá utilizar uma **régua antropométrica**. O uso de fita métrica não é recomendado.

Considerando a posição flexionada do neonato, sua estatura deverá ser medida garantindo que seu corpo, em posição supina, toque a superfície subjacente; os membros inferiores deverão estar estendidos e o calcanhar apoiado na superfície. Deve-se manter a parte fixa da régua antropométrica apoiada no ápice da cabeça, deslocando a parte inferior da régua até que toque a planta dos pés do neonato. Deve-se tomar cuidado para que os pés não fiquem em extensão, o que fornecerá uma estatura maior do que a real. Faz-se então a leitura da estatura. O comprimento médio do recém-nascido está entre 48 e 53cm.

Circunferência da cabeça e do tórax

Para medir o perímetro torácico (PT) e o perímetro cefálico (PC), o enfermeiro deverá utilizar uma **fita métrica**.

Para medir o PT, a fita deverá ser colocada na altura dos mamilos e percorrer em volta das costas, completando a circunferência do tórax. A medida deve ser realizada após uma inspiração do neonato antes da expiração. O PT, em recém-nascido no termo, mede entre 30 e 33cm e é aproximadamente 2cm menor do que o PC.

A medida da circunferência da cabeça deve ser feita passando-se uma fita métrica na altura da região occipital, imediatamente acima da orelha e da sobrancelha do recém-nascido, o que permite identificar a maior circunferência.^{3,8} A circunferência cefálica de um recém-nascido a termo saudável é entre 32 e 37cm.⁸



Deve-se atentar para não manter o dedo sob a fita, o que pode provocar interferências na medida final.

Ao nascer, os valores do PC e do PT podem parecer iguais devido à moldagem e ao cavalgamento dos ossos do crânio.

Cabeça

O formato da cabeça pode oferecer informações importantes, como a indicação de alguma síndrome, fechamento prematuro das suturas (craniosinostose) ou deformidade postural decorrente do posicionamento intrauterino. Esta última é observada nos períodos próximos do nascimento.

As fontanelas são regiões nas quais pelo menos três ossos cranianos se encontram. Elas podem ser sentidas durante a palpação como porções amolecidas da cabeça (Figura 5):

- a **fontanela posterior** mede cerca de 0,5cm ao nascimento, fechando-se pouco tempo depois;
- a **fontanela anterior** tem de 1 a 5cm ao nascimento e normalmente não se fecha antes de 18 meses de idade; com a criança em repouso, é esperado que a fontanela anterior esteja plana, não sendo, portanto, esperado que se encontre abaulada ou deprimida;
- as **suturas** são as aberturas entre os ossos cranianos e podem ser facilmente palpadas no recém-nascido.

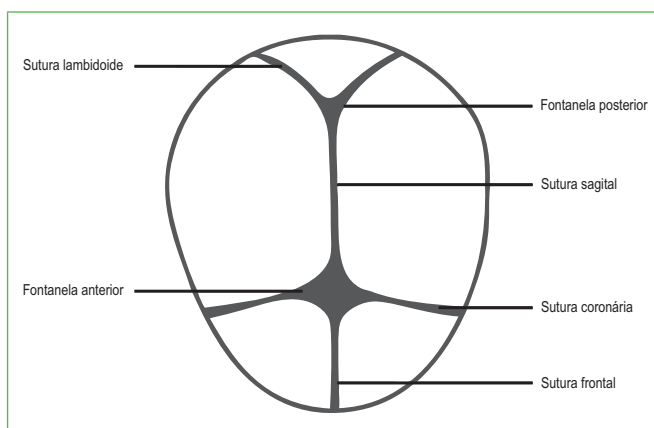


Figura 5 - Fontanelas e suturas.
Fonte: Arquivo de imagens das autoras.



Quando o nascimento ocorre por parto cesáreo, a cabeça geralmente é arredondada. O nascimento por via vaginal com apresentação cefálica pode provocar sobreposição temporária da borda de um osso craniano sobre o outro, produzindo o cavalgamento de suturas e alterando o formato do crânio. Em neonatos no termo, o cavalgamento persiste por poucos dias, enquanto pode ser mantido durante várias semanas nos prematuros.³

Podem ser identificadas alterações na cabeça do recém-nascido, decorrentes do nascimento, como *caput succedaneum* (bossa serossanguínea) e cefaloematoma.

O **caput succedaneum** é uma alteração benigna que se resolve em poucos dias, decorrente da pressão da cérvix materna sobre o crânio. É geralmente simétrico e caracterizado por um edema na região epicraniana, vagamente demarcado e que se estende ultrapassando as linhas de sutura. Pode se deslocar de acordo com a gravidade.

O **cefaloematoma** é um sangramento no subperiósteo. Geralmente ocorre em um osso parietal ou em ambos e não ultrapassa a sutura, mantendo o delineamento de sua margem. Sua aparência é geralmente assimétrica.

Ossos cranianos delgados, que retraem à semelhança de uma bola de *ping pong* quando pressionados e retornam na ausência de pressão, caracterizam o **craniotabes**. Pode ser uma variação normal se estiver em grau moderado e próxima das suturas.

Face e pescoço

Embora algumas **características faciais** possam ser indicativas de síndromes, estas devem ser utilizadas em combinação com outros achados.



É importante, antes do exame, observar a face dos pais e/ou familiares presentes, pois as características identificadas no recém-nascido podem expressar traços familiares. Deve-se avaliar também a simetria facial, sendo que a sua ausência pode indicar paralisia facial ou outras anormalidades.

Edema palpebral pode ser observado, reduzindo-se significativamente nas primeiras horas após o nascimento. Alterações como milium sebáceo e miliária cristalina, que serão descritos com mais detalhes adiante, podem ser observados e não requerem outras intervenções além de adequada higienização.

O **pescoço** do recém-nascido é relativamente curto e pode ser palpado. Observam-se simetria, aparência da pele, amplitude de movimento, massas e fístulas. O pescoço deve ser simétrico com a cabeça, mostrando o máximo de amplitude de movimento.³ As clavículas devem ser palpadas nesse momento, devendo estar intactas e sem crepitações ou edema.

Nariz

A avaliação do nariz deve considerar forma, simetria, patência, lesões e sinais de trauma. A sua localização deve ser na linha média. Pode apresentar secreções, normalmente em pequena quantidade e de aspecto fluido e claro.

A **respiração** do recém-nascido ocorre pelo nariz. A sua permeabilidade deve ser avaliada, o que pode ser feito ocluindo uma narina de cada vez e observando a sua respiração.⁸



A presença de **batimento de aletas nasais** pode sinalizar a presença de dificuldade respiratória.

Boca

Deve-se inspecionar o tamanho da **língua**, seu formato, cor e presença de massas. Isso deve ocorrer tanto com o recém-nascido em repouso quanto chorando. Espera-se uma proporção entre o tamanho da boca, do queixo e da língua. Uma língua mais larga que não pode ser mantida no interior da boca quando fechada indica a presença de **macroglossia**, enquanto na **micrognatia** tem-se um menor crescimento da mandíbula.

A velocidade de resposta e a intensidade do **reflexo de sucção** devem ser avaliadas. Os palatos duro e mole devem ser palpados e inspecionados para excluir fissuras. Normalmente, a **secreção** da cavidade oral é fluida e clara. Quando se acumula na cavidade, pode indicar dificuldade de deglutição ou obstrução esofágica ou faríngea. Os **frênulos linguais** podem ser curtos, mas sem que provoquem restrição do movimento da língua. Este, por sua vez, pode ser verificado durante o choro, quando a ponta da língua pode formar um “V”.

Tórax

A inspeção dos movimentos respiratórios e do tórax é idealmente feita enquanto a criança está em repouso. Muitos recém-nascidos apresentam um padrão respiratório periódico que é irregular e pode apresentar pausas que duram de 5 a 15 segundos.⁴

Deve-se avaliar o tórax quanto ao tamanho, à simetria, ao formato, à estrutura óssea, ao número e localização dos mamilos e ao padrão respiratório.

Uma vez que o **diâmetro** anteroposterior do tórax é aproximadamente igual ao transversal, ele aparenta ser redondo. A medida de sua circunferência é aproximadamente 2cm menor do que a circunferência cefálica.¹⁶

O **desenvolvimento areolar** varia de acordo com a idade gestacional, e são esperados dois mamilos simétricos. O tecido mamário pode se apresentar hipertrofiado em resposta à presença de hormônios maternos. Uma substância leitosa pode estar presente nas mamas do recém-nascido no final da primeira semana de vida, resolvendo-se em uma a duas semanas.¹⁶ Deve-se desencorajar a expressão das mamas e ficar atento para sinais de infecção.



Recomenda-se o uso de um estetoscópio neonatal para a ausculta, contribuindo para amenizar a interferência provocada pelo reduzido tamanho do tórax neonatal.

Ao se auscultar os **pulmões**, normalmente os sons respiratórios são audíveis e claros e a entrada de ar é simétrica. Para certificar-se disso, deve-se realizar a ausculta, comparando os sons pulmonares emitidos pelos dois hemitórax.¹⁶ A ausculta de **sons respiratórios assimétricos** pode indicar a presença de pneumotórax, hérnia diafragmática ou outra patologia pulmonar.

Devido à proximidade entre as vias aéreas inferiores e a parede torácica, o som pulmonar pode ser do tipo brônquico, semelhante ao que pode ser ouvido ao longo da laringe e traqueia¹⁷ ou em uma área acometida por pneumonia. Isso, combinado com a área relativamente pequena da superfície do tórax do neonato, torna mais difícil a diferenciação somente pela ausculta do tecido pulmonar normal e daquele acometido por pneumonia.

Os **roncos** (sons contínuos de baixa intensidade produzidos pela presença de muco espesso aderido à parede dos brônquios de grosso calibre)¹⁷ e **estridores** (sons produzidos durante a inspiração causados por estreitamento de laringe, traqueia ou epiglote)¹⁸ ocorrem mediante algum grau de obstrução das vias aéreas.

Crepitações ocorrem devido à presença de líquido intersticial e secreção brônquica,¹⁷ podendo indicar infecção subjacente, aspiração de secreções ou insuficiência cardíaca.⁸ Entretanto, nas primeiras horas após o nascimento, durante o período de transição, a presença do líquido pulmonar fetal pode produzir esse som, tratando-se portanto de um achado normal.¹⁶ Nos demais momentos, a respiração do recém-nascido é tranquila.

Gemidos expiratórios podem estar presentes e, de acordo com a sua intensidade, são audíveis com ou sem o estetoscópio. Este som pulmonar é produzido pela tentativa de passagem do ar pela glote fechada do recém-nascido. Esse fechamento é feito para manter o ar dentro dos pulmões na expiração e evitar um colapso alveolar. Trata-se, portanto, de um indicativo de alteração respiratória e pode estar acompanhado de outros sintomas.^{8,16}

Leves **retrações subcostais** podem ser observadas em recém-nascidos saudáveis devido à reduzida complacência das costelas. Os movimentos respiratórios acontecem com rebaixamento da parede torácica durante a inspiração e protrusão do abdome. Durante a expiração, tem-se uma inversão: elevação do tórax e rebaixamento do abdome.

O enfermeiro deve avaliar os sons cardíacos quanto à regularidade, frequência, localização do ponto de maior intensidade e presença de murmúrio ou sopro (ruído adicional auscultado durante o durante o ciclo cardíaco).¹⁹ Algumas irregularidades quanto à frequência são esperadas nos primeiros dias de vida. Durante o sono profundo, a frequência cardíaca de um recém-nascido no termo pode ficar entre 80 e 90bpm, retornando ao normal quando acordado.¹⁹

Recomenda-se que sejam auscultadas pelo menos **cinco áreas da parede torácica** para excluir a presença de murmúrios cardíacos (Figura 6), quais sejam:

- ápice (área mitral);
- borda esternal esquerda, na altura do quarto espaço intercostal (área tricúspide);
- à esquerda do esterno, no segundo espaço intercostal (área pulmonar);
- à direita do esterno, no segundo espaço intercostal (área aórtica);
- área escapular medial, dorsalmente (zona de coarctação).

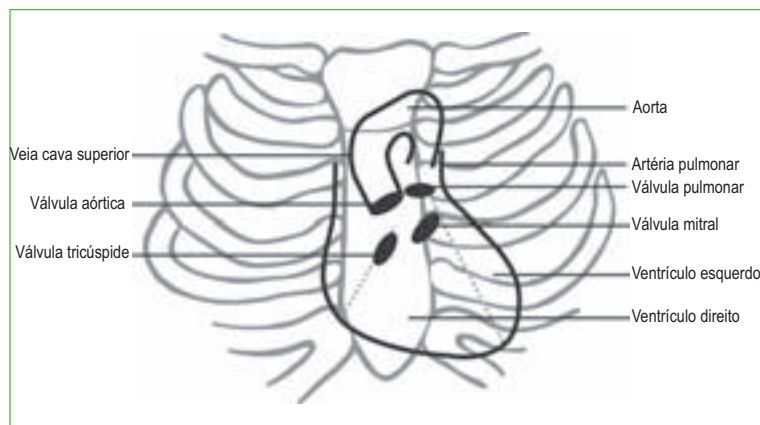


Figura 6 - Posição das estruturas do coração em relação à superfície torácica.

Fonte: Arquivo de imagens das autoras.

Tradicionalmente, a primeira bulha tem um som semelhante a um “tum”, e a segunda a um “tá”. A primeira bulha (mais audível no ápice) representa o fechamento das válvulas mitral e tricúspide. A segunda bulha (mais audível no segundo espaço intercostal) é subdividida, sendo que o seu primeiro componente representa o fechamento da válvula aorta e o segundo o fechamento da válvula pulmonar (Quadro 8). Essa subdivisão é mais evidente durante a inspiração, sendo dificultada a sua ausculta mediante uma frequência cardíaca aumentada.^{8,19}

Quadro 8

BULHAS CARDÍACAS AUDÍVEIS E LOCALIZAÇÃO DA AUSCULTA

Bulha cardíaca	Onde	O quê
Primeira	Ápice	Fechamento das válvulas mitral e tricúspide.
Segunda	Segundo espaço intercostal	Fechamento das válvulas aórtica e pulmonar.

Fonte: Criado pelas autoras.



Ao auscultar um murmúrio, é importante que o enfermeiro faça a palpação do pulso braquial simultaneamente para determinar se o sopro é sistólico ou diastólico e em que ponto do ciclo é auscultado.

Um **sopro cardíaco** pode ser avaliado de acordo com:

- intensidade – graus 1 a 6;
- tempo – sistólico ou diastólico;
- localização;
- transmissão;
- qualidade – musical e vibratório.

O grau do sopro pode ser determinado de acordo com a escala apresentada no Quadro 9.

Quadro 9

CARACTERIZAÇÃO DA INTENSIDADE DO SOPRO CARDÍACO	
Grau	Caracterização
1	Pouco audível
2	Suave, mas facilmente audível
3	Moderadamente alto, sem vibração
4	Alto, vibração presente
5	Audível com o estetoscópio parcialmente afastado do tórax
6	Audível com o estetoscópio inteiramente afastado do tórax

O sopro é classificado como grau 1 em 6, grau 2 em 6, até grau 6 em 6. A habilidade do enfermeiro para realizar com segurança essa classificação tende a melhorar com a sua prática.

Abdome

No abdome, deve-se inspecionar contorno, tamanho, simetria, peristaltismo e localização e anatomia do cordão umbilical.

O abdome do recém-nascido é naturalmente **mais protuberante e arredondado do que o tórax**. Volume excessivo e distensão requerem atenção.¹⁶ A sua forma pode sofrer interferências de ingestão de leite recente, presença de fezes, gases ou enchimento da bexiga.⁸

No que se refere ao **cordão umbilical**, sendo o primeiro exame, deve-se identificar a existência de duas artérias e uma veia umbilical. Nos exames subsequentes, deve-se manter uma avaliação acerca do processo de mumificação, atentando para sinais flogísticos. Outro aspecto a ser observado é o alargamento do cordão umbilical decorrente da presença de parte de tecido intestinal, sendo um indicativo de onfalocele.¹⁶



Pode-se identificar a presença de diastase do músculo reto abdominal entre o apêndice xifoide e o umbigo, especialmente entre os recém-nascidos prematuros.

A **palpação** é mais facilmente executada com o enfermeiro posicionado do lado direito do recém-nascido e utilizando sua mão direita, a qual deve tocar gentilmente o abdome da criança, realizando uma palpação superficial nos seus quatro flancos e centralmente. Tão logo a criança esteja habituada, a palpação profunda pode ser feita. Para facilitar a sua realização, as pernas podem ser flexionadas, produzindo relaxamento da musculatura abdominal.³

Com a palpação, obtêm-se informações acerca de massas, localização e tamanho das vísceras e tónus da parede abdominal. A **borda do fígado** pode ser palpada de 1 a 2cm da borda costal na linha clavicular média, devendo ser lisa, firme e bem definida.⁸



A **ponta do baço** pode ser sentida abaixo da borda costal esquerda e seu tamanho depende de aspectos como volume de sangue circulante, dias de vida e tipo de terapia, que precisam ser considerados para definir sobre a benignidade ou não do seu aumento.⁸

Para a palpação dos rins, a mão esquerda é colocada sobre o dorso do recém-nascido. Com os dedos da mão direita, realiza-se a palpação da parede abdominal esquerda, pressionando suavemente o lado esquerdo em direção ao direito. Esse mesmo procedimento deve ser repetido, fazendo uma leve pressão da parede abdominal no sentido da direita para a esquerda.⁸ O rim direito pode ser palpável, pois tende a estar mais abaixo devido à presença do fígado. O rim esquerdo muitas vezes é impalpável.

A ausculta pode identificar **sons intestinais**, os quais são reduzidos no recém-nascido até que se tenha estabelecido a alimentação.

Região anogenital

A avaliação da região anogenital deve ser feita com o recém-nascido em supino e buscando-se caracterizá-la como masculina ou feminina. Deve-se considerar que a idade gestacional interfere na **aparência da genitália externa**.³ O **períneo** deve ser liso e não possuir fístula.

Genitália masculina

O **tamanho** do pênis de um recém-nascido no termo é de 2,5 a 3,5cm. Deve-se examinar a **glande** do pênis buscando identificar edema e a localização do meato uretral. Quando localizado na parte inferior da glande, tem-se a hipospádia; quando na parte superior do pênis, a epispádia. Fimose fisiológica, ou prepúcio não retrátil, é comum em recém-nascidos, sendo a abertura do prepúcio suficiente para garantir a micção.³

O testículo abriga separadamente dois testículos de 1 a 1,5cm cada, podendo ser maiores se acompanhados de hidrocele (presença de líquido). A não identificação do testículo em bolsa escrotal pode ocorrer pela sua não descida da cavidade abdominal, o que pode ser constatado por meio da palpação. Para tal, deve-se, com dois dedos da mão esquerda, pressionar a virilha do lado da bolsa escrotal a ser examinada, enquanto se faz a palpação com a mão direita. O mesmo procedimento deve ser feito do outro lado, evitando-se, assim, a mobilização do testículo da bolsa escrotal caso já tenha ocorrido a sua descida.

Genitália feminina

A genitália feminina deve ser avaliada quanto à sua **estrutura** externa e **localização** do meato uretral. Este é mais difícil de ser visualizado nas meninas, mas deve estar posicionado entre o clítoris e o orifício vaginal.

O **clítoris** pode parecer muito grande em bebês prematuros, mas o seu tamanho deve ser avaliado em comparação com as demais estruturas. Alterações significativas de forma e tamanho devem indicar uma avaliação quanto à indeterminação do sexo. Um **corrimento** vaginal esbranquiçado, ou até mesmo sangramento, pode estar presente nos primeiros dias, ainda como resultado dos hormônios maternos.^{8,3}



A **permeabilidade do ânus** deve ser observada. O uso de objetos rígidos, como o termômetro, não é recomendado para determinar a sua patência. A inspeção visual da abertura anal é suficiente em um primeiro exame,¹⁶ bem como a eliminação de mecônio.⁸ Caso apareça algum sintoma de permeabilidade comprometida, tal como distensão abdominal ou ausência de fezes, pode ser necessária uma investigação mais detalhada.

Extremidades

Na avaliação das extremidades do recém-nascido, a atitude ou a **postura de repouso** é uma parte importante, bem como a avaliação dos **reflexos**. A criança deve ser cuidadosamente observada quanto à presença de tremores, maturidade neuromuscular e simetria. Mesmo em estado de repouso, a postura esperada para um recém-nascido no termo é de **flexão**.

O **tônus** deve ser avaliado com a criança em alerta. Tanto o aumento quanto a redução podem ser sintomas de outras patologias de base e precisam ser avaliados. Na **hipotonia**, referida por baixo tônus muscular, o recém-nascido apresenta pobre controle de cabeça e extremidades flácidas. Na **hipertonia**, os membros superiores encontram-se em forte flexão, e os inferiores estendidos. Espasmos e contrações periódicas leves são considerados normais.

Braços e pernas devem ser avaliados quanto à simetria, força, amplitude do movimento e digitais com o recém-nascido em alerta.



As **palmas das mãos** devem ser examinadas para verificar a presença de prega simiesca, que é uma prega palmar única, que se estende em toda sua extensão. Uma linha simiesca está associada com síndrome de Down.

As pernas do recém-nascido devem ser avaliadas quanto à flexão, simetria e comprimento. Em alguns casos, a posição intraútero pode interferir na posição do pé do recém-nascido, provocando um **pé torto postural**. A sua diferenciação de um pé torto congênito é que, quando postural, o examinador consegue colocá-lo na posição adequada com facilidade.



Anteriormente conhecida como luxação congênita do quadril, a **displasia do desenvolvimento do quadril** é uma ocorrência que deve sempre ser pesquisada no recém-nascido.²¹ No entanto, de acordo com a Academia Americana de Pediatria, a facilidade e eficácia do tratamento está diretamente influenciada por seu diagnóstico.²²

O diagnóstico de displasia do desenvolvimento do quadril se baseia na presença de instabilidade, subluxação ou luxação dos quadris ou máis-formações do acetábulo. Condições que predisõem as crianças à displasia do desenvolvimento do quadril incluem apresentação pélvica, oligo-hidrânio materno, história familiar e sexo feminino. Para auxiliar na avaliação da estabilidade do quadril, tem sido recomendado os testes de Ortolani e de Barlow, ambos realizados com o recém-nascido relaxado e em posição supina (Figura 7).²³

O **teste de Barlow** é realizado ao se aduzir o quadril (trazendo em direção à linha média), enquanto se aplica uma pequena pressão sobre o joelho, direcionando a força posteriormente. Se o quadril é deslocável – ou seja, se o quadril pode ser deslizado para fora do acetábulo com essa manobra – o teste é considerado positivo.

O teste de Ortolani é um teste de redução do quadril, ou seja, quando se examina um recém-nascido com a articulação coxofemoral luxada, a cabeça femoral é reduzida no acetábulo com a manobra. A manobra é realizada com a criança em decúbito dorsal, com os quadris e os joelhos em posição de flexão a 90°, com as coxas em adução e com rotação interna leve. Cada um dos quadris deve ser examinado de cada vez, com o outro estabilizado, em posição de leve abdução. Ao ser efetuado um movimento de abdução dos quadris, podendo ser acompanhado por uma leve rotação externa das coxas, pode-se ter a sensação de um “ressalto” na articulação patológica, por vezes audível, caracterizando teste de Ortolani positivo.²¹

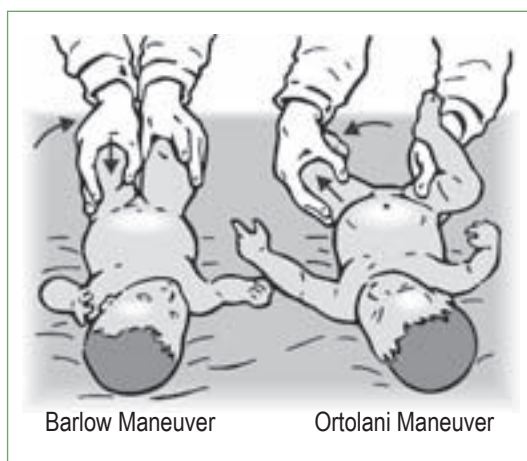


Figura 7 - Teste de Barlow e manobra de Ortolani.
Fonte: <http://static.howstuffworks.com/gif/hip-dysplasia-screening.jpg>

Dorso e coluna vertebral

O dorso geralmente é a **última parte do recém-nascido a ser examinada**. A inspeção é feita com o recém-nascido em decúbito ventral. Espera-se que não existam curvaturas observadas no decorrer da vida, aberturas, massas e regiões amolecidas na linha da coluna vertebral. Qualquer um desses sinais requer uma avaliação cuidadosa pela possibilidade de representarem má-formação.

Após posicionar o recém-nascido em decúbito ventral, observa-se a **simetria** do dorso e das dobras do glúteo. Esse é um momento oportuno também para a verificação do **reflexo de curvatura** do tronco.

O recém-nascido deve ser virado de costas e mantido de face para baixo sobre a mão do examinador. Devem-se examinar especialmente as **áreas lombares baixas e sacras**. Dá-se atenção especial à pesquisa de fístulas, cistos pilonidais e pequenas tumefações na linha média que possam indicar uma meningocele ou outra anomalia.

Pele

A avaliação da pele pode fornecer informações acerca da termorregulação do recém-nascido, sua idade gestacional e ainda sinalizar acerca da sua condição de saúde.

Os **recém-nascidos a termo** possuem gordura subcutânea que proporciona isolamento contra a perda de calor. Sua pele é lisa, macia e rosada. Os recém-nascidos **prematuros** não possuem acúmulo de gordura subcutânea, sua pele é mais fina do que os recém-nascidos a termo e com vasos sanguíneos visíveis em parede torácica e abdome.

Os neonatos **extremamente prematuros** possuem uma pele com aparência gelatinosa e transparente. Eles comumente têm uma coloração vermelha devido ao pouco desenvolvimento do estrato córneo. A gordura subcutânea também é deficiente em neonatos que possuem crescimento intrauterino restrito, os quais possuem também pregas de tecido cutâneo, especialmente em torno dos joelhos.

Na pele do recém-nascido pode ser encontrada uma substância denominada **vernix caseoso**. Trata-se de um lubrificante, geralmente de cor branca, podendo também ser amarelado. É composto de secreção de glândulas sebáceas, lanugo e células epiteliais descamadas e tem uma função protetora contra perda de fluidos e invasão bacteriana.

O vernix é mais abundante durante o terceiro trimestre de gestação e vai se reduzindo quando aproxima de 40 semanas, ficando praticamente ausente em fetos pós-termo. Dessa forma, pode ser também um indicativo da idade gestacional do recém-nascido. Geralmente é encontrado apenas nas dobras, como axila ou virilha.

O **lanugo** é composto de finos cabelos que aparecem primeiro no feto em torno de 19 a 20 semanas, ficando mais intenso com 27 a 28 semanas. No nascimento a termo, já não está presente.

Durante o exame físico, a pele do bebê deve ser avaliada para a identificação de sinais de nascença ou achados cutâneos benignos transitórios, bem como erupções ou lesões que podem indicar a presença de infecções.²⁵

Os principais achados comuns que podem ser encontrados na pele do recém-nascido encontram-se descritos no Quadro 10

Quadro 10

ACHADOS COMUNS EM PELE DE RECÉM-NASCIDO		
Achado	Descrição	Duração/Significância
Mília	Pápulas puntiformes e brancas de material queratígeno mais comuns no queixo, nariz e testa.	Dura várias semanas sem significado clínico.
Miliária	Vesículas puntiformes na testa, couro cabeludo e dobras cutâneas.	Ligada a glândulas sudoríparas, normalmente desaparece dentro de uma semana.
Mancha café com leite	Lesões lisas, castanhas, redondas ou ovais, encontradas em qualquer lugar do corpo.	À medida que o recém-nascido cresce, elas não somem. O pequeno número de manchas tem pouco ou nenhum significado, mas manchas grandes com números crescentes podem indicar neurofibromatose.

Continua



Continuação

ACHADOS COMUNS EM PELE DE RECÉM-NASCIDO		
Achado	Descrição	Duração/Significância
Mancha mongólica	Manchas roxo-pretas normalmente sobre as nádegas ou parte inferior das costas; mais comum em raças de pele negra.	Pode ser confundida com uma equimose; importante registrar sua presença ao nascer. Pode desaparecer à medida que a criança cresce.
Eritema tóxico	Pústulas amarelas sobre bases eritematosas.	Sem significado clínico.
Hemangioma em morango	Lesão irregular elevada vermelho brilhante.	Cresce com rapidez durante os primeiros 6 meses e continua até 1 ano de idade. A maioria sofre involução espontânea. É mais comum em prematuros.
Mancha em vinho do Porto (nevo flâmeco)	Lesão plana, roxo avermelhada, não fica branca ao ser pressionada.	Involui, mas não desaparece. Muitas vezes está associada a hemangiomas de estruturas subjacentes. Há associação do nevo flâmeco na região do 1º ramo do trigêmeo, a lesões corticais no cérebro, denominadas síndrome de Sturge-Weber.
Mancha salmão (nevo simples) ou hemangioma maculoso	Lesão maculosa plana, cor-de-rosa, encontrada na fronte, pálpebra superior, área nasolabial, glabella ou nuca (bico de cegonha).	Normalmente desaparece por volta de 1 ano de idade.
Melanose pustulosa neonatal transitória	Pequenas pápulas, vesículas, lesões pustulosas e pontos hiperpigmentados que ocorrem mais comumente na fronte, pescoço, região lombar e pernas.	Resolvem-se em 1 ou 2 dias.

Fonte: Adaptado Packard e Douma, 2005

Alguns **sinais de alerta** que exigem uma avaliação mais aprofundada e/ou intervenção imediata incluem:

- unhas longas e descamação indicando pós-maturidade;
- pele translúcida e fina com lanugo abundante indicando prematuridade;
- palidez, possivelmente provocada por hipotermia, anemia, sepse ou choque;
- cianose, possivelmente causada por doença cardiorrespiratória, hipoglicemia, policitemia, sepse ou hipotermia;
- petéquias, possivelmente causadas por trombocitopenia, sepse, infecção congênita ou compressão durante o parto;
- plethora, possivelmente causada por policitemia;
- distribuição anormal do cabelo ou pregas aumentadas na pele, possivelmente associadas com anormalidades genéticas;
- turgor da pele reduzido associado à restrição do crescimento intrauterino e hipoglicemia;
- bolhas ou pústulas, provavelmente causadas por infecção por estafilococos.



Avaliação dos reflexos

A avaliação de reflexos primitivos no recém-nascido oferece informações sobre o seu **estado neurológico**, além de ser importante para a sobrevivência. Cada um desses reflexos varia de acordo com o período do desenvolvimento no qual se iniciam e desaparecem²⁶ (Quadro 11).

Quadro 11

REFLEXOS PRIMITIVOS DO RECÉM-NASCIDO

Reflexo	Quando aparece	Quando desaparece	Descrição
Busca	Ao nascer	Torna-se voluntário após 3 semanas de idade.	O rosto vira para o mesmo lado da bochecha que está sendo tocada.
Sucção	Ao nascer	Continua na vida adulta.	Sucção em resposta à estimulação da parte posterior da cavidade oral.
Extrusão	Ao nascer	3 a 4 meses de vida	O neonato usa a língua para empurrar objetos estranhos para fora da boca.
Moro	32ª semana de gestação	6 meses de vida	Ao simular suspender e soltar repentinamente o neonato ou promover ruído súbito, observam-se abdução de braços, extensão de mãos e flexão de polegares (abraço).
Tônico cervical (esgrima)	Entre o nascimento e 2 meses	4 a 6 meses de vida	Com um movimento rápido, vira-se a cabeça do recém-nascido para um lado. Ele estenderá as extremidades para o lado que a cabeça foi virada e haverá flexão do braço e perna do lado oposto.
Marcha	Ao nascer	2 meses de vida	Colocado em posição vertical e ao tocar uma superfície plana com a sola do pé, o neonato simula uma caminhada.
Preensão palmar	28ª semana de gestação	4 a 6 meses de vida	Ao colocar o dedo na palma da mão do neonato, ele o agarrará.
Preensão plantar	Ao nascer	8 meses de vida	Ao colocar o dedo contra base dos artelhos, o recém-nascido irá curvá-los para baixo.

Continua

REFLEXOS PRIMITIVOS DO RECÉM-NASCIDO			
Reflexo	Quando aparece	Quando desaparece	Descrição
Babinski (cutaneoplantar)	Ao nascer	2 anos de vida	O recém-nascido flexiona o dedão do pé quando um objeto é arrastado ao longo da sola do pé, do calcanhar até a cabeça do 5º metatarso.
Galant	Ao nascer	4 meses de vida	Com o recém-nascido em decúbito ventral e a cabeça centrada, estimula-se a região paravertebral de cima para baixo. Como resposta, espera-se um encurtamento do tronco no lado estimulado. Deve ser pesquisado bilateralmente.

Fonte: Adaptado Keehn e Lieben, 2008.

Durante a avaliação dos reflexos do recém-nascido, deve-se observar a **simetria e a força da resposta**. É importante destacar que a idade gestacional, e não o peso, é o fator que mais interfere na resposta da criança ao estímulo para teste dos reflexos.

Como a avaliação pode ser desgastante para o neonato, é importante observar se ele está alimentado e sem esforço respiratório. Recomenda-se que a avaliação seja feita com o recém-nascido em alerta.



Durante a avaliação dos reflexos, é importante que o enfermeiro desenvolva a manobra de maneira adequada e fique atento aos resultados que devem surgir mediante o estímulo realizado. A existência de resposta diferente da esperada para cada reflexo avaliado, ou sua persistência após a idade em que não é mais esperado, exige avaliação acurada por especialistas.



10. De que maneira é possível classificar o recém-nascido ao nascimento?

.....

.....

.....

.....

11. Descreva os aspectos a serem utilizados para a avaliação da idade gestacional por meio dos métodos de Capurro e de Ballard.

.....

.....

.....

.....

Resposta no final do artigo

■ REGISTRO DOS ACHADOS

Os registros são necessários especialmente quando se considera que, em sua prática profissional, a equipe de enfermagem acompanha diferentes recém-nascidos e suas famílias a cada dia. Embora esses sejam assistidos em condições semelhantes, requerem um cuidado individualizado. Assim, os registros tornam-se uma ferramenta que permite a comunicação entre os diferentes profissionais que assistem esse recém-nascido, comunicando suas avaliações, tomadas de decisão, pessoas que estiveram envolvidas e as circunstâncias nas quais ocorreram.

É importante que a informação coletada durante a anamnese e o exame físico do recém-nascido seja documentada de maneira clara e organizada, utilizando para isso uma linguagem que seja comum aos demais profissionais de saúde.

O enfermeiro deve certificar-se de que a documentação esteja correta e completa de forma a atender a diferentes objetivos, visto que, além de favorecer a manutenção do cuidado durante a permanência hospitalar, pode ser um importante instrumento para avaliação de sua qualidade, subsidiar o desenvolvimento de pesquisas e ser um documento com valor legal mediante ações judiciais.

■ CASOS CLÍNICOS

CASO CLÍNICO 1

Bebê nasceu de parto vaginal, com 6 horas de vida, 40 semanas de idade gestacional e peso de 3.400g. A mãe é multipara, GIII, PII, A0. Nos partos anteriores vaginais teve bolsa rota de 4 horas e líquido amniótico claro. Ao nascimento, o bebê apresentou choro forte e Apgar 8 e 9 (1 e 5 minutos, respectivamente).

Foram realizados os cuidados de rotina na sala de parto, e mãe e filho foram encaminhados ao alojamento conjunto. Com 6 horas de vida, uma enfermeira avaliou o recém-nascido e, dentre os seus registros, encontram-se as seguintes informações: sopro cardíaco grau 1 em 6 e ausculta pulmonar simétrica, com crepitações.

No dia seguinte, a mãe do recém-nascido solicitou nova avaliação por ter verificado o aparecimento de pápulas de aspecto perolado na testa, no queixo e no nariz do bebê. Ao avaliar as alterações na pele, a enfermeira encostou na bochecha da criança e observou que ela movimentou o rosto para o lado em que foi feito o toque.





Utilizando as informações apresentadas no caso clínico 1, responda às questões a seguir.

12. Considerando as informações referentes ao peso e à idade gestacional, como o recém-nascido pode ser classificado?

.....

13. Em relação às pápulas encontradas na face, testa, queixo e nariz do bebê, pode-se afirmar que se trata de

- A) impetigo.
- B) eritema tóxico.
- C) mília.
- D) hiperplasia de glândulas sebáceas.

14. Identifique o reflexo que foi avaliado na situação apresentada.

- A) Moro.
- B) Sucção.
- C) Busca.
- D) Galant.

Respostas no final do artigo

■ CASO CLÍNICO 2

Uma enfermeira realizou a avaliação da idade gestacional de um recém-nascido. Ele nasceu com 3.000g, estatura de 48cm, circunferência cefálica de 33cm. Seu escore de Apgar foi 8 no primeiro minuto e 9 no quinto minuto. Outros dados da avaliação incluem:

- pele ressecada e descamando, sem lanugo;
- pregas cobrindo toda a planta do pé até o calcanhar;
- aréola de 3mm;
- pavilhão auricular firme e com recuo instantâneo;
- testículos eutópicos com moderada quantidade de rugas em bolsa escrotal.

Em relação aos reflexos, apresentou:

- ângulo do punho a 0°;
- recolhimento do braço a 100°;
- ângulo poplíteo a 100°;
- sinal do xale com cotovelo na linha média;
- calcanhar orelha a 90°;
- postura totalmente flexionada.

Os pais do recém-nascido expressaram preocupação quanto ao seu pequeno tamanho.

Em relação às informações apresentadas no caso clínico 2, responda às questões a seguir.



15. Qual é o escore de maturidade neuromuscular deste recém-nascido?

.....
.....
.....
.....

16. Qual é o escore de maturidade física deste recém-nascido?

.....
.....
.....
.....

17. Classifique o recém-nascido de acordo com o peso e idade gestacional.

.....
.....
.....
.....

18. O que a enfermeira poderia dizer aos pais acerca de sua preocupação quanto ao seu pequeno tamanho?

.....
.....
.....
.....

Respostas no final do artigo

■ CONCLUSÃO

Uma avaliação cuidadosa deve ser feita nas primeiras horas após o nascimento de todos os recém-nascidos para assegurar uma transição adequada para a vida extrauterina. Essa avaliação deve ser feita de forma sistemática e seguida de intervenção tão logo uma anormalidade seja identificada.

Os registros de pré-natal devem ser revistos para a identificação dos fatores de risco que podem exigir um cuidado mais complexo. A avaliação imediata requer do enfermeiro conhecimento científico e habilidade técnica, que devem ser desenvolvidos no cotidiano do cuidado neonatal.