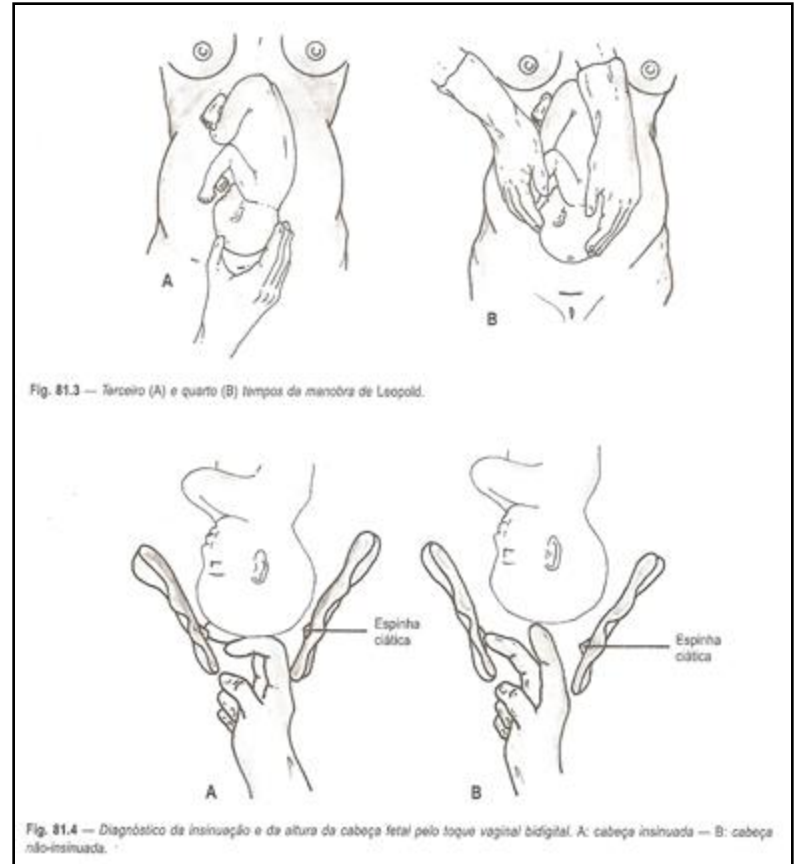


Mecanismo de Parto

- divisão do mecanismo de parto em **tempos**:
 - primeiro tempo ou **INSINUAÇÃO**
 - segundo tempo ou **DESCIDA** ou **PROGRESSÃO**
 - terceiro tempo ou **ROTAÇÃO INTERNA**
 - quarto tempo ou **DESPRENDIMENTO CEFÁLICO**
 - quinto tempo ou **ROTAÇÃO EXTERNA**
 - sexto tempo ou **DESPRENDIMENTO DO TRONCO**

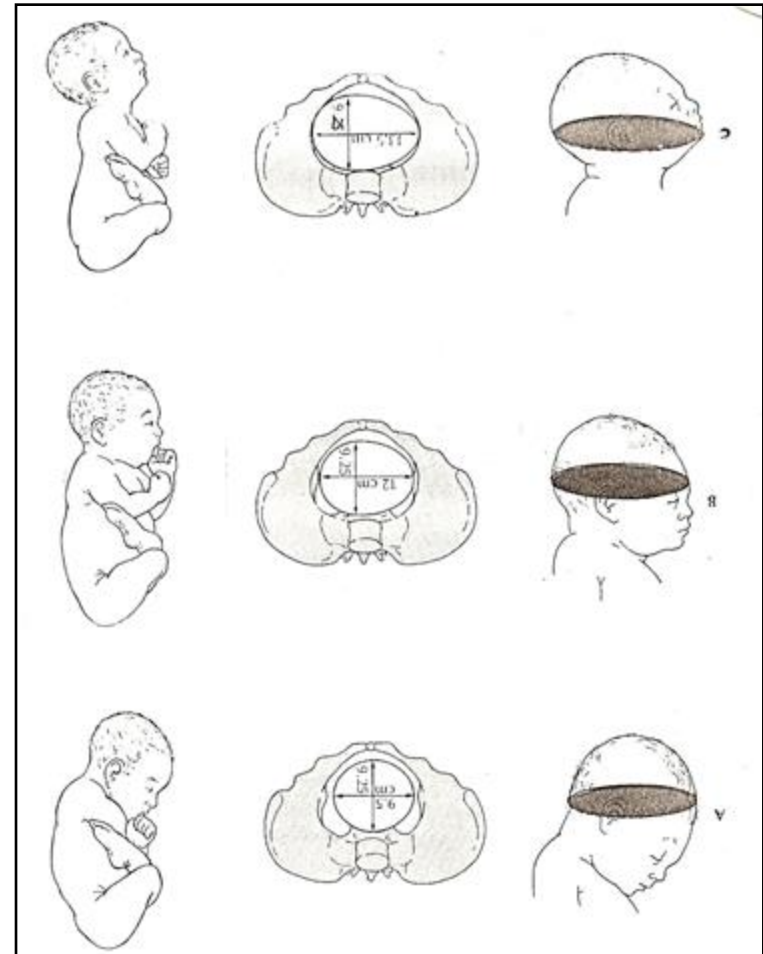
INSINUAÇÃO

- é a passagem, pelo estreito superior, do maior diâmetro perpendicular à linha de orientação fetal (sutura sagital)
- nas apresentações cefálicas fletidas é a passagem do biparietal (9,5cm)
- para que se processe a insinuação é necessário que ocorram a flexão, o acavalgamento e o assinclitismo



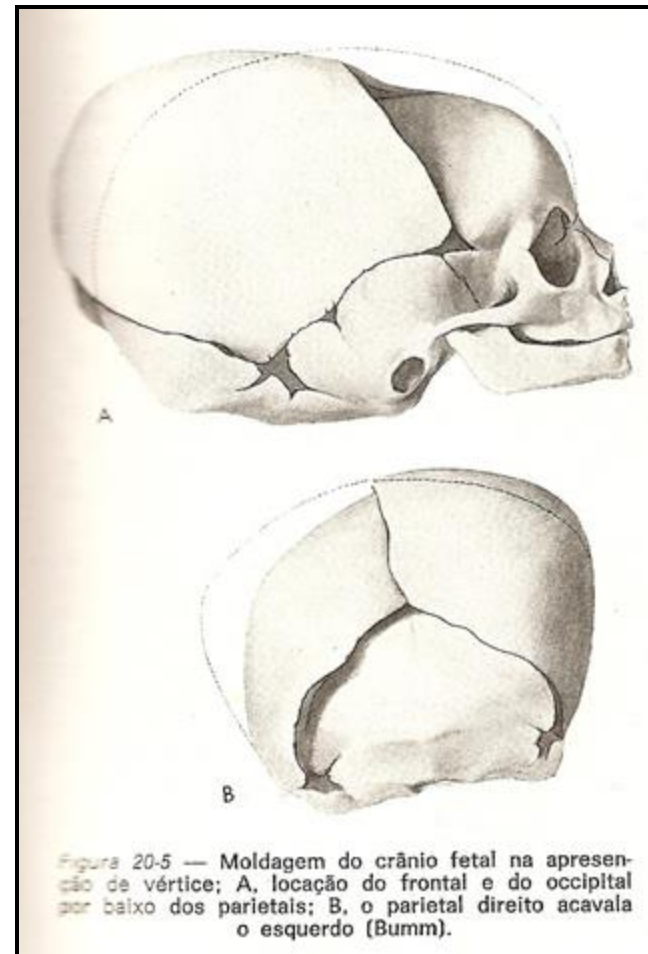
FLEXÃO CEFÁLICA

- ao iniciar-se o parto, a cabeça acha-se orientada no diâmetro transverso ou em um dos oblíquos do ES, oferecendo o diâmetro occipito-frontal (12 cm) em correspondência com estes
- sucedendo-se as contrações e sendo a cabeça impelida de encontro ao ES, exagera-se a flexão e ocorre a substituição dos diâmetros maiores por outros menores (SOF = 10,5 cm; SOB = 9,5 cm)



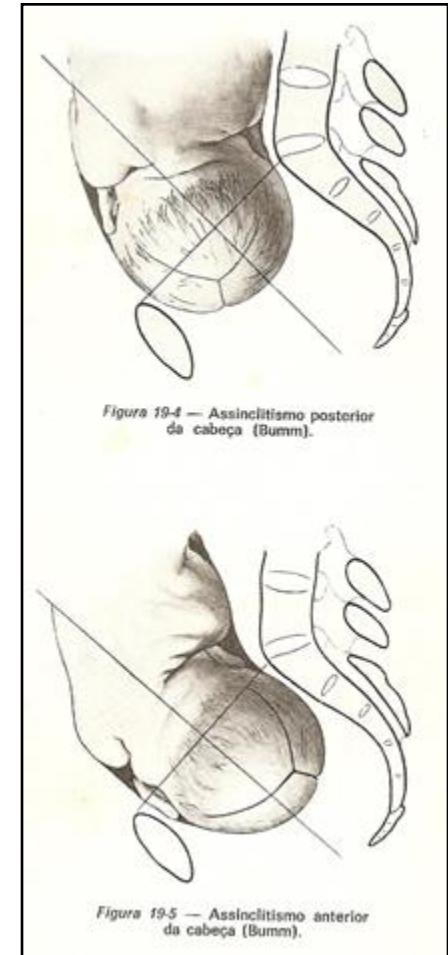
ACAVALGAMENTO ÓSSEO

- reduz as dimensões da cabeça óssea fetal porque os frontais e o occipital se locam por baixo dos parietais e a borda interna de um parietal se sobrepõe à outra



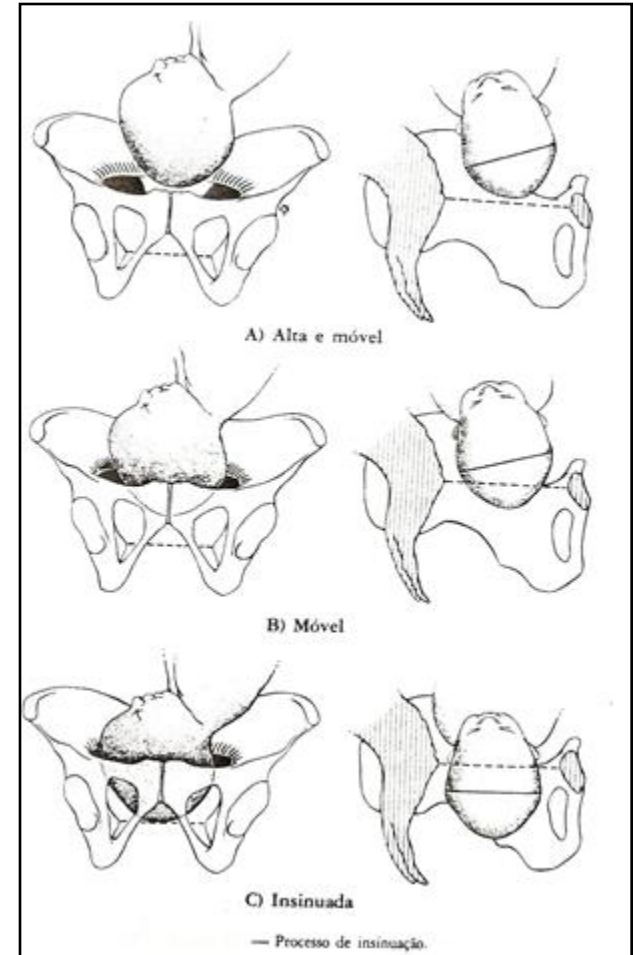
ASSINCLITISMO

- devido ao volume grande da cabeça fetal e à dificuldade da passagem, ela se movimenta, oferecendo uma das metades de cada vez
- **sinclitismo:** a sutura sagital está a igual distância do pube e do sacro
- **assinclitismo posterior:** a sutura sagital está mais próxima do pube
- **assinclitismo anterior:** a sutura sagital está mais próxima do sacro



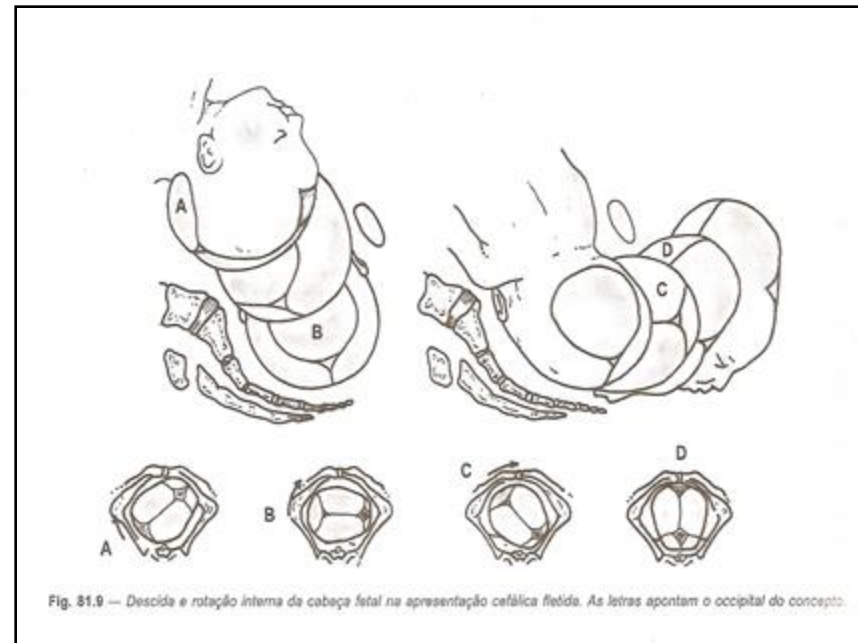
DESCIDA ou PROGRESSÃO

- tempo no qual a cabeça fetal percorre a distância do estreito superior ao inferior
- classificação:
 - - alta e móvel: não toma contato com o ES
 - - ajustada: ocupa a área do ES
 - - fixa: não se consegue mobilizar
 - - insinuada: a maior circunferência (occipito-frontal = 34 cm) transpôs o ES



ROTAÇÃO INTERNA

- tempo em que a linha de orientação fetal (sutura sagital) passa do diâmetro transverso ou um dos oblíquos do ES para o diâmetro antero-posterior do EI
- a cabeça roda, ficando o ponto de referência fetal (lambda) voltado para o pube ou sacro, qualquer que seja a variedade de posição

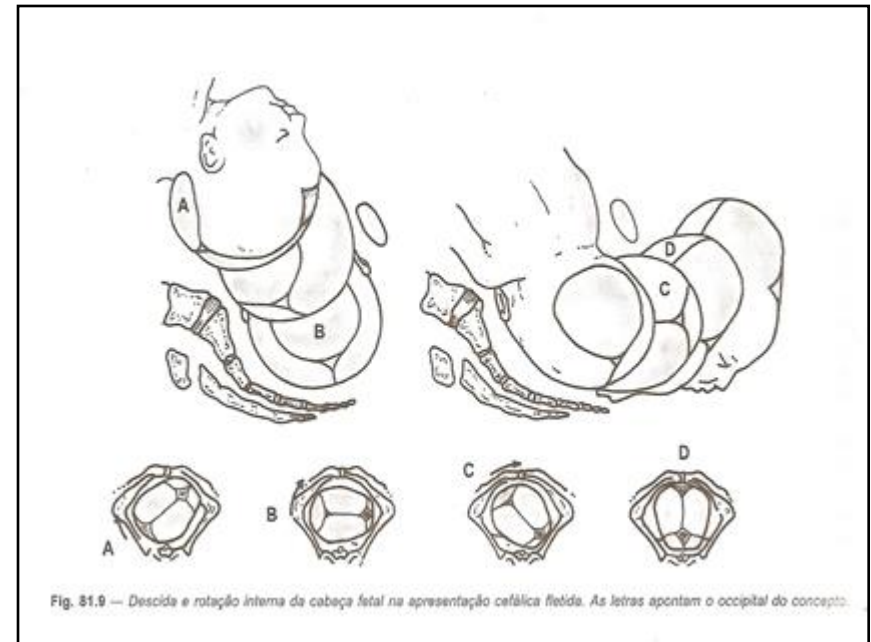


ROTAÇÃO INTERNA

- a cabeça descreve um arco de círculo e o grau de rotação varia conforme a variedade de posição
- nas variedades anteriores = 45° (OEA e ODA)
- nas variedades transversas = 90° (OET ou ODT)
- nas variedades posteriores = 135° (OEP ou ODP)
- quando excepcionalmente a cabeça roda para trás, diz-se rotação sacra ou posterior

ROTAÇÃO INTERNA

- simultaneamente com a rotação interna da cabeça e sua progressão no canal, ocorre a penetração das espáduas (bi-acromial) através do ES



DESPRENDIMENTO CEFÁLICO

- terminada a rotação interna, a cabeça se desprende do EI graças à retropulsão do cóccix (amplia o diâmetro antero-posterior de 9,5 cm para 11 cm)
- seu desprendimento se faz por extensão e deflexão
- a cabeça desce e o suboccipício, situado abaixo do lambda, coloca-se sob a borda inferior da sínfise púbica (hipomóclio)

DESPRENDIMENTO CEFÁLICO

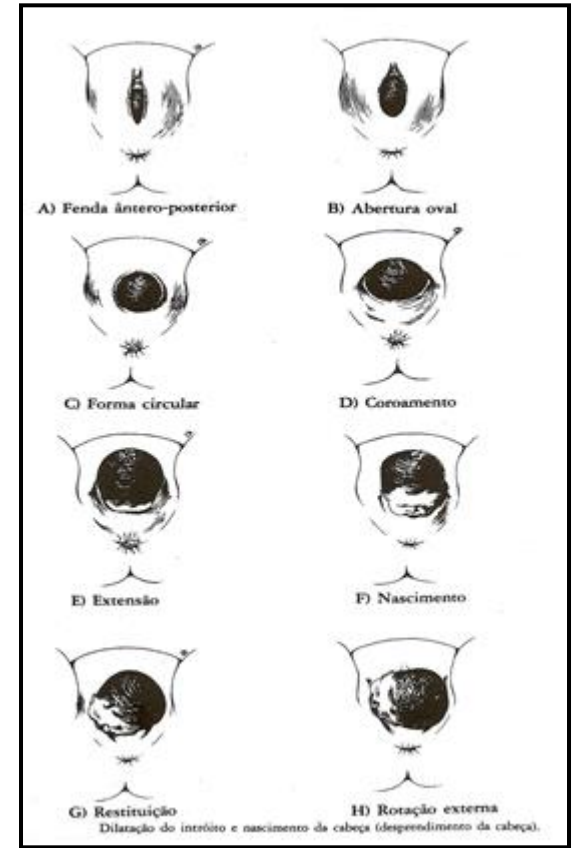
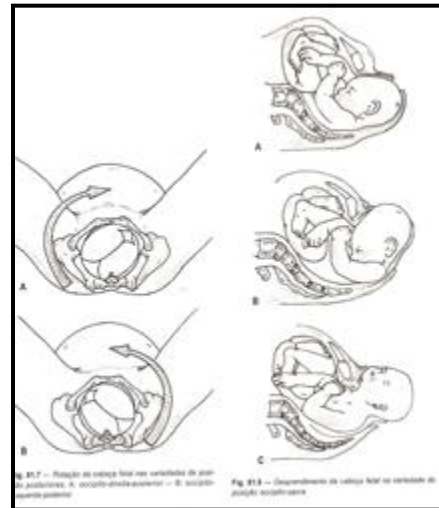- graus de deflexão:
 - 1) a fronte retropulsa o cóccix, aumentando o diâmetro cóccix-subpúbico
 - 2) a região fronto-facial vence a resistência cóccix-muscular e a circunferência suboccipito (32-33 cm) se insinua na fenda vulvar
 - 3) passam sucessivamente as outras circunferências (SOF=10,5 cm; OF=12 cm e OM=13 cm), ou seja, há substituição dos menores diâmetros pelos maiores

DESPRENDIMENTO CEFÁLICO

- no início do desprendimento, a cada contração, ocorre um movimento de avanço e recuo
- só depois da passagem do diâmetro SOF é que a insinuação vulvar da cabeça se torna definitiva
- vencida a resistência perineal, dá-se a liberação do maciço fronto-parietal, com vigorosa retração perineal, e a cabeça fica em deflexão forçada

ROTAÇÃO EXTERNA

• movimento de restituição, pelo qual a cabeça gira, voltando o ponto de referência fetal (lambda) para o lado em que se encontrava originalmente



ROTAÇÃO EXTERNA

- a finalidade do movimento de restituição é de posicionar o diâmetro bi-acromial (fetal) coincidindo com o diâmetro antero – posterior do EI (materno)

