

Logo após o nascimento, o RN terá de iniciar a respiração em poucos segundos. Seu pulmão deverá transformar-se rapidamente de um órgão preenchido de líquido e com pouco fluxo sanguíneo em um órgão arejado e com muito fluxo de sangue, que seja capaz de executar uma forma inteiramente diferente de respiração, ou seja, a troca direta de gás com o meio ambiente. O sucesso no processo de adaptação imediata à vida extrauterina depende essencialmente da presença de uma função cardiopulmonar adequada. Desse modo, os sinais e os sintomas de dificuldade respiratória são manifestações clínicas importantes e comuns logo após o nascimento, sendo um desafio para os profissionais que atuam em unidades neonatais. O desconforto respiratório pode representar uma condição benigna, como retardo na adaptação cardiorrespiratória, mas também pode ser o primeiro sinal de uma infecção grave e potencialmente letal, sendo fundamental o reconhecimento e avaliação precoces de todo bebê acometido.

A maioria das doenças respiratórias neonatais manifesta-se nas primeiras horas de vida, de forma inespecífica e, muitas vezes, com sobreposição de sinais e sintomas.

No entanto, é possível alcançar o diagnóstico correto a partir da análise cuidadosa da história clínica materna e do parto, e dos sinais e sintomas clínicos, em conjunto com a propedêutica de diagnóstico por imagem.

21.1 Reconhecimento

Em razão das peculiaridades estruturais e funcionais ligadas à imaturidade do sistema respiratório, as doenças pulmonares no período neonatal exteriorizam-se clinicamente de forma característica e comum aos RN. O conhecimento e a interpretação desses sinais são úteis para decidir o melhor momento de início da intervenção terapêutica. Os sinais e sintomas que definem a propedêutica respiratória estão voltados basicamente para a observação e inspeção do RN, e podem ser agrupados naqueles que retratam o padrão respiratório, o aumento do trabalho respiratório e a cor^{1,2,3} (Quadro 1).

Quadro 1 – Sinais e sintomas respiratórios observados no período neonatal

Padrão respiratório	<ul style="list-style-type: none"> • Frequência respiratória: <ul style="list-style-type: none"> - taquipneia • Ritmo e periodicidade da respiração: <ul style="list-style-type: none"> - apneia - respiração periódica
Trabalho respiratório	<ul style="list-style-type: none"> • Batimento de asas nasais • Gemido expiratório • <i>Head bobbing</i> • Retrações torácicas: <ul style="list-style-type: none"> - intercostal - subcostal - supraesternal - esternal
Cor	<ul style="list-style-type: none"> • Cianose

21.1.1 Taquipneia

As variações da frequência respiratória ocorrem em função da alteração do volume corrente e da necessidade de se manter a capacidade residual funcional (CRF). No período neonatal os valores normais variam de 40 a 60 respirações por minuto.

Considera-se taquipneia quando, em repouso ou durante o sono, a frequência respiratória mantém-se persistentemente acima de 60 movimentos por minuto.

Essa condição, apesar de inespecífica, é um dos sinais precoces presente na maioria das doenças com comprometimento do parênquima pulmonar, incluindo a síndrome do desconforto respiratório (SDR), a pneumonia e a atelectasia. A taquipneia pode apresentar-se isoladamente ou acompanhada de outras alterações respiratórias. A taquipneia isolada é mais comum nas alterações extrapulmonares como hipertermia, sepse, distúrbios metabólicos e cardiopatias congênitas.

21.1.2 Apneia e respiração periódica

A apneia é um distúrbio do ritmo da respiração.

É caracterizada por pausa respiratória superior a 20 segundos, ou entre 10 e 15 segundos se acompanhada de bradicardia, cianose ou queda de saturação de oxigênio.

Os episódios de apneia que ocorrem nas primeiras 72 horas de vida geralmente resultam de asfixia perinatal, infecções, hemorragia intracraniana, hipotermia, obstrução de vias aéreas, convulsões e outras lesões do sistema nervoso central. Por outro lado, a apneia da prematuridade raramente manifesta-se antes de 48 horas de vida e sua incidência está diretamente relacionada à idade gestacional. Acomete cerca de dois terços dos neonatos com idade gestacional abaixo de 28 semanas. A apneia deve ser diferenciada da respiração periódica, que é um padrão respiratório particular do RN pré-termo, caracterizado por períodos de 10 a 15 segundos de movimentos respiratórios, intercalados por pausas com duração de 5 a 10 segundos cada, sem repercussões cardiovasculares.

21.1.3 Batimento de asas nasais

O batimento das asas nasais representa a abertura e o fechamento cíclico das narinas durante a respiração espontânea. O RN apresenta respiração exclusivamente nasal. Acredita-se que a dilatação das narinas durante a inspiração diminua a resistência da via aérea superior, reduzindo o trabalho respiratório.

21.1.4 Gemido expiratório

O gemido expiratório resulta do fechamento parcial da glote (manobra de Valsalva incompleta) durante a expiração para manter a CRF e prevenir o colapso alveolar nas situações de perda de volume pulmonar.

O gemido expiratório é um sinal muito comum nos RN acometidos pela SDR.

21.1.5 Head bobbing

É um sinal de aumento do trabalho respiratório e representa o movimento para cima e para baixo da cabeça, a cada respiração, pela contração da musculatura acessória do pescoço.

21.1.6 Retrações torácicas

Decorrem do deslocamento para dentro da caixa torácica, a cada respiração, entre as costelas (intercostal), nas últimas costelas inferiores (subcostal), na margem superior (supraesternal) e inferior do esterno (xifoide). São observadas com frequência no período neonatal, em particular no RN prematuro, devido à alta complacência da caixa torácica (caixa mais maleável). As retrações aparecem quando os pulmões apresentam-se com complacência baixa ("mais duro") ou quando há obstrução de vias aéreas superiores ou alterações estruturais do tórax. Nas situações de baixa complacência pulmonar, como na SDR, durante a inspiração um excesso de pressão negativa é gerado no espaço pleural para expandir os pulmões. Como a caixa torácica é muito complacente, a cada inspiração aparecem, inicialmente, as

retrações subcostais e intercostais. Se a doença progride, o RN aumenta a força contrátil do diafragma na tentativa de expandir os pulmões. Observa-se, então, protrusão do abdome e, por causa da alta pressão negativa no espaço pleural, toda a porção anterior do tórax, incluindo o esterno, desloca-se para dentro, produzindo o movimento característico em gangorra ou respiração paradoxal. O boletim de Silverman-Andersen⁴ é um método clínico útil para quantificar o grau de desconforto respiratório e estimar a gravidade do comprometimento pulmonar (Figura 1). São conferidas notas de 0 a 2 para cada parâmetro. Somatória das notas inferior a 5 indica dificuldade respiratória leve, e quando é igual a 10 corresponde ao grau máximo de dispneia.














	Retração Intercostal		Retração Xifóide	Batimento de Asa Nasal	Gemido Expiratório
	Superior	Inferior			
0	 sincronizado	 s/ tiragem	 ausente	 ausente	 ausente
1	 declive inspiratório	 pouco visível	 pouco visível	 discreto	 audível só c/ esteto
2	 balancim	 marcada	 marcada	 marcado	 audível s/ esteto

Figura 1 – Boletim de Silverman-Andersen⁴

21.1.7 Cianose

Pode-se classificar a cianose em localizada ou periférica, e generalizada ou central. A primeira, também conhecida como acrocianose, aparece nas regiões plantares e palmares. É um sinal benigno e comum no período neonatal, não representando doença sistêmica grave. A cianose central, envolvendo a mucosa oral, é observada quando a concentração de hemoglobina reduzida excede 5g/dL, condição comum durante a hipoxemia grave. A cianose central, quando presente, deve ser sempre investigada, procurando-se afastar cardiopatias congênitas, hipertensão pulmonar e afecções graves do parênquima pulmonar.

21.2 Identificação dos sinais de alerta

Após o reconhecimento da insuficiência respiratória, deve-se avaliar a gravidade do quadro identificando os sinais de alerta que representam uma condição de ameaça à vida e necessidade de instituição imediata de suporte ventilatório (Quadro 2).

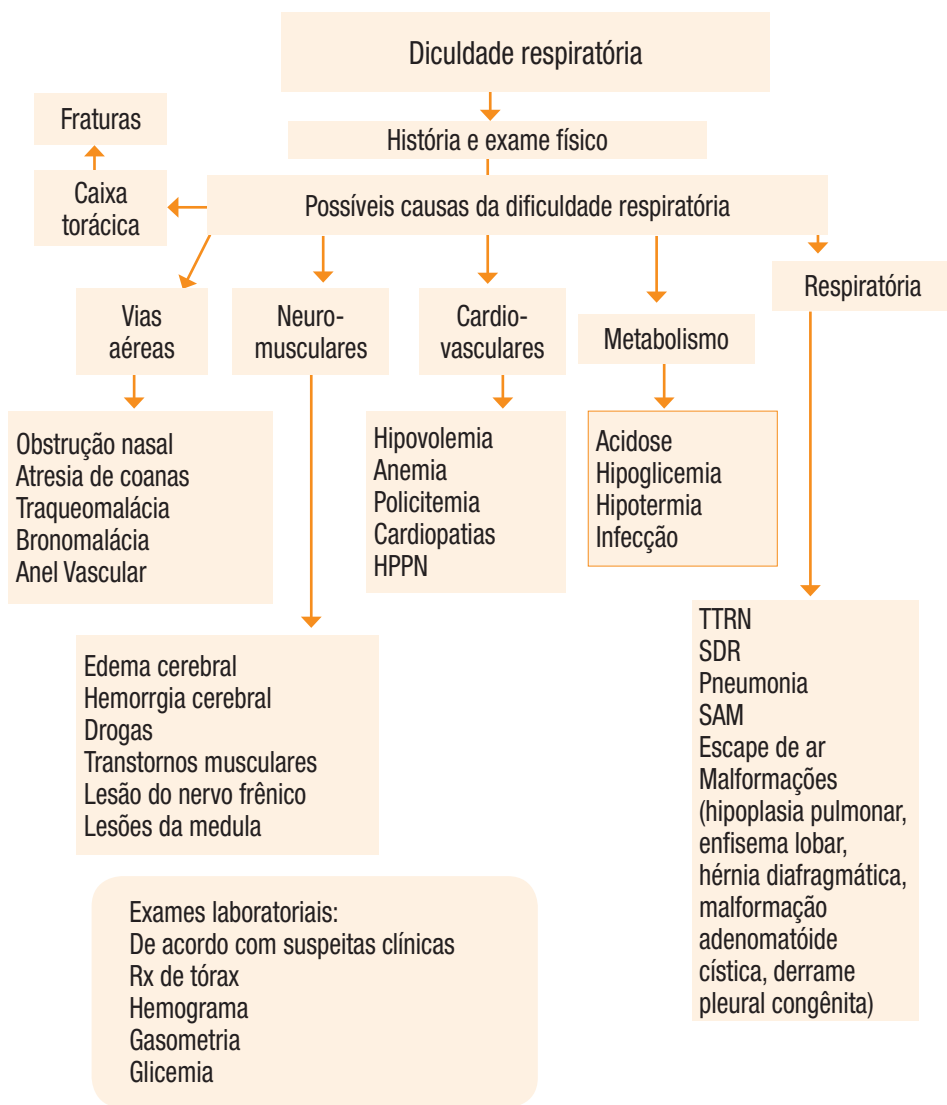
Quadro 2 – Sinais e sintomas respiratórios que indicam condição grave e necessidade de intervenção imediata

Obstrução de vias aéreas	<ul style="list-style-type: none"> • <i>Gasping</i> • Sufocação • Estridor
Falência respiratória	<ul style="list-style-type: none"> • Apneia • Esforço respiratório débil
Colapso circulatório	<ul style="list-style-type: none"> • Bradicardia • Hipotensão arterial • Má perfusão periférica
Má oxigenação	<ul style="list-style-type: none"> • Cianose, hipoxemia ou palidez

21.3 Diagnóstico diferencial

Para o diagnóstico diferencial da dificuldade respiratória do RN são importantes os dados da anamnese e do exame físico, além dos exames laboratoriais. As possibilidades diagnósticas são muito diversas. Qualquer condição que, por exemplo, dificulte a chegada do oxigênio no cérebro levará à expressão clínica de dificuldade respiratória (Figura 2).

Este capítulo aborda apenas o diagnóstico das principais afecções respiratórias. Suporte ventilatório e terapias auxiliares no tratamento da insuficiência respiratória no período neonatal são abordados nos capítulos 22 e 23 do volume 3 desta obra.



TTRN – taquipneia transitória do RN
 SDR – síndrome do desconforto respiratório
 SAM – síndrome de aspiração do mecônio

Figura 2 – Diagnóstico diferencial da dificuldade respiratória no RN

21.4 Principais doenças respiratórias no período neonatal

As afecções respiratórias que acometem o RN podem ser agrupadas da seguinte maneira:

Imaturidade pulmonar

- Síndrome do desconforto respiratório (SDR).

Intercorrências no processo de nascimento

- Síndrome de aspiração do mecônio (SAM).
- Taquipneia transitória do RN (TTRN).
- Síndrome de escape de ar (SEAr).
- Síndrome da hipertensão pulmonar persistente neonatal (HPPN).
- Pneumonias.

Alteração no desenvolvimento e crescimento pulmonar antenatal

- Malformações pulmonares:
 - Malformação adenomatoide cística.
 - Hipoplasia pulmonar.
 - Hérnia diafragmática congênita.
 - Derrame pleural congênito.
 - Enfisema lobar congênito.

Em geral essas doenças alteram a transição feto-neonatal, dificultando o processo de adaptação cardiorrespiratória ao nascimento e levando ao quadro de insuficiência respiratória nas primeiras 72 horas de vida.^{5,6,7}

21.4.1 Síndrome do desconforto respiratório

A SDR é a afecção respiratória mais frequente no RN pré-termo, sendo mais comum nos RN prematuros com menos de 28 semanas de gestação, do sexo masculino, em filhos de mãe diabética e nos que sofreram asfixia ao nascimento.⁸

A deficiência quantitativa e qualitativa do surfactante alveolar é a principal causa da SDR.

O surfactante pulmonar é constituído basicamente por lipídeos (90%) e proteínas (10%), sendo a fosfatidilcolina saturada seu principal componente tenso ativo, responsável pela diminuição da tensão superficial alveolar. Dentre as proteínas, destacam-se as apoproteínas (SP-A, SP-B, SP-C e SP-D), que são fundamentais na determinação da função e do metabolismo do surfactante pulmonar.

O surfactante é sintetizado a partir da 20ª semana gestacional pelas células epiteliais tipo II. Sua produção aumenta progressivamente durante a gestação, atingindo o pico por volta da 35ª semana. O RN pré-termo com idade gestacional inferior a 35 semanas apresenta, portanto, deficiência da quantidade total de surfactante pulmonar. Tal deficiência resulta em aumento da tensão superficial e da força de retração elástica, levando à instabilidade alveolar com formação de atelectasias progressivas, com diminuição na complacência pulmonar e na CRF. As atelectasias diminuem a relação ventilação/perfusão, aumentando o shunt intrapulmonar e levando à hipoxemia, hipercapnia e acidose, que, por sua vez, provocam vasoconstrição e hipoperfusão pulmonar, aumento da pressão nas artérias pulmonares e, conseqüentemente, shunt extrapulmonar através do canal arterial e forame oval, com agravamento da hipoxemia e acidose iniciais, estabelecendo-se assim um círculo vicioso.

Além da deficiência de surfactante, o aumento da quantidade de líquido pulmonar devido à maior permeabilidade da membrana alvéolo-capilar observada no RN pré-termo contribui significativamente para a gravidade da SDR. Além de piorar a complacência pulmonar, o líquido e as proteínas intra-alveolares inativam o surfactante da superfície alveolar, reduzindo ainda mais a quantidade de surfactante ativo. Assim, a gravidade e a duração da doença são determinadas não só pela deficiência quantitativa do surfactante pulmonar, mas também pelo estado funcional do surfactante presente na superfície alveolar.

21.4.1.1 Diagnóstico

Quadro clínico

Os sinais de aumento do trabalho respiratório aparecem logo após o nascimento e intensificam-se progressivamente nas primeiras 24 horas; atingem o pico por volta de 48 horas e melhoram gradativamente após 72 horas de vida. Nos casos com má evolução, os sinais clínicos se acentuam, com surgimento de crises de apneia e deterioração dos estados hemodinâmico e metabólico.

A evolução clássica da SDR pode ser modificada por meio da administração antenatal de corticoide, assistência ventilatória precoce e uso de surfactante exógeno.

Quadro radiológico

O aspecto típico é de infiltrado retículo-granular difuso (vidro moído) distribuído uniformemente nos campos pulmonares, além da presença de broncogramas aéreos e aumento de líquido pulmonar (Figura 3).

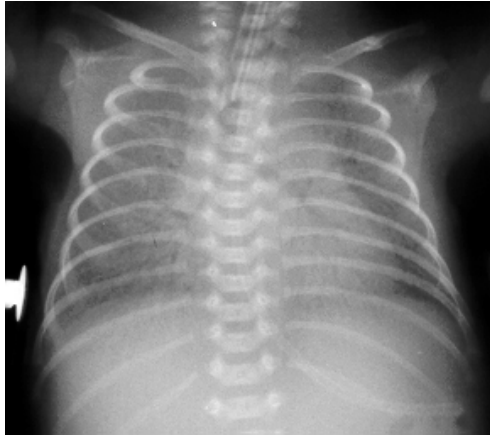

Figura 3 – Aspecto radiológico típico da SDR

Critérios diagnósticos

Apesar dos quadros clínicos e radiológico serem bem definidos, os erros diagnósticos ainda são comuns, principalmente nos casos mais leves. Deve-se considerar o diagnóstico de SDR quando houver:

- Evidências de prematuridade e imaturidade pulmonar.
- Início do desconforto respiratório nas primeiras 3 horas de vida.
- Evidências de complacência pulmonar reduzida, CRF diminuída e trabalho respiratório aumentado.
- Necessidade de oxigênio inalatório e/ou suporte ventilatório não invasivo ou invasivo por mais de 24 horas para manter os valores de gases sanguíneos dentro da normalidade.
- Radiografia de tórax mostrando parênquima pulmonar com velamento reticulogranular difuso e broncogramas aéreos entre 6 e 24 horas de vida.

21.4.1.2 Tratamento

Está baseado na estabilização metabólica, reposição precoce de surfactante e ventilação mecânica não agressiva (ver capítulos 22 e 23 – volume 3 desta obra).

21.4.2 Taquipneia transitória do RN

A TTRN ou síndrome do pulmão úmido é caracterizada por um desconforto respiratório leve a moderado, geralmente de evolução benigna, decorrente de retardo na absorção do líquido pulmonar após o nascimento.⁹

O pulmão fetal contém em seu interior líquido secretado pelo epitélio respiratório desde o período canalicular (17ª semana gestacional). O líquido pulmonar exerce pressão de distensão sobre as vias aéreas, que é um estímulo essencial para seu desenvolvimento e crescimento, em particular da porção respiratória ou ácino. Ao final da gestação, a sua produção é de 4 a 5 mL/kg por hora, alcançando o volume de 25 a 30mL/kg. Durante o processo de nascimento ocorrem alterações cardiopulmonares importantes. Cessa a produção e secreção do líquido pulmonar, que é substituído por ar. A absorção do líquido pulmonar inicia-se antes do nascimento, com o início do trabalho de parto, por mecanismos ainda pouco conhecidos. Estima-se que cerca de 70% do líquido seja reabsorvido antes do nascimento. Durante a passagem pelo canal de parto, são eliminados cerca de 5 a 10% do líquido pulmonar e o restante é absorvido nas primeiras horas de vida pelos vasos linfáticos e capilares pulmonares.

Nas seguintes situações a reabsorção do líquido pulmonar está prejudicada:

- Cesariana eletiva sem trabalho de parto.
- Asfixia perinatal.
- Diabetes e asma brônquica materna.
- Policitemia.

Essas situações predis põem à ocorrência da TTRN.¹⁰

21.4.2.1 Diagnóstico

Quadro clínico

Dentre os sinais clínicos de aumento do trabalho respiratório, o mais evidente é a taquipneia. O desconforto respiratório inicia-se nas primeiras horas após o nascimento, melhorando a partir de 24 a 48 horas. O quadro clínico é muito semelhante ao da SDR leve, sendo muito difícil fazer clinicamente o diagnóstico diferencial.

Quadro radiológico

A imagem radiológica é típica e permite fazer o diagnóstico na grande maioria dos casos. Os achados radiológicos mais comuns consistem de congestão peri-hilar radiada e simétrica, espessamento de cisuras interlobares, hiperinsuflação pulmonar leve ou moderada e, ocasionalmente, discreta cardiomegalia e/ou derrame pleural (Figura 4).

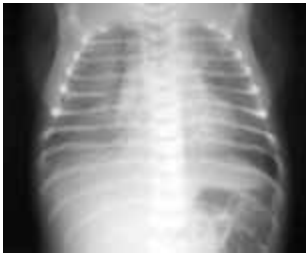

Figura 4A

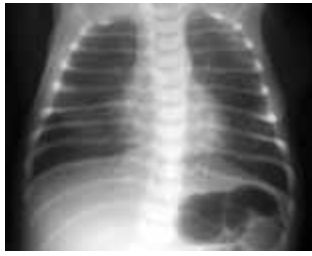

Figura 4B

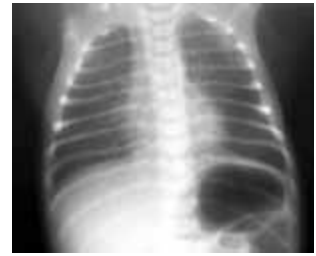

Figura 4C

Figura 4 – Evolução radiológica de um neonato com TTRN. A – RN com 2 horas de vida
B – RN com 24 horas de vida e C – RN com 36 horas de vida

21.4.2.2 Tratamento

A evolução é benigna, com resolução do quadro habitualmente em dois a três dias.

21.4.3 Síndrome de aspiração do mecônio

Em aproximadamente 10 a 20% das gestações pode-se observar líquido amniótico meconial, e 1 a 2% desses conceptos apresentará a SAM.

Considera-se grupo de risco para pneumonia aspirativa:

- RN com idade gestacional maior que 40 semanas.
- RN que sofreu asfixia perinatal.

Apesar dos avanços no suporte ventilatório, a mortalidade na SAM continua elevada, variando de 35 a 60% entre os RN que necessitam de ventilação pulmonar mecânica.^{11,12}

Os mecanismos que levam o mecônio a ser eliminado para o líquido amniótico permanecem controversos. São citados como fatores predisponentes o sofrimento fetal, a compressão mecânica do abdome durante o trabalho de parto e a maturidade fetal, entre outros. Acredita-se que a aspiração possa ocorrer intraútero quando o bem-estar fetal é interrompido com a instalação da hipoxemia. Desencadeiam-se então movimentos respiratórios tipo *gasping*, com entrada de líquido amniótico meconial no interior da árvore respiratória. A aspiração também pode ocorrer após o nascimento, com as primeiras respirações.

A aspiração do mecônio leva a fenômenos obstrutivos e inflamatórios. Quando o mecônio é muito espesso, pode ocorrer obstrução de grandes vias aéreas, levando a quadro de sufocação. Quando as partículas são menores, há obstrução de vias aéreas distais, com aparecimento de atelectasias. Em muitas unidades alveolares a obstrução segue um padrão valvular que permite a entrada de ar, mas não sua saída. O aprisionamento progressivo de

ar nos alvéolos leva ao aparecimento de áreas hiperinsufladas com aumento da CRF, e ao baro/volutrauma.

A ação inflamatória local do mecônio resulta em pneumonite química e necrose celular. Esse quadro pode ser agravado por infecção bacteriana secundária. Além disso, o mecônio parece conter substâncias que induzem à agregação plaquetária, com formação de microtrombos na vasculatura pulmonar e liberação de substâncias vasoativas pelas plaquetas ali agregadas, com conseqüente constrição do leito vascular e hipertensão pulmonar. Esse quadro decorre também da hipoxemia, hipercapnia e acidose. Finalmente, a presença de mecônio nas vias aéreas distais altera a função do surfactante, inativando-o na superfície alveolar.

Todos esses processos resultam em múltiplas áreas de atelectasias alternadas com áreas de hiperinsuflação, além do quadro de hipertensão pulmonar, que levam a alterações profundas da relação ventilação/perfusão, com aparecimento de hipoxemia, hipercapnia e acidose.

21.4.3.1 Diagnóstico

Quadro clínico

A SAM atinge em geral RN a termo ou pós-termo com história de asfixia perinatal e líquido amniótico meconial. Os sintomas respiratórios são de início precoce e progressivo, com presença de cianose grave. Quando não há complicações - baro/volutrauma e/ou hipertensão pulmonar - o mecônio vai sendo gradativamente absorvido, com melhora do processo inflamatório e resolução do quadro em 5 a 7 dias.

Quadro radiológico

Consiste de áreas de atelectasia com aspecto granular grosseiro alternado com áreas de hiperinsuflação em ambos os campos pulmonares (Figura 5). Podem aparecer ainda áreas de consolidação lobares ou multilobares, enfisema intersticial, pneumotórax e/ou pneumomediastino.

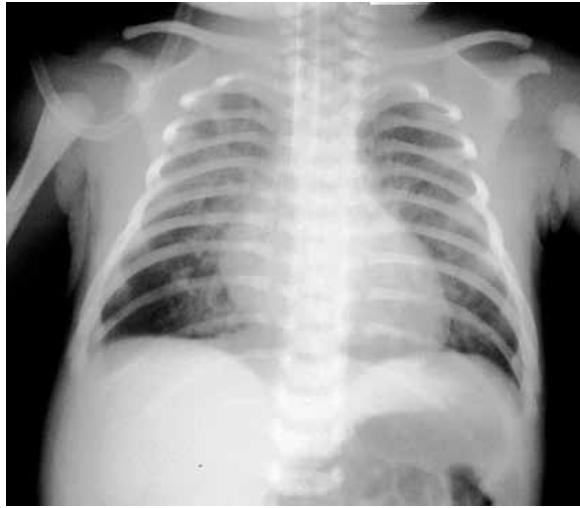

Figura 5 – Aspecto radiológico típico da SAM

Critérios diagnósticos

Deve-se considerar o diagnóstico de SAM quando houver história de líquido amniótico meconial, presença de mecônio na traqueia do RN e alteração radiológica compatível.

21.4.3.2 Tratamento

Ver capítulos 22 e 23 - volume 3 desta obra.

21.4.4 Síndrome de escape de ar

A SEAr é uma entidade clínico-radiológica que inclui espectro variado de doenças pulmonares e extrapulmonares, caracterizada pela presença de ar em regiões normalmente não aeradas, resultantes da perda de solução de continuidade do epitélio respiratório. Sua classificação baseia-se na região onde ocorre o acúmulo de ar.

Possíveis locais de acúmulo de ar extrapulmonar:

- Interstício pulmonar = enfisema intersticial pulmonar (EIP).
- Espaço pleural = pneumotórax (Ptx).
- Mediastino = pneumomediastino.
- Pericárdio = pneumopericárdio.
- Cavidade peritoneal = pneumoperitônio.
- Tecido celular subcutâneo = enfisema subcutâneo.
- Corrente sanguínea = embolia gasosa.¹³

As repercussões pulmonares e extrapulmonares da SEAr decorrem basicamente do local, da extensão, do volume e da velocidade do acúmulo de gás. Dentre os diversos quadros que compõem a síndrome, pela frequência e pela gravidade, assumem importância o enfisema intersticial pulmonar e o pneumotórax (Ptx).

A coleção de gás, além de não contribuir para as trocas gasosas, leva a distúrbio da relação ventilação-perfusão por compressão do parênquima pulmonar e das vias aéreas distais, causando hipoxemia e hipercapnia. Da mesma forma, o aumento da pressão intersticial pode comprimir os vasos sanguíneos e desencadear quadro de hipertensão pulmonar com shunt extrapulmonar. Além disso, o aprisionamento progressivo do ar intratorácico aumenta a pressão nessa cavidade, diminuindo o retorno venoso e o débito cardíaco, precipitando a hipotensão arterial, o choque e as consequências da redução da perfusão sistêmica, como insuficiência renal e lesões isquêmicas cerebrais. Além disso, as mudanças bruscas na pressão intratorácica, como as que ocorrem no Ptx hipertensivo, alteram o fluxo sanguíneo cerebral, favorecendo o aparecimento da hemorragia peri-intraventricular.

A ocorrência do escape de ar no curso das doenças respiratórias neonatais contribui para a piora do prognóstico, aumentando riscos de aparecimento de doença pulmonar crônica e lesões do sistema nervoso central, além de estar associada a altas taxas de mortalidade, principalmente no RN prematuro. Assim, seu reconhecimento e tratamento precoces são fundamentais, sendo essencial a vigilância constante, especialmente dos neonatos submetidos a algum suporte ventilatório.

21.4.4.1 Diagnóstico

O diagnóstico da SEAr é essencialmente radiológico, uma vez que os sinais e sintomas clínicos podem estar ausentes ou serem pouco específicos.

Quadro clínico

Os sinais e sintomas variam conforme o tipo, a magnitude e a velocidade de instalação da SEAr. Nas coleções gasosas pequenas, como no enfisema intersticial pulmonar localizado e Ptx espontâneo não hipertensivo, e na maioria dos casos de pneumomediastino, o exame físico pode ser normal ou mostrar poucas alterações, como taquipneia sem desconforto respiratório ou aumento discreto na necessidade de suporte ventilatório. Na maioria dos casos é um achado radiológico nas avaliações de rotina. Assim, de acordo com o quadro predominante, as características clínicas das várias formas de escape de ar são as seguintes:

- Enfisema intersticial pulmonar (EIP) – ocorre com maior frequência em RN prematuros com antecedentes de corioamnionite e que necessitam de ventilação mecânica. A maioria dos casos surge de forma gradual, nas primeiras 48 horas de vida. Deve-se suspeitar

do quadro em qualquer RN sob ventilação mecânica que apresenta piora dos parâmetros respiratórios, como aumento da necessidade de suporte ventilatório.

- Pneumotórax (Ptx), em particular o hipertensivo – pode-se observar um quadro dramático de deterioração clínica de início abrupto, caracterizado por desconforto respiratório, cianose e sinais de colapso cardiovascular, como bradicardia, má perfusão periférica, hipotensão arterial e choque. Quando unilateral, pode haver assimetria torácica com diminuição da expansibilidade do lado afetado, bem como desvio contralateral do ictus e dos sons cardíacos. O Ptx não hipertensivo pode ser assintomático ou ser acompanhado de manifestações respiratórias leves, como taquipneia, gemido expiratório e retrações da caixa torácica. Há diminuição do murmúrio vesicular no lado acometido.
- Pneumomediastino – frequentemente é assintomático, podendo, no entanto, ocorrer taquipneia leve, aumento do diâmetro ântero-posterior do tórax e hipofonese das bulhas cardíacas. Nos casos graves, observa-se sinais de baixo débito cardíaco.
- Outras formas – as manifestações clínicas do pneumopericárdio dependem da velocidade do acúmulo de gás. Pode ser assintomático ou apresentar-se com sinais de tamponamento cardíaco. Quando o acúmulo de ar dentro do espaço pericárdico se faz lentamente, ocorre acomodação desse espaço, sem grandes incrementos da pressão intrapericárdica, retardando os sinais de compressão cardíaca. Se o acúmulo de ar é suficiente para que a pressão intrapericárdica aproxime-se da pressão venosa central, ocorre comprometimento da ejeção ventricular em consequência da diminuição do retorno venoso. Inicialmente ocorrem taquicardia e aumento da pressão venosa central, seguidas de bradicardia e diminuição abrupta na amplitude do pulso e da pressão arterial. Quanto ao pneumoperitônio, chama a atenção, além do quadro cardiorrespiratório, a distensão abdominal abrupta.

Quadro radiológico

A radiografia de tórax é o exame de eleição para o diagnóstico das várias formas de SEAr. É fundamental, também, para a determinação do tamanho e da extensão da coleção de ar e da coexistência de outras entidades que possam facilitar ou perpetuar o escape de ar, além de permitir o acompanhamento evolutivo e avaliar a eficácia da terapêutica adotada. Na grande maioria dos casos o aspecto radiológico é típico, sendo possível definir o diagnóstico com relativa facilidade.

O enfisema intersticial pulmonar apresenta-se como coleções de ar sob forma linear ou cística de tamanhos variados, localizadas ou difusas, comprometendo um ou ambos os pulmões (Figura 6). Quando o EIP manifesta-se sob a forma linear, é necessário diferenciá-lo do broncograma aéreo. Esse último apresenta-se como imagens hipertransparentes

que se ramificam, localizadas, em geral, nos lobos inferiores, próximos ao hilo, não estando presentes na periferia dos pulmões.

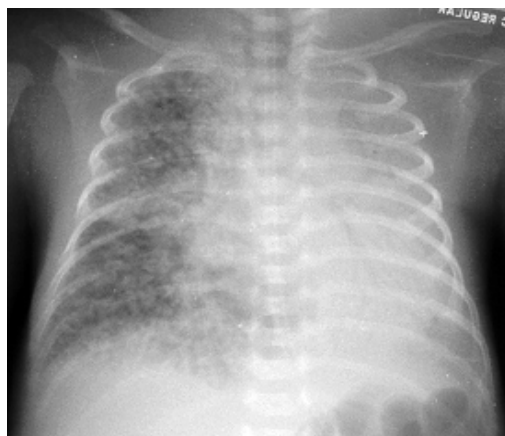


Figura 6 – Aspecto radiológico do enfisema intersticial pulmonar

A imagem clássica do Ptx caracteriza-se por área de hipertransparência em que não se visualiza o parênquima ou os vasos pulmonares, localizada na face lateral e/ou medial do hemitórax, em um ou ambos os pulmões (Figura 7). Nos casos em que há grande acúmulo de ar (Ptx hipertensivo), pode-se observar compressão e colapso do pulmão comprometido, desvio do mediastino para o lado contralateral, herniação da coleção de ar entre os espaços intercostais e retificação ou inversão da cúpula diafragmática (Figura 8).

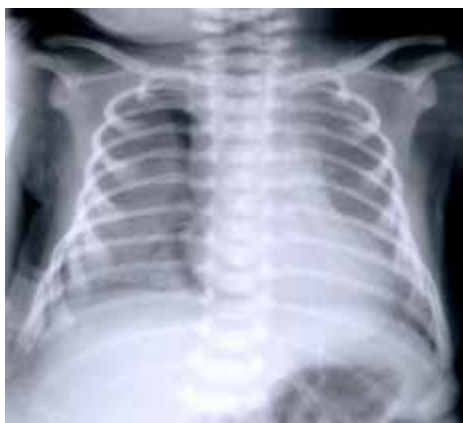

Figura 7 – Pneumotórax não hipertensivo à direita

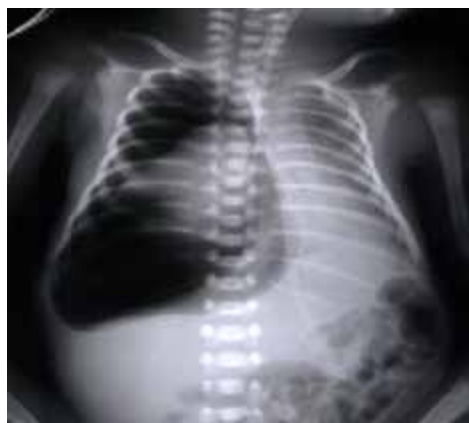

Figura 8 – Pneumotórax hipertensivo à direita

O aspecto radiológico pode não ser tão evidente nos casos de Ptx pequenos e não hipertensivos. Como no período neonatal as radiografias são realizadas geralmente com o neonato na posição supina, a coleção de gás intrapleural tende a ficar confinada à região anterior (superior). Nessa situação, se o Ptx é pequeno, a radiografia de tórax pode mostrar somente um pulmão hipertransparente, de fácil identificação quando a coleção de ar é unilateral. No entanto, quando ambos os pulmões são acometidos, se não houver forte suspeita diagnóstica, o Ptx pode passar despercebido. Nesses casos, além da hipertransparência, deve-se observar com atenção a imagem da silhueta cardíaca, que pode se apresentar bem delineada e nítida. Tal fato decorre do contraste proporcionado entre a coleção de ar na porção medial do hemitórax e a borda cardíaca. Em caso de dúvida, recomenda-se utilizar incidências complementares, como as radiografias em perfil com raios horizontais ou, se as condições clínicas permitirem, em decúbito lateral com o lado acometido na posição superior, e com raios horizontais. Nessas incidências, a coleção de ar desloca-se para as porções mais altas, facilitando a sua identificação.

Nos casos de pneumomediastino, observa-se área de hipertransparência contornando a silhueta cardíaca, como se a envolvesse, elevando o timo da sua posição normal, com o aparecimento de imagem radiográfica conhecida como sinal da vela ou da asa de morcego (Figura 9).

Já no pneumopericárdio, visualiza-se área de hipertransparência envolvendo todo o coração, inclusive na sua borda inferior (Figura 10), o que o diferencia do pneumomediastino, em que essa borda é preservada.

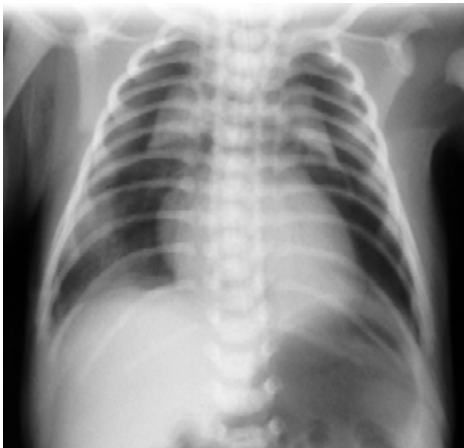

Figura 9 – Pneumomediastino

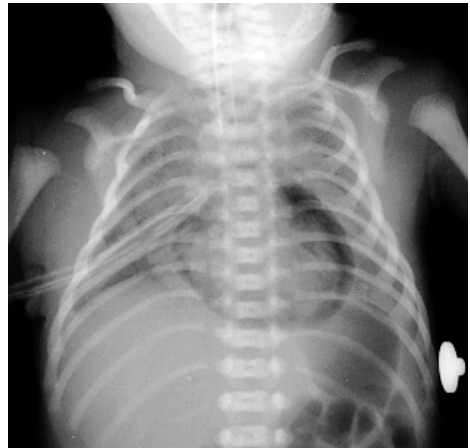

Figura 10 – Pneumopericárdio

Transiluminação torácica

A transiluminação é útil nos RN sintomáticos com grandes coleções de ar no tórax. Deve-se realizar a aferição do tamanho e do formato do halo de luz produzido a partir da borda do sensor e comparar as variáveis obtidas em cada ponto com as da região correspondente no hemitórax contralateral. Considera-se a pesquisa negativa quando o halo for simétrico em ambos os hemitórax e com tamanho inferior a dois centímetros, e positiva quando o halo for simétrico e com diâmetro superior a dois centímetros ou na presença de halo assimétrico entre os dois hemitórax.

21.4.4.2 Tratamento

No capítulo 10 - volume 2 desta obra está descrita a técnica de drenagem do tórax. Os capítulos 22 e 23 - volume 3 tratam do suporte ventilatório e terapias auxiliares no tratamento da insuficiência respiratória no período neonatal.

21.4.5 Hipertensão pulmonar persistente

A HPPN é uma síndrome clínica caracterizada por hipoxemia grave e refratária, proveniente da diminuição do fluxo sanguíneo pulmonar e shunt direito-esquerdo através do forame oval e/ou canal arterial. O curto-circuito extrapulmonar decorre do aumento relativo da pressão na artéria pulmonar em relação à sistêmica. Esse quadro pode ocorrer de forma primária ou secundária a uma série de doenças cardiorrespiratórias neonatais.

Principais doenças associadas à HPPN:

- Síndrome da dificuldade respiratória.
 - Síndrome da aspiração de mecônio.
 - Hipoplasia pulmonar.
 - Cardiopatias congênitas.
 - Sepses, pneumonia.
 - Asfixia perinatal.
-

Sua incidência é variável, sendo a média estimada em 1 a 2 casos para cada mil nascidos vivos. É uma das principais causas de óbito entre os neonatos submetidos à ventilação pulmonar mecânica.¹⁴

A patogenia da HPPN ainda é desconhecida; no entanto, pesquisas em modelos experimentais demonstram que estímulos antenatais como hipóxia crônica e aumento de fluxo sanguíneo pulmonar alteram o desenvolvimento dos vasos pulmonares, levando a disfunção das células endoteliais e/ou musculares lisas. Tais fatos promovem desequilíbrio na produção de mediadores endoteliais vasoconstritores e vasodilatadores, resultando em al-

terações funcionais e/ou estruturais dos vasos pulmonares. Assim, acredita-se que qualquer fator que interfira no processo de adaptação cardiorrespiratória perinatal, desde a formação e o desenvolvimento dos vasos pulmonares até a transição cardiopulmonar ao nascimento, possa desencadear o aparecimento da síndrome.

21.4.5.1 Classificação

De acordo com as alterações estruturais dos vasos pulmonares, as diferentes formas clínicas de HPPN podem ser agrupadas em três grandes grupos:

- **Má-adaptação.**
- **Mau desenvolvimento.**
- **Subdesenvolvimento.**

Má-adaptação

Neste grupo estão as condições que se caracterizam por apresentar anatomia e desenvolvimento estrutural dos vasos pulmonares normais. A alta resistência vascular pulmonar decorre da vasoconstrição reativa e é potencialmente reversível. Essa categoria inclui HPPN associada à asfixia perinatal, síndromes aspirativas (SAM e aspiração de líquido amniótico), SDR, sepse, pneumonias congênitas, distúrbios metabólicos, síndrome da hiperviscosidade (policitemia), além dos casos iatrogênicos como a hipo ou hiperinsuflação pulmonares durante a ventilação mecânica. Em geral, esse grupo de pacientes apresenta boa resposta aos vasodilatadores pulmonares.

Mau desenvolvimento

Esta categoria caracteriza-se por vasos pulmonares com a camada muscular espessada, principalmente nas artérias de médio calibre. Observa-se aumento da camada muscular nos locais habitualmente muscularizados (regiões pré-acinares), além da extensão das células musculares lisas para as regiões intra-acinares, habitualmente não muscularizadas. Tais alterações estão presentes já ao nascimento, sugerindo origem antenatal. Pertencem a esse grupo HPPN associada à hipóxia fetal crônica, pós-maturidade, uso materno de anti-inflamatórios não hormonais e antidepressivos (inibidores seletivos da recaptação da serotonina), filhos de mãe diabética, cardiopatias congênitas que cursam com hiperfluxo ou com hipertensão venosa pulmonar (estenose da veia pulmonar, drenagem anômala das veias pulmonares, estenose mitral congênita, coarctação da aorta e transposição dos grandes vasos) e idiopáticas (persistência da circulação fetal). Esses pacientes apresentam resposta variável aos vasodilatadores pulmonares.

Subdesenvolvimento

Os achados anatomopatológicos deste grupo caracterizam-se por hipoplasia do leito vascular pulmonar com redução no número e muscularização excessiva dos vasos. A restrição ao fluxo sanguíneo decorre dessas alterações anatômicas, além da vasoconstrição, já que esses vasos são extremamente reativos. Nesta categoria estão HPPN associada às malformações pulmonares, como a hérnia diafragmática congênita, sequência do oligoâmnio, hidropisia fetal e displasia capilar alveolar congênita, entre outras. Em geral, esse grupo de pacientes não apresenta resposta aos vasodilatadores pulmonares.

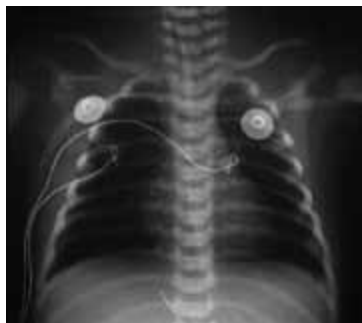21.4.5.2 Diagnóstico

Quadro clínico

A síndrome geralmente manifesta-se em neonatos a termo ou pós-maduros; no entanto, é possível que a sua ocorrência em RN pré-termo seja subestimada. O quadro clínico é bastante variável, dependendo da doença de base. Chama a atenção a desproporção entre a gravidade da hipoxemia e o grau do desconforto respiratório. Com frequência esses RN necessitam de altas concentrações de oxigênio para manter a oxigenação arterial, além de apresentarem extrema labilidade, com piora do quadro respiratório e da saturação de O_2 a qualquer manipulação.

Quadro radiológico

O exame radiológico é inespecífico. Pode haver proeminência do tronco da artéria pulmonar junto à silhueta cardíaca e cardiomegalia, mesmo na ausência de disfunção cardíaca clinicamente detectável. Usualmente, a aparência da vasculatura pulmonar é pouco proeminente (Figura 11). Em casos secundários ao comprometimento do parênquima pulmonar, encontram-se alterações radiográficas típicas da doença de base.



*Note os campos pulmonares pouco vascularizados – “pulmão preto”

Figura 11 – Aspecto radiológico de um neonato com HPPN

Ecocardiografia doppler

É o método de eleição para o diagnóstico e avaliação da eficácia das intervenções terapêuticas na HPPN. A ecocardiografia permite documentar o grau de shunt direito-esquerdo pelo canal arterial e/ou forame oval e a magnitude da hipertensão pulmonar. Além disso, o exame é fundamental para avaliar o estado da contratilidade miocárdica e afastar doenças estruturais cardíacas, em particular as cardiopatias dependentes de shunt direito-esquerdo, tais como estenose aórtica, interrupção do arco aórtico e síndrome da disfunção do ventrículo esquerdo.

Critérios diagnósticos

Um neonato pode ser considerado portador de HPPN quando:

- Estiver em ventilação mecânica com FiO_2 de 1,0 mantendo cianose central PaO_2 (pós-ductal) abaixo de 100mmHg ou $SatO_2$ (pós-ductal) menor que 90%.
- Apresentar labilidade nos níveis de oxigenação arterial, ou seja, mais que dois episódios de queda da $SatO_2$ abaixo de 85% no período de 12 horas, que necessitem de aumento no suporte ventilatório ou ventilação manual para revertê-los.
- Houver diferença da oxigenação arterial entre os sítios pré-ductais (membro superior direito) e pós-ductais (membros inferiores); considerar diferença significativa quando o gradiente de PaO_2 pré e pós-ductal for superior a 20mmHg ou de $SatO_2$ pré e pós-ductal superior a 5%.
- Houver evidências ecocardiográficas de hipertensão pulmonar.

21.4.5.3 Tratamento

Ver capítulos 22 e 23 - volume 3 desta obra.

21.4.6 Pneumonia

A pneumonia neonatal é um processo inflamatório dos pulmões resultante de infecção bacteriana, viral ou fúngica ou de origem química. Com frequência é um dos primeiros sinais de infecção sistêmica, estando associada a quadros como sepse e meningite neonatal. Estima-se que a pneumonia ocorra em cerca de um terço dos neonatos que evoluem para óbito nas primeiras 48 horas de vida.¹⁵ As pneumonias neonatais têm sido classicamente divididas em:

- **Preoces (até 48 horas de vida) – predomínio de bactérias Gram-negativas.**
- **Tardias – predomínio de bactérias Gram-positivas.**

As pneumonias precoces podem ser classificadas, de acordo com seu modo de aquisição em:

- **Adquiridas antes do nascimento ou congênitas.**
- **Adquiridas durante o nascimento.**

As pneumonias adquiridas antes do nascimento ou congênitas são processos pneumônicos que ocorrem no ambiente intrauterino por via transplacentária, secundárias à infecção sistêmica materna (citomegalovirose, toxoplasmose, rubéola, sífilis, listeriose, tuberculose e Aids) ou por aspiração de líquido amniótico infectado (corioamnionite). Em geral o quadro associa-se com trabalho de parto prematuro, natimortalidade ou asfixia e insuficiência respiratória grave ao nascimento.

As pneumonias adquiridas durante o nascimento são processos inflamatórios que ocorrem devido à contaminação do feto ou do neonato por micro-organismos que colonizam o canal de parto. Com frequência, não se encontram antecedentes perinatais de risco, tais como rotura prolongada de membranas amnióticas, trabalho de parto prematuro ou corioamnionite. Podem ou não associar-se com asfixia ao nascimento e o quadro respiratório frequentemente é indistinguível da SDR e da TTRN.

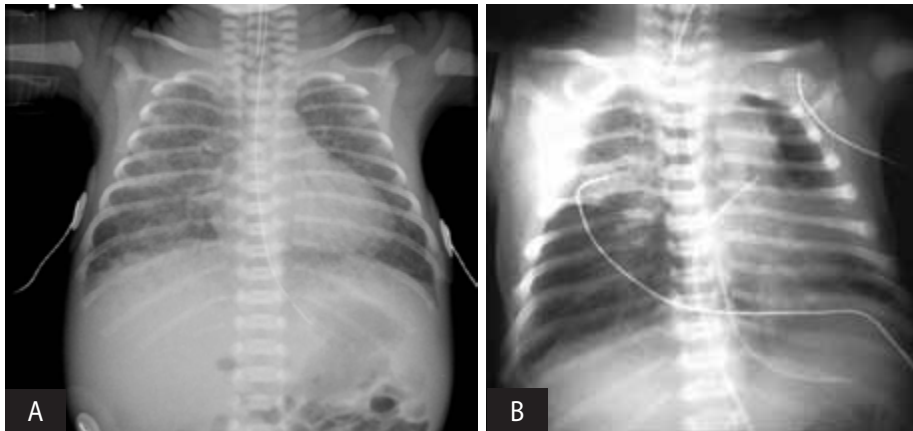
21.4.6.1 Diagnóstico

As pneumonias neonatais em geral são de difícil identificação. As manifestações clínicas e radiológicas são inespecíficas, pois os sinais e sintomas respiratórios e os de reação inflamatória sistêmica são comuns a outros quadros pulmonares e extrapulmonares. Os parâmetros laboratoriais também são de pouco valor, pois indicam alterações sistêmicas inespecíficas. A procura do agente muitas vezes é infrutífera devido às dificuldades na obtenção de amostras da região pulmonar acometida sem contaminação pelos micro-organismos que colonizam as vias aéreas. Assim, deve-se suspeitar de pneumonia neonatal em qualquer RN com desconforto respiratório acompanhado de hemocultura positiva ou de dois ou mais critérios expostos na Quadro 3.¹⁶

Quadro 3 – Fatores de risco e parâmetros clínicos, radiológicos e laboratoriais para definição de pneumonia neonatal

Fatores de risco	<ul style="list-style-type: none"> • Corioamnionite clínica:¹⁷ <ul style="list-style-type: none"> - Febre materna (>38C) - FC materna >100bpm - GB materno >20.000/mm³ - FC fetal >160bpm - Útero doloroso - Fisiometria • Rotura de membranas amnióticas >18h • Trabalho de parto prematuro sem causa aparente • Colonização materna por estreptococo beta hemolítico do grupo B
Sinais clínicos sugestivos de sepse	<ul style="list-style-type: none"> • Intolerância alimentar • Letargia • Hipotonia • Hipo ou hipertermia • Distensão abdominal
Imagens radiológicas que permanecem inalteradas por mais de 48 horas (Figuras 12A, 12B)	<ul style="list-style-type: none"> • Infiltrado nodular ou grosseiro • Infiltrado granular fino e irregular • Broncogramas aéreos • Edema pulmonar • Consolidação segmentar ou lobar
Triagem laboratorial positiva para sepse	<ul style="list-style-type: none"> • Escore hematológico de Rodwell $\geq 3$¹⁸ • Proteína C reativa positiva

FC = frequência cardíaca; GB = glóbulos brancos



A – RN prematuro com insuficiência respiratória e antecedentes de corioamnionite (agente isolado: E. coli)

B – RN prematuro tardio com quadro séptico agudo (agente isolado: Estreptococo beta-hemolítico do grupo B)

Figura 12 – Aspectos radiológicos da pneumonia neonatal

Referências

1. SASIDHARAN, P. An approach to diagnosis and management of cyanosis and tachypnea in term infants. **Pediatr. Clin. N. Am.**, [S.l.], v. 51, p. 999–1021, 2004.
2. SLY, P. D.; COLLINS, R. A. Physiological basis of respiratory signs and symptoms. **Paediatr. Respir. Rev.**, [S.l.], v. 7, p. 84–88, 2006.
3. STEINHORN, R. H. Evaluation and management of the cyanotic neonate. **Clin. Ped. Emerg. Med.**, [S.l.], v. 9, p. 169–175, 2008.
4. SILVERMAN, W. A.; ANDERSEN, D. H. A controlled clinical trial of effects of water mist on obstructive respiratory signs, death rate and necropsy findings among premature infants. **Pediatrics**, [S.l.], v. 17, p. 1–10, 1956.
5. AGRONS, G. A. et al. Lung Disease in Premature Neonates: Radiologic-Pathologic Correlation. **RadioGraphics**, Easton, Pa, US, v. 25, p. 1047–1073, 2005.
6. ALY, H. Respiratory disorders in the newborn: Identification and diagnosis. **Pediatr. Rev.**, Evanston, Ill., US, v. 25, p. 201–8, 2004.
7. HERMANSEN, C. L.; LORAH, K. N. Respiratory distress in the newborn. **Am. Fam. Physician**, Kansas City, Kan., US, v. 76, p. 987–94, 2007.
8. MIYOSHI, M. H.; KOPELMAN, B. I. Síndrome do Desconforto Respiratório Neonatal. In: KOPELMAN, B. I. et al. (Eds.). **Diagnóstico e Tratamento em Neonatologia**. São Paulo: Atheneu, 2004. p. 67–84.
9. JAIN, L.; EATON, D. C. Physiology of fetal lung fluid clearance and the effect of labor. **Semin. Perinatol.**, New York, v. 30, p. 34–43, 2006.
10. JAIN, L.; DUDELL, G. G. Respiratory transition in infants delivered by cesarean section. **Semin. Perinatol.**, New York, v. 30, p. 296–304, 2006.
11. VELAPHI, S.; VIDYASAGAR, D. Intrapartum and postdelivery management of infants born to mothers with meconium-stained amniotic fluid: evidence-based recommendations. **Clin. Perinatol.**, Philadelphia, Pa., US, v. 33, p. 29–42, 2006.
12. WALSH, M. C.; FANAROFF, JM. Meconium stained fluid: approach to the mother and the baby. **Clin. Perinatol.**, Philadelphia, Pa., US, v. 34, p. 653–65, 2007.
13. MIYOSHI, M. H.; BORROZINO, R. Síndrome de Escape de Ar Torácico. In: KOPELMAN, B. I. et al. (Eds.). **Diagnóstico e Tratamento em Neonatologia**. São Paulo: Atheneu, 2004. p. 101–113.
14. KONDURI, G. G.; KIM, U. O. Advances in the diagnosis and management of persistent pulmonary hypertension of the newborn. **Pediatr. Clin. North Am.**, Philadelphia, v. 56, n. 3, p. 579–600, 2009.

15. DUKE, T. Neonatal pneumonia in developing countries. **Arch. Dis. Child Fetal Neonatal Ed.**, London, v. 90, n. 3, p. 211–219, 2005.
16. MATHUR, N. B.; GARG, K.; KUMAR, S. Respiratory distress in neonates with special reference to pneumonia. **Indian Pediatr.**, New Delhi, IN, v. 39, n. 6, p. 529–37, 2002.
17. MERCER, B. M.; LEWIS, R. Preterm labor and preterm premature rupture of the membranes: Diagnosis and management. **Infect Dis. Clin. North Am.**, Philadelphia, v. 11, n. 1, p. 177–201, 1997.
18. RODWELL, R. L.; LESLIE, A. L.; TUDEHOPE, D. I. Early diagnosis of neonatal sepsis using a hematologic scoring system. **J. Pediatr.**, [S.l.], v. 112, n. 5, p. 761–7, 1988.