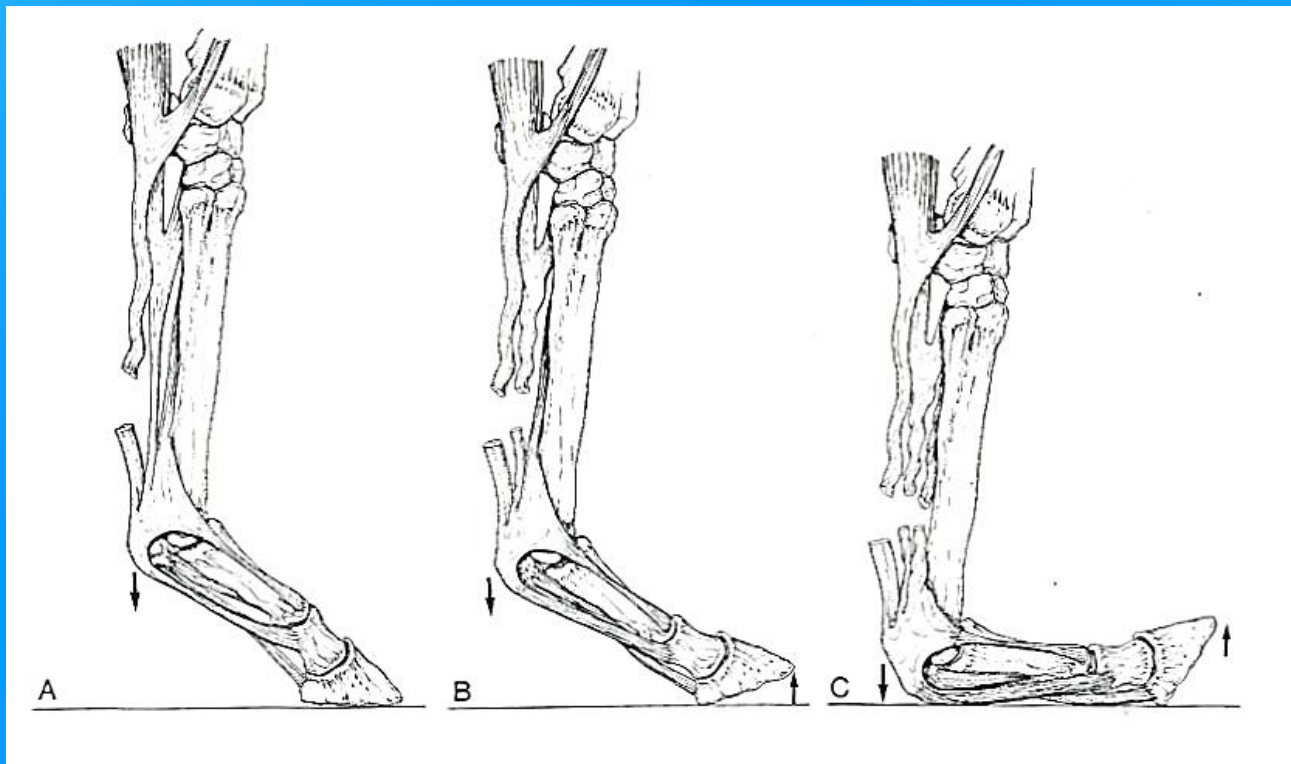


# **Afecções cirúrgicas do aparelho locomotor – musculotendíneas e ligamentares**

Clínica Cirúrgica de Grandes Animais – VCI 4201

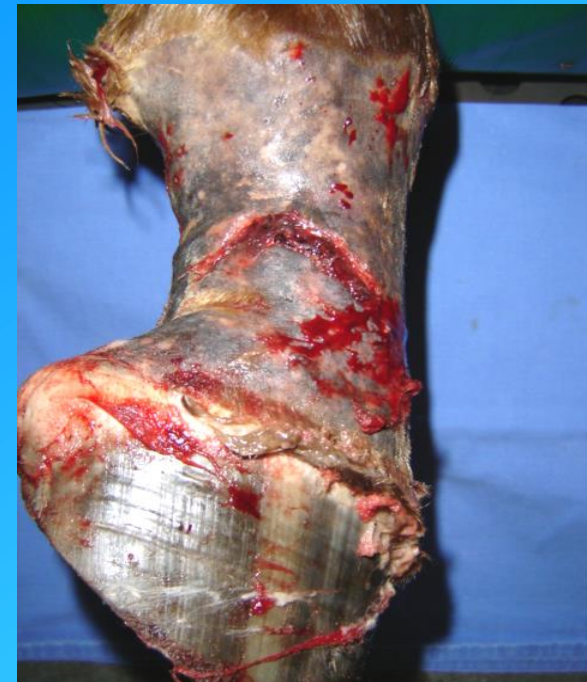# Laceração e ruptura de tendão

- *Aspectos clínicos*



# Laceração e ruptura de tendão

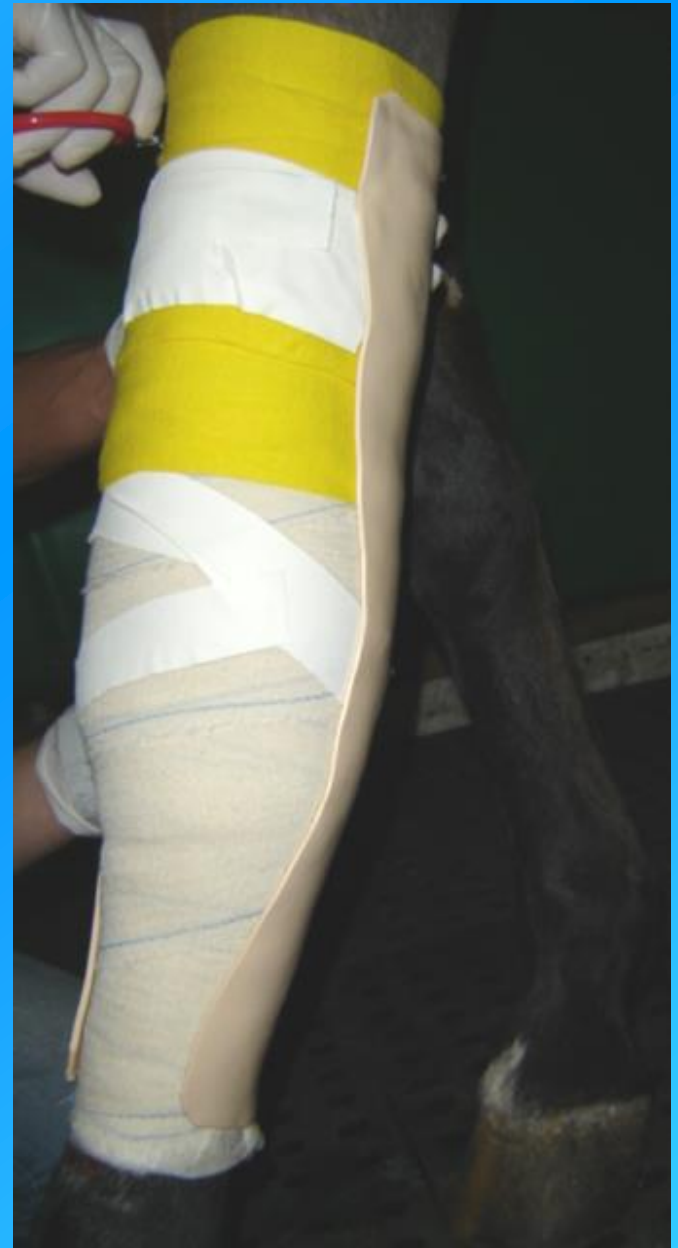- *Tratamento* – primeiros socorros
  - controlar hemorragia
  - curativo
  - reduzir danos adicionais pela instabili//
  - imobilização
  - tratamento medicamentoso

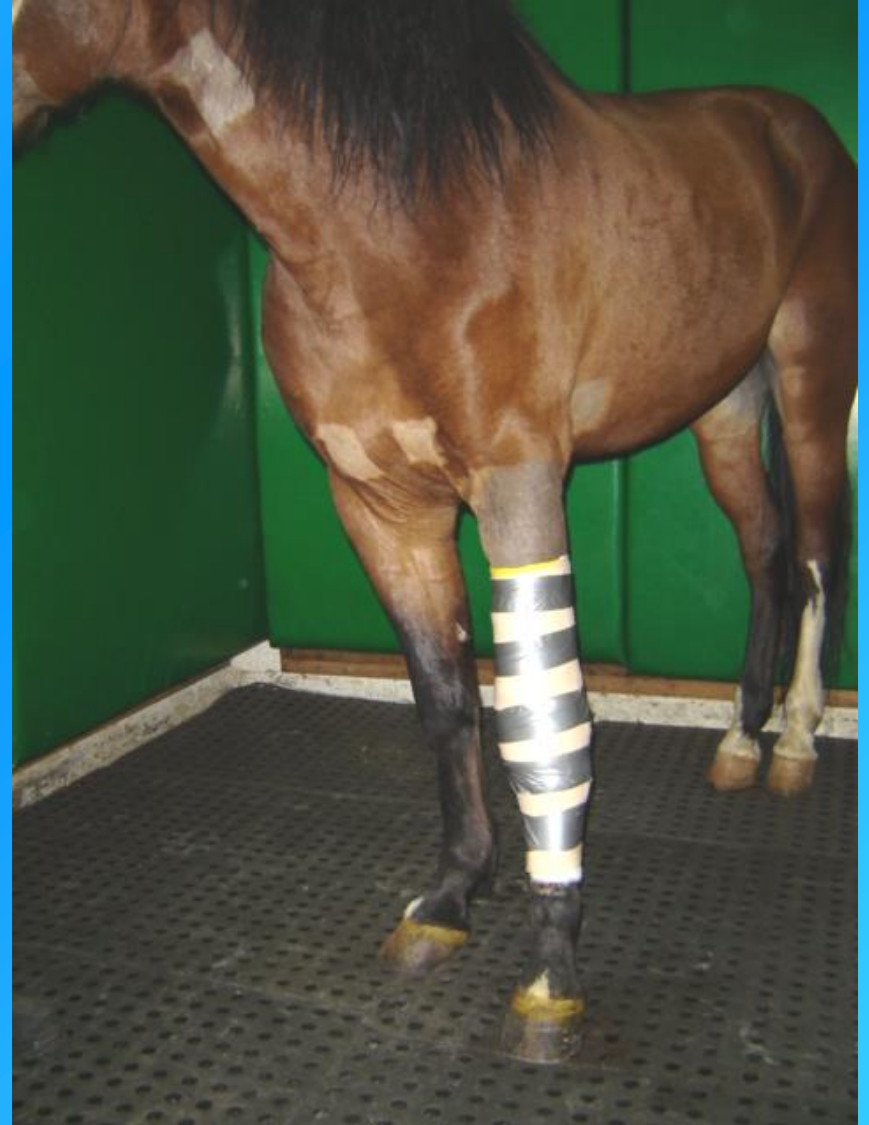
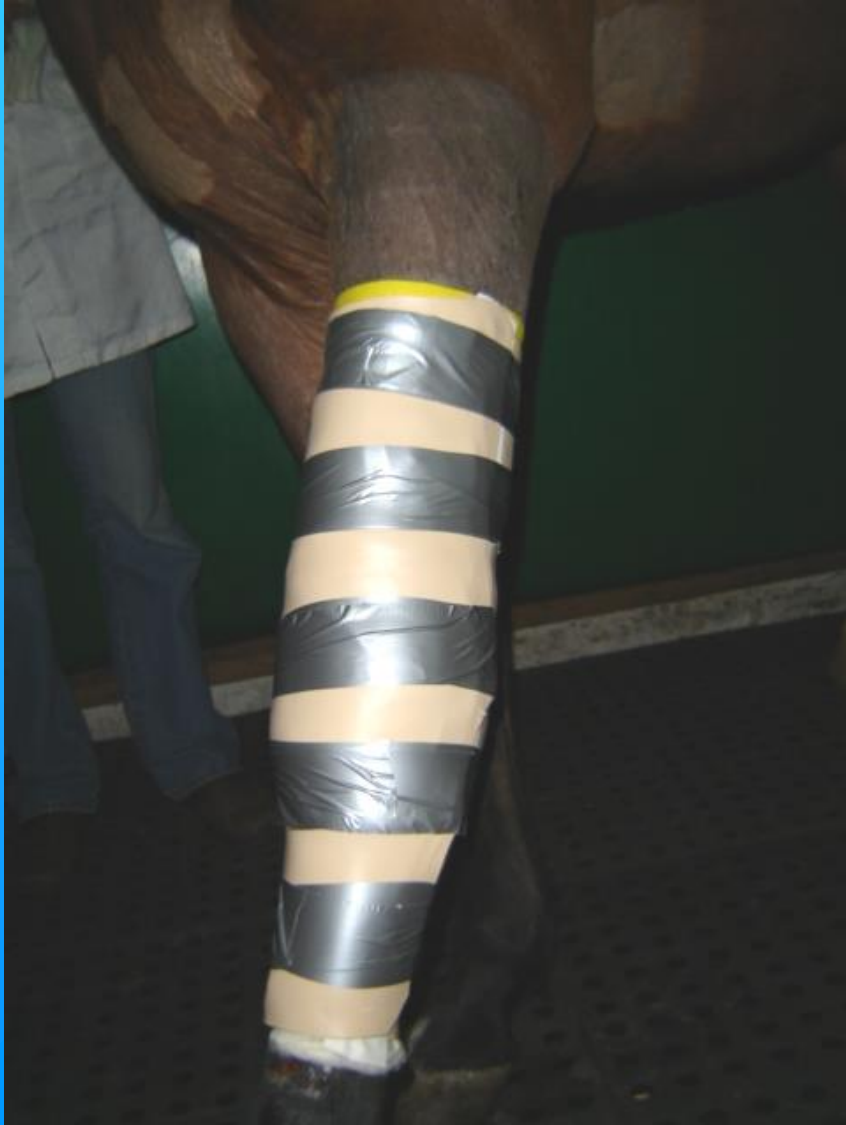
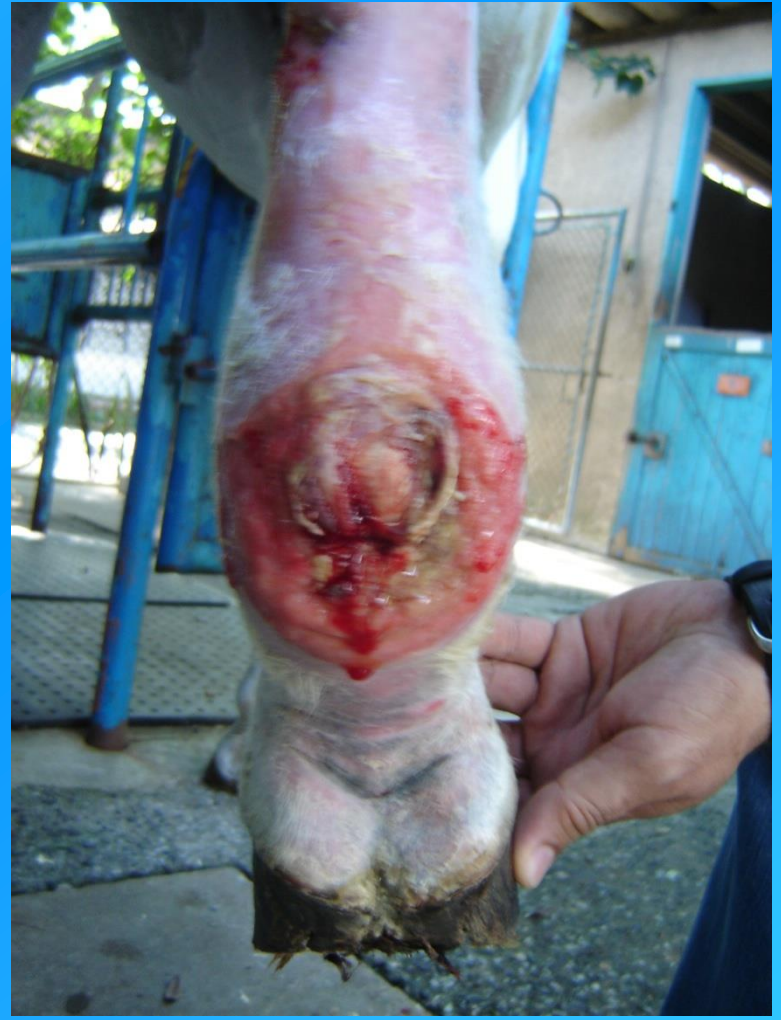# Imobilização de transporte



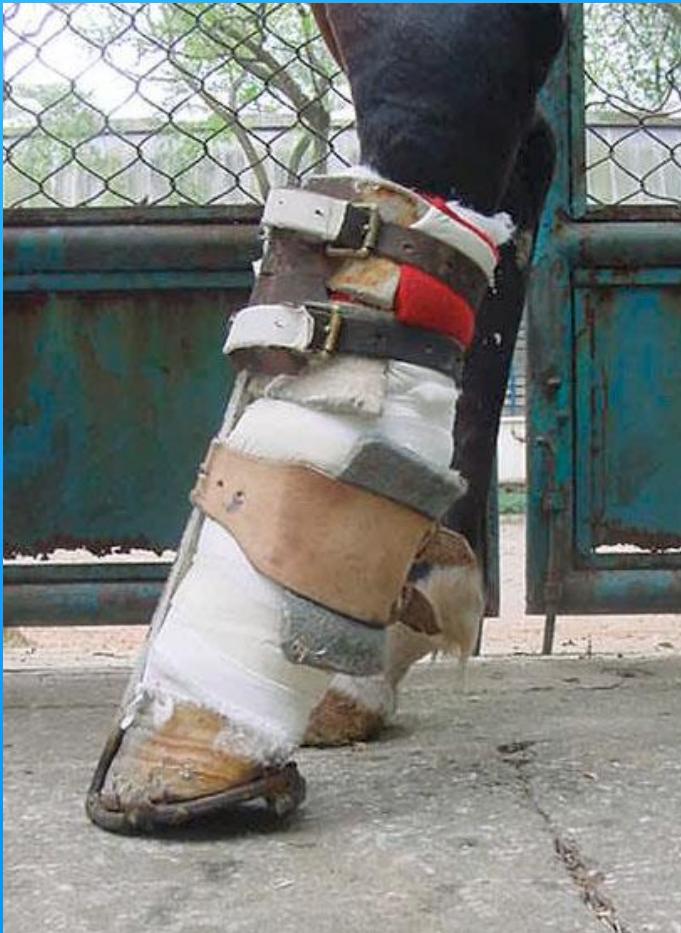# TALAS



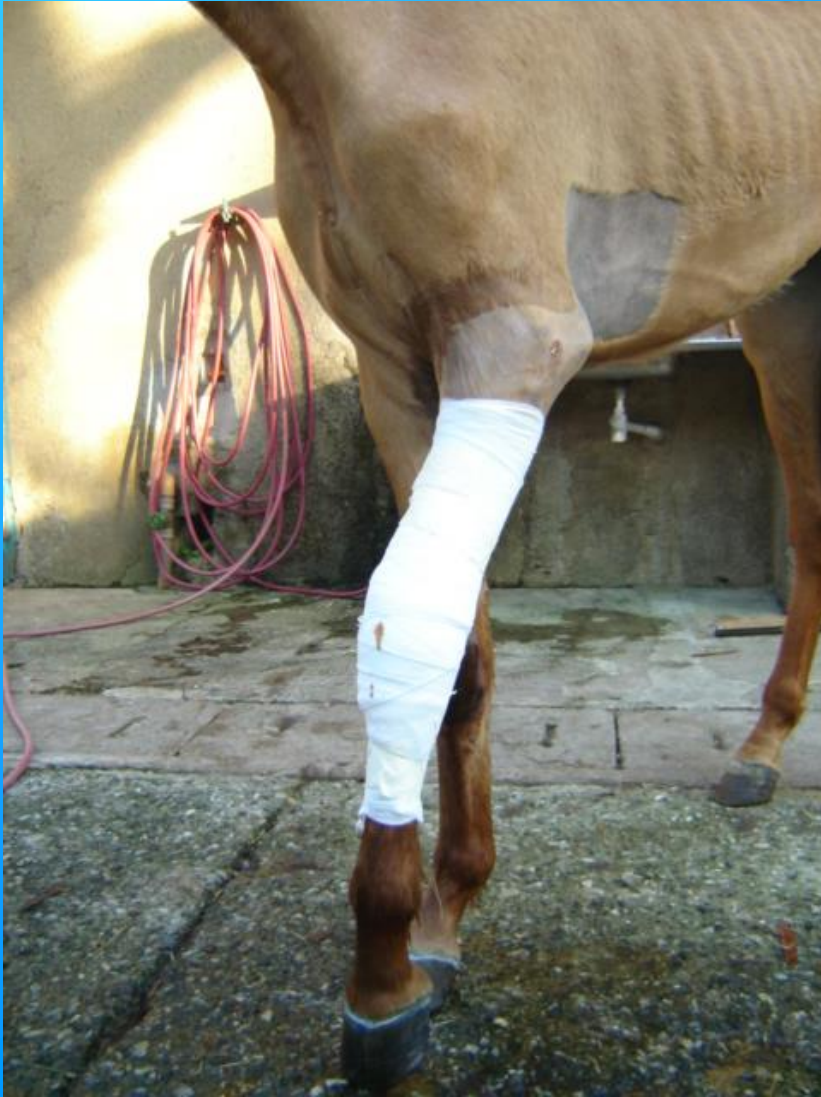



# APARELHOS DE IMOBILIZAÇÃO








# Laceração e ruptura de tendão

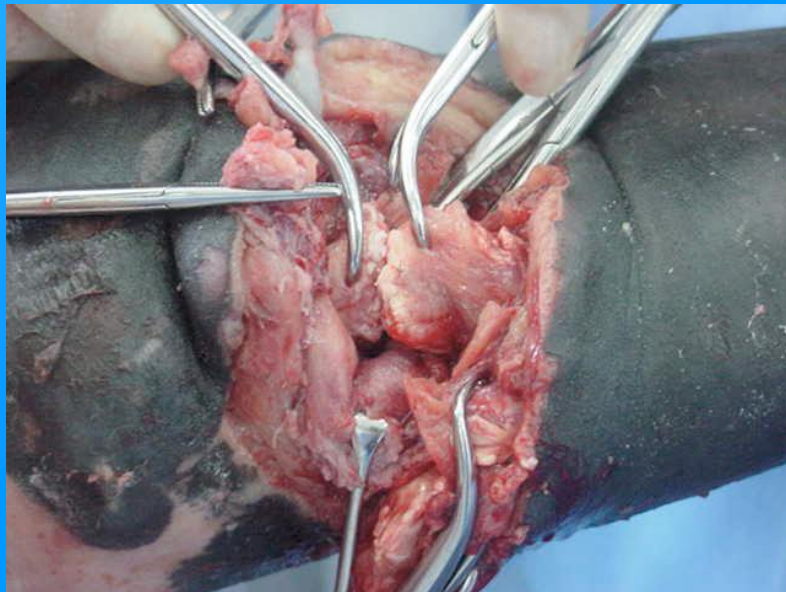
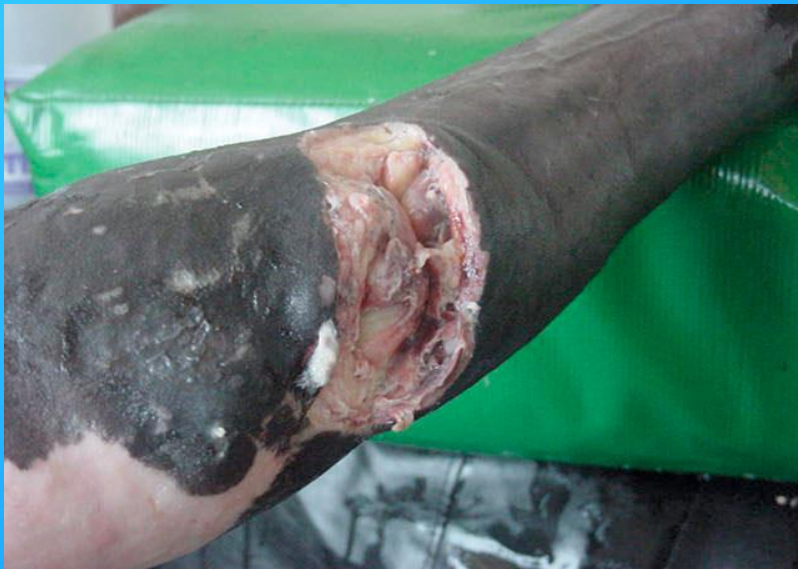## *Tratamento CIRÚRGICO:*

- Tenorrafia (inicial)
- ferrageamento
- Imobilização
  - Aparelho
  - Penso rígido
  - Tala



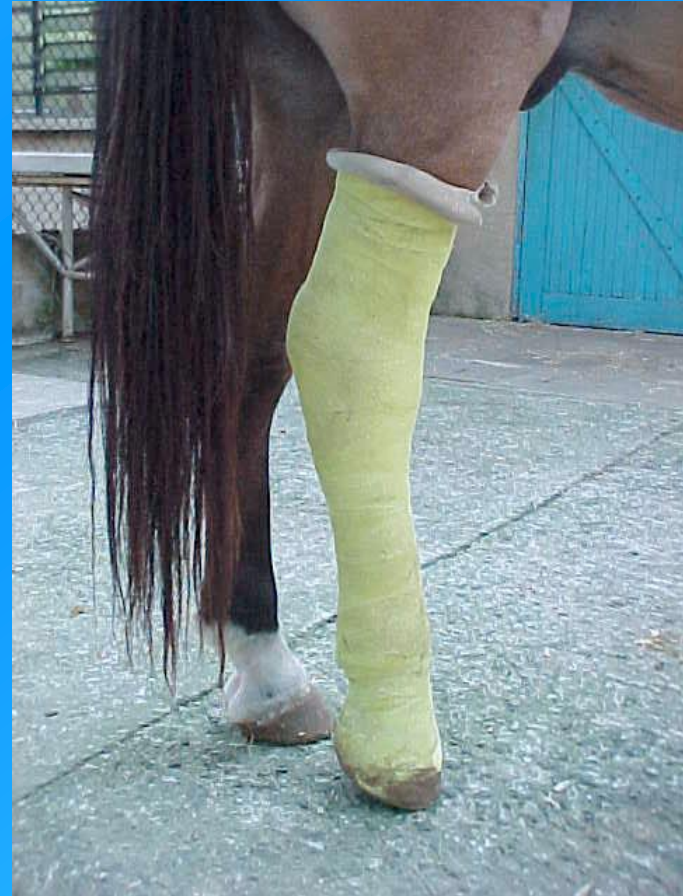*Sutura locking loop*

# Ruptura de tendão



# TENORRAFIAS

- IMOBILIZAÇÃO EXTERNA
- FERRAGEAMENTO



# Laceração e ruptura de tendão

- *Prognóstico*

- tendão envolvido / localização
- danos adicionais
- terapia adequada / acompanha/o p.o.
- atividade realizada
- FLEXORES – reservado a ruim para esporte
- EXTENSORES – reservado a bom para esporte

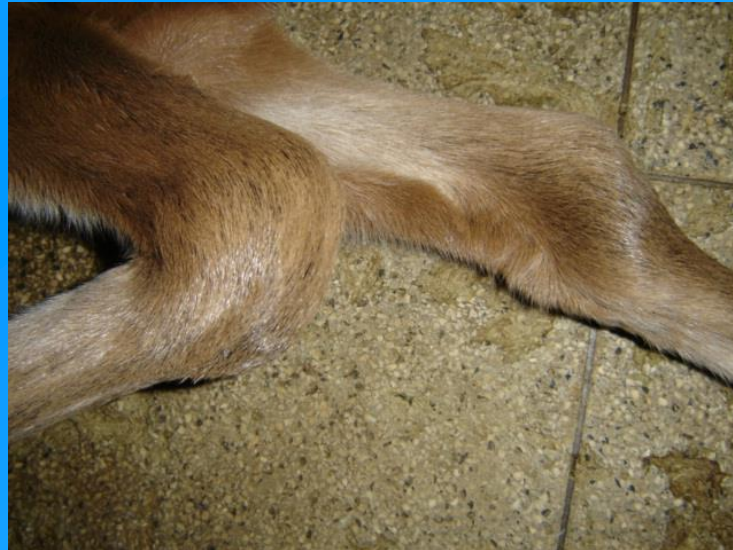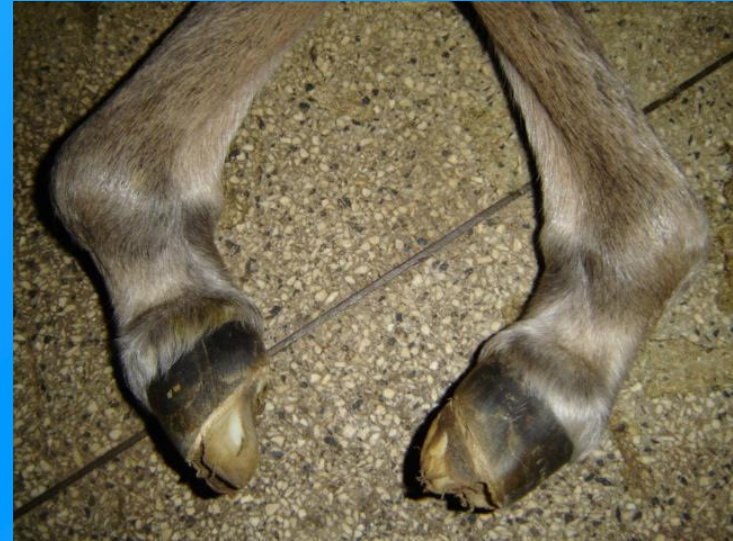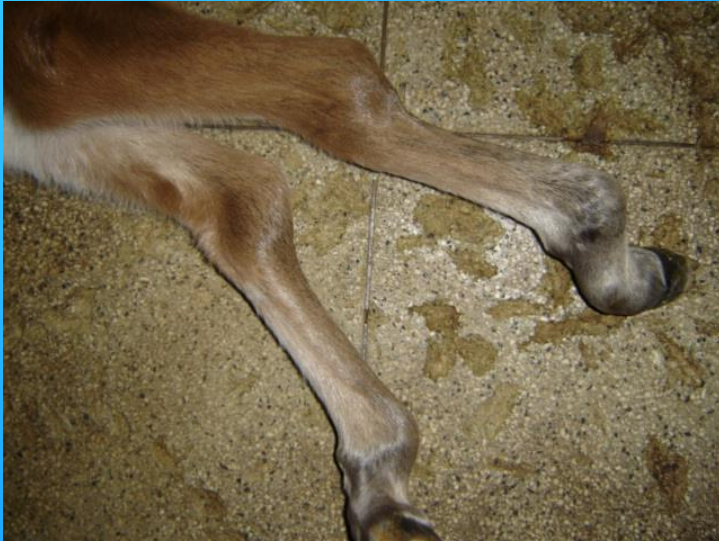# *Deformidade flexural*

- Desvio sagital do membro em flexão – relacionado a uma ou mais articulações
- Maior ocorrência em membros torácicos
- **Artic. + acometidas** - interf. distal
  - MCF e MTF
  - carpo e tarso

# *Deformidade flexural - causas*

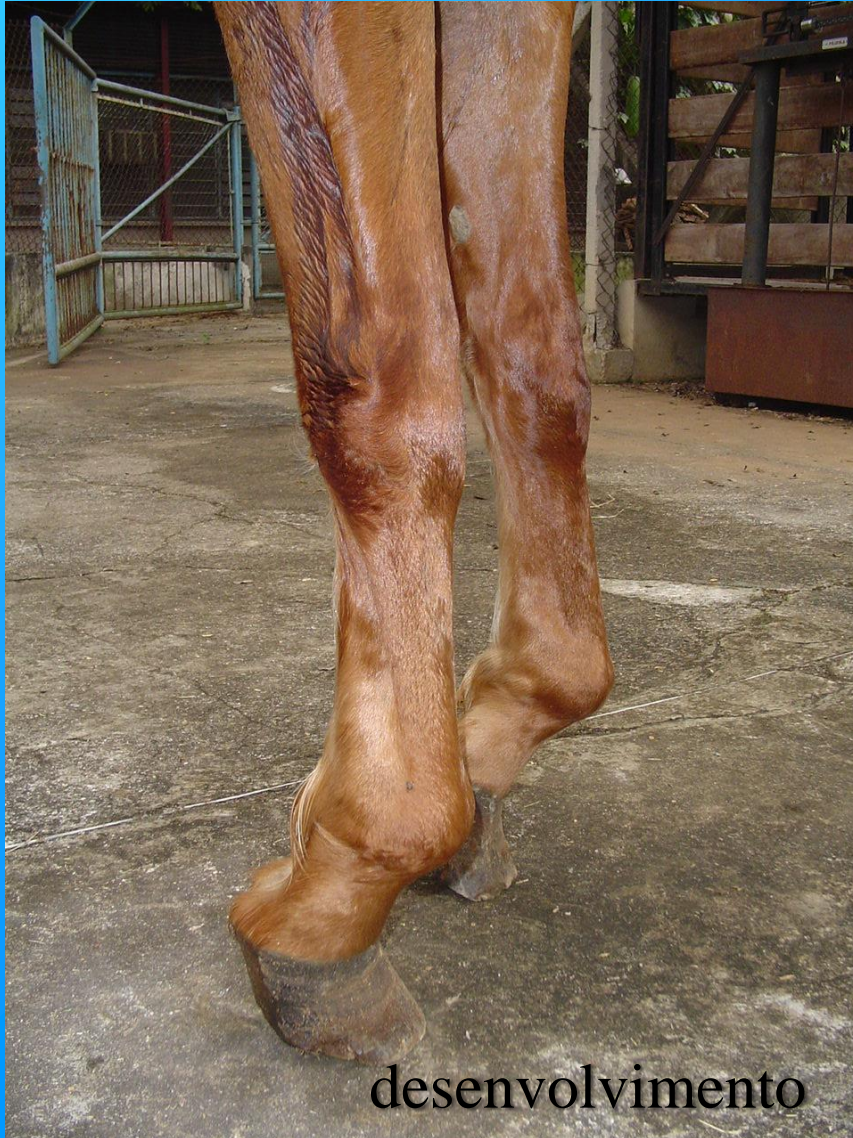- **CONGÊNITAS** (multifatorial)
  - distúrbios maternos
  - alimentação
  - predisposição genética
  - agentes teratogênicos
- **ADQUIRIDAS** (multifatorial)
  - nutricional
    - excesso alimentação
    - desequilíbrio mineral
    - fase de elevado desenvolvimento
  - dor – OCD, fisites, artrites, traumas

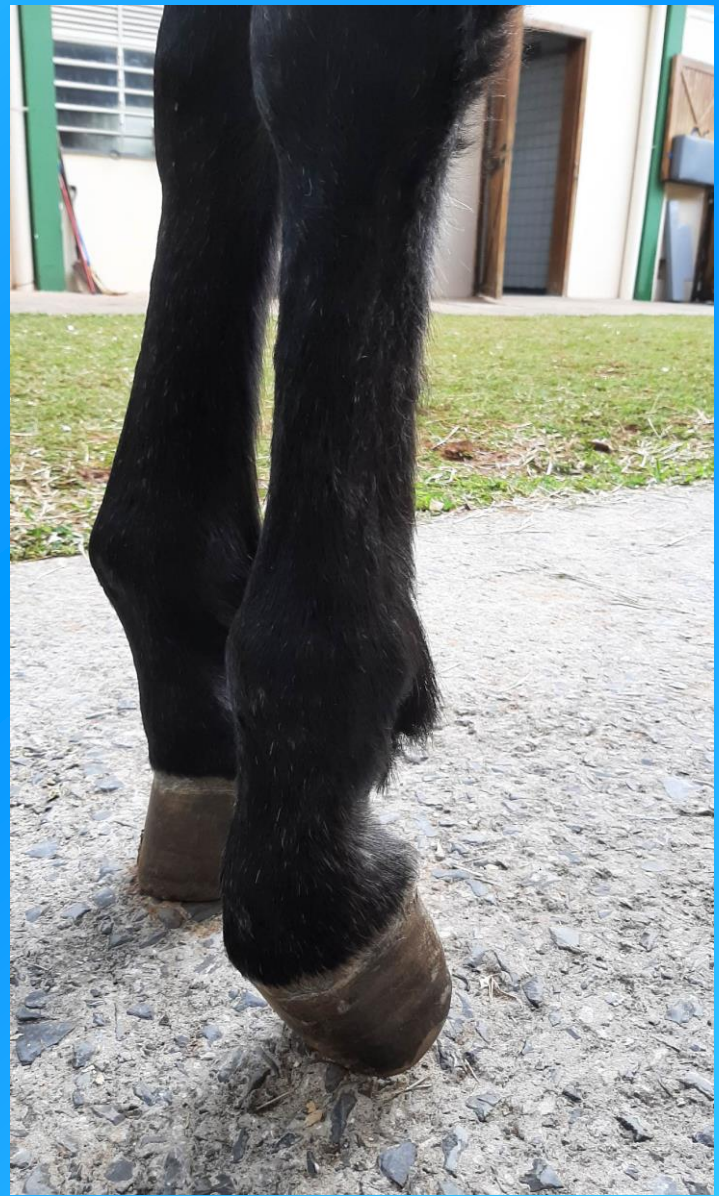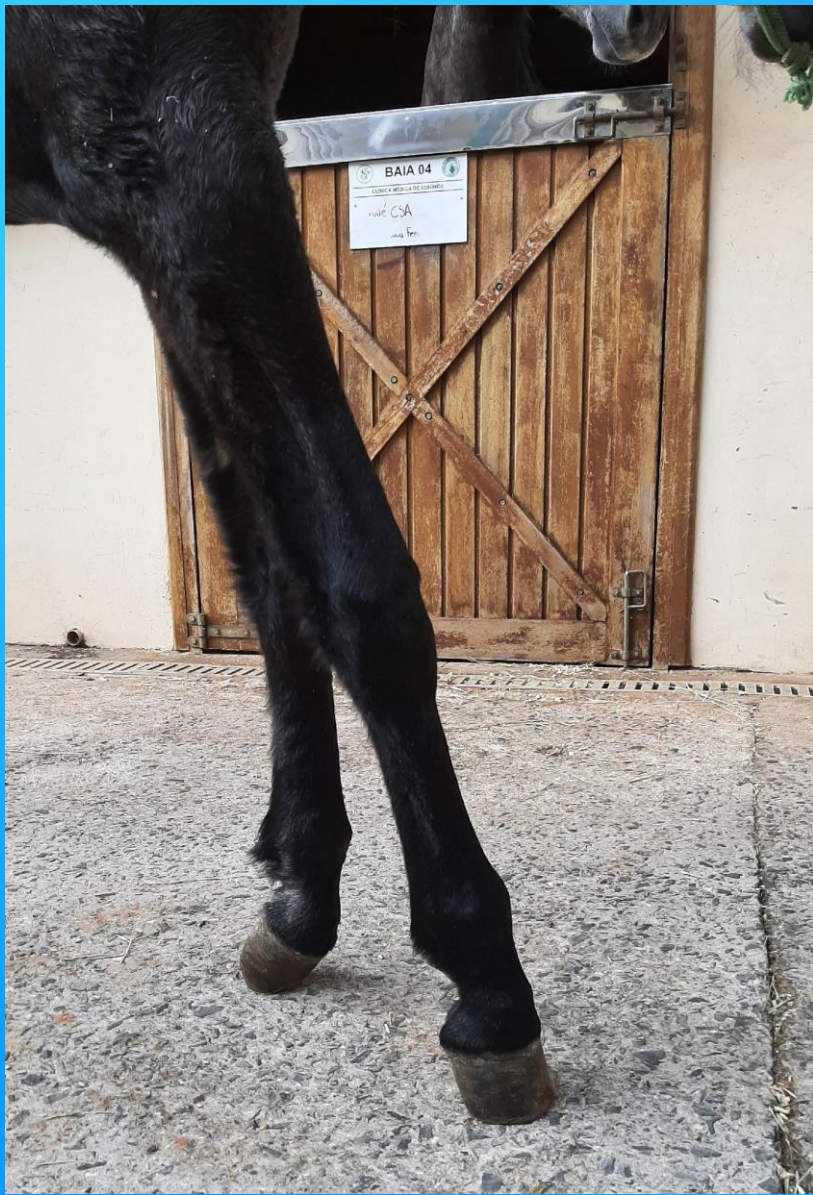# *Deformidade flexural - congênita*





# *Deformidade flexural - adquirida*





# *Articulação IF distal*

- Envolvimento de TFDP

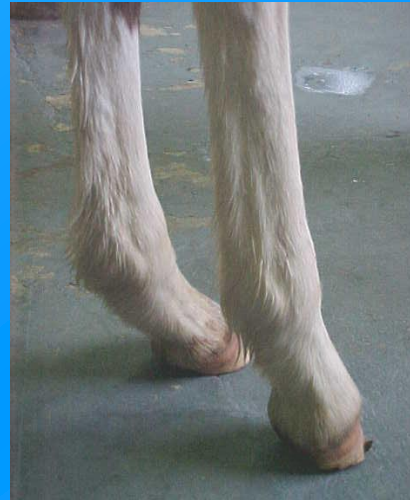*Elevação do talão*



*Apoio em pinça*



*Apoio em muralha / luxação*



# *Articulação MCF / MTF*

- Envolvimento de TFDS

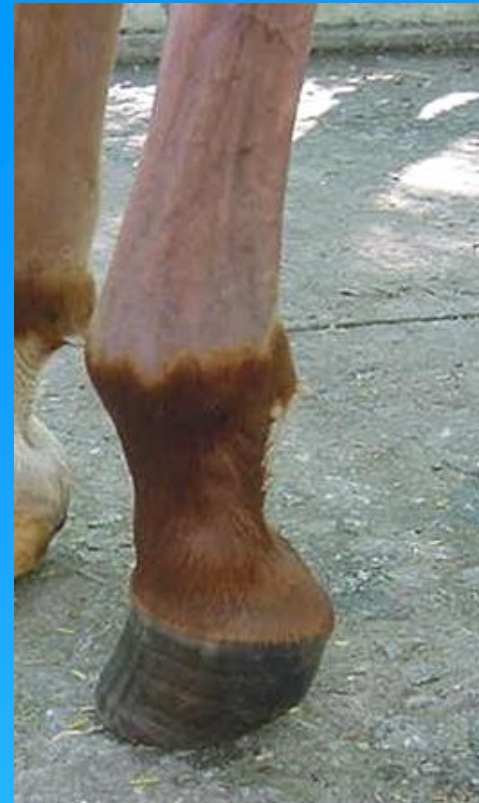*Alinhamento eixo ósseo*



*Projeção cranial boleto*



*Alteração interfalangeana  
luxação*



# *Deformidade flexural - diagnóstico*

- Avaliar deformidade
- Tensão nas estruturas tendíneas e ligamentares
- Exame radiográfico e US
- Considerar alterações associadas

# *Deformidade flexural - tratamento*

- **CONGÊNITAS**

- oxitetrac. iv – 3 g diluída em soro – repetir
- ferrageamento
- imobilização – envolver casco
- cirúrgico – tenotomia / desmotomia

# *Deformidade flexural - tratamento*

- **ADQUIRIDAS**


- correção alimentar
- exercício controlado
- anti-inflamatório
- ferrageamento
- cirúrgico – desmotomia / tenotomia

# Tenotomia / desmotomia





# Pós-operatório

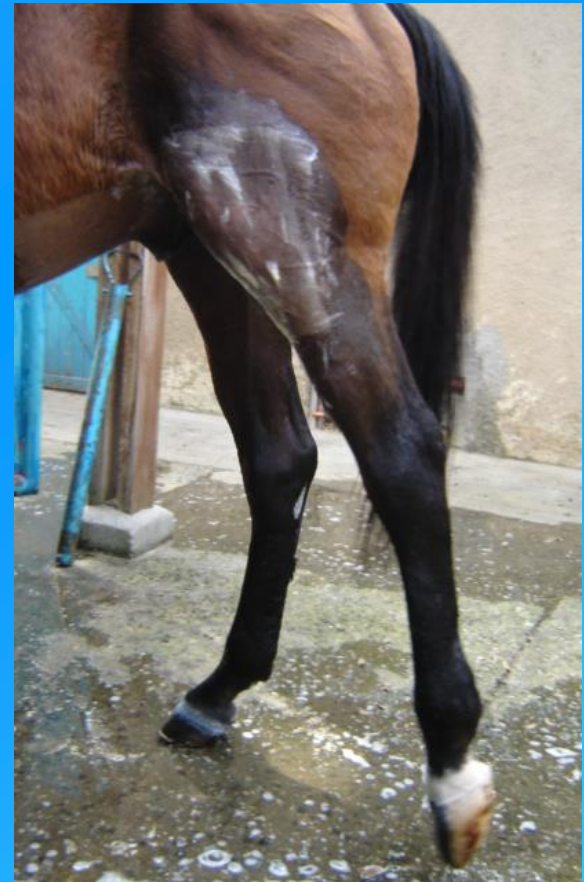


# Pós-operatório

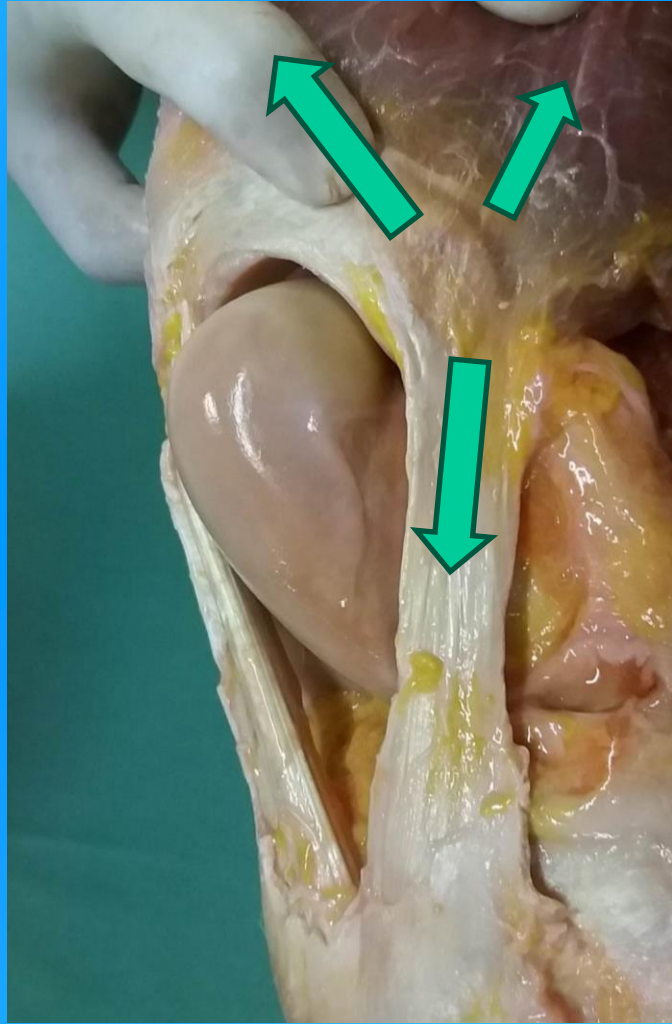
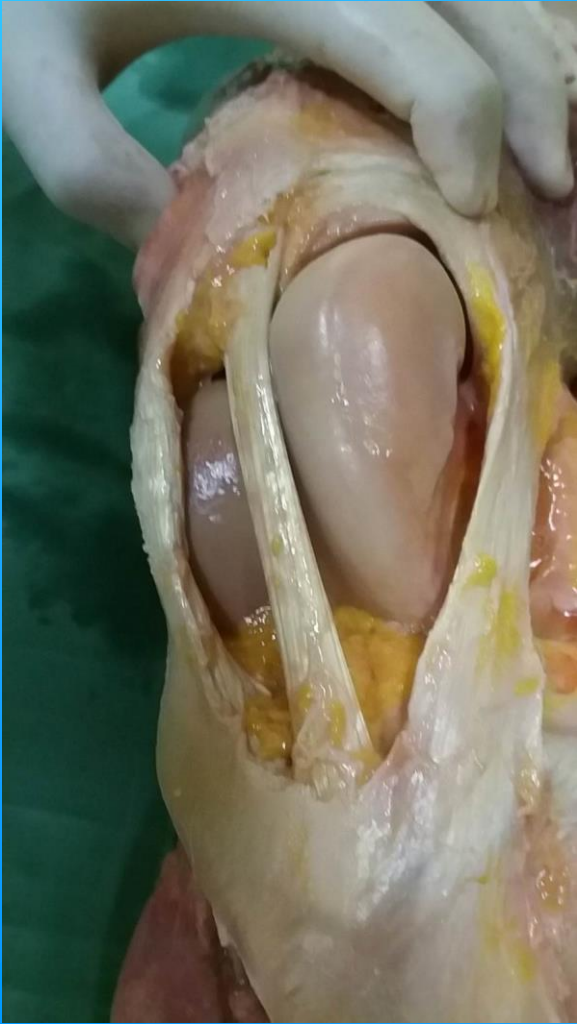

# Fixação proximal de patela

- Alt. de desenvolvimento
- Restrição ao exercício
- Dif. Raças
- Fisiopatogenia:



**NÃO É LUXAÇÃO!!**



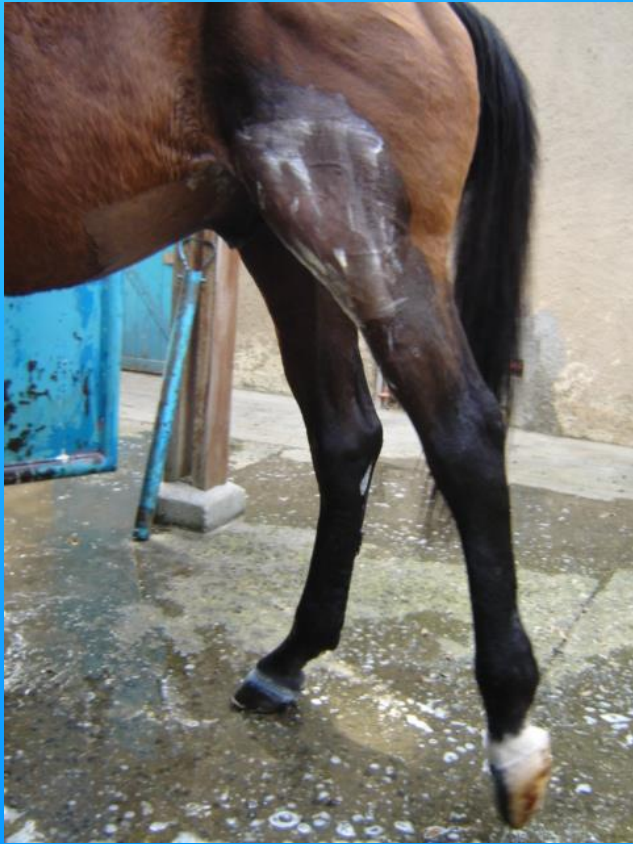# Fixação de patela

- Diagnóstico: apenas sinais clínicos
- Diferencial: Arpejo



*Cortesia: Prof. Edivaldo Martins*

# Fixação de patela


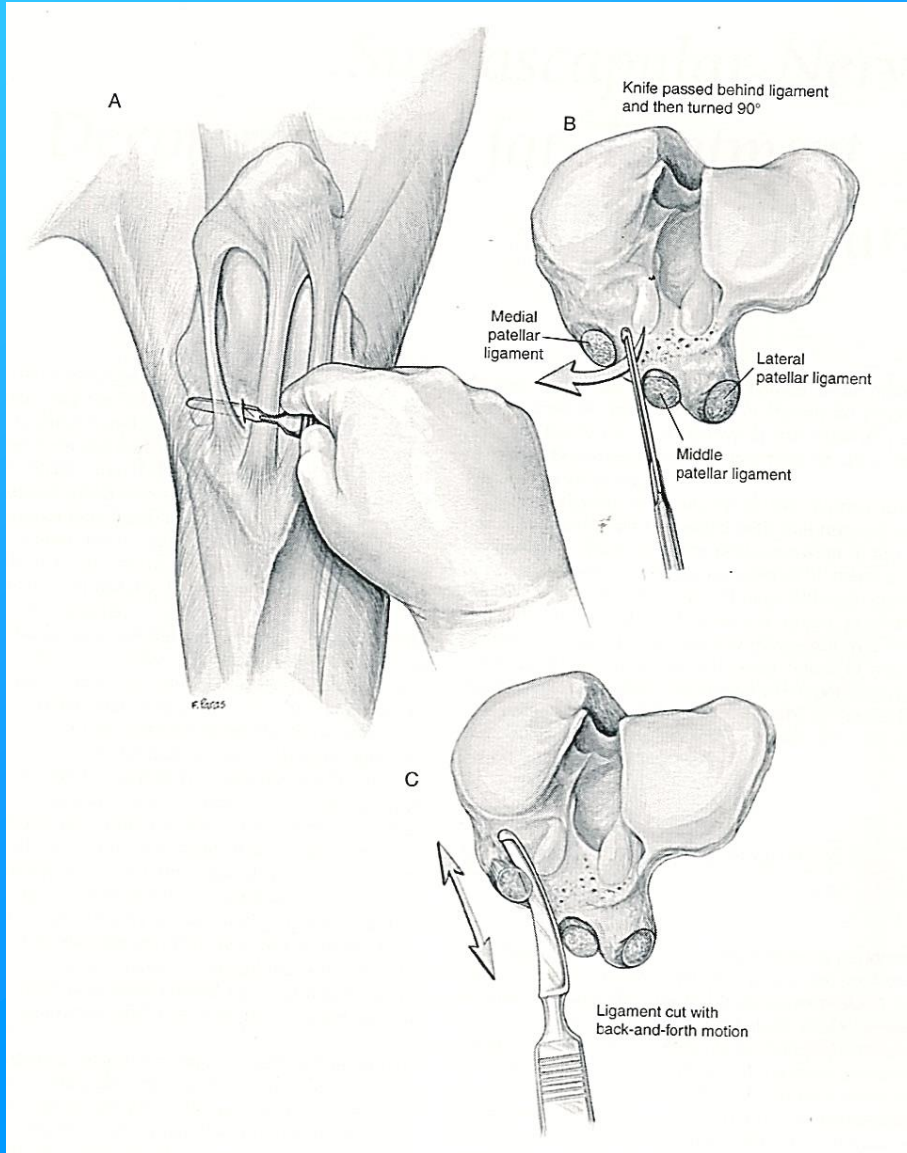


# Tratamento:

## Métodos conservativos

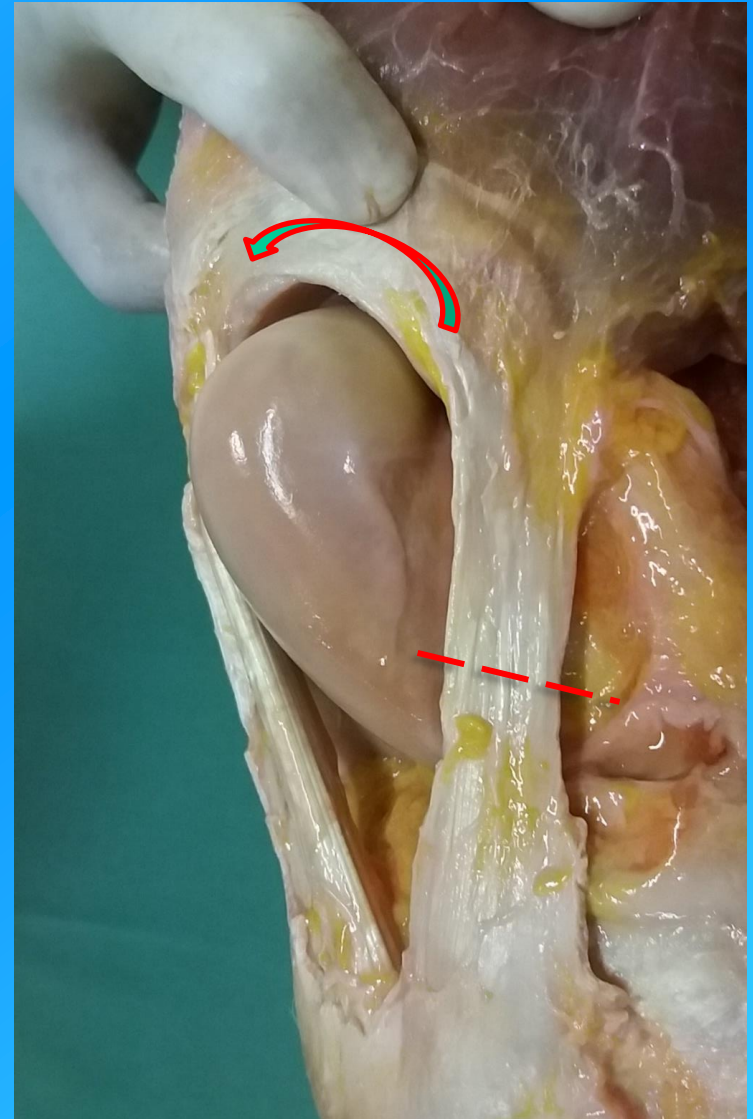
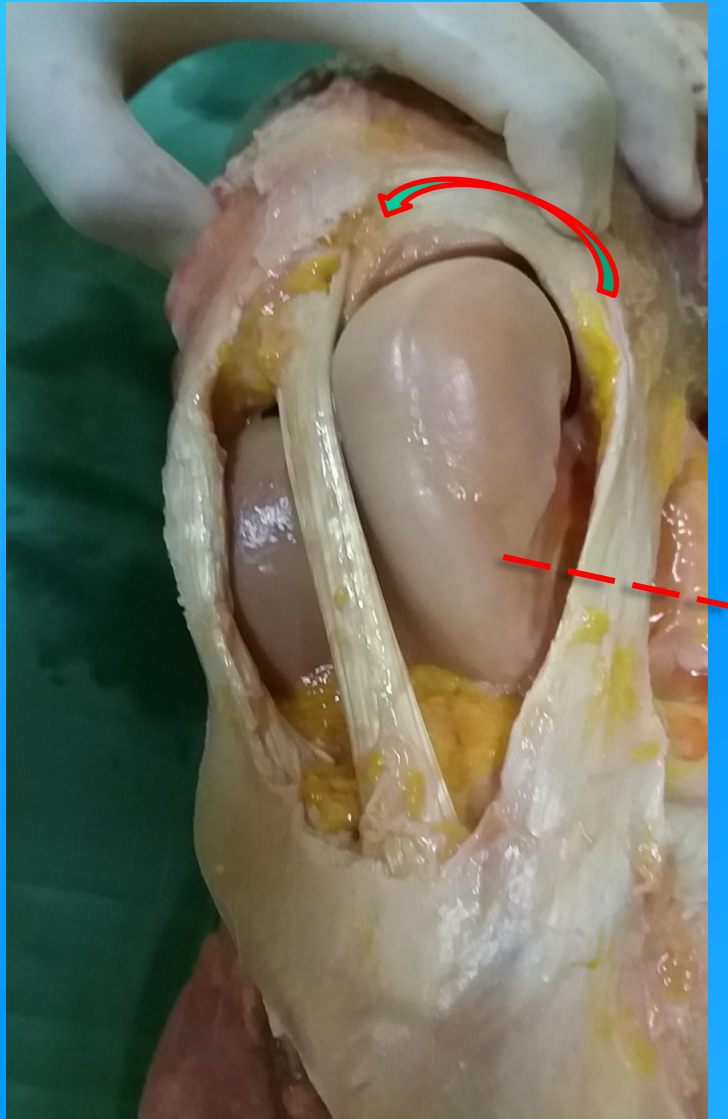
- Casqueamento corretivo
- Exercício controlado
- Fisioterapia – *Kinesio taping*
- Splitting (Tnibar, 2002) – escarificação longit.
- Substâncias contraírritantes - intraligamentar
  - Cloreto de mercúrio e iodeto de potássio
  - Workalin (Watanabe et al, 2013)
  - Glicose 50 %

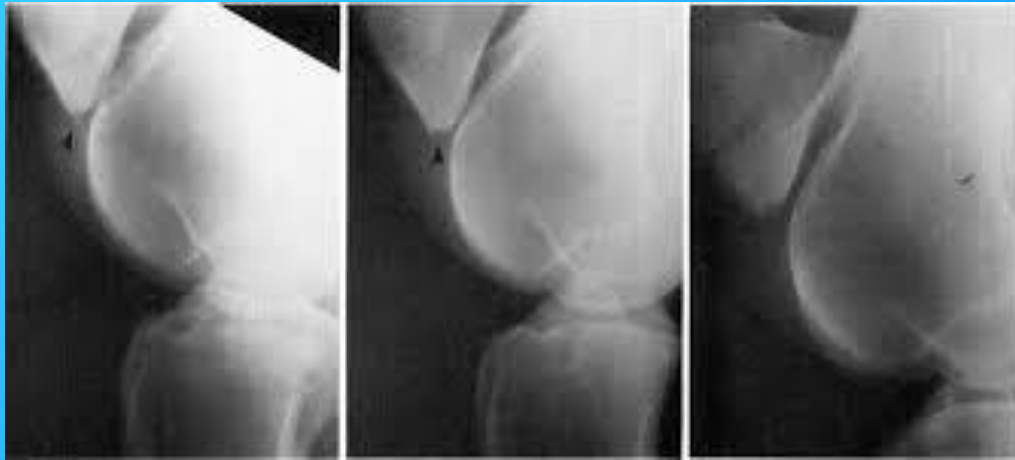# Desmotomia tibiopatellar medial



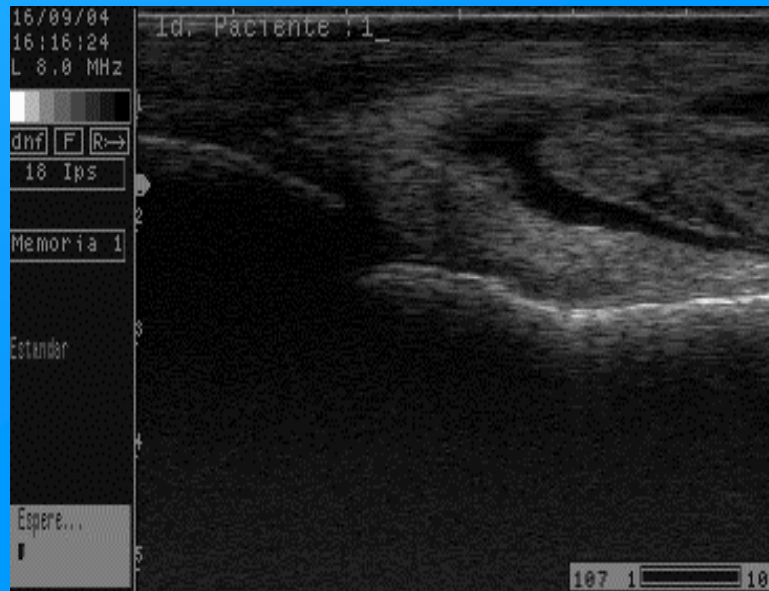

# Fixação de patela: Desmotomia

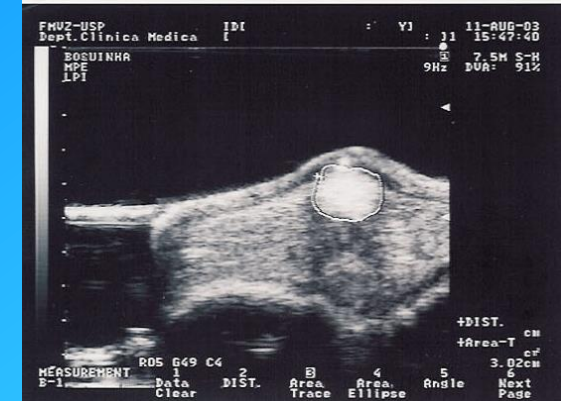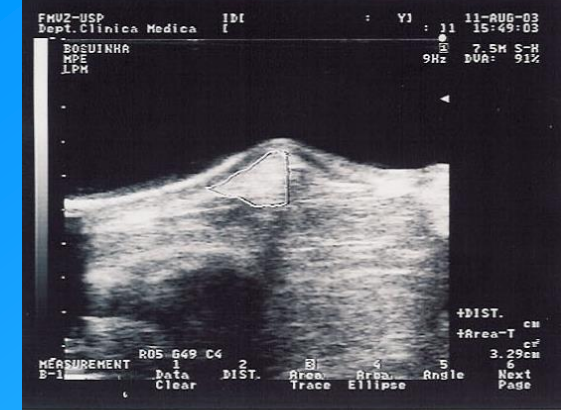
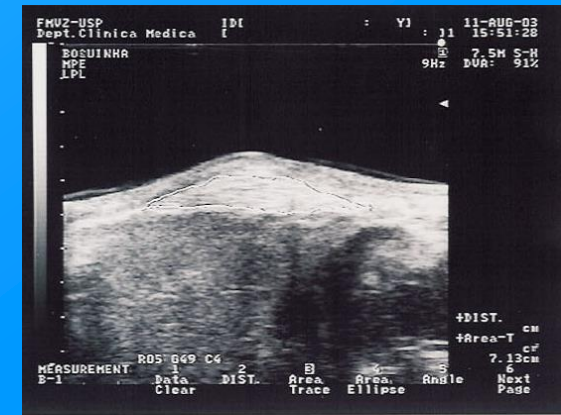




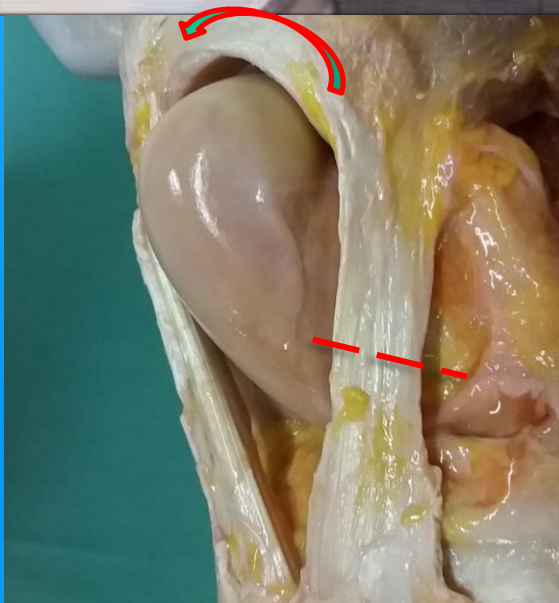
McIlwraith, 1990



Martins et al, 2006  
 Baccarin et al., 2009



# Desmotomia tibiopatelar medial



# Desmotomia patelar medial

- Cuidados gerais (curativo, atb, analgésico, AINE, exame diário)
- Repouso
- Exercício controlado
- Acompanhamento por exame de imagem até retorno
- Fisioterapia .....