



# Icterícias

Prof. Dr. Luiz Fernando Ferraz da Silva

Faculdade de Medicina da Universidade de São Paulo – Departamento de Patologia  
Faculdade de Odontologia de Bauru – Curso de Medicina



burns@usp.br

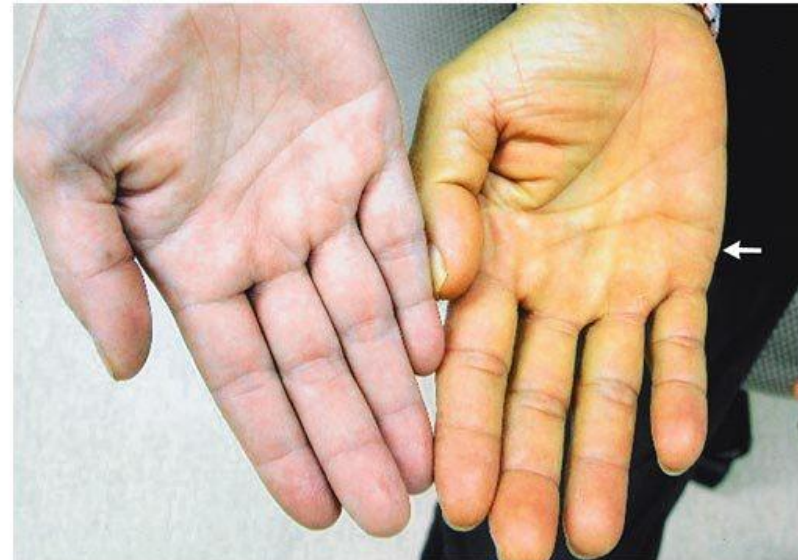# Definições

- Amarelamento de fluidos, tecidos e mucosas devido ao aumento de bilirrubina secundários à hiperbilirrubinemia
- Sinal observado quando:
  - Mucosas
    - Bilirrubina sanguínea 2 a 2,5 mg/dl
  - Pele
    - Bilirrubina sanguínea 3 a 4 mg/dl

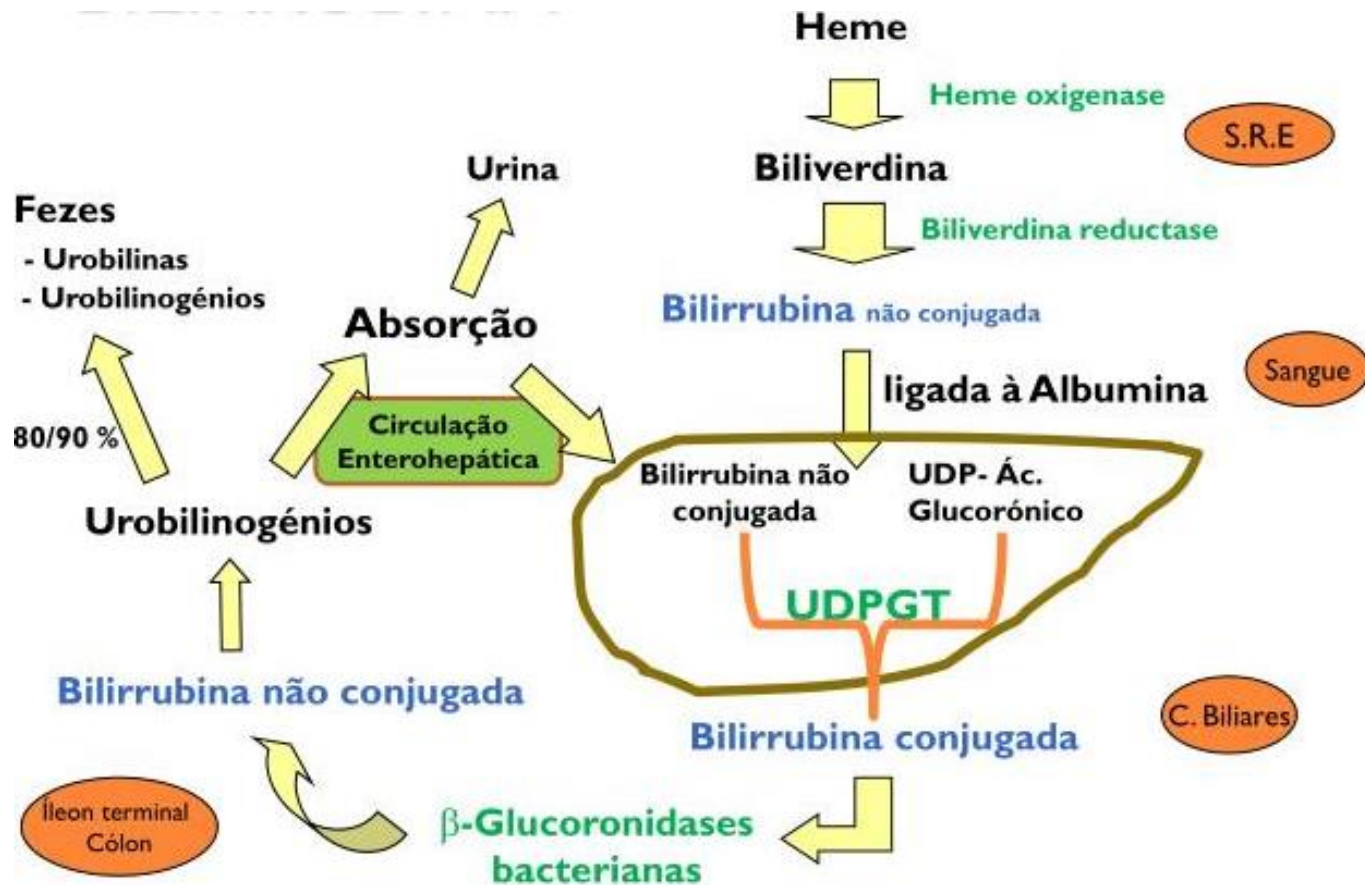


# Avaliação da Icterícia - Locais

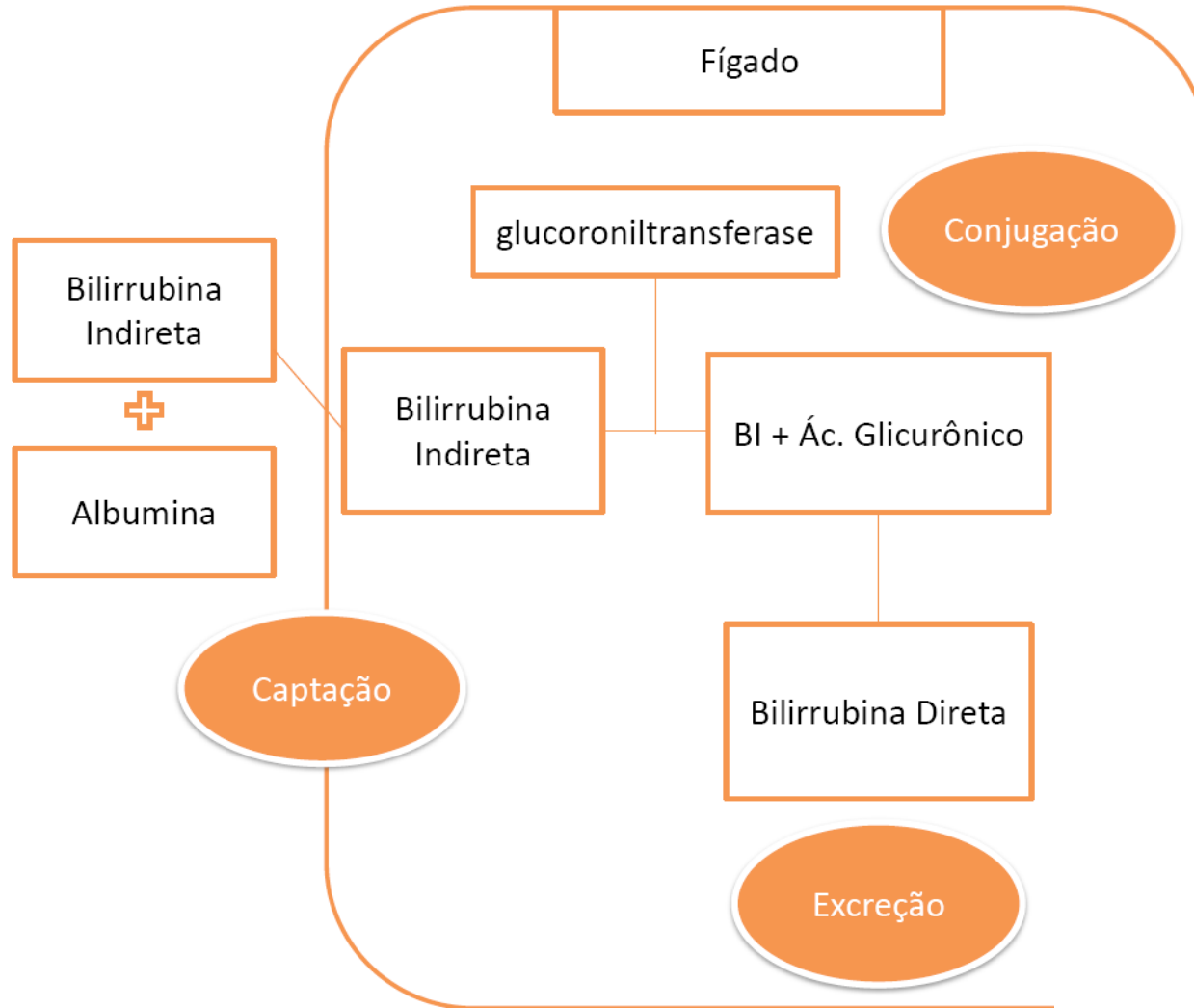
- Esclera dos olhos
- Pele, mucosas e freio da língua
- Fluidos – ascite, derrame pleural, etc
- Órgãos
- Diferenciar de Betacarotenemia!



# Metabolismo da Bilirrubina



# Metabolismo da Bilirrubina



# Metabolismo da Bilirrubina

- Produção → 250 a 300 mg/dia
  - 70 a 80% - Eritrocitos degenerados
  - 20 a 30% - Hemólise intramedular / turnover medular
- Tipos no processo metabólico
  - Total → 0,2 a 1,2 mg / dL
  - Conjugada ou Direta → < 15% - 0 a 0,2 mg/dl
  - Não Conjugada ou Indireta → até 1 mg/dL



# Hiperbilirrubinemia

- Indireta
  - Superprodução de bilirrubina indireta
    - Hemólise
  - Diminuição da captação
    - ICC, shunt porto-sistêmico, jejum prolongado, infecções, medicamentos (rifampicina)
  - Diminuição da conjugação
    - Síndrome de Gilbert
    - Neonatal
    - Drogas – gentamicina, inibidor de protease
    - Doenças hepáticas avançadas, hipertireoidismo

# Hiperbilirrubinemia

- Direta
  - Hereditárias
    - Dubin-Johnson
  - Lesão Hepatocelular
    - Hepatites virais
    - Hepatite auto-imune
    - Álcool e drogas (isoniazida, paracetamol)
  - Colestase Intra-Hepática
    - Cirrose biliar primária
  - Colestase Extra-Hepática
    - Coledocolitíase
    - Estenose biliar
    - Pancreatite crônica
    - Colangiocarcinoma
    - Neoplasias locais



# Tipos de Icterícia

- Hemolítica (ou pré-hepática)
  - Maior produção
- Hepatocelular (ou intra-hepática)
  - Menor metabolismo / excreção
- Colestática (ou pós-hepática)
  - Obstrução

# Tipos de Icterícia

- Hemolítica (ou pré-hepática)
  - Produção aumentada de bilirrubina indireta
  - Destruição hemácias → saturação da capacidade de conjugação → aumento não-conjugada
- Exemplos
  - Anemia falciforme → Alteração conformacional
  - Próteses valvares → destruição mecânica
  - Hemólise imune (Hipers II) e induzida por drogas

# Tipos de Icterícia

- Hepatocelular
  - Lesão do hepatócito!
  - Principal causa de icterícia
  - Cursa também com aumento de AST e ALT
  - Aumento maior da Bilirrubina CONJUGADA
- Exemplos
  - Hepatites virais e auto-imunes
  - Toxicidade hepatocelular – drogas (isoniazida), álcool, etc
  - Doenças Circulatórias hepáticas

# Tipos de Icterícia

- Colestática (ou pós-hepática)
  - Obstrução de vias biliares extra-hepáticas
  - Aumento de Fosfatase alcalina e gamaGT
  - Predomínio de bilirrubina conjugada
  
- Exemplos
  - Coledocolitíase
  - Neoplasias
  - Estenoses pós-operatórias
  - Pancreatites
  - Verminoses (ascaridíase)

# Aspectos relevantes da Anamnese

- Sintomas gerais
  - Astenia, febre, cefaleia, artralgia → quadros infecciosos e inflamatórios agudos
- Acolia fecal
  - Obstrução de vias biliares
- Colúria
  - Aumento da excreção renal → Bilirrubina Direta
- Dor
  - Coledocolitíase, metástases, neoplasias

# Aspectos relevantes da Anamnese

- Febres nas icterícias
  - Hemolíticas
    - Malária, mycoplasma, clostridium
  - Hepáticas
    - Hepatites virais, septicemias, salmonela, E. coli
  - Colestática
    - Colangite → acompanha dor normalmente

# Aspectos relevantes da Anamnese

- Prurido nas icterícias
  - Sintoma típico de colestase intra ou extra hepática – cirrose biliar primária;
  - Acomete as extremidades – palma das mãos e planta dos pés



# Aspectos relevantes da Anamnese

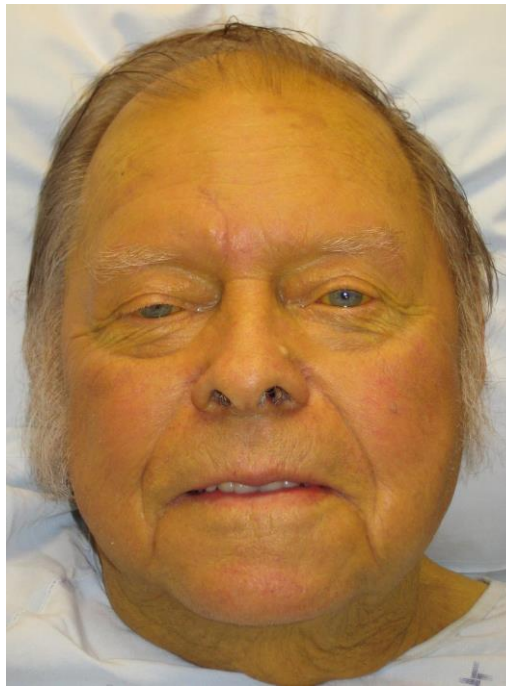- Icterícia progressiva sem regressão
  - carcinoma de cabeça de pâncreas
- Manifestações flutuantes e com remissões espontâneas associadas a episódios de sangramento intestinal
  - carcinoma de ampola de Vater
- Icterícia intermitente com pico em horas ou dias
  - coledocolitíase
- Na presença de febre, calafrios, dor e confusão mental
  - colangite

# Aspectos relevantes da Anamnese

- Apresentações brandas e persistentes associadas a sinais de anemia
  - Anemia hemolítica
- Quando leve e intermitente agravada por jejum e exercícios físicos
  - Síndrome de Gilbert
- Anorexia, náuseas, intolerância alimentar, mialgia, astenia, fadiga, cefaléia e febre no período que precede a icterícia
  - Hepatopatia viral

# Exame Físico – Pontos chave

- Icterícia amarelo-limão (hemolítica)
- Icterícia amarelo-laranja (hepatocelular)
- Icterícia amarelo-esverdeado (obstruções crônicas)



# Exame Físico – Pontos chave

- Hepatoesplenomegalia dolorosa, superfície do fígado nodular à palpação, aranhas vasculares, eritema palmar, atrofia muscular, ginecomastia, ascite e veias periumbilicais dilatadas associados ou não à história de alcoolismo
  - cirrose hepática
- Hepatomegalia dolorosa acompanhada de angiomas estelares, náusea, febre, dor, sopro arterial sobre o fígado com história de grande ingesta de álcool recente
  - hepatite alcoólica aguda
- Sinais de anemia, queda do estado geral, vesícula palpável, massas palpáveis ou linfadenomegalias
  - obstrução maligna

# Exame Físico – Pontos chave

- Alterações Cutâneas
  - Exantema urticariforme – hepatite aguda
  - Púrpuras – devido a vasculite nas hepatites B e C
  - Aspecto acinzentado da hiperpigmentação, hemocromatose
  - Xantelasma – cirrose biliar primária com hipercolesterolemia
  - Telangectasias Estreladas (aranhas vasculares) – áreas expostas ao sol, doenças hepáticas crônicas
  - Eritema Palmar – hiperestrogenismo relativo que ocorre nas doenças hepáticas crônicas
  - Alterações dos Anexos Cutâneos – hipotricose (perda de pêlos)
    - tórax, abdomen, axilas e regiões púbicas

# Exame Físico – Pontos chave

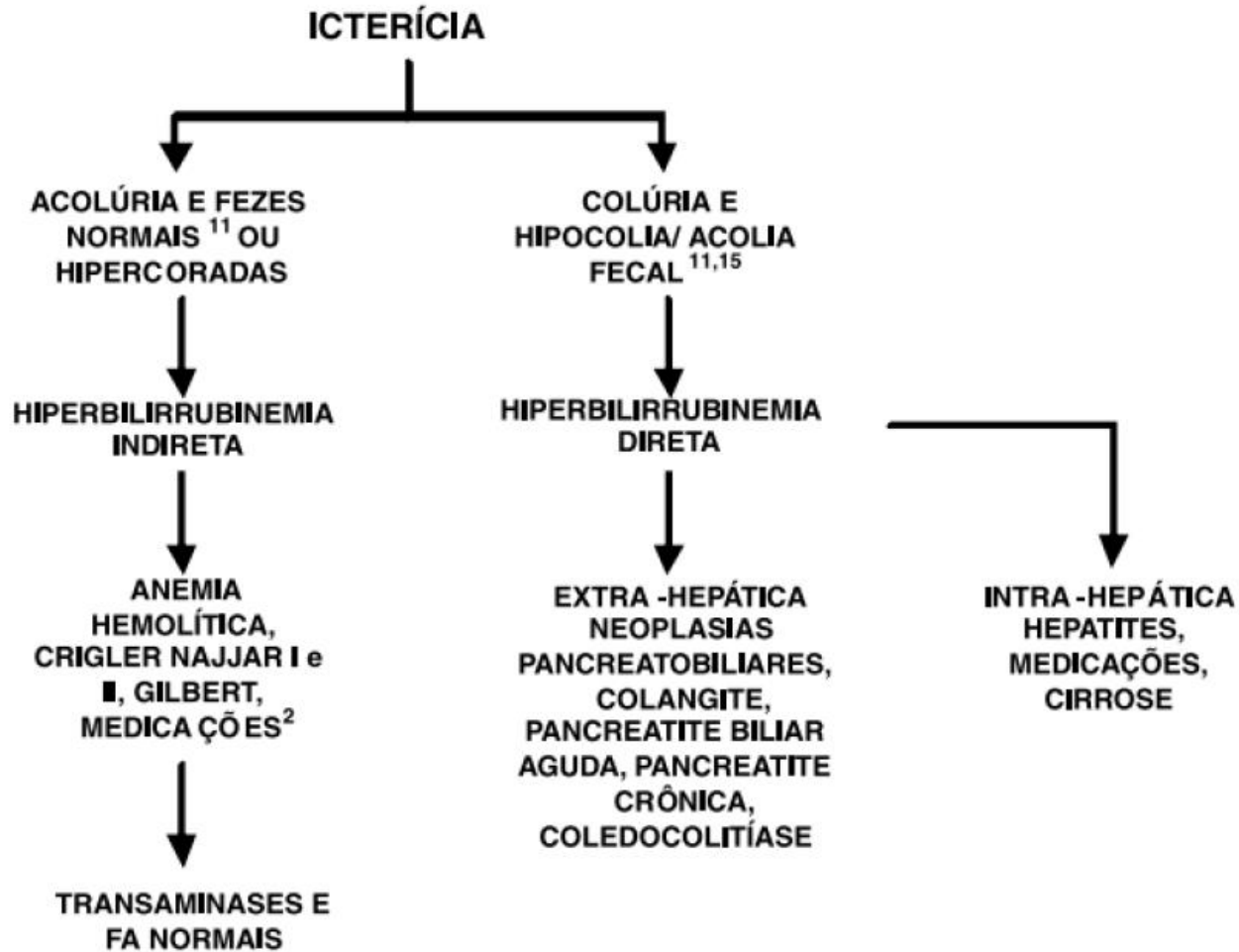
- Alterações Cutâneas
  - Unhas opacificadas; com estrias esbranquiçadas; coiloníquia (hemocromatose); unhas em vidro de relógio (doenças hepáticas crônicas)
  - Vesícula biliar aumentada de volume à palpação do hipocôndrio direito – obstrução tumoral – sinal de Courvoisier
    - Diferencial com sinal de Murphy
  - Esplenomegalia – anemias hemolíticas e icterícia hepatocelular; ausente nas colestáticas
  - Ascite – exceto na hemolítica; volume menor que 1 litro – difícil detecção no exame físico

# Exames Laboratoriais

- Bilirrubina total e frações
- Transaminases
- Gama GT
- Fosfatase Alcalina
- Proteína total e frações
- Hemograma
- INR



# Exames Laboratoriais



# Exames Laboratoriais

- Sorologias
- Auto-anticorpos
- Ferro, transferrina e ferritina
- Função tireoideana
- Eletroforese de proteínas
- Exames de imagem
  - TC, USG, CRM, CPRE

# Exames Laboratoriais

