

Aula Prática 06: TECIDO EPITELIAL

A Histologia estuda os tecidos e a anatomia microscópica dos órgãos através da análise de cortes longitudinais ou transversais. Os cortes são realizados pelo micrótomo, instrumento dotado de uma lâmina muito afiada. Os tratamentos aos quais os tecidos são submetidos logo após a remoção do animal estão resumidos na tabela abaixo:

Etapa	Função	Duração
1. Fixação em fixador simples (formaldeído, metanol, etc) ou mistura (Carnoy, Bouin, etc)	Preservação da morfologia e composição dos tecidos	12h-24h*
2. Lavagem em água corrente	Remoção do excesso de fixador	Dobro do tempo de fixação*
3. Desidratação em concentrações crescentes de etanol (70%, 80%, 95% e 100%)	Remoção da água dos tecidos	1h em cada banho
4. Clareamento em xilol, benzeno ou tolueno (vários banhos)	Retira álcool, lipídeos e permite a entrada da parafina	30-60 min em cada banho*
5. Infiltração em parafina líquida a 60 °C (vários banhos)	Penetração da parafina nos vasos, espaços intercelulares e no interior da célula, tornando o tecido mais rígido para cortes no micrótomo	2-3h em cada banho*
6. Emblocamento em molde retangular com parafina líquida	Obtenção de um bloco regular para ser cortado no micrótomo	Alguns minutos
7. Microtomia	Obtenção de cortes finos (5-7 µm)	Indiferente
8. Distensão do corte em banho-maria	Distensão do corte para colocá-lo em lâmina histológica	Indiferente
9. Secagem em estufa a 37 °C	Adesão dos cortes na lâmina	12h
10. Coloração	Evidenciar seletivamente estruturas teciduais e celulares	Depende do corante
11. Montagem em Bálsamo do Canadá ou em resinas sintéticas	Preservação do material entre lâmina e lamínula	Alguns minutos

* Tempo do procedimento depende do tamanho da peça

Para serem observados ao microscópio de luz, os cortes devem ser corados, já que a maioria dos tecidos é incolor. Os corantes possuem distintas seletividades para os diferentes componentes celulares. A maioria dos corantes se comporta como compostos ácidos e básicos que tendem a formar ligações eletrostáticas com radicais ionizados nos tecidos. Corantes ácidos possuem carga negativa e coram estruturas celulares com cargas positivas. Corantes básicos possuem carga positiva e coram estruturas celulares com carga negativa. Na tabela a seguir, estão resumidas as características dos corantes utilizados nesta aula:

Corante	Tipo de corante	Estruturas coradas
Nitrato de prata	Reação de oxirredução	Algumas substâncias intra e extracelulares reduzem o nitrato de prata formando precipitados negros.
Hematoxilina-eosina (HE)	Básico (Hematoxilina); Ácido (Eosina).	Hematoxilina (azul): ácidos nucleicos, glicoproteínas ácidas e glicosaminoglicanos. Eosina (rosa): proteínas citoplasmáticas, mitocôndrias, grânulos de secreção e colágeno.

Os cortes histológicos são representações 2D de estruturas que na realidade são 3D. Através do estudo de um único corte, não é possível saber a distribuição ou a forma dos agrupamentos teciduais que constituem o órgão,

nem é possível saber o que está acima, abaixo ou lateralmente àquela região. Para tal, examinam-se cortes consecutivos (seriados) de um órgão para fazer reconstruções 3D. No caso da anatomia microscópica, a reconstrução 3D é dispensável por ser extremamente laboriosa. Nesse caso, analisamos e interpretamos comparativamente cortes produzidos em diferentes planos de um mesmo órgão, procurando imaginar a representação 3D de cada secção presente na preparação. Para exercitar este raciocínio, analise a figura abaixo. Observe como, dependendo da região do órgão que foi seccionada, há uma variação da forma e tamanho da estrutura visualizada ao microscópio.

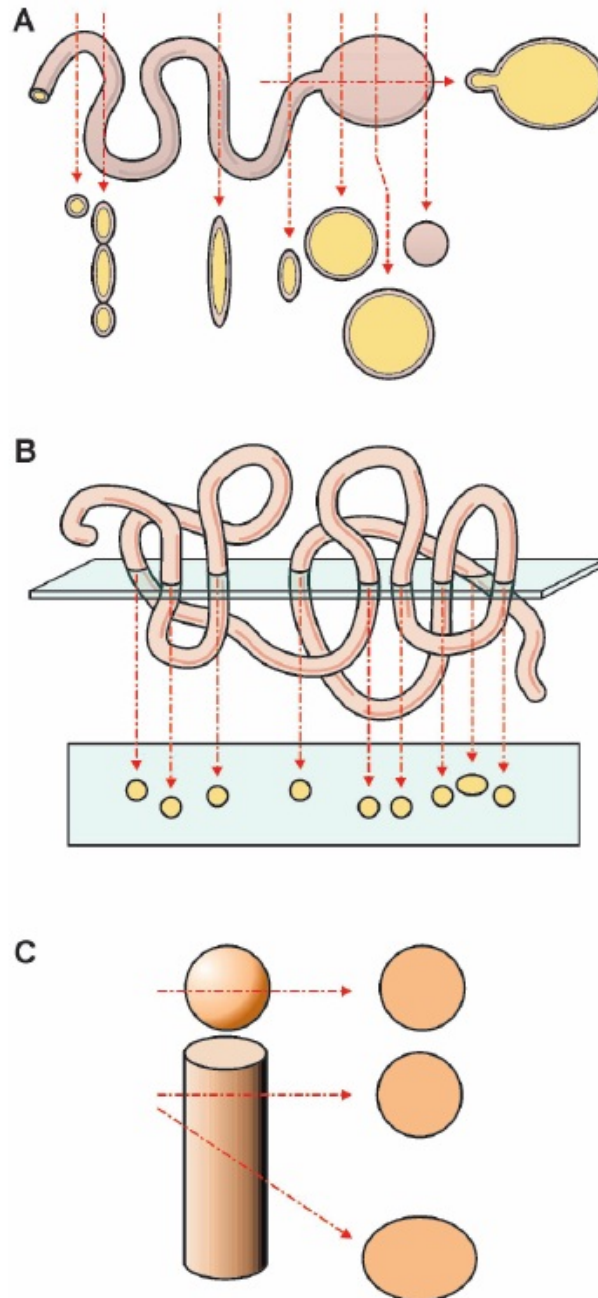



Fig. 1.30 Como diferentes estruturas tridimensionais são observadas após serem cortadas em secções delgadas. **A:** Diferentes secções de uma esfera oca e de um tubo oco. **B:** Um corte ao longo de um único tubo enovelado pode ser visto como cortes de vários tubos. **C:** Cortes através de uma esfera sólida e através de um cilindro sólido podem ser semelhantes.

Fonte: Junqueira e Carneiro, Histologia Básica, 10ª ed., 2004.

1. Lâmina 01U: Mesentério de rato em corte longitudinal (coloração: nitrato de prata)

Mesentério: epitélio que reveste o peritônio (membrana que reveste as paredes do abdômen) e que liga os órgãos abdominais à parede abdominal posterior, levando vasos sanguíneos e nervos até esses órgãos.

Utilize o aumento de 400X para esquematizar a superfície do epitélio pavimentoso simples. Indique os limites celulares, evidentes pela deposição de prata reduzida. Devido à técnica, os núcleos dificilmente são visíveis.





2. Lâmina 07U: Traquéia/esôfago/tireóide de rato em corte transversal (coloração: hematoxilina e eosina)

Identifique as seguintes estruturas e esquematize-as em aumento de 400X:

Traquéia: epitélio pseudoestratificado ciliado com células caliciformes

Vasos sanguíneos (mais visíveis na traquéia): endotélio (epitélio pavimentoso simples)



Esôfago: epitélio estratificado pavimentoso

Folículos tireoideanos: epitélio cúbico simples

