

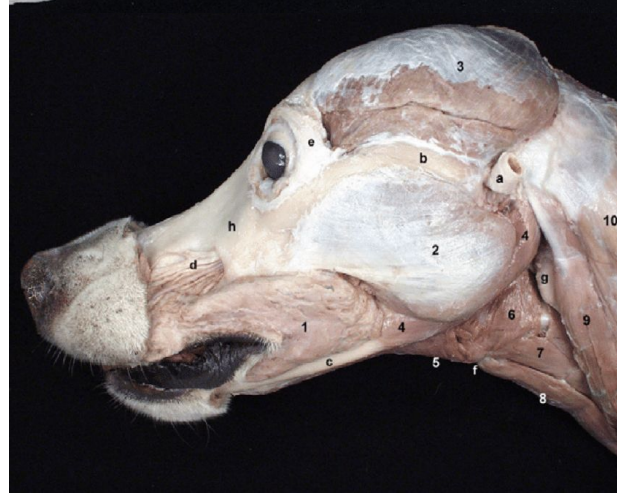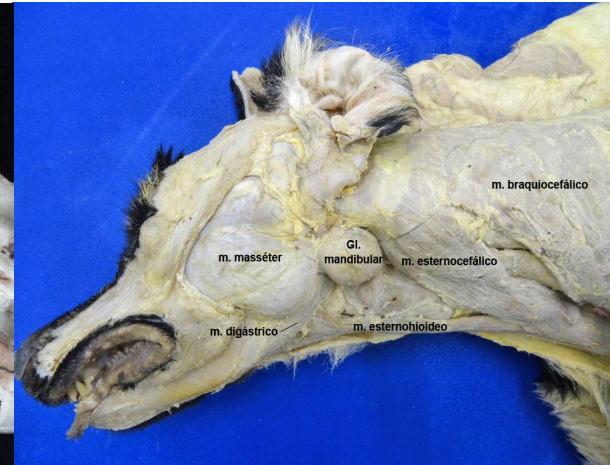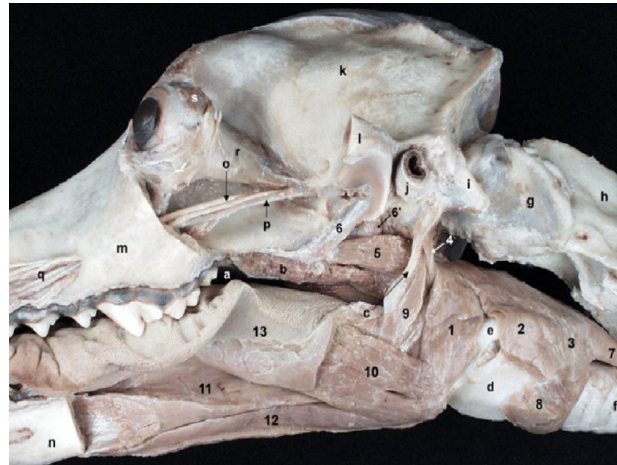
PRINCIPAIS REGIÕES DE INTERESSE CIRÚRGICO EM ANIMAIS

MIGLINO@USP.BR



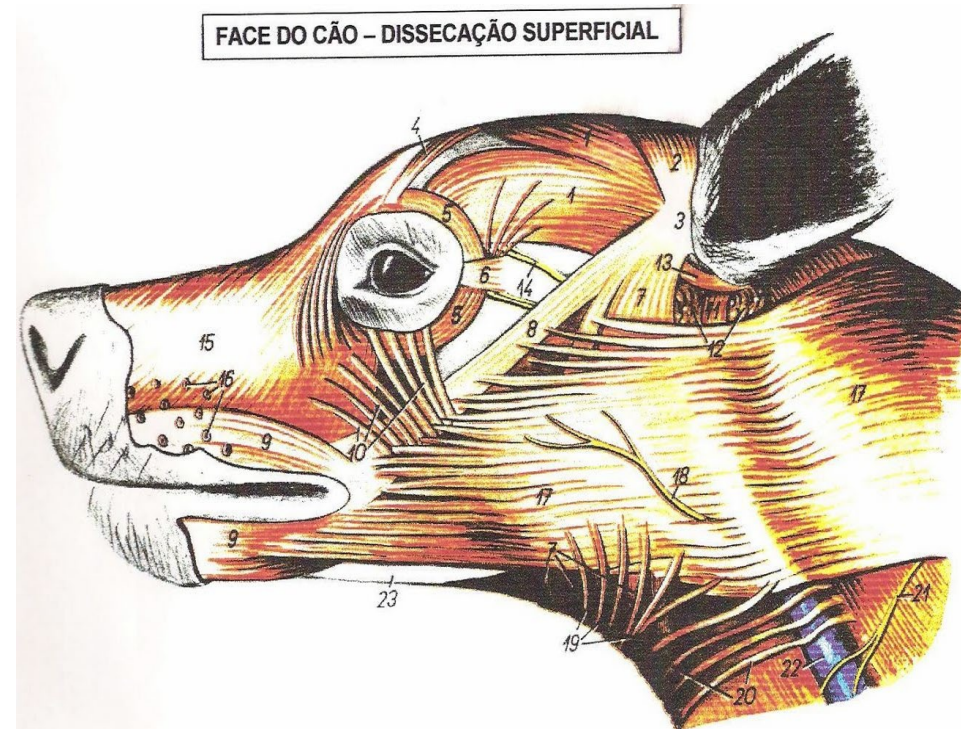Cabeça: Estratigrafia

- Pele
- Tela Subcutânea
- Fáscia Superficial
- Fáscia Profunda



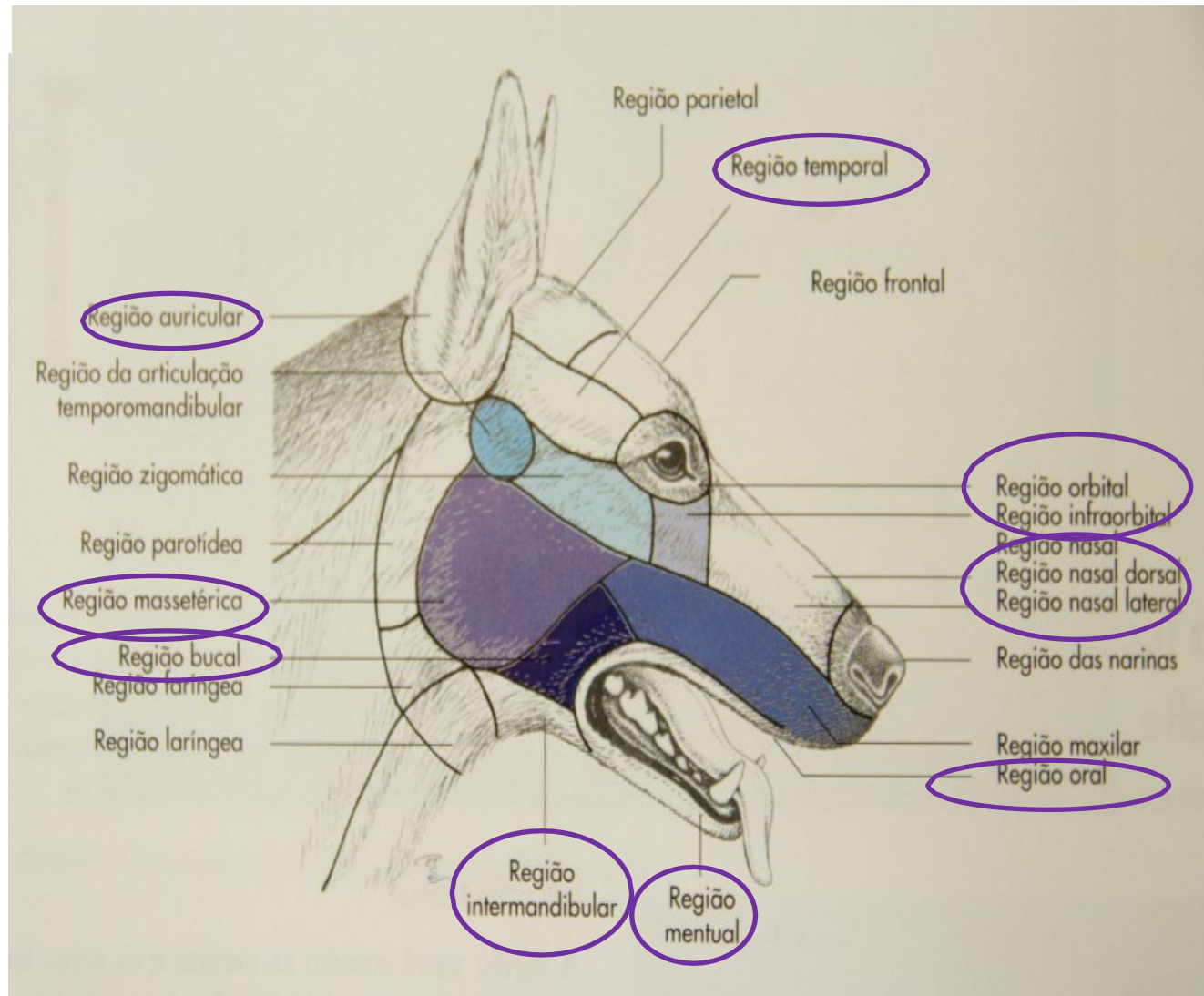
Cabeça

- Musculo Cutâneo da Face
- Fascia Profunda
(Conectada aos músculos, vasos, nervos e glândulas da cabeça)
- Fascia Profunda (fixada na crista e na tuberosidade facial)



CABEÇA: REGIÕES DE IMPORTÂNCIA CLÍNICO/CIRÚRGICA

- Nasal
- Oral
- Mental
- Bucal
- Infraorbital
- Massetérica
- Orbital
- Intermandibular
- Temporal



REGIÃO NASAL

- Narinas e áreas adjacentes

Plano Naso

labial(Bovinos)

Focinho (Carnívoro e

Suíno) Rostrum

(Equinos)

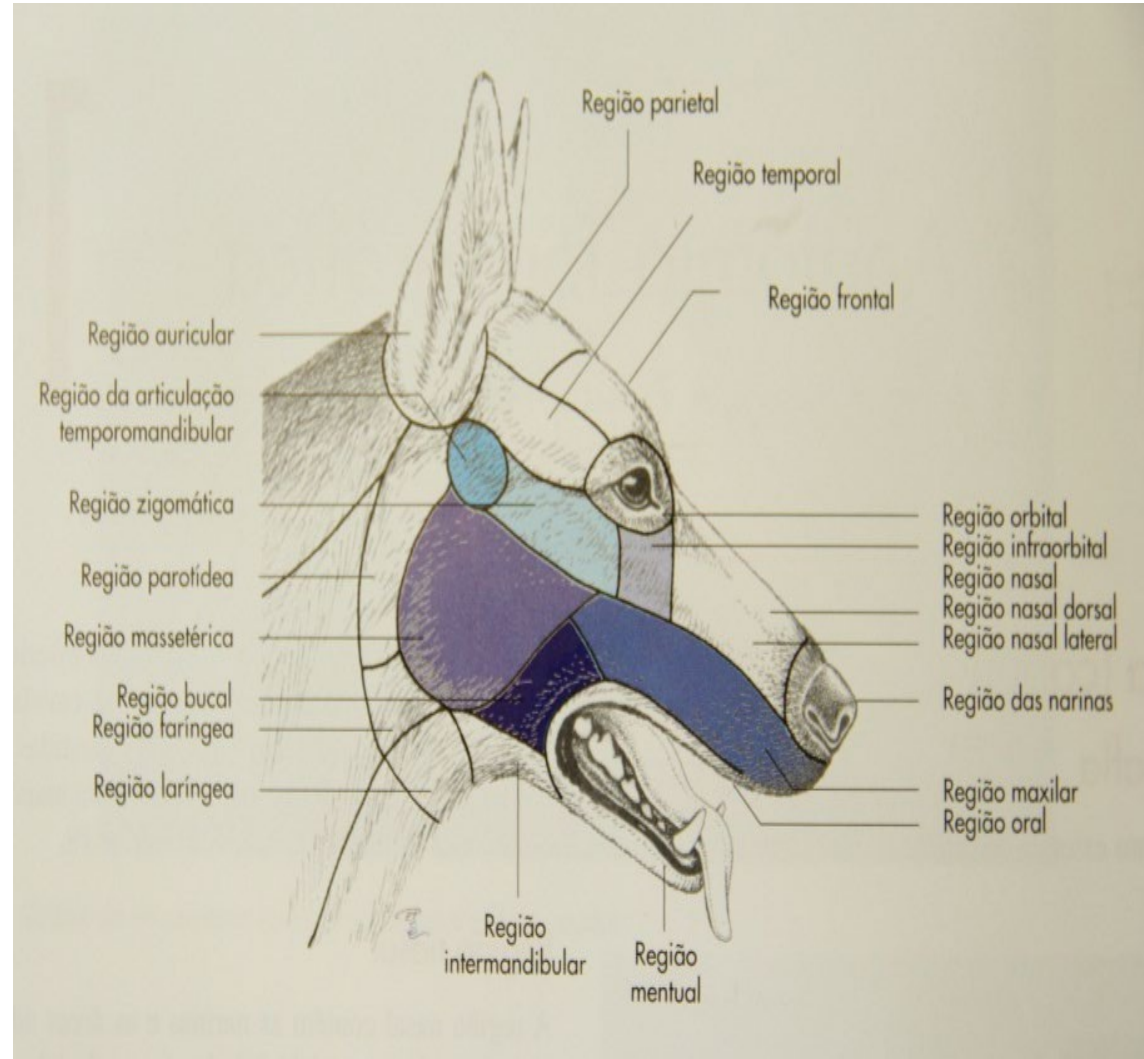
- Divertículo Nasal (Equino)

- Orifício e ducto naso lacrimal

- Órgão Vomero Nasal

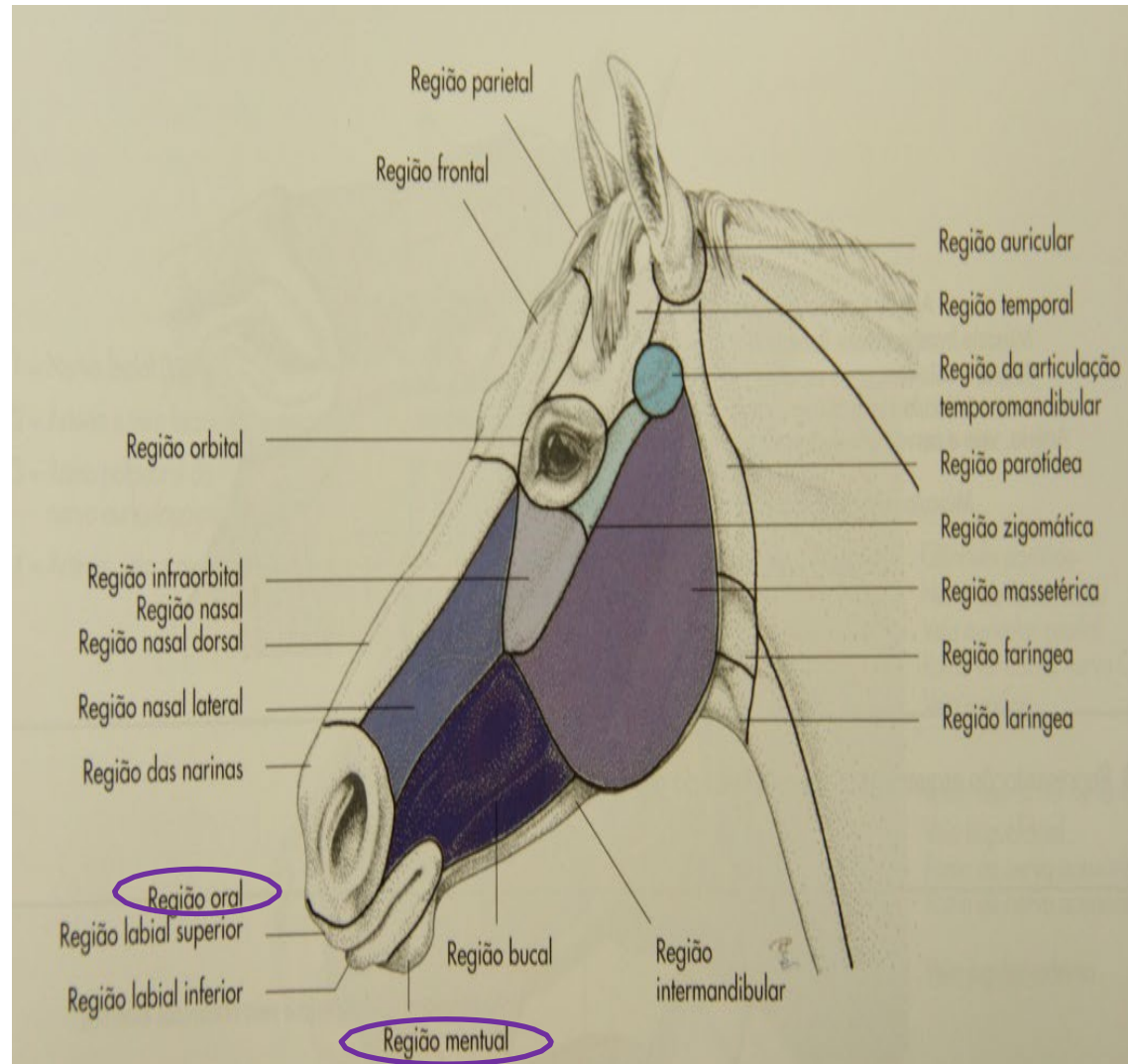
- mm: m. levantador naso labial; m. levantador do lábio superior; mm nasais;

- aa: labiais superiores; nasal lateral; nasal dorsal e Palatina



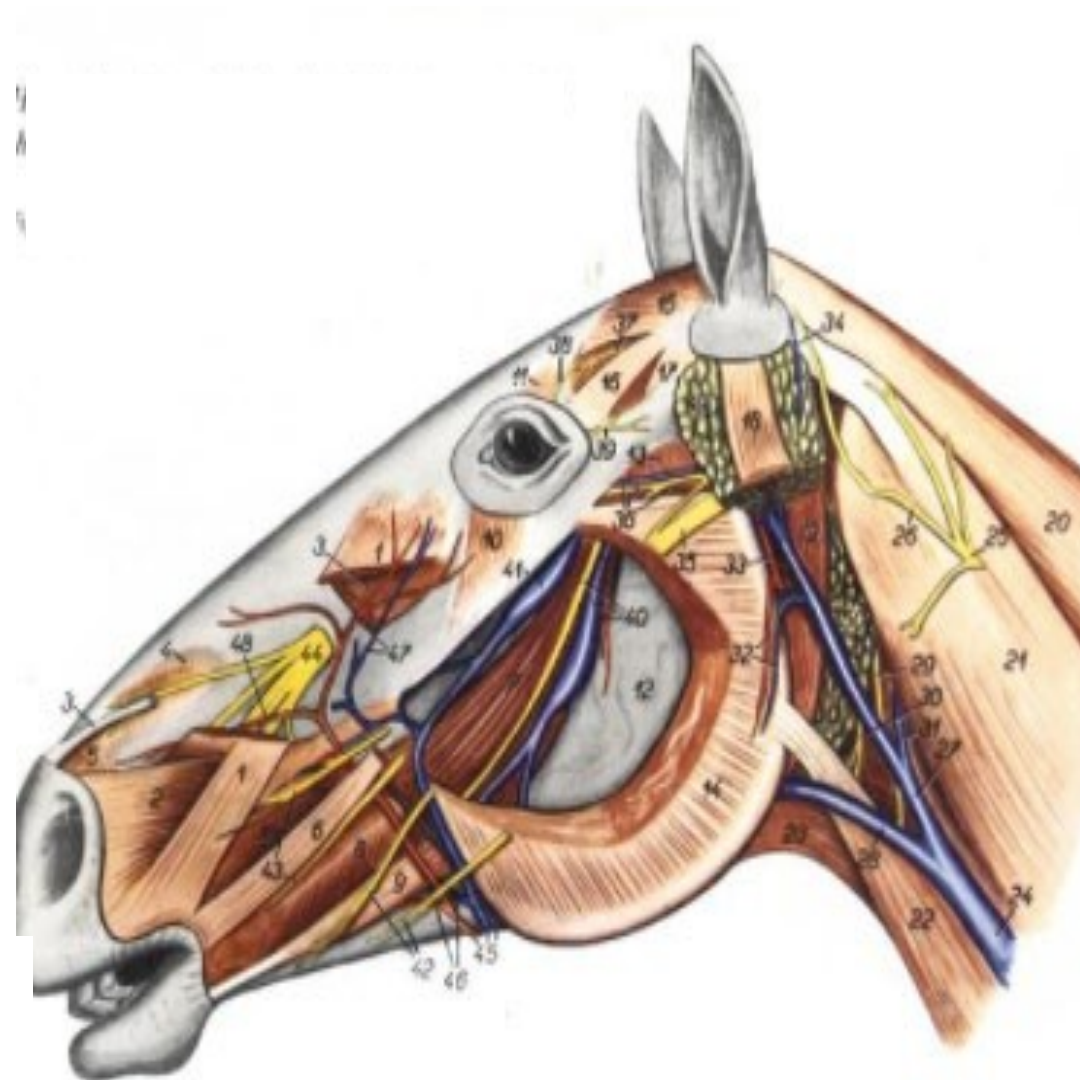
REGIÕES ORAL E MENTAL

- Incluem lábio superior e inferior
- aa lábios superior e inferior
- nn infraorbital, n. Mental e n. Facial
- Transição pele/mucosa
- Forame mental: percebido mediante deslocamento dorsal do m. depressor do lábio inferior



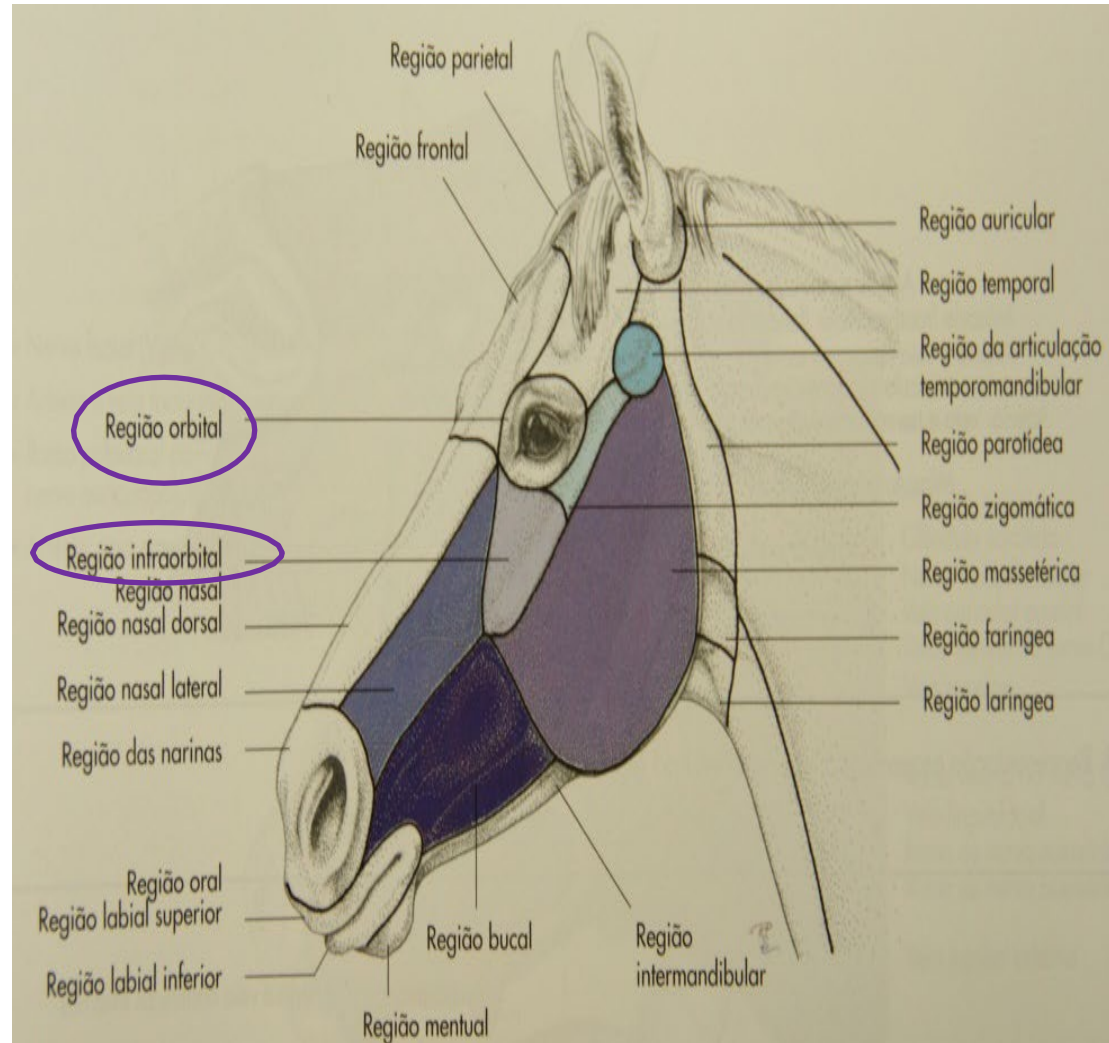
REGIÃO BUCAL

- Situada entre a comissura labial e a borda rostral do m. masseter
- Na porção caudal da região localiza-se a incisura dos vasos faciais equino: a facial; v. facial e ducto parotídeo
- Inseridas na mucosa da bochecha estão as glândulas bucais dorsal e ventral (carnívoros: gl. zigomática (gl. bucal dorsal))
- m. depressor do lábio inferior; m. zigomático
- a. labial sup; a. labial inf; a. bucal
- n. facial



REGIÃO INFRAORBITAL

- Situada ventral e rostralmente às orbitas oculares
- Forame infraorbital: palpável e situado a 2 dedos caudalmente à linha situada entre a crista facial e a incisura nasoincisiva
- Contem o seio maxilar e o canal infraorbital
- No equino o seio maxilar é dividido em cranial e caudal



REGIÃO MASSETÉRICA

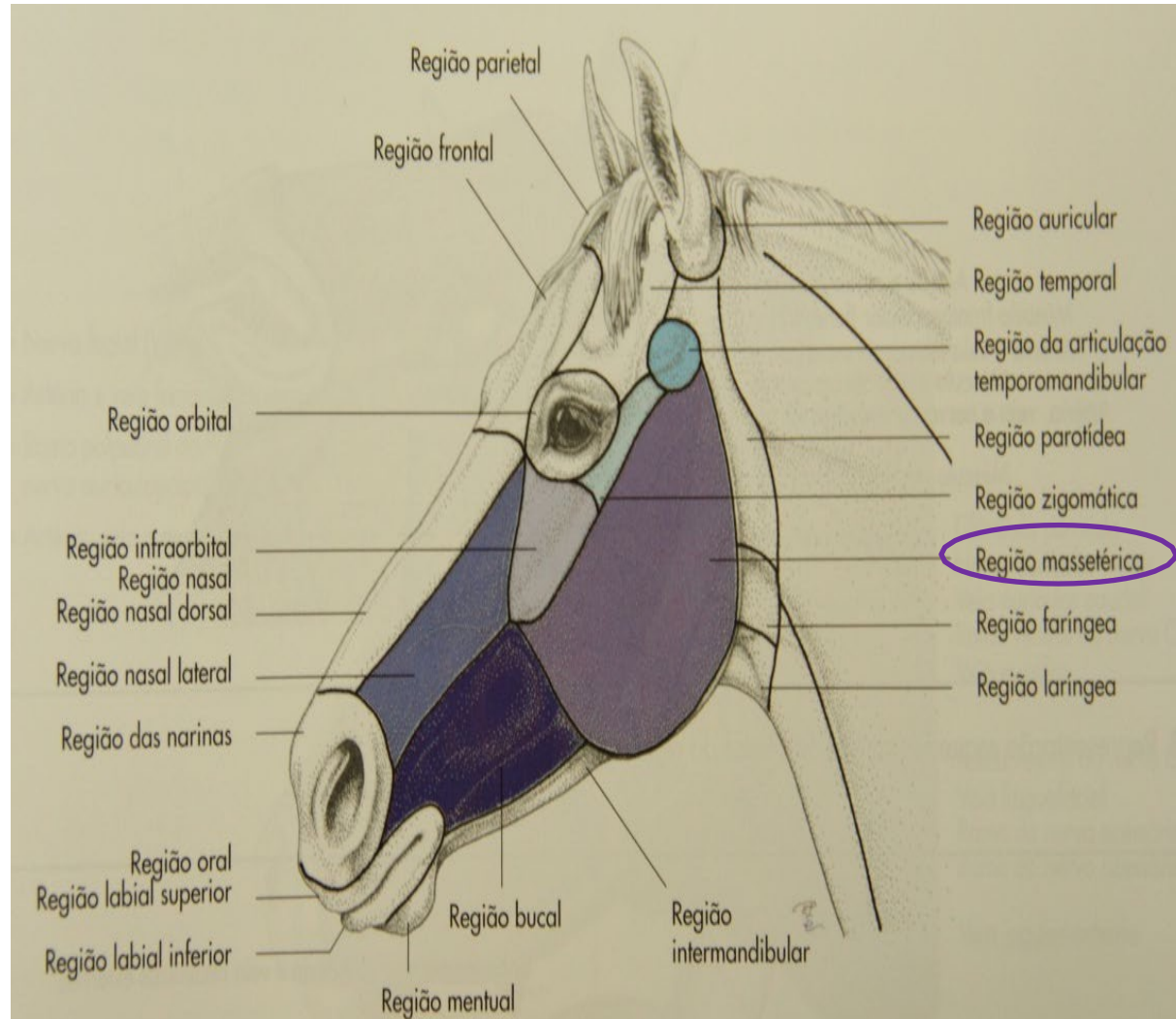
- O m. masseter define a região

- Posição do n. facial

- Ducto parotídeo passa sobre o m. masseter (carnívoros e pequenos ruminantes)

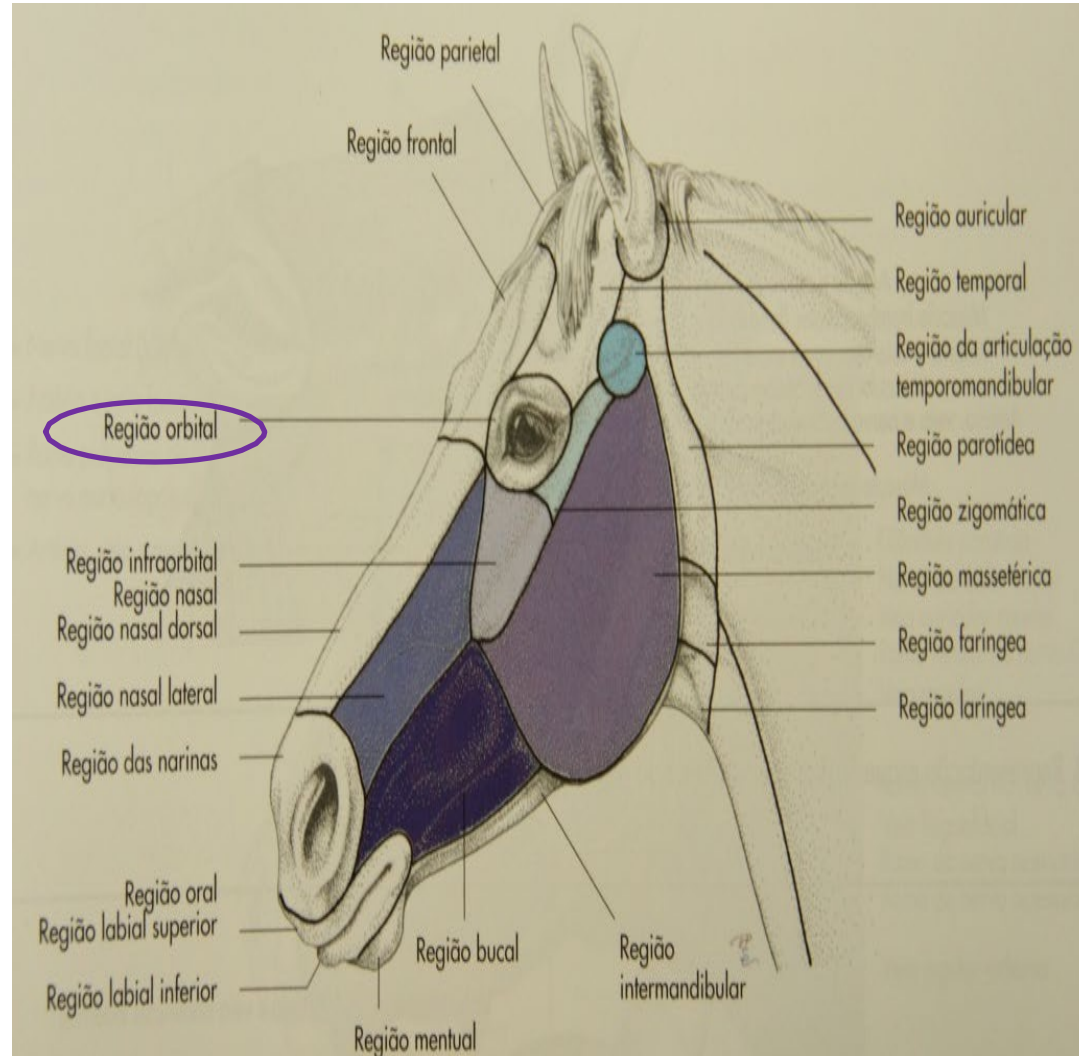
- a. Massetérica

- n. Massetérico



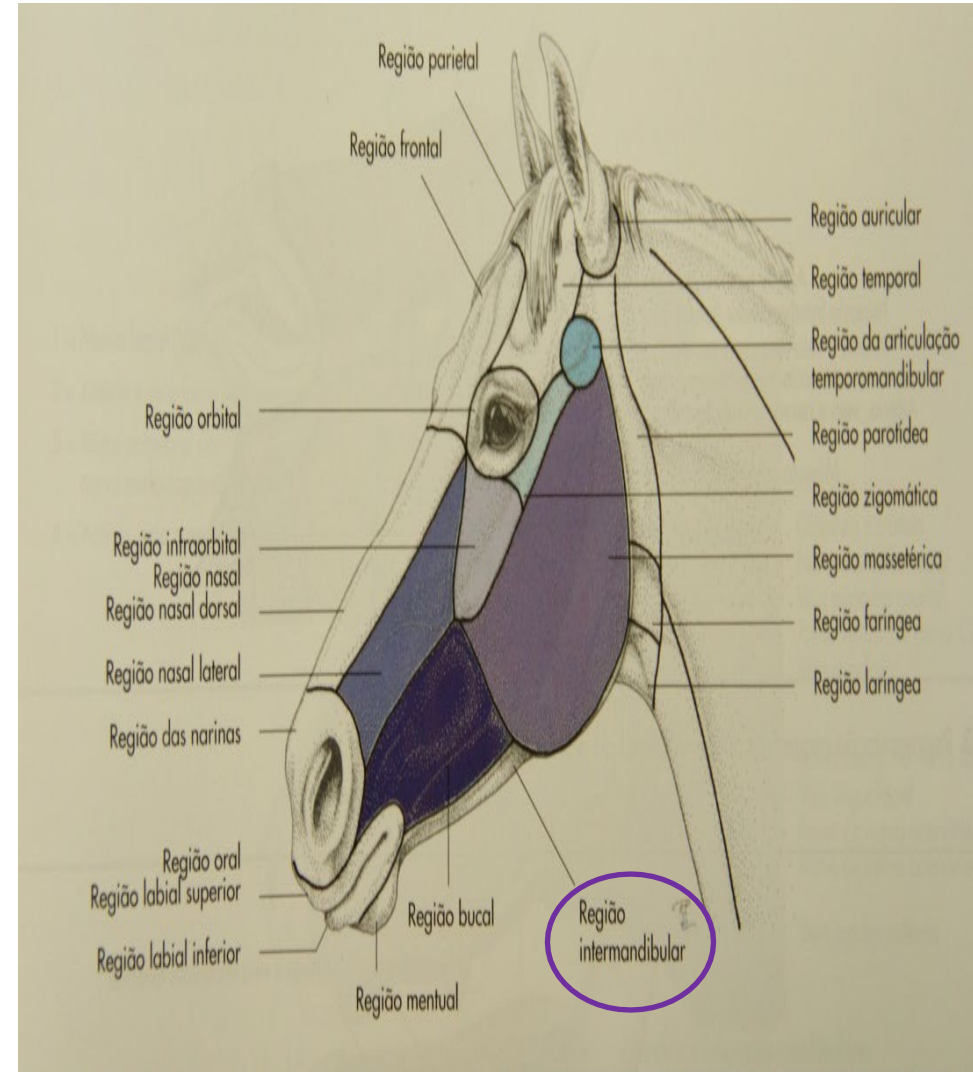
REGIÃO ORBITAL

- Situada entre a margem supraorbital do osso frontal e a margem
- infraorbital (ossos lacrimal e zigomático)
- m. levantador da palpebral superior (inervado pelo III par)
- mm. orbicular, malar e levantador do ângulo medial do olho (inervado pelo VII par)
- inervação sensorial da pele e da córnea (V par)
- carúncula lacrimal (canto medial do olho)
- terceira pálpebra
- vasos: artérias ciliares, retinianas e conjuntivais
- n. Óptico



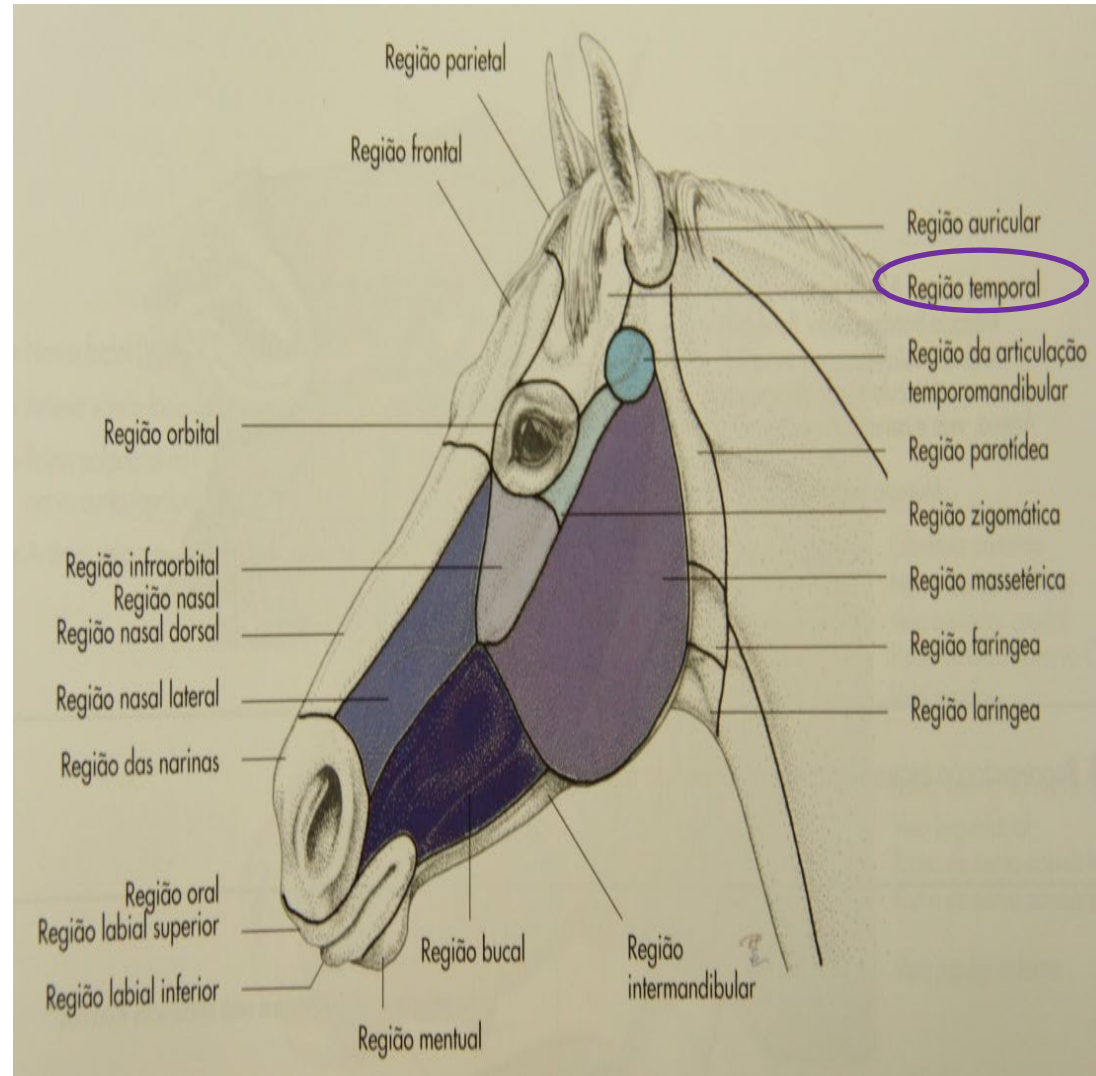
REGIÃO INTERMANDIBULAR

- Situada entre as duas mandíbulas
- linfonodos mandibulares
- o tendão do m. esterno mandibular encontrado na área caudal da região (equinos e bovinos)
- m. milo-hioideo
- m. Digastrico
- m. omo-hioideo
- m. Esterno- hioideo
- m. Gemio- hioideo
- aa e vv sublinguais
- ducto mandibular
- mm da língua



REGIÃO TEMPORAL

- Conhecida como região cornual nos ruminantes
- Localizada entre a linha temporal dorsal e o arco zigomático
- Ramo cornual do n. zigomático-temporal



CABEÇA: APLICAÇÕES CLÍNICAS

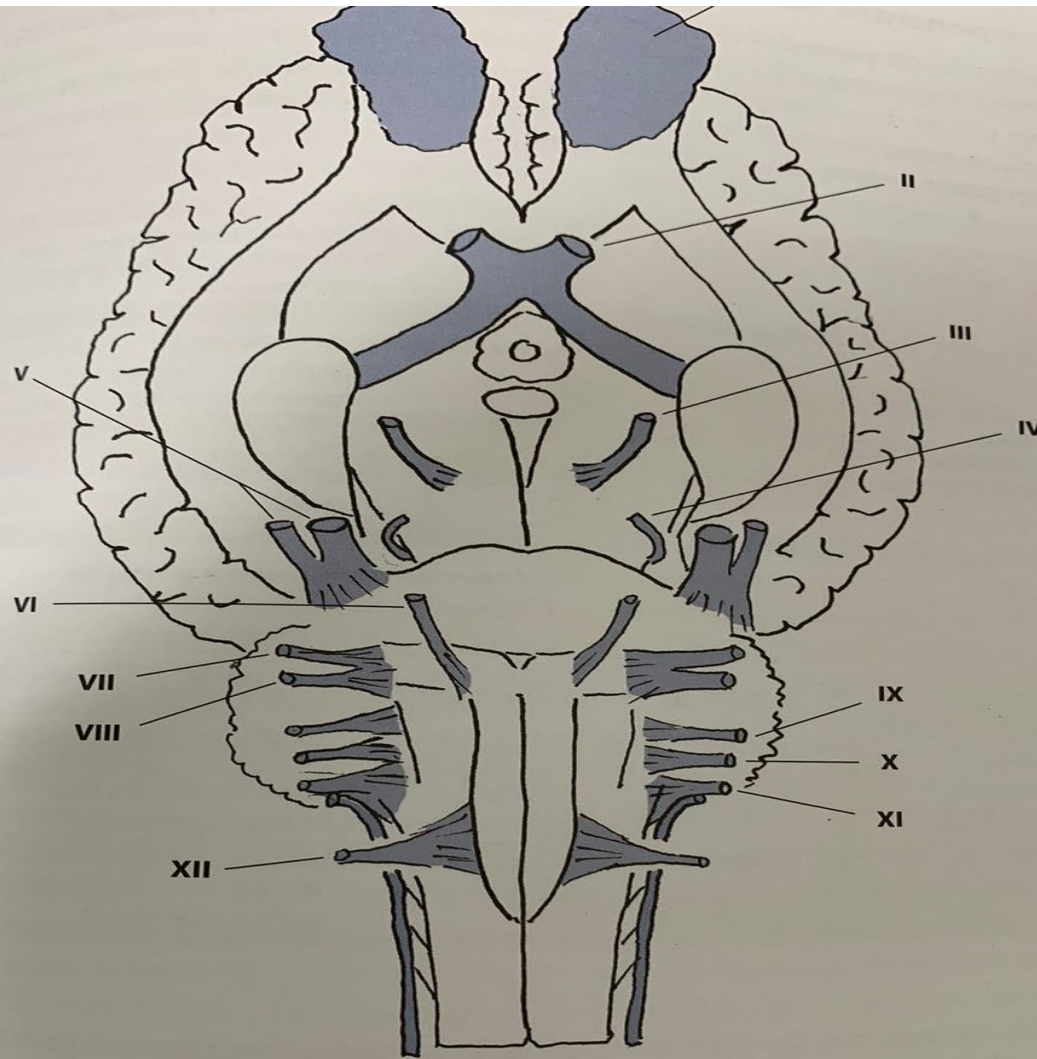
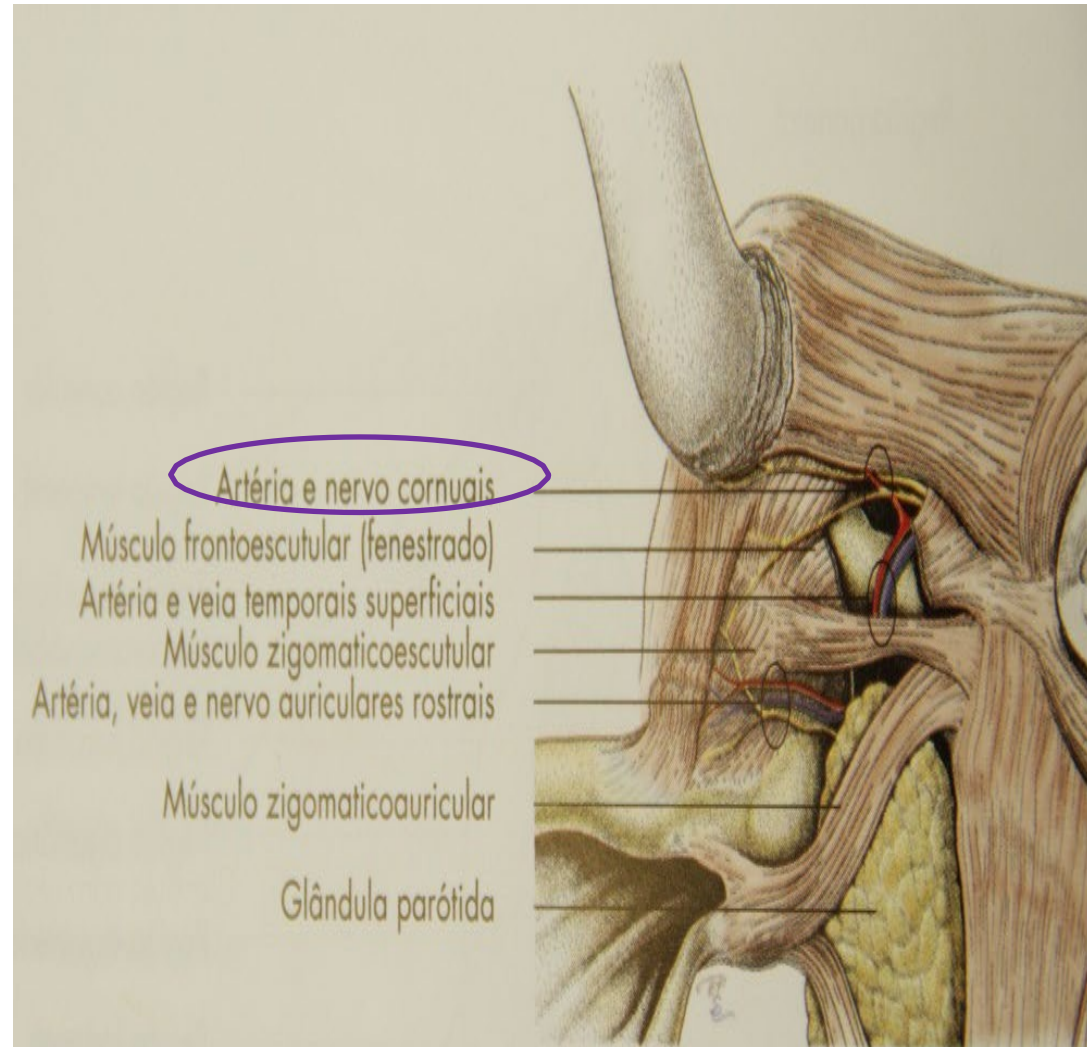
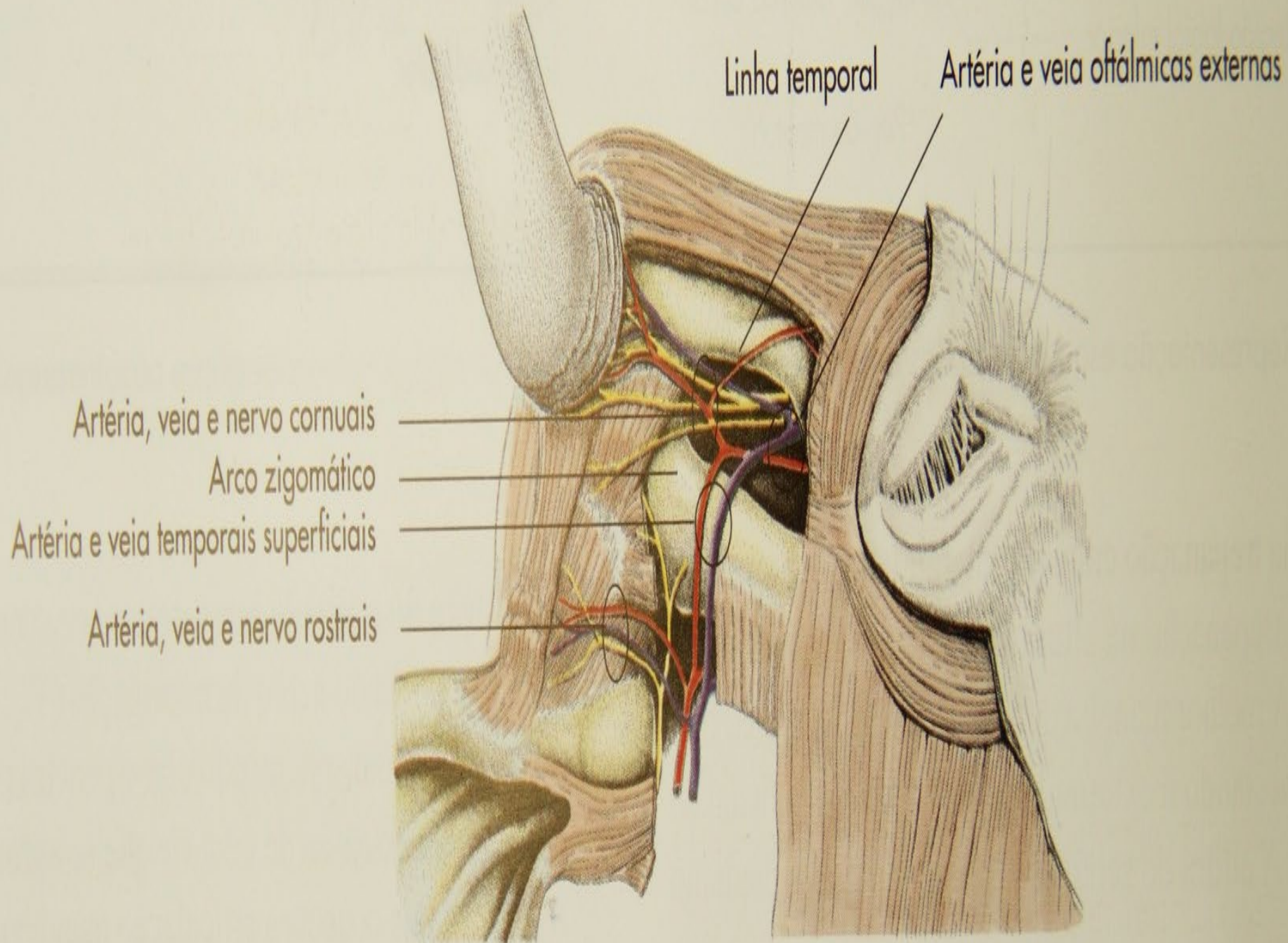


Figura IV-9 Esquema de encéfalo de equino, em vista ventral, observando-se sua conexão (origem aparente) com os pares de nervos cranianos. I – olfatório; II – óptico; III – oculomotor; V – trigêmeo; VI – abducente; VII – intermediofacial; VIII – vestibulococlear; IX – glossofaríngeo; X – vago; XI – acessório; XII – hipoglosso. Observar que o IV – troclear tem sua origem aparente na superfície dorsal do tronco encefálico (veja Fig. IV-12). Fonte: (PRADA, 2014).

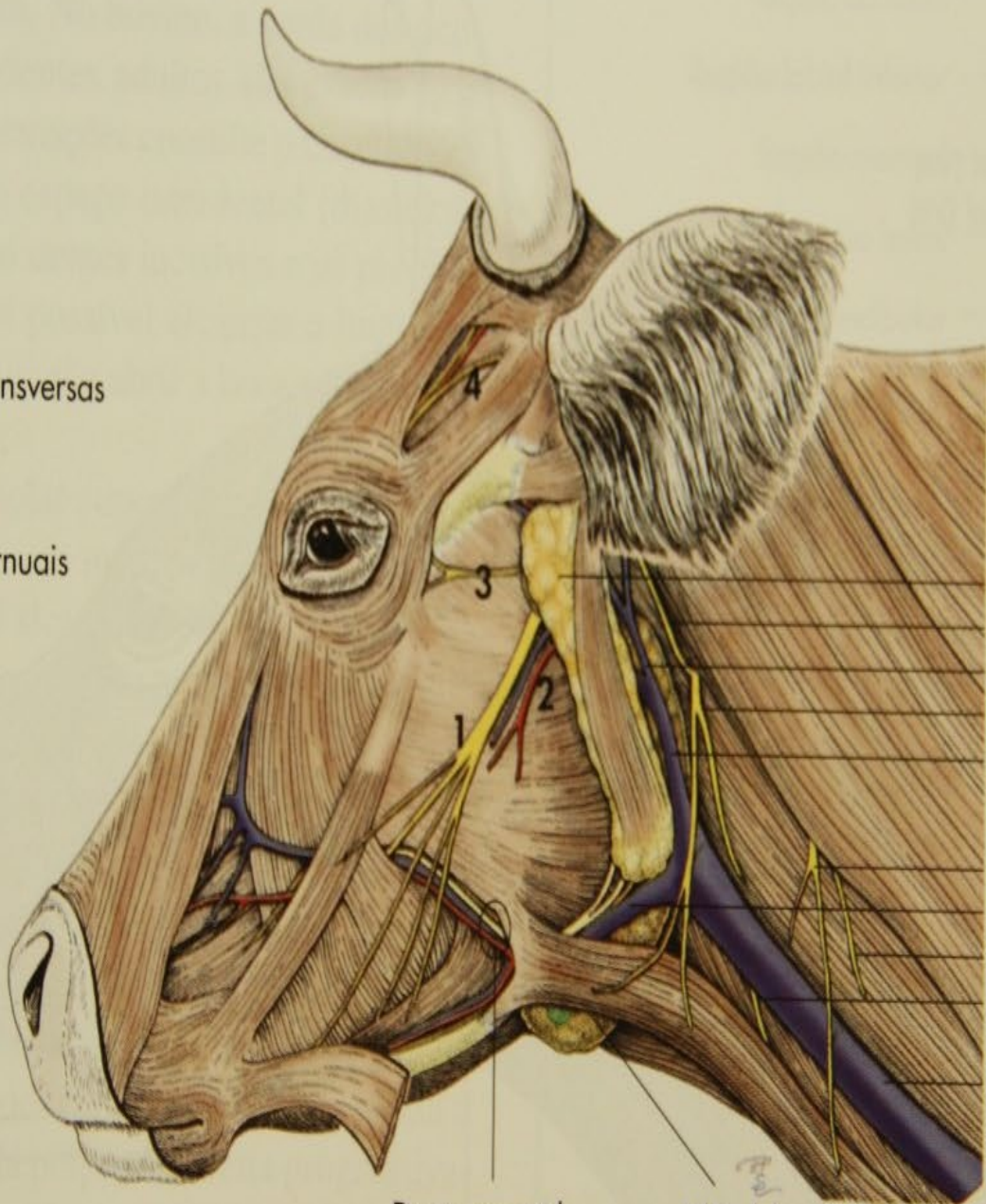
APLICAÇÕES CLÍNICAS

- SN Central e Nervos Cranianos e suas aplicações clínicas
- Tratos digestório e respiratório
- Cavidade oral
- Dentes
- Cavidade nasal e seios paranasais
- Faringe
- Laringe
- Nervos cranianos
- Bolsa gutural no equídeos
- Pavilhão auricular
- Olho
- Encéfalo





- 1 = Nervo facial (VII)
- 2 = Artéria e veia faciais transversas
- 3 = Ramo palpebral do nervo auriculopalpebral
- 4 = Artéria, veia e nervo cornuais



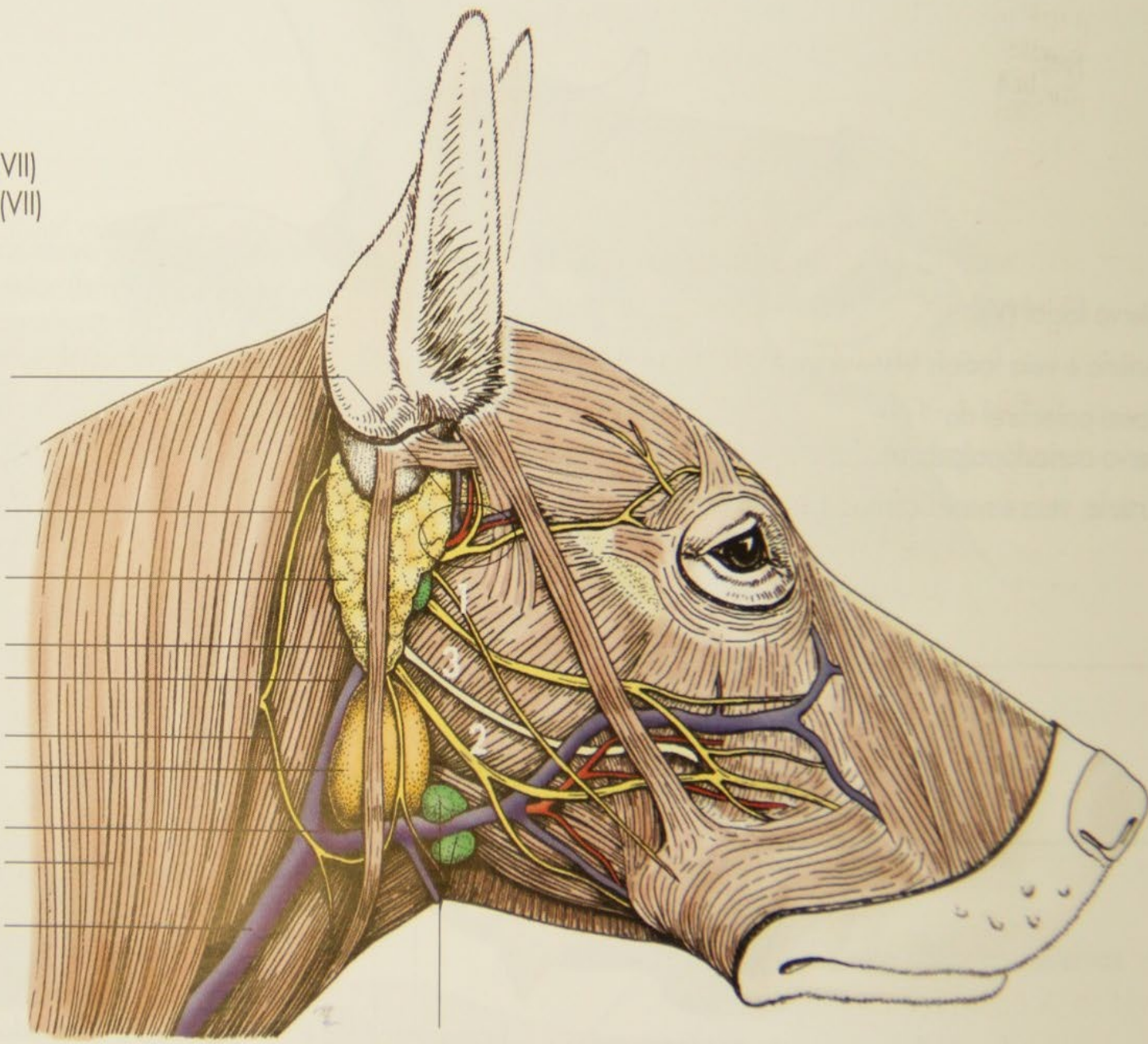
- Glândula parótida
- Nervo auricular maior
- Veia auricular caudal
- Ramo ventral do nervo C2
- Veia maxilar
- Ramo ventral do nervo C3
- Veia linguofacial
- Ramo do nervo acessório (XI)
- Ramo do nervo acessório (XI)
- Veia jugular externa

Ducto parotídeo e artéria e veia faciais

Glândula e linfonodos mandibulares

- 1 = Ramo bucolabial dorsal (VII)
- 2 = Ramo bucolabial ventral (VII)
- 3 = Ducto parotídeo

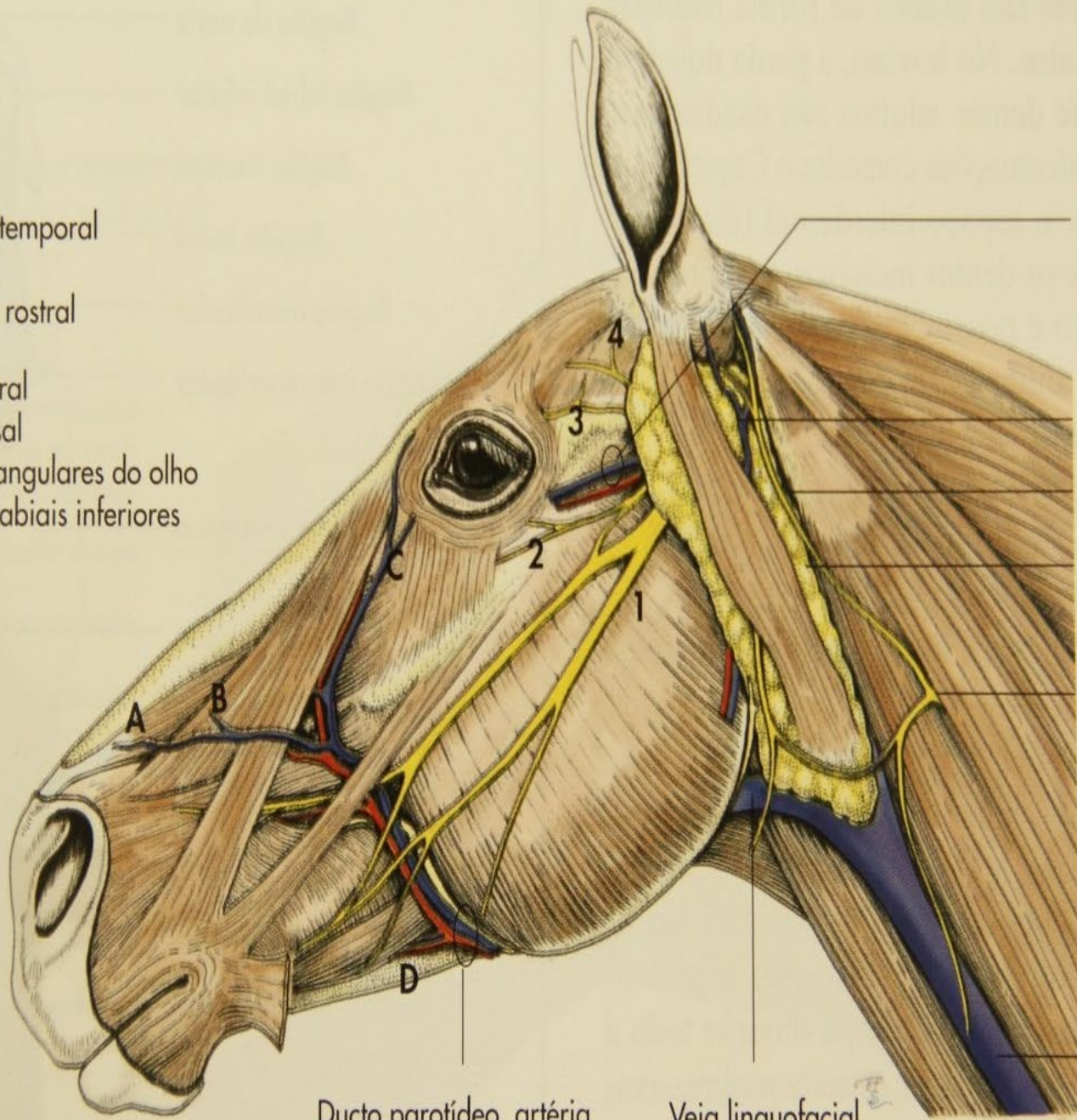
- Artéria e veia temporais superficiais e nervo auriculopalpebral
- Nervo auricular maior
- Glândula parótida
- Músculo parotidoauricular
- Veia maxilar
- Ramo ventral do nervo C2
- Glândula mandibular
- Veia facial
- Músculo cleidocervical
- Veia jugular externa



Linfonodos mandibulares

- 1 = Nervo facial
- 2 = Nervo auriculotemporal
- 3 = Nervo lacrimal
- 4 = Plexo auricular rostral

- A = Veia nasal lateral
- B = Veia nasal dorsal
- C = Artéria e veia angulares do olho
- D = Artéria e veia labiais inferiores



Artéria e veia faciais transversais

Veia auricular caudal

Nervo auricular maior

Glândula parótida

Ramo ventral do nervo C₂

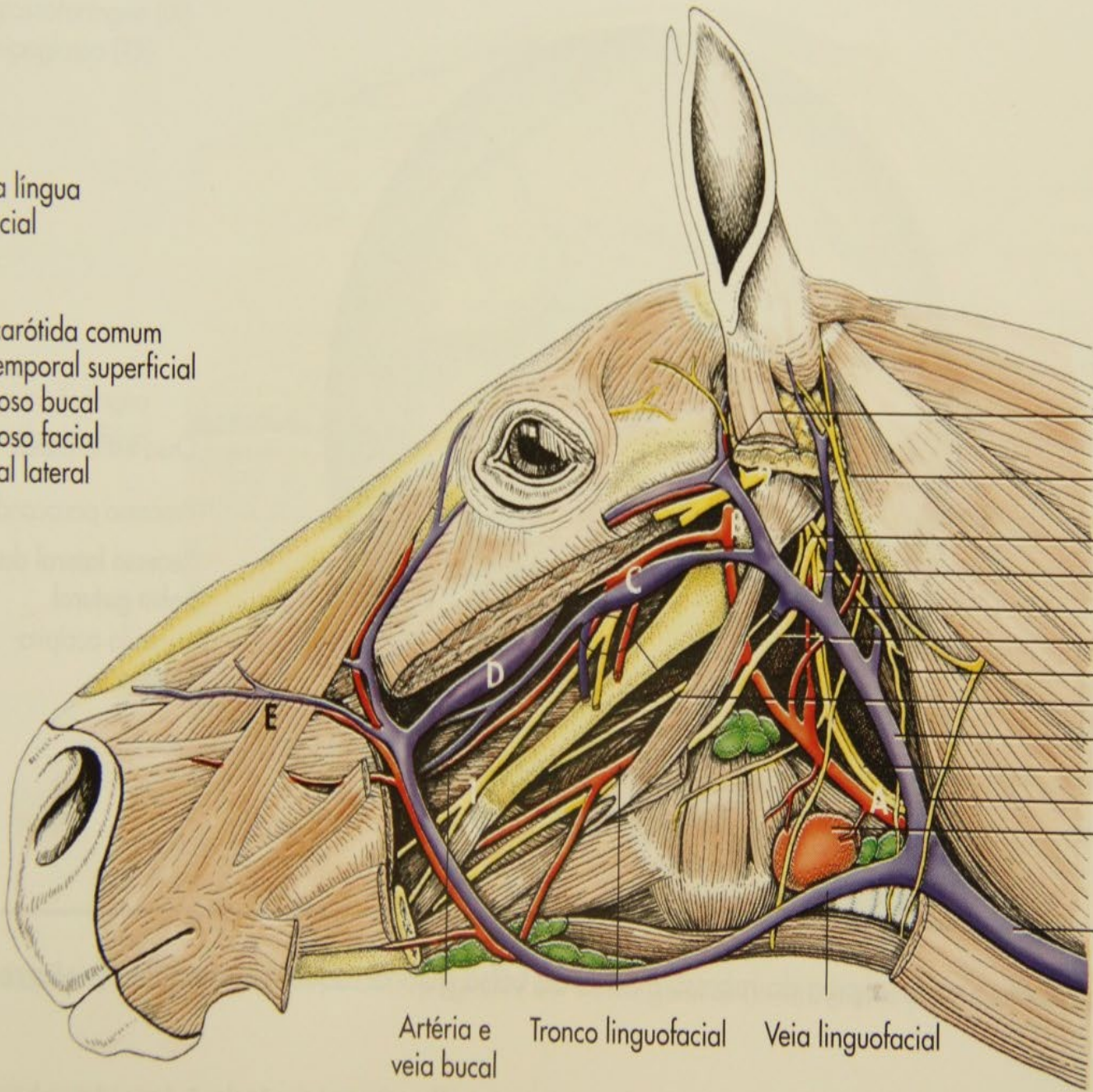
Veia jugular externa

Ducto parotídeo, artéria e veia faciais

Veia linguofacial

1 = Nervo da língua
 2 = Nervo facial

A = Artéria carótida comum
 B = Artéria temporal superficial
 C = Seio venoso bucal
 D = Seio venoso facial
 E = Veia nasal lateral

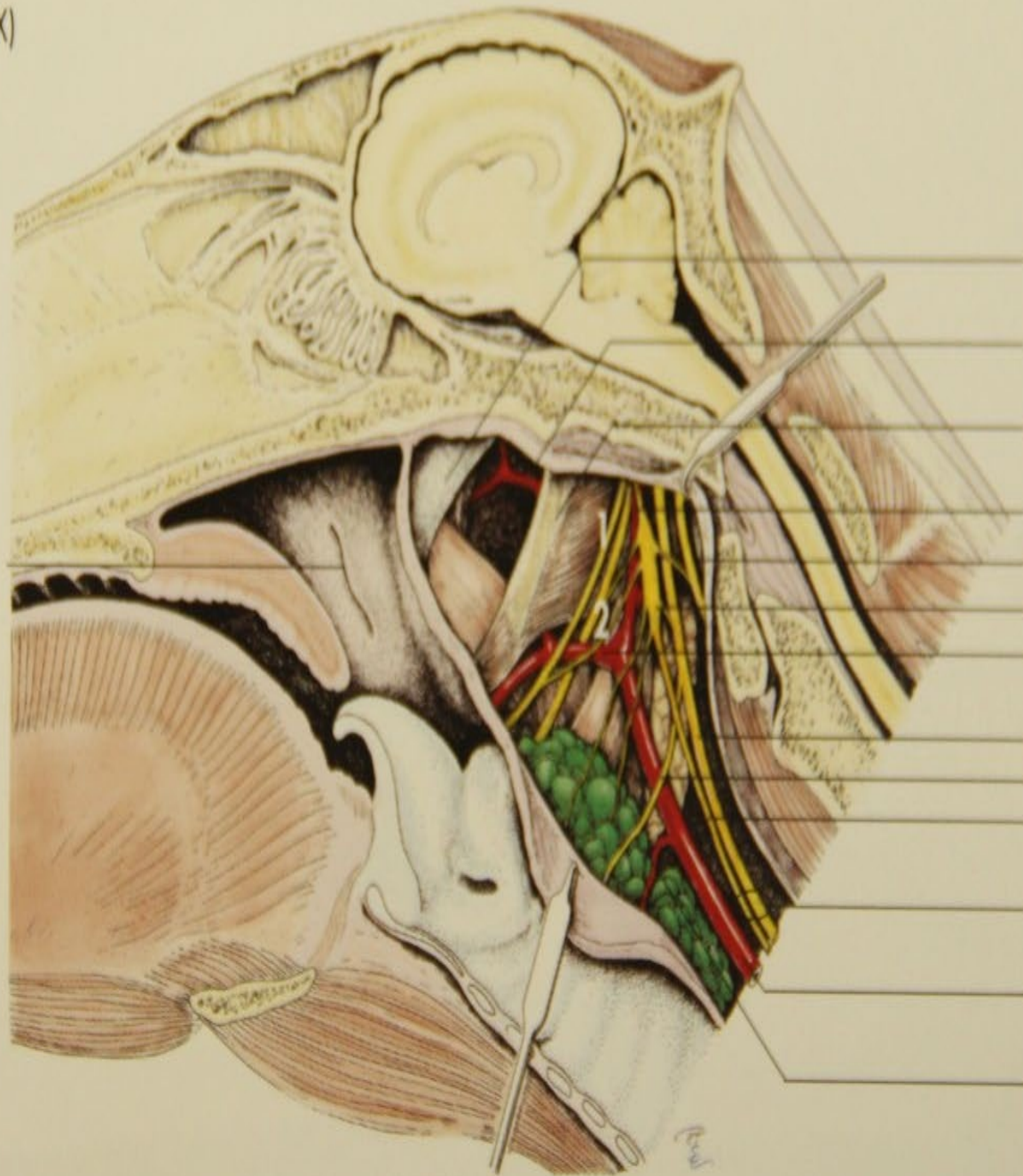


Artéria e veia transversas da face
 Nervo auricular caudal
 Nervo glossofaríngeo
 Gânglio cervical cranial
 Artéria occipital
 Nervo hipoglosso
 Nervo acessório
 N., v. e a. alveolar inferior
Veia maxilar
 Tronco Vagossimpático
 Ramo ventral do nervo C₂
 Glândula tireoide
Veia jugular externa

Artéria e veia bucal Tronco linguofacial Veia linguofacial

1 = Nervo glossofaríngeo (IX)
2 = Nervo hipoglosso (XII)

Abertura faríngea
da tuba auditiva



Tuba auditiva

Recesso lateral da
bolsa gutural

Ossó estilo-hioide

Artéria carótida interna

Nervo acessório (XI)

Gânglio cervical craniano

Artéria carótida externa

Nervo vago (X)

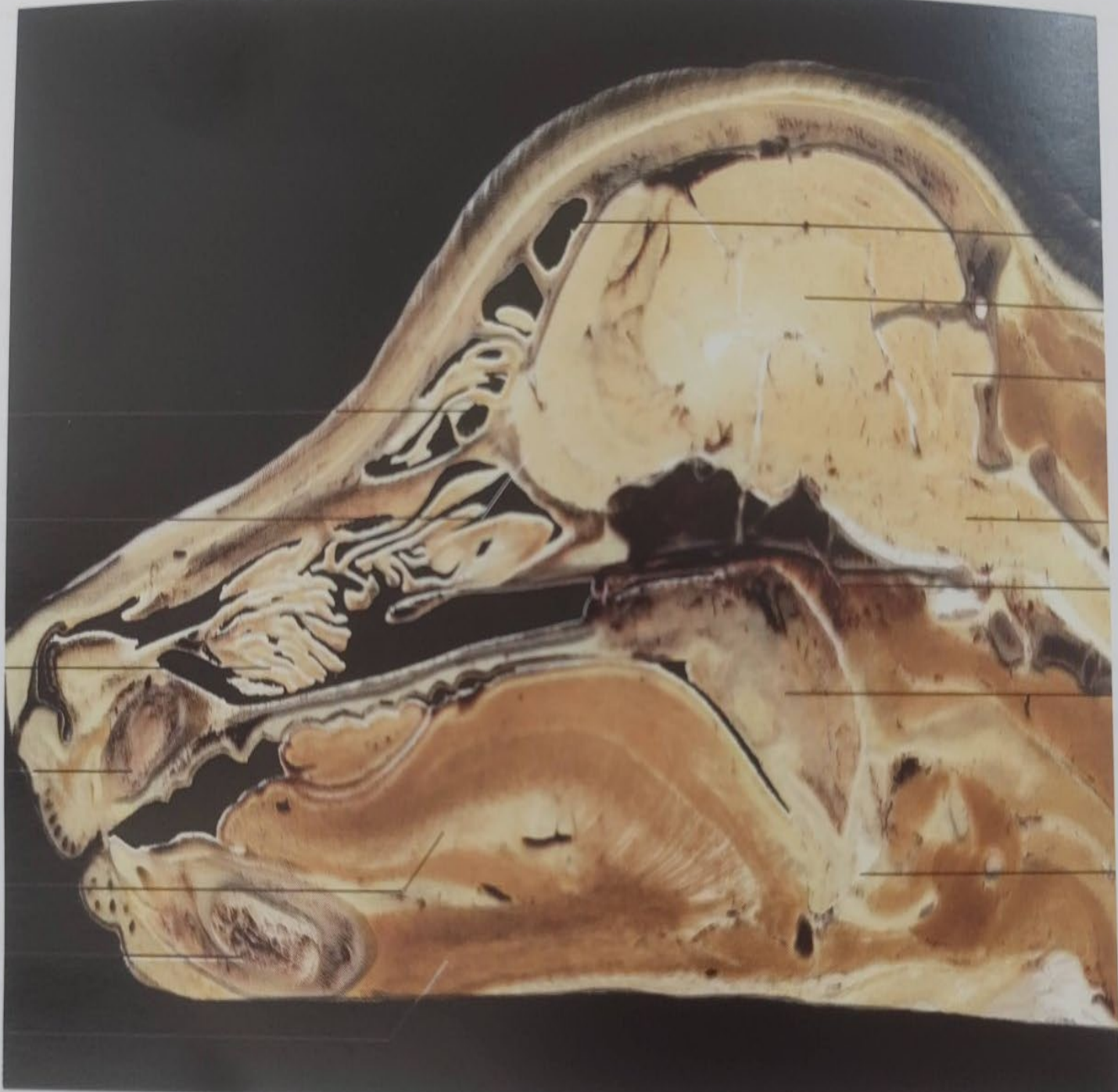
Nervo laringeo craniano

Tronco simpático

Tronco vagossimpático

Artéria carótida comum

Linfonodos retrofaríngeos



Turbinado dorsal

Bulbo olfatório

Turbinado ventral

Osso incisivo

Língua

Mandíbula

Músculo genio-hióideo

Seio frontal

Cérebro

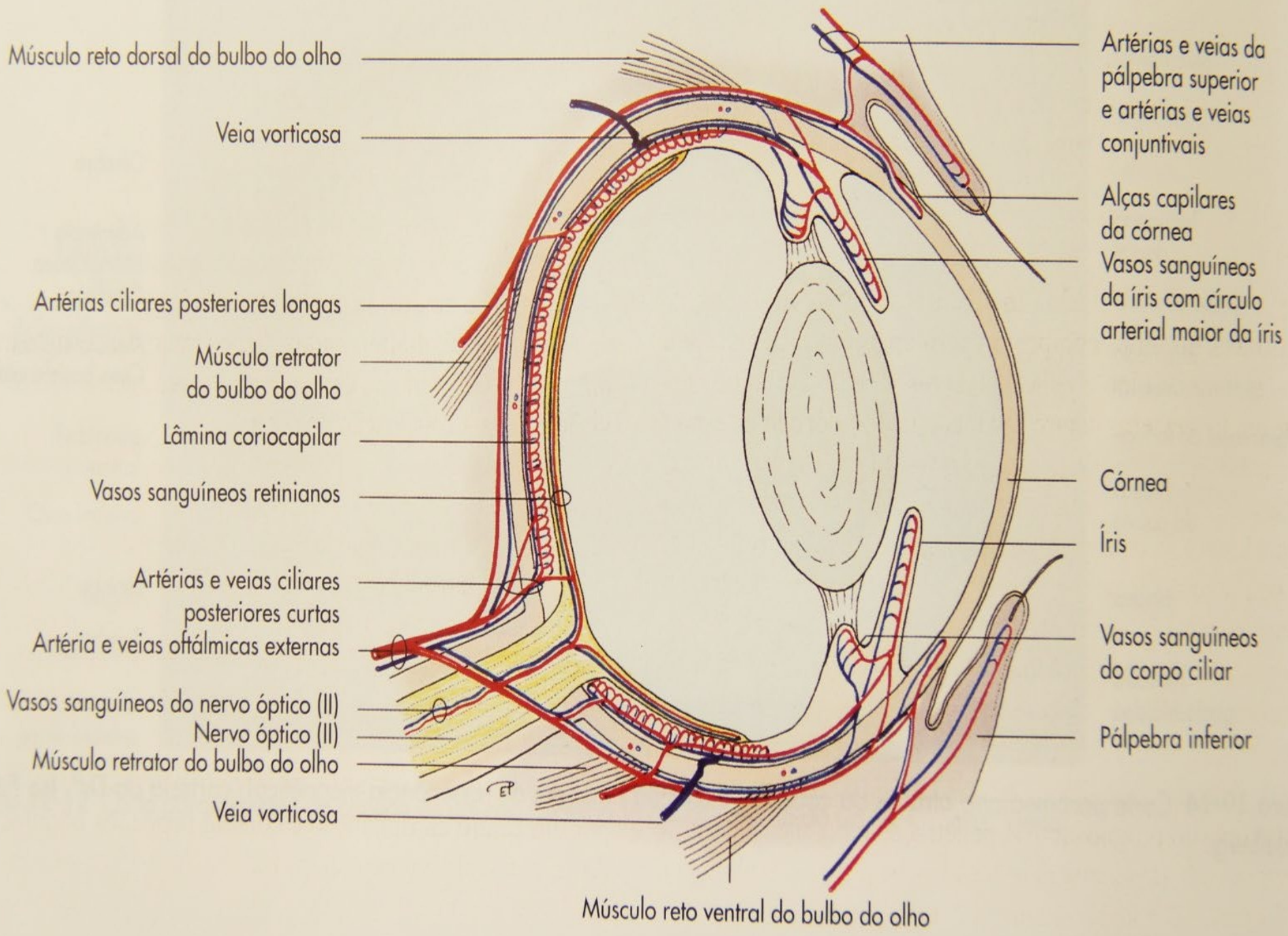
Cerebelo

Medula oblonga

Osso basisfenoide

Palato mole com tonsila palatina

Laringe



Músculo reto dorsal do bulbo do olho

Veia vorticosa

Artérias ciliares posteriores longas

Músculo retrator do bulbo do olho

Lâmina coriocalilar

Vasos sanguíneos retinianos

Artérias e veias ciliares posteriores curtas

Artéria e veias oftálmicas externas

Vasos sanguíneos do nervo óptico (II)

Nervo óptico (II)

Músculo retrator do bulbo do olho

Veia vorticosa

Artérias e veias da pálpebra superior e artérias e veias conjuntivais

Alças capilares da córnea

Vasos sanguíneos da íris com círculo arterial maior da íris

Córnea

Íris

Vasos sanguíneos do corpo ciliar

Pálpebra inferior

Músculo reto ventral do bulbo do olho

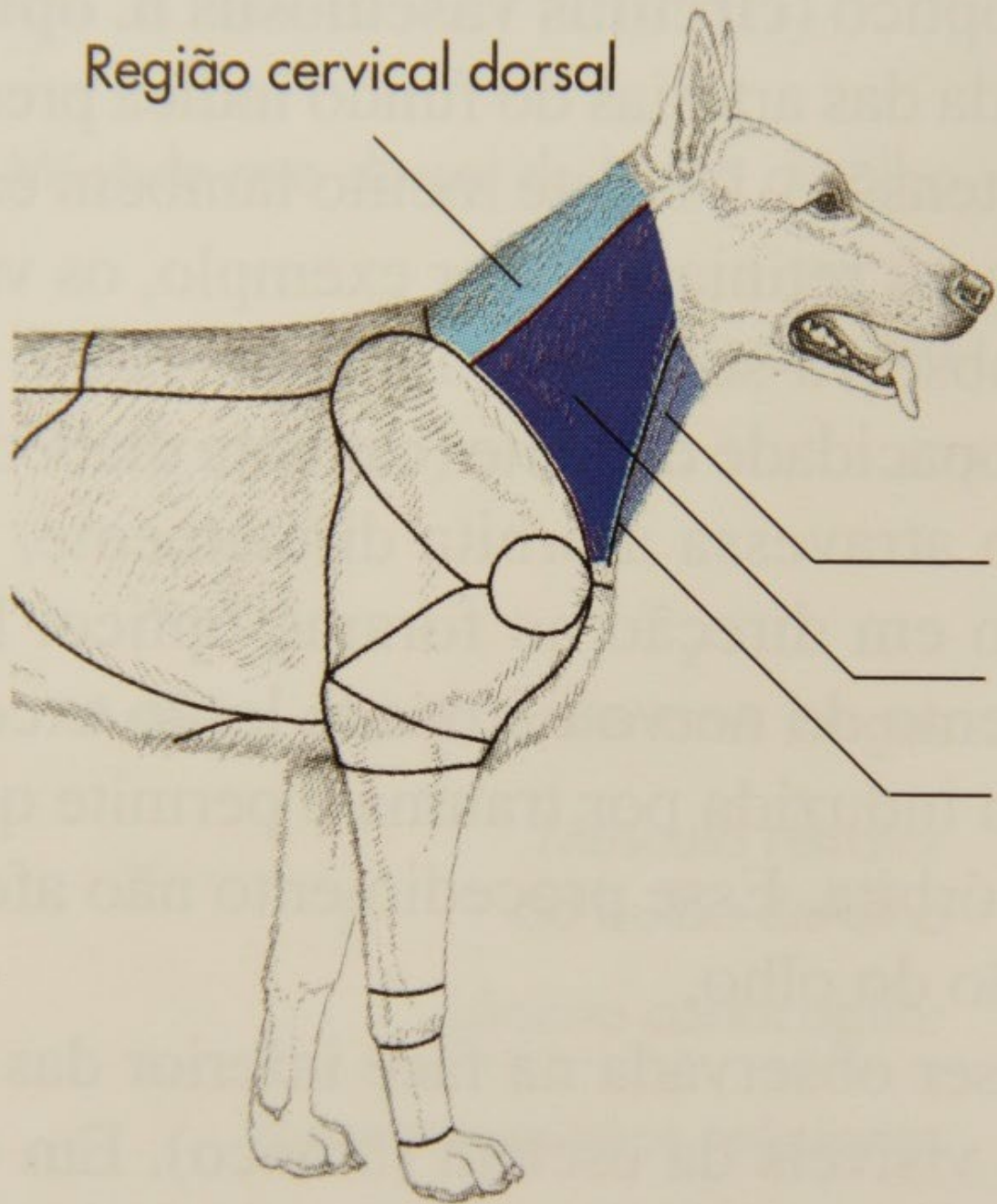
PESCOÇO (*COLLUM*): Estratigrafia

- Pele e tela subcutânea
- Fascia paratidea e glândula parotida
- Canal auditivo externo
- mm: cleido mastoideo, obliquo craniano da cabeça, occipto-hioideo, digastrico, esterno mandibular
- Glândula mandibular
- Faringe
- Linfonodos Cervicais
- Glândula tireoide
- Bolsa gutural

REGIÕES

- Região parotídea
- Região cervical ventral
- Região pré-escapular
- Região cervical dorsal

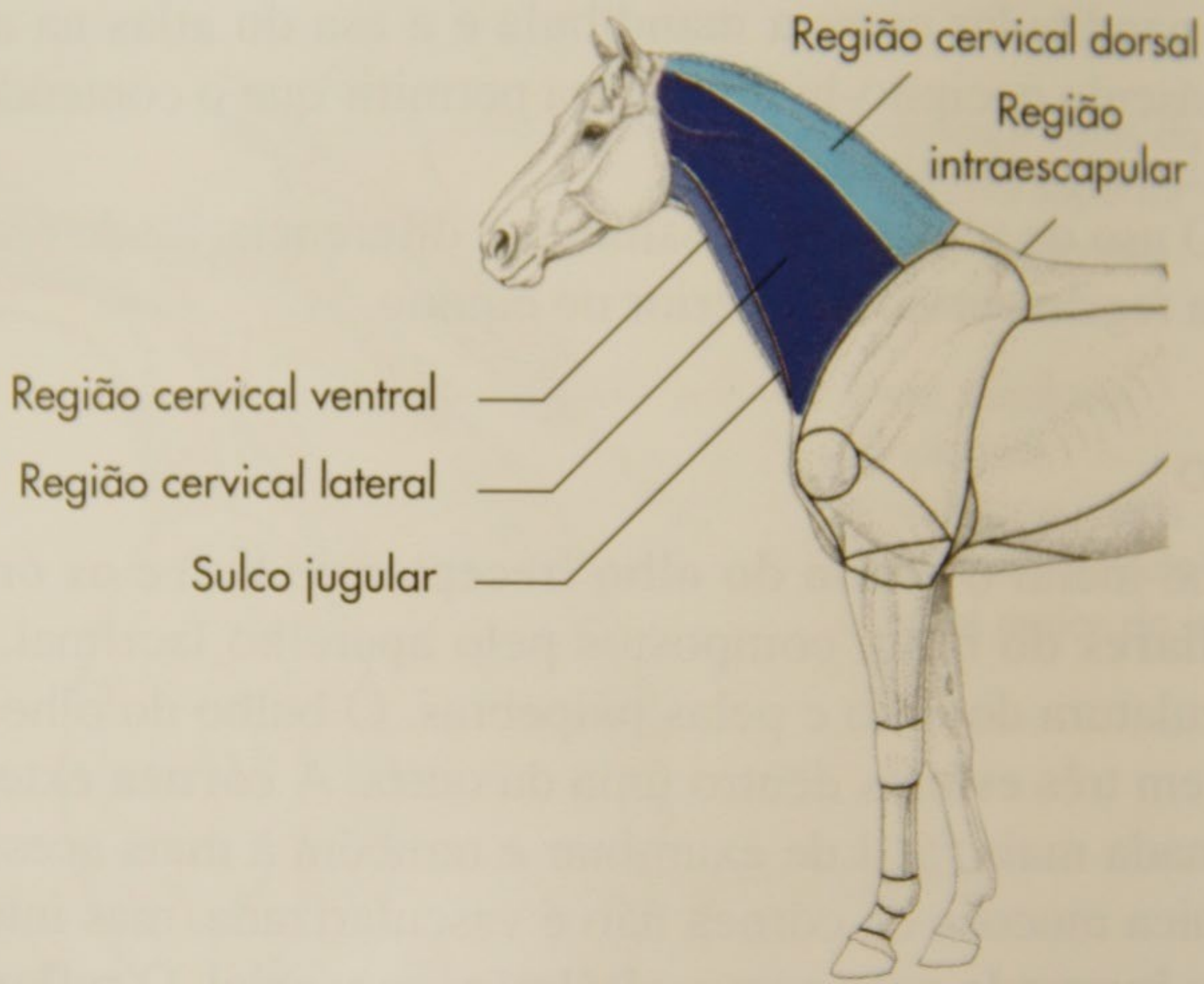
Região cervical dorsal



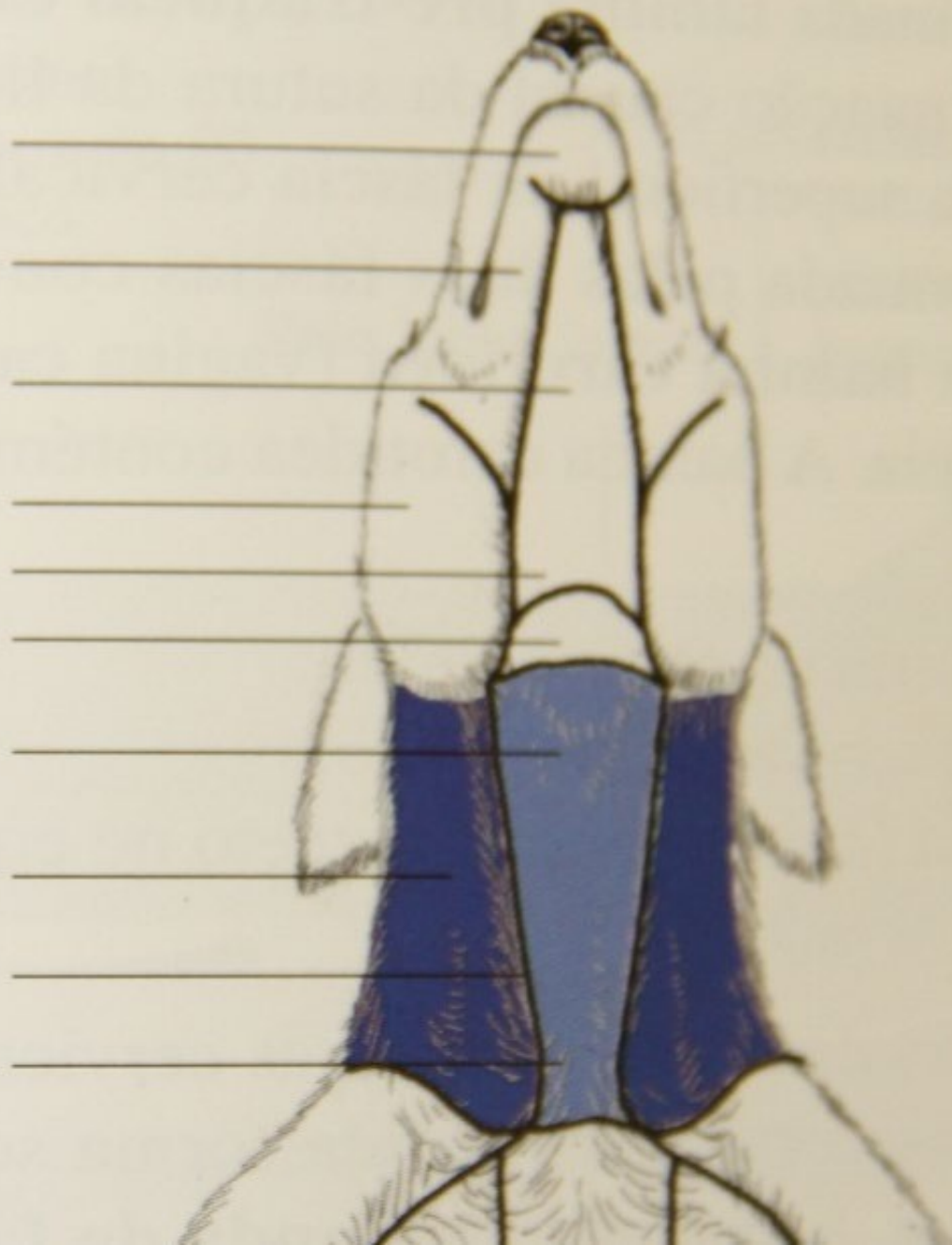
Região cervical ventral

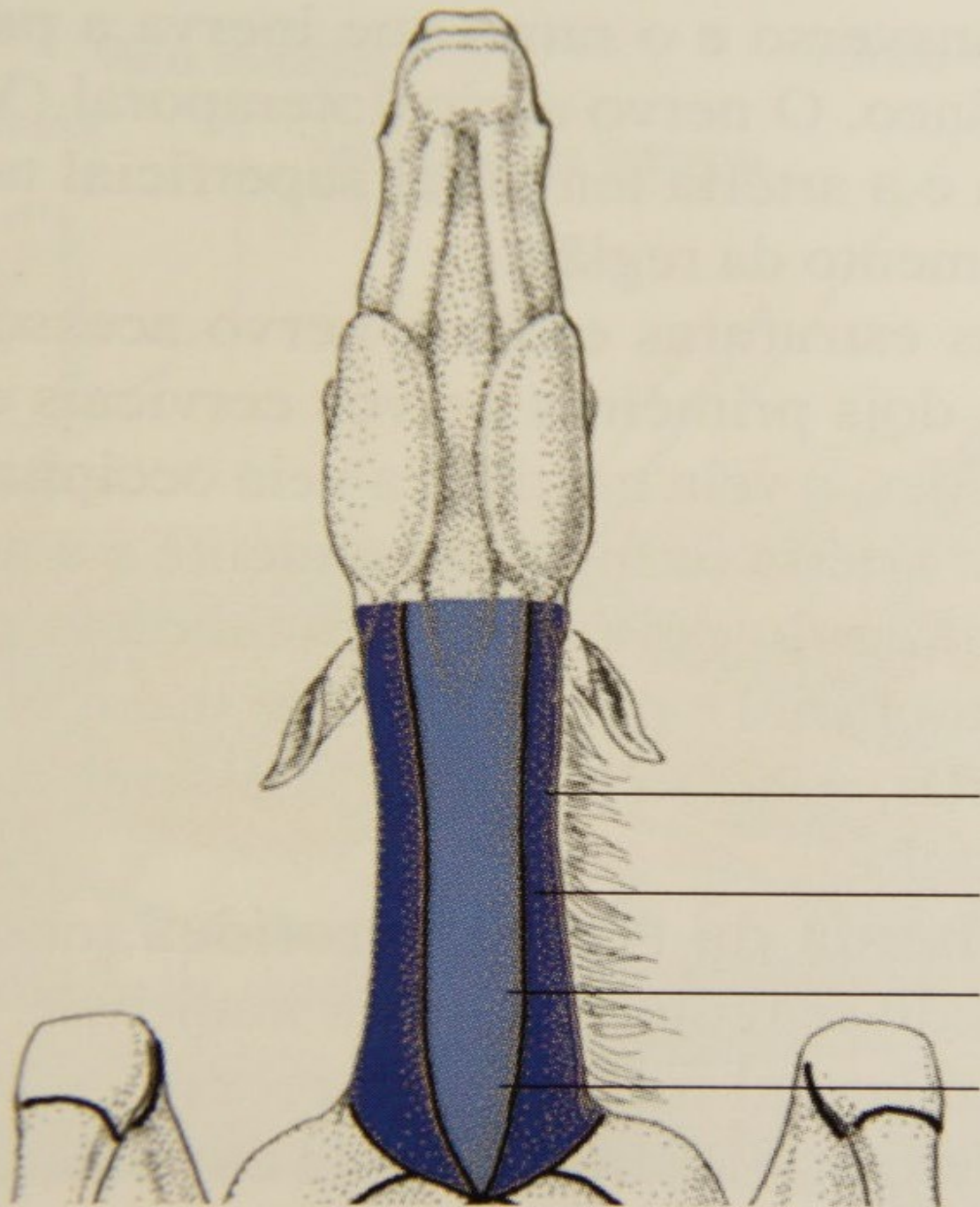
Região cervical lateral

Sulco jugular



Região mentual
Região mandibular
Região intermandibular
Região massetéica
Região faríngea
Região laríngea
Região cervical ventral
Região cervical lateral
Fossa jugular
Região pré-esternal





Região cervical lateral

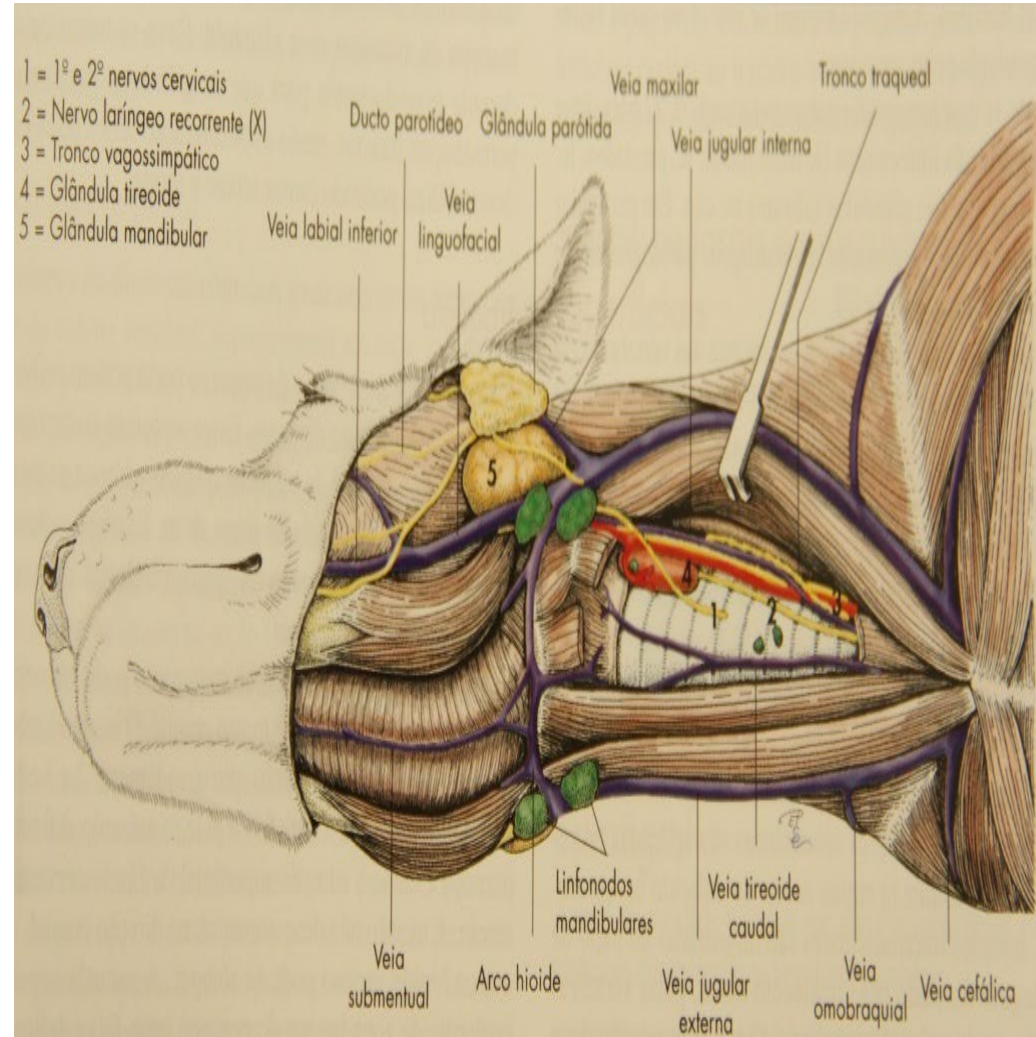
Sulco jugular

Região cervical ventral

Região pré-esternal

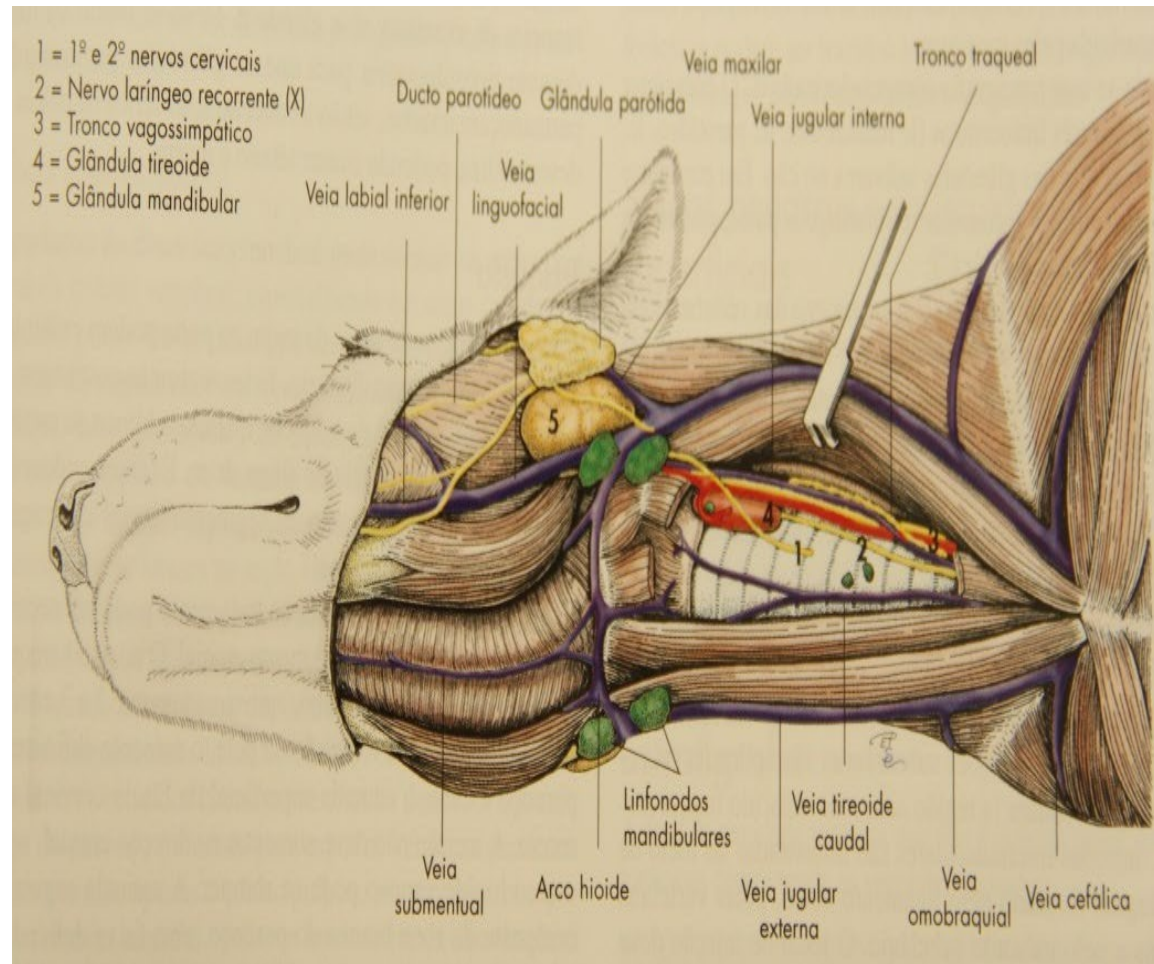
REGIÃO PAROTÍDEA

- Fossa retro mandibular (equino)
- Triângulo de Viborg (delimitado pela mandíbula, veia linguo facial, tendão de inserção do m. esterno mandibular)
- Aa. Carótida externa e carótida interna
- Gânglio cervical
- Nervo vago (X)
- Nervo acessório
- Nervo hipoglosso (XII)
- Nervo glossofaríngeo (IX)



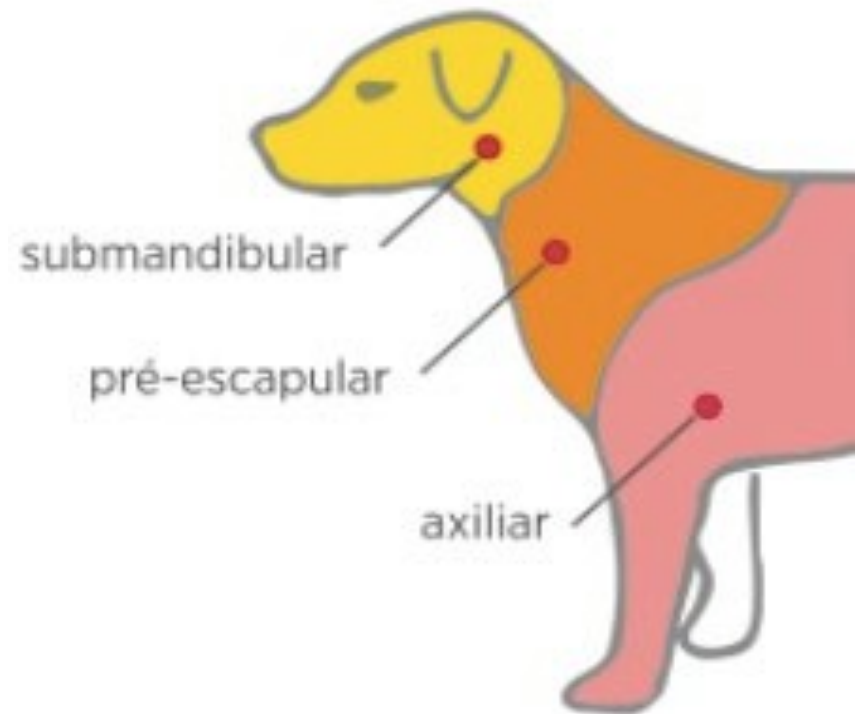
REGIÃO CERVICAL VENTRAL

- Área que cobre a traqueia
- Região laríngea
- Sulco jugular
- Fossa jugular
- Artéria Carótida comum
- Tronco vago simpático
- Veia jugular interna (A veia jugular interna está ausente no equino)



REGIÃO PRÉ-ESCAPULAR

- Situada cranialmente à escápula

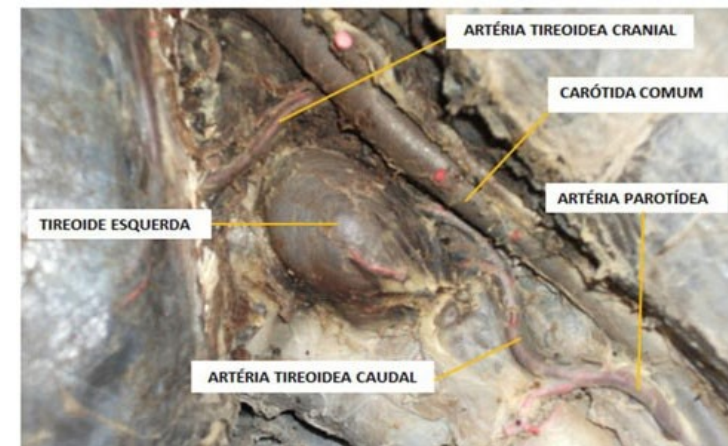
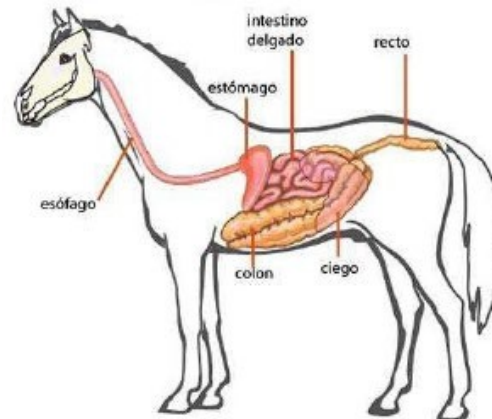
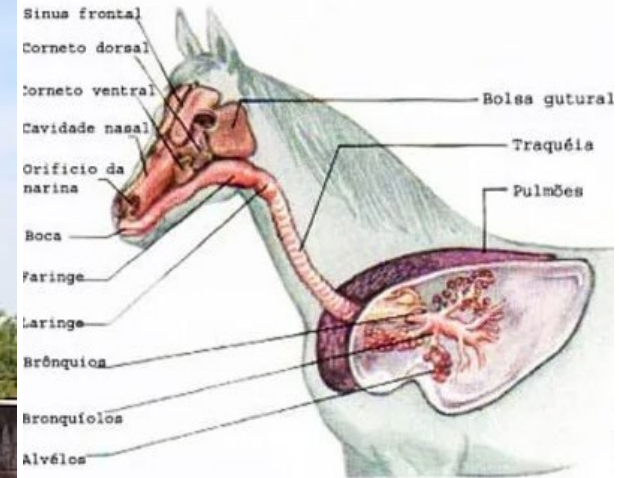


REGIÃO CERVICAL DORSAL

- Pele
- Tela subcutânea
- Fáscia cervical superficial
- Aponeuroses do músculo cleidocefálico e do músculo esplênio
- Ligamento nocal e, lateralmente a essa estrutura, o músculo espinal da cabeça e o músculo longuíssimo da cabeça
- Músculos retos dorsais maior e menor da cabeça e, lateralmente a esses músculos, o músculo oblíquo cranial da cabeça
- Articulação atlantoccipital, capsula articular (membrana atlantoccipital)
- Perióstio
- Espaço epidural e dura-mater espinal
- Camada externa da aracnoide espinal
- Cisterna cerebelomedular

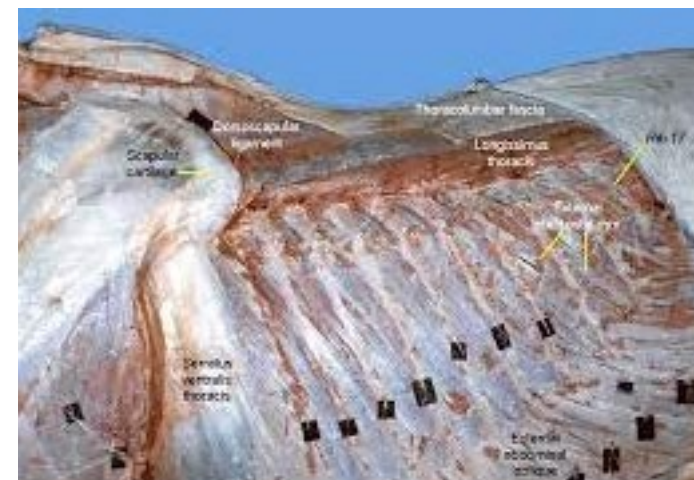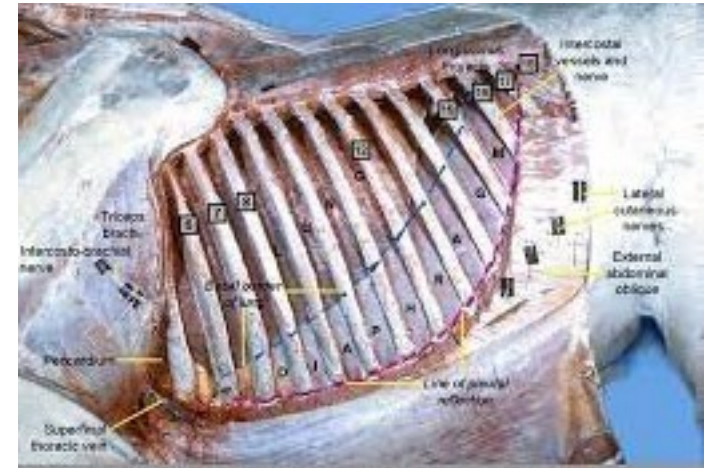APLICAÇÕES CLÍNICAS

- Injeções
- Glândula tireoide
- Traqueia laringe
- Esôfago
- Disco inter vertebral



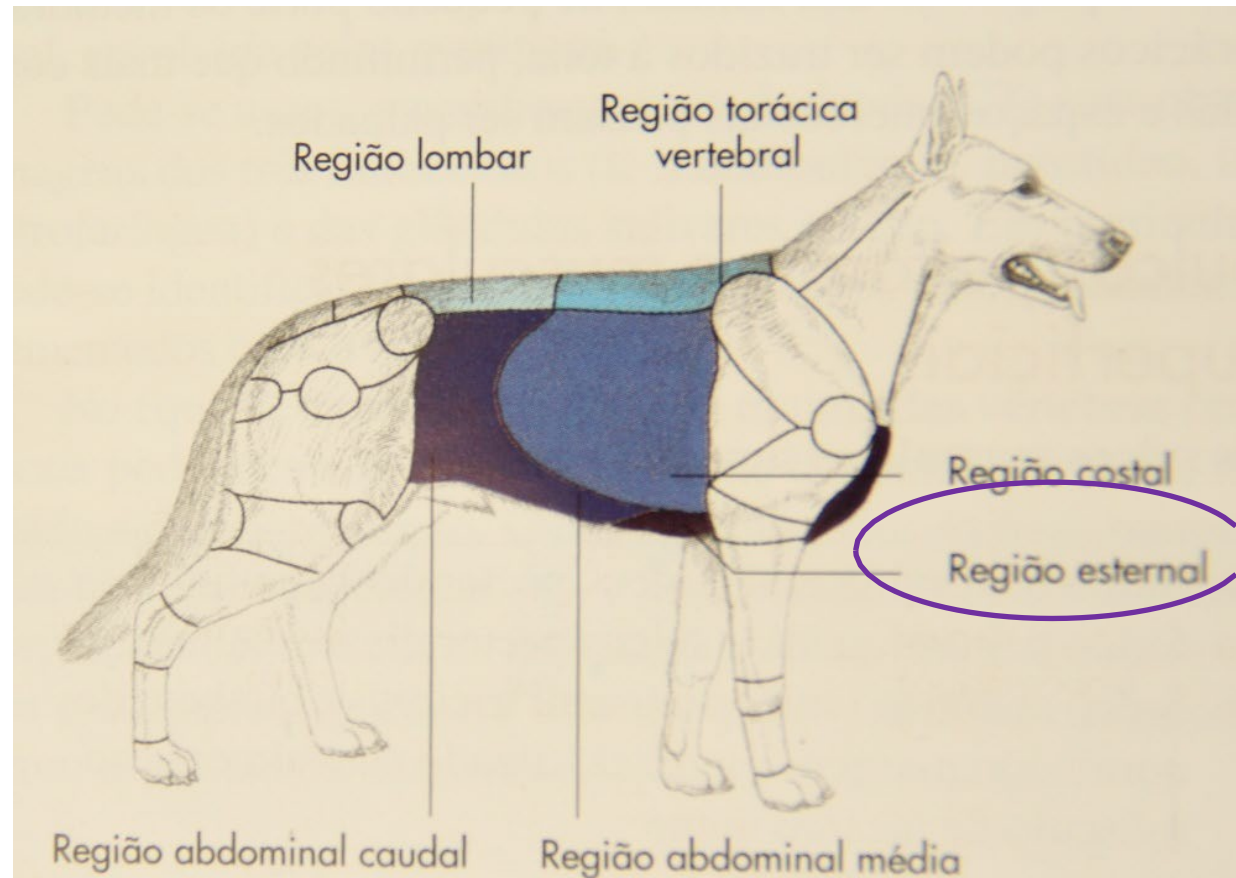
TORAX: Estratigrafia

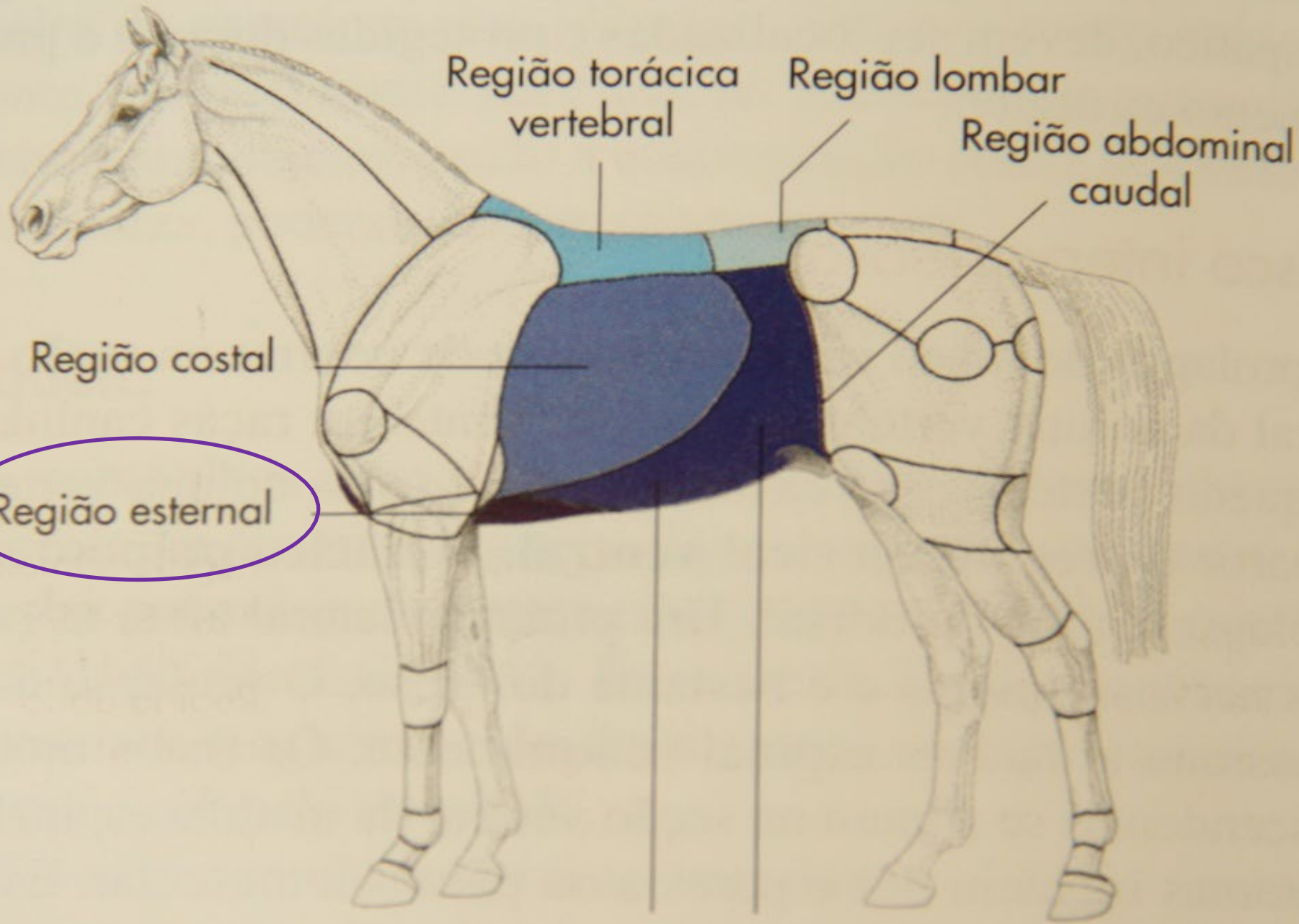
- Pele e tela subcutânea
- Fascia superficial do tronco
- Musculo cutâneo do tronco
- Camada musculo esquelética
- Fascia endo-toracica
- Pleura Costal



REGIÕES

- Região pré-esternal
- Região esternal
- Região cardíaca
- Região costal





Região torácica vertebral

Região lombar

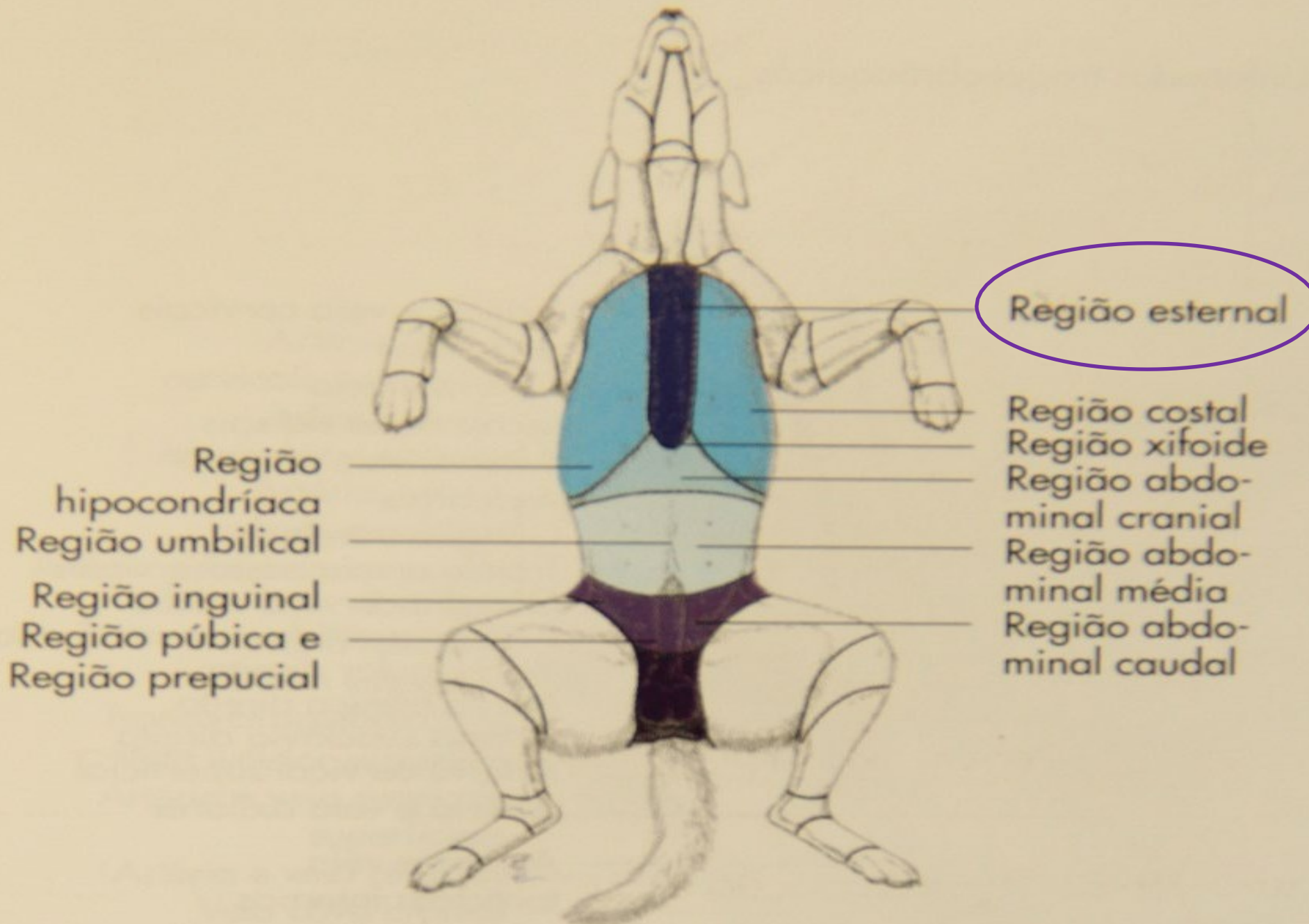
Região abdominal caudal

Região costal

Região esternal

Região abdominal cranial

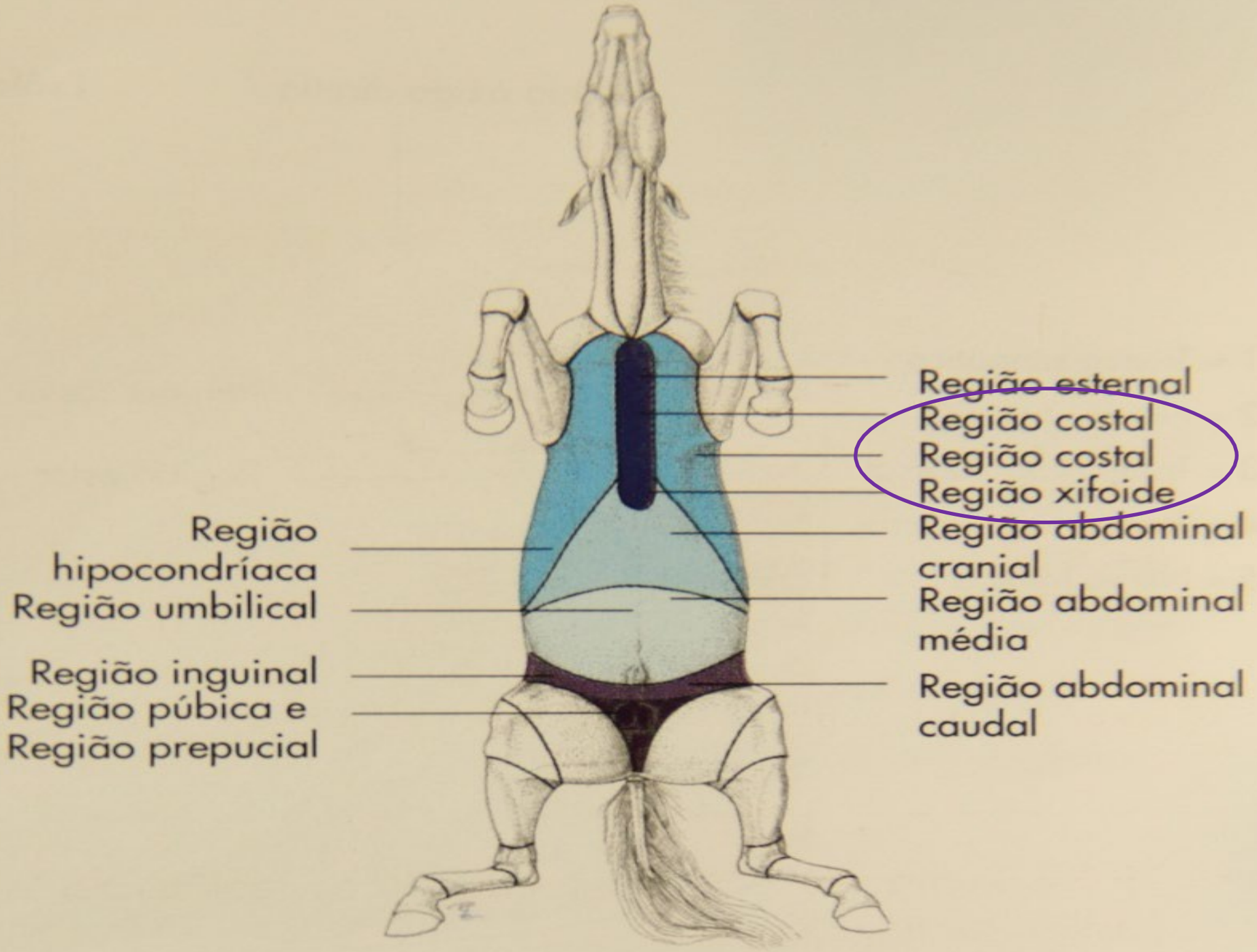
Região abdominal média



Região esternal

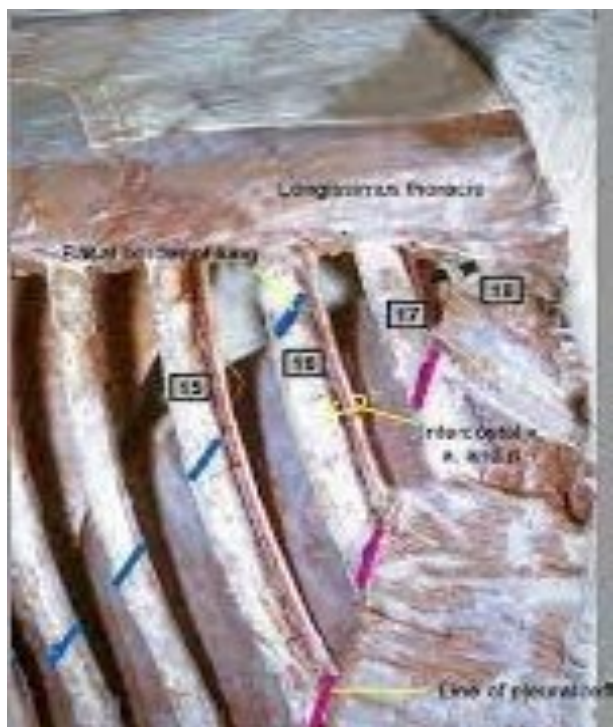Região costal
Região xifoide
Região abdominal cranial
Região abdominal média
Região abdominal caudal

Região hipocondríaca
Região umbilical
Região inguinal
Região púbica e Região prepucial

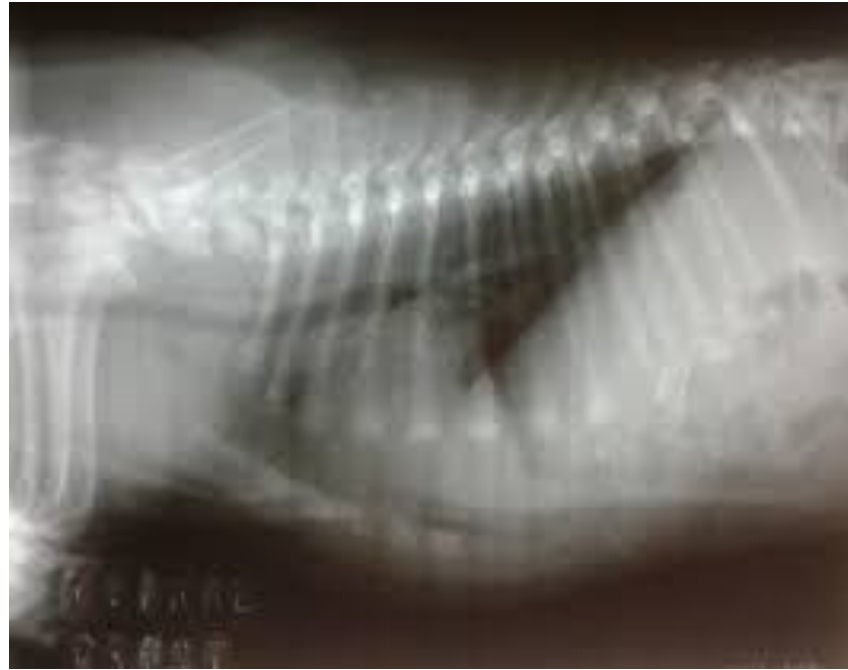

Região hipocondríaca
Região umbilical
Região inguinal
Região púbica e Região prepucial

Região esternal
Região costal
Região costal
Região xifoide
Região abdominal cranial
Região abdominal média
Região abdominal caudal

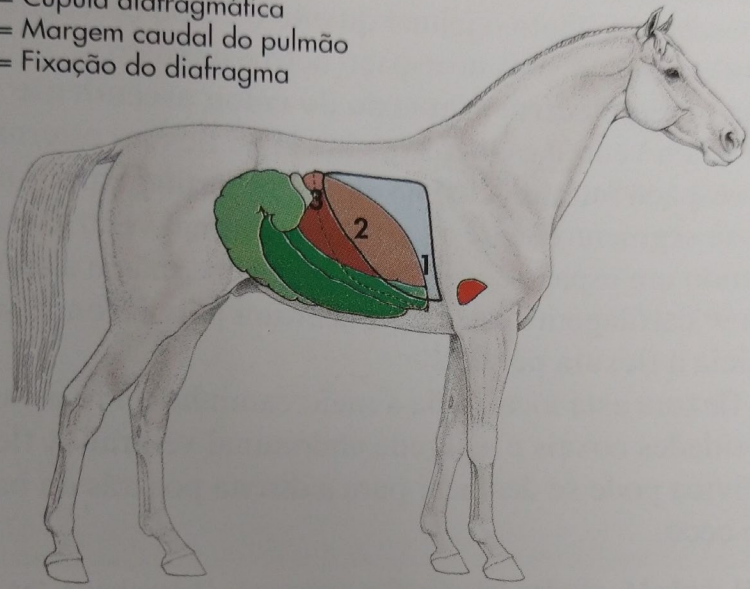


CÚPULA DIAFRAGMÁTICA

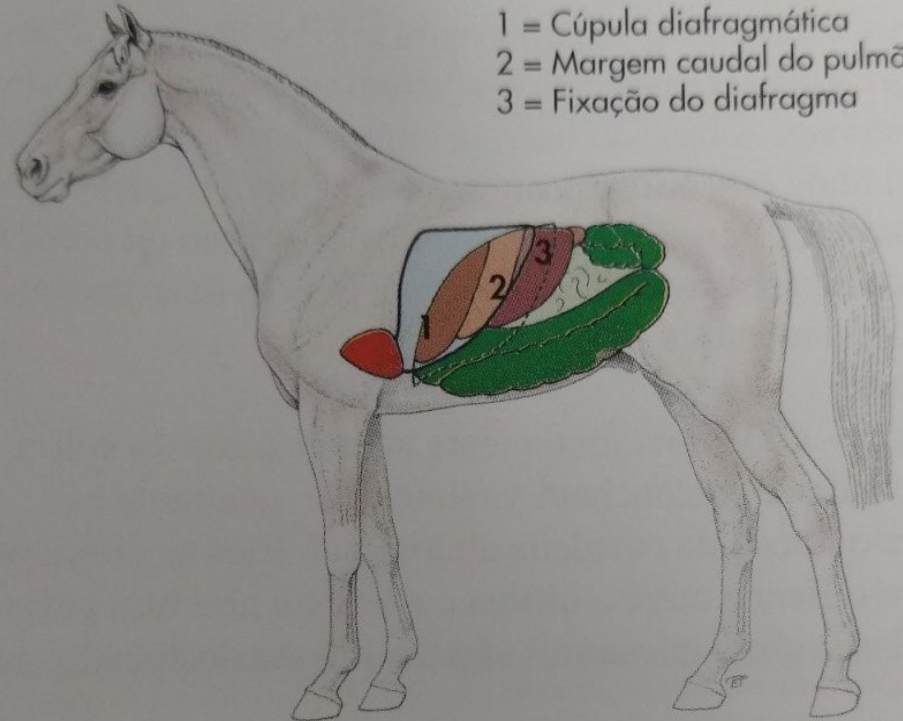


- Cão: 7° ao 8° espaço intercostal
- Suínos: 7° espaço intercostal
- Ruminantes: 7° espaço intercostal
- Equino: 7° ao 8° espaço intercostal


- 1 = Cúpula diafragmática
- 2 = Margem caudal do pulmão
- 3 = Fixação do diafragma



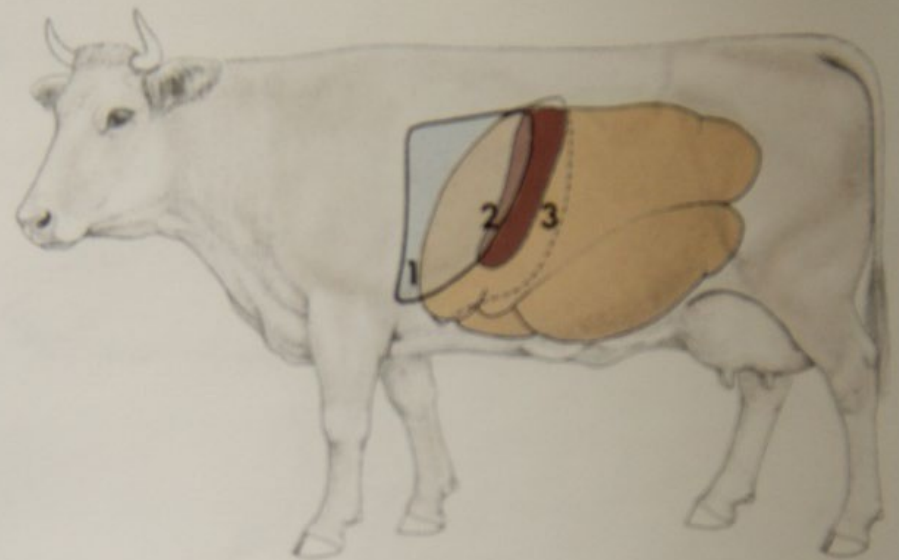
- 1 = Cúpula diafragmática
- 2 = Margem caudal do pulmão
- 3 = Fixação do diafragma



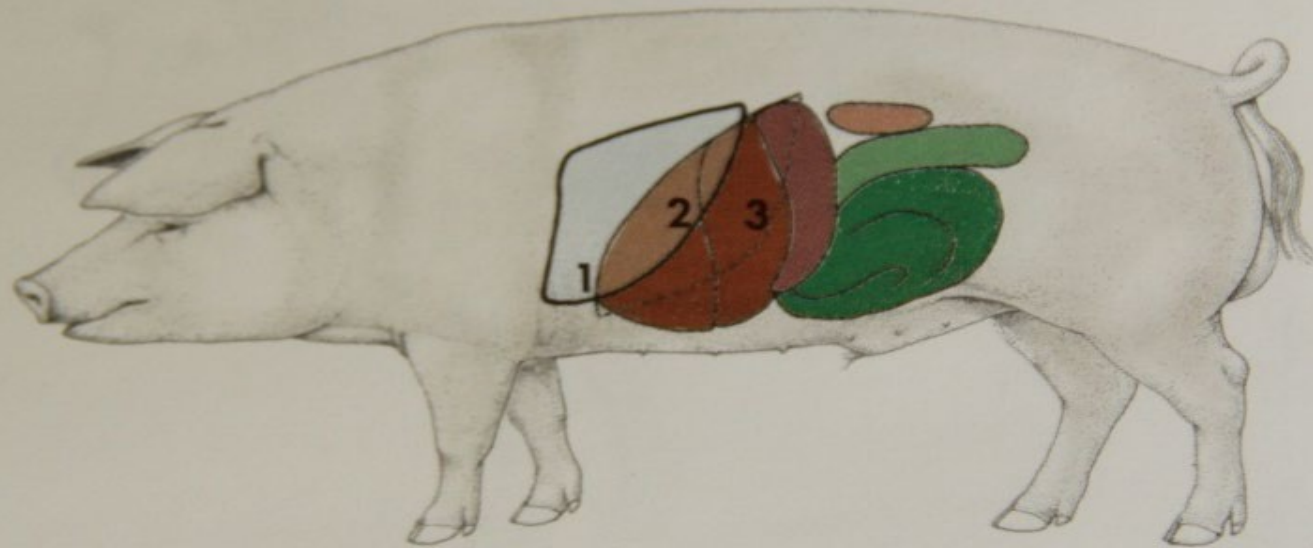
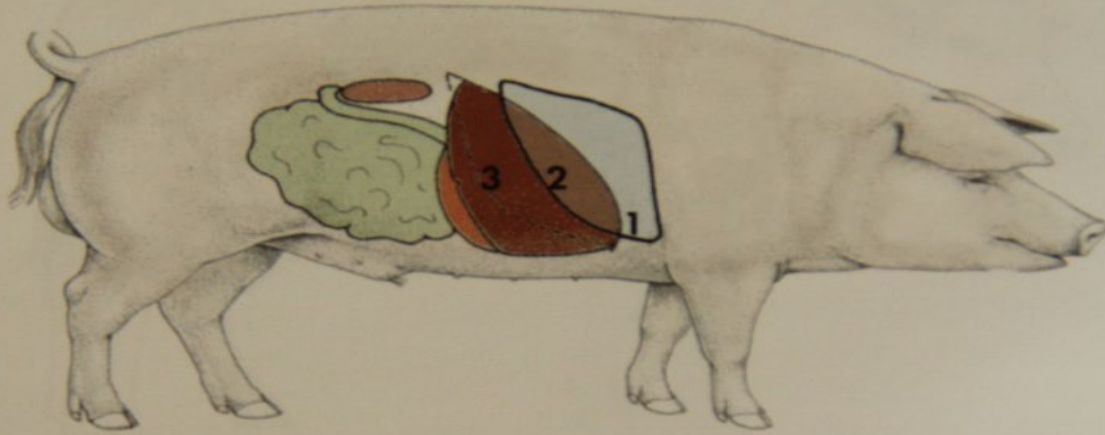
- 1 = Cúpula diafragmática
- 2 = Margem caudal do pulmão
- 3 = Fixação do diafragma



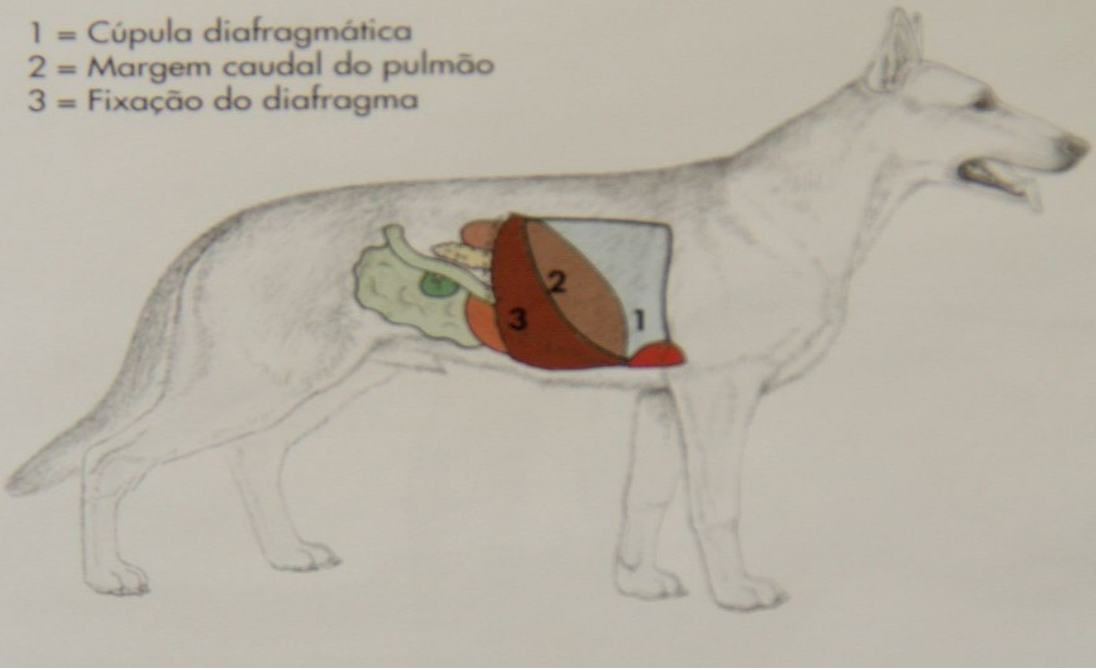- 1 = Cúpula diafragmática
- 2 = Margem caudal do pulmão
- 3 = Fixação do diafragma



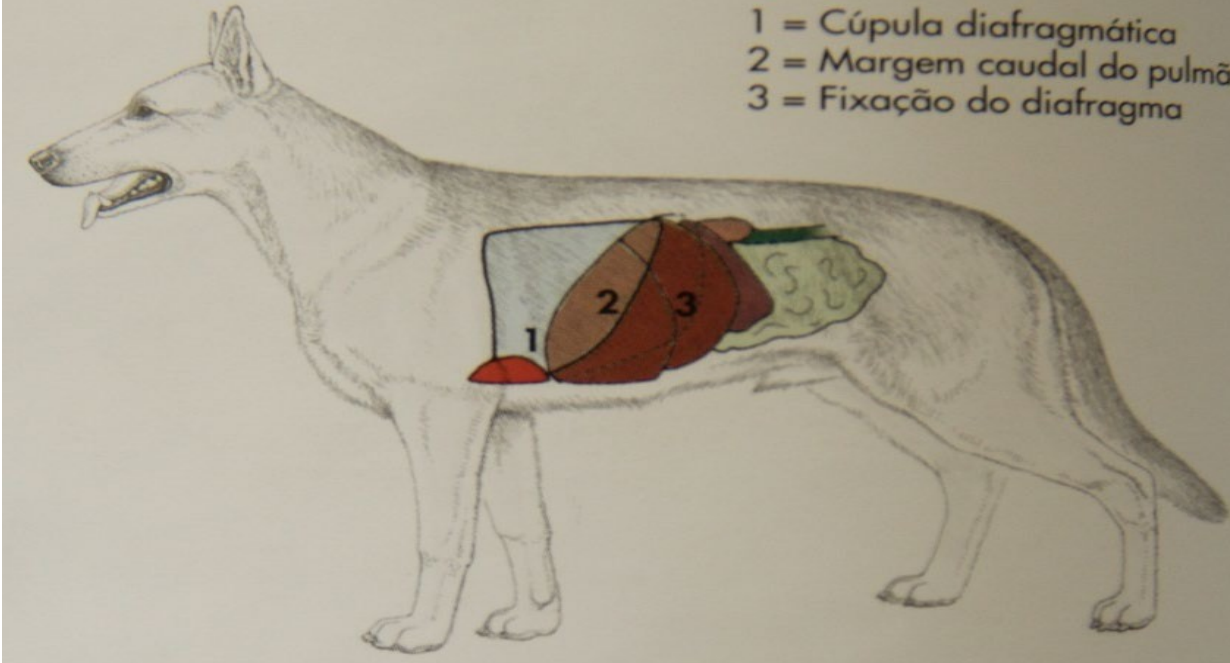
- 1 = Cúpula diafragmática
- 2 = Margem caudal do pulmão
- 3 = Fixação do diafragma



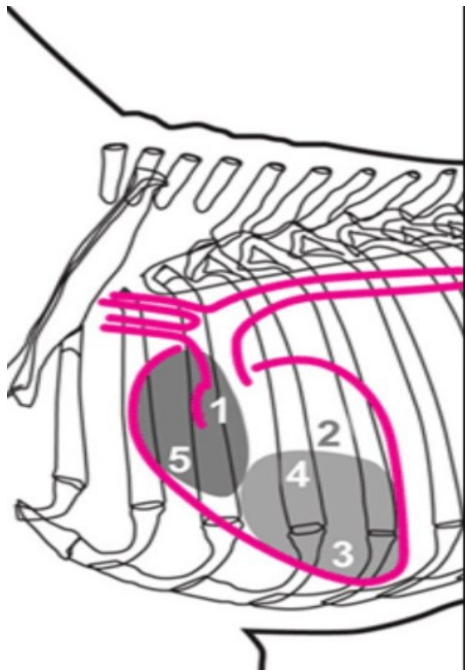
- 1 = Cúpula diafragmática
- 2 = Margem caudal do pulmão
- 3 = Fixação do diafragma



- 1 = Cúpula diafragmática
- 2 = Margem caudal do pulmão
- 3 = Fixação do diafragma

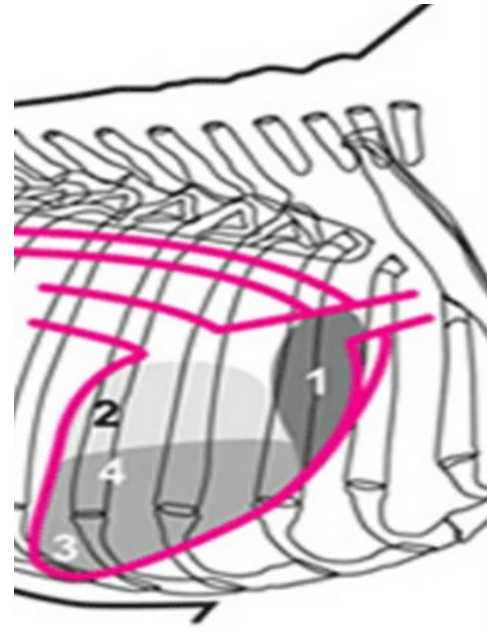


CORAÇÃO: Topografia



Lado esquerdo:

- (1) Válvula aórtica
- (2) Átrio esquerdo
- (3) Ventrículo esquerdo
- (4) Válvula mitral
- (5) Válvula pulmonar



Lado direito:

- (1) Válvula Aórtica
- (2) Átrio direito
- (3) Ventrículo direito
- (4) Válvula tricúspide

Ponto de pulsação máxima

• Cão:

Esquerda 4° ao 5° espaço intercostal (ideal: 5° Ei) Direita: 4° ao 5° espaço intercostal

• Ruminante:

Esquerda: 3° ao 5° espaço intercostal (ideal: 4° Ei)
Direita: -

• Equino:

Esquerda: 3° ao 6° espaço intercostal (ideal: 5° Ei)
Direita: 3° ao 4° espaço intercostal

• Cão:

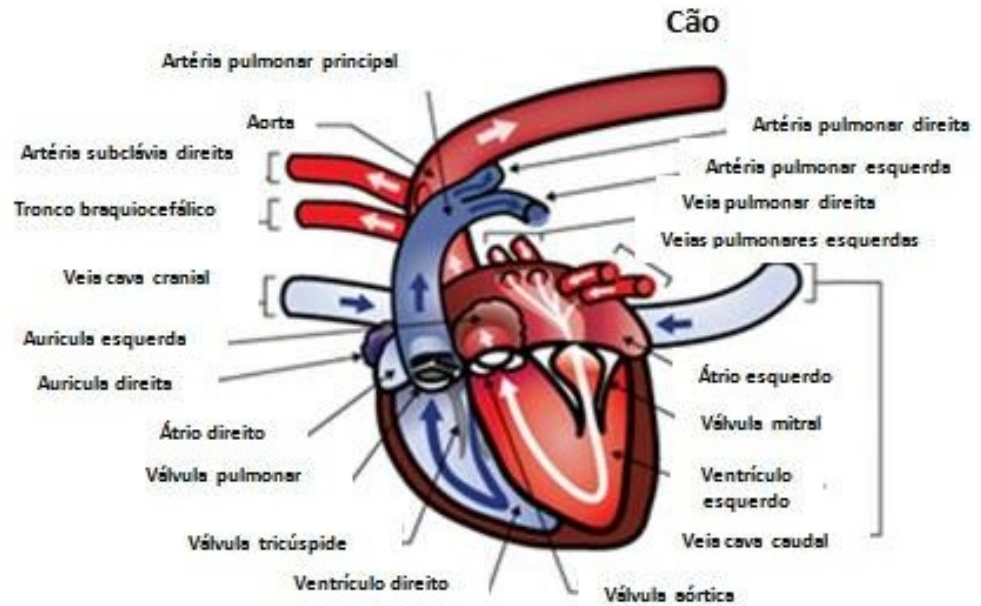
Esquerda 4° ao 6° espaço intercostal Direita: 4° ao 6° espaço intercostal

• Ruminante:

Esquerda: 3° ao 4° espaço intercostal

APLICAÇÕES CLÍNICAS

- Vascularização Cardíaca
- Arco aórtico persistente
- Ducto arterioso persistente

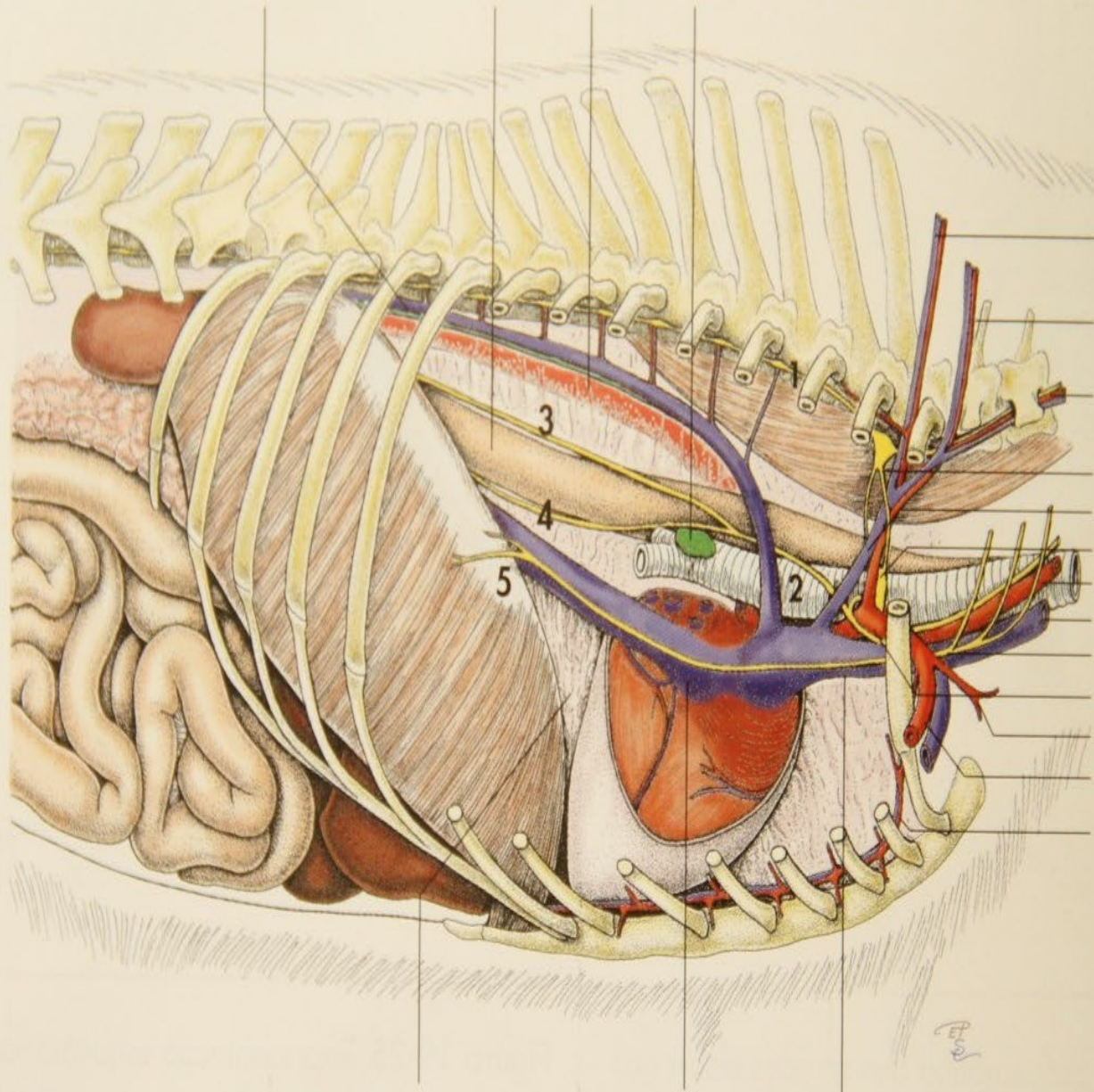


Veia ázigo direita

Esôfago Aorta

Linfonodos traqueobrônquicos

- 1 = Tronco simpático
- 2 = Nervo vago (X)
- 3 = Tronco vago dorsal
- 4 = Tronco vago ventral
- 5 = Nervo frênico



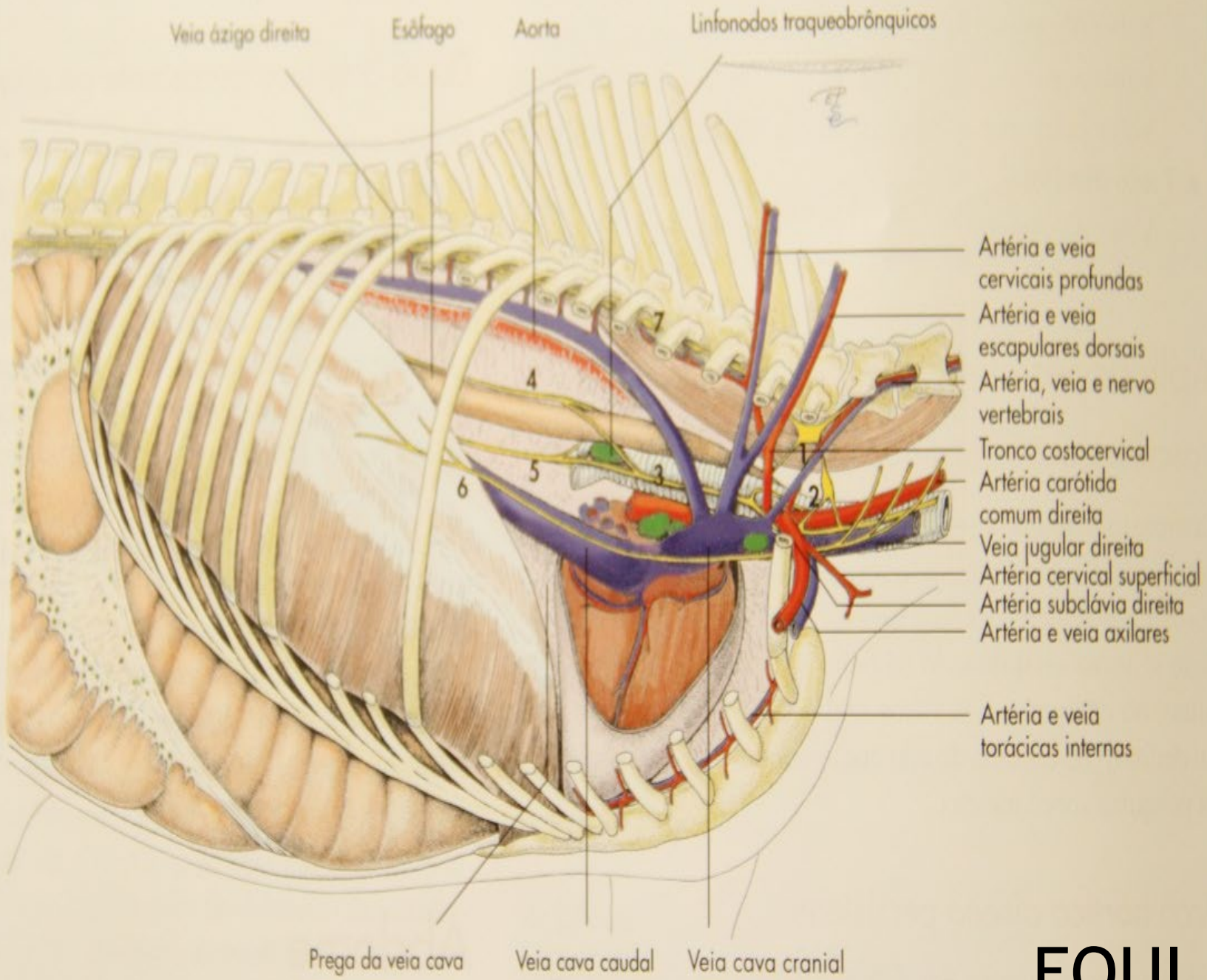
- Artéria e veia cervicais profundas
- Artéria e veia escapulares dorsais
- Artéria, veia e nervo vertebrais
- Gânglio estrelado
- Tronco e veia costocervicais
- Gânglio cervical médio
- Artéria carótida comum direita
- Veia jugular direita
- Nervo frênico direito
- Artéria subclávia direita
- Artéria cervical superficial
- Artéria e veia axilares
- Artéria e veia torácicas internas

Prega da veia cava

Veia cava caudal

Veia cava cranial

CÃO



Veia ázigo direita

Esôfago

Aorta

Linfonodos traqueobrônquicos

- 1 = Gânglio estrelado
- 2 = Gânglio cervical médio
- 3 = Nervo vago
- 4 = Tronco vago dorsal
- 5 = Troco vago ventral
- 6 = Nervo frênico
- 7 = Tronco simpático

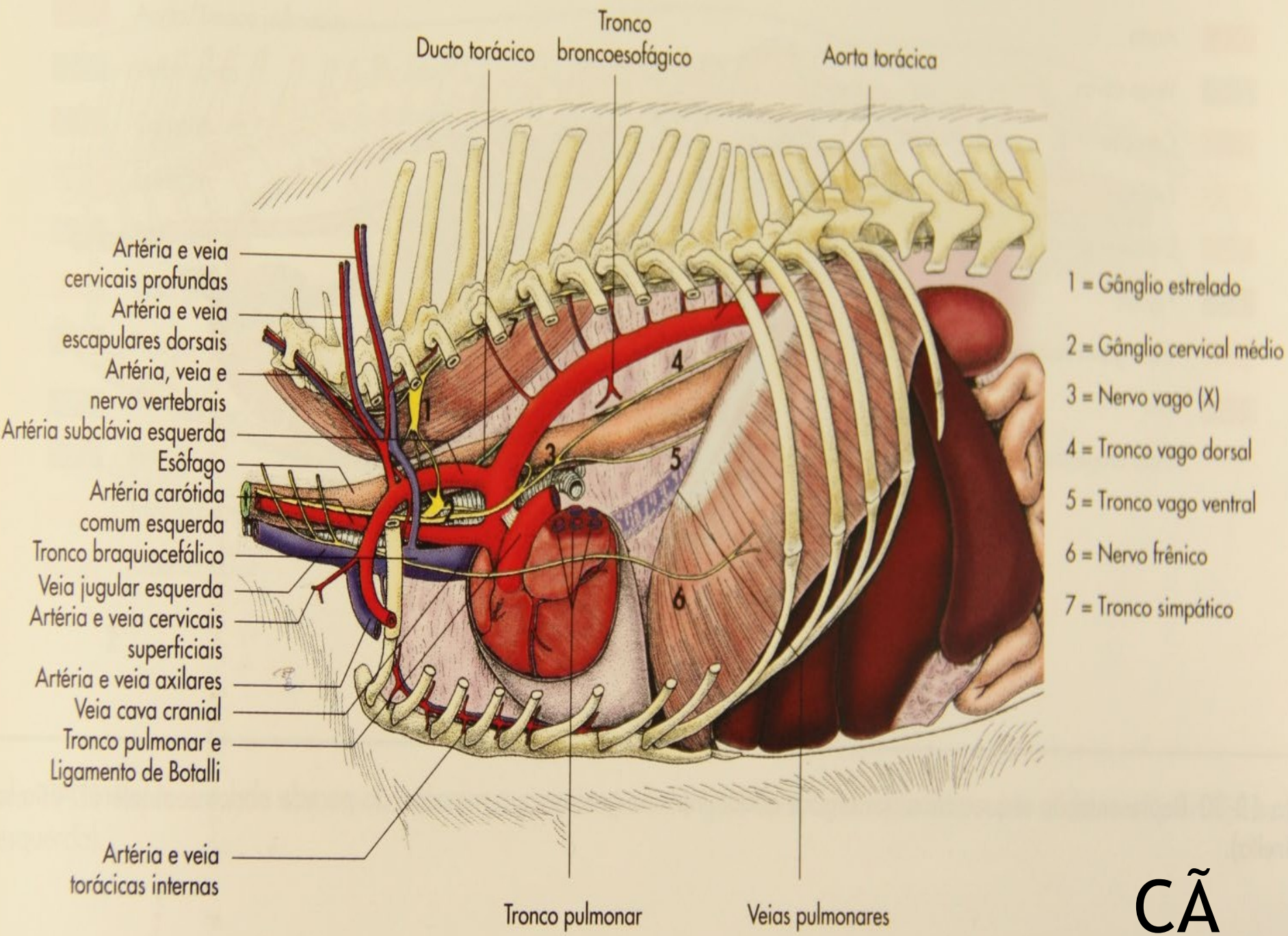
- Artéria e veia cervicais profundas
- Artéria e veia escapulares dorsais
- Artéria, veia e nervo vertebrais
- Tronco costocervical
- Artéria carótida comum direita
- Veia jugular direita
- Artéria cervical superficial
- Artéria subclávia direita
- Artéria e veia axilares
- Artéria e veia torácicas internas

Prega da veia cava

Veia cava caudal

Veia cava cranial

EQUI



Linfonodos mediastínicos cranial e médio

Artéria e veia
intercostais supremas

Linfonodos traqueobrônquicos

Aorta torácica

Artéria e veia
cervicais profundas

Artéria e veia
escapulares dorsais

Artéria, veia e
nervo vertebrais

Tronco vagossimpático

Artéria carótida comum
esquerda

Veia jugular esquerda

Veia cava esquerda

Artéria cervical superficial

Artéria e veia
axilares

Artéria e veia
torácicas internas

1 = Gânglio estrelado

2 = Gânglio cervical médio

3 = Nervo vago (X)

4 = Tronco vago dorsal

5 = Troco vago ventral

6 = Nervo frênico

7 = Tronco simpático

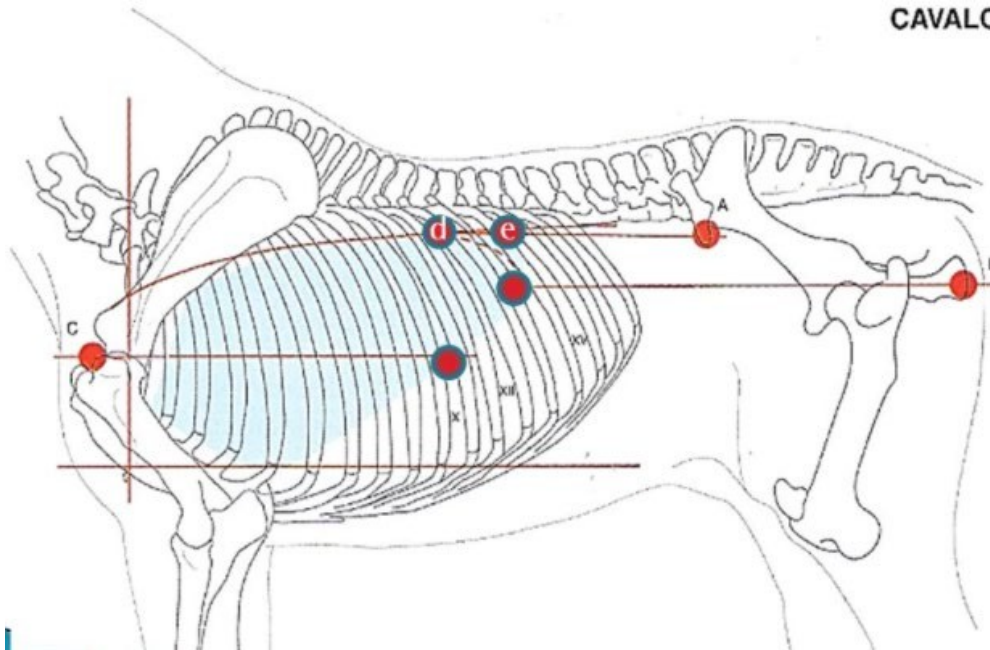
Tronco pulmonar

Veias pulmonares

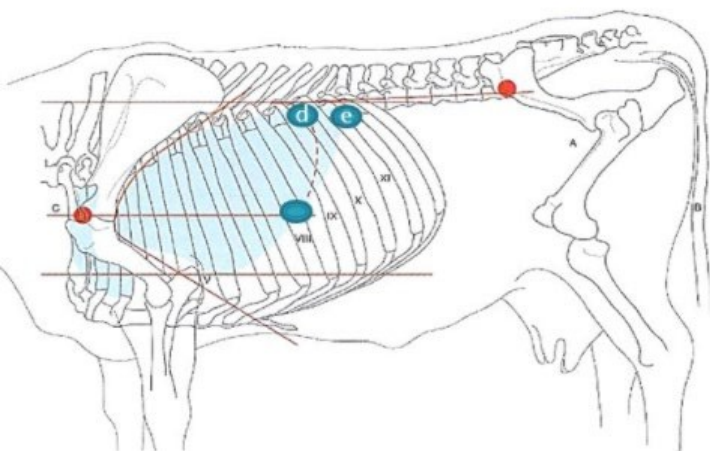
EQUI
NO

Topografia Pulmonar em Animais Domésticos

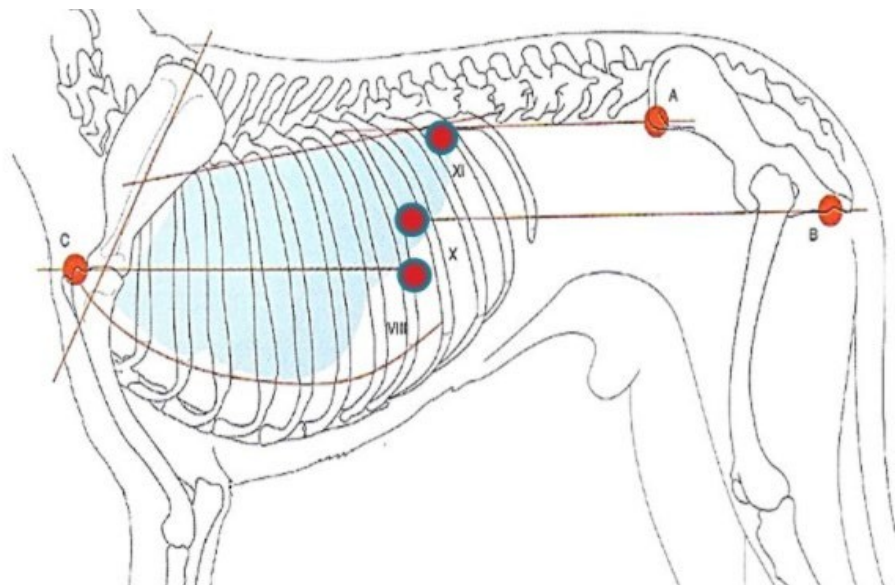
CAVALO



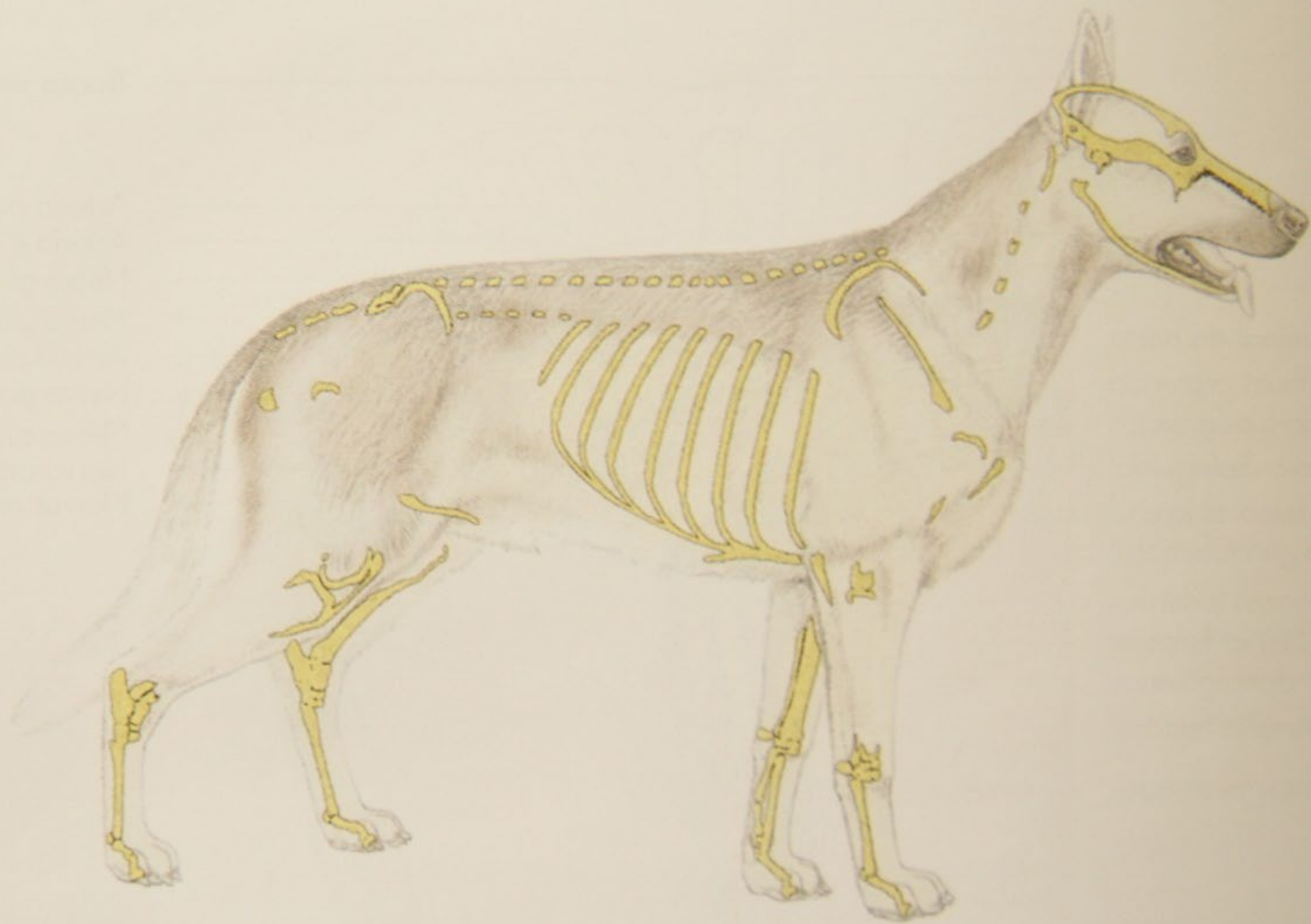BOVINO



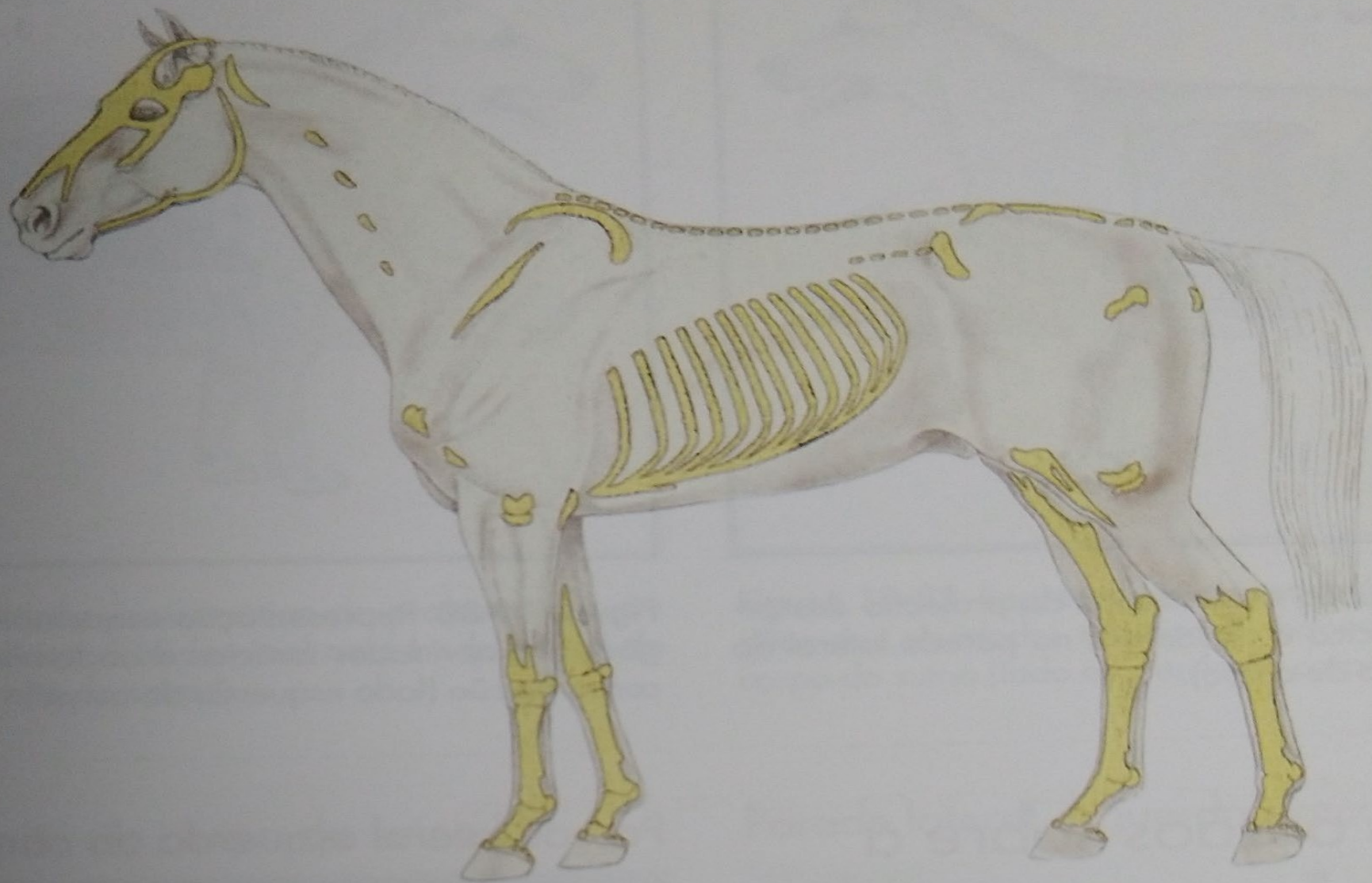
CÃO



- A - linha que passa pela tuberosidade coxal.
- B - linha que passa pela tuberosidade isquiática.
- C - linha que passa pelo ombro, paralelo a espinha da escápula.



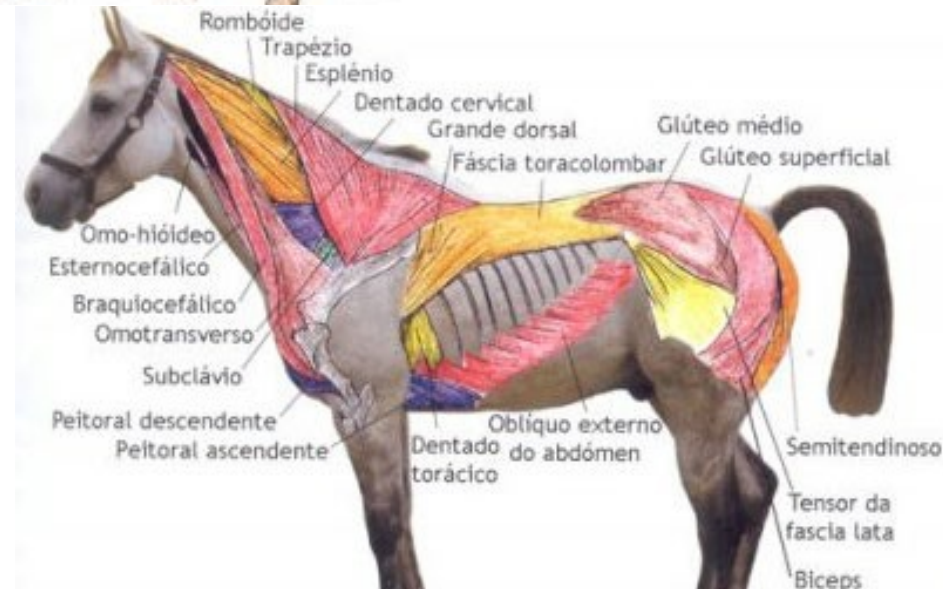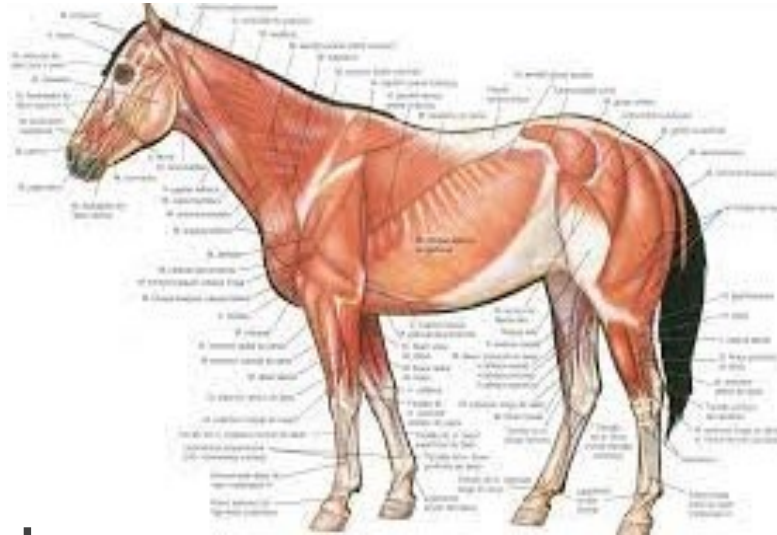
Representação esquemática das estruturas ósseas palpáveis no cão.



Representação esquemática das estruturas ósseas palpáveis no equino.

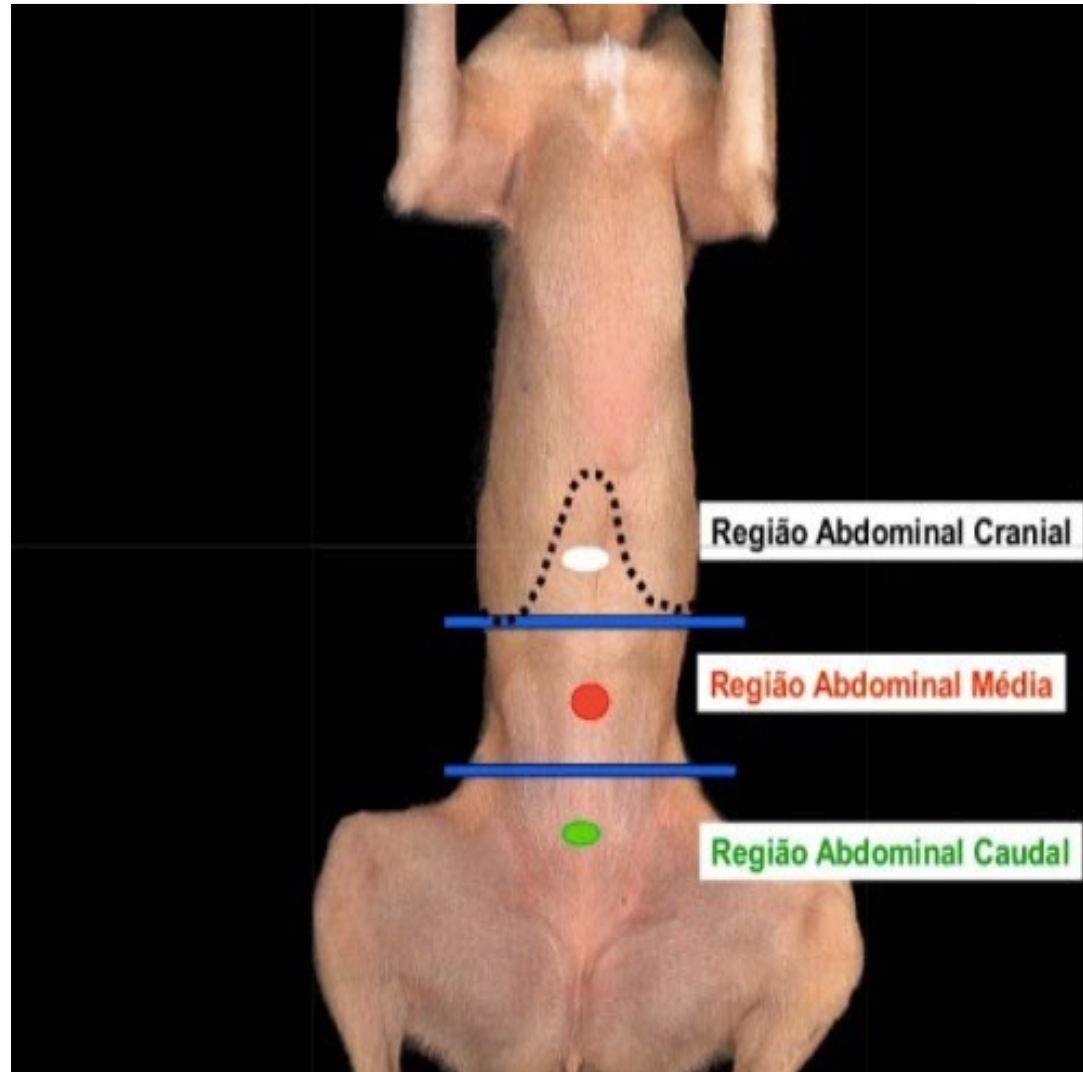
ABDOME: Estratigrafia

- Pele e Tela Subcutânea
- Fáscia Superficial
- Fáscia Profunda
- Músculos Abdominais



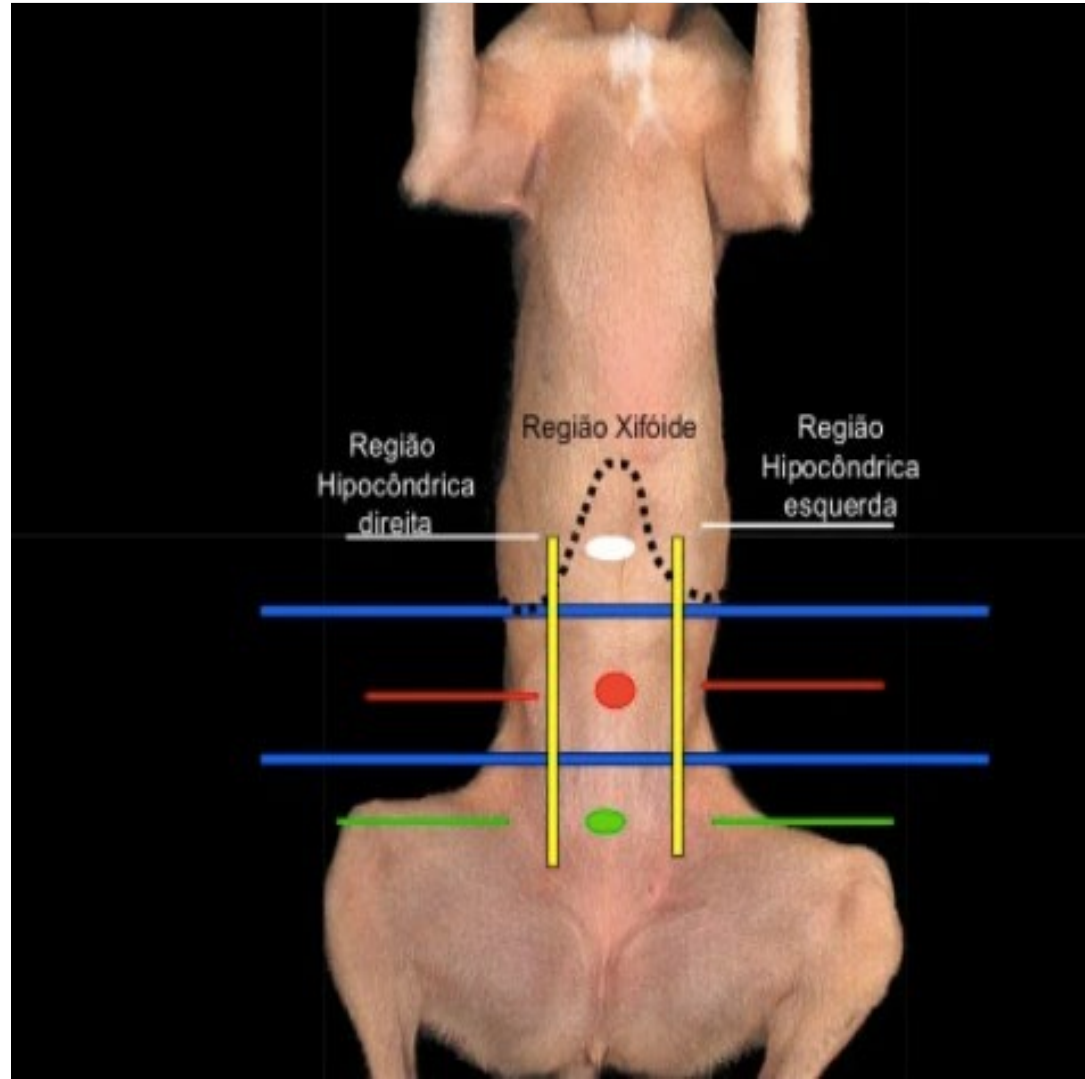
REGIÕES

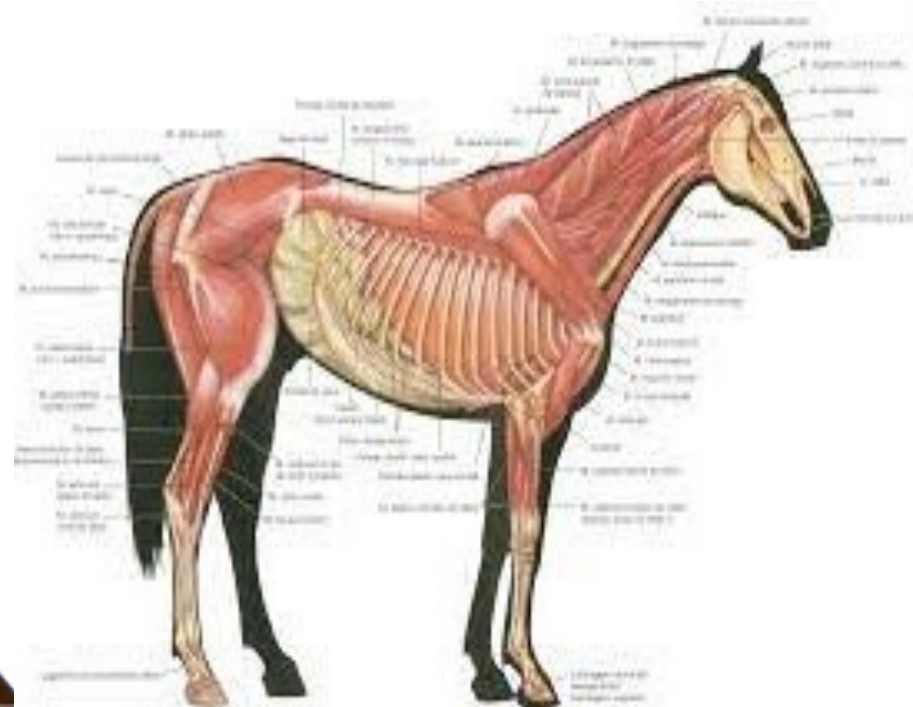
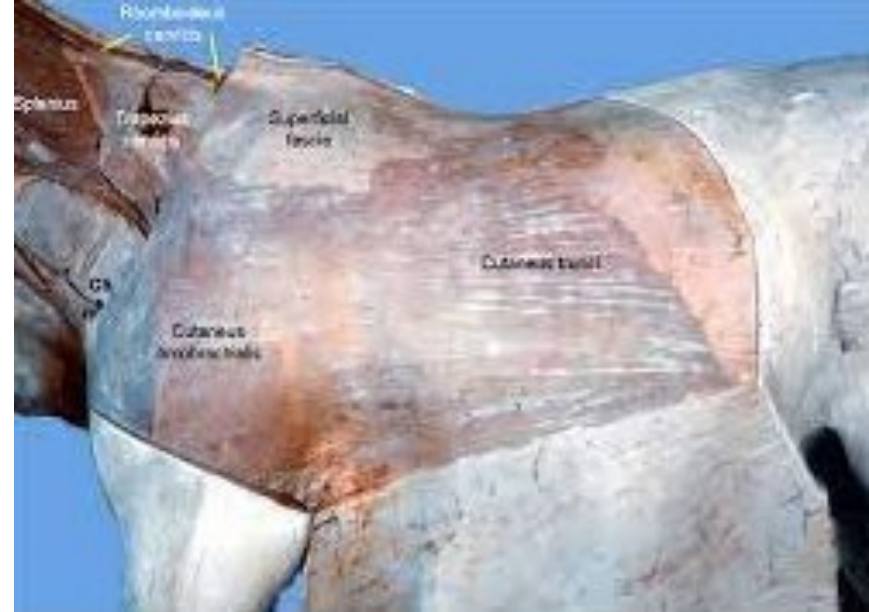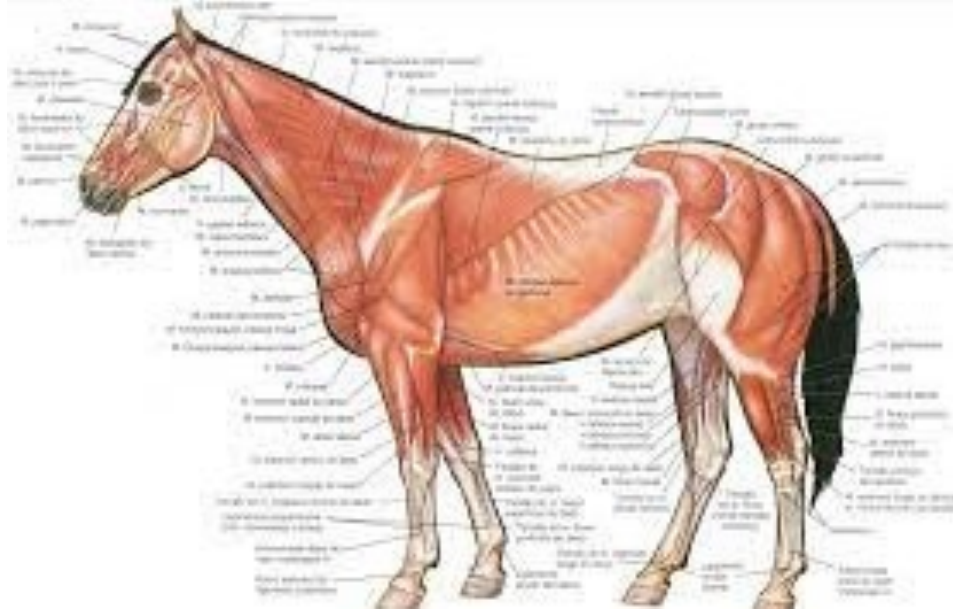
- Região Abdominal Cranial
- Região Abdominal Média
- Região Abdominal Caudal

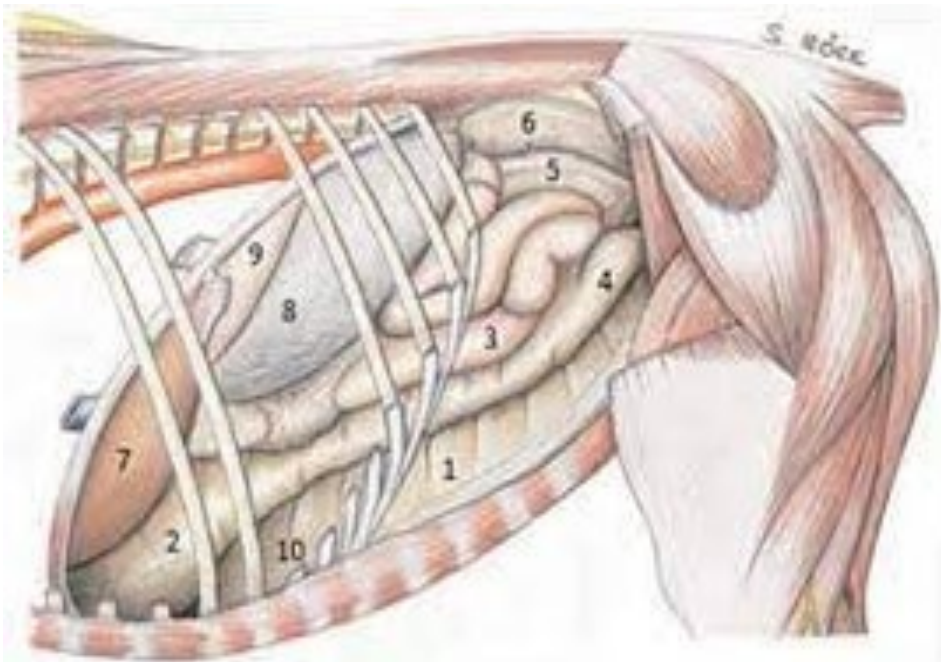
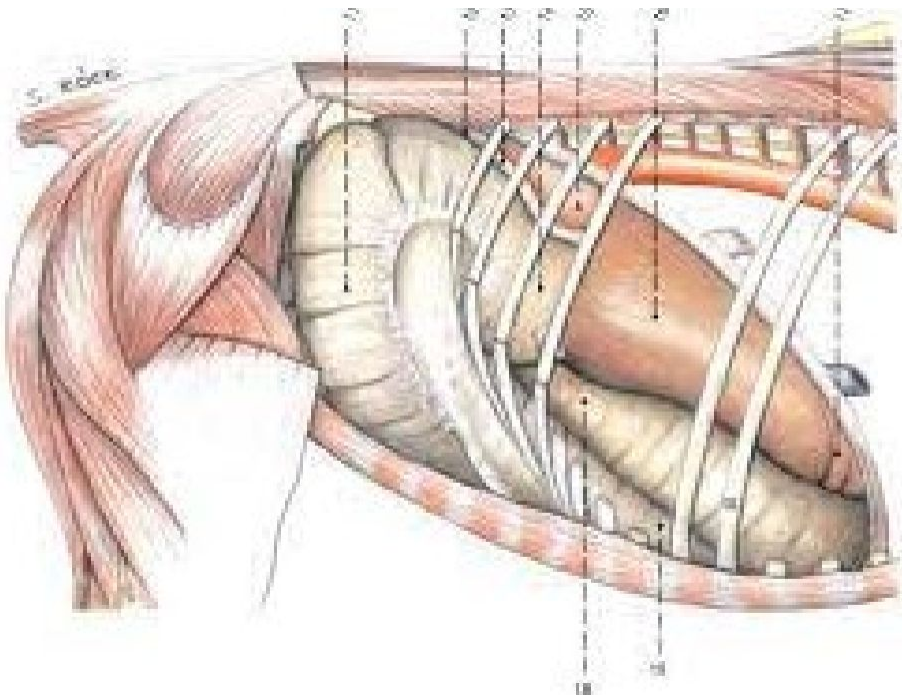
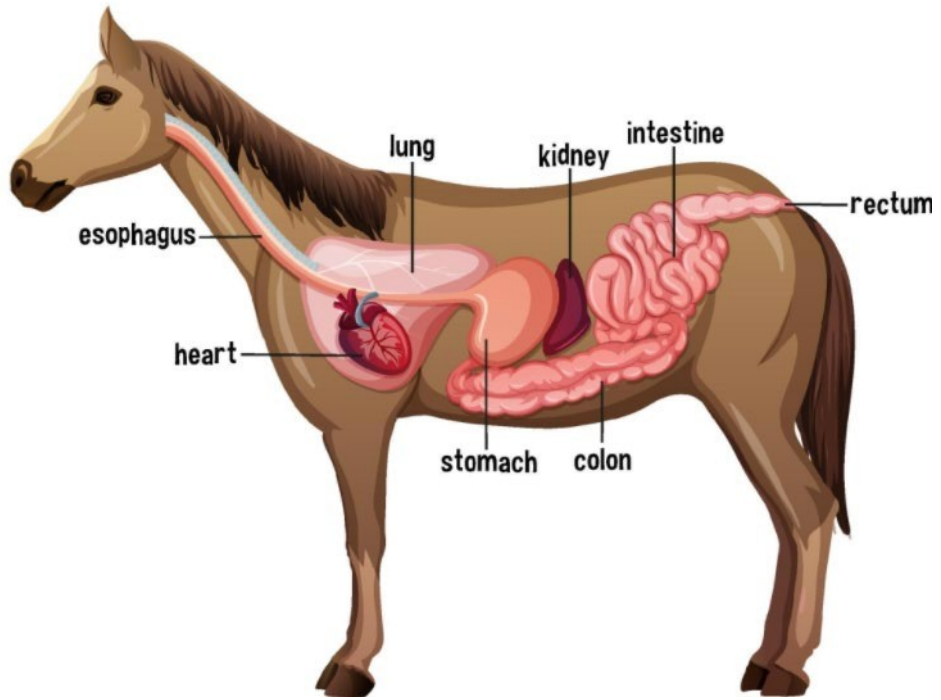
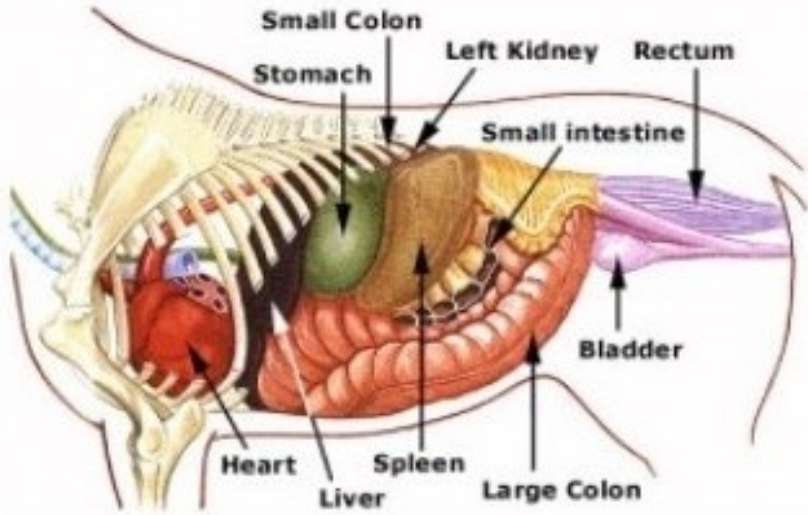


REGIÃO ABDOMINAL CRANIAL

- Região Hipocôndrica direita e esquerda
- Região Xifoídea







Parede lateral direita do corpo do equino

● Rim direito

O rim direito se situa imediatamente caudal ao fígado e ocupa os três últimos espaços intercostais.

● Fígado

O fígado se posiciona totalmente inserido na parte intratorácica da cavidade abdominal e em sua maior parte é coberto pelos dois pulmões. A margem caudal do fígado alcança o 15^o espaço intercostal. Na altura da junção costoconal da 15^a costela, o fígado forma um ângulo reto e prossegue cranialmente até o 6^o espaço intercostal. No equino saudável, a percussão relativa da maciez das linhas não está presente ou se encontra apenas no lado direito.

● Duodeno

O duodeno mede aproximadamente 1 m e ascende na extensão da face visceral do lobo direito do fígado. Ele se volta caudalmente entre o fígado e a ampola do cólon dorsal, onde está em contato com o diafragma e prossegue para além do rim direito e a base do ceco. O duodeno vira para a esquerda na altura da 3^a à 4^a vértebra lombar.

● Ceco

O ceco preenche toda a região do flanco direito, desde o último espaço intercostal até a tuberosidade coxal. A curvatura maior do corpo cecal é convexa caudalmente e desaparece cranialmente sob o cólon ventral direito. O ápice do ceco se posiciona entre os segmentos ventrais direito e esquerdo do cólon e se volta em direção ao olécrano esquerdo do cotovelo.

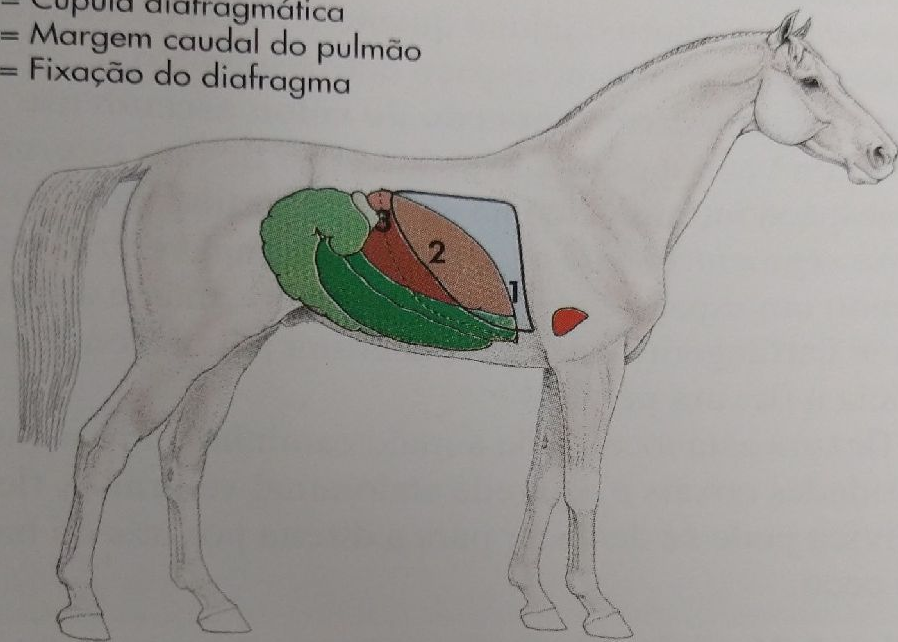
● Cólon ventral direito

O cólon ventral direito se projeta sobre a parede abdominal ventral direita a partir da junção costoconal da 18^a costela (abertura cecocólica) até a 9^a cartilagem costal, onde a flexura diafragmática esternal ou ventral se inicia sobre o esterno.

● Cólon dorsal direito

O cólon dorsal direito se inicia no 16^o espaço intercostal desde a flexura diafragmática. O cólon se prolonga cranialmente para a 6^a cartilagem costal onde se inicia o cólon transverso.

- 1 = Cúpula diafragmática
- 2 = Margem caudal do pulmão
- 3 = Fixação do diafragma



Parede lateral esquerda do corpo do equino

● Estômago

O estômago do equino é comparativamente pequeno e se posiciona totalmente na caixa das costelas. O saco cego emerge sobre a cárdia e se prolonga na direção caudal. Ele se situa na altura do 14^o ao 15^o espaço intercostal.

● Baço

A localização do baço depende ligeiramente do volume do estômago. A face lateral do baço está em contato com a extensão da 10^a à 18^a costela. A base se posiciona paralelamente a uma linha que conecta a tuberosidade cosal com o olécrano. A margem convexa caudal se situa no interior da cavidade abdominal intratorácica aproximadamente na distância da largura de uma mão cranial e dorsal ao arco costal. A extremidade ventral do baço se encontra no 9^o espaço intercostal na altura da articulação do ombro.

● Rim esquerdo

O rim esquerdo se localiza entre a 17^a costela e o 2^o e o 3^o processos transversos das vértebras lombares correspondentes. A base do baço se situa sob o rim na face lateral onde está o ligamento renoesplênico, o qual cria o espaço nefroesplênico. Segmentos do jejuno ou o cólon descendente entram esse espaço e podem ficar presos pelo ligamento.

● Jejuno

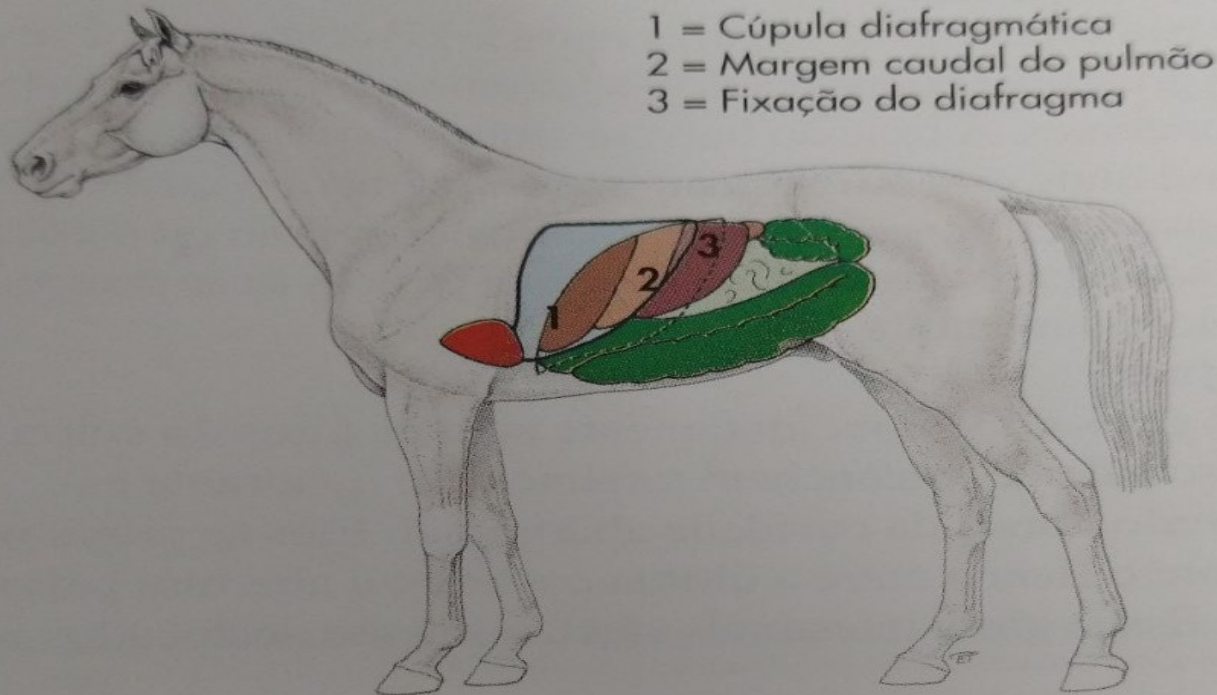
Os giros do jejuno, juntamente com os giros do cólon descendente, preenchem totalmente o quadrante esquerdo dorsal da cavidade abdominal. Eles se projetam sobre o flanco entre a última costela e a abertura pélvica. Esses giros intestinais são facilmente deslocados na

cavidade abdominal devido a sua grande extensão de mesentério. Tanto o jejuno quanto o cólon descendente podem ficar presos no espaço nefroesplênico.

● Segmento ventral esquerdo do cólon ascendente

O cólon ventral esquerdo se inicia na flexura esternal no espaço intratorácico na altura da cartilagem xifoide. Esse segmento segue a parede abdominal ventral, ocupando um espaço com a largura de uma mão e alcança da 9^a cartilagem costal até a abertura pélvica onde se inicia a flexura pélvica.

A flexura está localizada a meio caminho entre as tuberosidades coxais e a parede abdominal ventral. A flexura pélvica pode se deslocar para a direita por trás da base do ceco.



- 1 = Cúpula diafragmática
- 2 = Margem caudal do pulmão
- 3 = Fixação do diafragma

Parede lateral direita do corpo do bovino

- **Fígado**

O fígado se localiza diretamente caudal ao diafragma no lado direito no interior da cavidade abdominal intratorácica e se estende dorsalmente até a última costela. A margem aguda alcança uma mão de largura caudalmente à última costela e cranialmente para a altura da 6ª articulação intracondral. O polo do rim direito deixa uma impressão no segmento dorsal do fígado (impressão renal). A vesícula biliar se prolonga sobre a margem ventral aguda até se posicionar sobre a parede abdominal no 10º espaço intercostal

- **Rim direito**

O rim direito se prolonga do fígado até a 3ª vértebra lombar

- **Rim esquerdo**

O rim esquerdo se situa centralmente, no plano mediano, suspenso pelo mesentério renal. Seu polo cranial se posiciona minimamente sob o rim direito e se localiza entre a 2ª e a 5ª vértebra lombar

- **Omaso**

O omaso se situa na cavidade abdominal intratorácica ventral e se posiciona na parede abdominal ventral entre o 6º e 11º espaço intercostal. Ventralmente ele se projeta pouco além do arco costal

- **Abomaso**

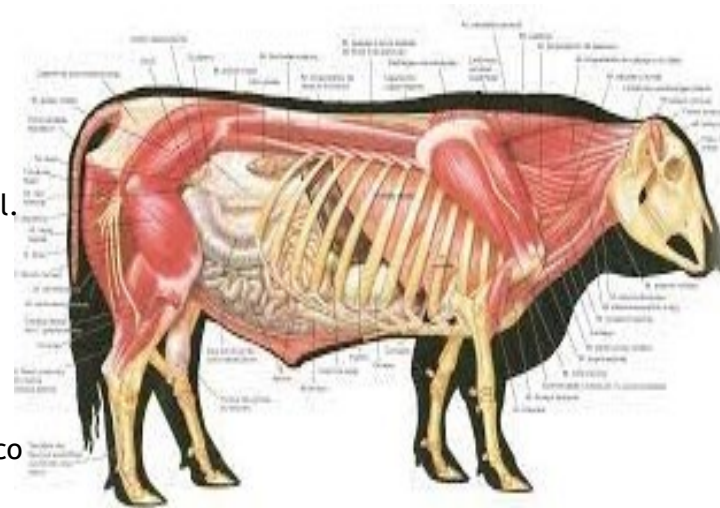
O abomaso se posiciona na parede abdominal ventral e na região umbilical e preenche o espaço entre a cartilagem xifoide e a última costela

- **Cólon ascendente**

O disco do cólon se posiciona ventral ao ceco e caudoventral ao arco costal. O jejuno envolve a borda do disco do cólon como uma guirlanda. Entre as convoluções intestinais e a parede abdominal está o omento maior com suas camadas superficial e profunda

- **Ceco**

O ceco alcança desde a junção costocondral da última costela até a abertura pélvica. O ápice de terminação cega se volta caudalmente e pode penetrar a cavidade pélvica em seu preenchimento máximo



Parede lateral esquerda do corpo do bovino

- **Rúmen**

O lado esquerdo da cavidade abdominal é quase inteiramente ocupado pelo rúmen

- **Retículo**

O retículo se posiciona ventralmente ao esterno no interior da cúpula do diafragma do 5º ao 6º espaço intercostal

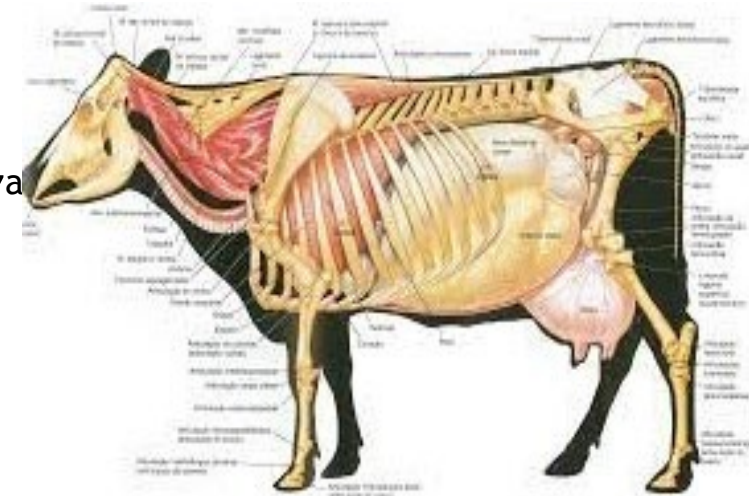
- **Átrio ruminal**

O átrio ruminal se posiciona na altura do 9º espaço intercostal, caudal à abertura do esôfago. A abertura do esôfago esta no 8º espaço intercostal na transição entre a parede dorsal e o terço médio da parede lateral do tórax

- **Baço**

O baço se prolonga da extremidade dorsal da ultima costela até a junção costocondral da 7ª ou 8ª costela.

A borda dorsal se adere à parede dorsal do diafragma e ao rúmen por meio do tecido conjuntivo



Projeção dos órgãos sobre a face do corpo *

Órgãos da cavidade abdominal

Parede lateral direita do corpo do cão

- **Rim direito**

O rim direito se localiza entre o 11º e o 12º espaço intercostal. O polo cranial se situa na impressão renal do fígado.

A posição do rim se altera conforme a fase de respiração

- **Fígado**

O fígado alcança a região umbilical na parede abdominal ventral, onde se posiciona sobre vestígios do depósito de gordura umbilical

- **Duodeno descendente**

Esse segmento do duodeno se inicia ventralmente no 9º espaço intercostal e se prolonga até a 6ª vertebra lombar. O duodeno descendente se mantém em contato com o pâncreas

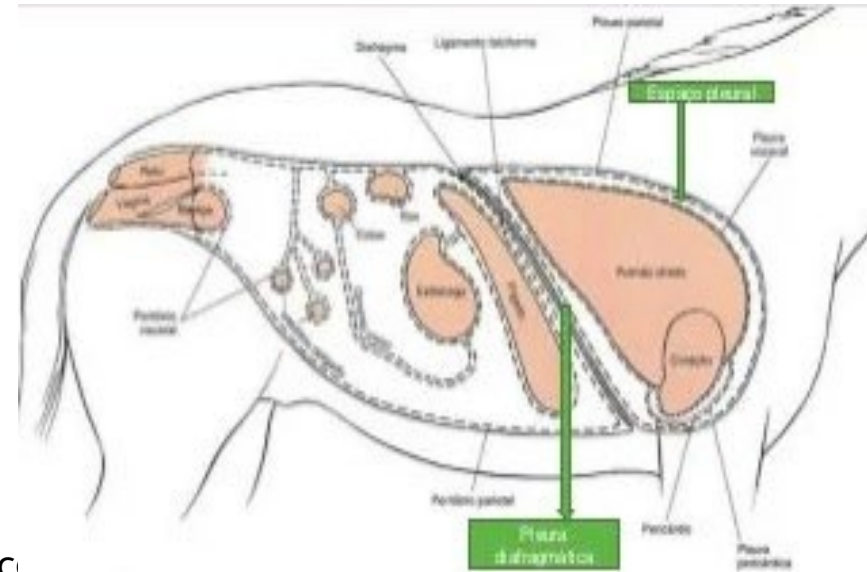
- **Jejuno**

O jejuno se estende do estômago a abertura pélvica e se posiciona sobre o omento maior

- **Ceco**

O ceco se situa à direita da coluna vertebral entre a 2ª e 4ª vertebrae lombares

- Todos os órgãos, com exceção do baço, do duodeno descendente e da vesícula urinária, são cobertos pelo omento maior quando a cavidade abdominal é aberta através de uma abordagem ventral



Parede lateral esquerda do corpo do cão

- **Rim esquerdo**

O rim esquerdo se situa elevado dorsalmente entre a 13^a costela e a 3^a vértebra lombar. Sua posição varia conforme a fase de respiração

- **Estômago**

Quando esta vazio, o estômago se posiciona totalmente no espaço abdominal intratorácico. Com preenchimento moderado, o estômago se prolonga entre 9^a e a 12^a costela. Com preenchimento máximo o estômago se projeta mais caudalmente na cavidade abdominal

- **Fígado**

O fígado preenche o espaço entre a 7^a e a 9^a costela

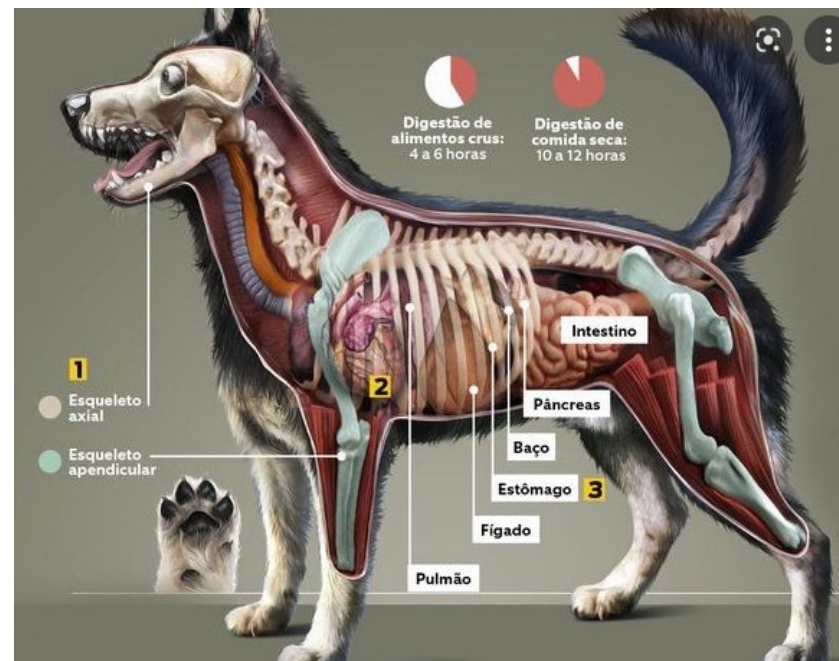
- **Baço**

O baço se situa na área do ultimo espaço intercostal, mas um estômago cheio pode deslocá-lo caudalmente até a 4^a vértebra lombar

- **Cólon descendente**

O cólon descendente se inicia na altura da 12^a vértebra torácica. Ele se prolonga na extensão dos processos costais caudalmente ao rim esquerdo até a cavidade pélvica. O cólon descendente está conectado ao duodeno descendente pela prega duodenocólica

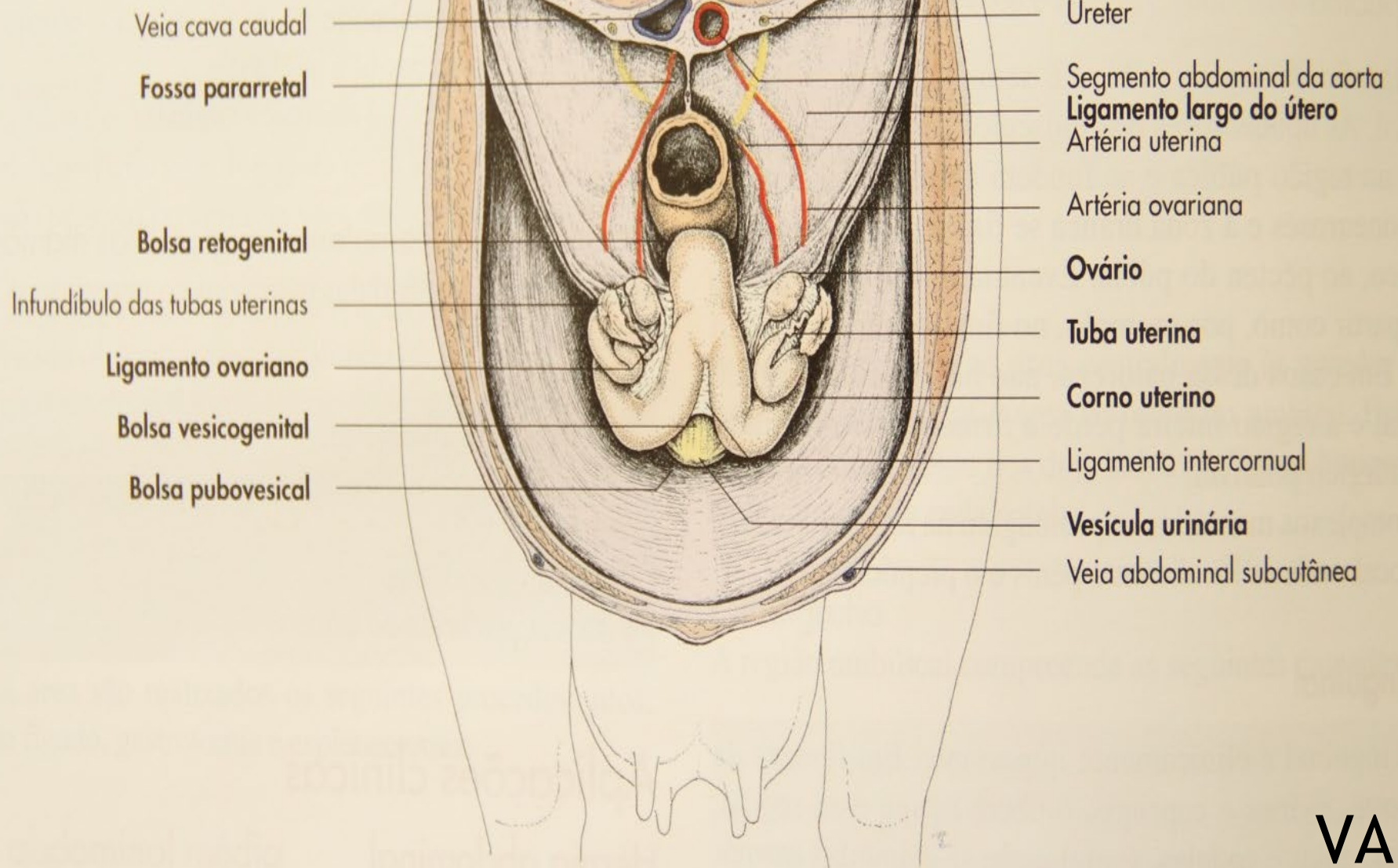
- **Vesícula urinária**



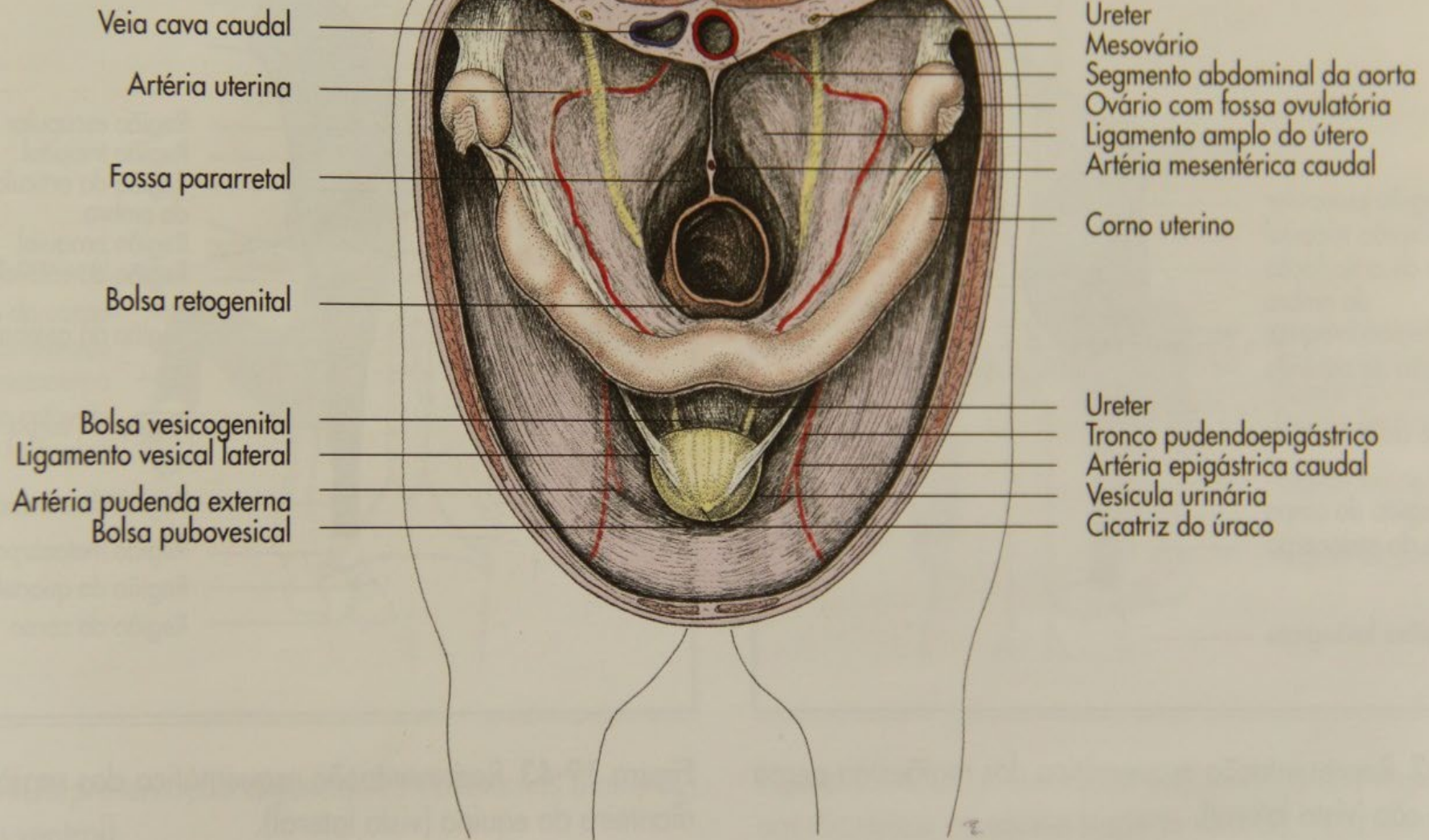
APLICAÇÕES CLÍNICAS

- Hérnia abdominal
- Laparoscopia - procedimento utilizado para diagnostico e biopsias
- Laparotomia
- Castração
- Cirurgia genital
- Exame do úbere

Região pélvica



Região pélvica



MEMBROS

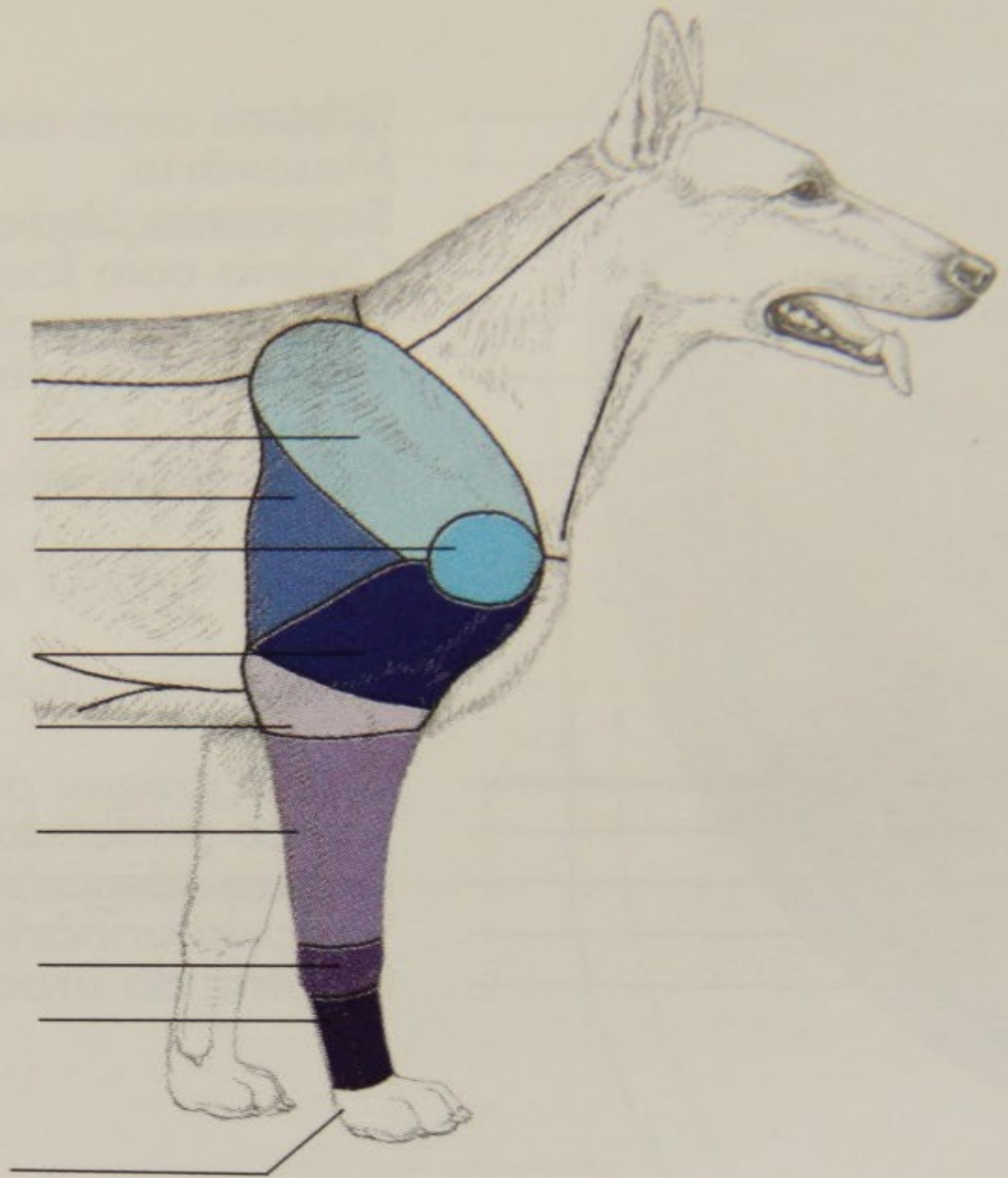
- Torácicos
e
Pélvicos

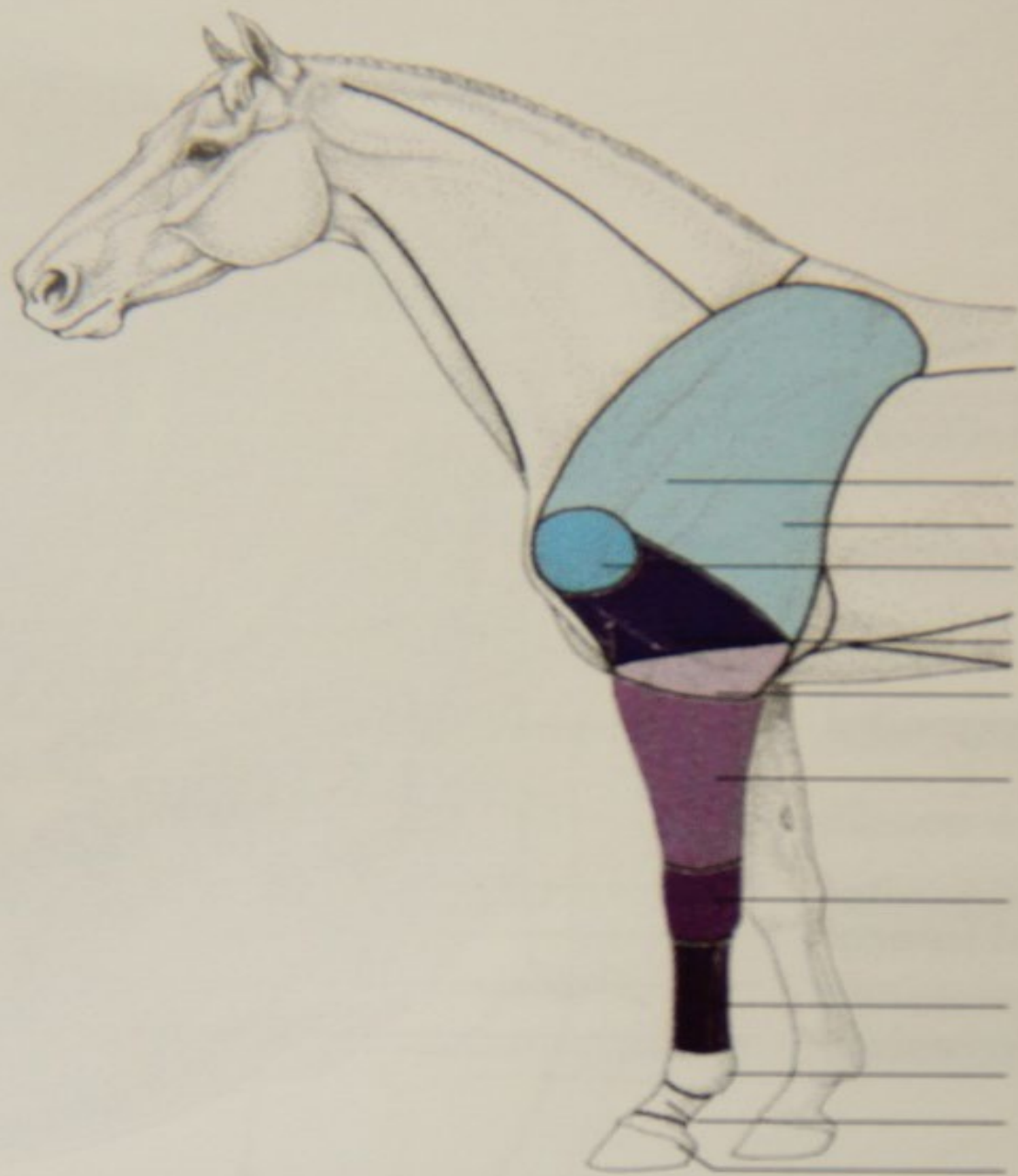
Região escapular
Região tricipital
Região de articulação
do ombro
Região braquial
Região do cotovelo

Região do antebraço

Região do carpo
Região do metacarpo

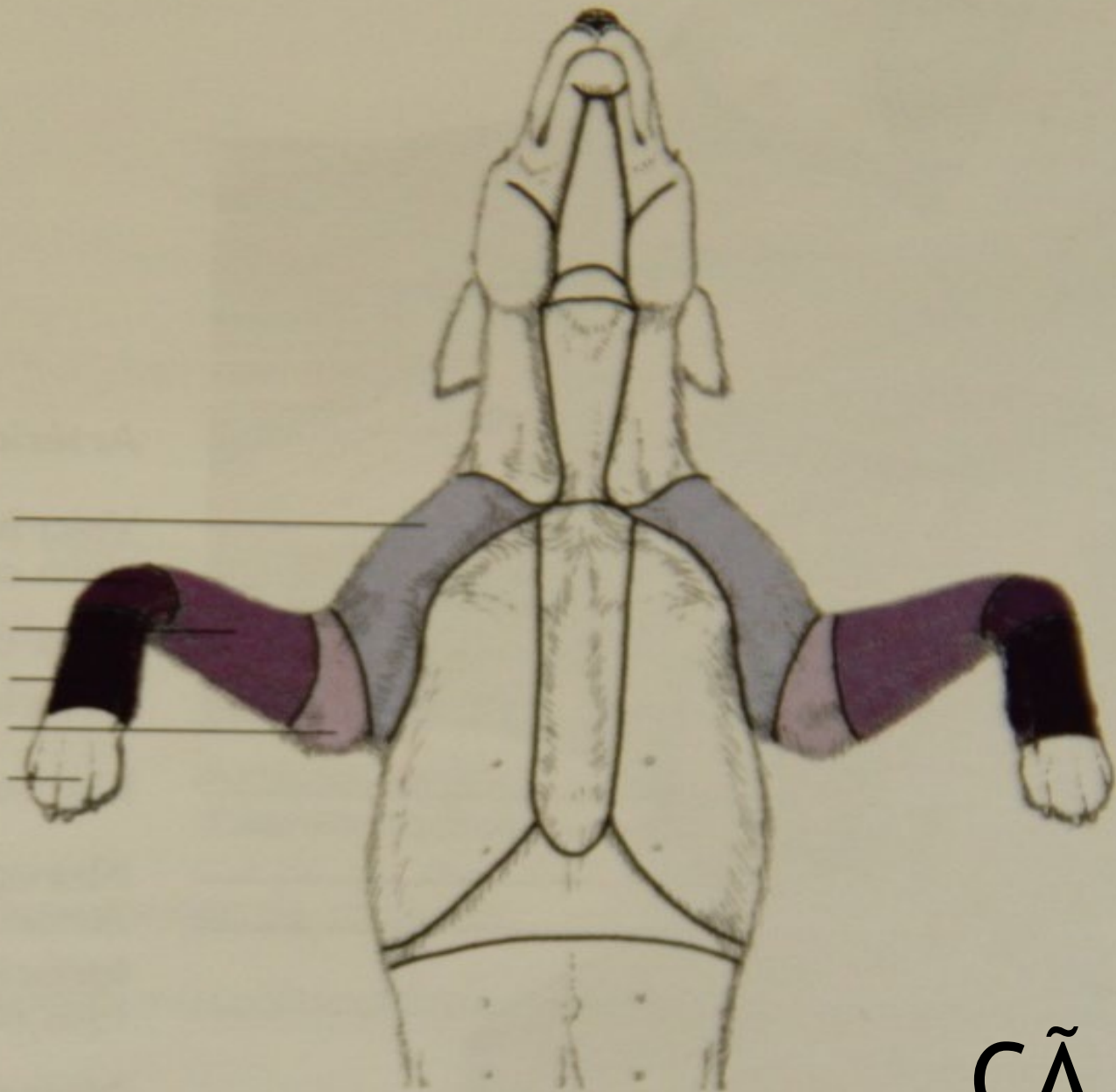
Regiões falângicas

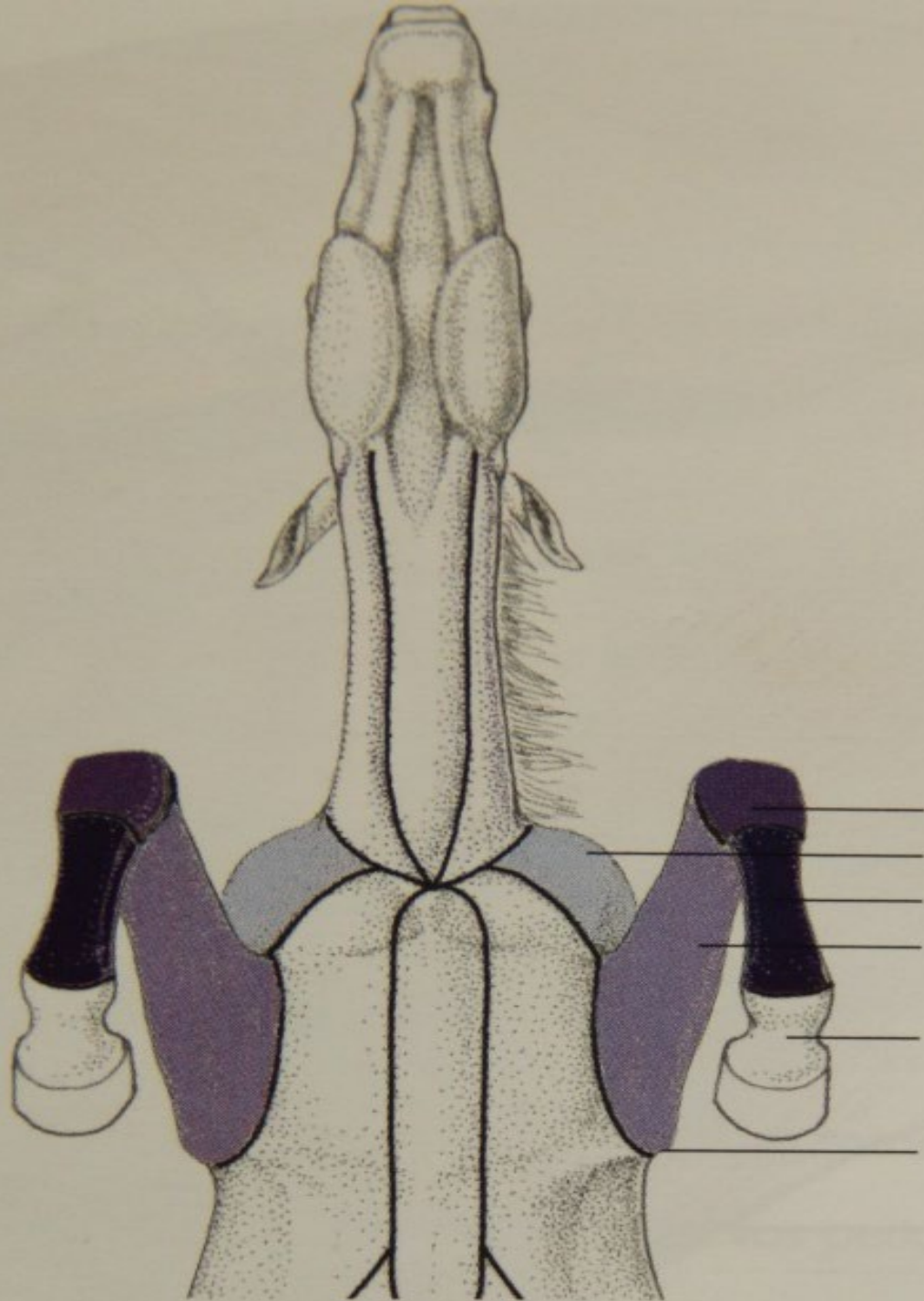




- Região escapular
- Região tricipital
- Região da articulação do ombro
- Região braquial
- Região do cotovelo
- Região do antebraço
- Região do carpo
- Região do metacarpo
- Região metacarpofalângica
- Região da quartela
- Região da coroa

Região braquial
Região do carpo
Região do antebraço
Região do metacarpo
Região do cotovelo
Região falângica



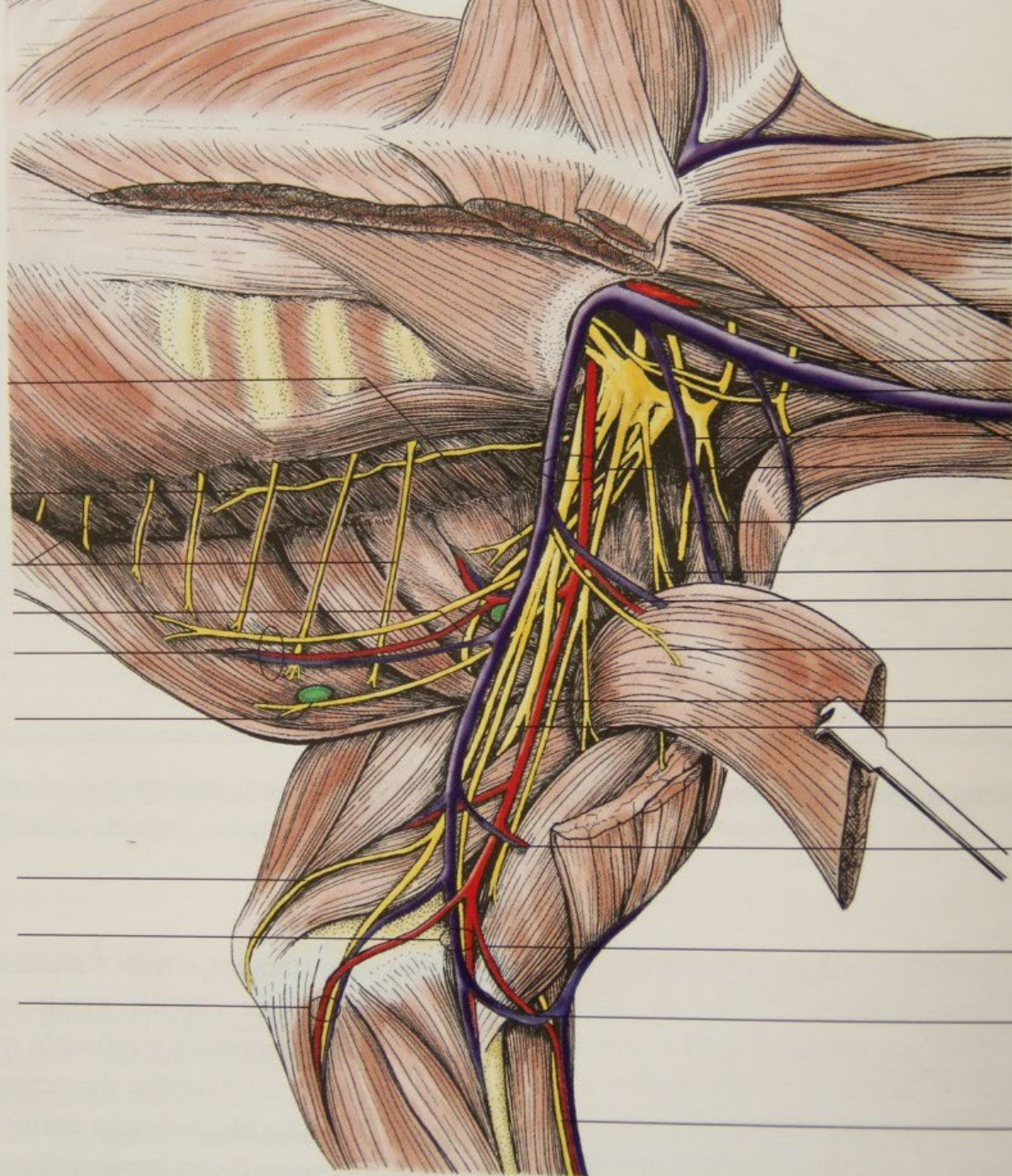


Região do carpo
Região braquial
Região do metacarpo
Região do antebraço

Região falângica

Região do cotovelo

EQUI



Nervos subescapulares

Nervo longo do tórax

Nervos intercostais

Nervo axilar

Artéria, veia e nervo toracodorsais

Nervo torácico lateral e linfonodos axilares acessórios

Nervo cutâneo caudal do antebraço

Artéria, veia e nervo medianos

Nervo ulnar e artéria e veia ulnares colaterais

Artéria carótida comum

Veia jugular

Veia omobraquial

Veia cefálica

Artéria e veia braquiais

Nervo supraescapular

Nervos peitorais craniais

Artéria e veia

torácicas externas

Nervos peitorais caudais

Nervo musculocutâneo

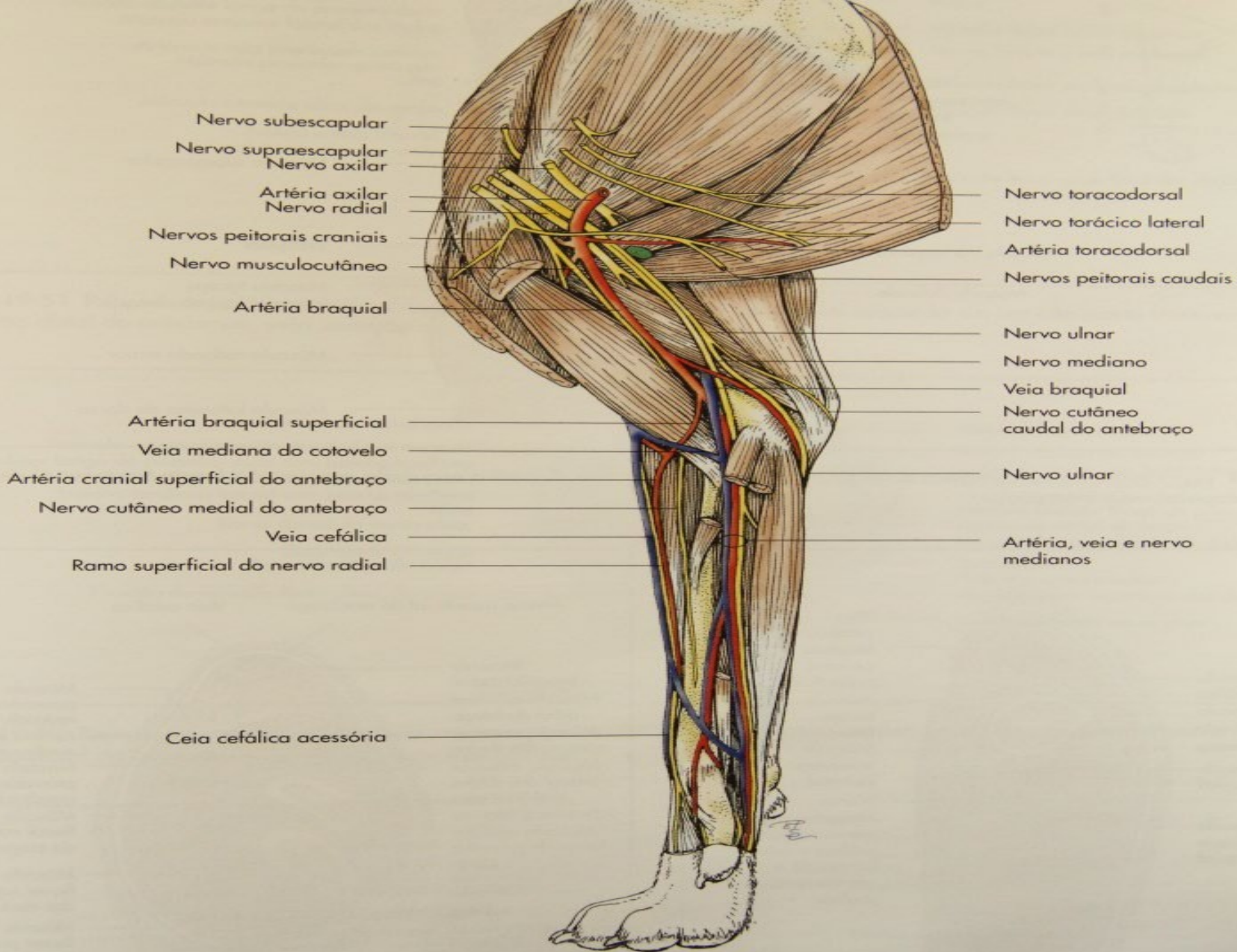
Nervo radial

Artéria e veia bicipitais

Artéria braquial superficial

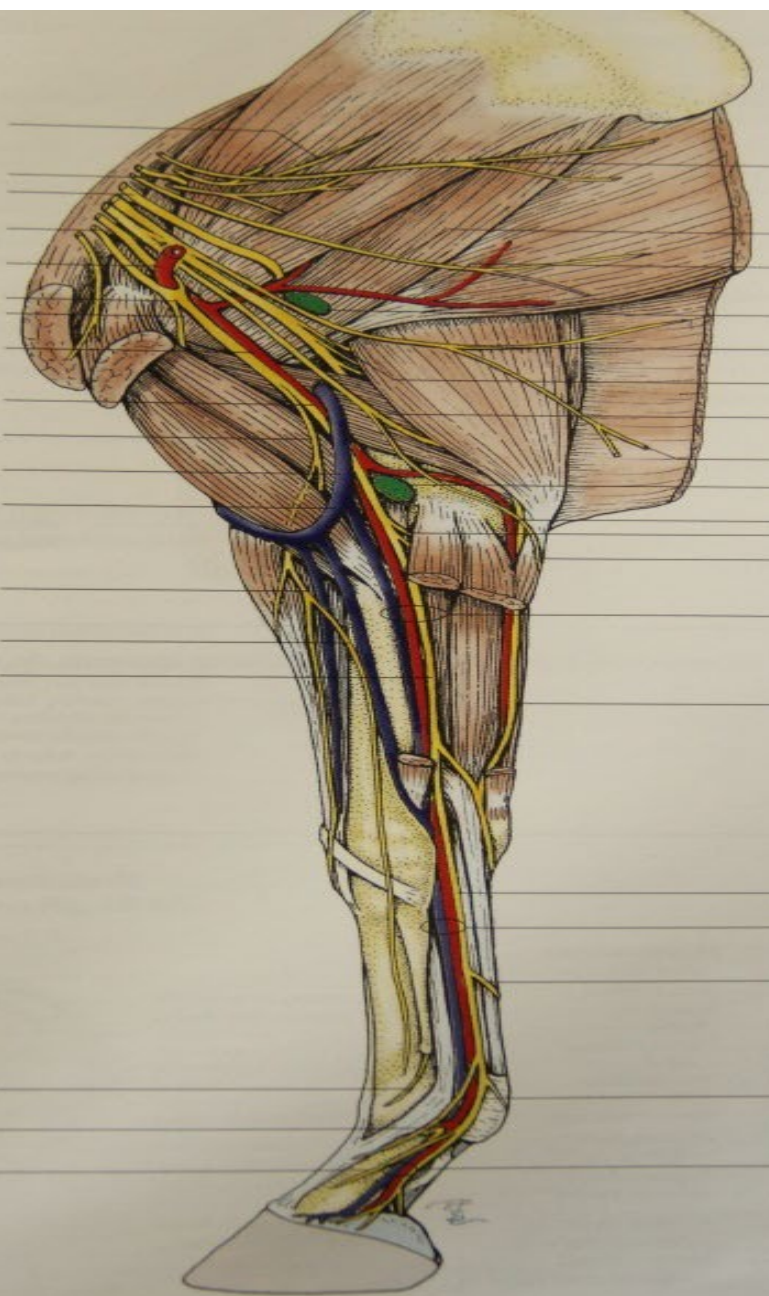Veia mediana do cotovelo

Nervo cutâneo cranial do antebraço

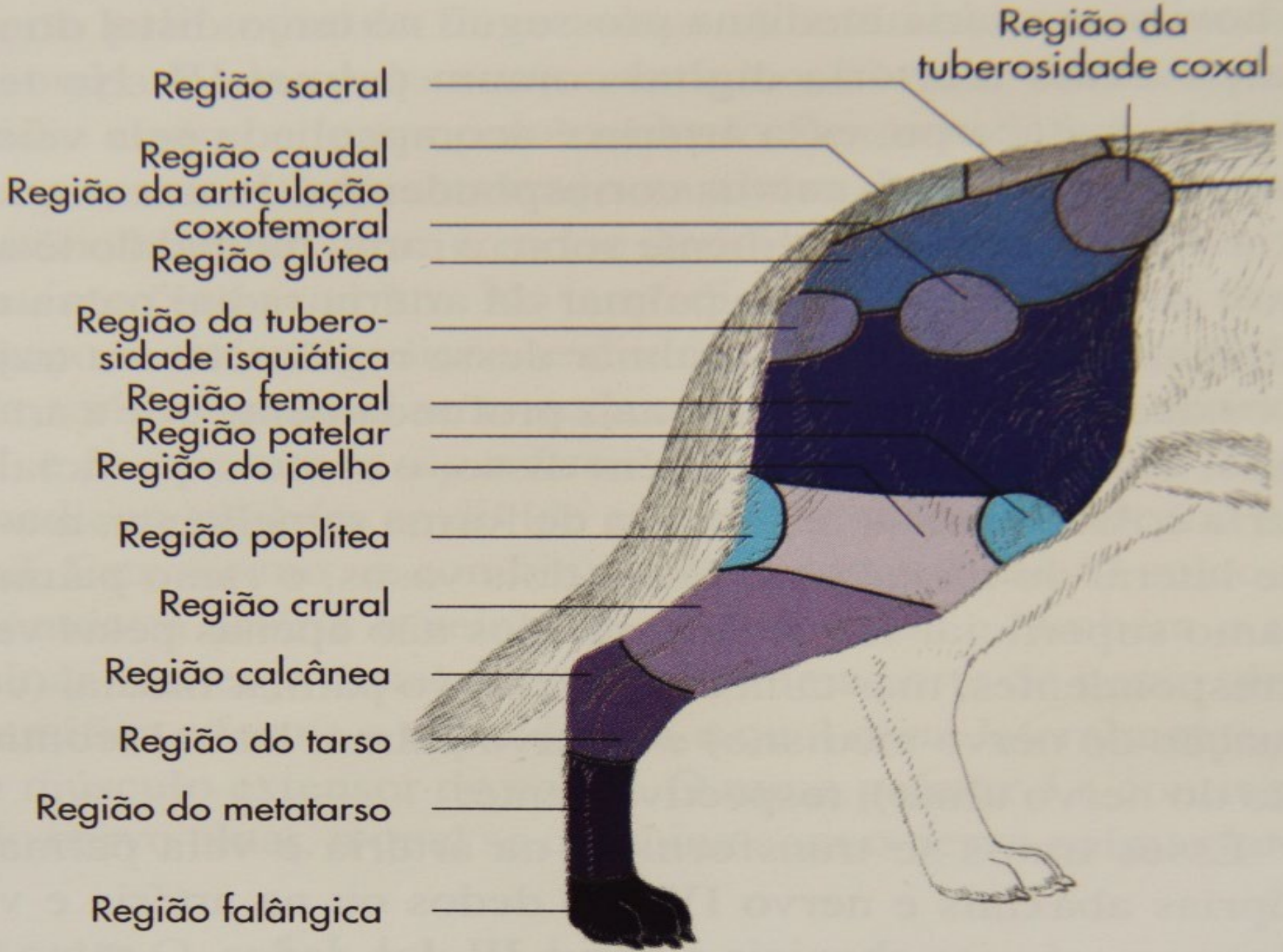


Nervos subescapulares
 Nervo supraescapular
 Nervo axilar
 Nervo musculocutâneo
 Artéria axilar
 Alça axilar
 Ramo proximal do
 nervo musculocutâneo
 Artéria braquial
 Nervo mediano
 Ramo distal do
 nervo musculocutâneo
 Veia braquial
 Veia mediana do cotovelo
 Nervo cutâneo medial
 do antebraço
 Veia cefálica
 Veia cefálica acessória

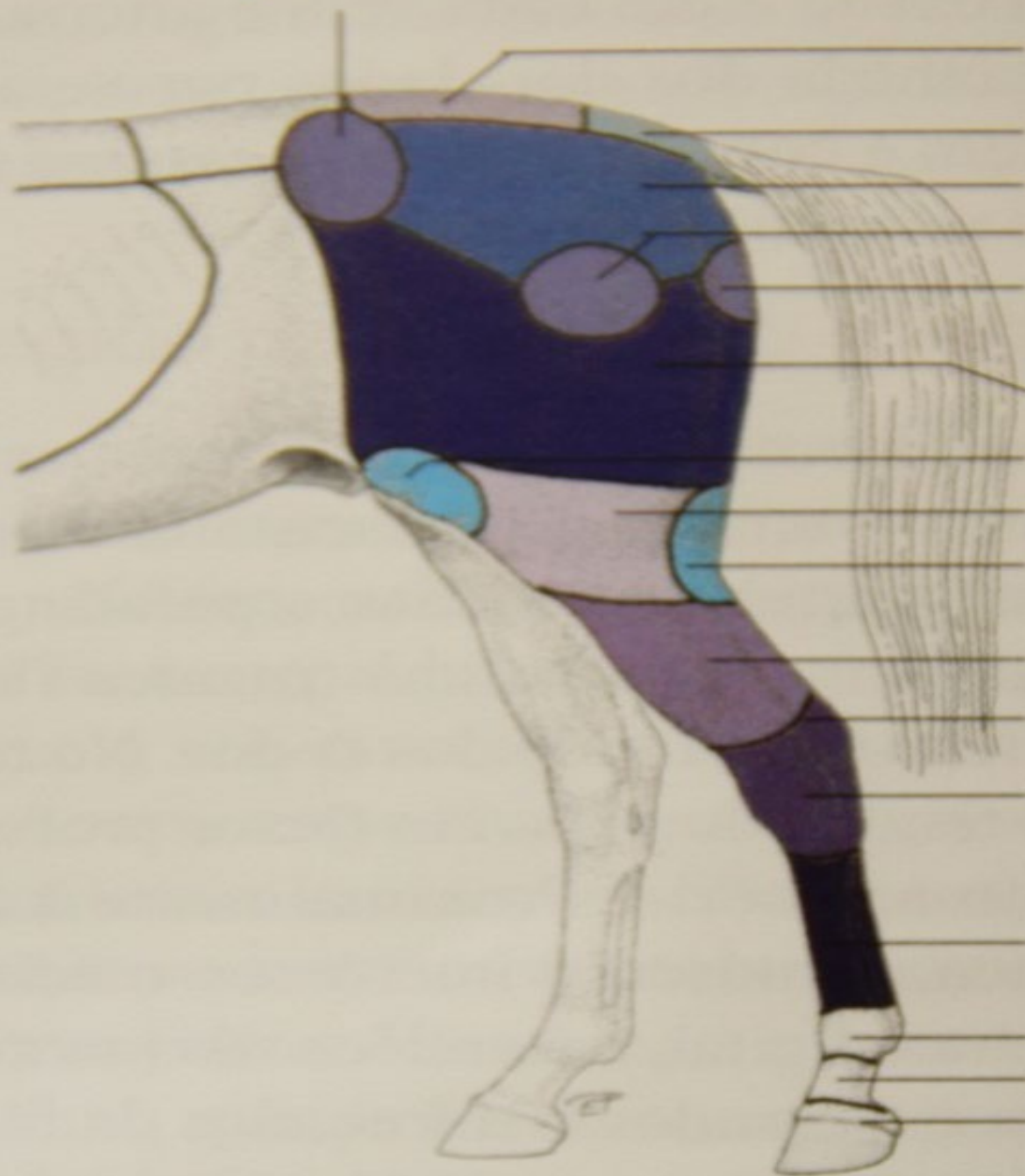
Nervo metacarpal
 palmar medial
 Ramo dorsal para
 a falange proximal
 Ramo dorsal para
 a falange média



Nervo longo do tórax
 Nervo toracodorsal
 Artéria toracodorsal
 Linfonodo axilar
 Nervo torácico lateral
 Nervo radial
 Nervo ulnar
 Nervo peitoral caudal
 Linfonodos do cotovelo
 Artéria ulnar colateral
 Nervo mediano
 Nervo cutâneo caudal
 do antebraço
 Artéria, veia e nervo medianos
 Nervo ulnar
 Nervo palmar medial
 Artéria e veia digitais
 comuns palmares II (artéria
 principal do metacarpo)
 Ramo comunicante
 Nervo digital palmar medial
 Artéria e veia digitais
 palmares mediais



Região da tuberosidade coxal



Região sacral

Região caudal

Região glútea

Região da articulação coxofemoral

Região da tuberosidade isquiática

Região femoral

Região patelar

Região do joelho

Região poplíteia

Região crural

Região calcânea

Região do tarso

Região do metatarso

Região metatarsofalângica

Região da quartela

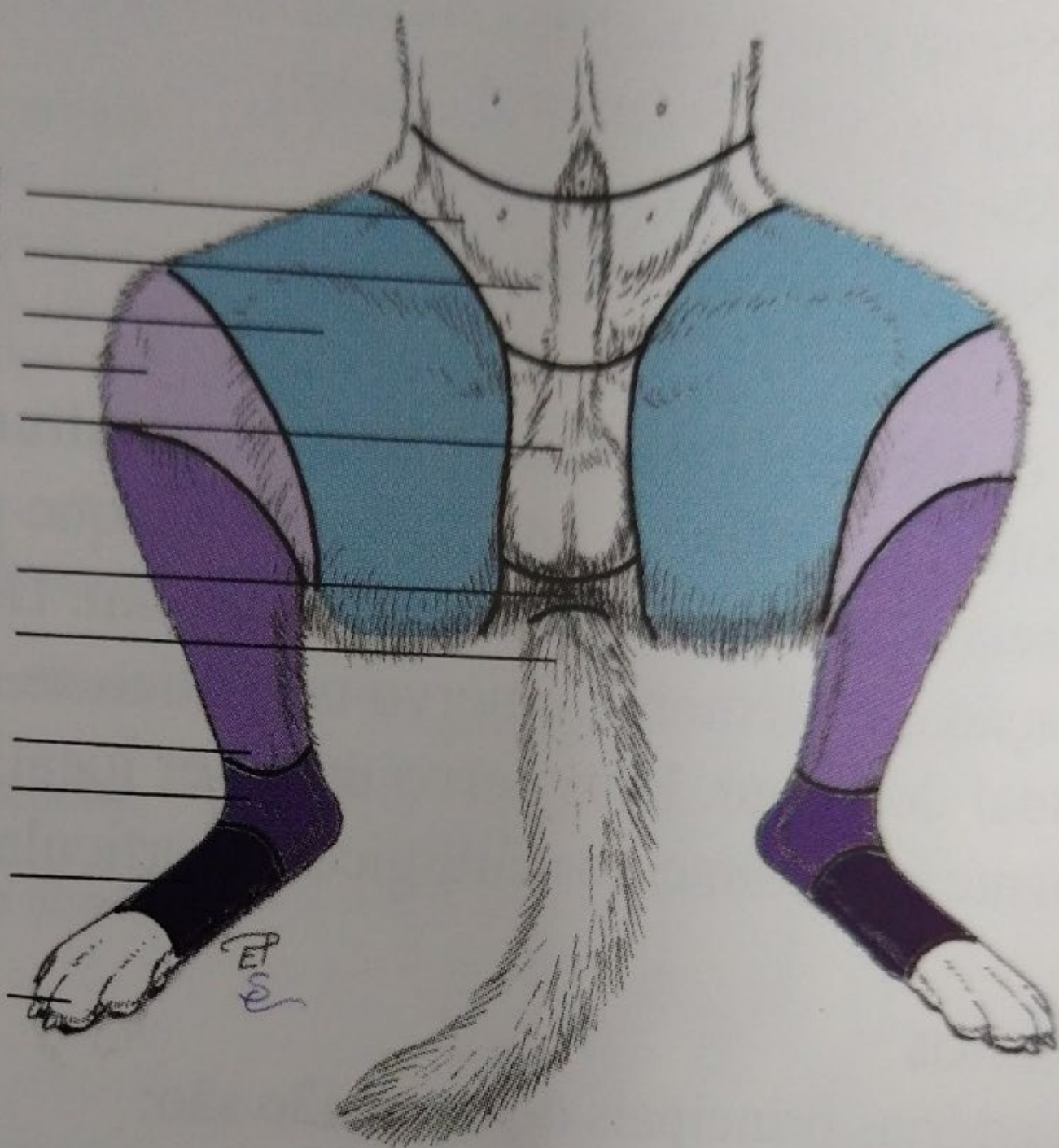Região da coroa

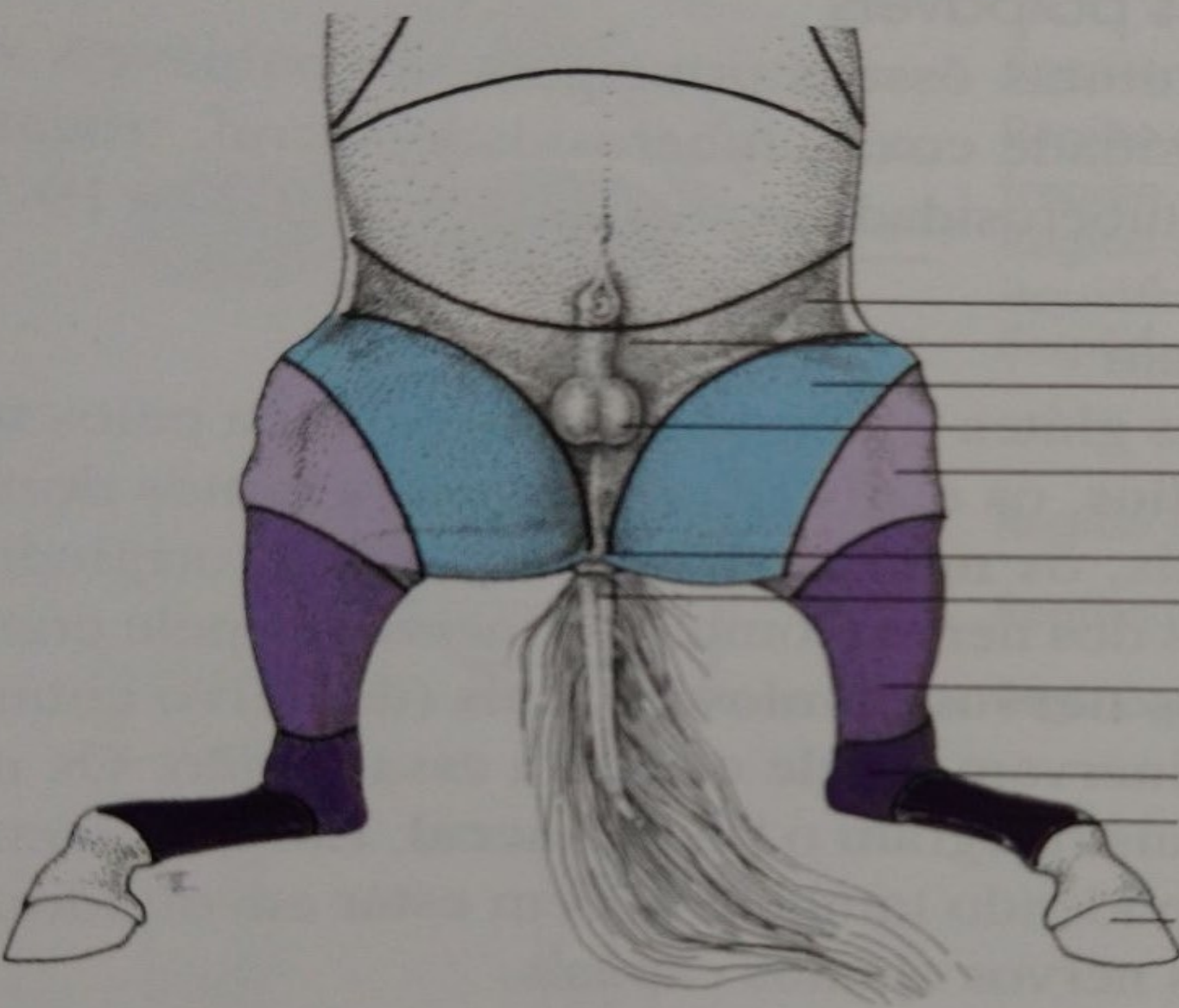
Região inguinal
Região púbica
Região femoral
Região do joelho
Região do escroto

Região anal
Região da cauda

Região crural
Região do tarso

Região do
metatarso
Região
falângica





- Região inguinal
- Região púbica
- Região femoral
- Região do escroto
- Região do joelho
- Região anal
- Região da cauda
- Região crural
- Região do tarso
- Região do metatarso
- Região falângica

Região da cauda

Região perineal
(região anal)

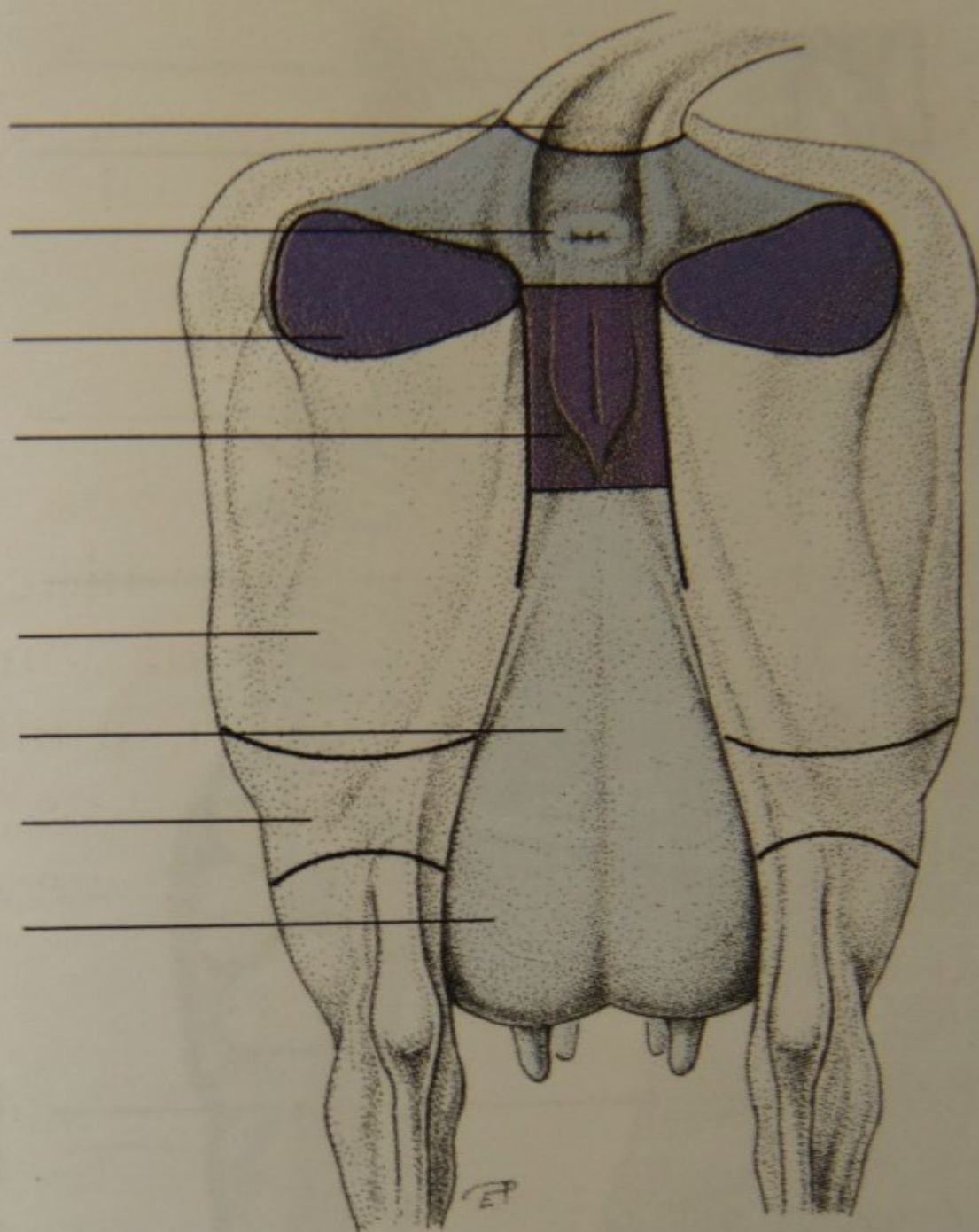
Região da tuberosidade
isquiática
Região urogenital

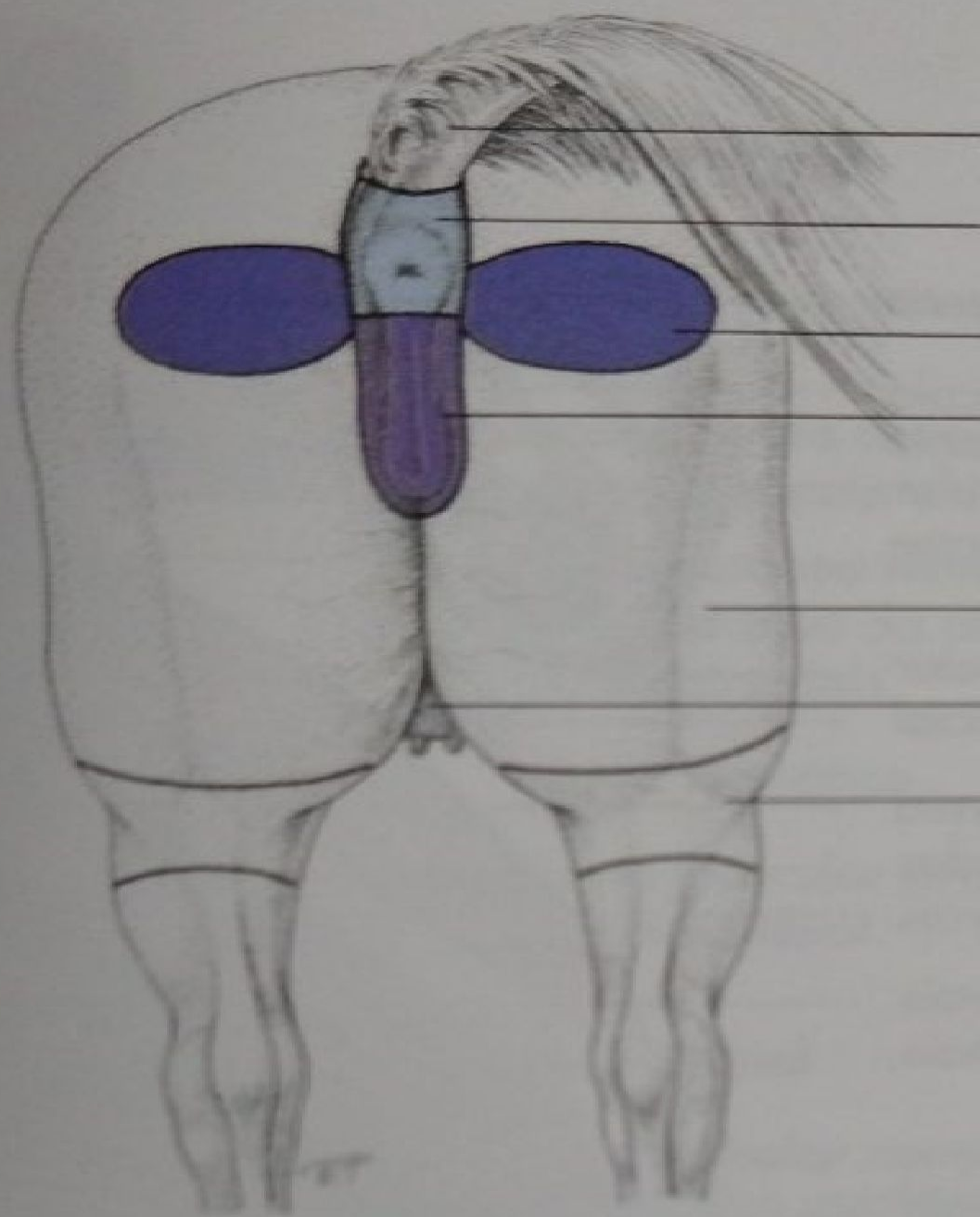
Região femoral

Região supramamária

Região poplítea

Região do úbere





- Região da cauda
- Região perineal (região anal)
- Região da tuberosidade isquiática
- Região urogenital

- Região femoral
- Região do úbere
- Região poplíteia

Nervo ilioinguinal
Nervo cutâneo femoral lateral e
artéria circunflexa profunda do iliaco
Nervo femoral
Nervo genitofemoral
Artéria iliaca externa
Artéria femoral
Artéria epigástrica caudal

Nervo safeno

Artéria e veia
geniculares descendentes

Nervo fibular superficial

Nervos glúteos cranial e caudal
Nervo obturador

Nervo isquiático
Nervo cutâneo femoral caudal
Nervo pudendo e
artéria pudenda interna
Artéria femoral profunda
Tronco pudendoepigástrico
Artéria pudenda externa

Veia femoral caudal proximal
Artéria e veia femorais

Nervo e artéria safenos
e veia safena medial

Ramos cutâneos do nervo safeno

Nervo tibial

Nervo plantar lateral
Nervo plantar medial

