



Departamento de
Engenharia Elétrica e
de Computação

SEL 434

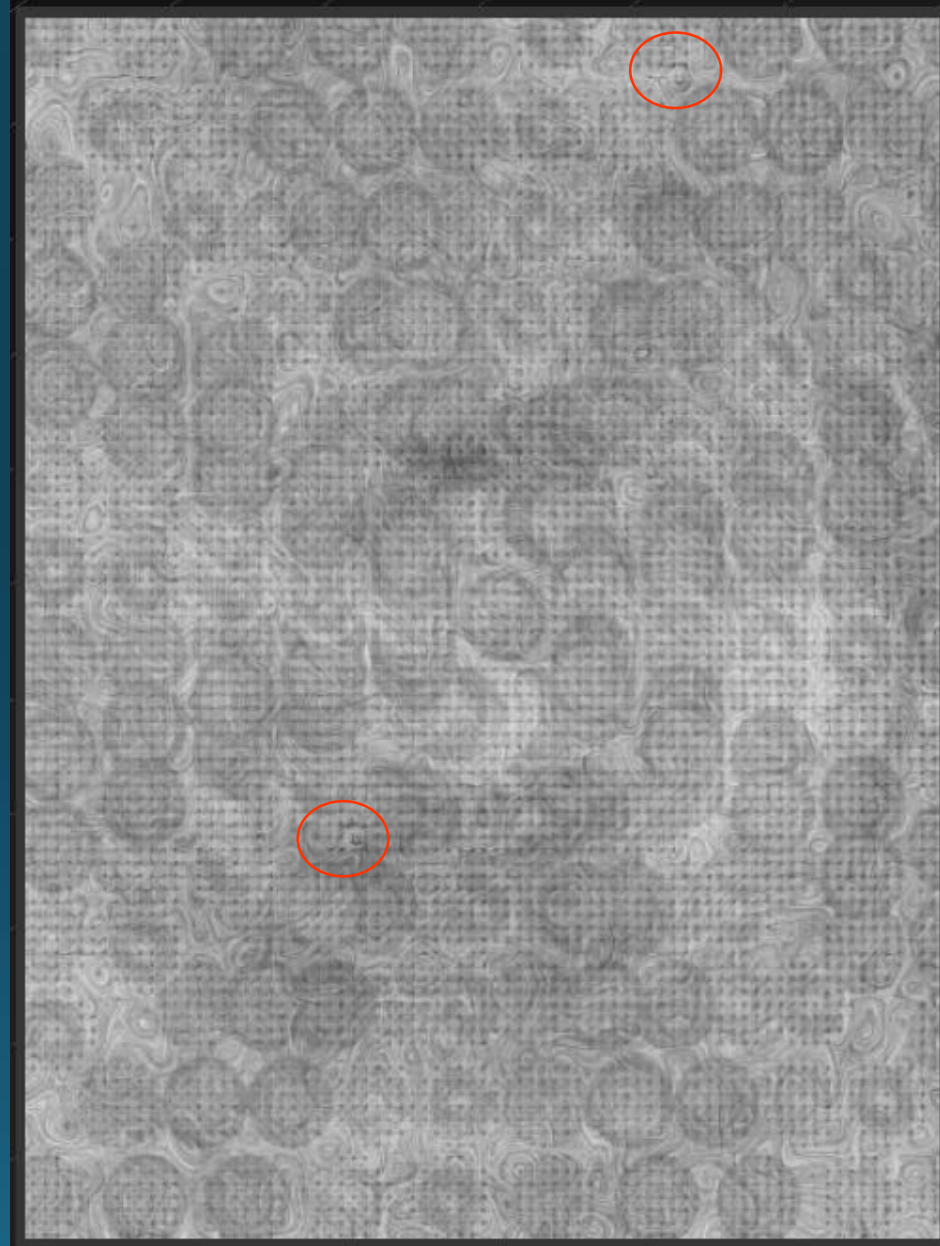
IMAGENS RADIOLÓGICAS DIGITAIS

Prof. Homero Schiabel



ESQUEMAS CAD
(Computer-aided Diagnosis)

ANÁLISE VISUAL EM MAMOGRAFIA




Mamografia Convencional

Detecção de ~ 85-90% dos cânceres de mama

MAS

Necessidade de rever imagem muitas vezes

Computer-aided Diagnosis



Esquema CAD → 2a. opinião

Computer-Aided Detection (CAD_e)

Conceito

Esquema computadorizado para detecção automática de estruturas de interesse (microcalcificações e nódulos)

Computer-Aided Detection (CAD_e)

Método

Imagem digital* + técnicas específicas de
processamento de imagens

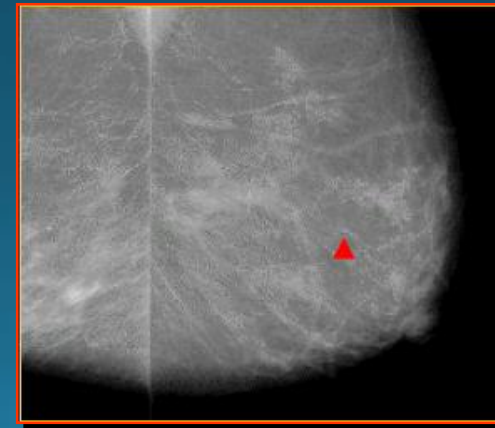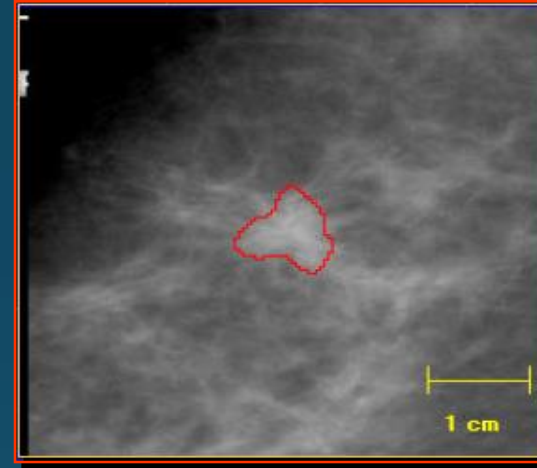

** Por digitalização do filme
ou por aquisição direta*

Computer-Aided Detection (CAD_e)

Meta

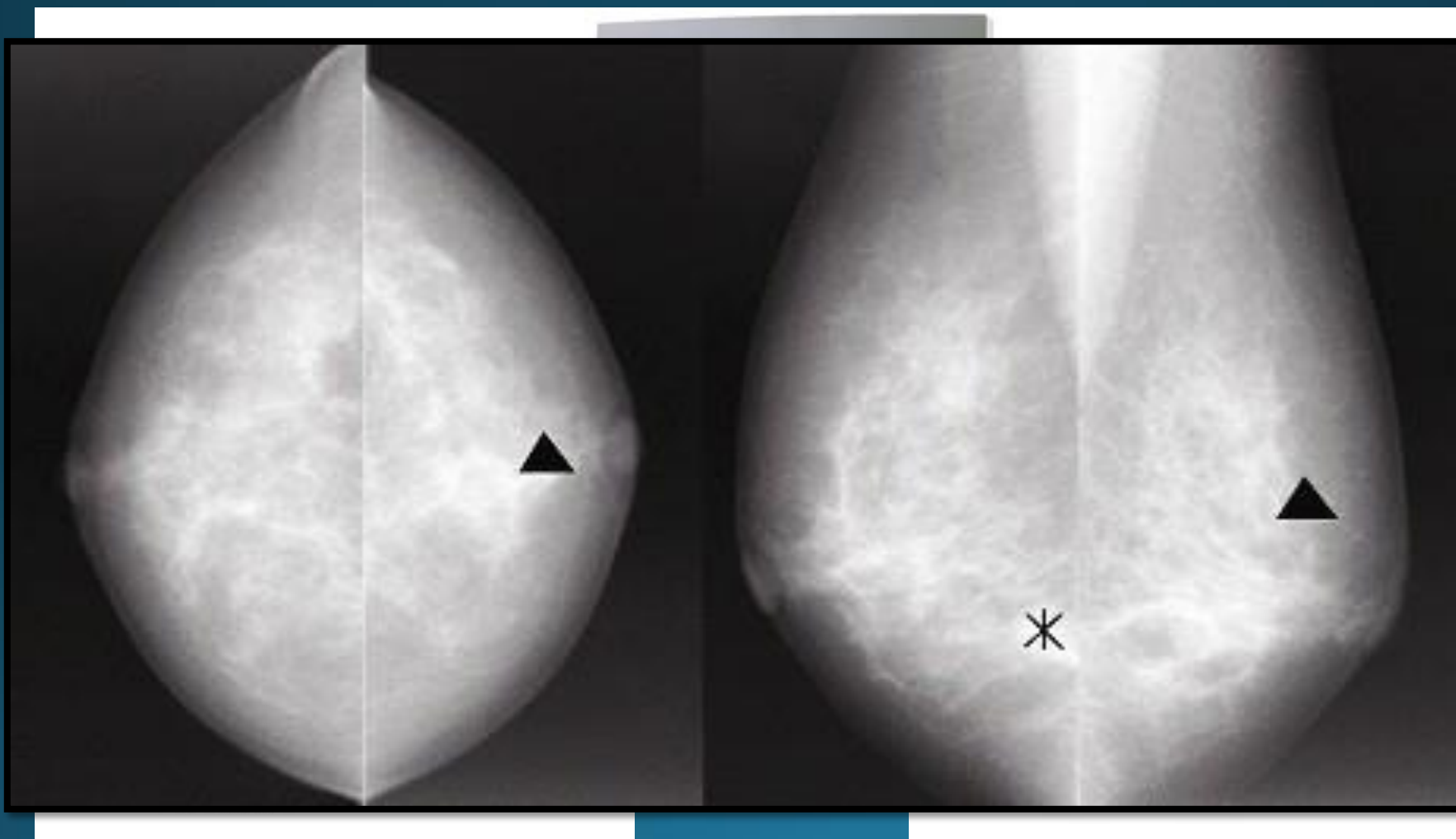
Reduzir o potencial de “perda” de câncer durante revisão e interpretação da imagem

COMPUTER-AIDED DETECTION (CAD_e) EM MAMMOGRAFIA



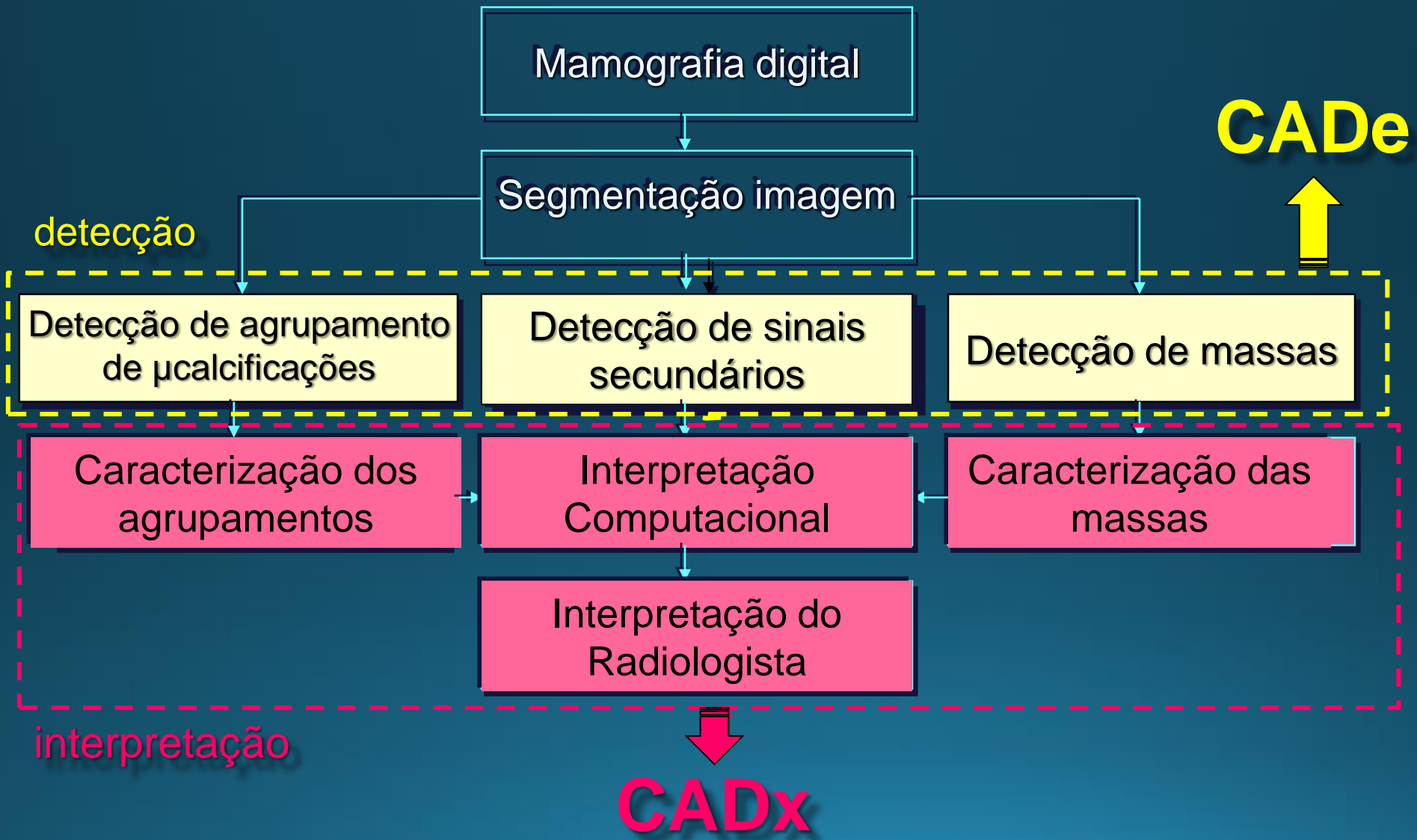
Exemplo comercial: *Image Checker (R2 Technologies, CA, USA)**

HOLOGIC



* Aprovado pelo FDA em 1998 e para emprego clínico completo em jun/2001#

ESQUEMAS CAD EM MAMOGRAFIA



Resultados de avaliações dos últimos 20 anos

- Estimativa (baseada em estudos clínicos) ➔ para cada 100 mil casos detectados de câncer de mama, CAD pode resultar em detecção adicional de 20.500 casos.
- Congresso EUA (Dez/2000) : *Medicare, Medicaid, and SCHIP Benefits Improvement and Protection Act of 2000** ➔ reembolso adicional para exames mamográficos utilizando tecnologia CAD.

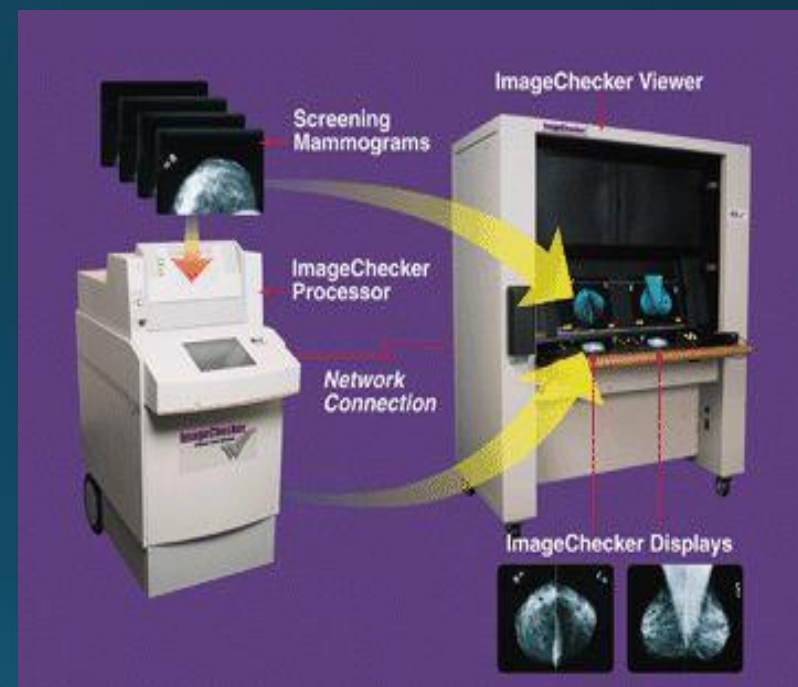


Image Checker – R2 Tech. (CA) – hoje: Hologic, Inc.

Resultados de avaliações dos últimos 20 anos

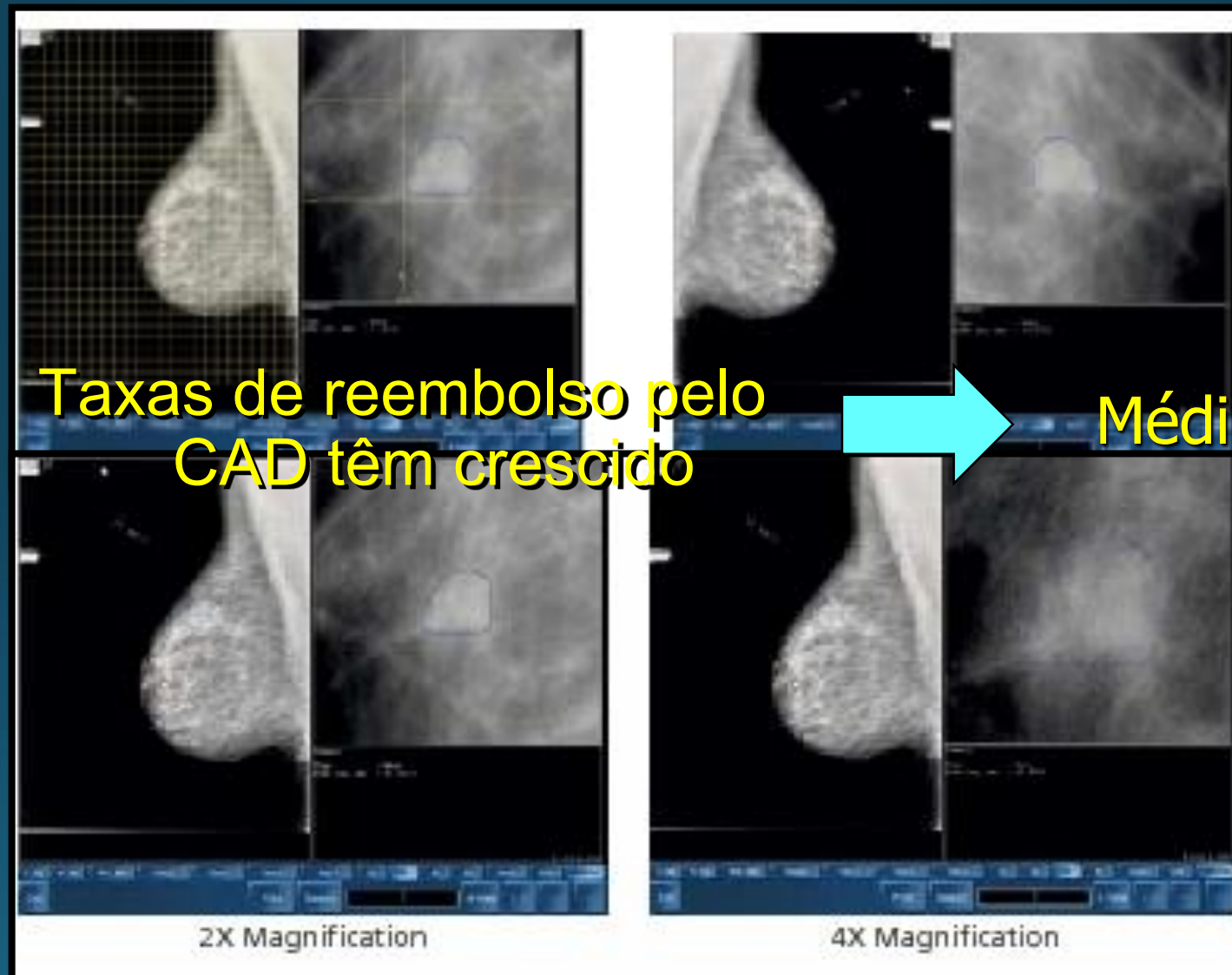
Pesquisas têm sugerido que o CAD é mais importante para radiologistas com pouca experiência (importante ferramenta educacional)



Resultados de avaliações dos últimos 20 anos



PowerLOOK – ICAD, Inc. (NH)
(<http://www.icadmed.com>)



Taxas de reembolso pelo
CAD têm crescido

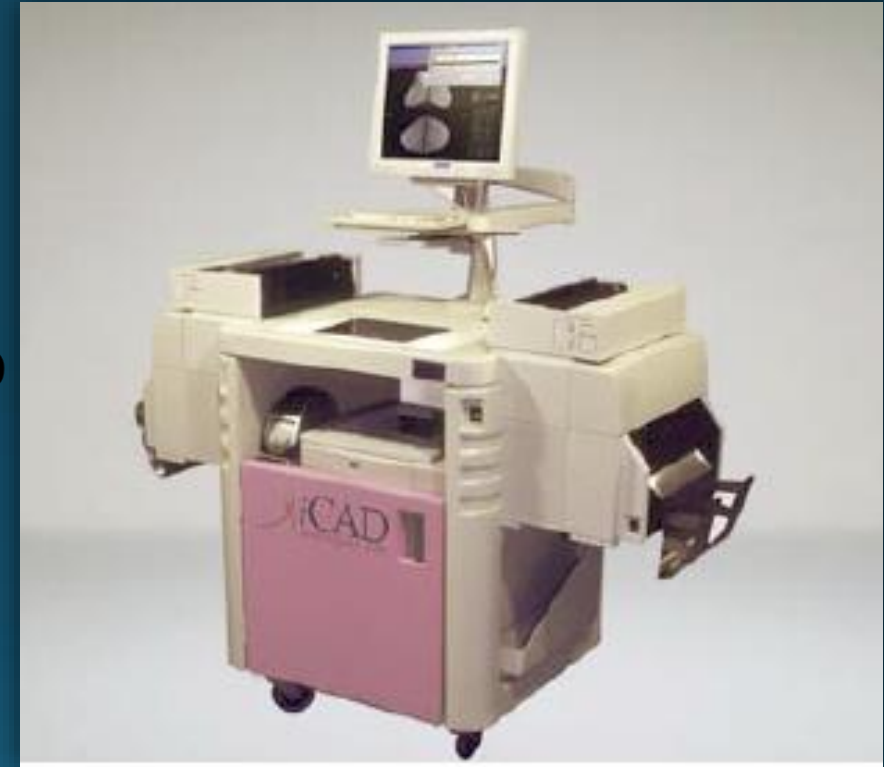Média: US\$ 20

2X Magnification

4X Magnification

Resultados de avaliações dos últimos 20 anos

- Uso dos esquemas CAD restrito ➔ alto custo
 - US\$ 150-200 mil (além do custo do mamógrafo) ⇒ aumento do custo/paciente em cerca de US\$ 10-15



PowerLOOK – ICAD, Inc. (NH)
(<http://www.icadmed.com>)

ALGUMAS AVALIAÇÕES RECENTES


Timp, Varela & Karssemeijer (2010)



A tecnologia CAD tem potencial de ajudar os radiologistas a fim de discriminar massas malignas de benignas

ALGUMAS AVALIAÇÕES RECENTES


Lou, Qian & Romilly (2005) e Malich, Fischer & Böttcher (2006)



A geração de médicos mais novos deve ser treinada no uso de outras ferramentas CAD com objetivo de melhorar a interpretação

ALGUMAS AVALIAÇÕES RECENTES

Eliot Siegel (2014)
(*Univ. Maryland
Med. Center*)




Médicos

(a) Acreditam em CAD:
2% SIM; 49% TALVEZ;
49% NÃO.

(b) Usariam o CAD?
15% SIM; 49% TALVEZ;
36% NÃO.

ALGUMAS AVALIAÇÕES RECENTES

Nico Karssemeijer (2014)
(*Radboud Univ.
Nijmegen Med. Center –
Holanda*)




Influência da taxa
de falsos positivos:
reduz a precisão
diagnóstica e a
confiança

Por que CAD?

- (a) Reduzir custos do exame de imagem
- (b) Humanos apresentam performance variável
- (c) Algumas modalidades têm demanda pelo CAD
- (d) Computação em nuvem pode torná-lo efetivo
- (e) Usuários agem melhor com CAD **interativo**

ALGUMAS AVALIAÇÕES RECENTES

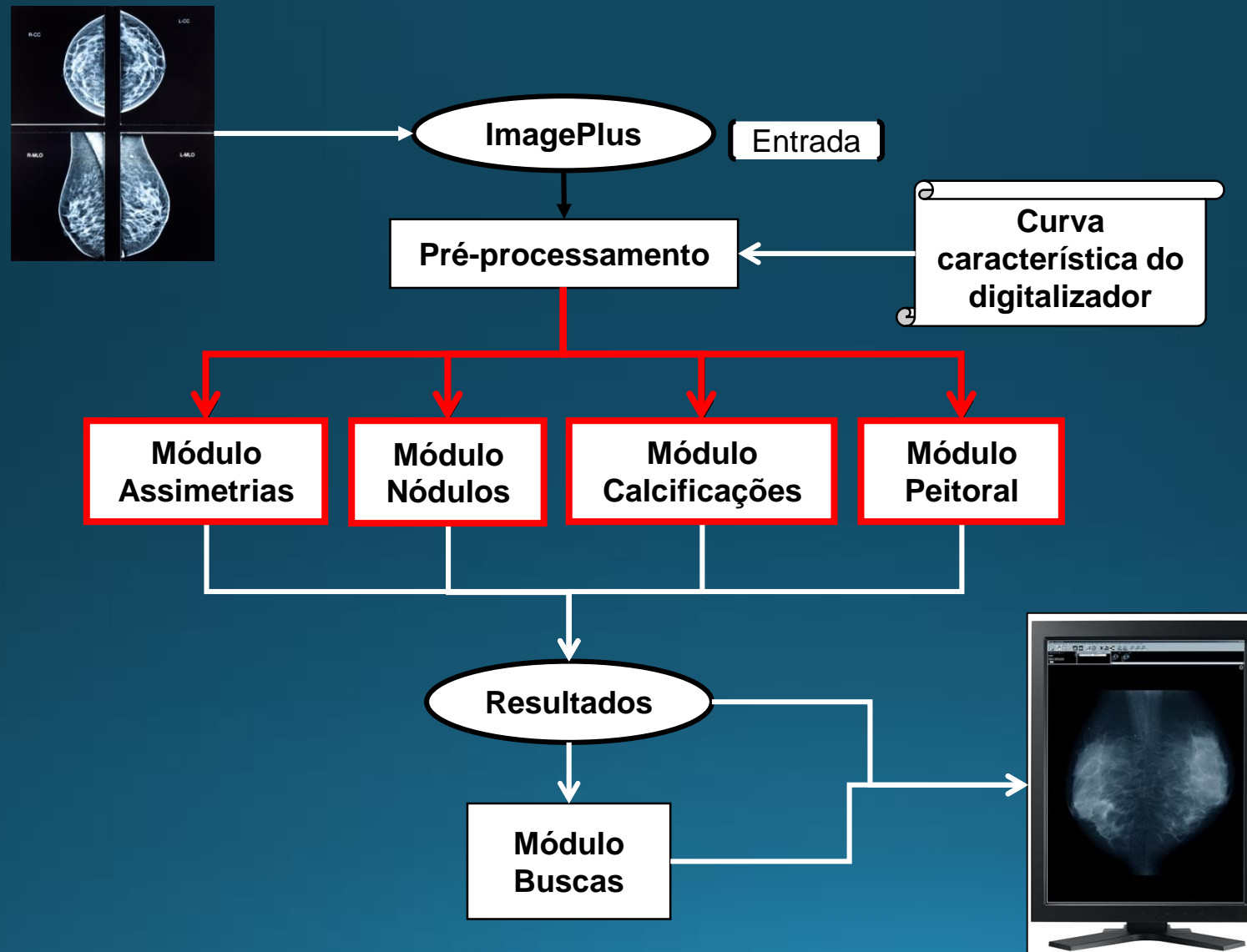
Nico Karssemeijer (2014)
(*Radboud Univ.
Nijmegen Med. Center –
Holanda*)



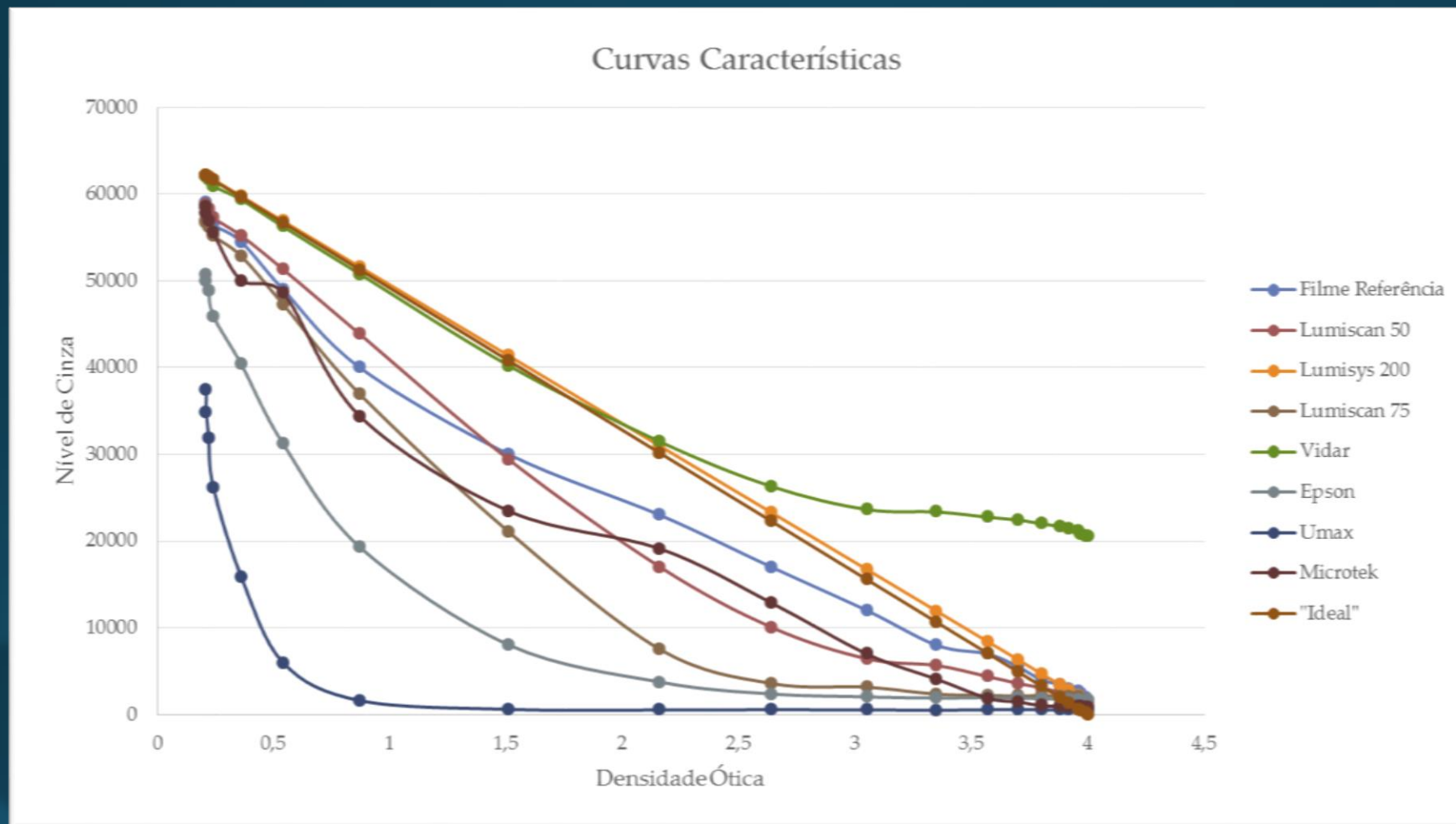
→ interpretação

Influência da taxa
de falsos positivos:
reduz a precisão
diagnóstica e a
confiança

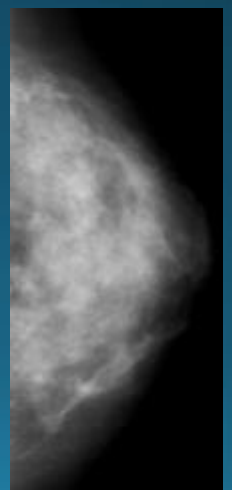
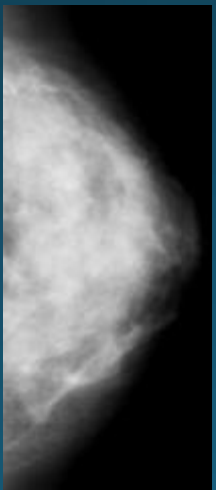
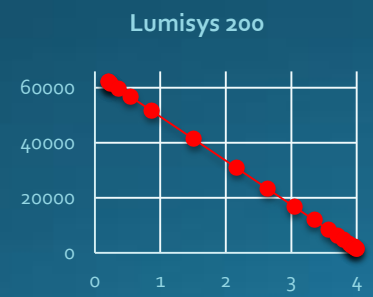
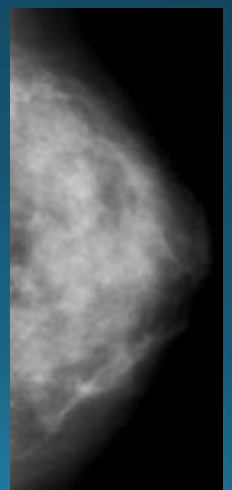
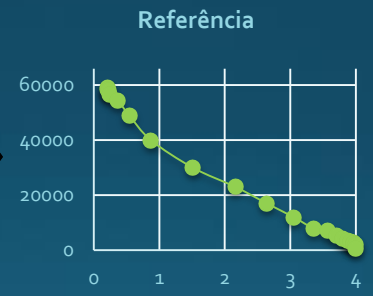

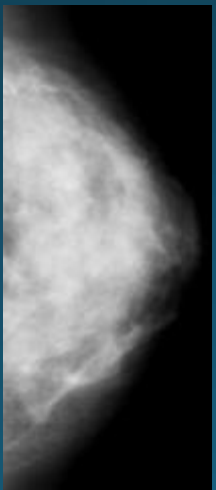
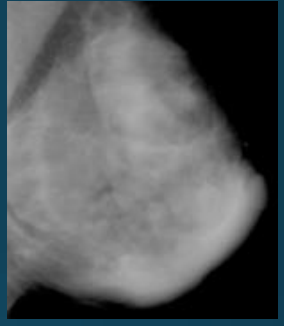

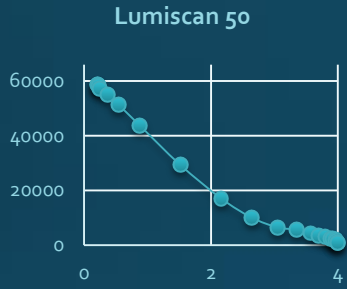
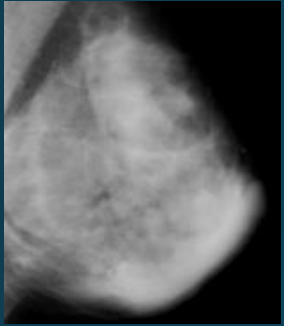
Esquema CADx LAPIMO



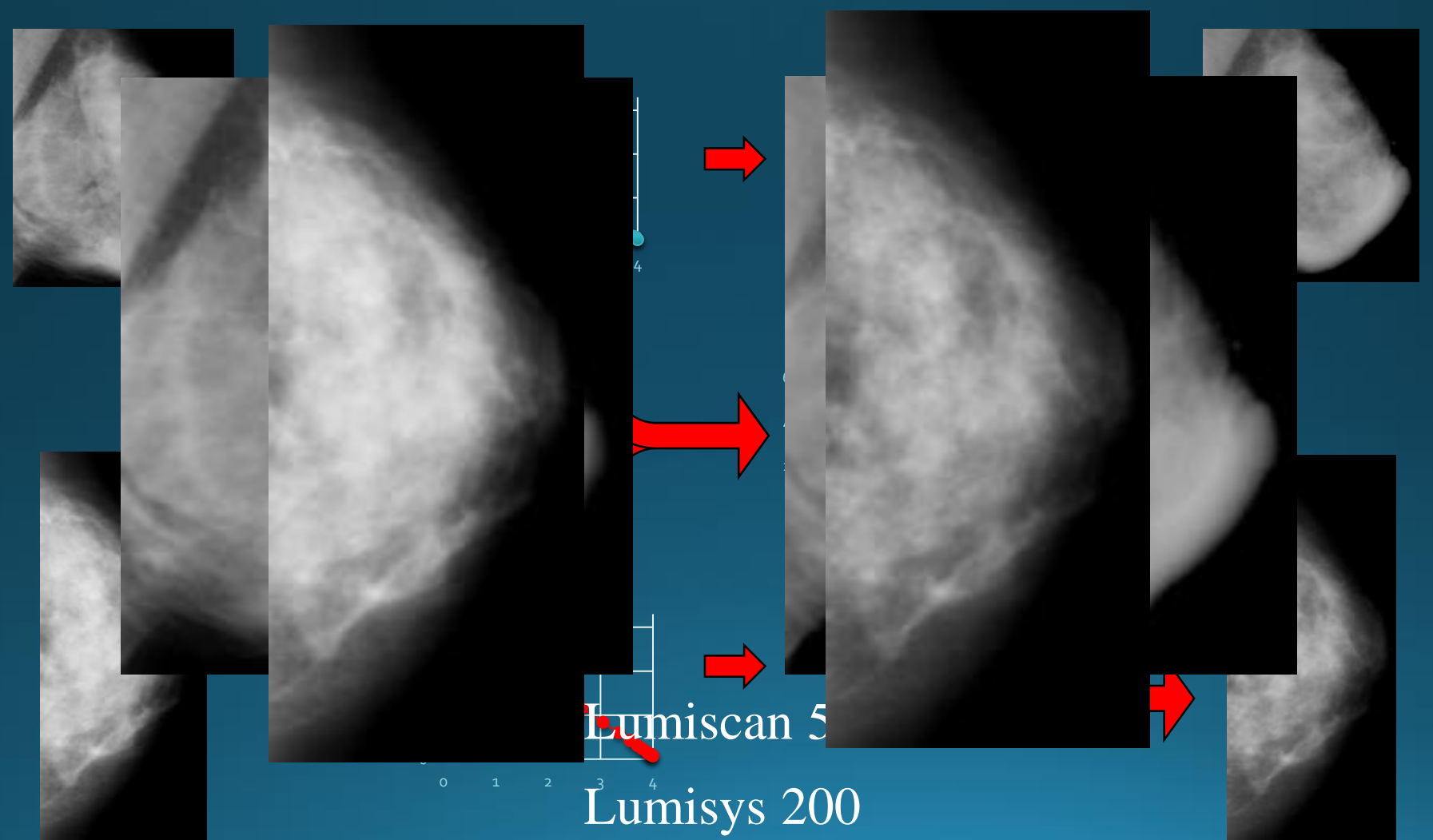
Correção baseada na curva característica do digitalizador (Goes, 2010)



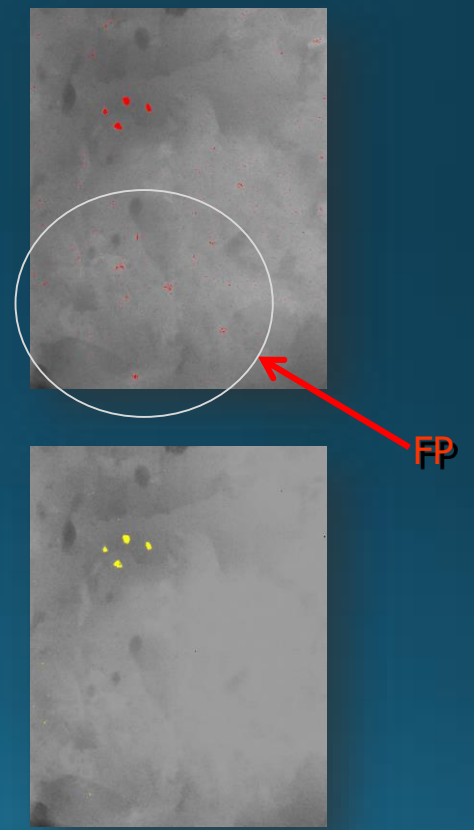
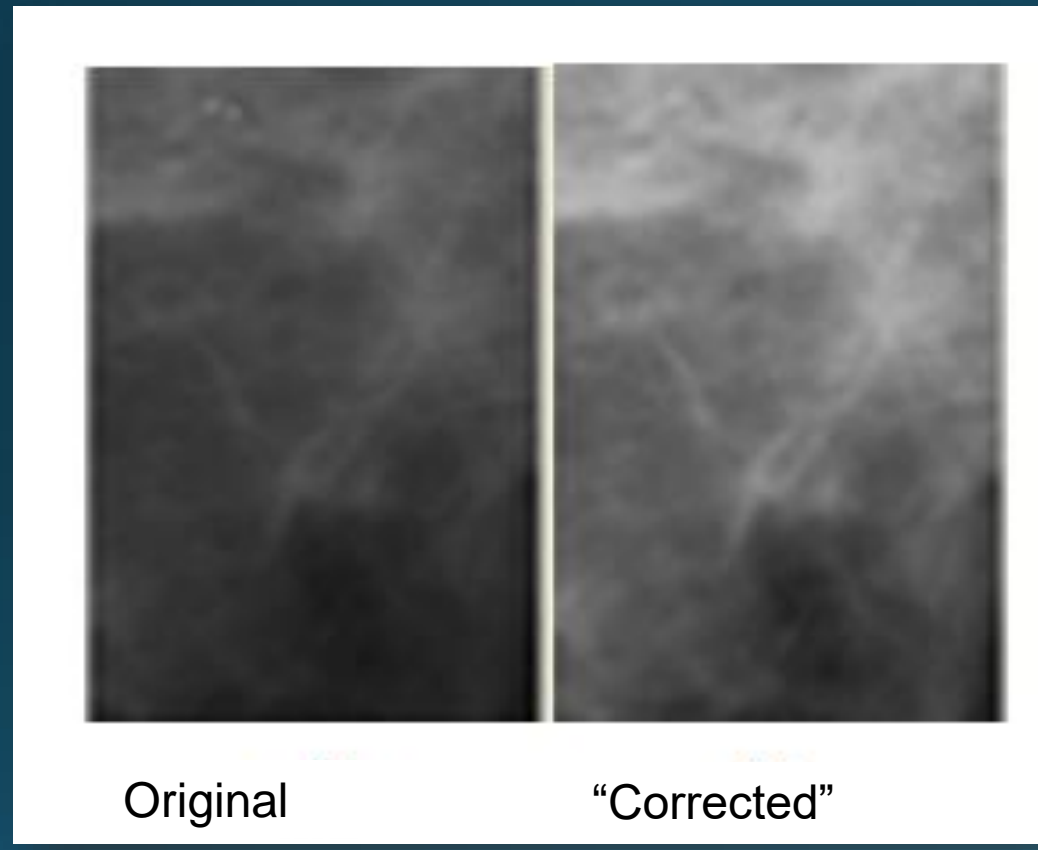
Correção Baseada na Curva Característica da digitalização



Correção Baseada na Curva Característica da digitalização



Correção Baseada na Curva Característica da digitalização



Exemplos ilustrativos – Pré-processamento

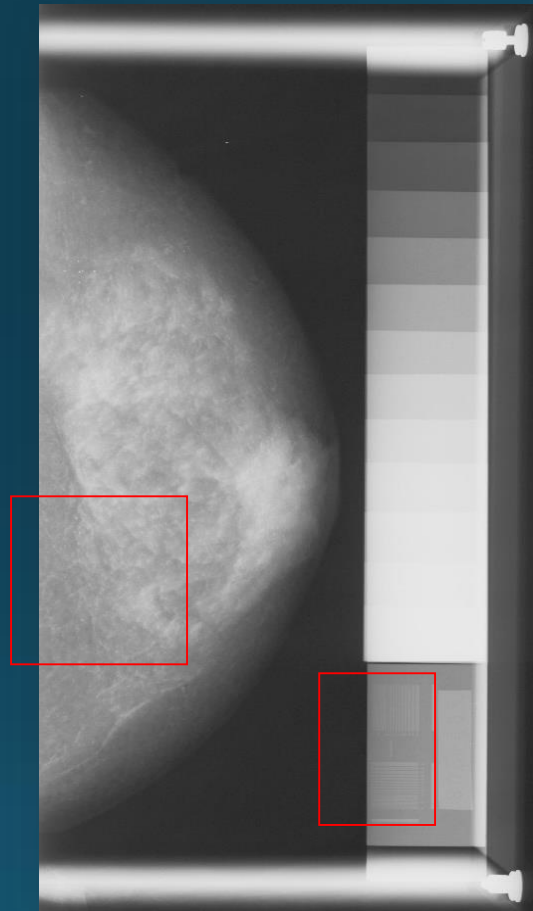


Imagem original

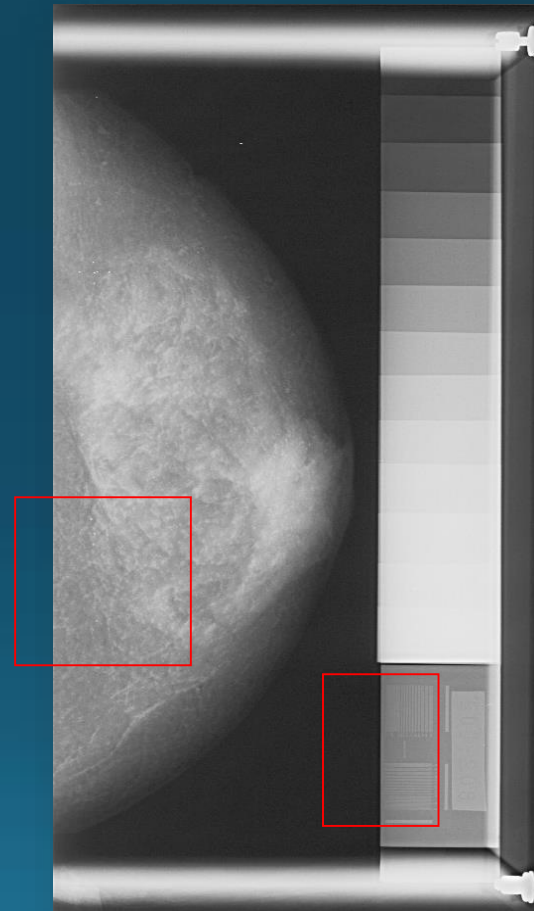

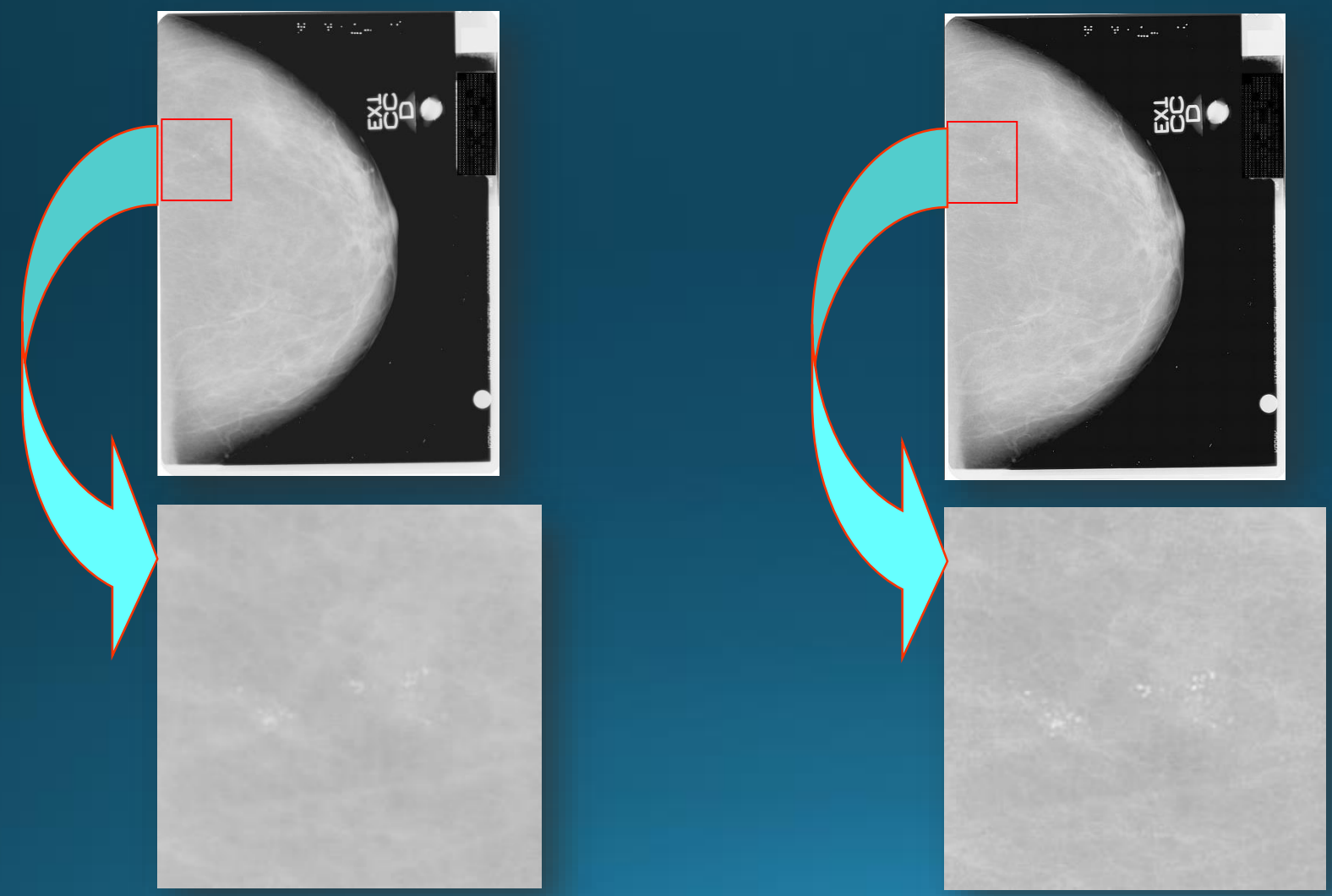
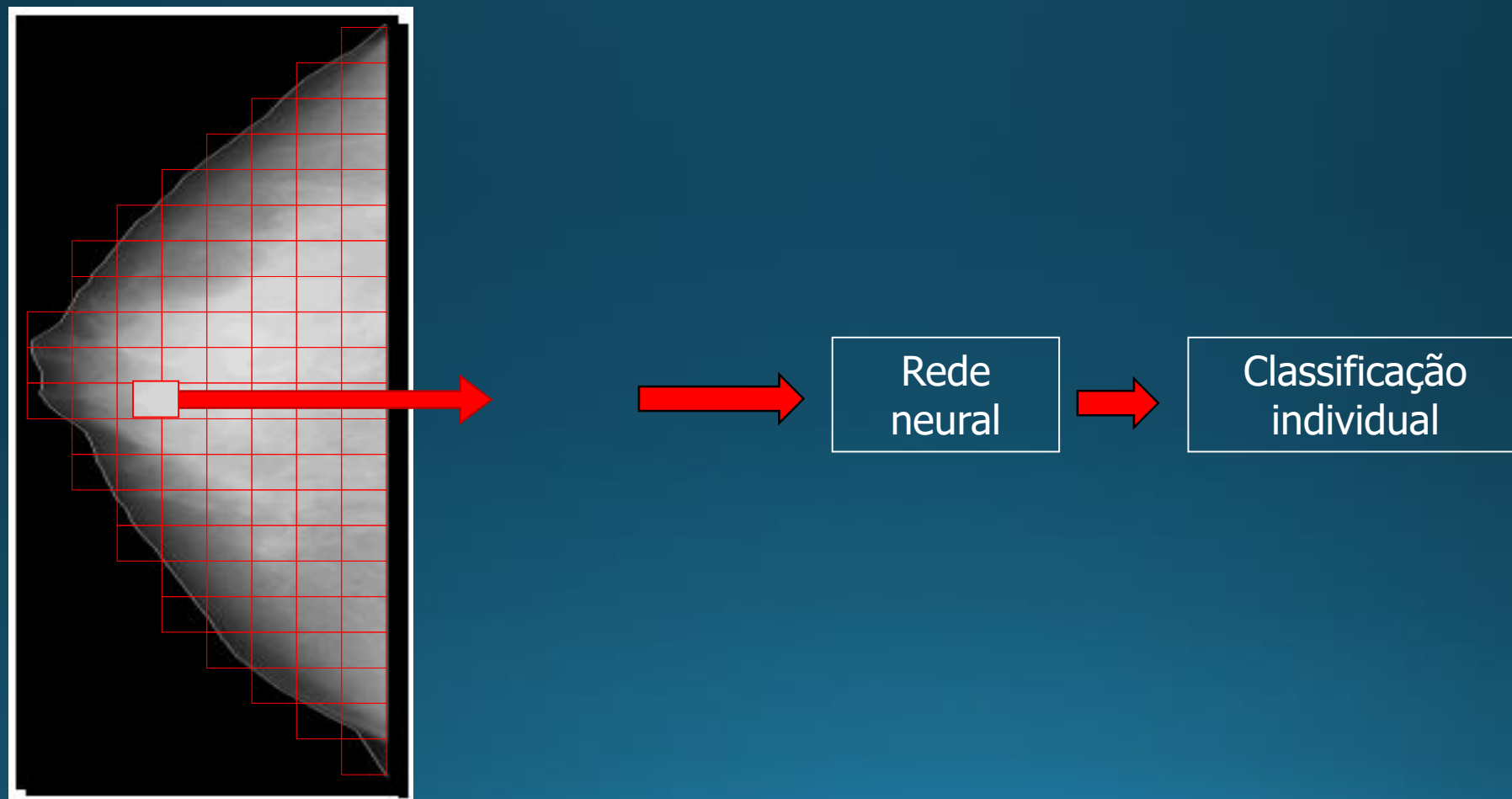


Imagem pós-realce

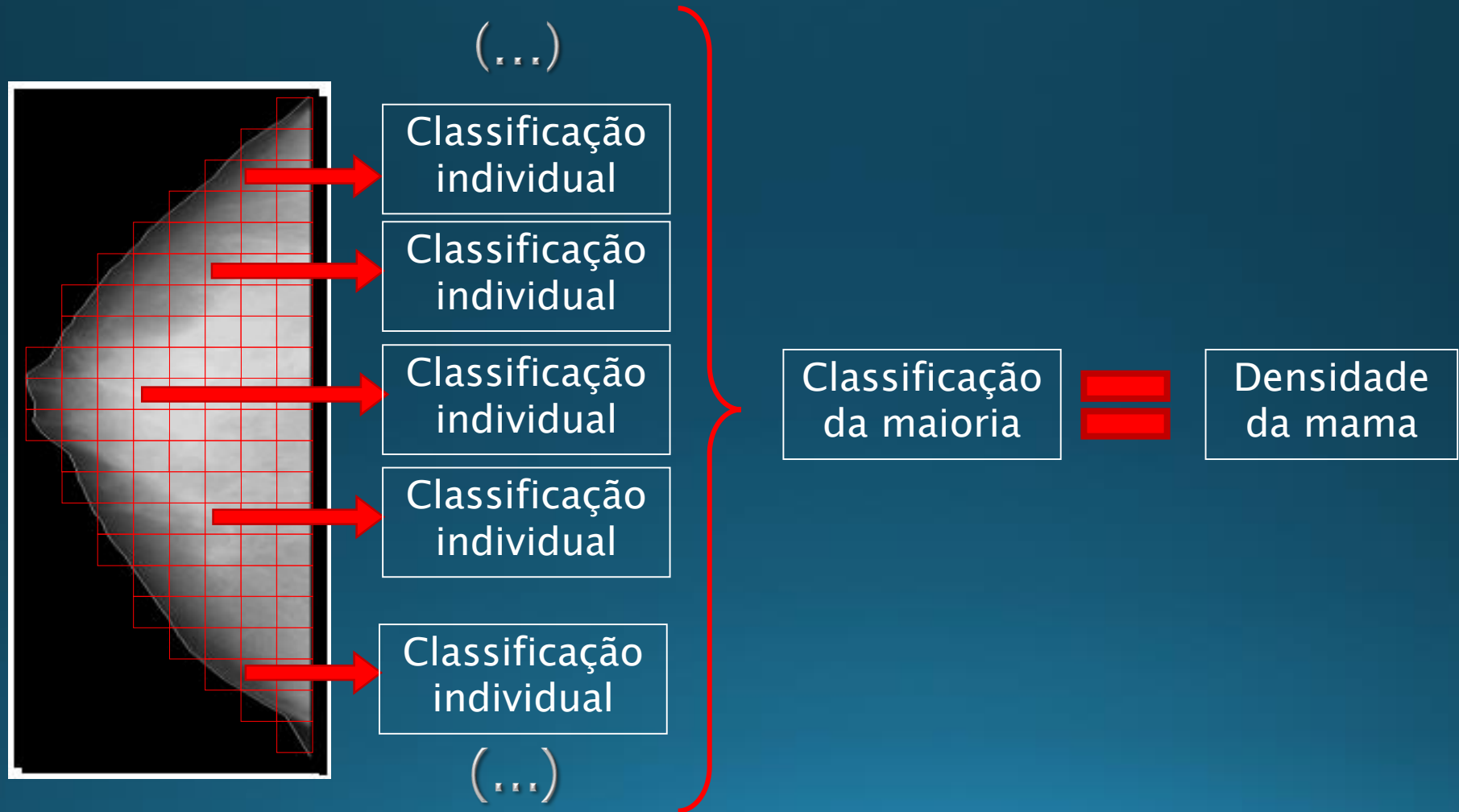
Exemplos ilustrativos – Pré-processamento



Análise de densidade radiográfica



Análise de densidade radiográfica



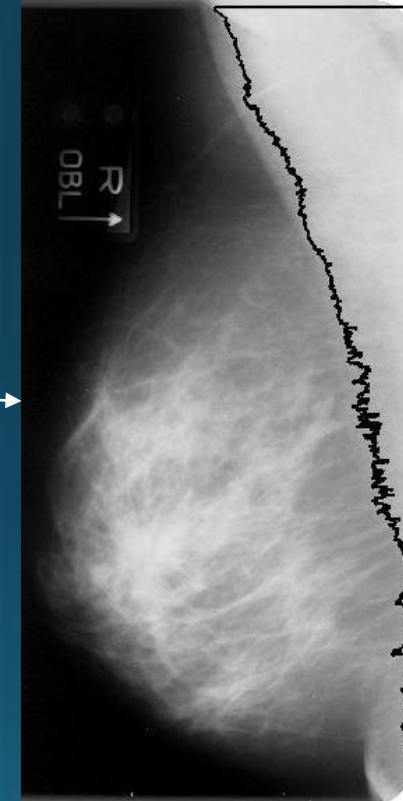
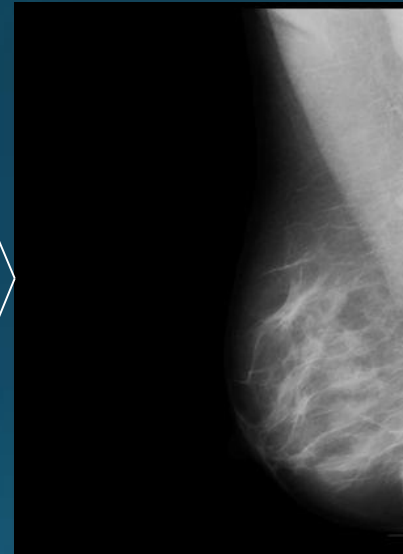
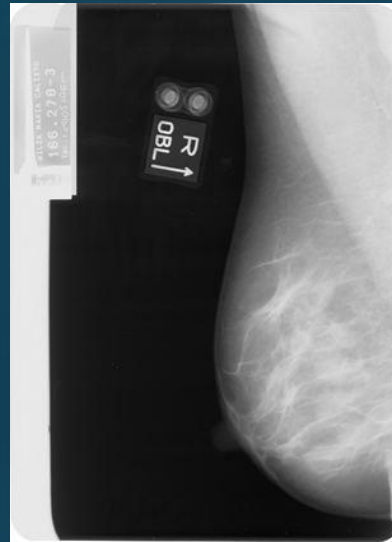
Módulo PEITORAL

Imagem
Mamográfica

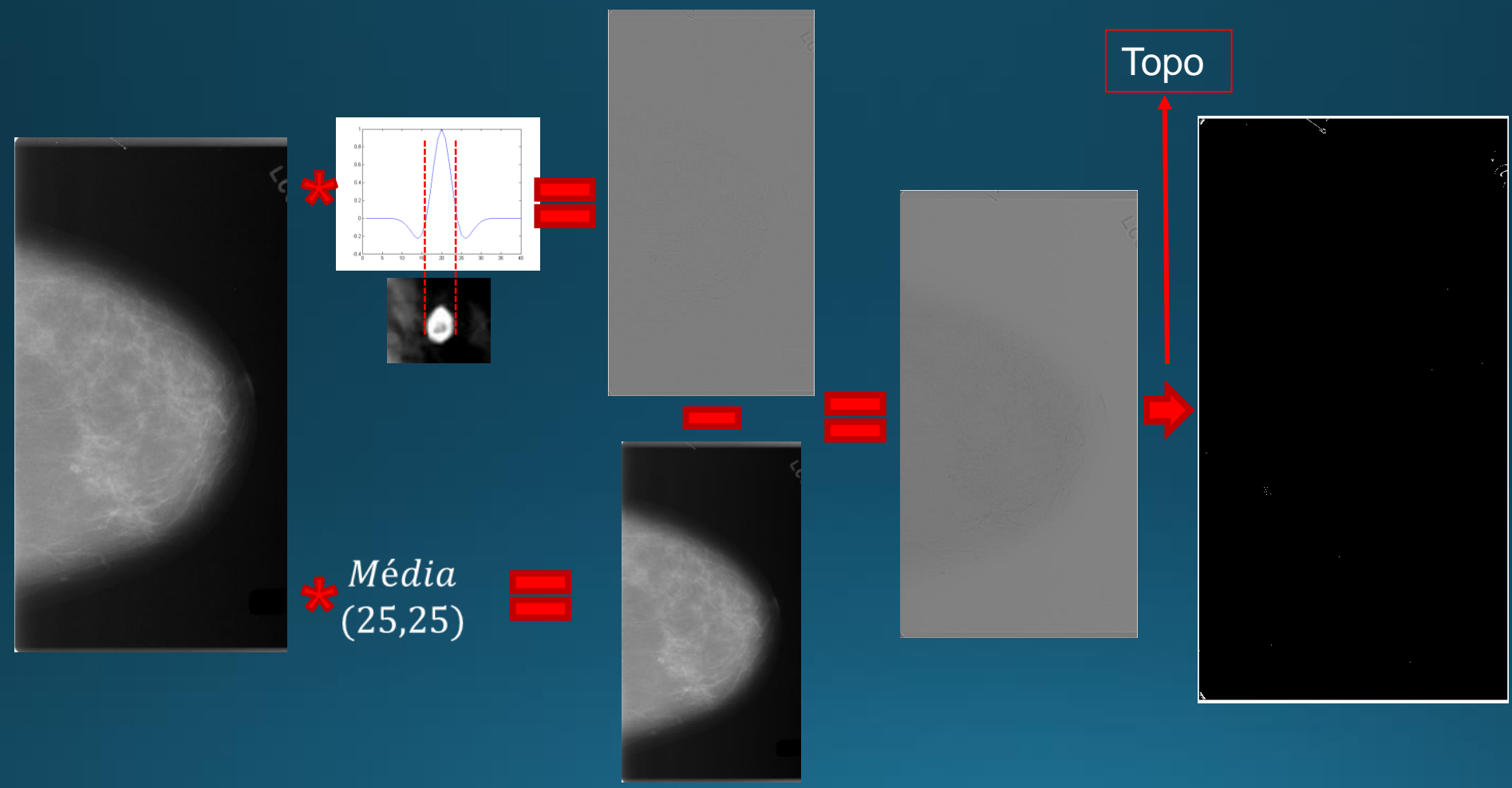
Mudança de
contraste

Segmentação

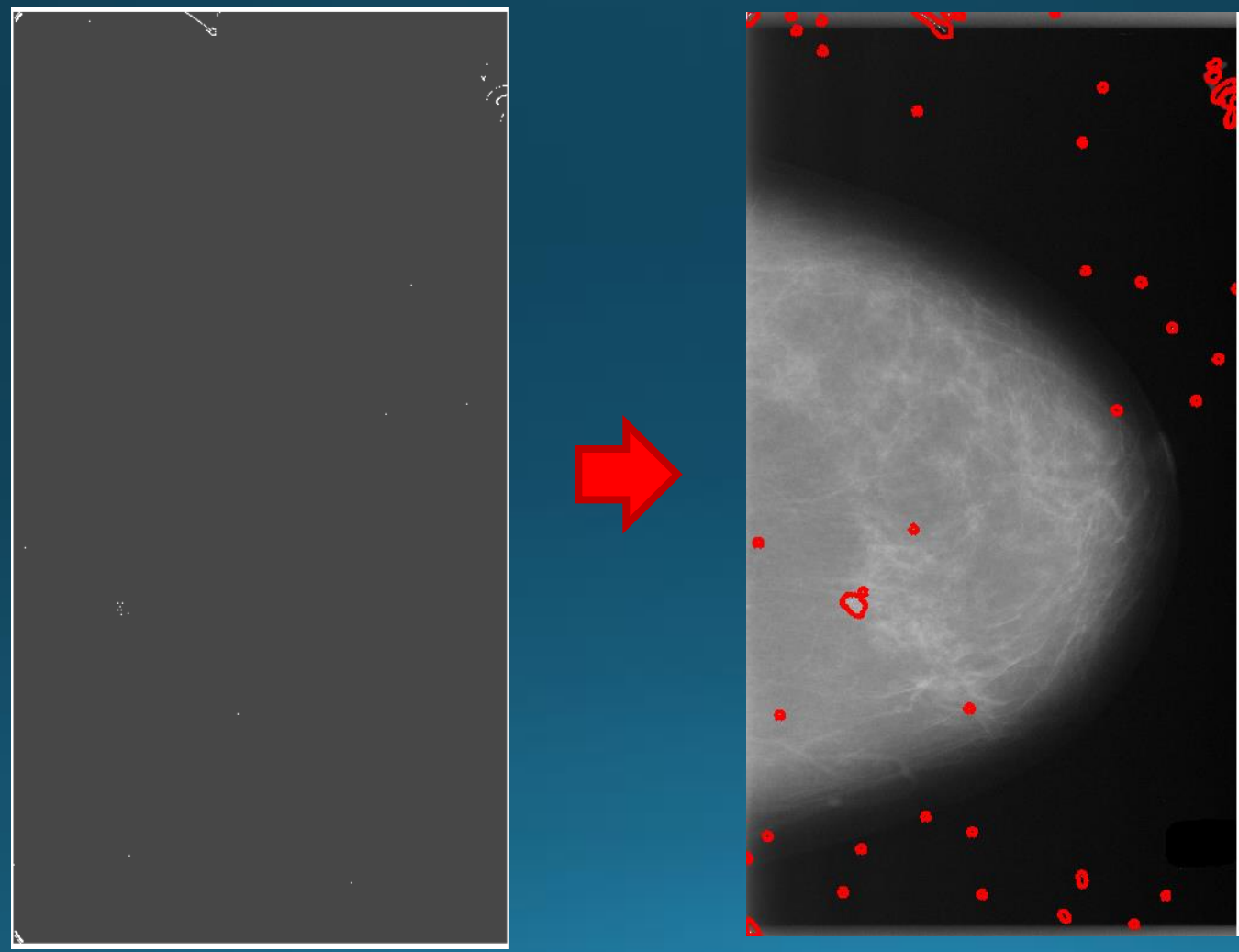
Seleção da
região da mama




Detecção de microcalcificações agrupadas



Detecção de microcalcificações agrupadas



Detecção de microcalcificações agrupadas



Módulo NÓDULOS

Sistema de Automática de Análise Mamográfica

Processar | Negativo CC Left

Crânio-Caudal Esquerdo | Crânio-Caudal Direito

Médio-Lateral Esquerdo | Médio-Lateral Direito

Regiões de Interesse

Relatório

Simetria:
Assimetria.....: **X%**
Assimetria Global.....: **X%**
Assimetria Focal.....: **X%**

MLD



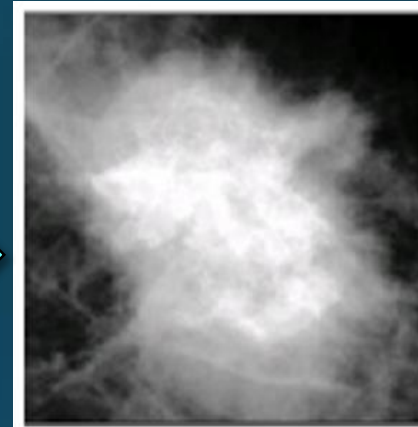
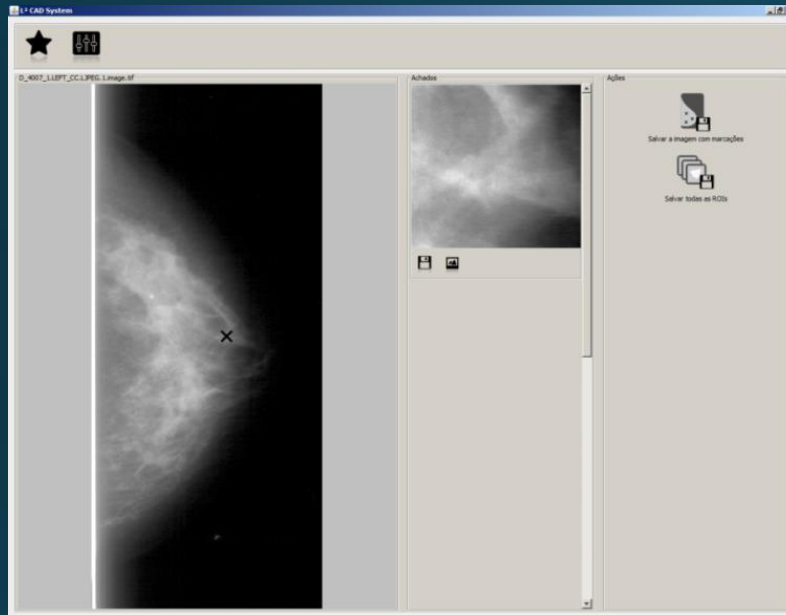
Tipo de tecido:
Sem Nódulo..: **X%**
Com nódulo...: **X%**
Densidade.....: **X%**
Microcalc.ção.....: **X%**

MLE

Tipo de tecido:
Sem Nódulo....: **X%**
Com nódulo....: **X%**
Densidade: **X%**
Microcalc.ção.....: **X%**
Forma
Redondo.....: **X%**
Oval.....: **X%**
Lobulado.....: **X%**
Irregular.....: **X%**
Dist.Arq.....: **X%**

Tipo de tecido:
Sem Nódulo....: **X%**
Com nódulo....: **X%**
...

Módulo NÓDULOS



| Contorno | | | | |
|--------------|-------------|---------------|--------------|------------|
| | | | | |
| Circunscrito | Obscurecida | Microlobulada | Mal Definida | Espiculada |
| 0% | 1,72% | 14,47% | 99,03% | 0,1% |

Classificação de NÓDULOS

Atributos atuais:

- Entropia da diferença
- Variância
- Compacidade
- Densidade relativa



Densidade do nódulo /
Densidade do fundo

Textura
Contorno
Densidade

Interfaces de Saída - Classificação

CADx - Nódulo

Imagem Carregada

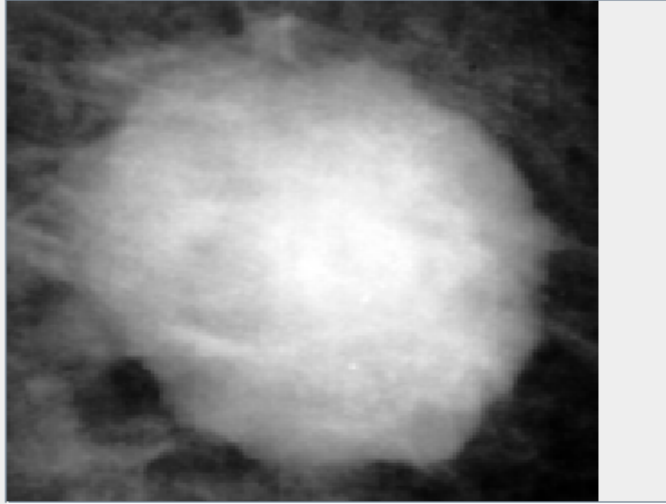

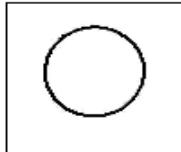



Imagem Processada




Resultados

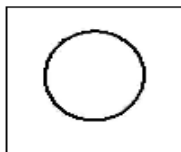
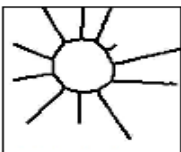
Classificação segundo a FORMA

| | |
|---|---|
|  |  |
| Redondo 86 % | Distorção de Arquitetura 14 % |


Densidade do Nódulo

| |
|---|
|  |
| 33 % |

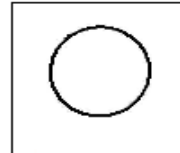

Classificação segundo o CONTORNO



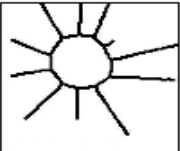
| | |
|---|---|
|  |  |
| Circunscrita 73 % | Espiculada 27 % |

Densidade do Fundo

| |
|---|
|  |
| 11 % |

Detalhamento do CONTORNO

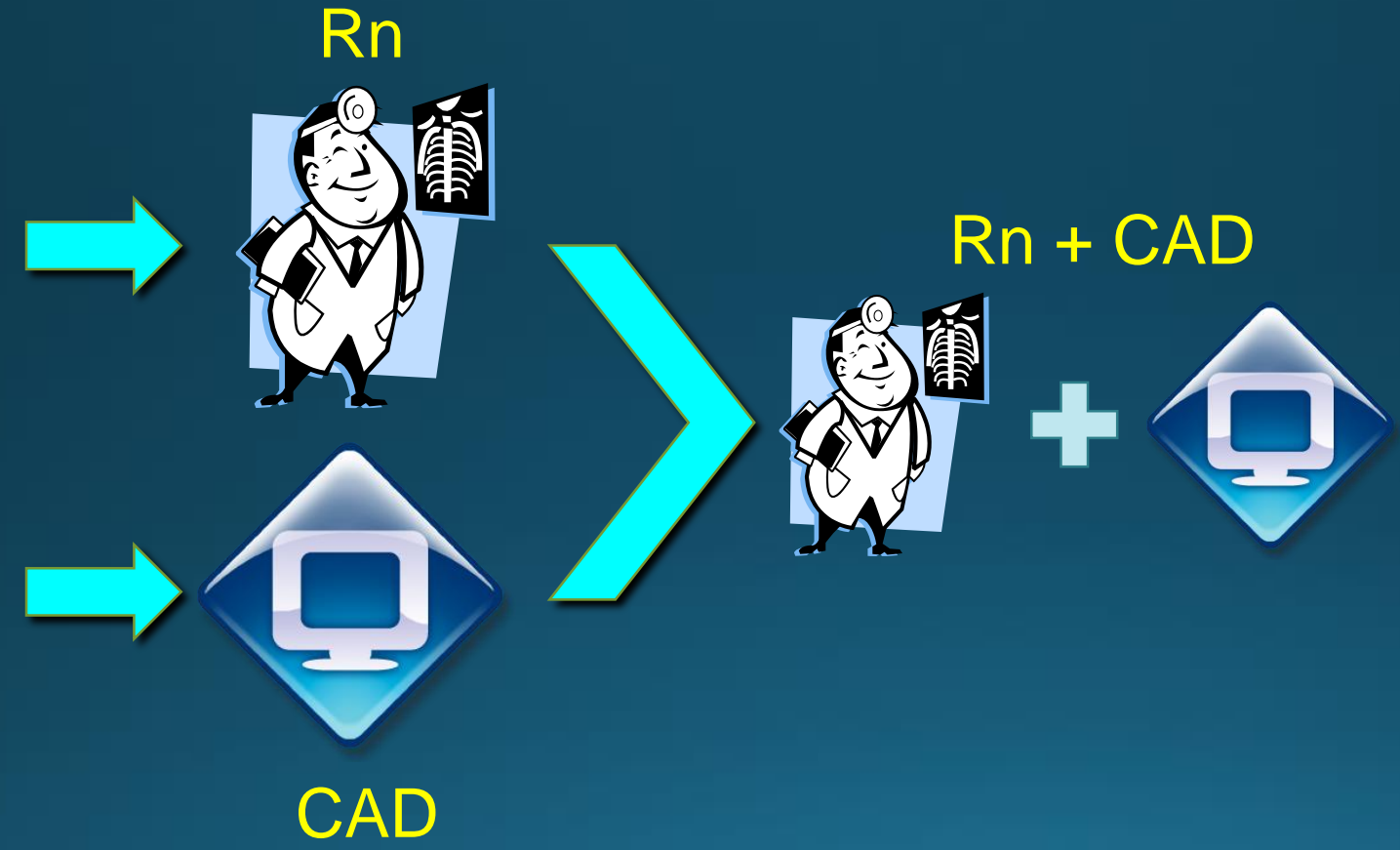
| | |
|---|---|
|  |  |
| Circunscrito 62 % | Obscurecido 1 % |

| | | |
|---|---|---|
|  |  |  |
| Microlobulado 0 % | Mal Definido 0 % | Espiculado 37 % |

Tende a benignidade

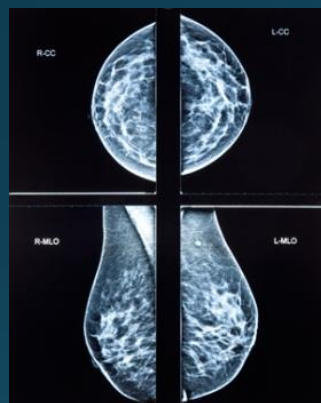
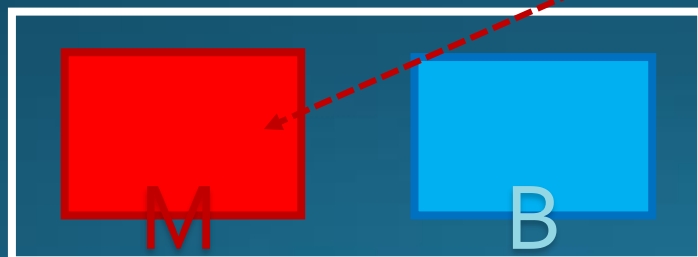
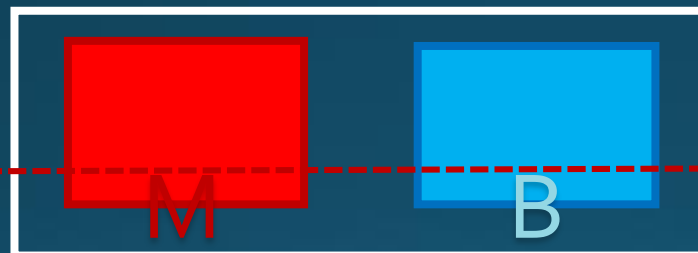

Imprimir Histograma Analisar

AVALIAÇÃO




AVALIAÇÃO

Base de dados

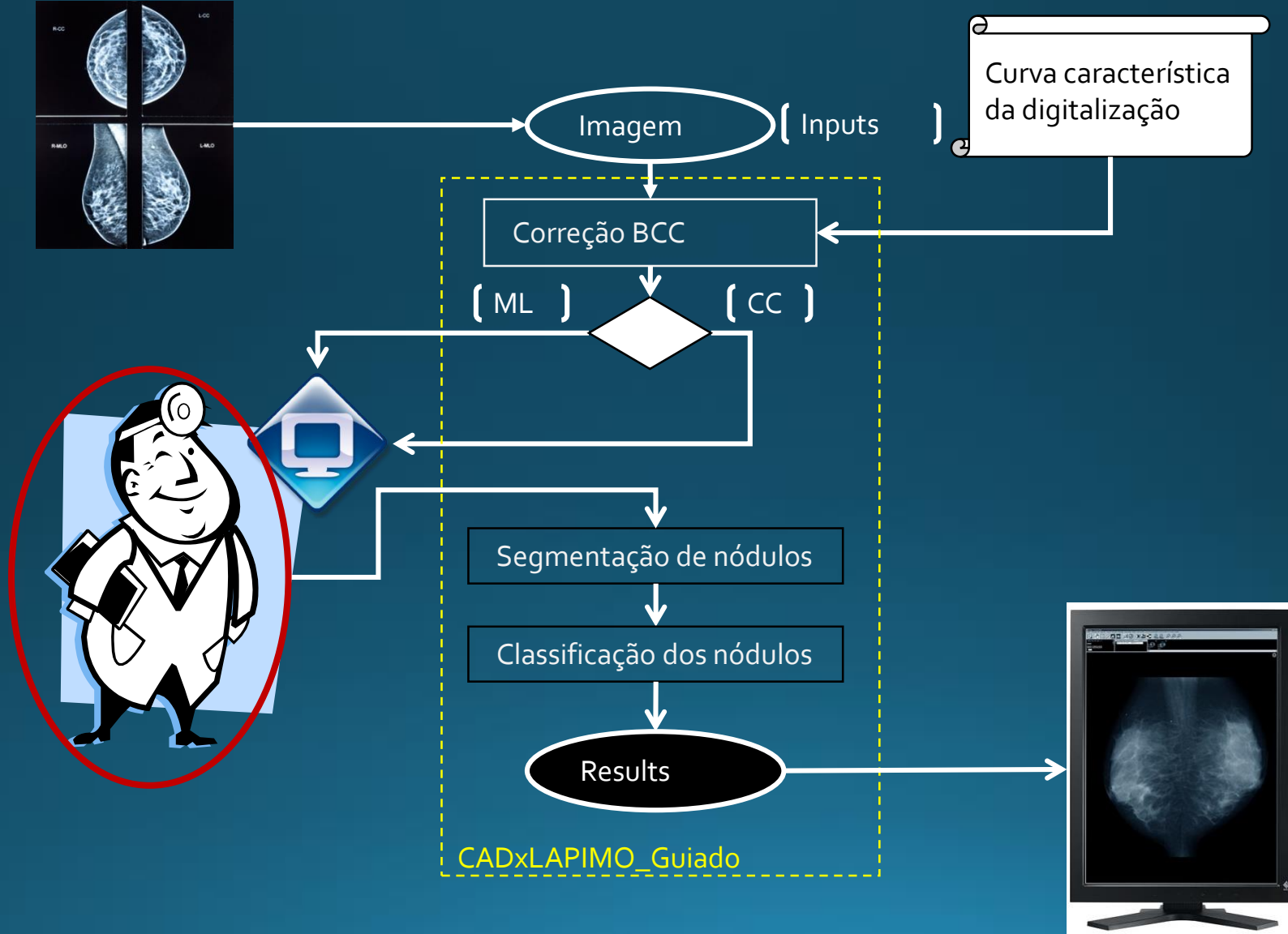


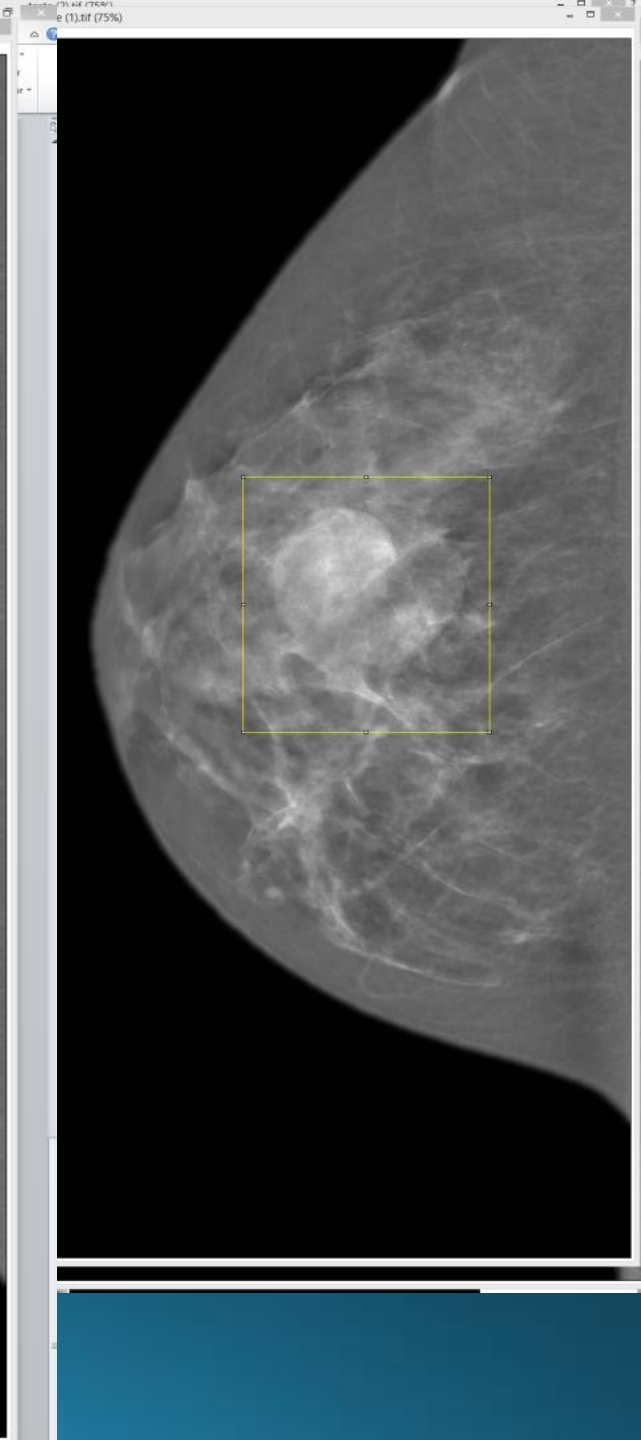
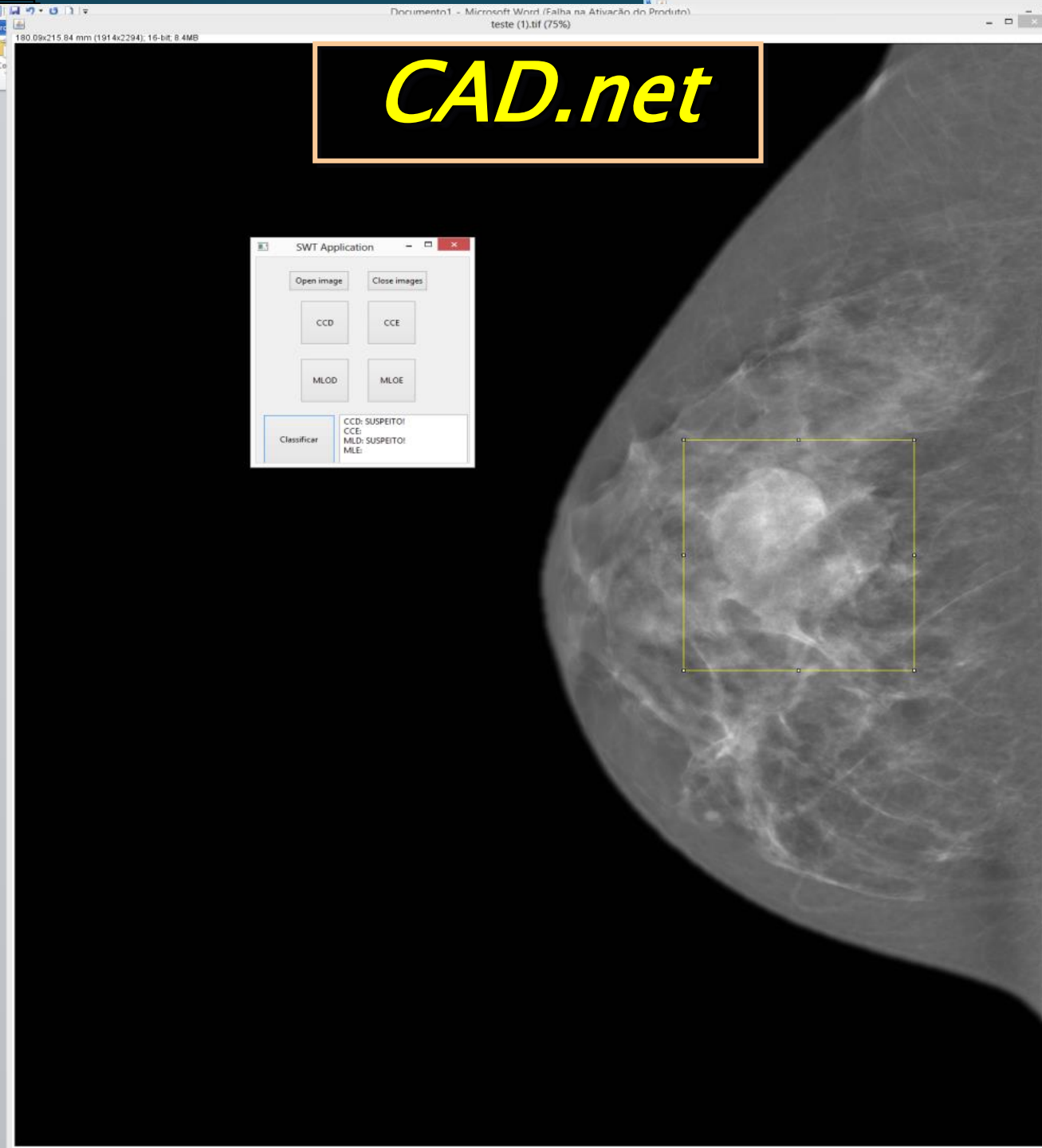
Base

CADx + Radiologist



CADx “Guiado” (LAPIMO)





OTIMIZAÇÃO PARA ESQUEMA CAD

1. Como apresentar os resultados
2. Influência do Falso Positivo → reduz a precisão diagnóstica
3. Classificação de achados → BI-RADS®
4. Se o CAD concorda com a impressão inicial ou induziu a uma mudança de opinião → confiança aumenta; porém, se falha em confirmar impressão inicial → pode reduzir a confiança

Radiografia digital odontológica: aplicação de CADx

MOTIVAÇÃO

Discriminar calcificações em imagens de cabeça/pescoço a partir de exames de CBCT (*Cone-beam Computed Tomography*)

Radiografia digital odontológica: aplicação de CADx

OBJETIVO

Detectar ateromas em artéria carótida (identificando calcificações em análise de exames 3D)

Radiografia digital odontológica: aplicação de CADx

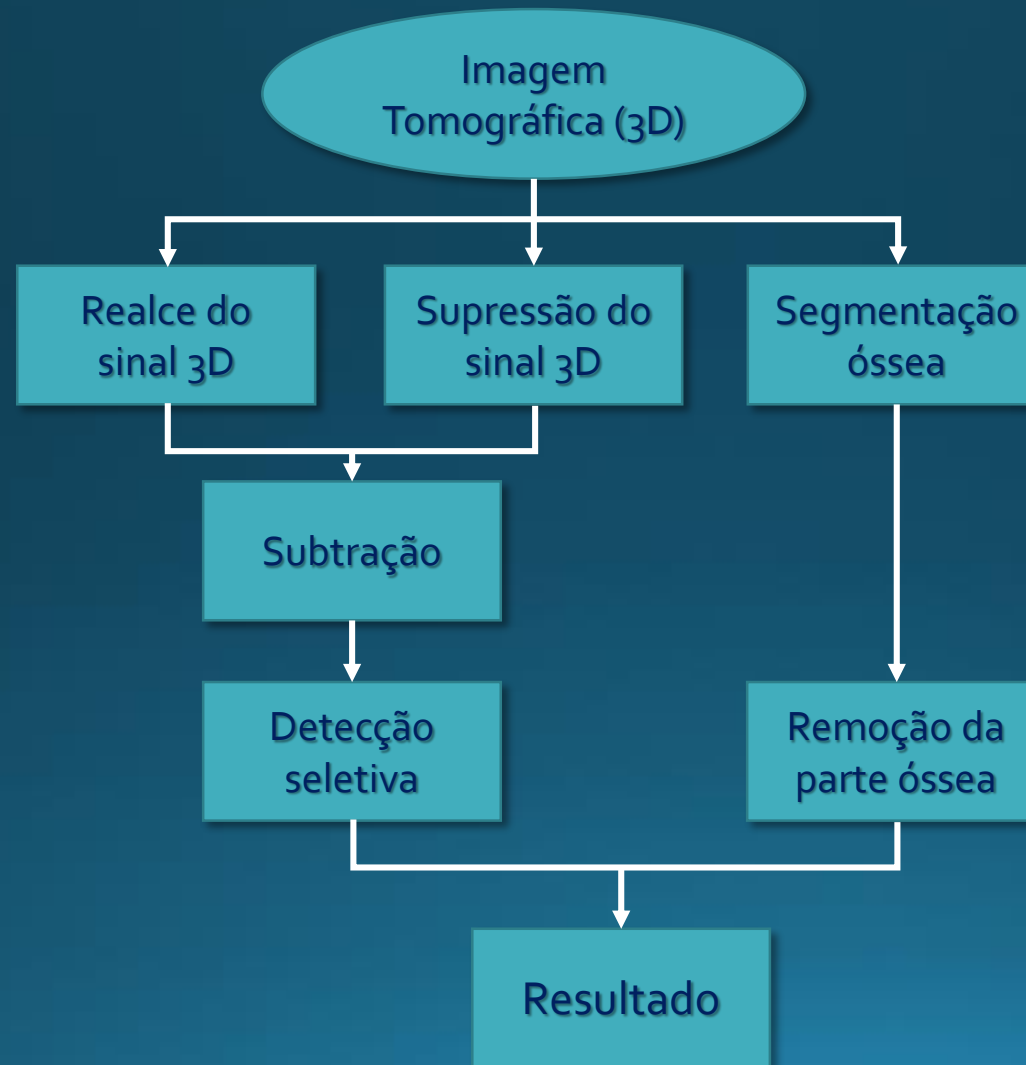
OBJETIVO

Detectar ateromas em artéria carótida (identificando calcificações em análise de exames 3D)



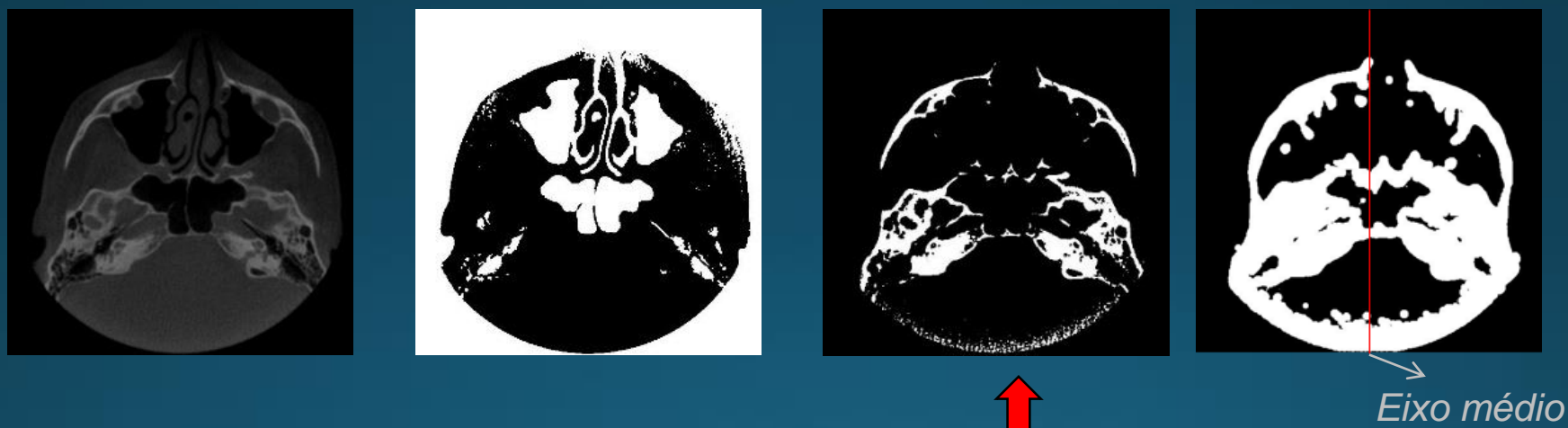
Uso de ferramentas CADx para auxiliar interpretação incidental de calcificações

Detecção de ateromas



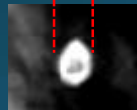
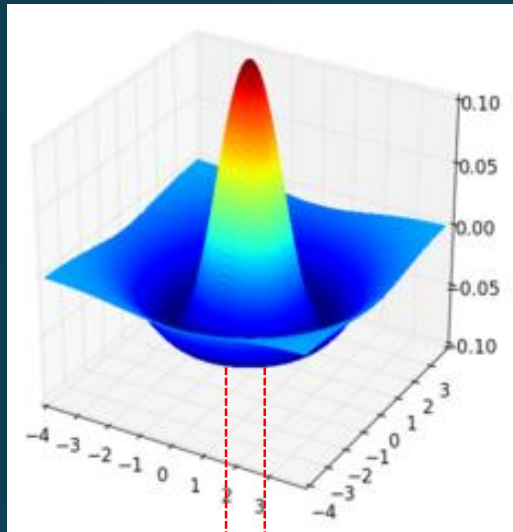
Detecção de ateromas

Todas as fatias horizontais da imagem tomográfica (~ 430) são juntadas, formando uma imagem 3D



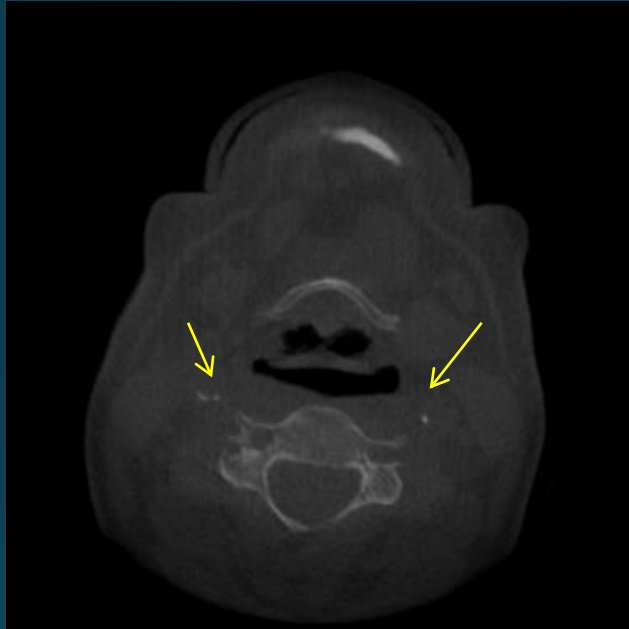Segmentação Otsu multinível → realce da estrutura óssea (calcificada)

Detecção de ateromas




Determinação das calcificações:
similar ao procedimento utilizado
no MÓDULO CALCIFICAÇÕES do
esquema CADx do LAPIMO (uso
do filtro Laplaciano da Gaussiana
– adaptado a 3D)

Detecção de ateromas



Fatia original



Calcificações ateromatosas detectadas

Resultados preliminares

Sensibilidade – 89%
Especificidade – 75%
Precisão – 78%