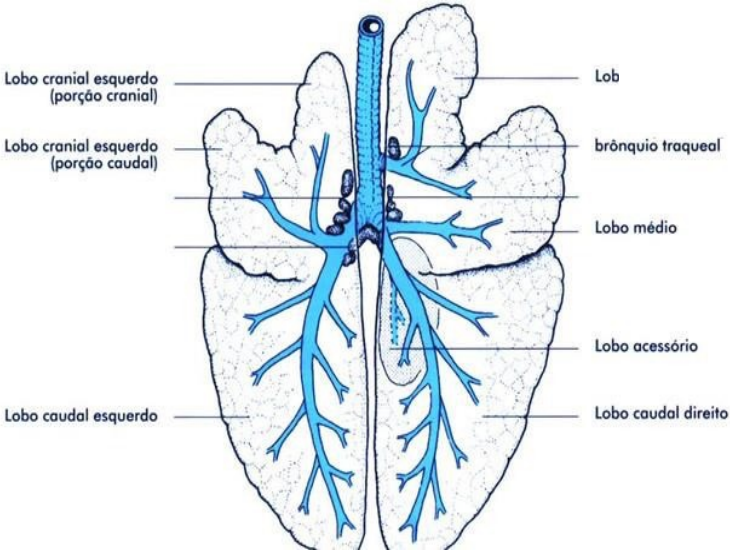
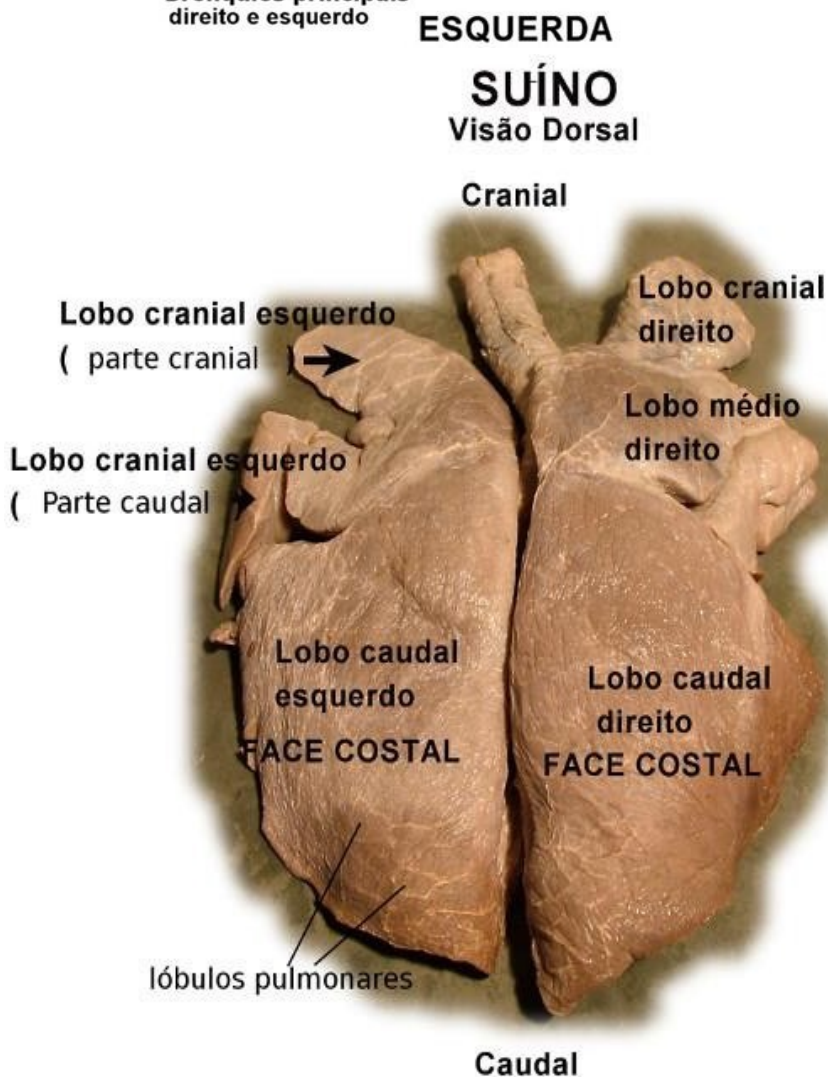
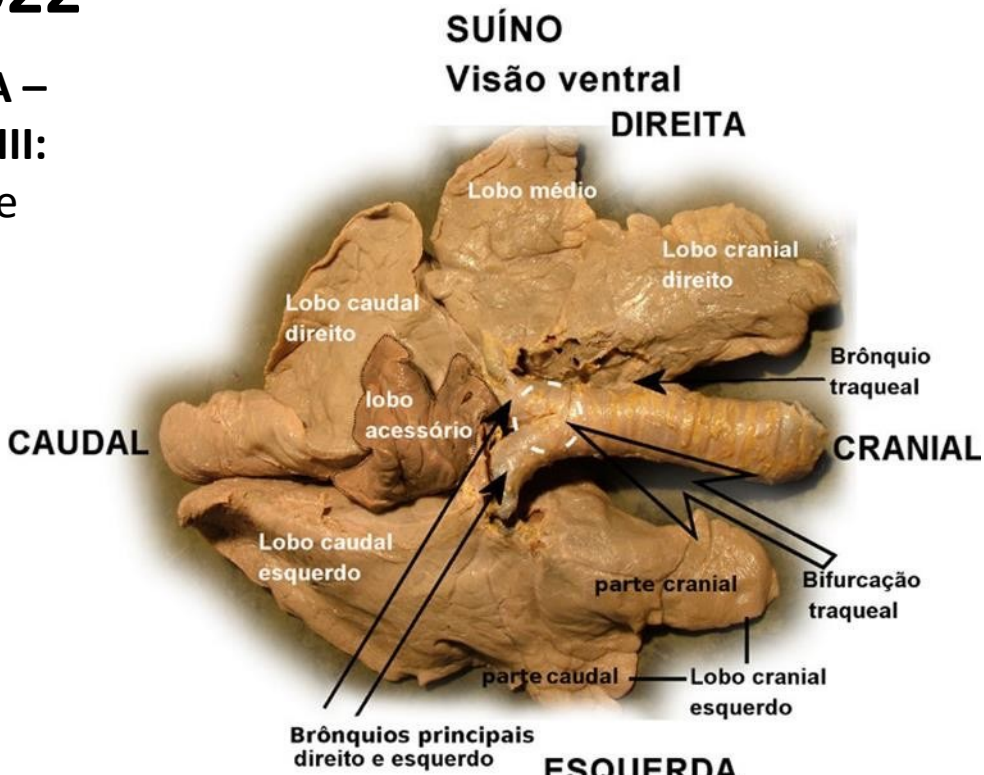


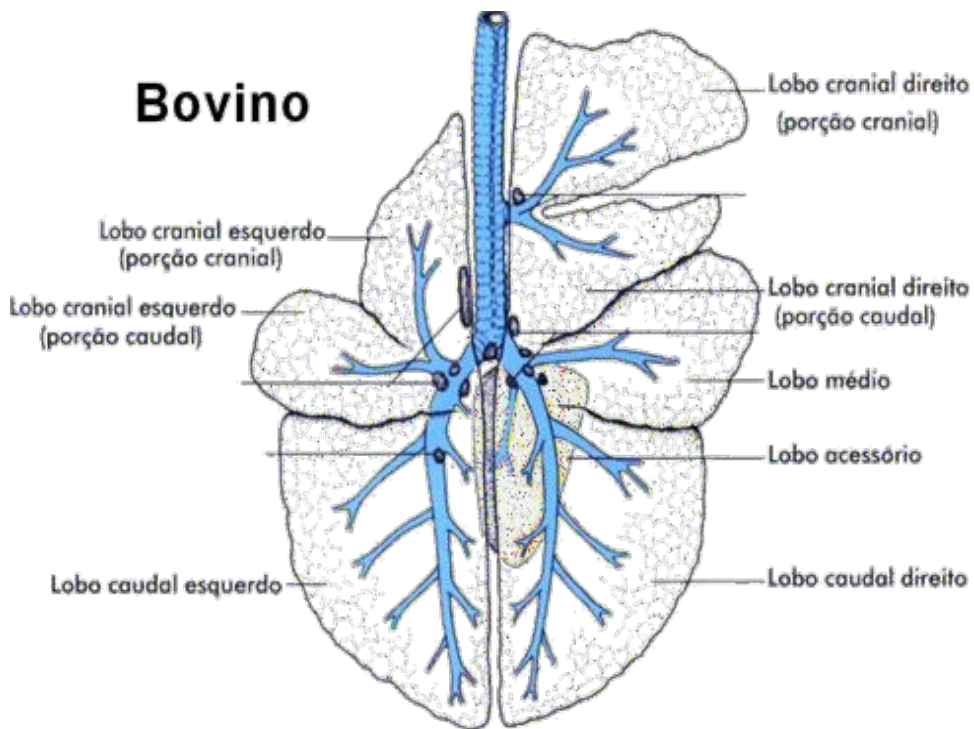
UNIVERSIDADE DE SÃO PAULO
FACULDADE DE MEDICINA VETERINARIA E ZOOTECNIA
DISCIPLINA DE ANATOMIA DESCRITIVA II

2022

ROTEIRO DE AULA PRÁTICA –
APARELHO RESPIRATÓRIO III:
 Pleura, Pulmão, Traquéia e
 brônquio.

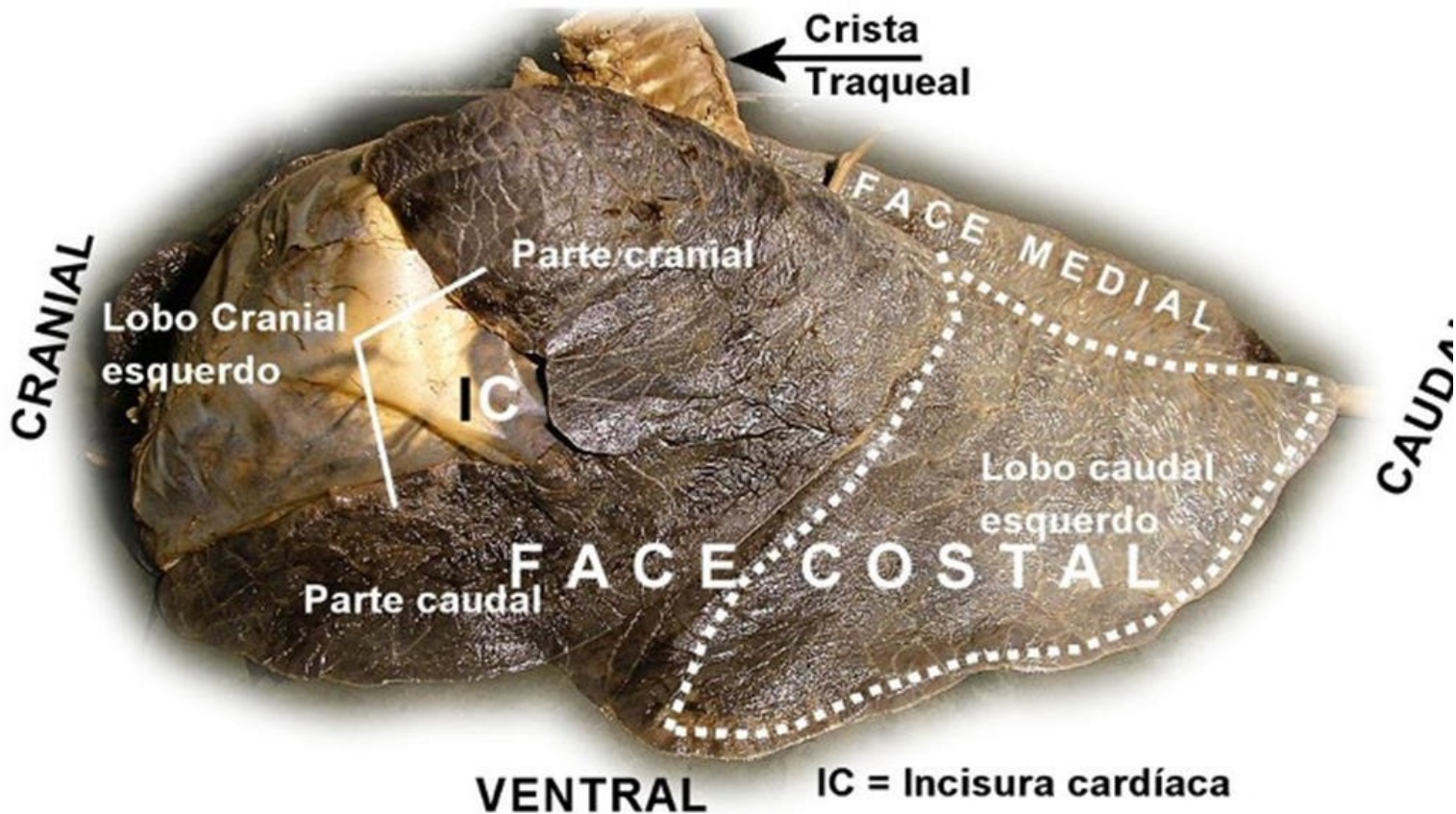


Os suínos e os ruminantes, e apenas eles, têm o lobo traqueal direito

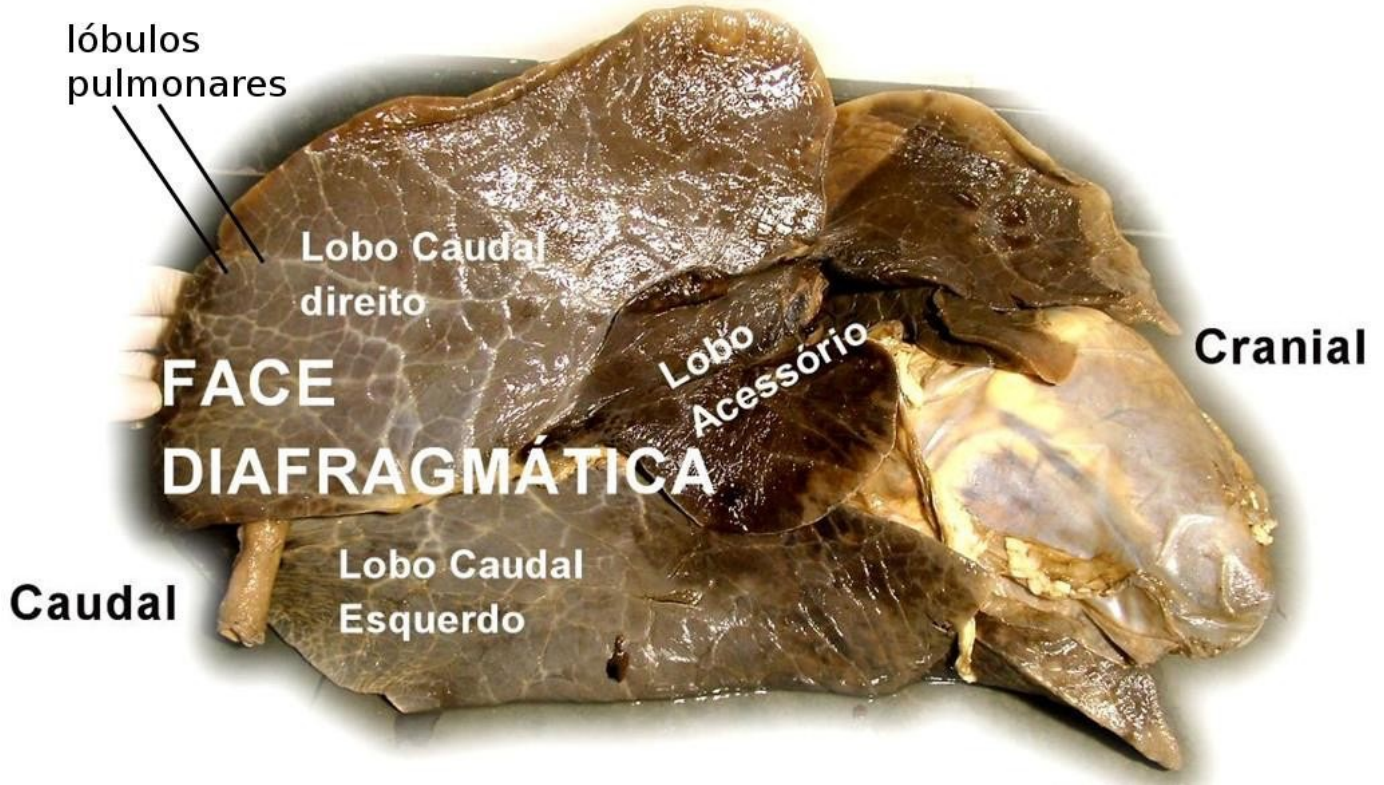

RUMINANTES (BOVINOS)

Visão lateral esquerda
DORSAL



Pulmão Bovino Visão ventral



TRAQUÉIA

- Cartilagens da traquéia
- Músculo Traqueal
- Túnica Mucosa (reveste internamente a traquéia)

Crista traqueal

