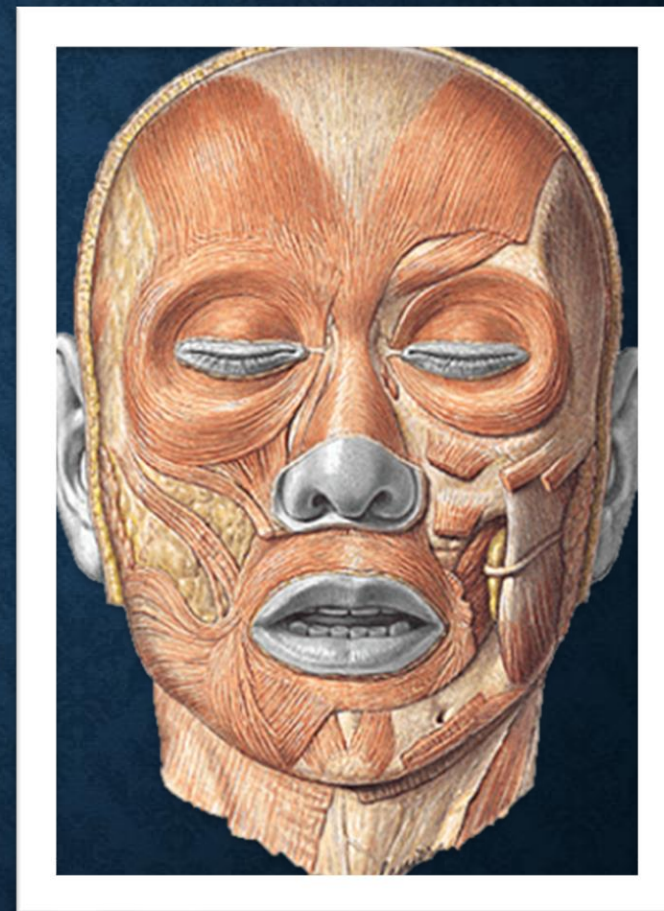


AULA 6: MÚSCULO DA EXPRESSÃO FACIAL

Prof. Dr. Cesar Alexandre Fabrega
Carvalho

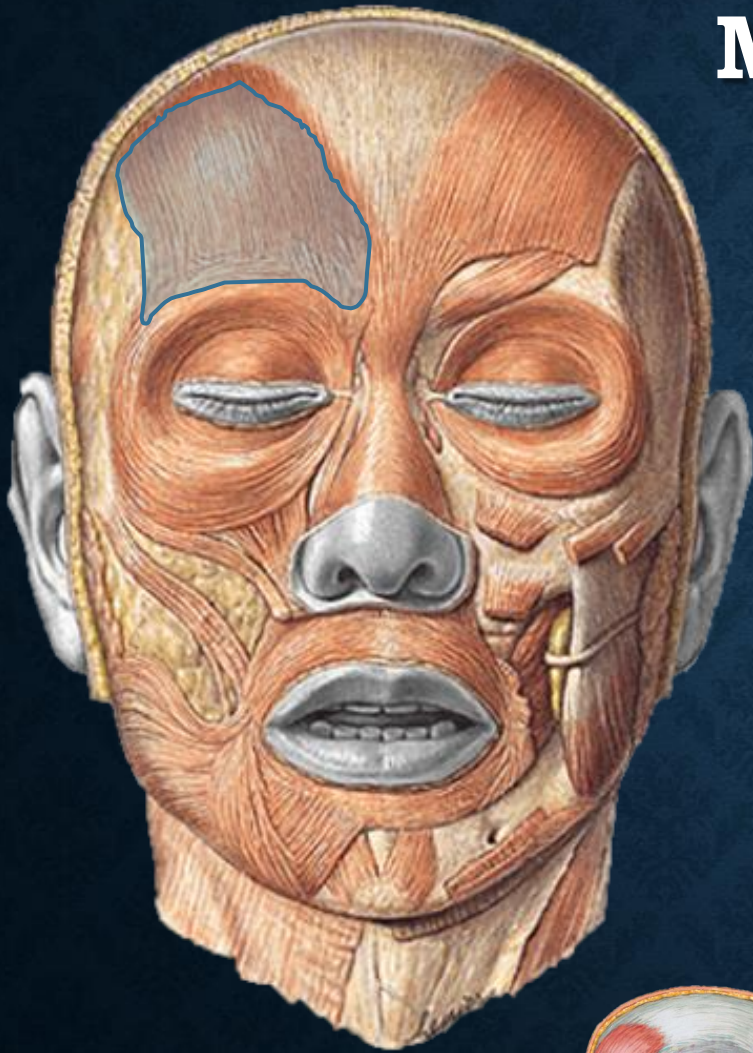


DEFINIÇÃO

- Músculos inseridos no plano profundo da pele da face, na qual atuam, ora em resposta reflexa de alguma emoção, ora durante a alimentação, mastigação, fonação e piscar dos olhos



M. OCCIPITOFRONTAL



❑ Origens:


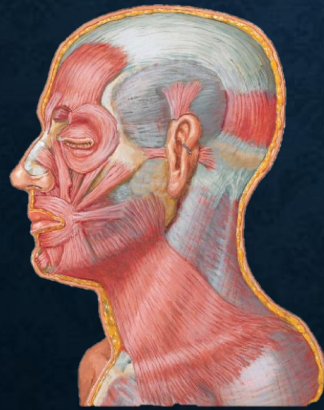
- ❑ aponeurose epicrânica
- ❑ Linha nugal superior

❑ Inserção:

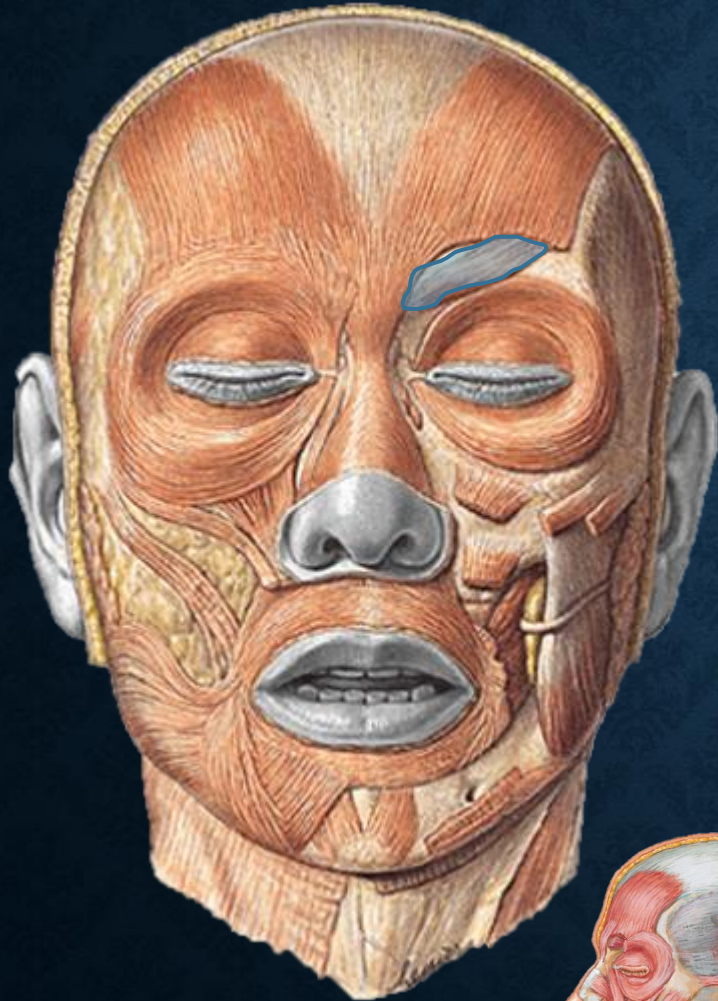
- ❑ Pele do subcutâneo dos supercílios e da fronte

❑ Ação:

- ❑ Eleva os supercílios e pele da fronte
- ❑ Protrai o couro cabeludo



M. CORRUGADOR DO SUPERCÍLIO



❑ Origens:


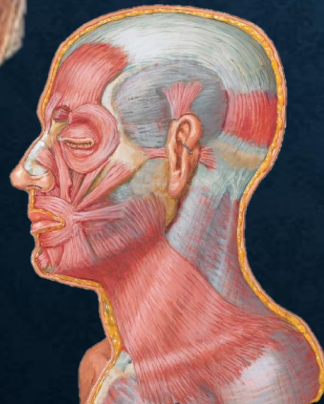
- ❑ Extremidade medial do arco superciliar

❑ Inserção:

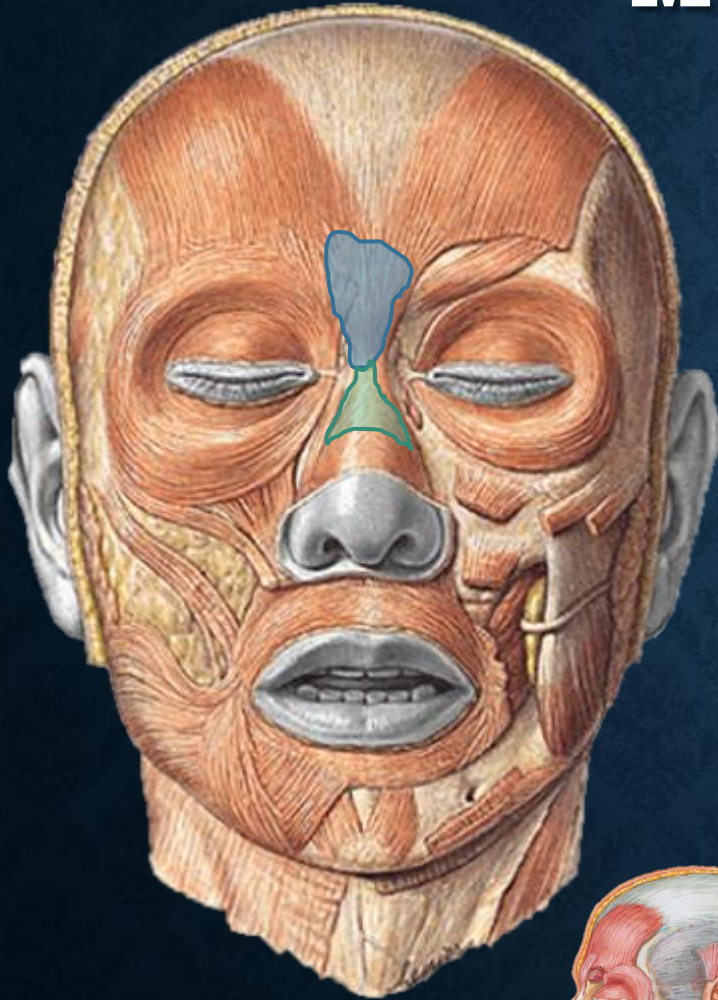
- ❑ Pele superior ao meio da margem supra-orbital
- ❑ Arco superciliar

❑ Ação:

- ❑ Dirige o supercílio medial e inferiormente criando rugas verticais acima do nariz



M. PRÓCERO + M. NASAL



□ Origens:

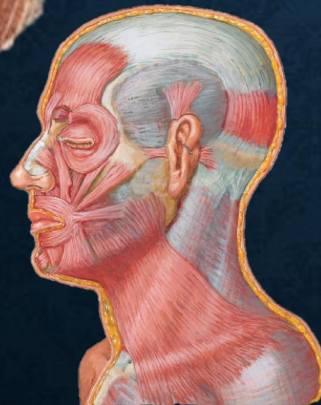
- Fáschia aponeurótica que cobre o osso nasal
- Cartilagem nasal lateral

□ Inserção:

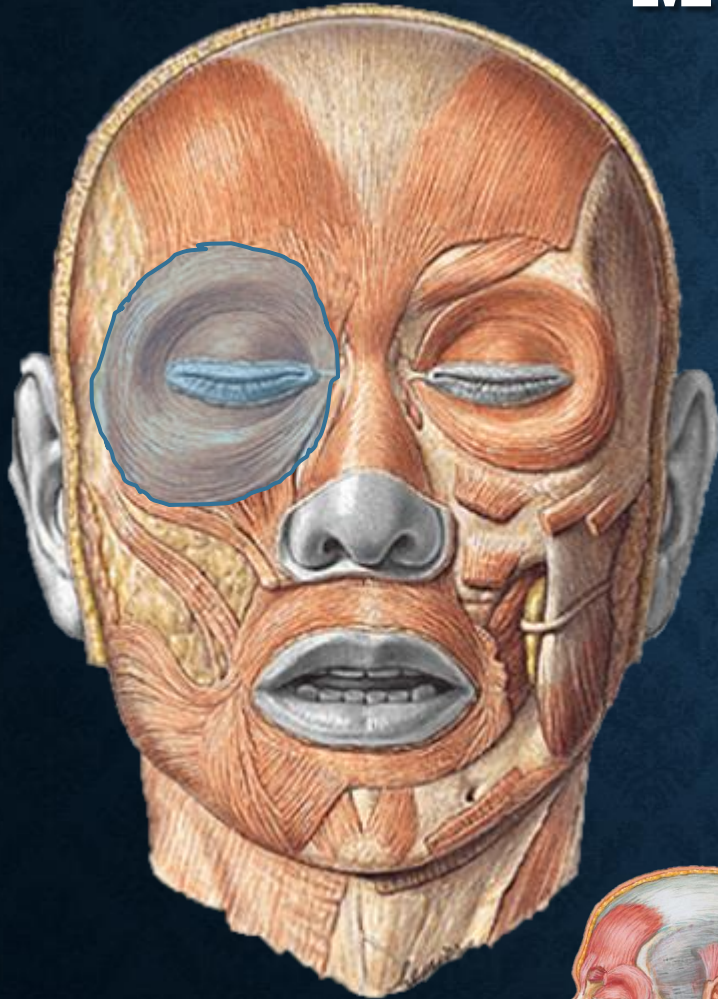
- Pele da fronte inferior entre os supercílios

□ Ação:

- Abaixa a extremidade medial do supercílio
- Enruga a pele sobre o dorso da nariz



M. ORBICULAR DO OLHO



❑ Origens:

❑ Margem orbital medial

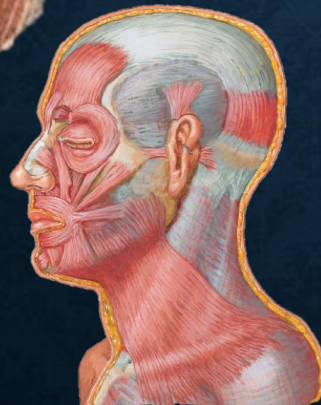
❑ Ligamento palpebral medial

❑ Inserção:

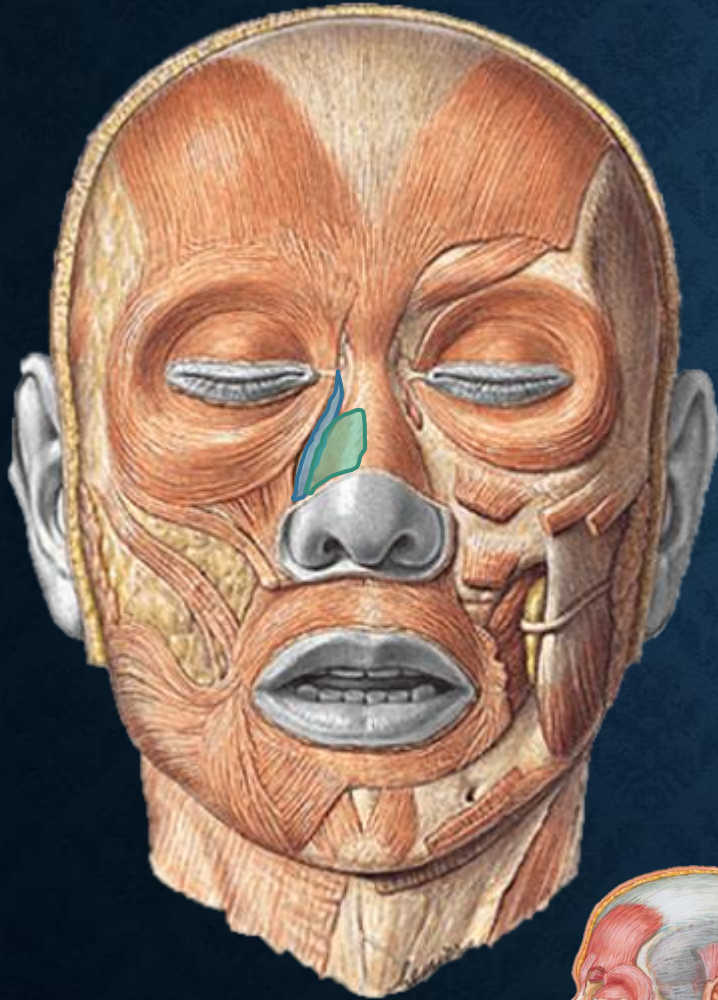
❑ Pele ao redor da margem da órbita

❑ Ação:

❑ Fecha as pálpebras



M. LEVANTADOR DO LÁBIO SUPERIOR E DA ASA DO NARIZ



❑ Origens:

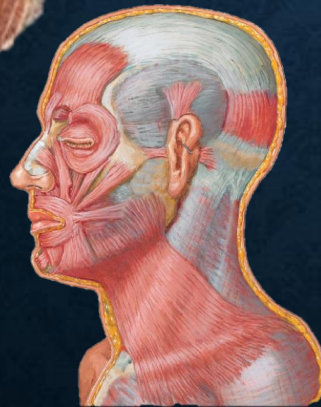
- ❑ Processo Frontal da Maxila

❑ Inserção:

- ❑ Cartilagem alar maior

❑ Ação:

- ❑ Alargamento das narinas



M. BUCINADOR

❑ Origens:


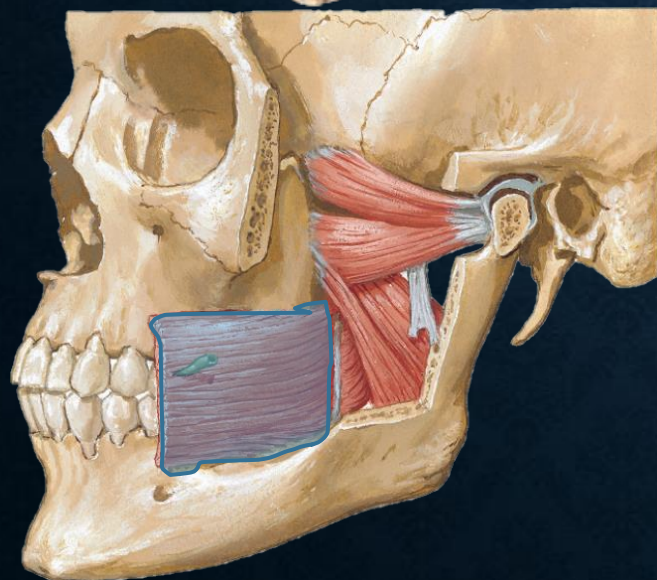
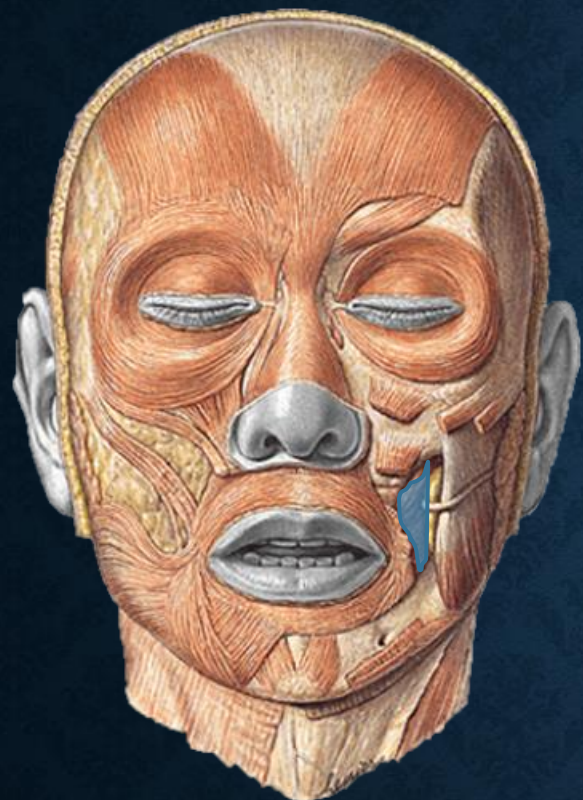
- ❑ Mandíbula
- ❑ Processos alveolares da maxila e da mandíbula
- ❑ Rafe pterigomandibular

❑ Inserção:

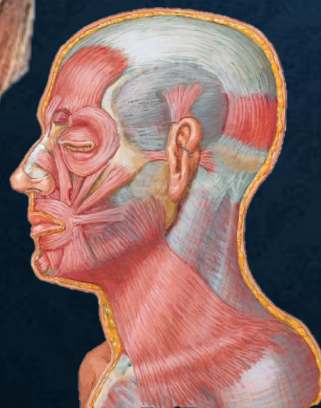
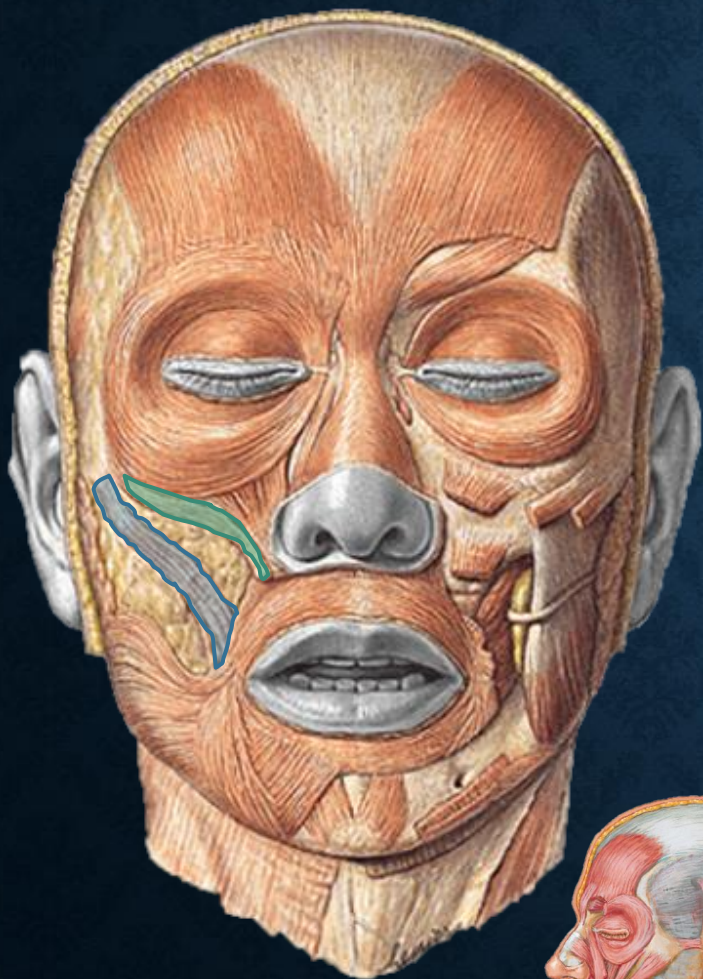
- ❑ Ângulo da boca (modíolo)
- ❑ Orbicular da boca

❑ Ação:

- ❑ Pressiona a bochecha contra os dentes
- ❑ Manutenção dos alimentos entre as faces oclusais dos dentes
- ❑ Contribui para o aumento do volume da cavidade oral



MM. ZIGOMÁTICOS MAIOR E MENOR



❑ Origens:

- ❑ Face Lateral do zigomático
- ❑ Face anterior do zigomático

❑ Inserção:

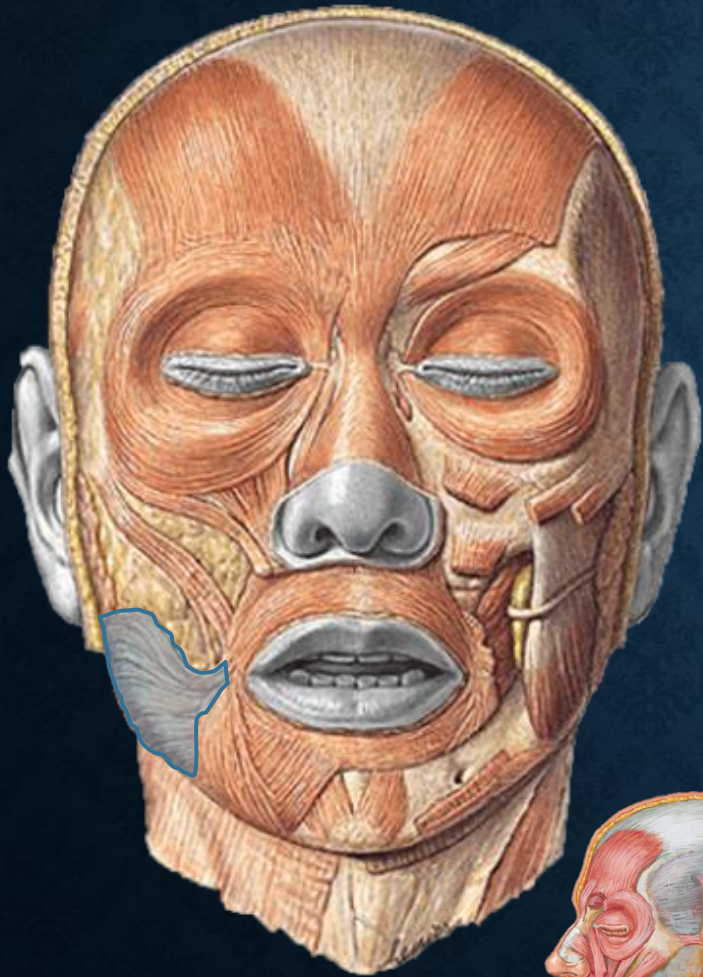
- ❑ Ângulo da boca (modíolo)
- ❑ Pele do lábio superior

❑ Ação:

- ❑ Parte dos dilatadores da boca
- ❑ Elevam a comissura labial



M. RISÓRIO



□ Origens:

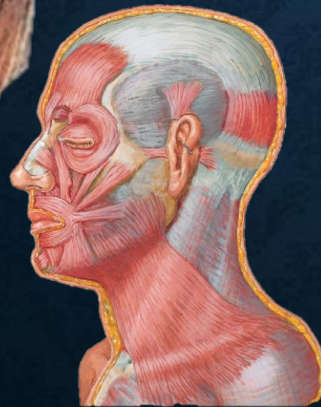
- Fáscia parotídea
- Pele da Boca

□ Inserção:

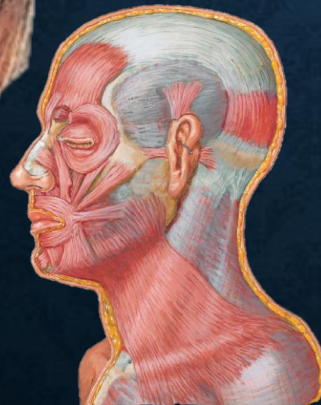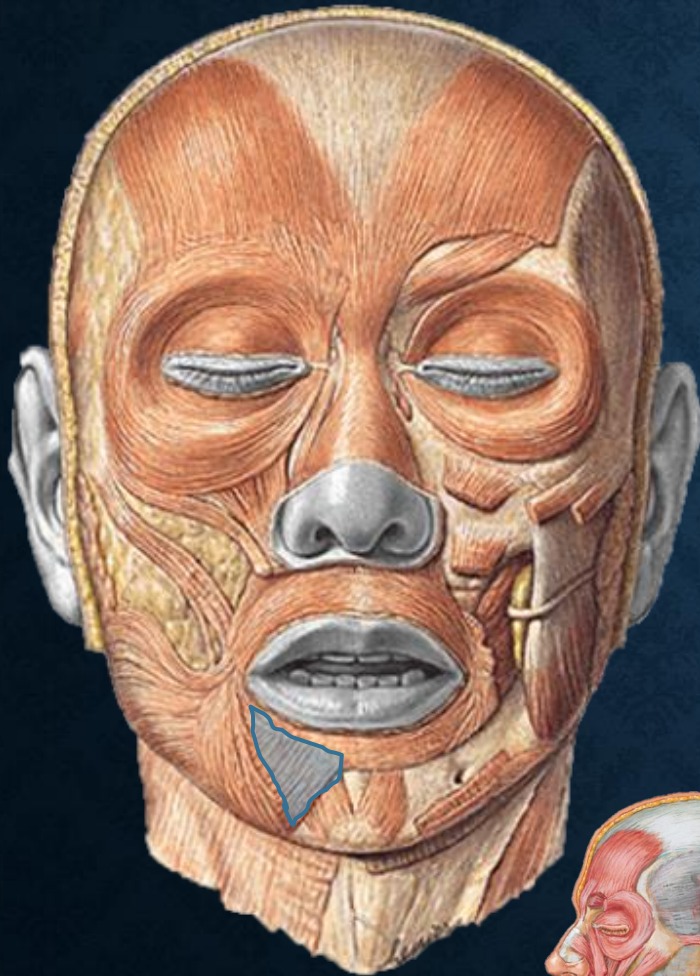
- Ângulo da boca (modíolo)

□ Ação:

- Parte dos dilatadores da boca
- Alarga a rima oral



M. ABAIXADOR DO LÁBIO INFERIOR



❑ Origens:


- ❑ Platisma
- ❑ Parte anterolateral do corpo da mandíbula

❑ Inserção:

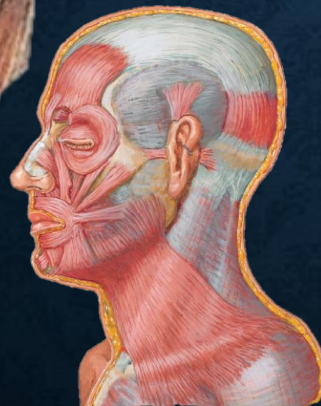
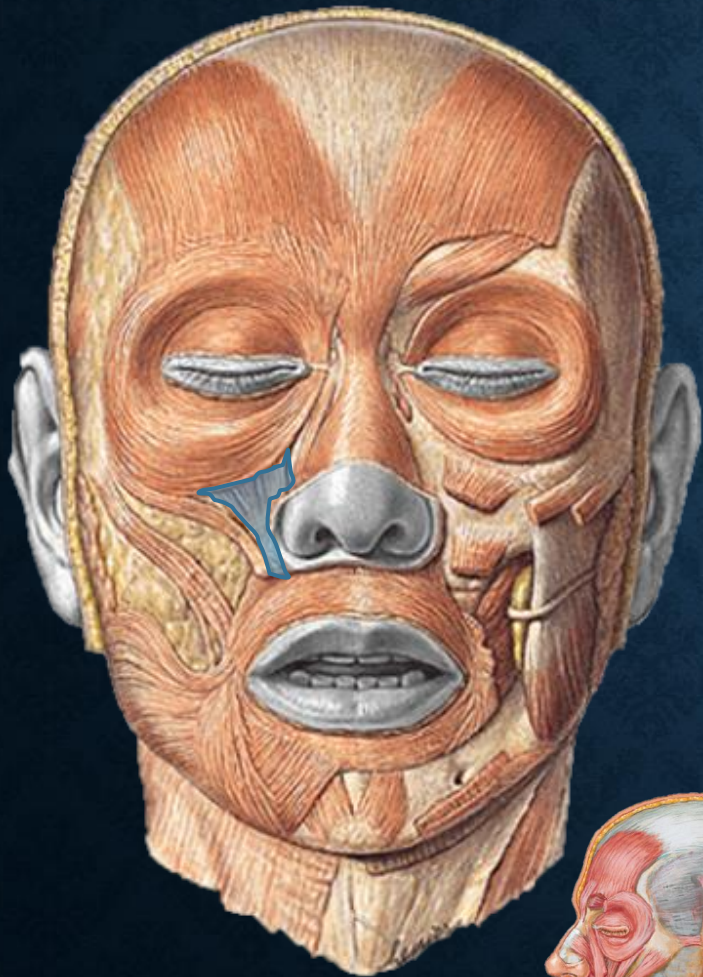
- ❑ Pele do lábio inferior

❑ Ação:

- ❑ Parte dos dilatadores da boca
- ❑ Abaixa ou reverte o lábio inferior



MM. LEVANTADOR DO LÁBIO SUPERIOR



❑ Origens:


- ❑ Margem infraorbital maxilar

❑ Inserção:

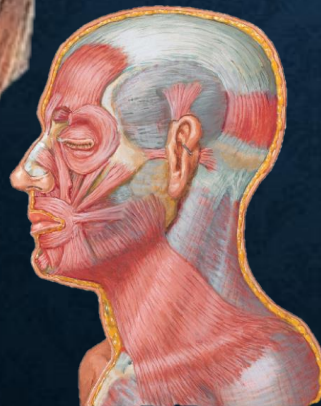
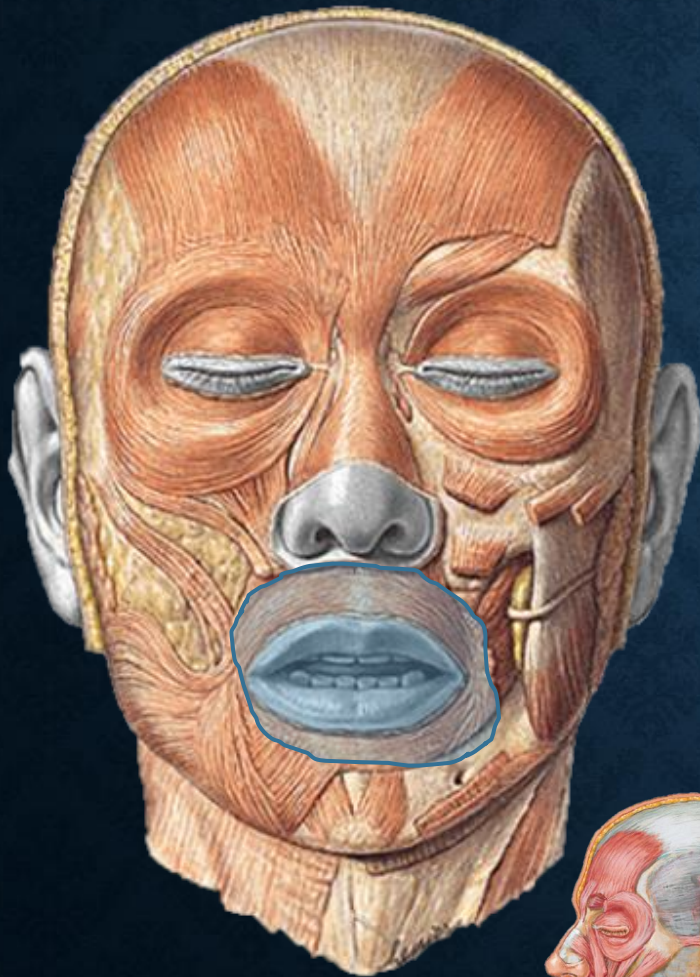
- ❑ Pele do lábio superior

❑ Ação:

- ❑ Parte dos dilatadores da boca
- ❑ retraem ou elevam o lábio superior
- ❑ Aprofundam o sulco nasolabial



M. ORBICULAR DA BOCA



❑ Origens:


- ❑ Maxila medial
- ❑ Mandíbula medial
- ❑ Superfície profunda da pele

❑ Inserção:

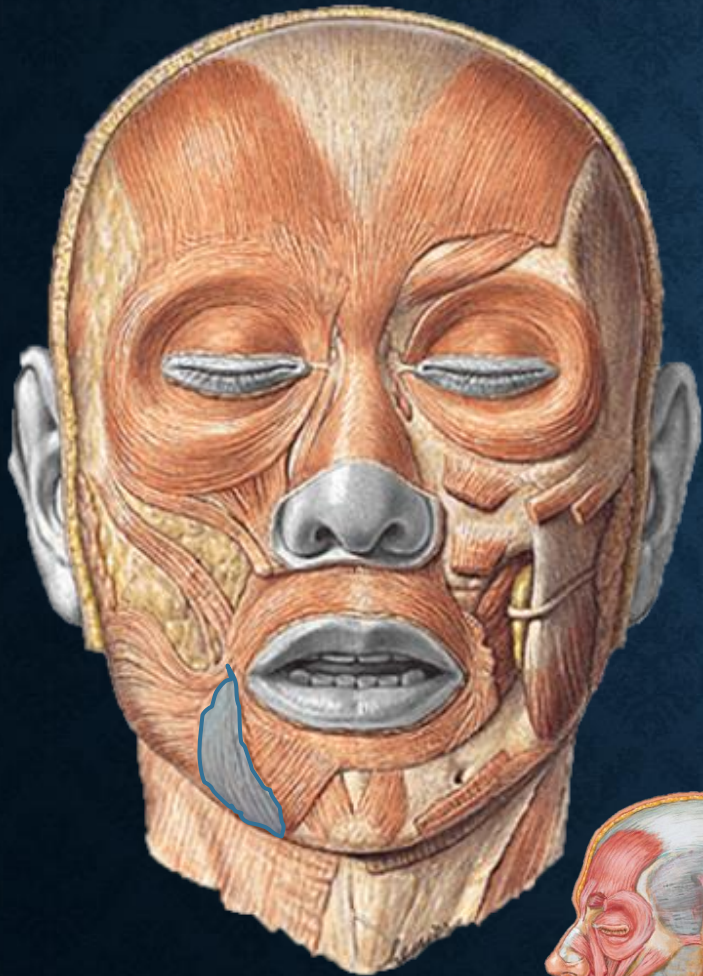
- ❑ Mucosa dos lábios

❑ Ação:

- ❑ Fecha a rima oral
- ❑ Comprime e protraí os lábios
- ❑ Resiste a distensão



M. ABAIXADOR DO ÂNGULO DA BOCA



❑ Origens:


- ❑ Base anterolateral da mandíbula

❑ Inserção:

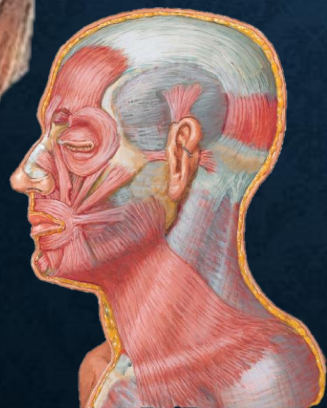
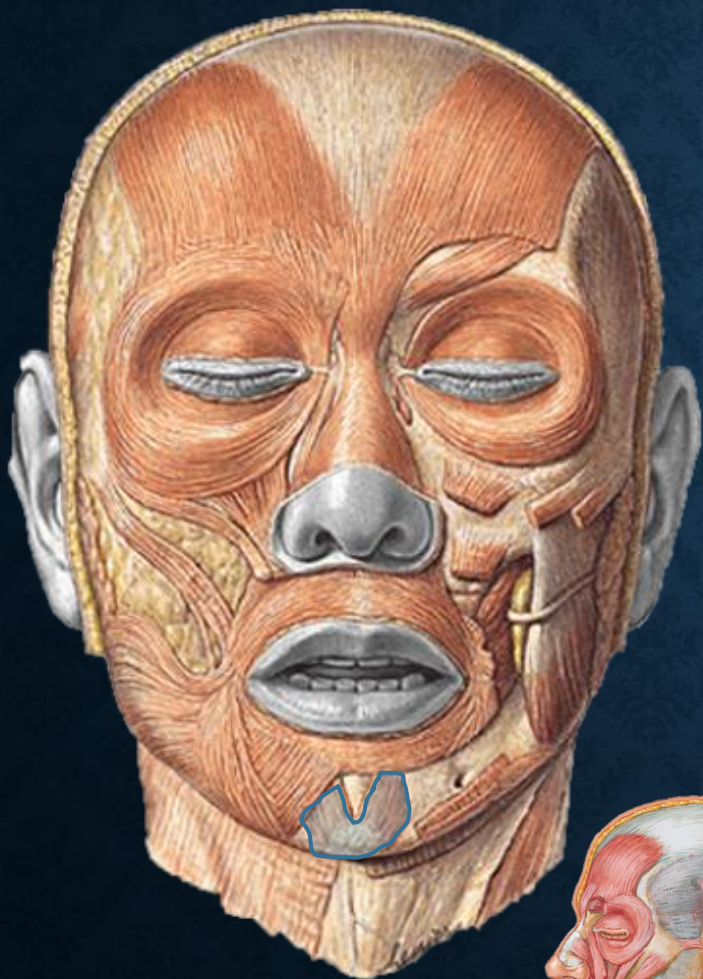
- ❑ Ângulo da boca (modíolo)

❑ Ação:

- ❑ Parte dos dilatadores da boca
- ❑ Abaixa a comissura labial



M. MENTUAL



❑ Origens:

- ❑ Corpo da mandíbula anterior às eminências alveolares dos incisivos inferiores

❑ Inserção:

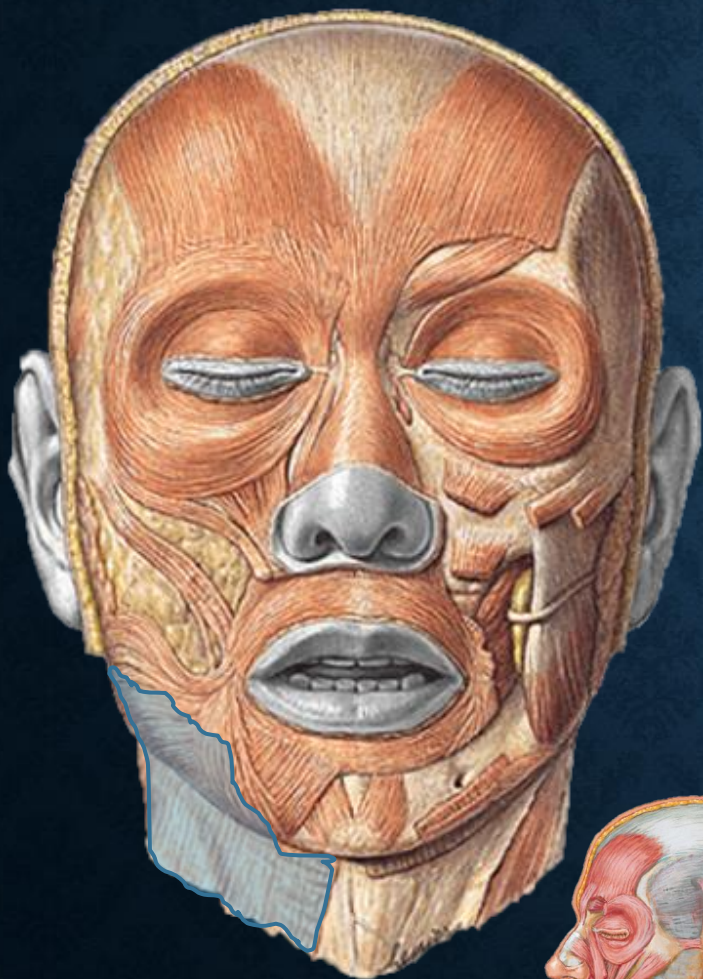- ❑ Pele do queixo (Sulco mentolabial)

❑ Ação:

- ❑ Eleva e protraí o lábio inferior
- ❑ Eleva a pele do queixo



M. PLATISMA



❑ Origens:

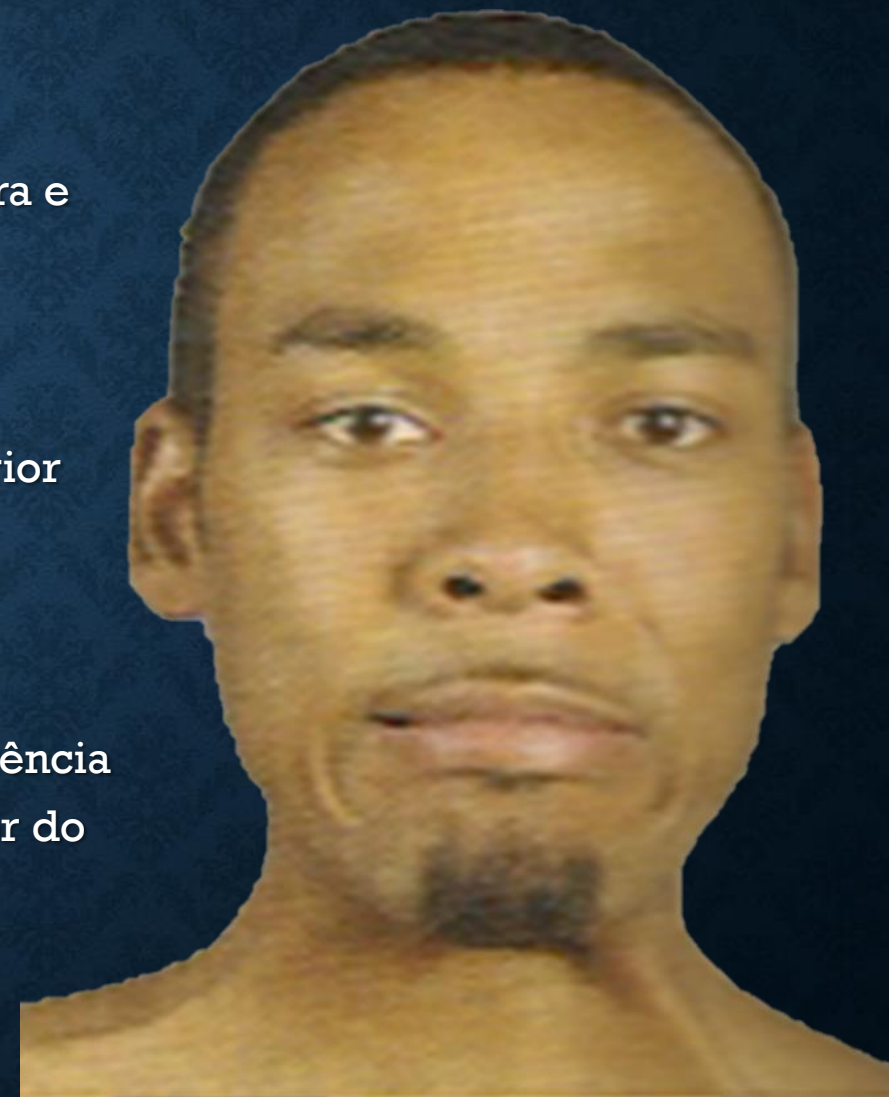- ❑ Tela subcutânea das regiões supra e infraclaviculares

❑ Inserção:

- ❑ Base da Mandíbula
- ❑ Pele da Bochecha e do lábio inferior
- ❑ Ângulo da boca
- ❑ Orbicular da boca

❑ Ação:

- ❑ Abaixa a mandíbula contra resistência
- ❑ Tensiona a pele da região anterior do pescoço e inferior da face



REFERÊNCIAS

- Básica
 - Anatomia da Face. Miguel Carlos Madeira. Ed. Sarvier
 - Neuroanatomia Funcional. Angelo Machado. Ed. Atheneu
 - Atlas de Anatomia Humana. Sobotta-Becher. Ed. Rocca
- Complementar
 - Anatomia Odontológica. Figun e Garino. Ed. Artmed
 - Anatomia Clínica. Moore. Ed. Guanabara