FBF0357
Controle
Terapêutico

Cirurgia de úlcera péptica duodenal

Gabriela Otofuji

Paciente masculino, 20 anos

Histórico clínico:

- Úlcera péptica há muitos anos

Início súbito de dor abdominal intensa.

Diagnóstico de perfuração de úlcera duodenal por radiografia que revelou ar livre sob o diafragma,

Cirurgia de patch de Graham para reparo da perfuração da úlcera duodenal.

Internação da UTI por insuficiências renal aguda (IRA).

Exames

FC: 140 bpm
FR: 36
PA: 80/50 mmHg
T: 36,5ºC

Secreção purulenta pelo dreno abdominal

Cr: 254 mmol / L (65-130)
Ureia: 18,8 mmol / L (1,7-8,3)

Balanço hídrico positivo

Diagnóstico

1. Choque séptico
2. Insuficiência renal aguda

Manejo inicial

Administração de fluidos intravenosos;

Farmacoterapia: ceftriaxona, metronidazol e analgésicos;

Hemodiálise.

Evolução clínica

Retorno à sala de cirurgia, com remoção de 2 litros de material purulento do peritônio e novo procedimento de reparo, exclusão pilórica com gastrojejunostomia em Y de Roux, devido a nova grande perfuração duodenal e lavagem peritoneal.

Paciente permaneceu estável no pós operatório, porém havia saída de pus pelos drenos e, após a liberação das suturas, notou-se rompimento abdominal, além de febre de 39ºC..

Na laparotomia de emergência, foi verificada ruptura do coto duodenal e realizado reparo, bem como lavagem peritoneal e optou-se pela Bolsa de Bogotá como método de fechamento abdominal temporário.

Durante 3 semanas, 2 vezes por semana, era realizada lavagem peritoneal e troca da bolsa de Bogotá, devido ao acúmulo de secreção abdominal.

Houve redução do acúmulo de fluidos, o que tornou a lavagem peritoneal e troca da bolsa sob demanda. Havia melhora clínica, apesar da persistência da infecção abdominal, para a qual foi realizada cultura para identificação dos patógenos.

Escolha da antibioticoterapia

Antibiotic therapy.

	Microbes grown	Antibiotic	Sensitive	Resistant
27/7/16	Candida spp	Fluconazole	S	
24/7/16	Citrobacter	Ciprofloxacin		R
		Cefotaxime		R
		Gentamicin		R
		Imipenem		R
		Cefuroxime		R
		Doxycycline		R
11/7/16	Acinetobacter baumanii	Levofloxacin	S	
		Cefuroxime		R
		Ceftriaxone		R
		Ciprofloxacin		R
		Augmentin		R
4/7/16	Pseudomonas aeruginosa	Ofloxacin		R
		Gentamicin		R
		Meropenem	S	

Nova antibioticoterapia

Fluconazol

PD:

PK:

Levofloxacino

PD:

PK:

Meropenem

PD:

PK:

Novo plano farmacológico

1

Sepse

- Fluconazol
- Levofloxacino
- Meropenem

2

Tromboprofilaxia

Prevenção de tromboembolismo venoso

3

Nutrição parenteral

Exclusivamente parenteral

Monitoramento clínico

- Sinais e sintomas de choque hipovolêmico
- Sinais e sintomas de piora no quadro de infecção por bactéria resistente
- Função renal e ajuste de dose dos medicamentos
-

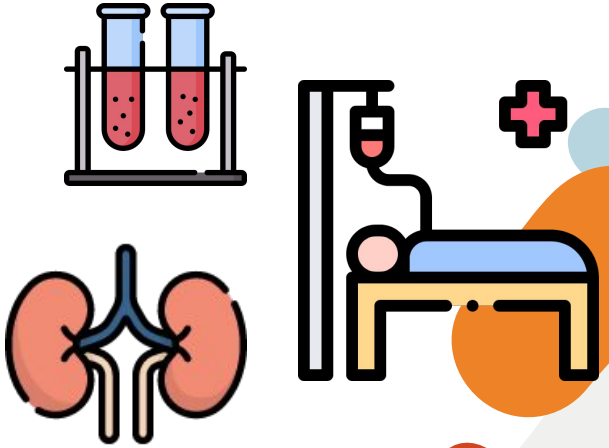

Evolução clínica

Após, 15 laparotomias, das quais 12 foram planejadas, a correção foi bem sucedida e a sepse controlada.

Paciente desenvolveu uma fístula entero-atmosférica de baixo débito que foi tratada de forma conservadora.

Paciente começou a evacuar 10 semanas após sua admissão e foi autorizado a alimentar-se via oral quando a nutrição parenteral foi retirada.

A fístula fechou-se por completo e o paciente foi transferido para a enfermaria, onde permaneceu por mais 2 meses até cicatrização, que ocorreu com formação de grande hérnia de parede ventral.

Paciente teve alta para ser avaliado pela equipe de cirurgia plástica para planejar a reconstrução da parede abdominal.

Educação do paciente

EFICÁCIA TERAPÊUTICA

Melhora clínica, maior qualidade de vida.

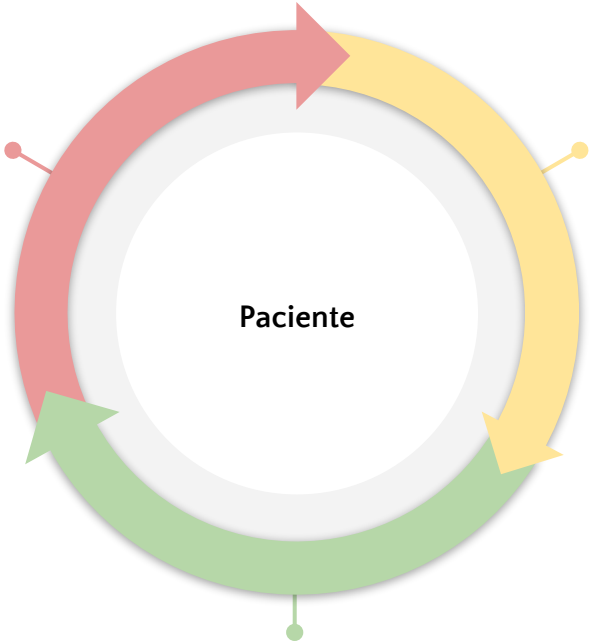

COMPREENSÃO DO AGRAVO

Definição, prognóstico, fatores de risco, complicações, tratamentos farmacológicos e não farmacológicos.

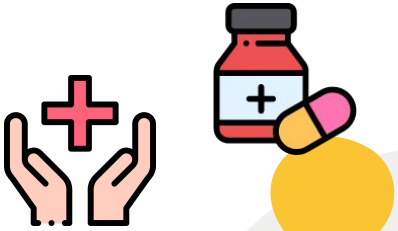

ADESÃO AO TRATAMENTO E MUDANÇA DE HÁBITOS

Estímulo ao uso dos medicamentos da forma mais adequada, reporte de reações adversas, alteração da farmacoterapia, mudança em hábitos de vida prejudiciais.

Referências

Irene, M. et al. Intra- abdominal sepsis from a perforated duodenalulcer—Management of a difficult surgical abdomen. International Journal of Surgery Case Reports, 2019. Disponível em: <https://doi.org/10.1016/j.ijscr.2019.01.033>.

https://www.scielo.br/pdf/rcbc/v43n5/pt_0100-6991-rcbc-43-05-00312.pdf

Goodman e Gillman

UptoDate

Micromedex