Caso 9 - Infecção após cirurgia cardíaca de correção da tetralogia de Fallot - pediatria

Leticia Freitas NºUSP 8971989

Apresentação

- Paciente do sexo masculino, 10 meses de vida, 10kg, nascido de 38 semanas de parto cesariana;
- No nascimento foi diagnosticado com tetralogia de Fallot;
- Administração de prostaglandina E1 na maternidade;
- Quadro estável, paciente teve alta e foi submetido a tratamento com propanolol 2mg/kg/dia desde a alta da maternidade;
- Baixa incidência de episódios de hipercianose, administração de O2 quando necessário;
- Cirurgia eletiva para correção da tetralogia de Fallot.

Mas o que é a tetralogia de Fallot?

- Cardiopatia congênita cianótica, onde o recém-nascido é incapaz de atingir uma pressão de oxigênio no sangue maior ou igual a 100% mesmo após respirarem oxigênio a 100% por 10 a 20 minutos;
- Caracterizada por quatro alterações – estenose pulmonar (EP), defeito no septo ventricular, dextroposição da aorta e Hipertrofia do Ventrículo Direito (HVD);
- Estas alterações podem ocorrer em maior ou menor grau de gravidade

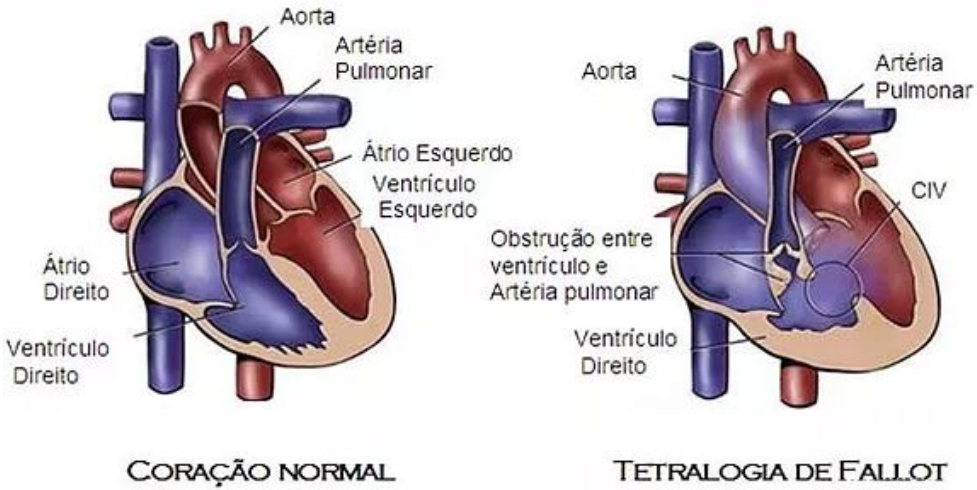

De volta ao caso...

- Cirurgia realizada com Circulação Extracorpórea e com hipotermia moderada, conforme protocolos;
- Após cirurgia, paciente permaneceu 14 dias na UTI pós cirúrgica (no total), submetido a ventilação mecânica por 2 dias, até que acordasse totalmente da anestesia e a hemodinâmica estivesse estável, sem sangramentos excessivos.
- Infecção no sítio cirúrgico detectada no 5º dia de internação pós cirurgia.
- Hemocultura detectou que se tratava de uma infecção por S. aureus.

Staphylococcus aureus

- Bactérias Gram+ encontradas na pele;
- Comumente associadas a infecções pós-cirúrgicas;
- Podem causar infecções cutâneas, sanguíneas, endocardite, osteomielite e infecções pulmonares;
- Antibióticos devem ser escolhidos de acordo com a probabilidade de serem eficazes contra as cepas.

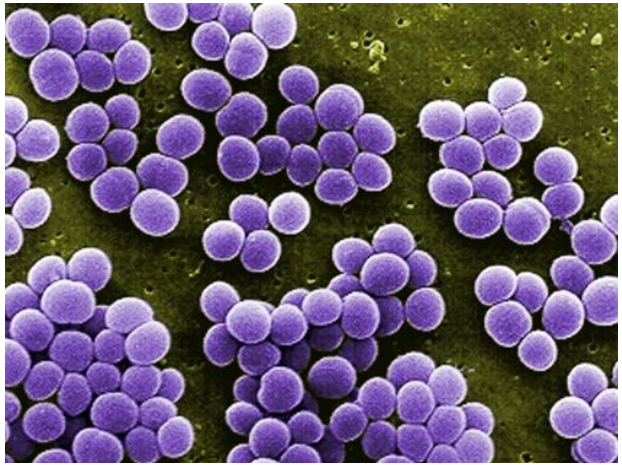

Conduta clínica

- Tratamento iniciado com ceftriaxona por se tratar de um antibiótico de largo espectro e escolheu-se oxacilina por ser um antibiótico indicado para bactérias gram positivas;
- Ambos foram administrados em doses seguras para evitar risco de endocardite.

Ceftriaxona

- dose de 60mg/kg/dia (300mg a cada 12h) administrada IV;

Oxacilina

- 100mg/kg/dia (250mg a cada 6h) administrada IV;

Curso Clínico

Paciente permaneceu na UTI pós-cirúrgica, recebendo os antibióticos por via IV, por mais 8 dias desde a detecção da infecção, somando-se então 14 dias de UTI.

A boa resposta ao tratamento e a hemocultura negativa para a presença de infecções fez com que fosse transferido para a enfermaria, para que finalizasse os 14 dias de antibioticoterapia. Após o final do tratamento, o paciente teve alta hospitalar.

Discussão

- Infecções são comuns no pós operatório de correção de tetralogia de Fallot e podem estar relacionadas com a Circulação Extracorpórea;
- Em alguns casos, é recomendada antibioticoterapia com início em até dois dias antes da cirurgia para reduzir o risco de infecções durante e após a cirurgia.

Referências

- INFECÇÃO HOSPITALAR EM PACIENTES NO PÓSOPERATÓRIO DE CIRURGIA CARDÍACA EM UNIDADE DE TERAPIA INTENSIVA PEDIÁTRICA: características e análise de custos - http://uece.br/cmasp/dmdocuments/reginafurtado_2009.pdf
- https://aplicacoes.einstein.br/manualfarmaceutico/Paginas/RelacaoMedicamentos.aspx?tipo=&filtro=C&busca=%22%22&classeID=57&titleItem=CEFTRIAXONA
- https://www.msdmanuals.com/pt/casa/problemas-de-sa%C3%BAde-infantil/defeitos-cong%C3%AAnitos-do-cora%C3%A7%C3%A3o/tetralogia-de-fallot
- http://www.anvisa.gov.br/datavisa/fila_bula/frmResultado.asp#
- https://aplicacoes.einstein.br/manualfarmaceutico/Paginas/RelacaoMedicamentos.aspx?tipo=&filtro=P&busca=%22%22&classeID=106&titleItem=OXACILINA
- Correção intracardíaca da tetralogia de Fallot no primeiro ano de vida. Resultados a curto e médios prazos- https://www.scielo.br/scielo.php?script=sci_arttext&pid=S0102-76382008000200011
- Tetralogia de Fallot no Neonato. Correção Operatória ou Técnica Paliativa? - http://publicacoes.cardiol.br/abc/1997/6806/68060001.pdf