Afecções articulares na espécie equina

(trauma/OCD/OA/infec.)

Luis Cláudio L. C. Silva
Depto. de Cirurgia – FMVZ - USP

Fraturas intra-articulares

- Causa + comum de Artroscopia corrida (PSI e QM)
- Principal/e carpo e boleto

- Outras: IF, tibiotársica .....

Fraturas intra-articulares

- Causas: - hiperextensão
  - concussão
  - trauma direto

  } exercício

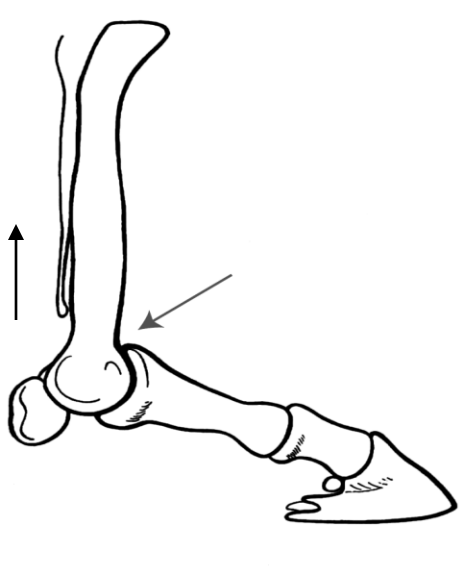

Forças:

-compressão

-tração

-cisalhamento

Lesões associadas

- Fibrilação da cartilagem
- Fragmentação
- Linhas de erosão
- Sinovite
- Espessamento cápsula
- Lesões ósseas periarticulares e subcondrais

Fraturas intra-articulares

- Sinais clínicos

- Diagnóstico: - exame físico
  - ex. radiográfico

Fraturas intra-articulares

- Tratamento:

  - conservativo ↓
  - cirúrgico – artrotomia ↓

    - artroscopia

Equipamento

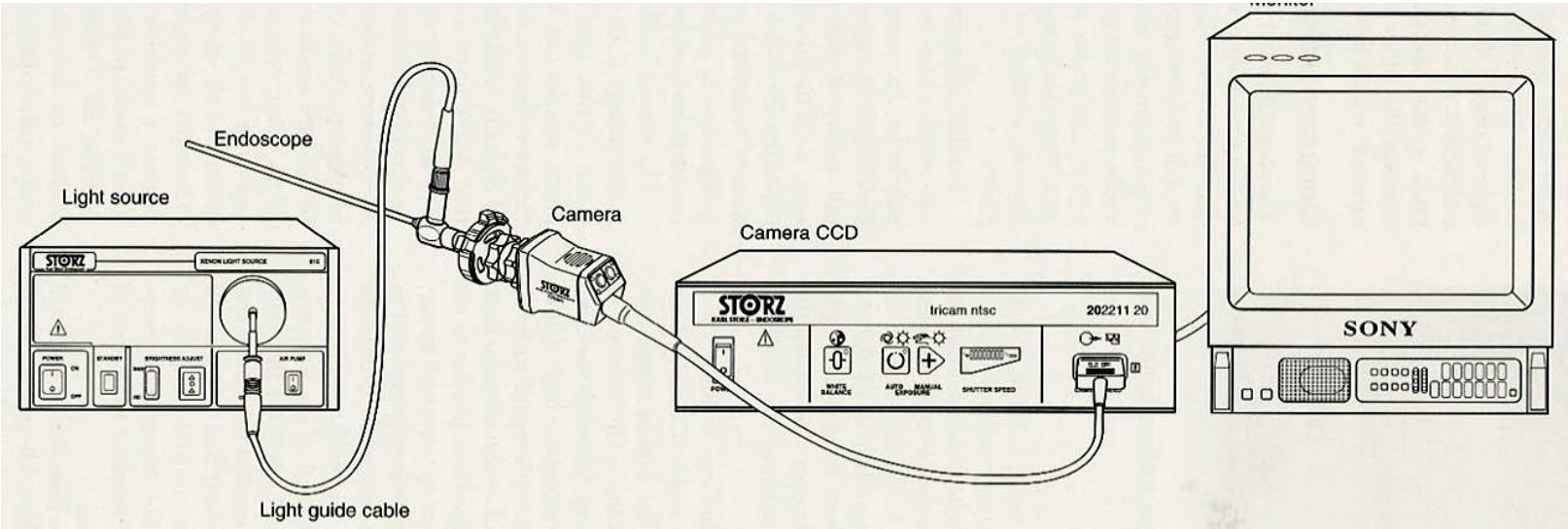

- Artroscópio
- Fonte de luz
- Cabo de luz
- Sistema de irrigação

- Micro câmera
- Monitor
- Irrigação automática
- Sistema de captura

Equipamento e instrumental

- Artroscópio
- Cânula

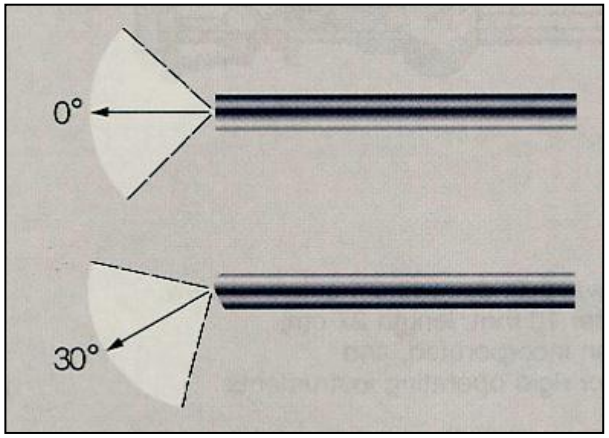



CABO e FONTE de LUZ

Instrumental

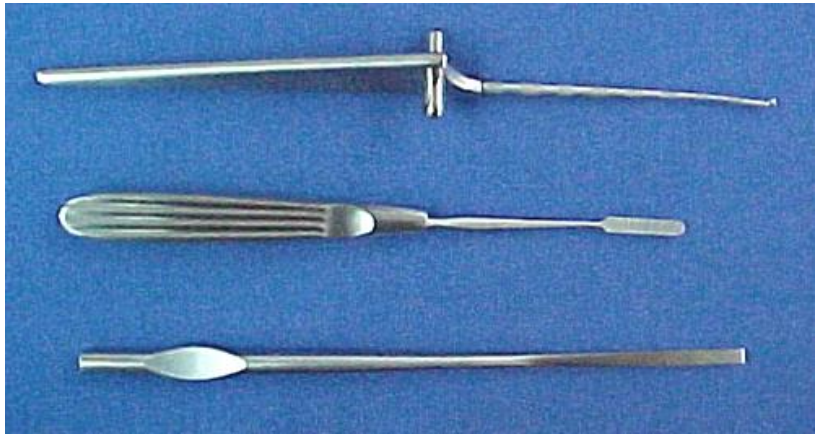

Equipamentos – Sistema de video e acessórios

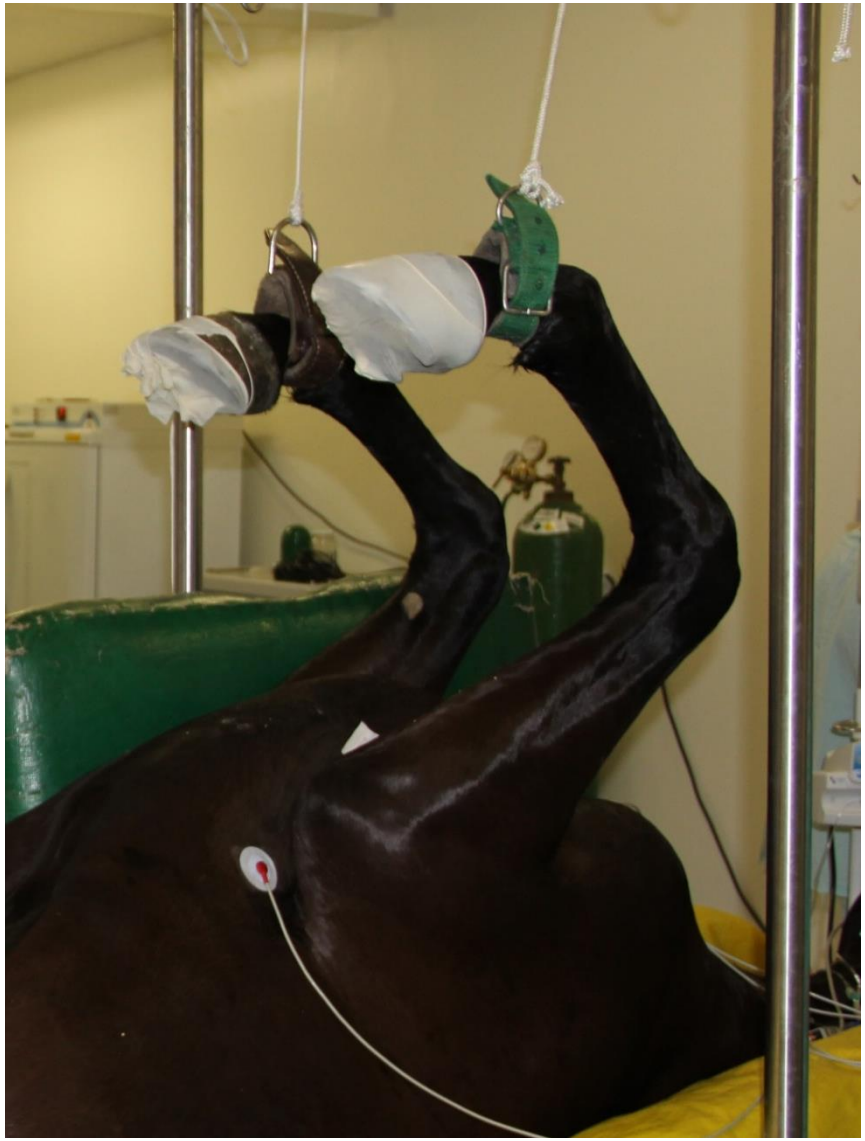

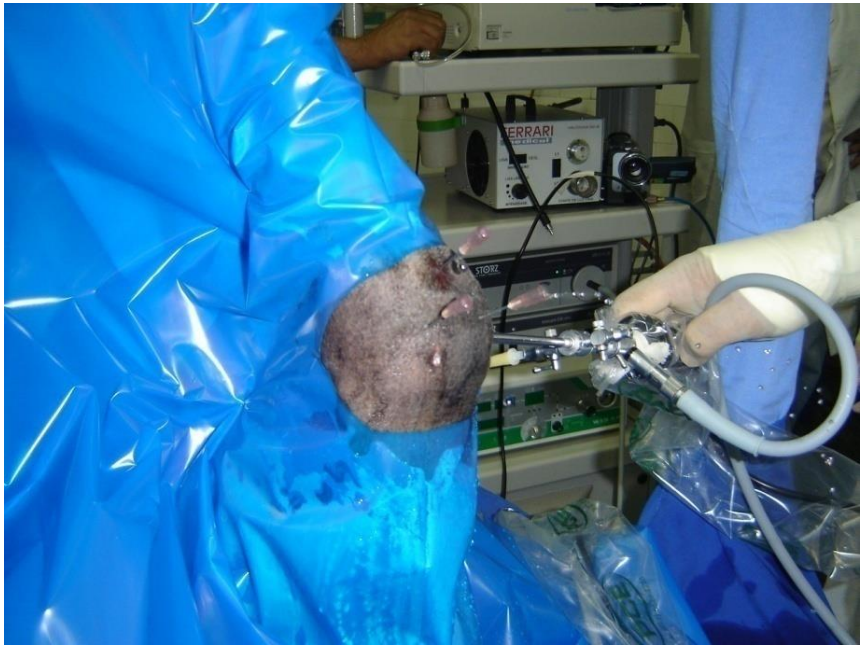
FERRARI
STORZ

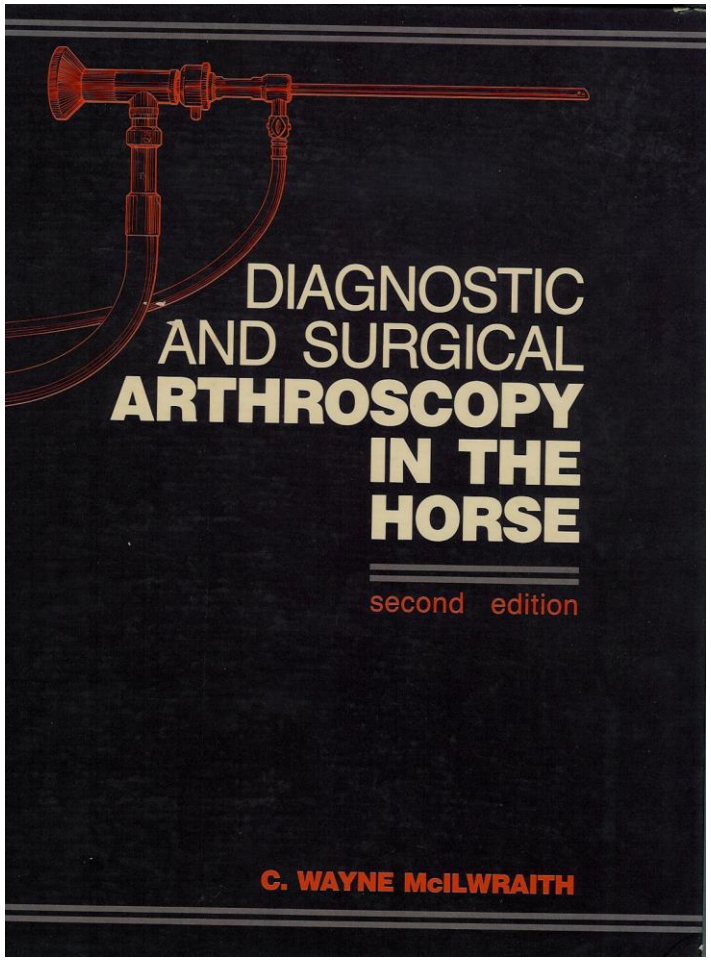
DIAGNOSTIC
AND SURGICAL
ARTHROSCOPY
IN THE
HORSE
second edition
C. WAYNE McILWRAITH

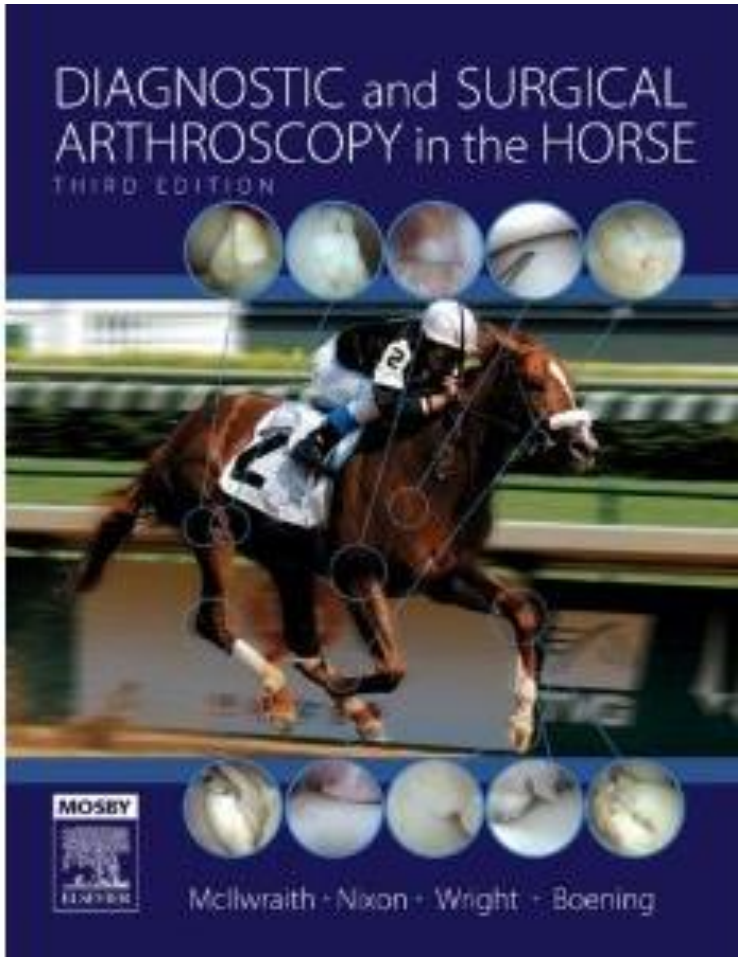
DIAGNOSTIC and SURGICAL
ARTHROSCOPY in the HORSE
THIRD EDITION
MOSBY
McIlwraith · Nixon · Wright · Boening

Articulações intercárpica e radiocárpica

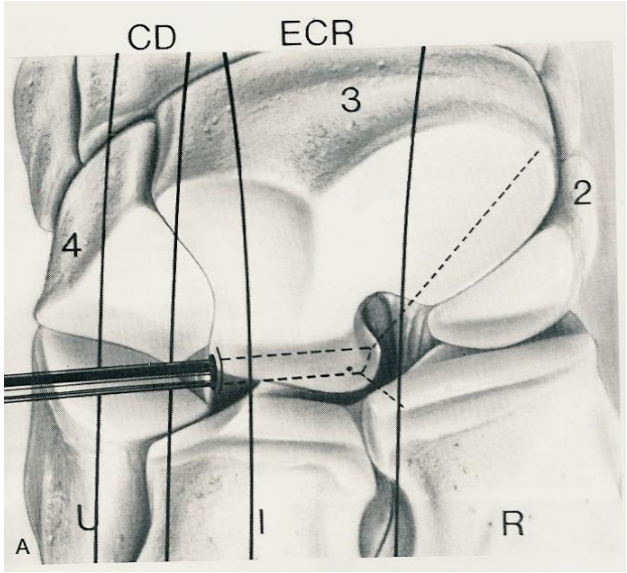

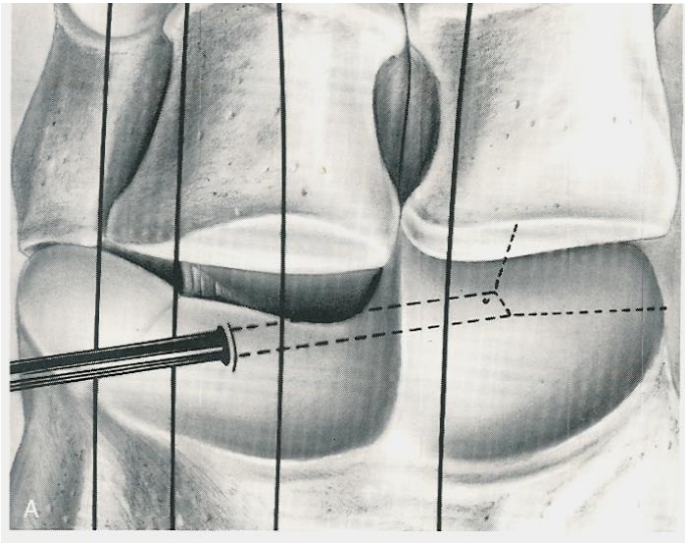

- QM, 3a, corrida, lesão há 40 dias, participou de prova infiltrado, sem claudic, flexão + esq.

MTE

- QM, 4a, corrida, encaminhado por frag de 3º e radial, em treinamento, claudic e flexão pos.

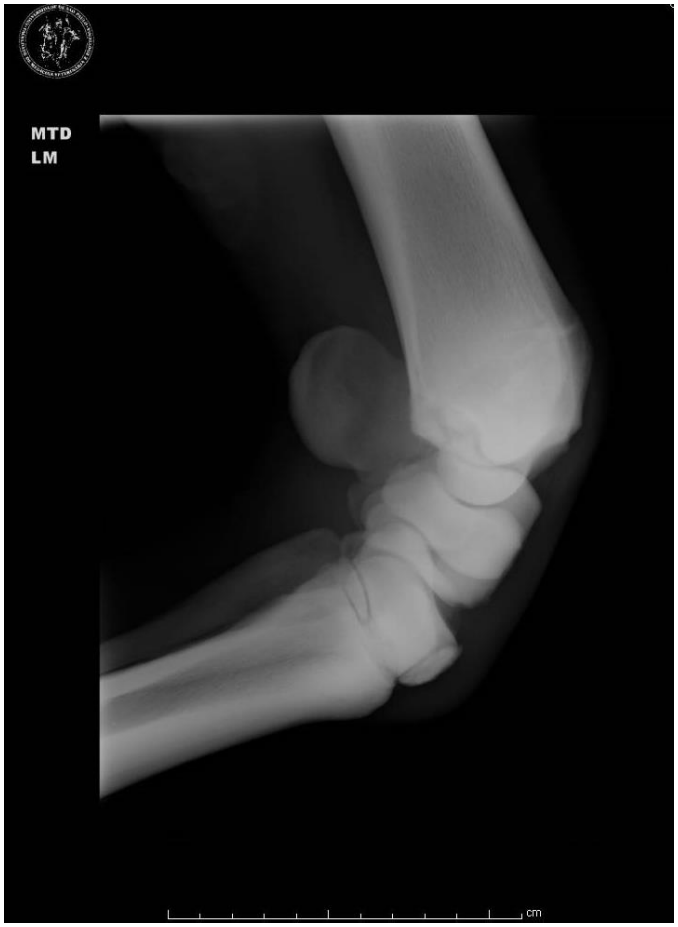

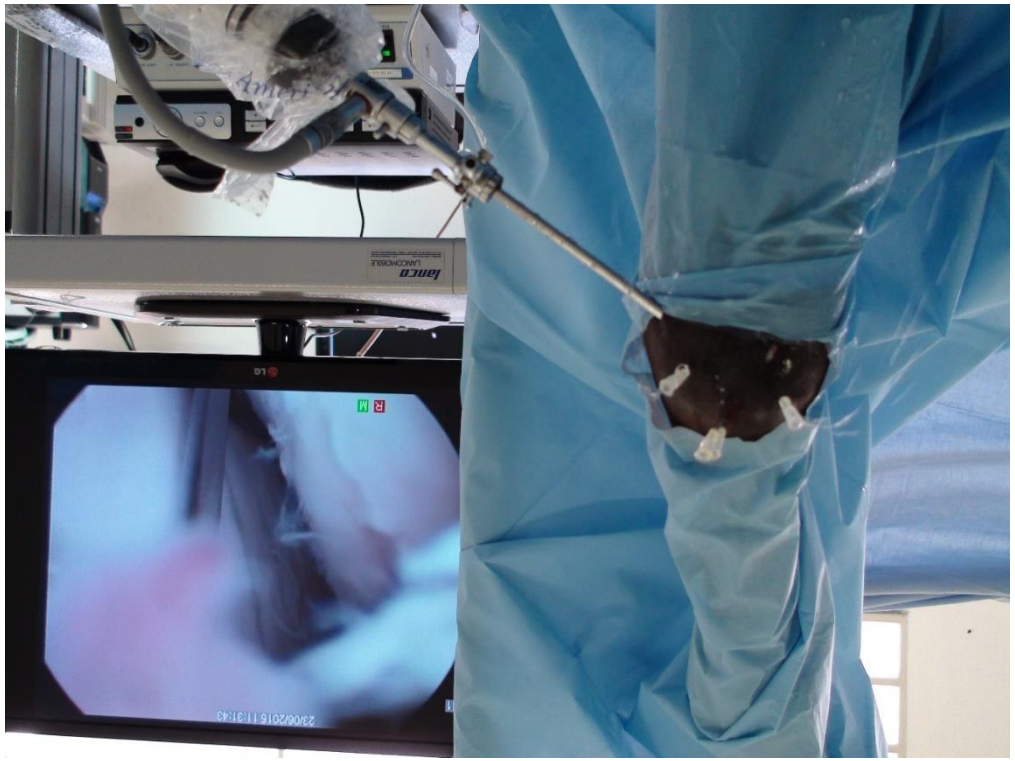
23/06/2015 11:31:43
R M
LG
lanco
LAPAROSCOPIC

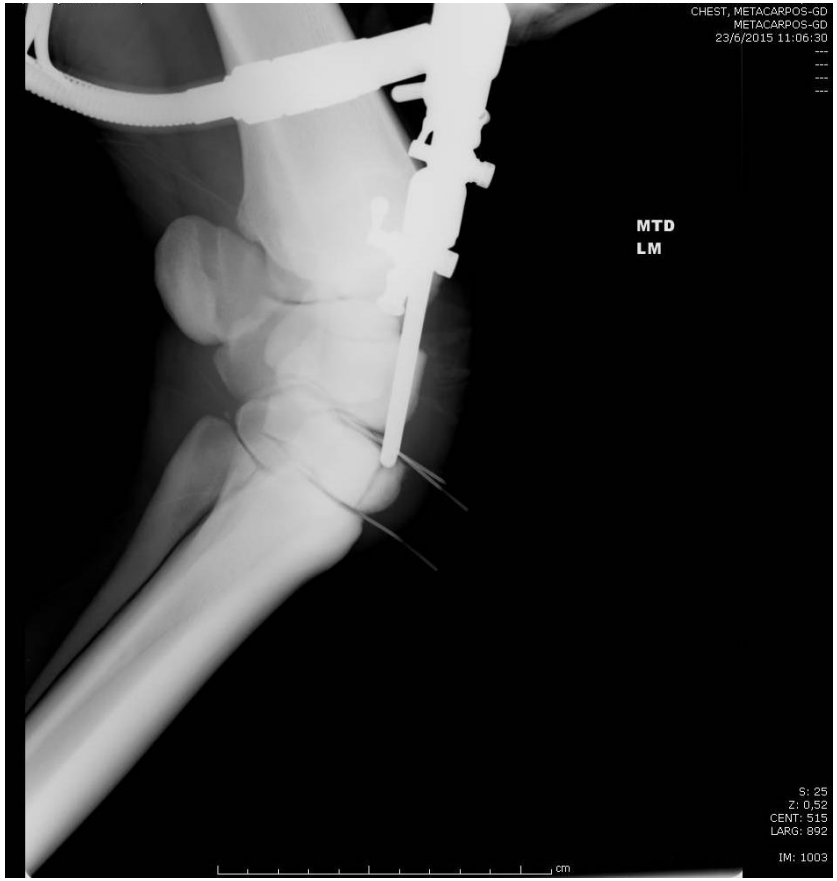
CHEST, METACARPOS-GD
METACARPOS-GD
23/6/2015 11:06:30

MTD
LM
S: 25
Z: 0,52
CENT: 515
LARG: 892
IM: 1003
cm

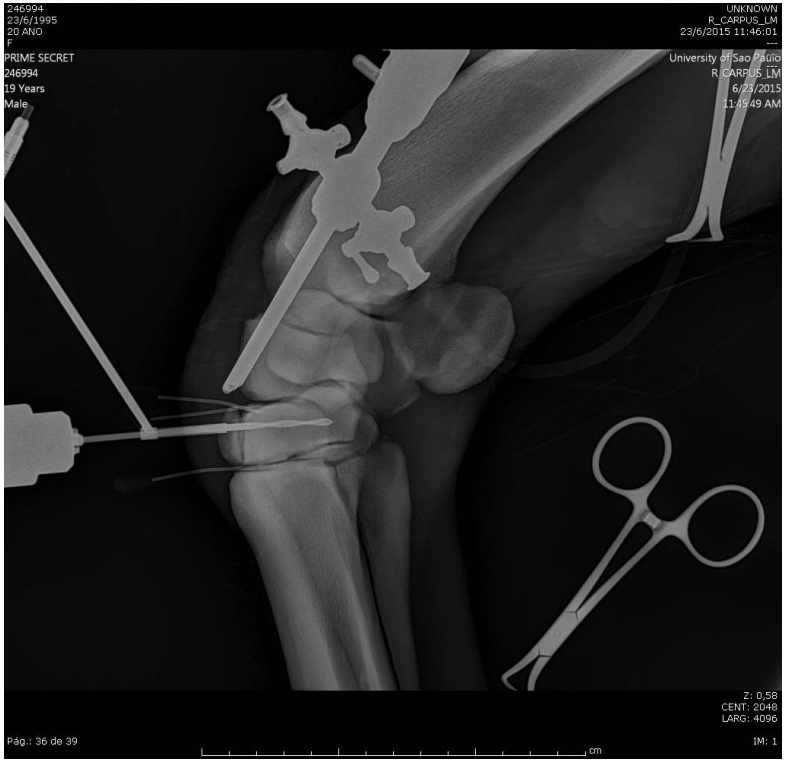
246994
23/6/1995
20 ANO
F
PRIME SECRET
246994
19 Years
Male
UNKNOWN
R_CARPUS_LM
23/6/2015 11:46:01

University of Sao Paulo
R_CARPUS_LM
6/23/2015
11:45:49 AM
Z: 0,58
CENT: 2048
LARG: 4096
Pág.: 36 de 39
IM: 1
cm

246994
23/6/1995
20 ANO
F
UNKNOWN
R_CARPUS_LM
23/6/2015 12:16:01

PRIME SECRET
246994
19 Years
Male
University of Sao Paulo
R_CARPUS_LM
6/23/2015
12:07:12 PM
Z: 0,58
CENT: 2048
LARG: 4096
Pág.: 33 de 39
cm
IM: 1

Prime Secret Equina Quarto De Milha,
246994
23/6/1995
20 ANO
F
246994
19 Years
Male
University of Sao Paulo
R_CARPUS_LM
UNKNOWN
R_CARPUS_LM
23/6/2015 12:07:06

Z: 0,58
CENT: 2048
LARG: 4096
Pág.: 9 de 39
cm
IM: 1

RX controle – 3 meses

Osteocondrose ou discondroplasia

- Distúrbio que ocorre na maturação da cartilagem em crescimento
- Acomete cavalos de todas as raças, principalmente as de crescimento rápido e elevado ganho de peso (??)
- Processo multifocal, podendo ter mais de um local com sinais evidentes

Osteocondrose

- Mais comum: art. FTP, TT, MCF/MTF
- Caracteriza-se por condronecrose e distúrbio progressivo da cartilagem epifisária, podendo levar à OCD (König, 1887) ou cistos ósseos subcondrais

Osteocondrose

- Patogenia:
  - Defeito na cartilagem articular
  - Necrose óssea secundária a trauma
  - Trauma direto sobre a cartilagem articular normal com destacamento
  - Necrose por inadequada vascularização
  - Distúrbios metabólicos sistêmicos

Cisto subcondral MC3

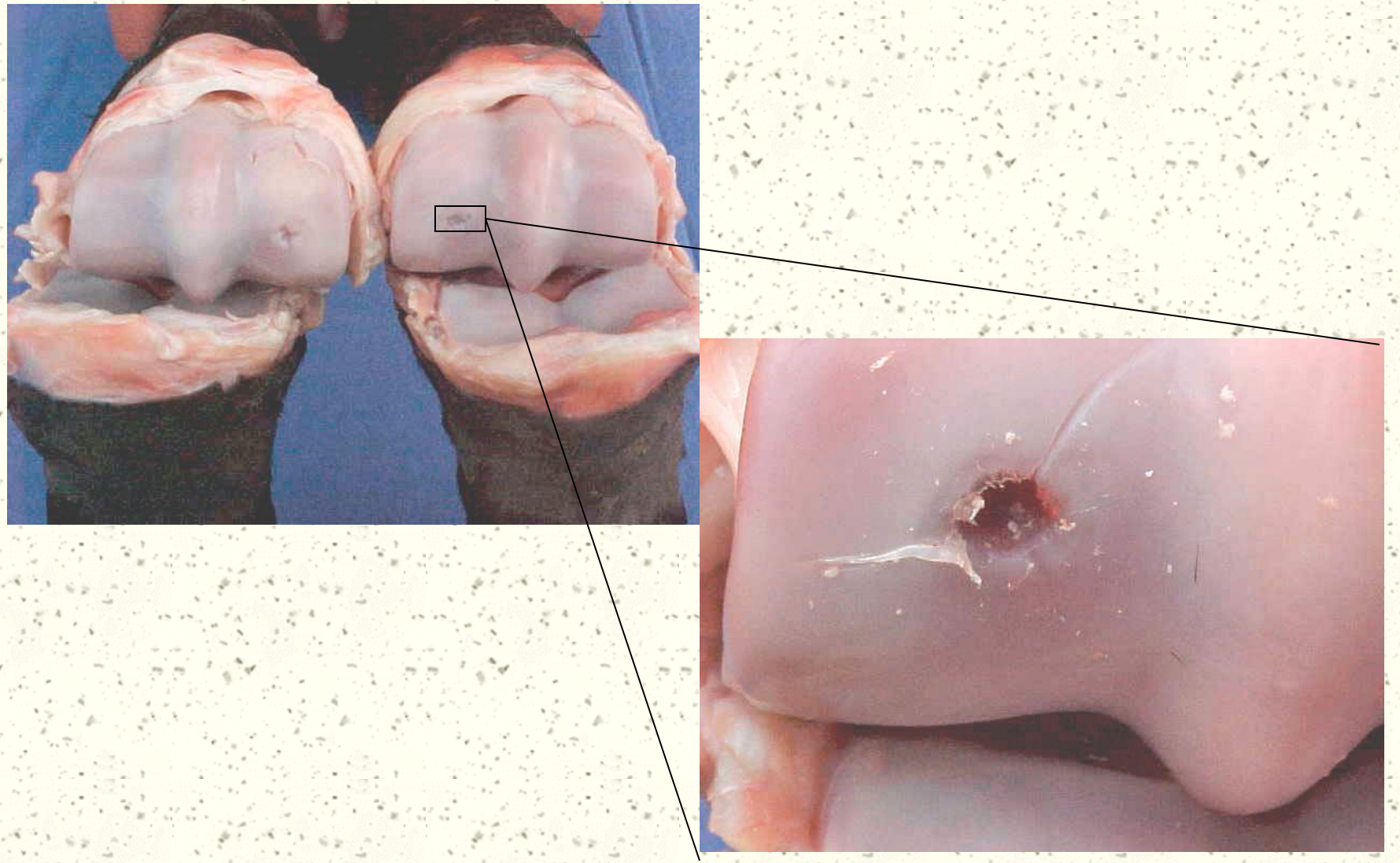

Osteocondrose

- Sinais clínicos: variam com a localização, o grau de lesão articular e do osso subcondral, extensão, número de focos e com o tipo de trabalho do animal

- Diagnóstico: exame radiográfico

Osteocondrose

- A escolha do tratamento depende:
  - Localização e tamanho da lesão
  - Grau de comprometi/o articular
  - Tempo de evolução da claudicação
  - Idade e utilização do cavalo
  - Expectativa e custo

Osteocondrose

- Tratamentos propostos:

  - Correção nutricional ???

  - Conservativo: AINE associado a infiltração articular (**corticosteróides** e AH principalmente) e GAG sistêmico

  - suplementação

  - Desbridamento cirúrgico

CUIDADO!!

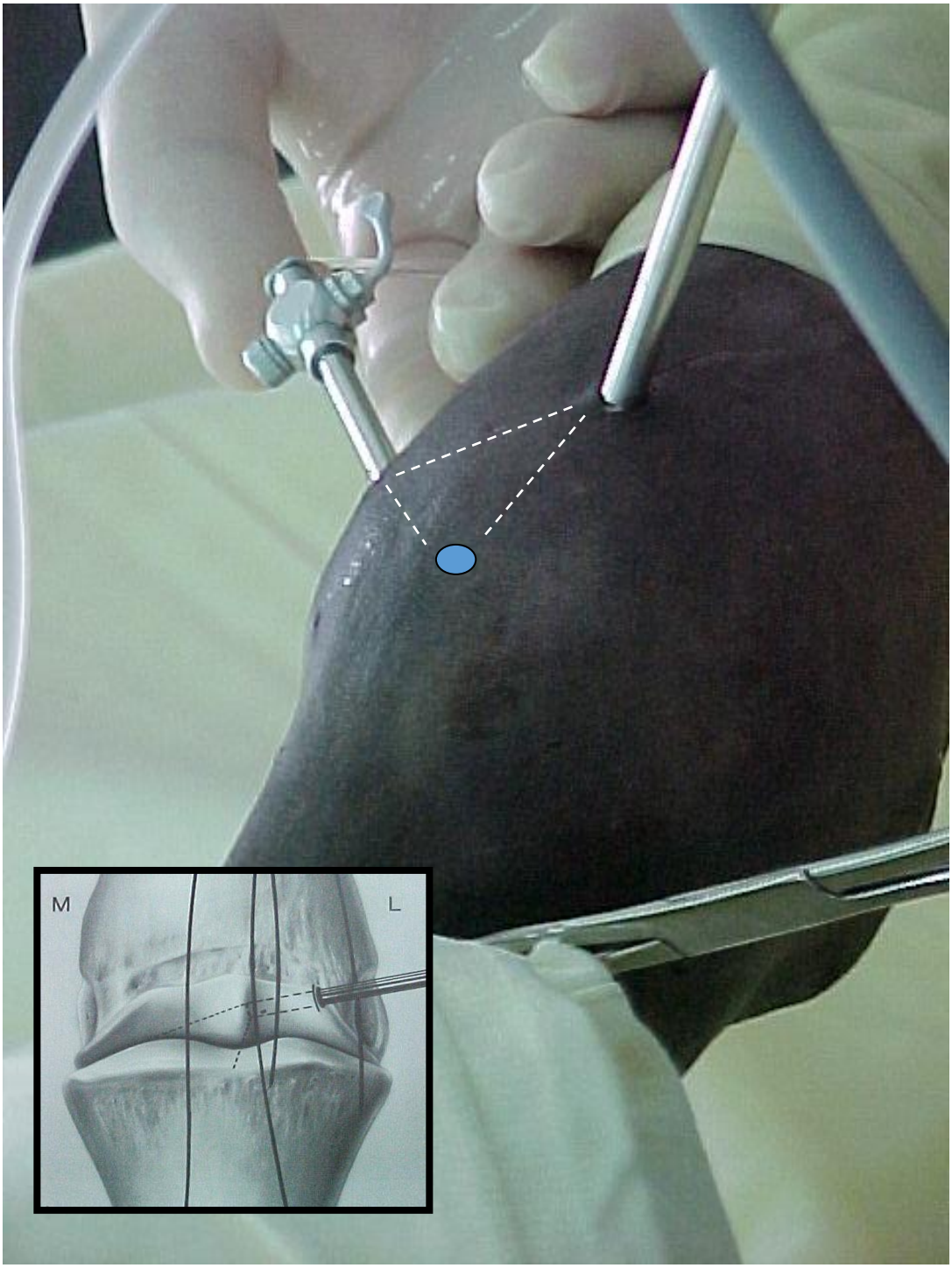
M
L

Artic. MF (acesso palmar/plantar)

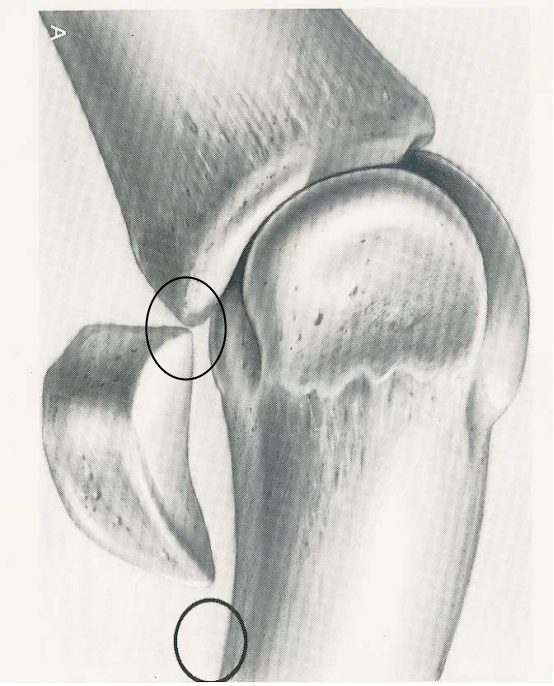

MPD – fratura ou OCD?

MPE – fratura bilateral e simétrica sem dor?

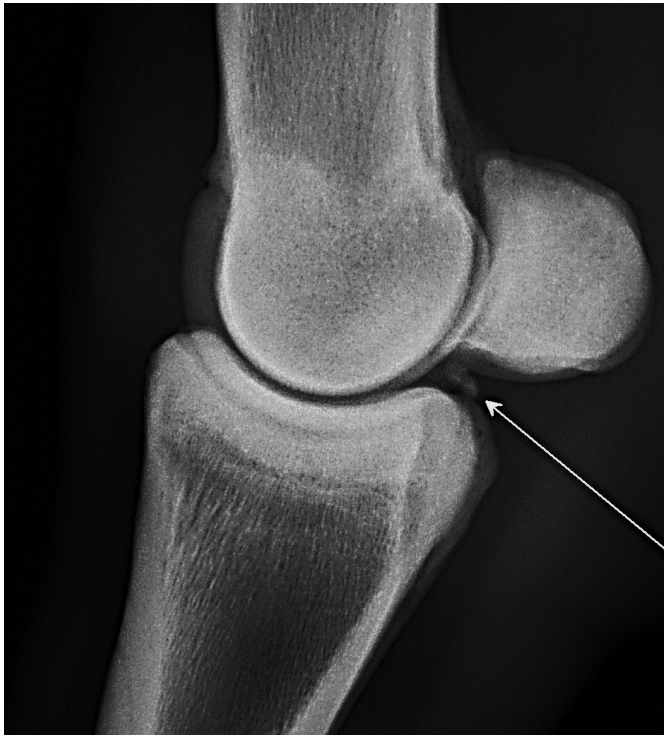

Articulação TT - acesso dorsal

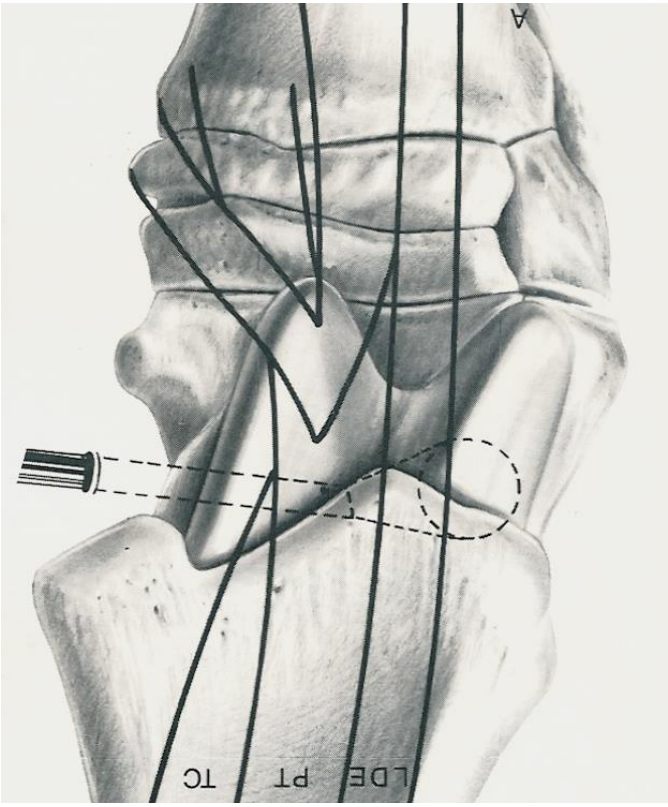

MPD

MPE

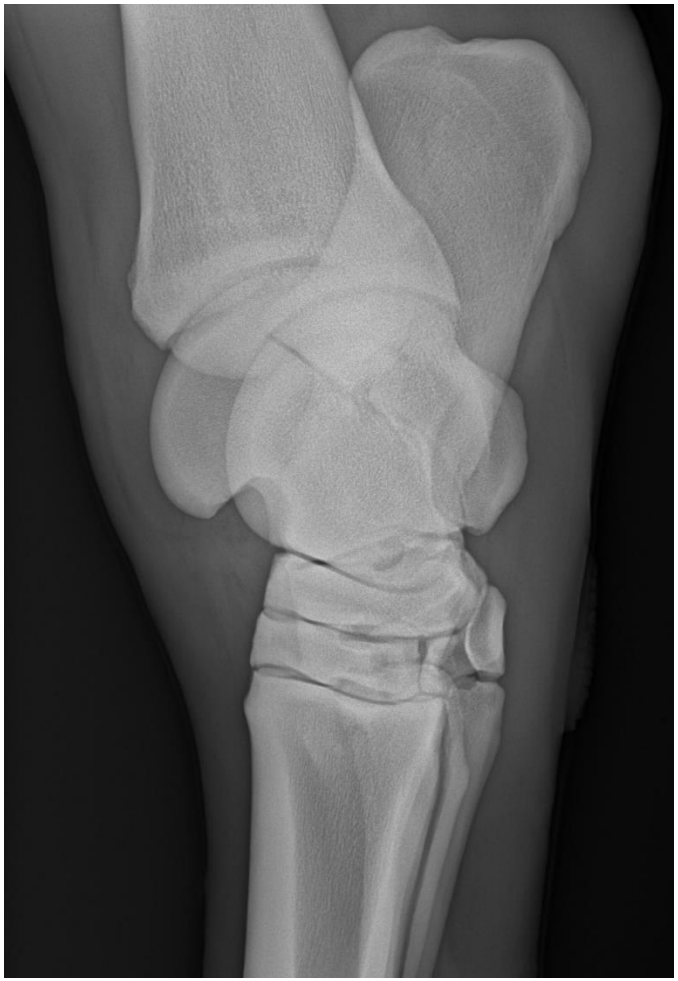

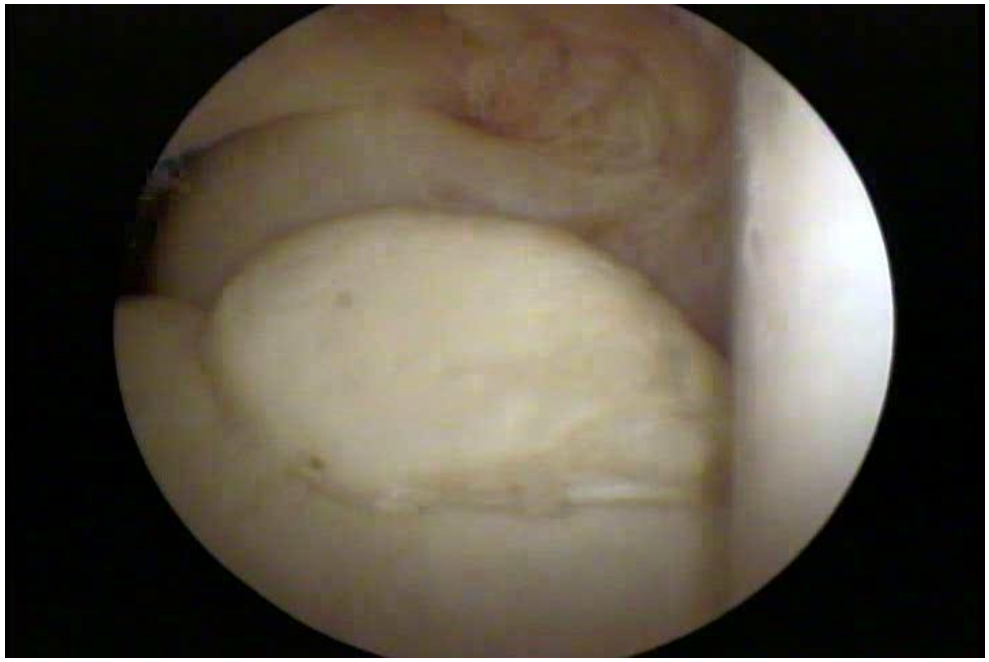

OC em crista tibial e frag/os plantares

Frag/os OC livres em tíbio-társica

Fragmento OC em tróclea de talus e crista tibial

Articulação femoropatelar

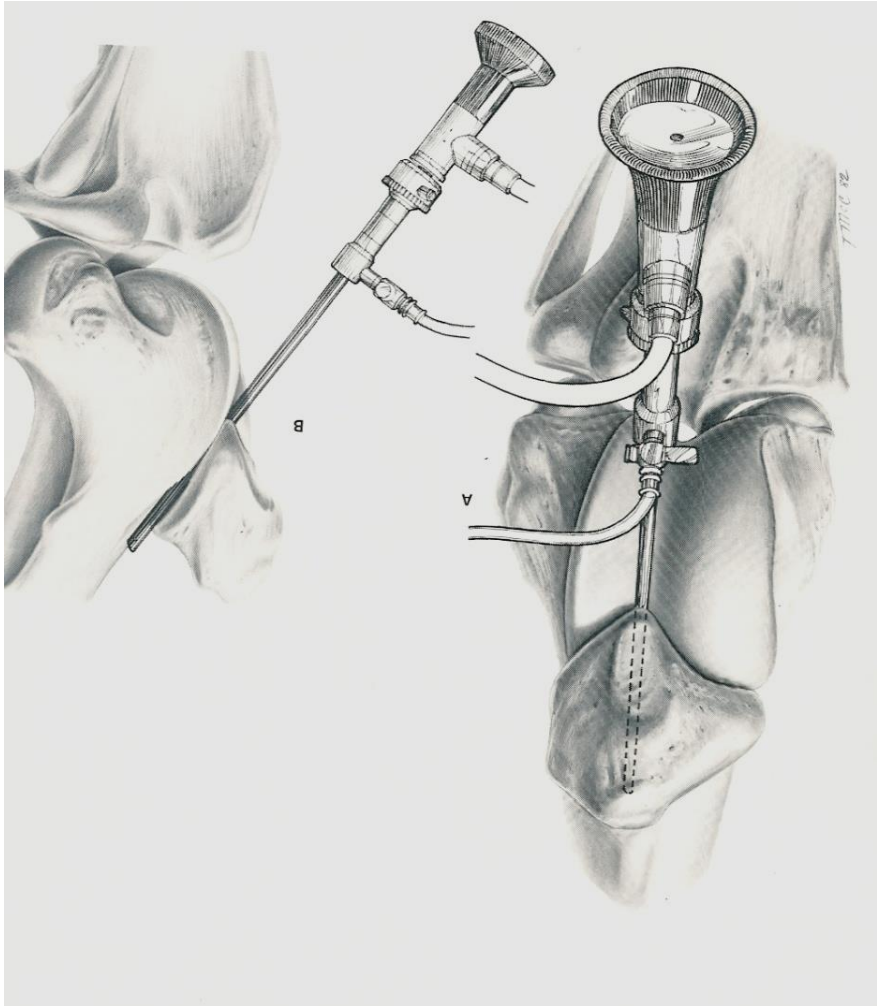

BH, M, 5a, irreg. cart ao US, em treinamento

Articulação femorotibial

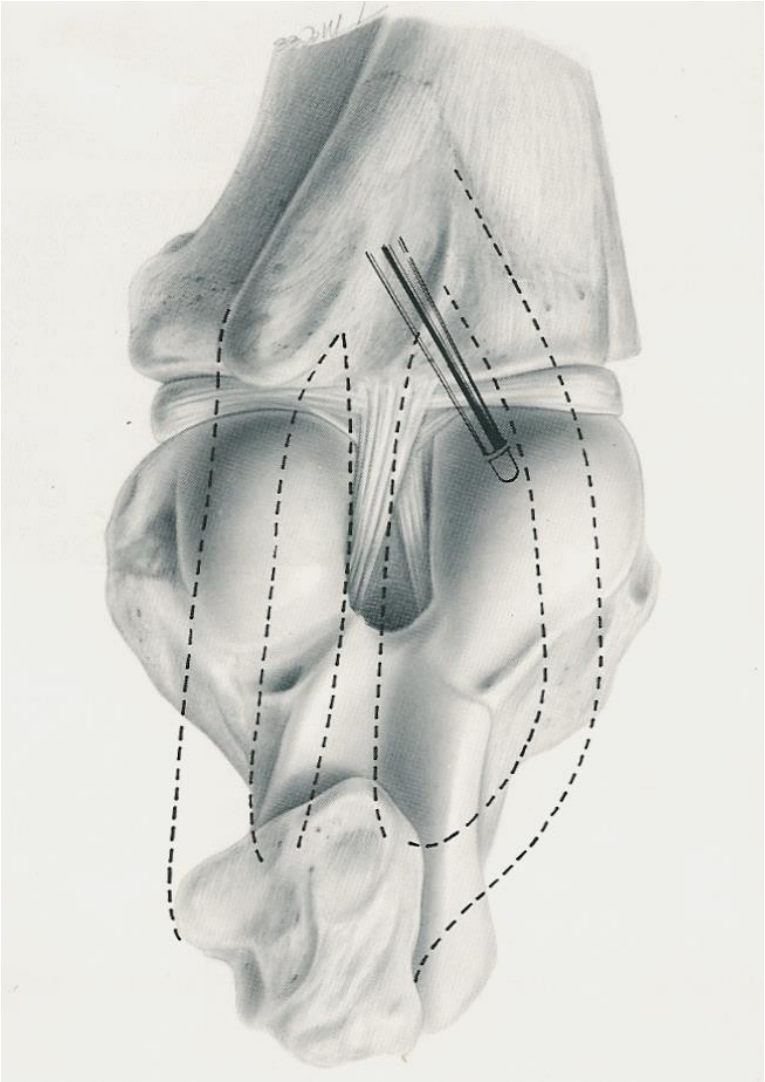

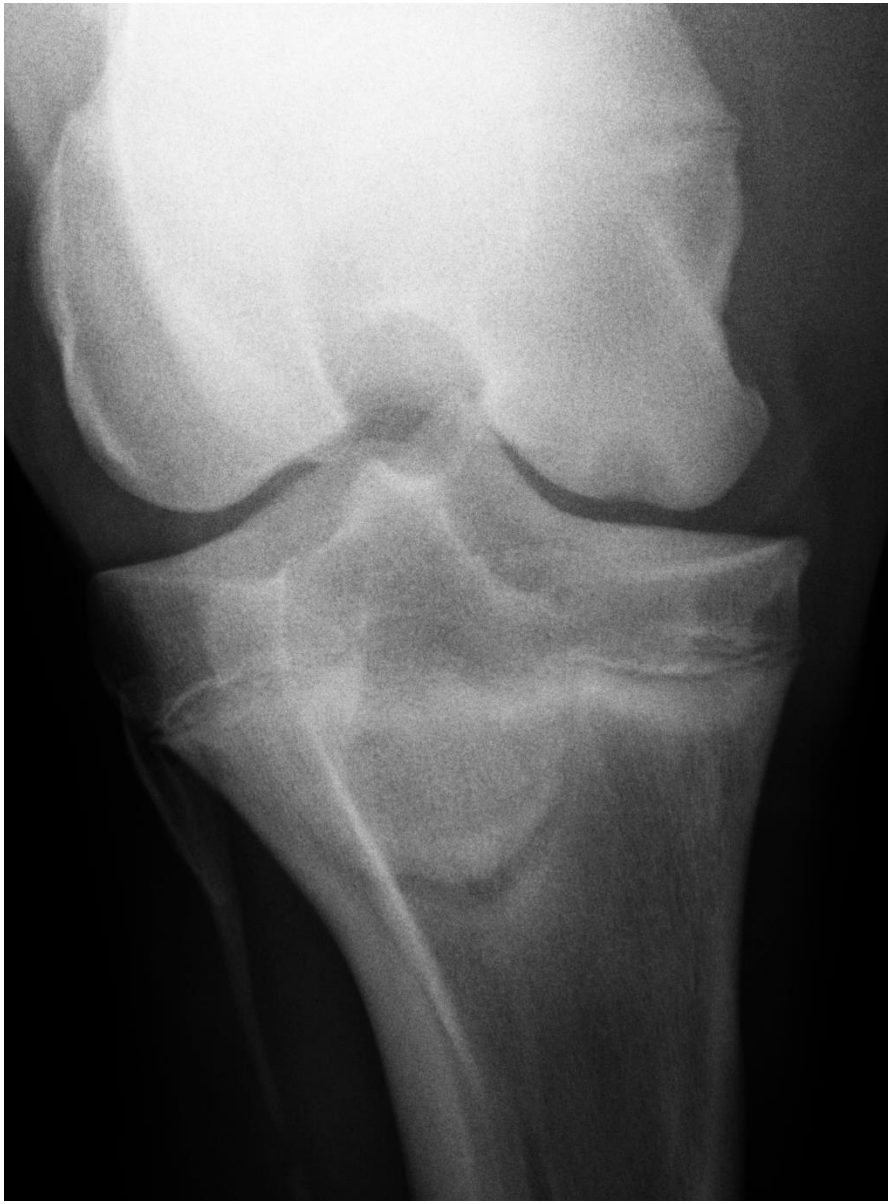

Cisto em côndilo femoral

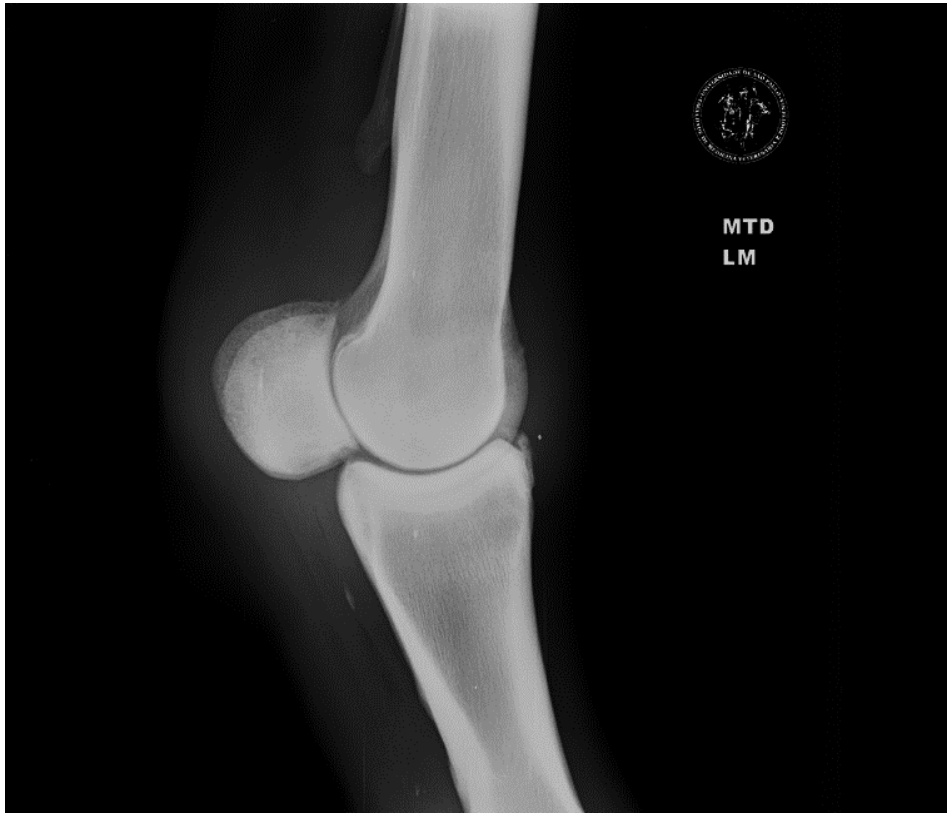
MTD
LM

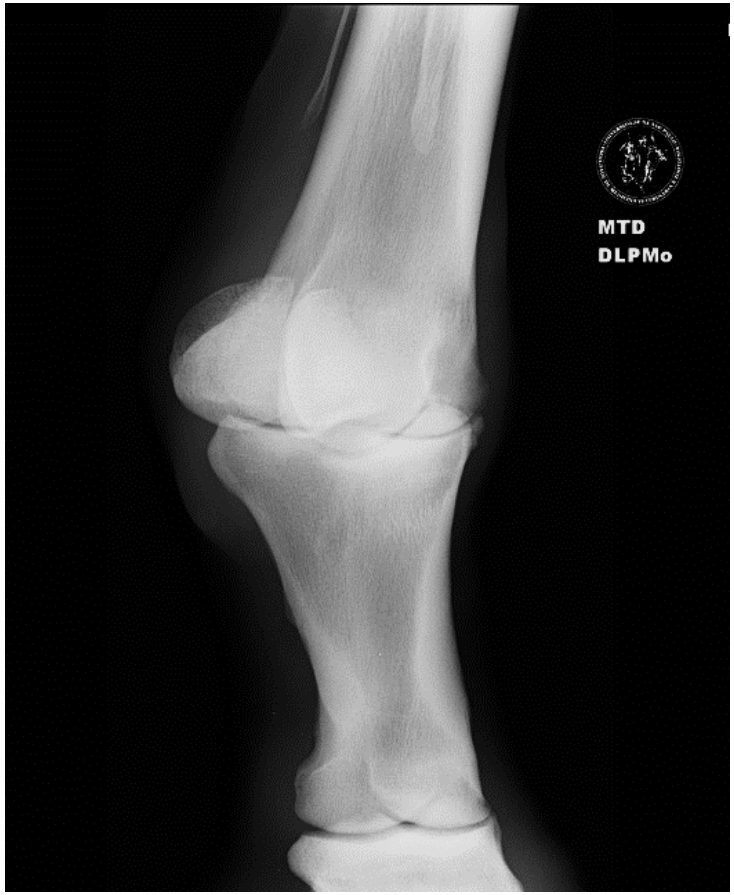
MTD
DLPMo

Se: 7/5
Im: 1/1
EXTREMITY
Lat: L
Acc:
2009 May 28
Img Tm: 12:27:34.000000

Se: 1/5
Im: 1/1
EXTREMITY
Lat: L
2009
Img Tm: 12:23:46

2009 May 28
Img Tm: 12:27:02.000000

Artrite séptica

- Comum em potros (poliartrite/sept.) e adultos (trauma/iatrog.)
- Em adultos por bact. do genero *stafilococcus*
- Leva a intensa claudicação, edema periarticular, efusão, dor palpável, aumento local temp., pode haver febre,

Artrite séptica

- Diagnóstico
  - Sinais clínicos
  - Características do líquido sinovial
  - Exame ultrassonográfico
  - Exame radiográfico
  - Cultura do liquido sinovial/fibrina/sinóvia

Artrite séptica - tratamento

- **Atb sistêmica, regional e local**
- Anti-inflamatório
- **Controle da dor**
- Lavagem articular
- **Artroscopia**
- Terapia de suporte

Artrite séptica - artroscopia

- Avaliação de debris, sinóvia e cartilagem
- Colheita de material
- Remoção de fibrina livre, panus, produtos tóxicos e bactérias
- Lavagem articular
- Perfusão de Atb e anti-inflam.

Artroscopia terapêutica

- Remoção de fibrina livre, panus, produtos tóxicos e bactérias
- Desbridamento tecido necrótico

  e contaminado
- Lavagem articular
- Infusão Atb e anti-inf.

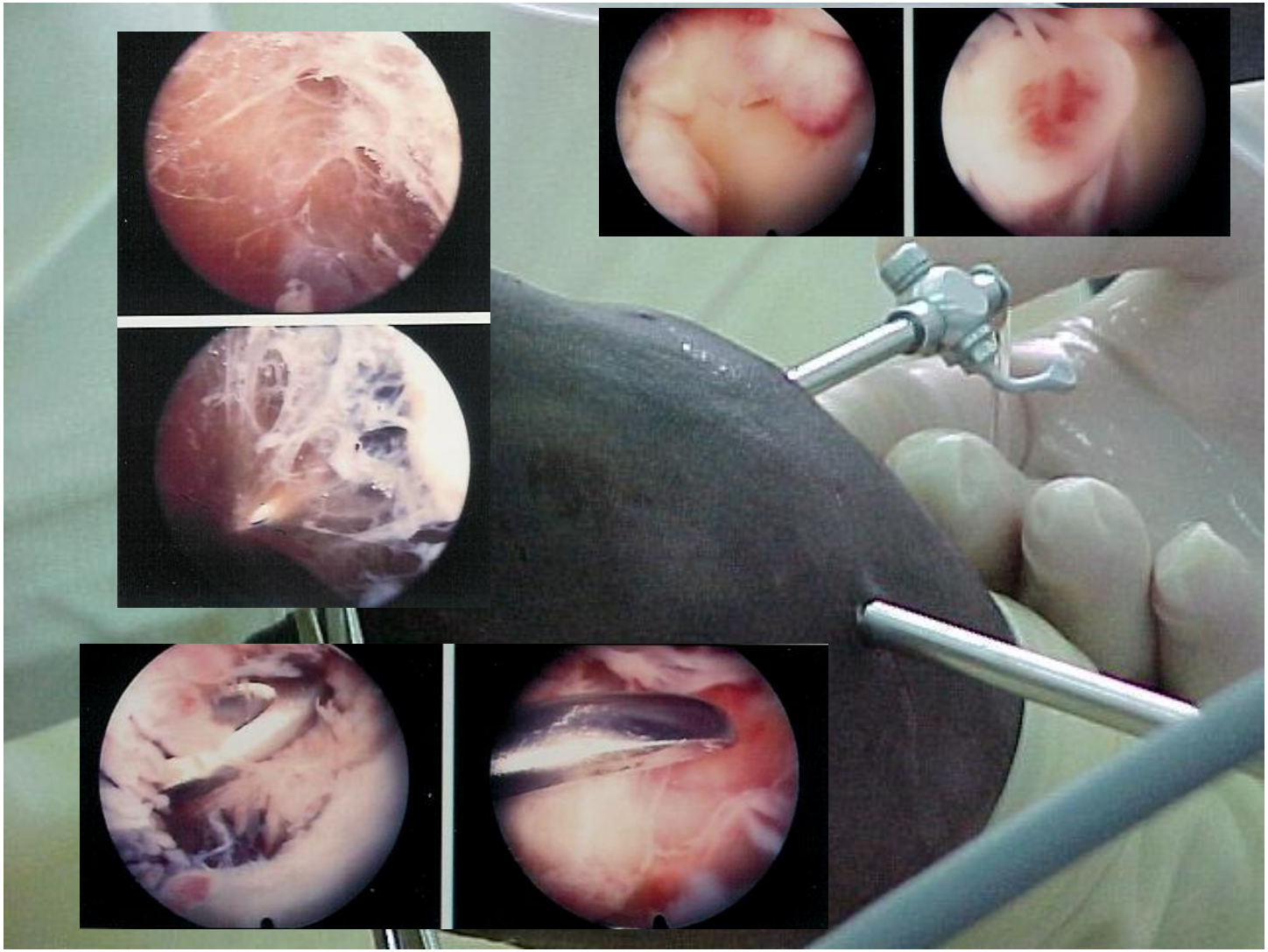

Pré e intra-operatório

- Antibioticoprofilaxia
- AINE
- Lavagem articular
- AI intra-articular

Processo séptico

- Atb sist. e regional (pós coleta)
- Lavagem com DMSO + atb
- Analgésico IA – morfina
- Antibiótico IA
- Bandagem compressiva

Pós-operatório

- Antibiótico (profilaxia / terapia)
- AINE / suplem. Oral
- Fisioterapia
- Troca de curativo
- Retorno à alimentação
- Exame físico (2x ao dia)

Pós-operatório

- Infusão IA – atb / lavagem articular (artrite séptica)

- AH / IRAP– Inflamação

- PRP/terapia celular – DAD / OA

- Sistêmico – GAG/COL II (DAD / OA)
- Uso tópico – gel AI
- Fisioterapia

P.O. médio prazo/tardio

- Fisioterapia
- Exercícios controlados
- Retirada dos pontos
- Retorno ao treinamento c/ acompanhamento veterinário
- Infiltrações seriadas (se necessário)
- Exames de controle (físico/US/RX)

silvalc@usp.br