

GENITAL MASCULINO




DISCIPLINA DE TÉCNICAS CIRÚRGICAS FMVZ-USP

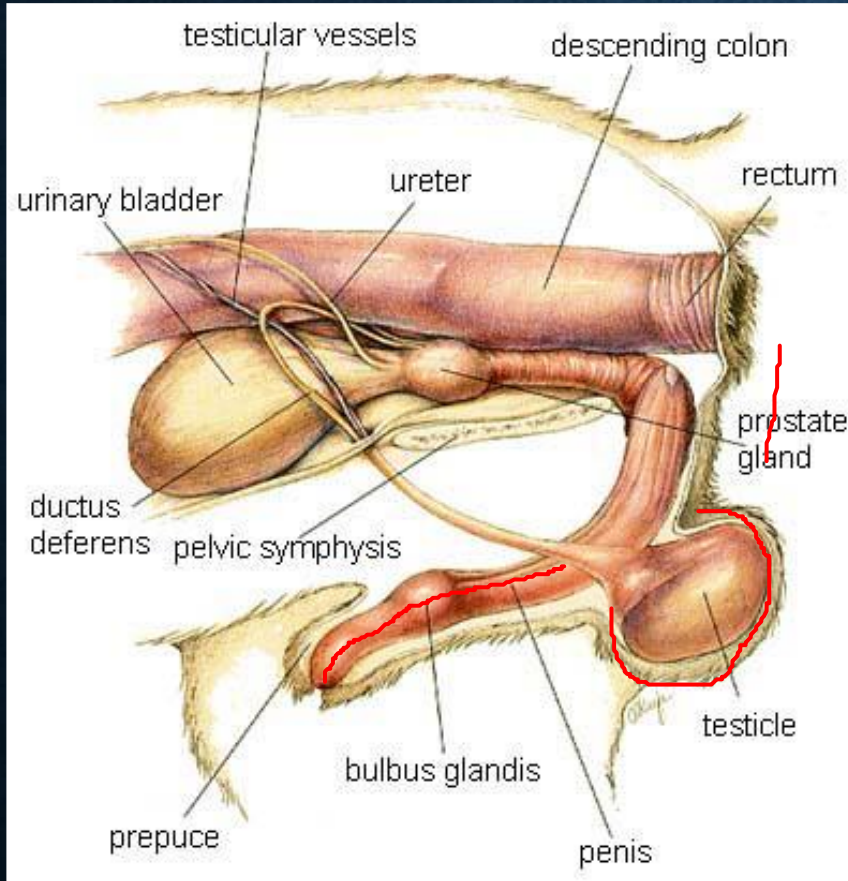
PROFA DRA SAMANTA RIOS MELO

samymelo@usp.br


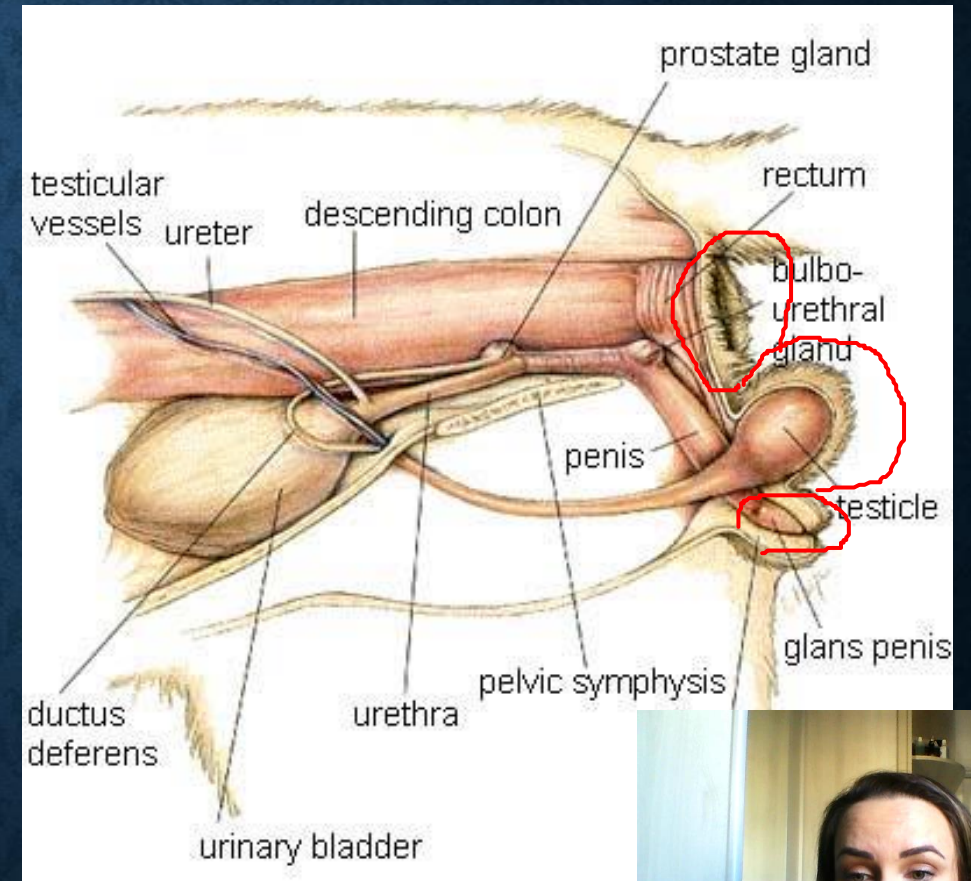
@samantamelovet



ANATOMIA - CÃO




ANATOMIA - GATO



TESTÍCULO

- Epidídimo (Cabeça, Corpo, Cauda)
- Túnica vaginal parietal + visceral (única)
- Túnica albugínea - fibrosa
- Ligamento da cauda do epidídimo
- Ligamento próprio do testículo
- Ducto deferente
 - cauda do epidídimo → plexo pampiniforme → anel inguinal → cav. Abdominal
- Linfáticos testiculares – linfonodos ilíacos
- artéria testicular – aorta
- veias – plexo pampiniforme
 - v. testicular dir – cava caudal
 - v. testicular esq – v. i



DUCTO DEFERENTE

LIG CAUDA EPIDÍDIMO

LIG PRÓPRIO TESTÍCULO

PLEXO PAMPIRIFORME


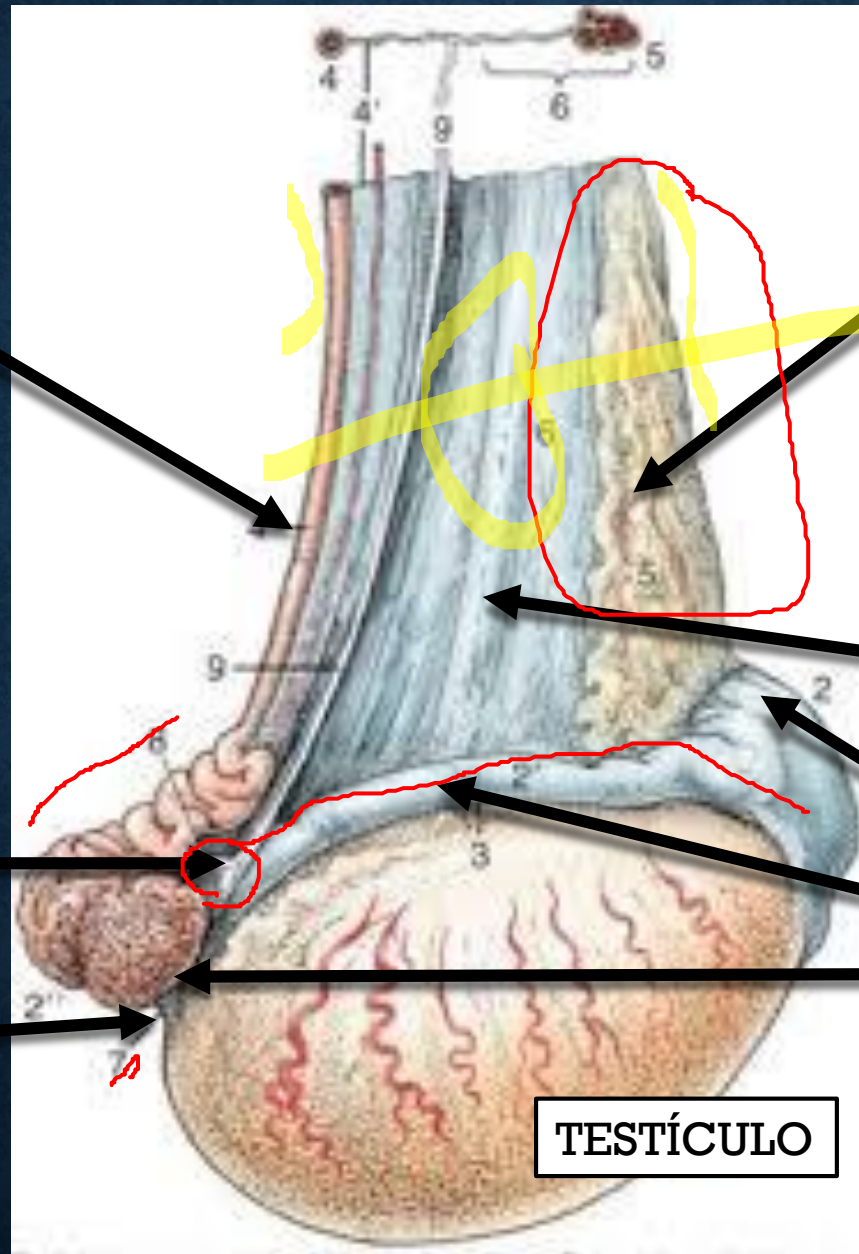
v. testicular dir – cava caudal
v. testicular esq – v. renal esq.

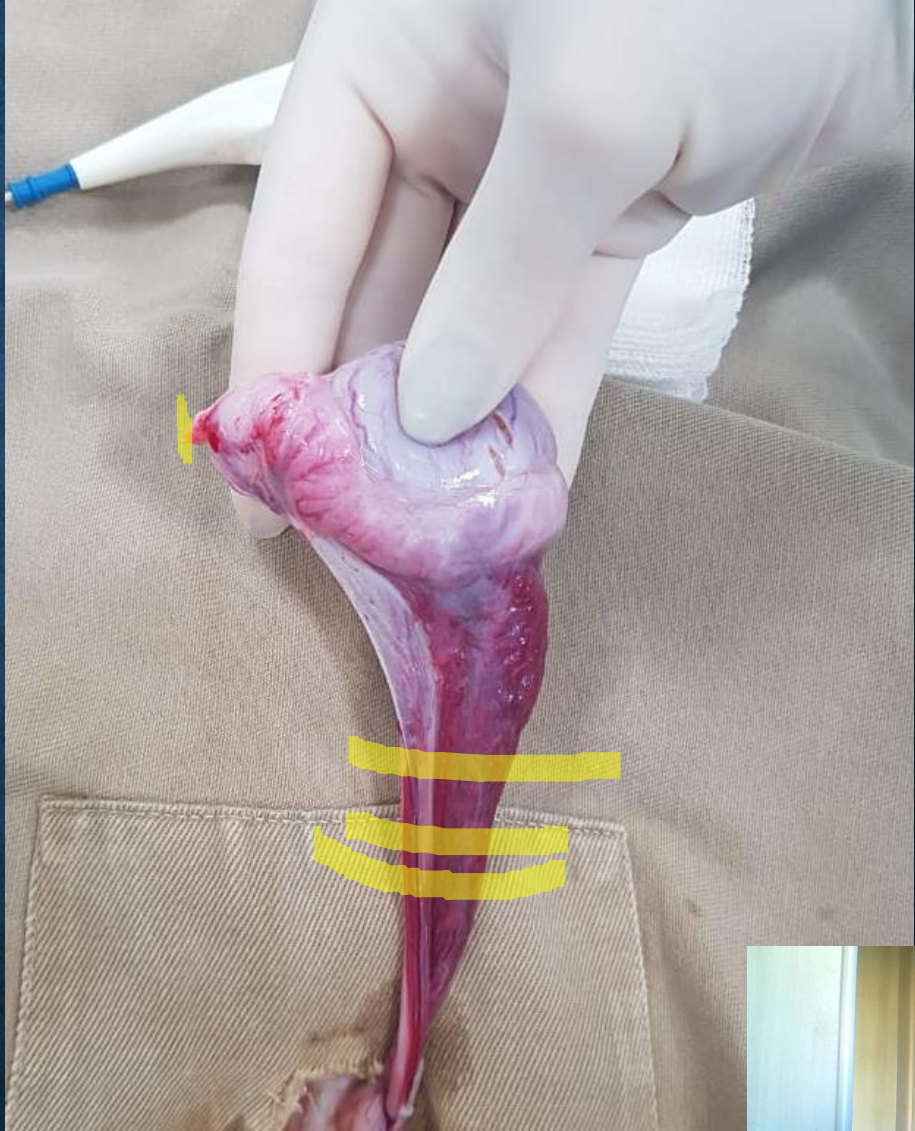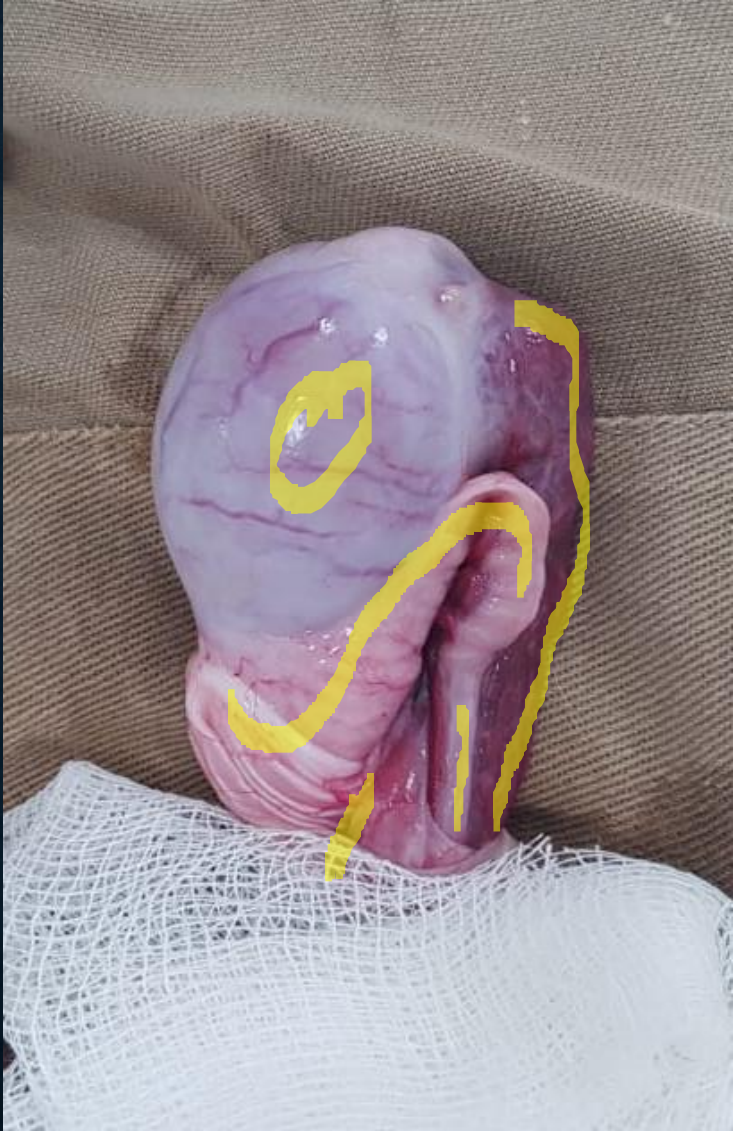ARTÉRIA TESTICULAR - Aorta

MESÓRQUIO

EPIDÍDIMO

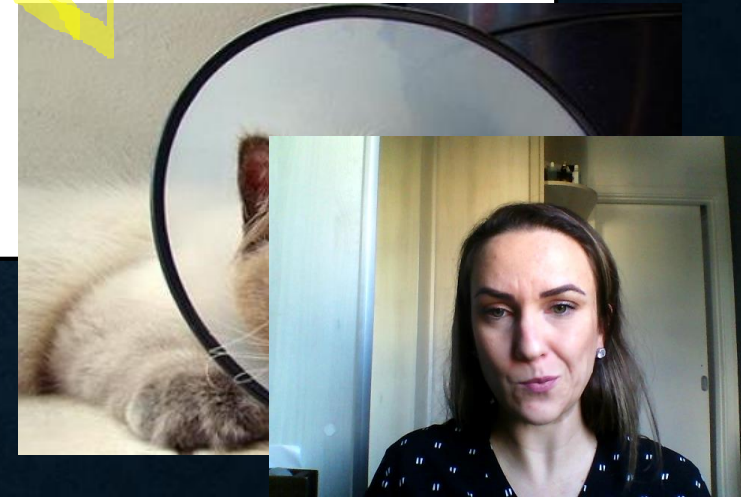
TESTÍCULO



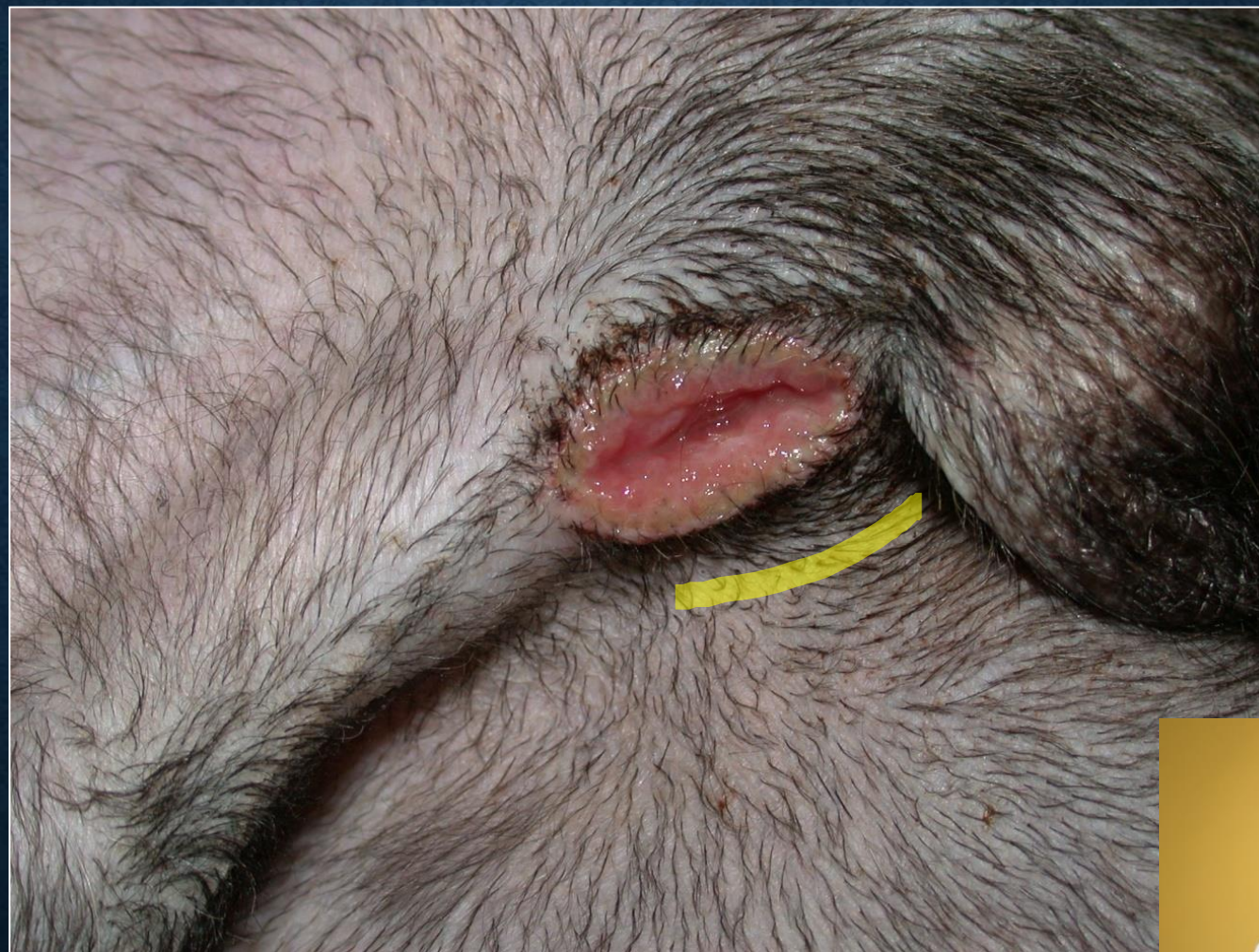


PRÉ E PÓS OPERATÓRIO BÁSICO

- Exames: Hg, FR, ECG
- Jejum alimentar 12 horas / hídrico 4 horas
- Banho com sabonete antisséptico – quando viável – 24 horas antes
- AINES + Antibioticoterapia
 - enrofloxacina 5mg/kg BID
 - Amoxicilina + clavulanato 25mg/kg BID
 - cultura+antibiograma
- Curativo com micropore / bandagem
- Colar Elizabetano



Deiscência pontos




1 - ORQUIECTOMIA

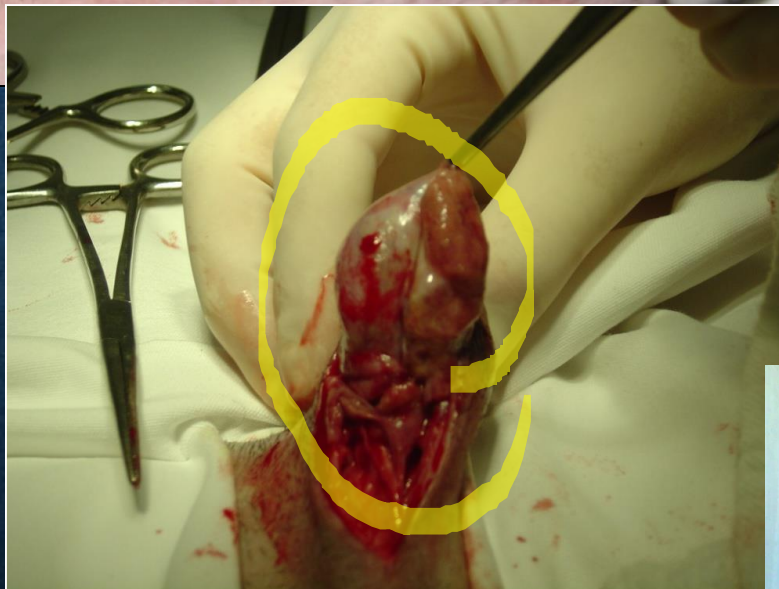
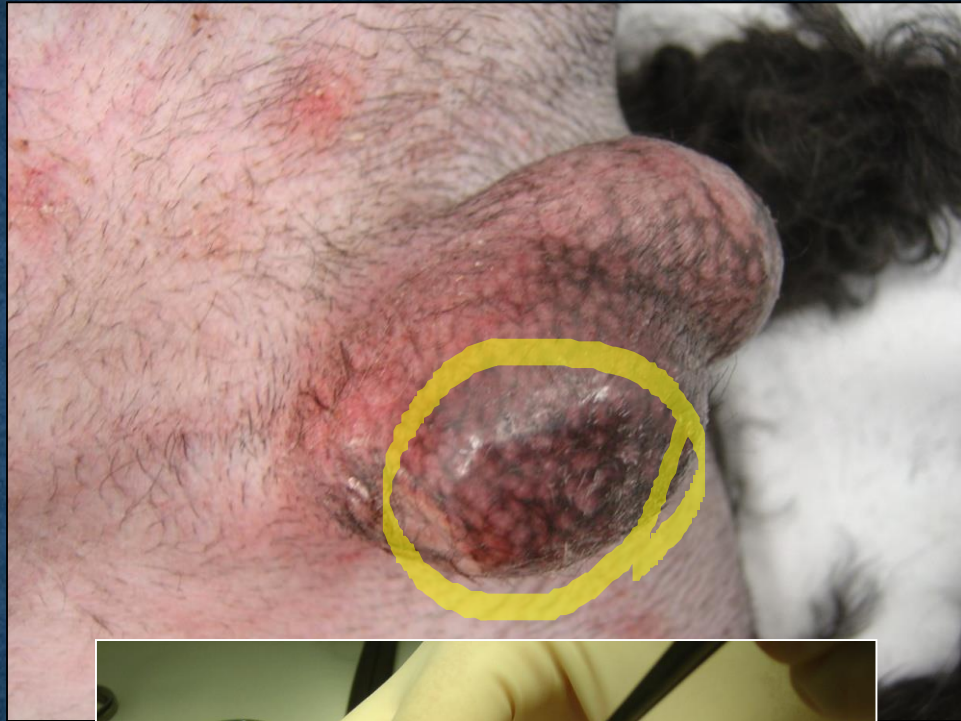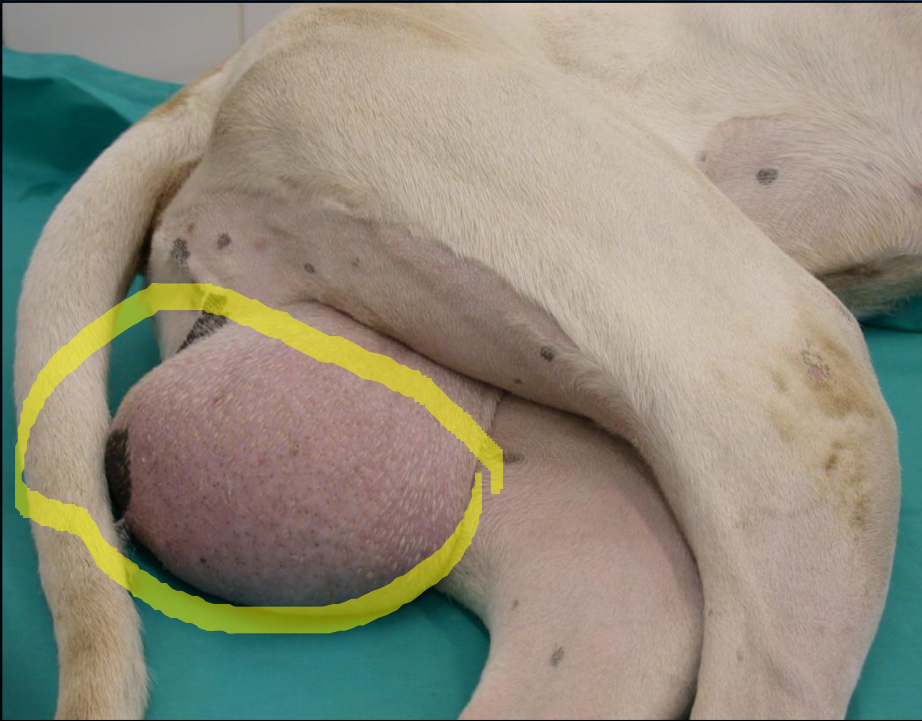
INDICAÇÕES

- **Contracepção**
- **Comportamental**
- Gatos – odor da urina
- HPB / neoplasias próstata
- Neoplasias perianais
- Neoplasias testículo / escroto
- Hérnias perineais / escrotais
- Trauma, abscesso
- Uretrostomia escrotal

COMPLICAÇÕES

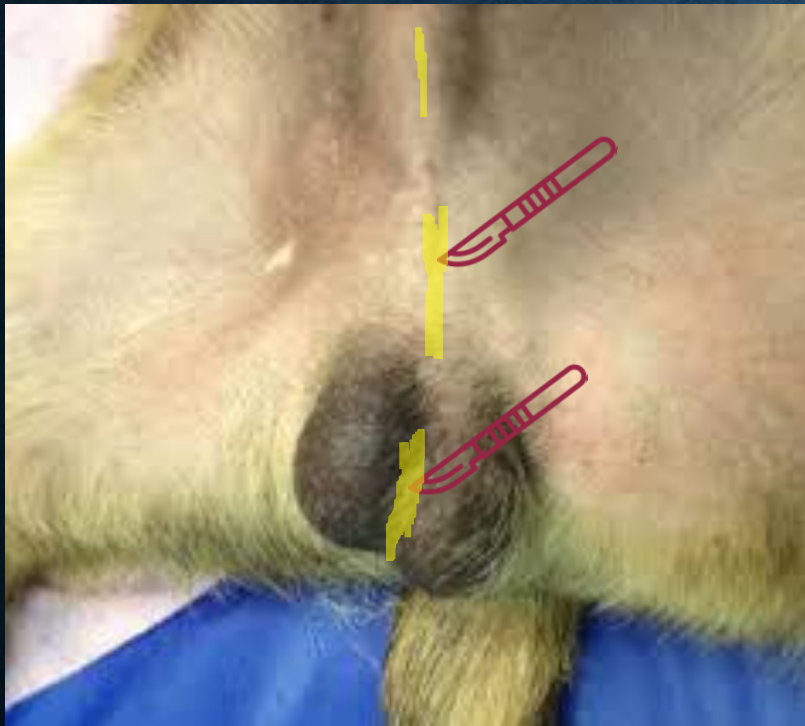
- **Hemorragia**
- **Infecção**
- **Edema bolsa escrotal**
- **Deformação bolsa escrotal**
- **Infecção**
- **Peritonite**
- **Ganho de peso, Letargia**






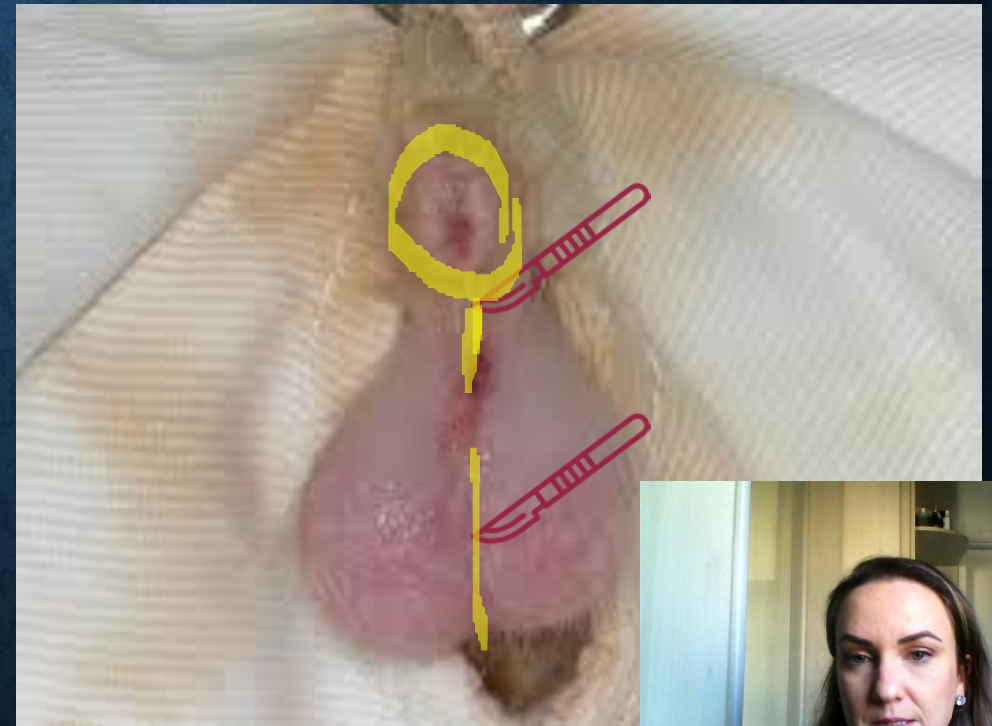
CÃO

- Pré escrotal (adulto)
- Escrotal (filhote)



GATO

- Pré-prepucial (peniana)
- Escrotal



1 – ORQUIECTOMIA - TÉCNICA

• TÉCNICA ABERTA

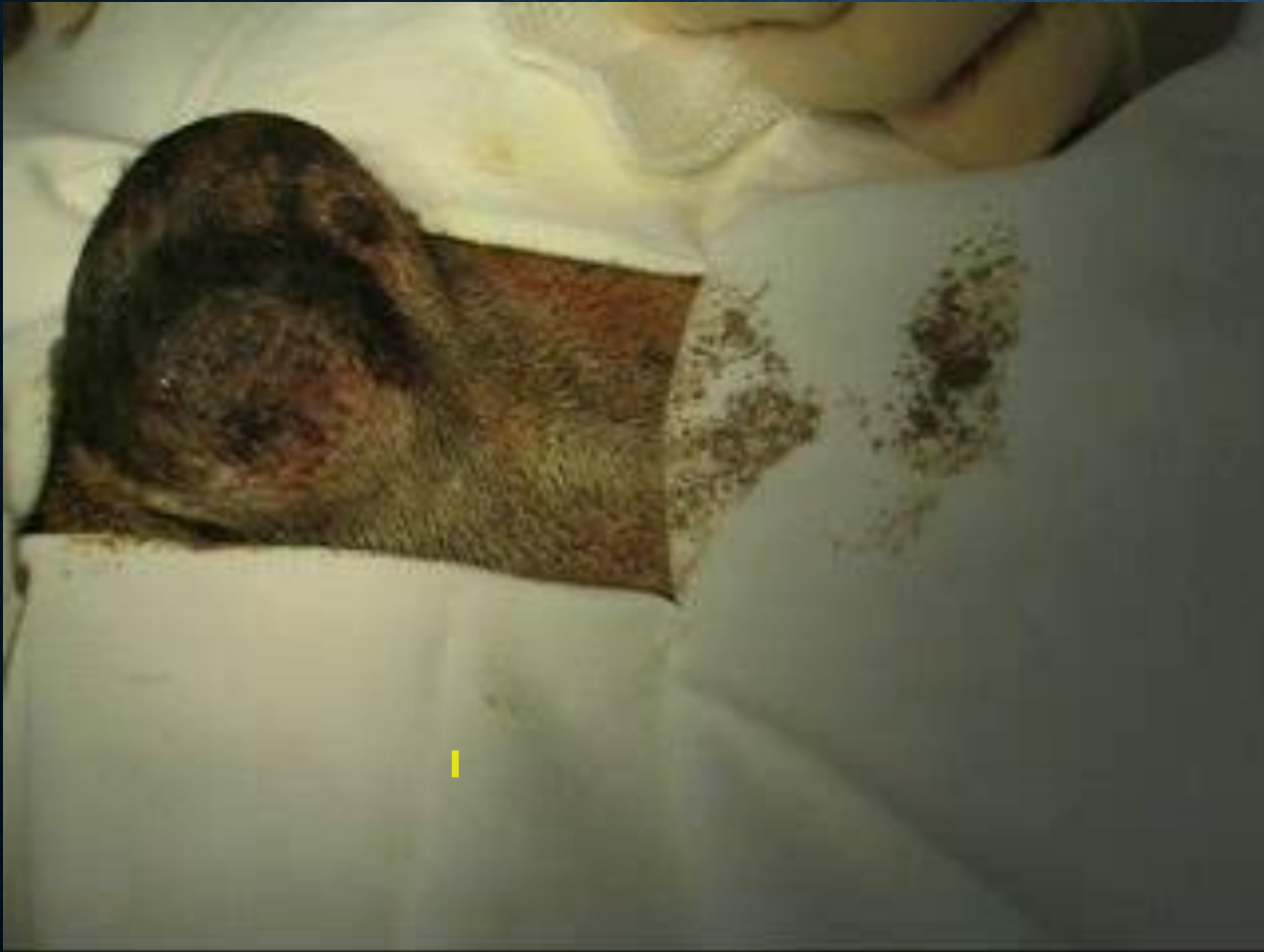- Incisão única na túnica parietal
- Testículos e epidídimo são exteriorizados
- Músculo cremaster e túnica vaginal são mantidos e testículo e epidídimo são seccionados
- Túnica deve ser fechada

• TÉCNICA FECHADA

- Secção pele + túnica Dartos
- Túnica vaginal não é seccionada
- Não expõe cavidade abdominal ao meio
- Parte da túnica vaginal e músculo cremaster são removidos
- gato, cão de pequeno porte, filhote → maior risco de hemorragia



ORQUIECTOMIA CÃO




- ✓ Decúbito dorsal
- ✓ Incisão da pele – rafe - 3cm
- ✓ Incisão da fascia + túnicas
- ✓ Exposição do testículo
- ✓ Romper ligamento
- ✓ 3 pinças cordão espermático – secção + ligadura
- ✓ Sutura túnica
- ✓ Sutura pele



GONADECTOMIA

- Retirada das gônadas - antes da puberdade
- Jejum no máximo de 4 horas – hipoglicemia (metabolismo hepático)
- Cão / Gato
 - Escrotal
 - Fechada
- **Vantagens** – rápida recuperação – maior elasticidade dos tecidos – fácil execução
- **Efeitos indesejáveis** - genitália externa infantil – retardo no fechamento do disco epifisário



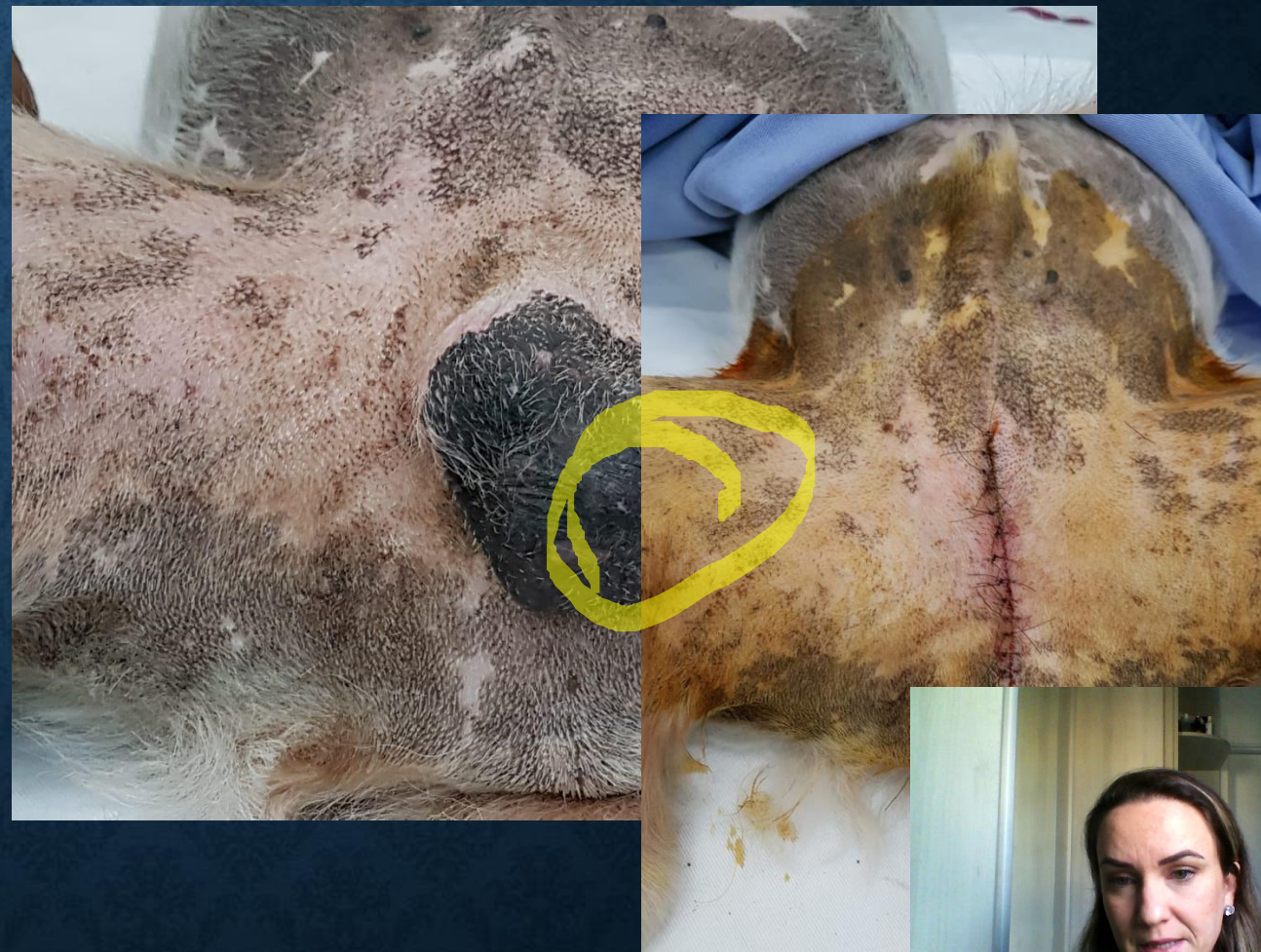2 - ORQUIECTOMIA + ABLAÇÃO DO ESCROTO

INDICAÇÕES

- Escroto pendular
- Abscesso testicular
- Neoplasia escroto e/ou testicular
- Uretrostomia escrotal

COMPLICAÇÕES

Edema, HEMORRAGIA





3 - DEFERENTECTOMIA

INDICAÇÕES

- Esterilização de animais com doenças genéticas
- Proprietários refratários a orquiectomia
- Preserva a aparência cosmética
- Efeitos indesejáveis da castração
- Complicações – permanece libido – demarcação - brigas


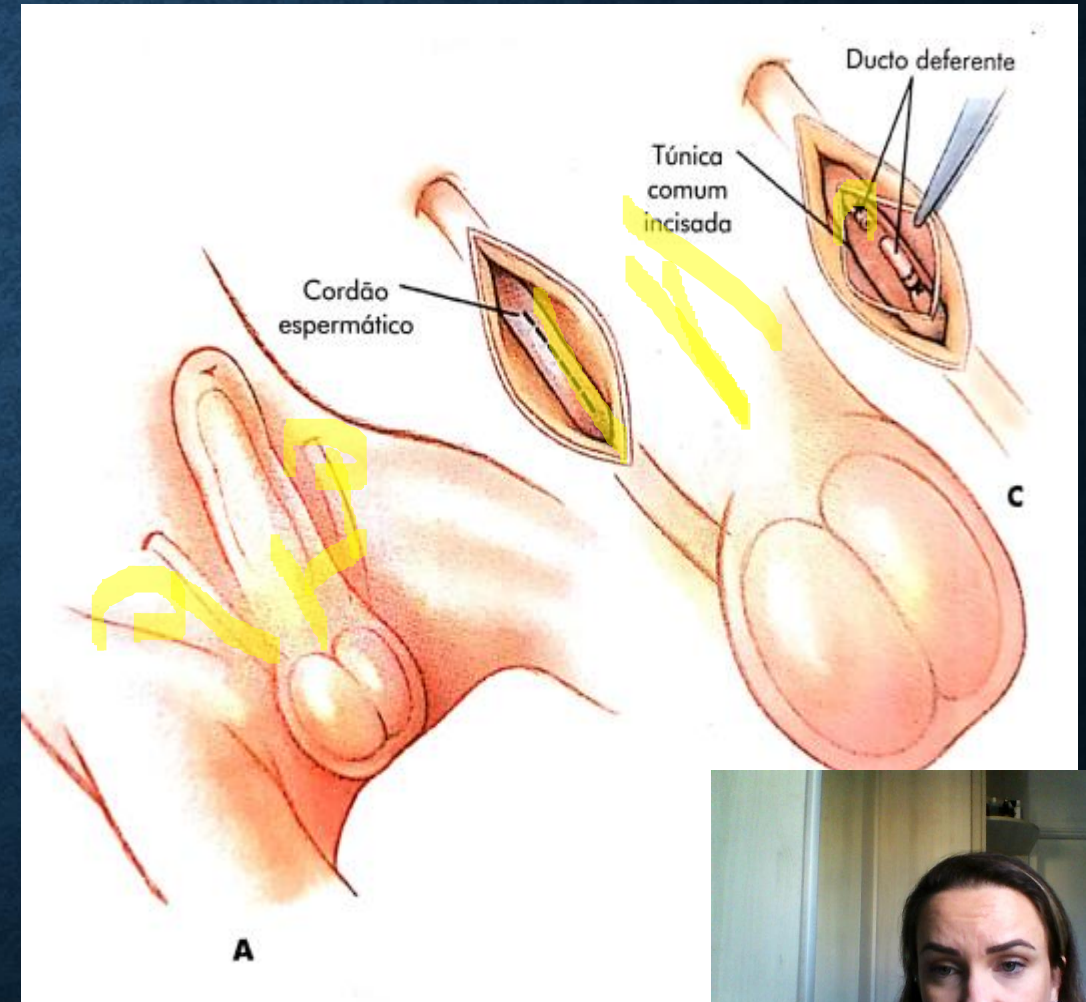
CONTRAINDIÇÕES


- Permanece libido
- Demarcação território
- Agressividade
- Suscetibilidade a Neoplasias
- HPB



DEFERENTECTOMIA - TÉCNICA

- Acesso semelhante a orquiectomia
- Incisão da túnica na região do cordão espermático
- **Não expõe o testículo**
- Separar o ducto deferente da artéria
- Excisar ducto 2cm + ligadura das extremidades com fio não absorvível
- Sutura da túnica – pele – p.s.s





SAMYMELO@USP.BR
[@SAMANTAMELOVET](https://www.instagram.com/SAMANTAMELOVET)



REFERÊNCIAS

- **T.W. Fossum** Small Animal Surgery. 2007
- **D. Slatter** – Textbook of Small Animal Surgery. 2003
- **I. Gourley** – Atlas of Small Animal Surgery. 1992
- **F.J.van Sluijs** – Atlas de Cirurgia de Pequenos Animais - 1992