

Mordida profunda

(parte 1)

1. Definição

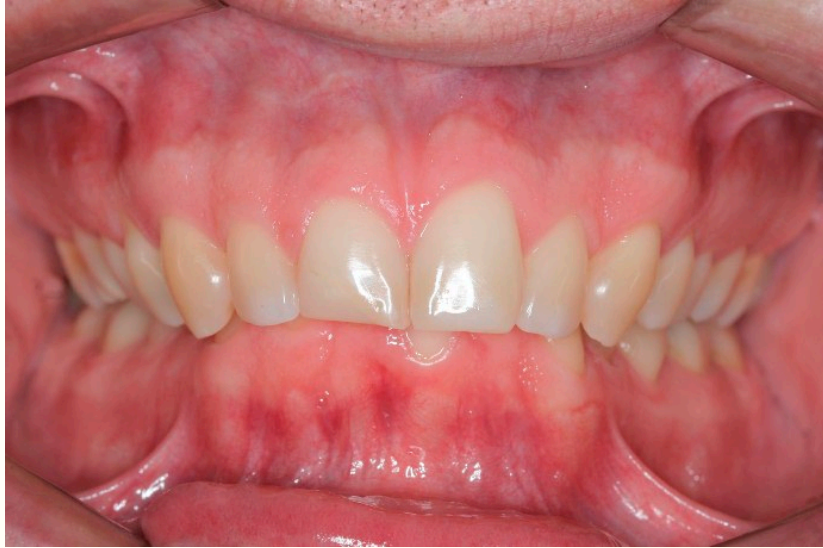2. Classificação

3. Etiologia

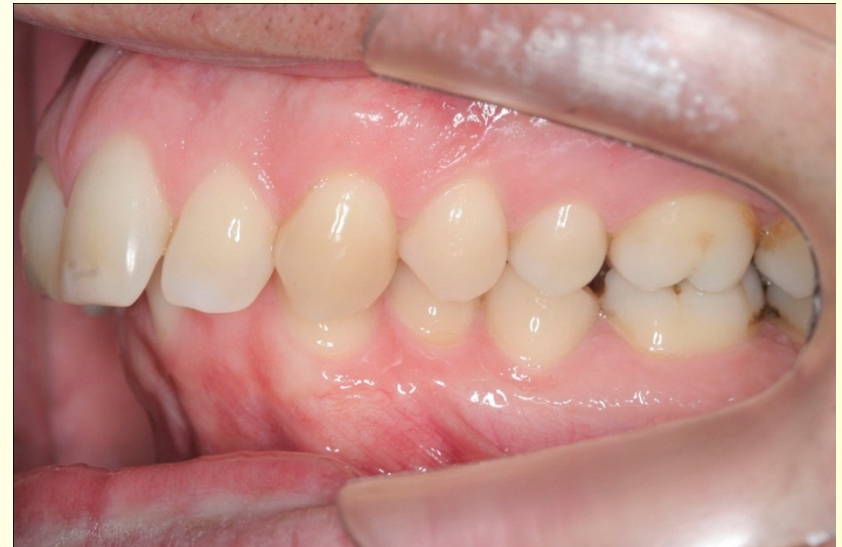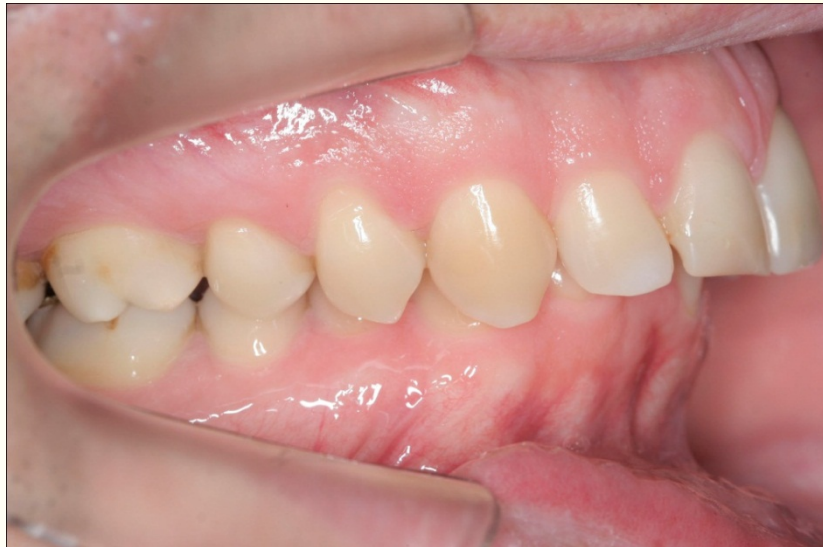1. Definição

2. Classificação

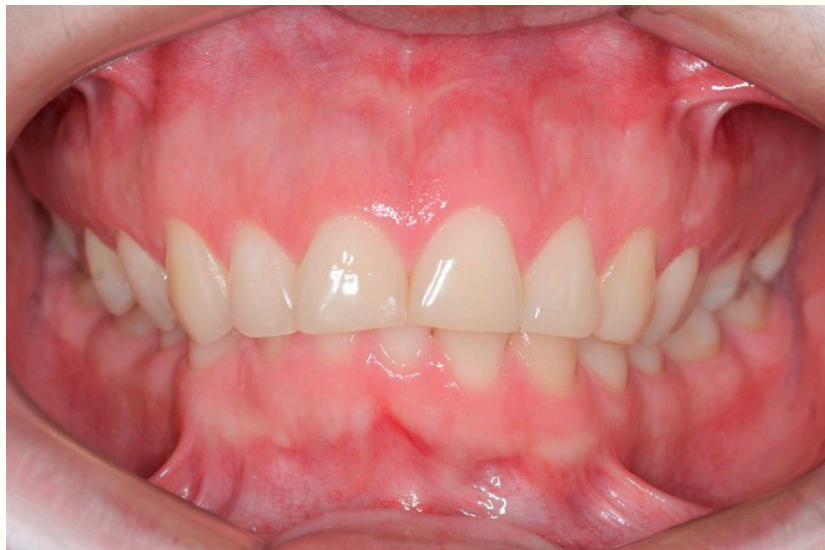3. Etiologia



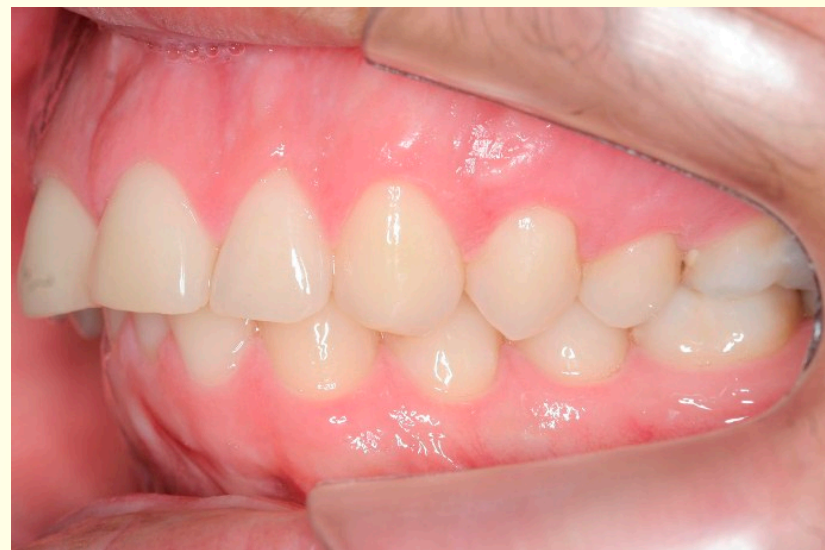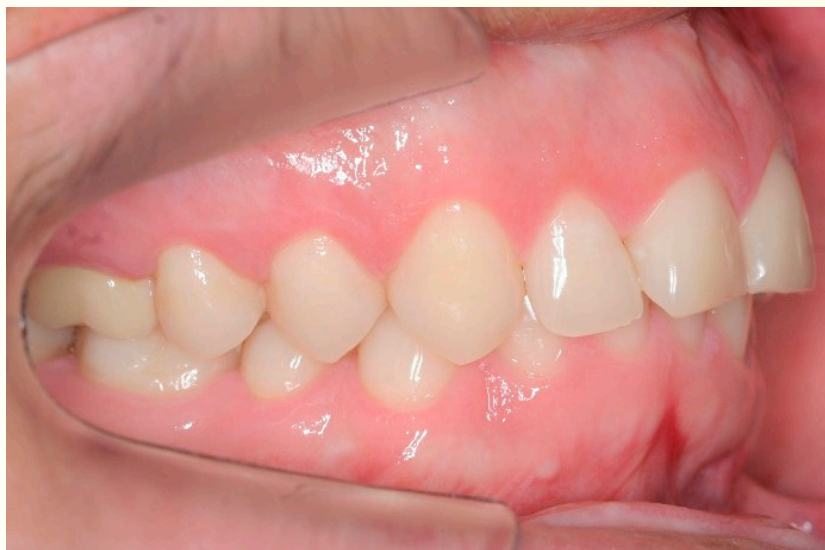***Trespasse
excessivo***



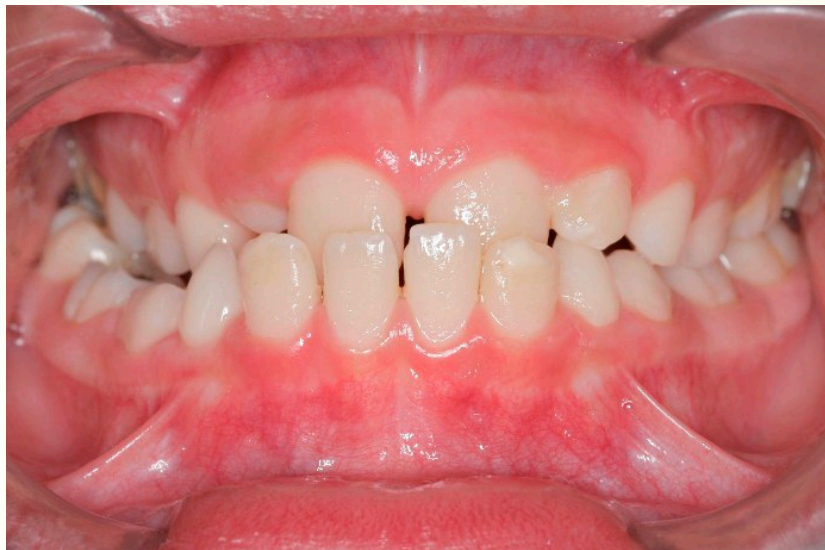Definição



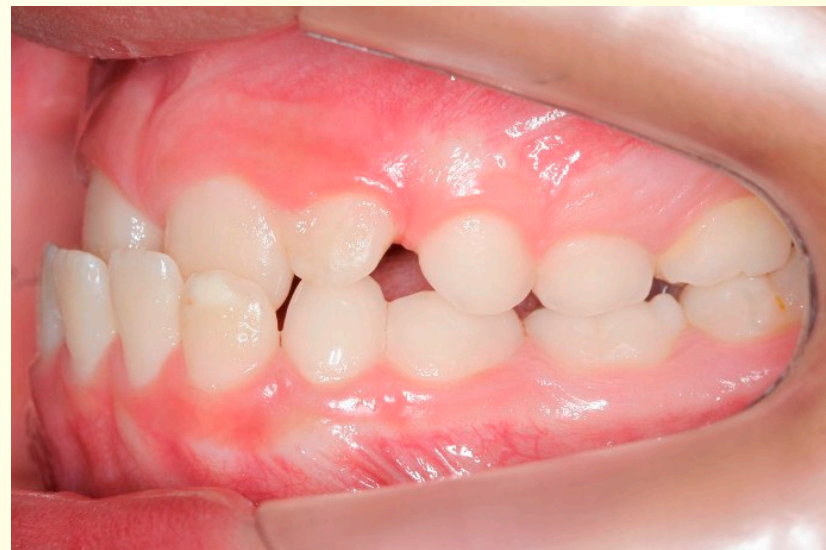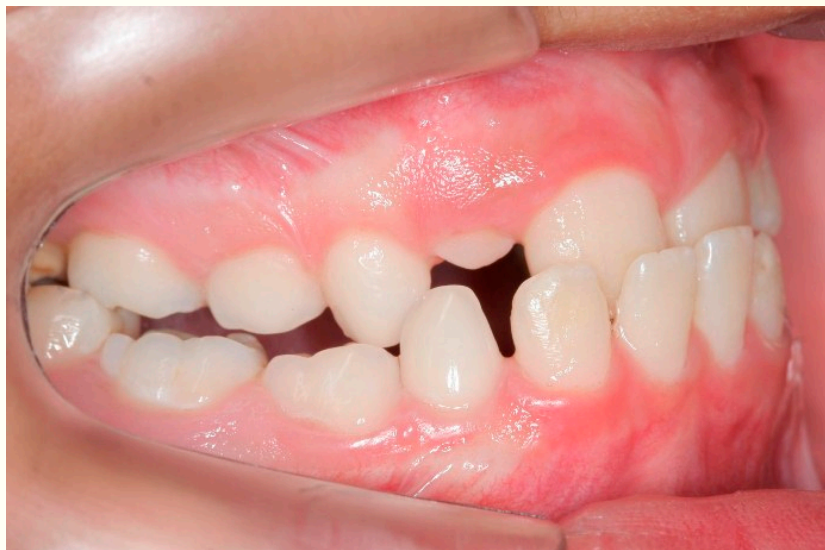- ✓ **Problemas periodontais**
- ✓ **Mastigação inadequada**
- ✓ **Trauma**
- ✓ **Bruxismo**
- ✓ **DTMs**



Definição



- ✓ **Problemas periodontais**
- ✓ **Mastigação inadequada**
- ✓ **Trauma**
- ✓ **Bruxismo**
- ✓ **DTMs**



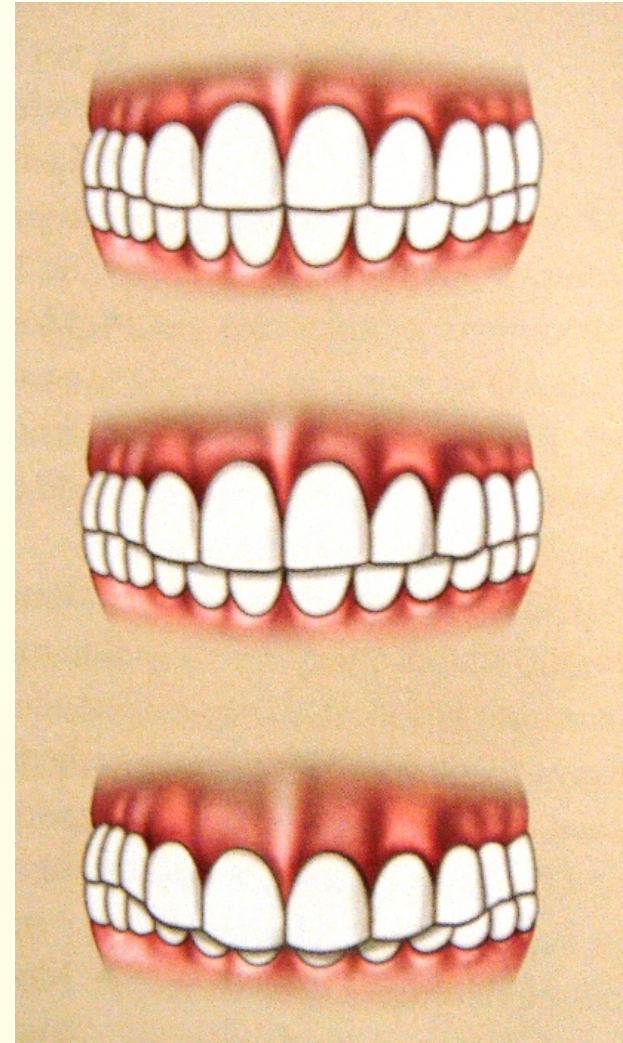
1. Definição

2. Classificação

3. Etiologia

Aspecto vestibular

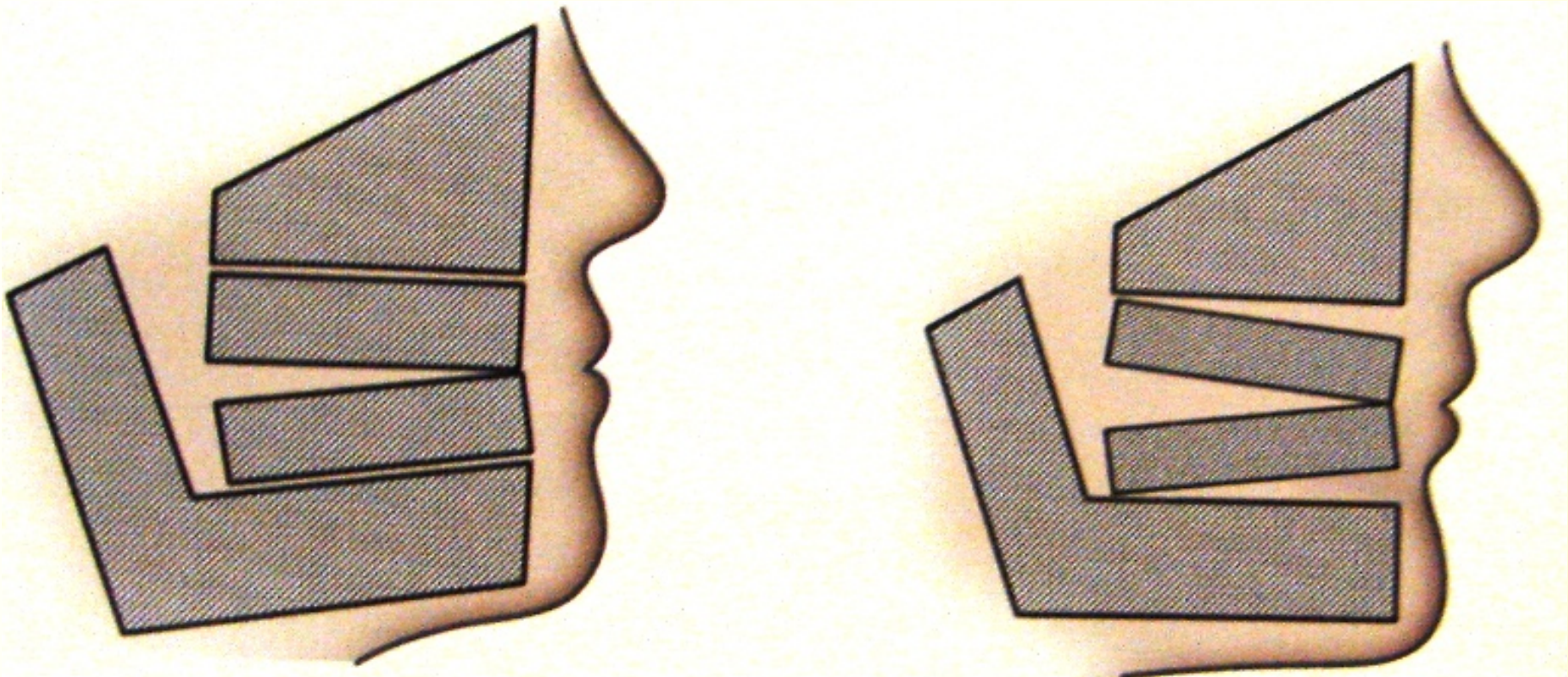
- ✓ **Leve:** $\frac{1}{3}$
- ✓ **Moderada:** $\frac{1}{3} - \frac{2}{3}$
- ✓ **Exagerada:** $+ \frac{2}{3}$



Origem/ estruturas envolvidas

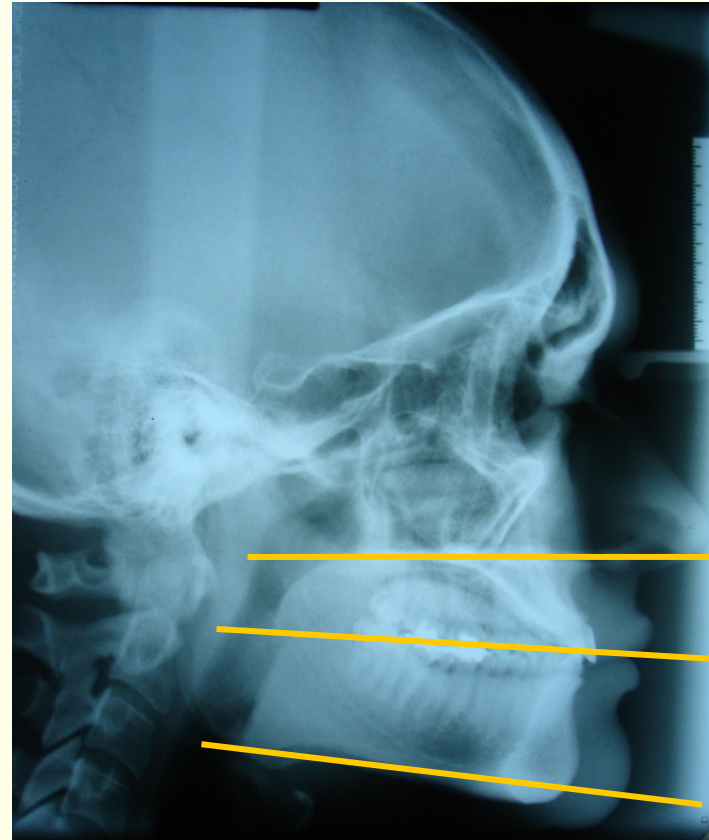
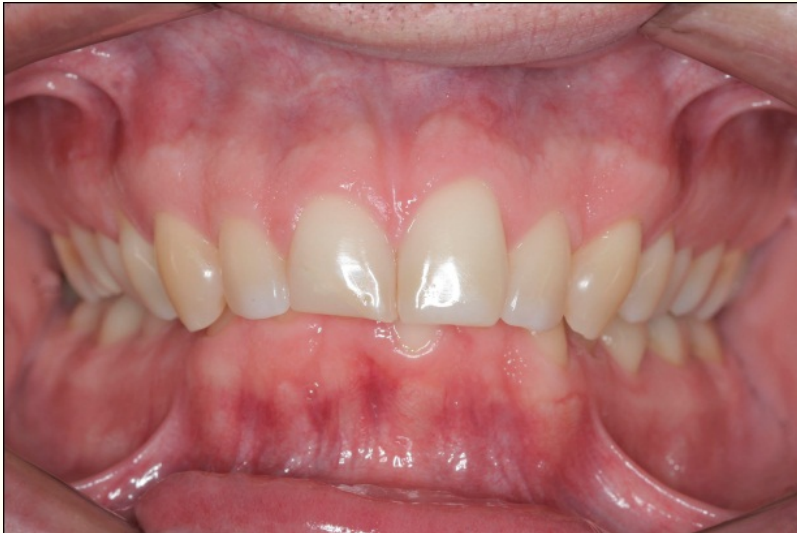✓ *Esquelética*

✓ *Dentária*



✓ *Esquelética*

Origem/ estruturas envolvidas

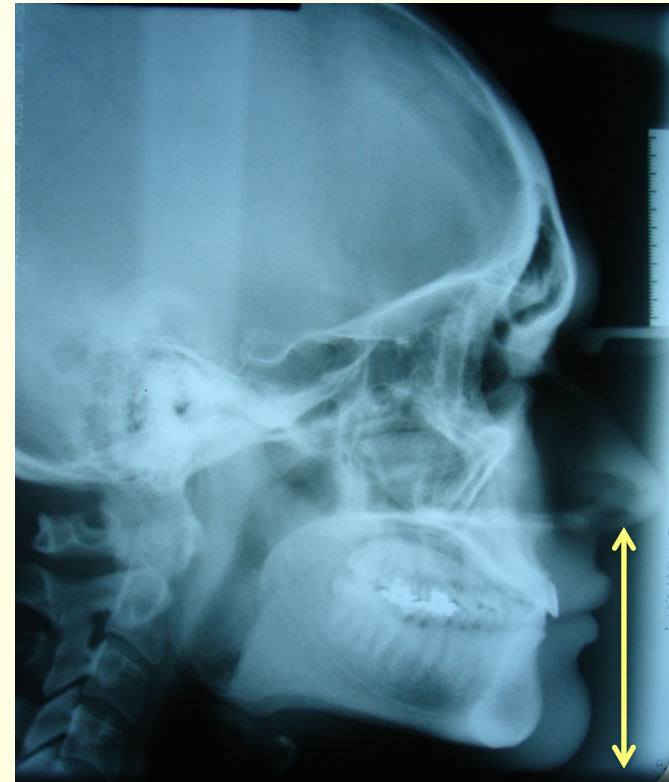
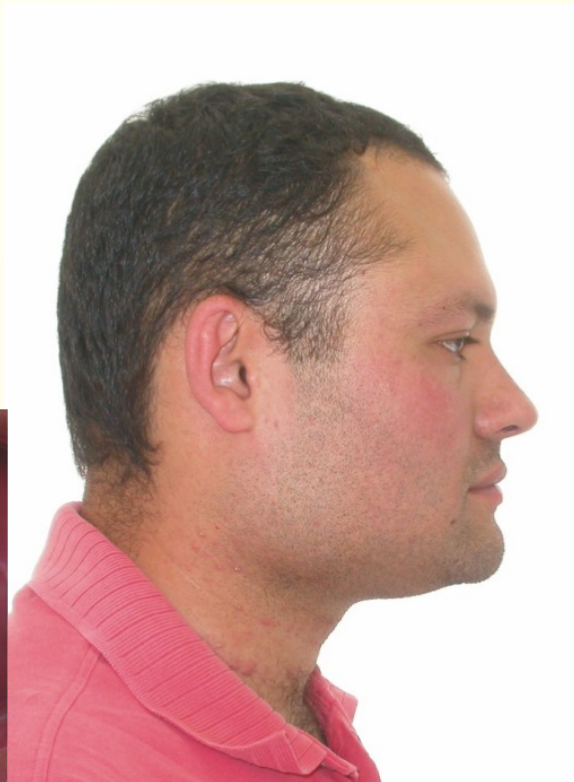
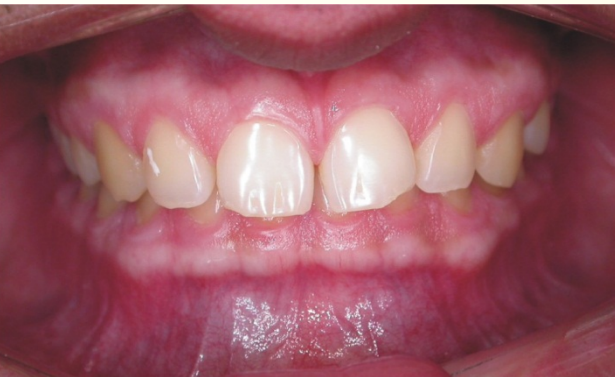
Origem/ estruturas envolvidas

✓ *Esquelética*

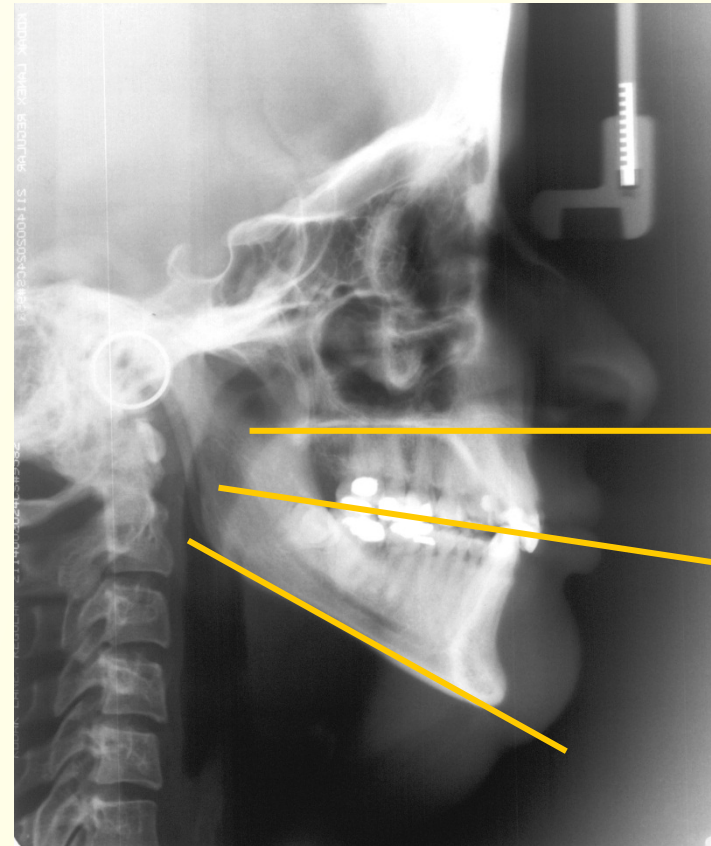
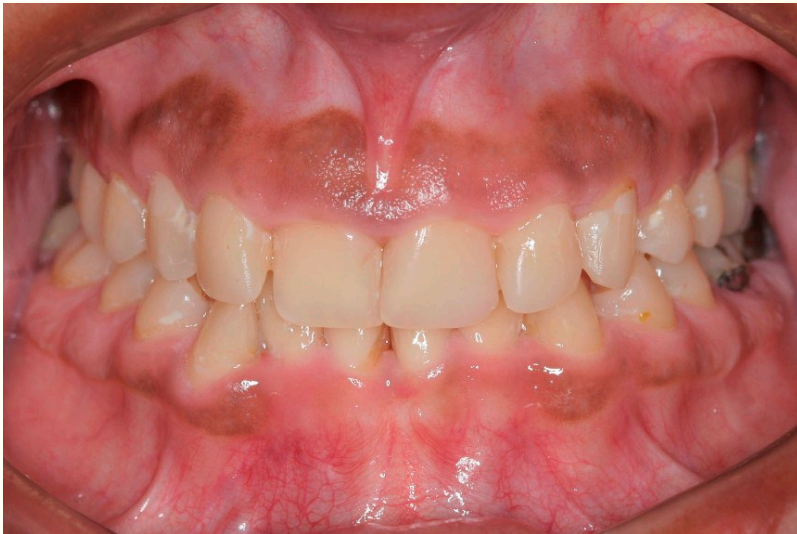Face curta

$\frac{1}{3}\downarrow$ **reduzido**



✓ Dentária

Origem/ estruturas envolvidas

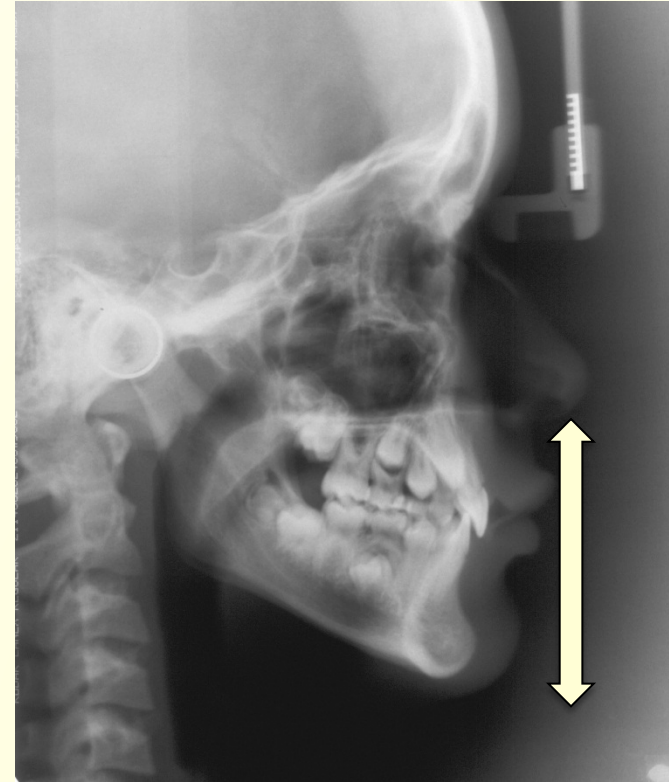
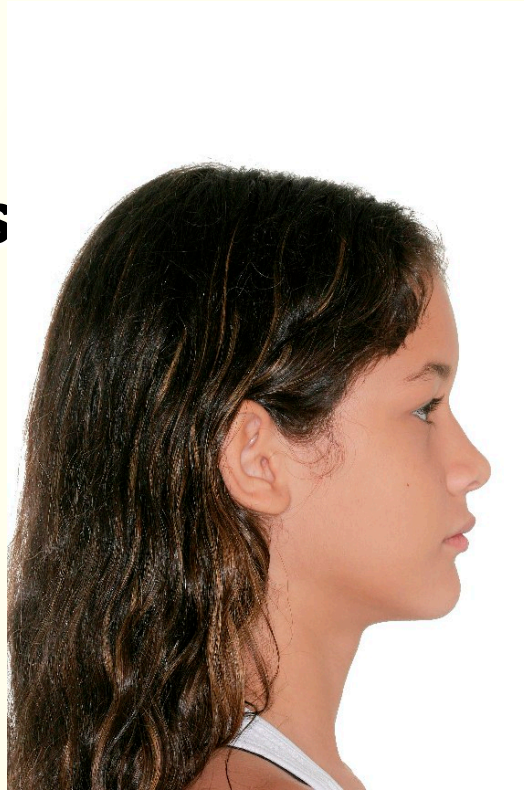
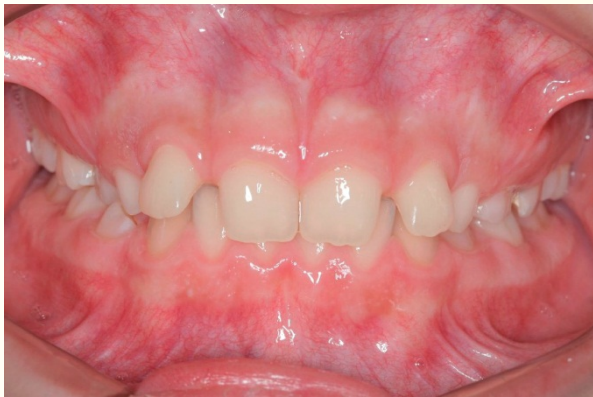
Origem/ estruturas envolvidas

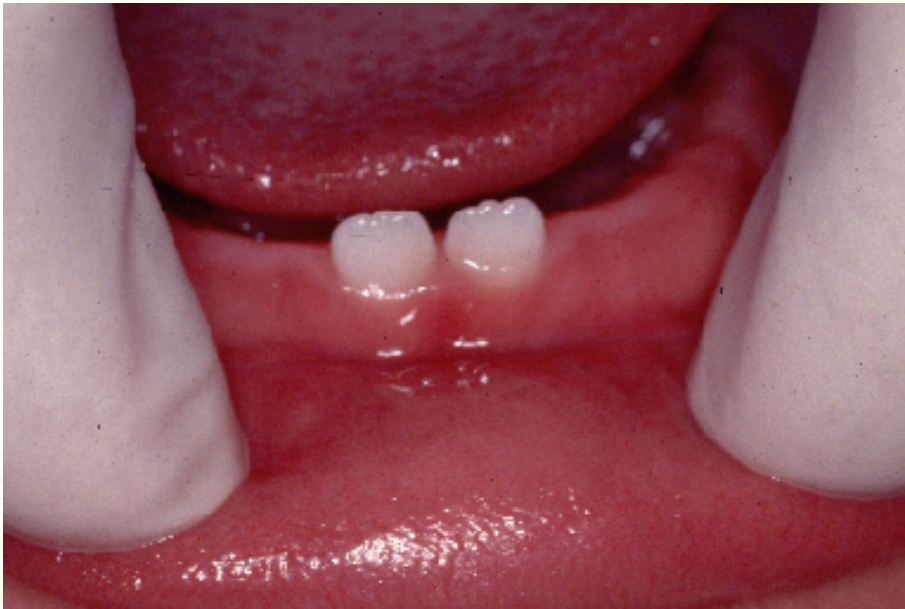✓ **Dentária**

Face equilibrada

$\frac{1}{3}$ s proporcionais

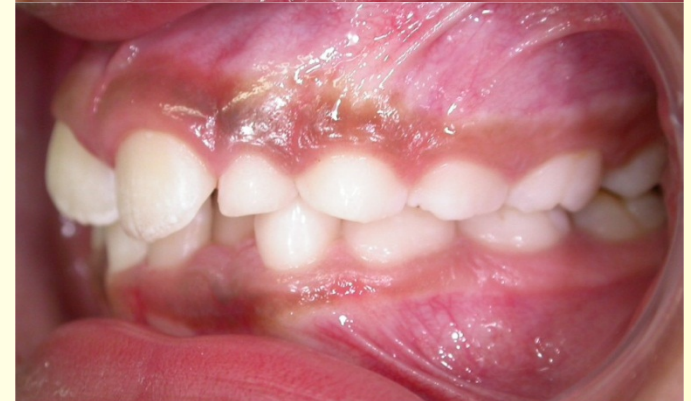
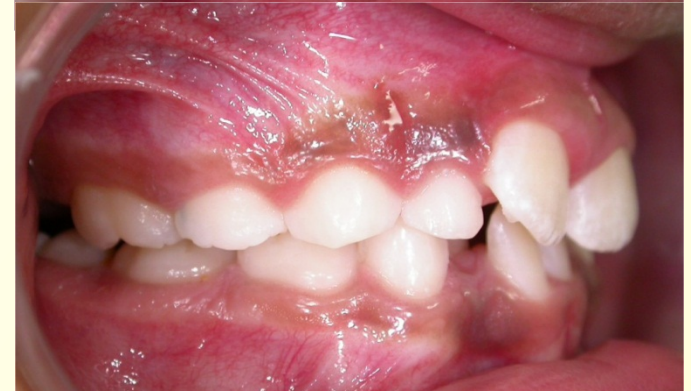
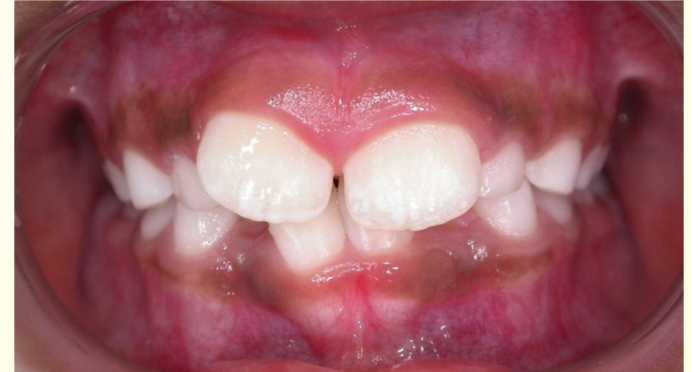Desenvolvimento normal da oclusão

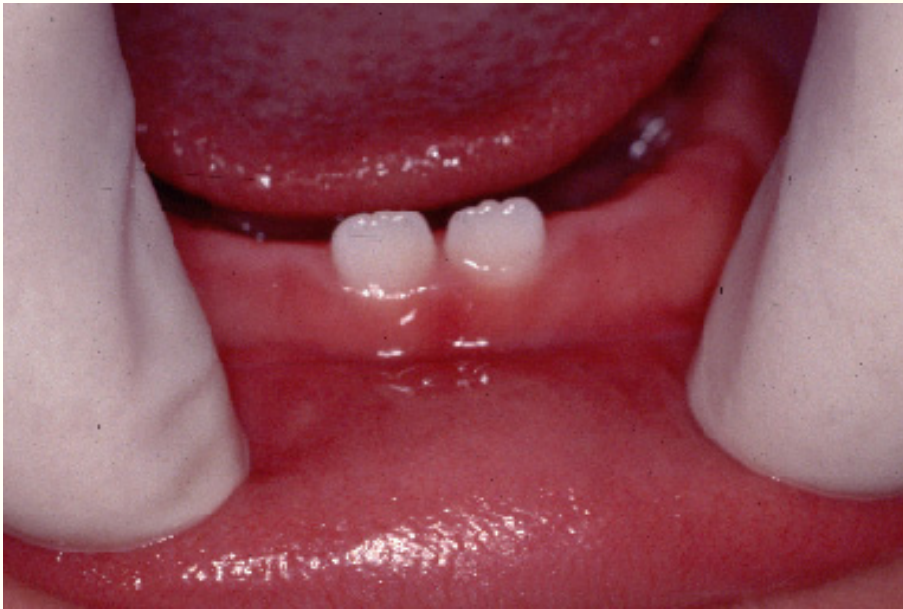

✓ Até 2 anos

✓ Dos 7 aos 8 anos



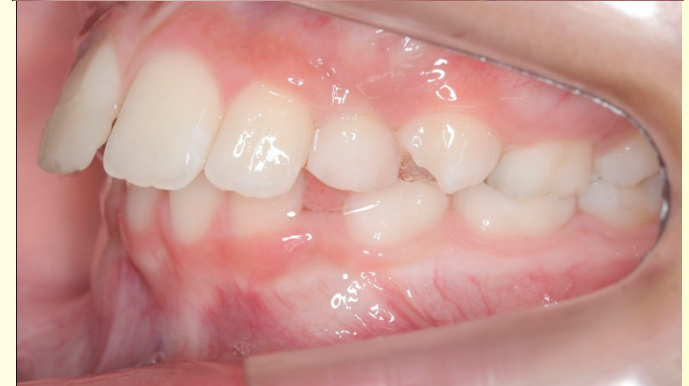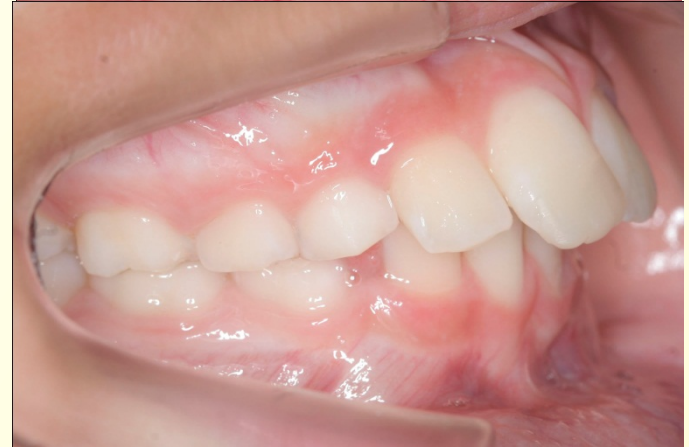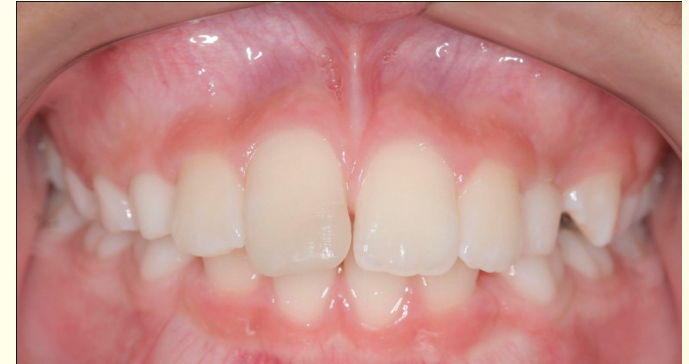Desenvolvimento normal da oclusão



✓ Até 2 anos

✓ Dos 7 aos 8 anos

✓ Incisivos visivelmente longos



1. Definição

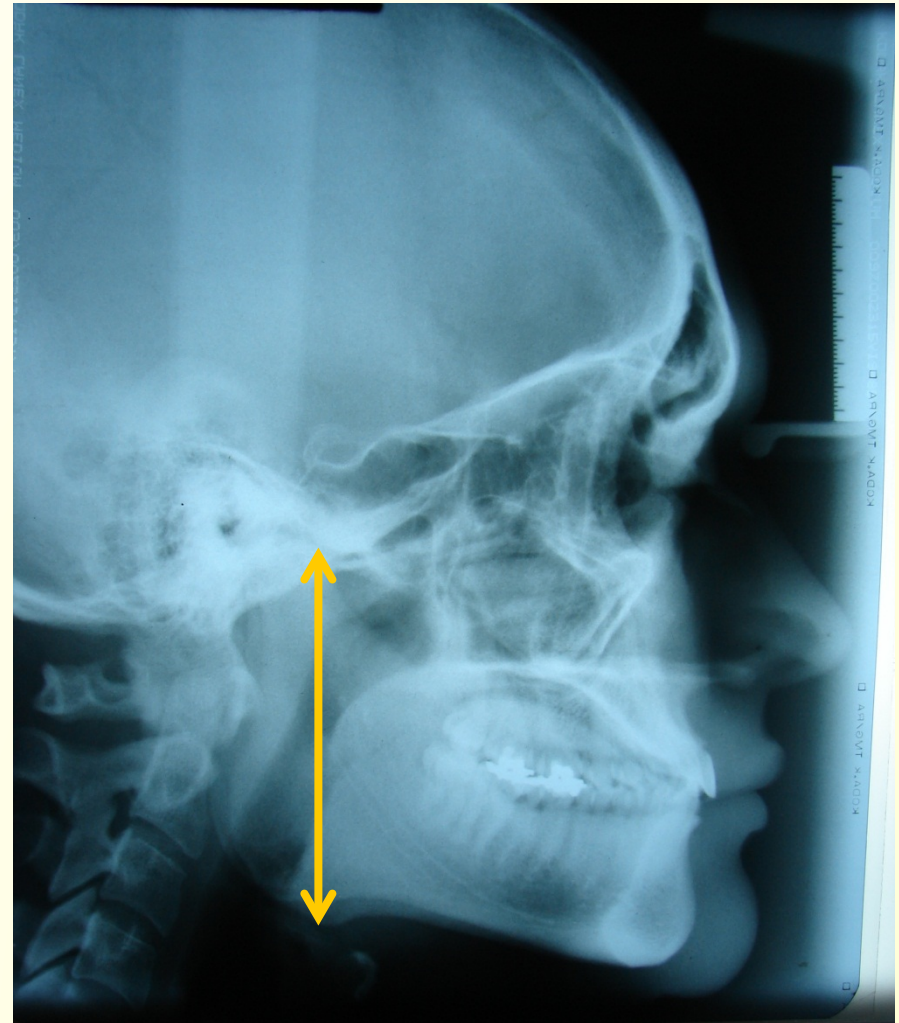
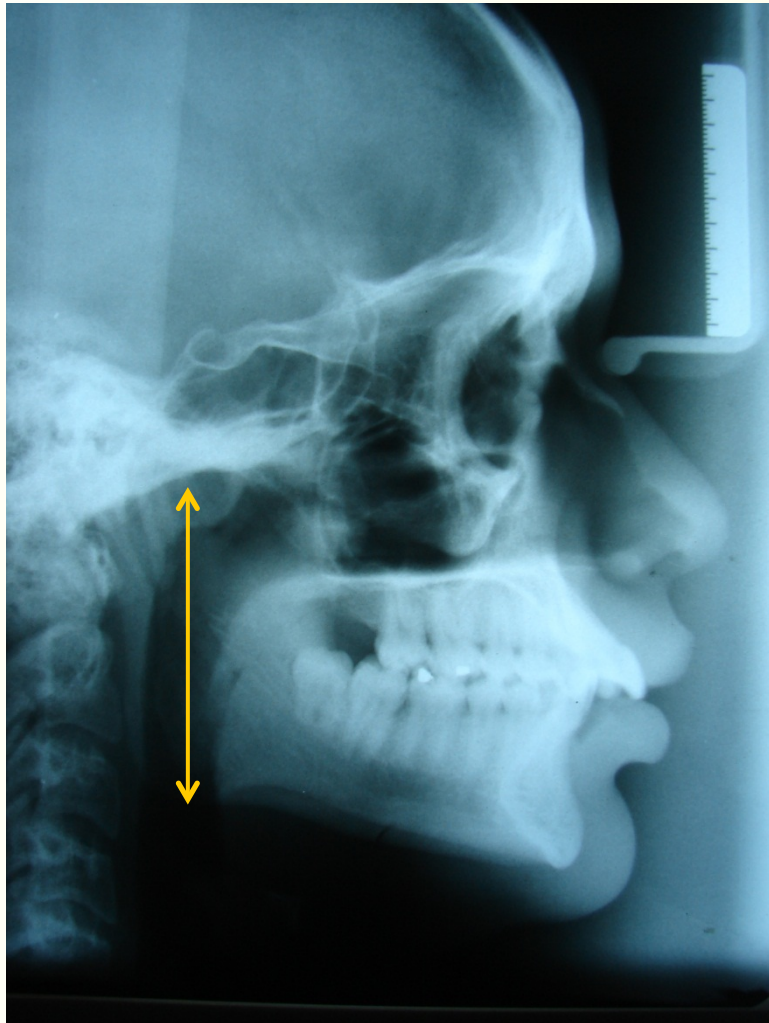
2. Classificação

3. Etiologia

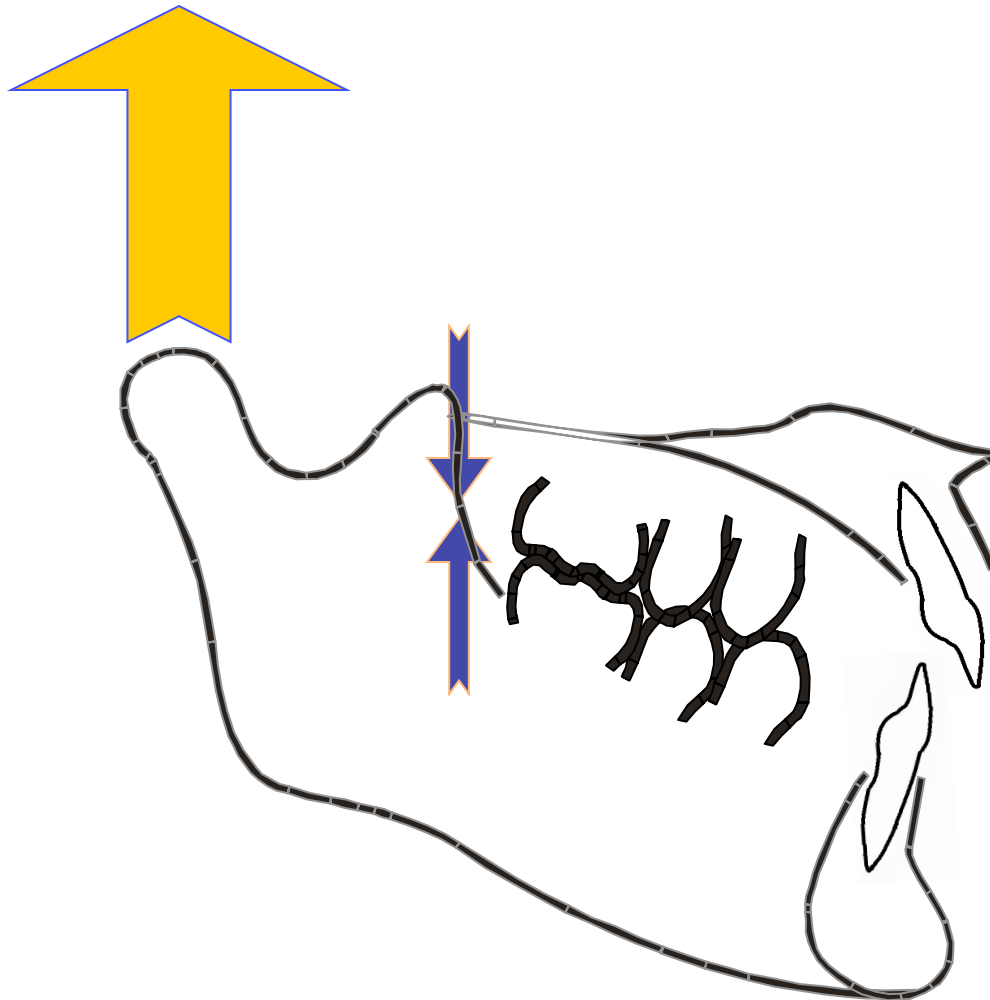
- ✓ *Altura do ramo mandibular e direção do crescimento mandibular*
- ✓ *Grau de angulação entre incisivos*



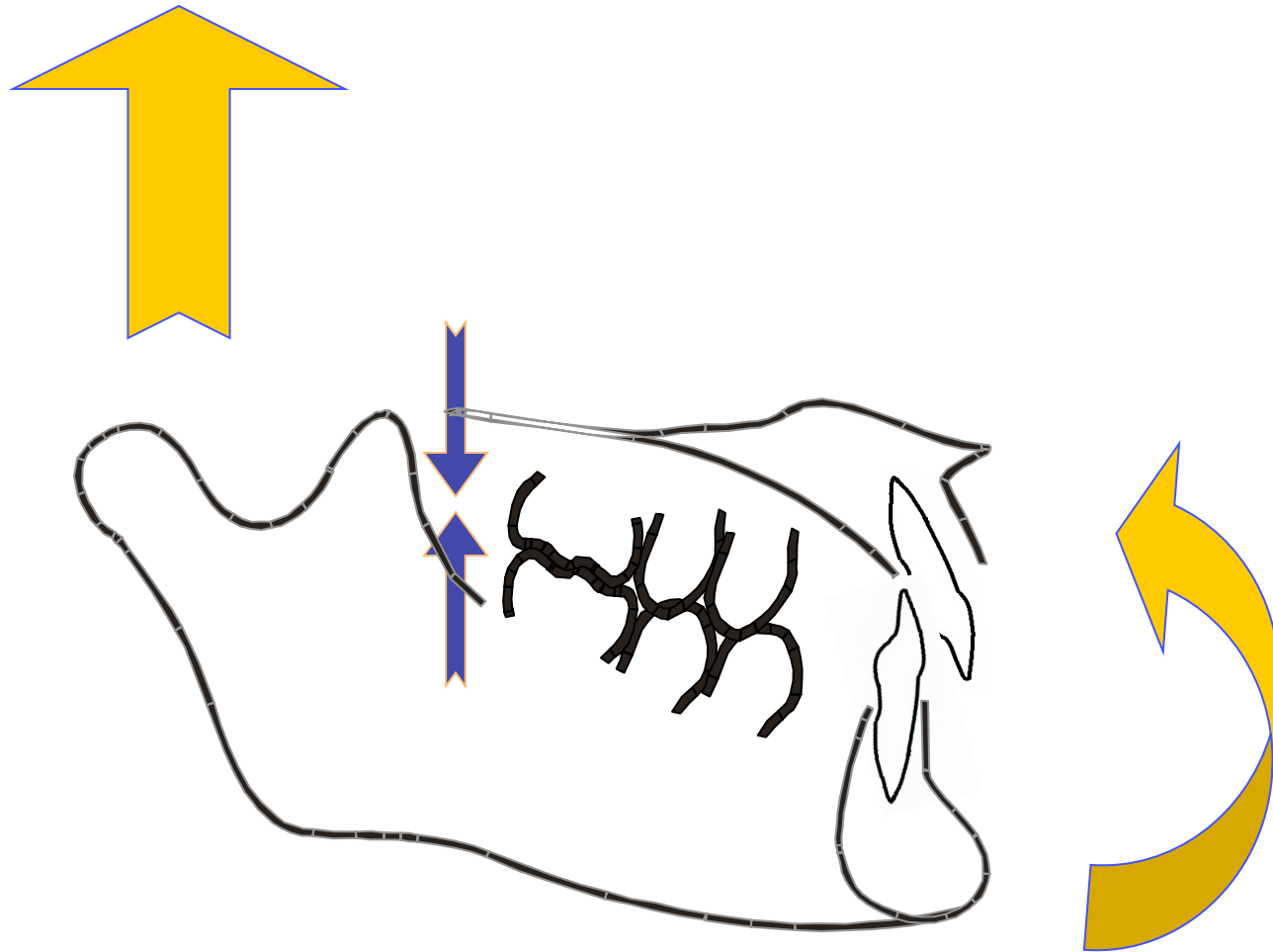
✓ *Altura do ramo mandibular e direção de crescimento Md_{ar}*



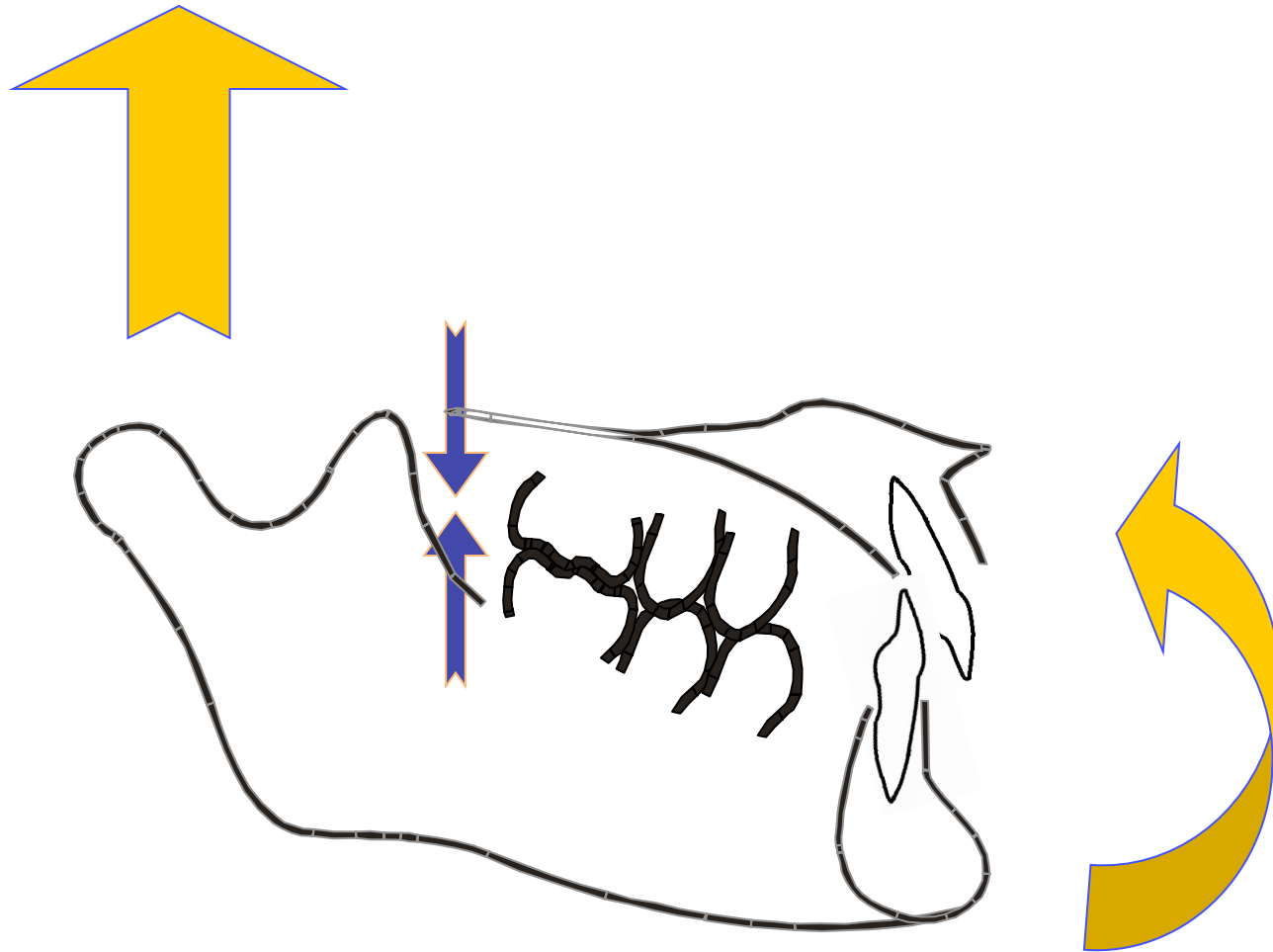
✓ *Altura do ramo mandibular e direção de crescimento Md_{ar}*



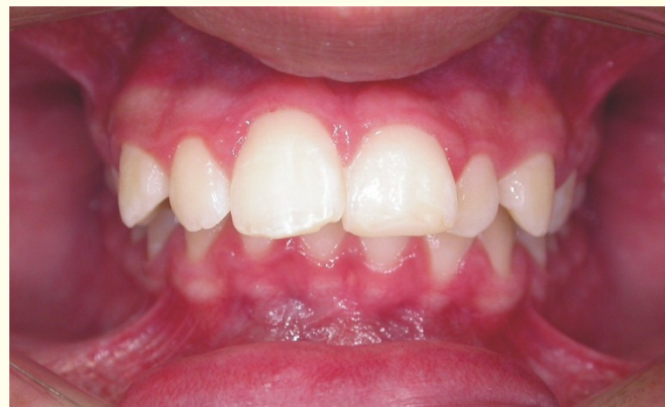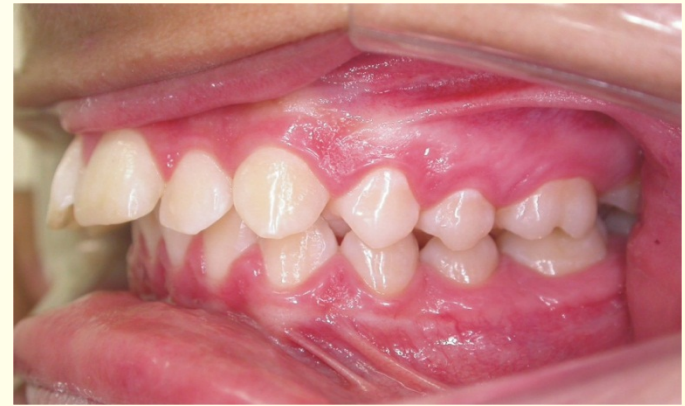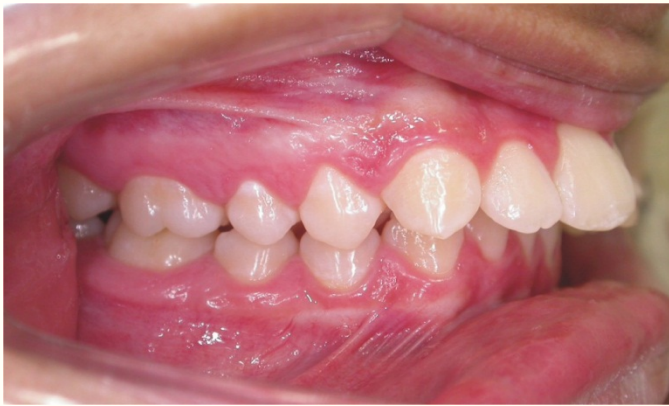✓ *Altura do ramo mandibular e direção de crescimento Md_{ar}*



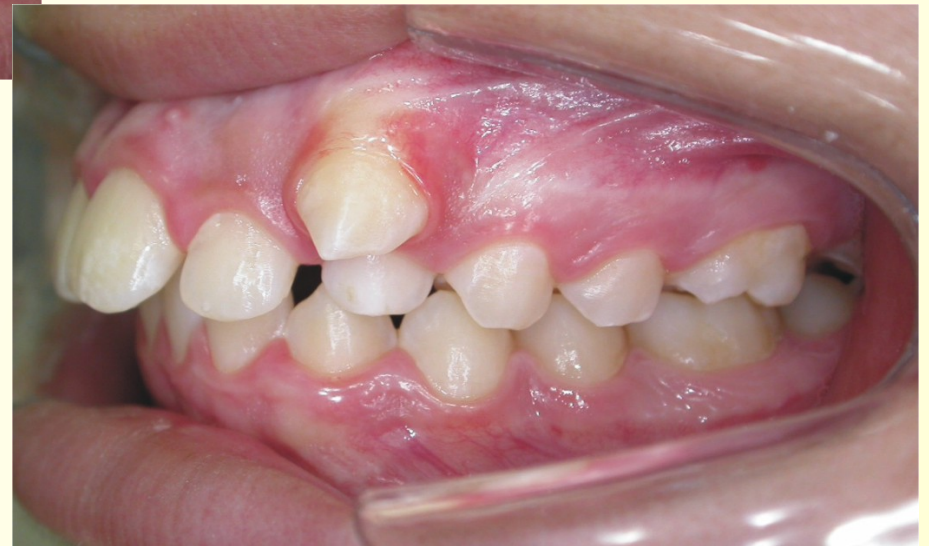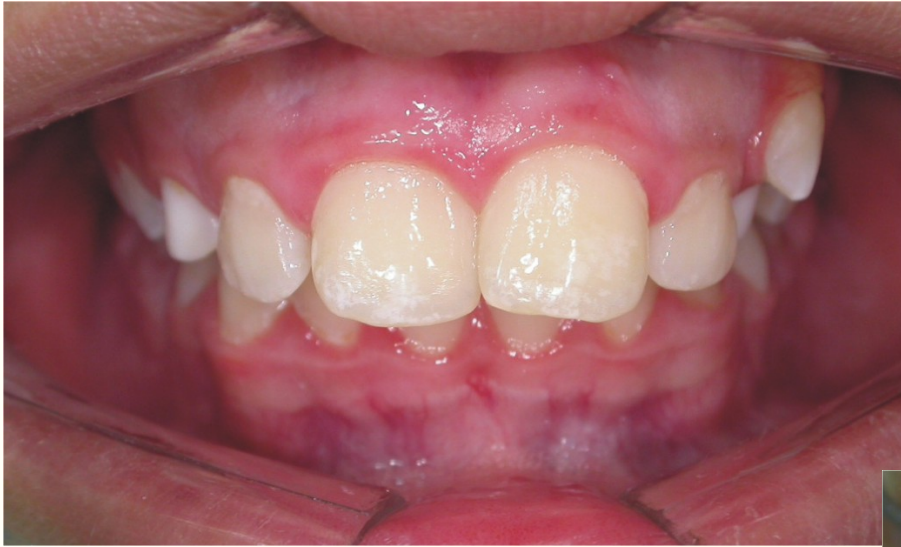✓ *Grau de erupção dos dentes posteriores*



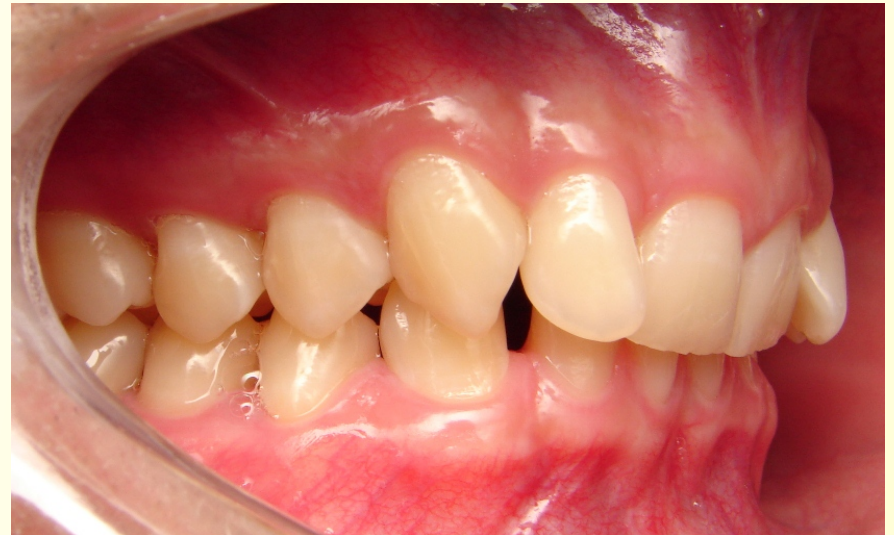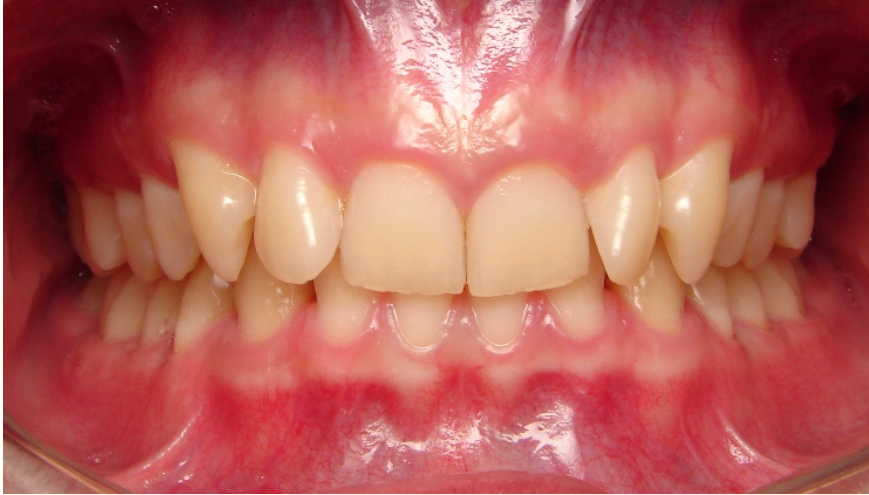✓ *Grau de erupção dos dentes posteriores*



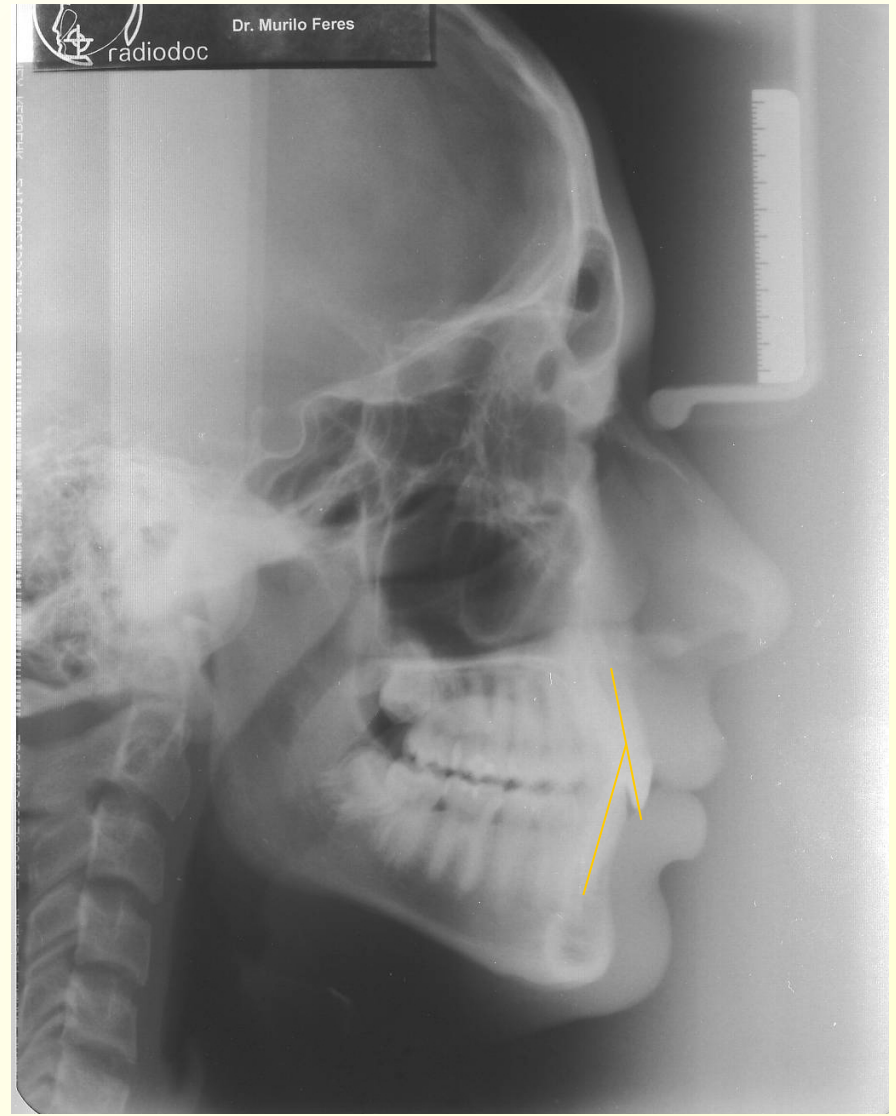
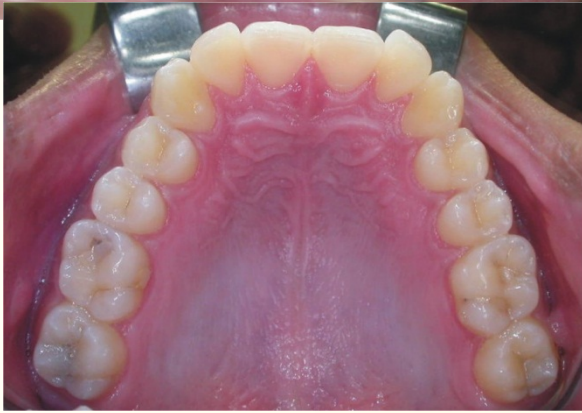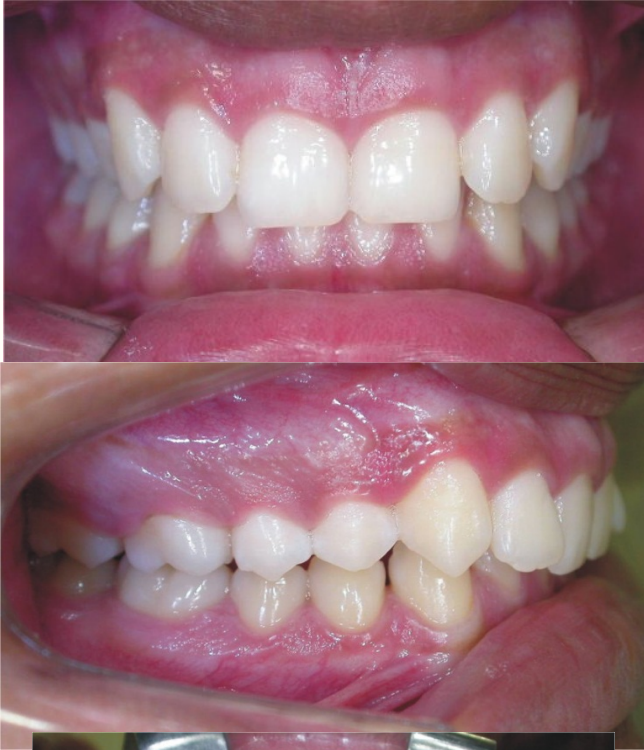✓ *Grau de erupção dos dentes posteriores*



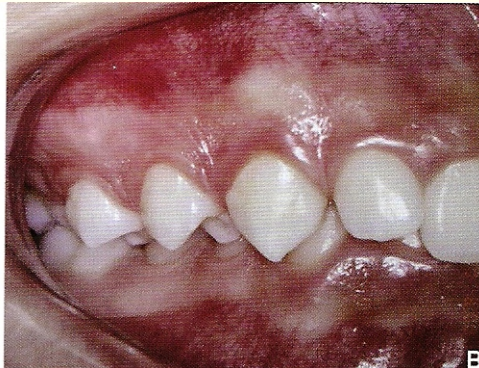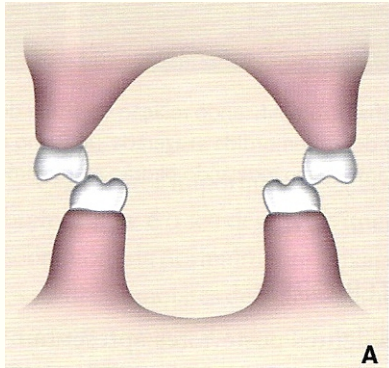
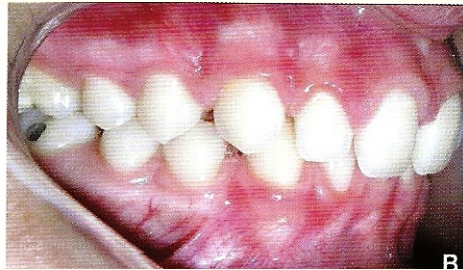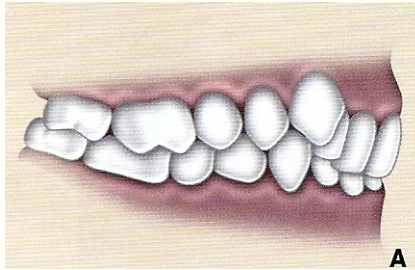
✓ *Angulação entre incisivos*



✓ Angulação entre incisivos

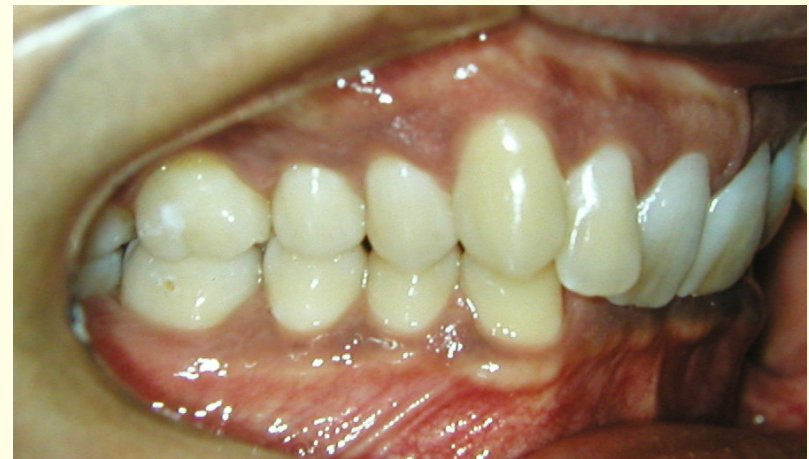
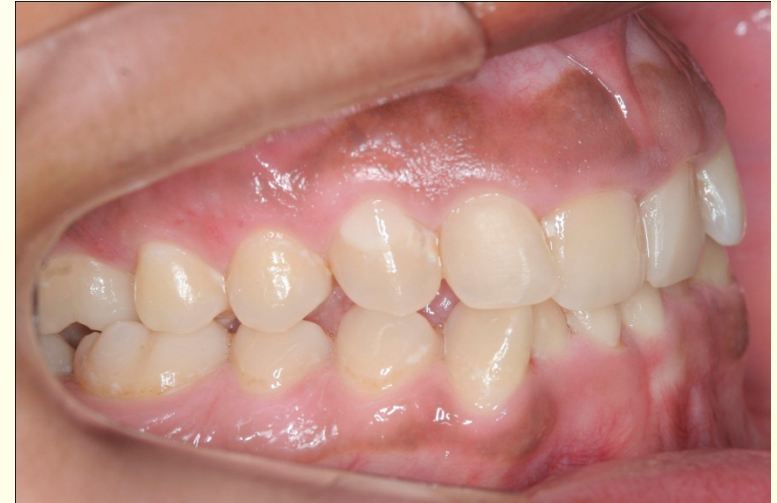
✓ *Modificação da posição dos dentes*



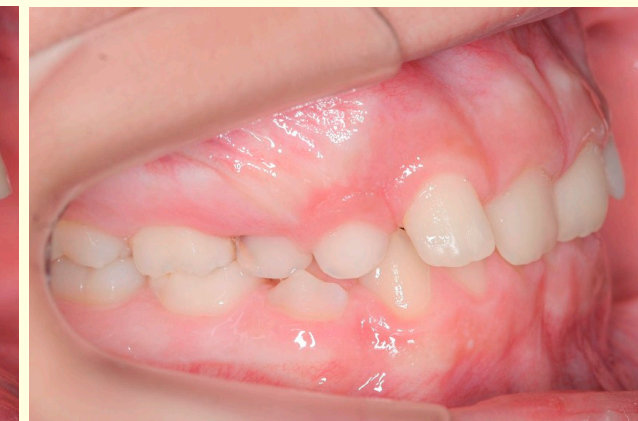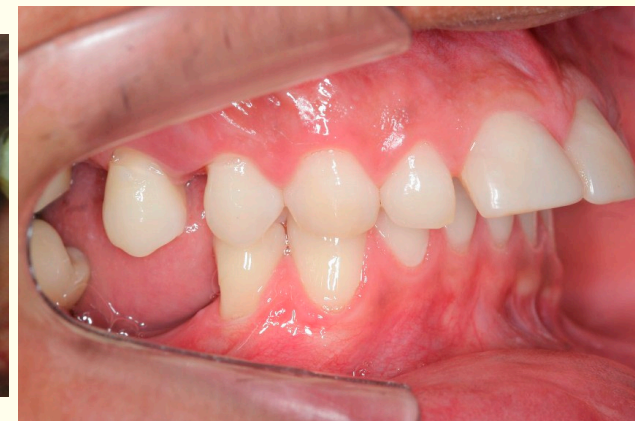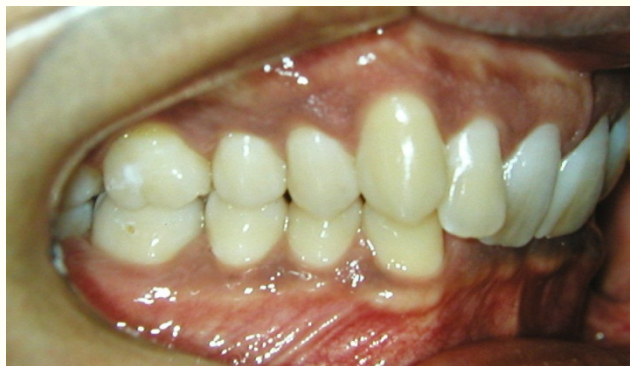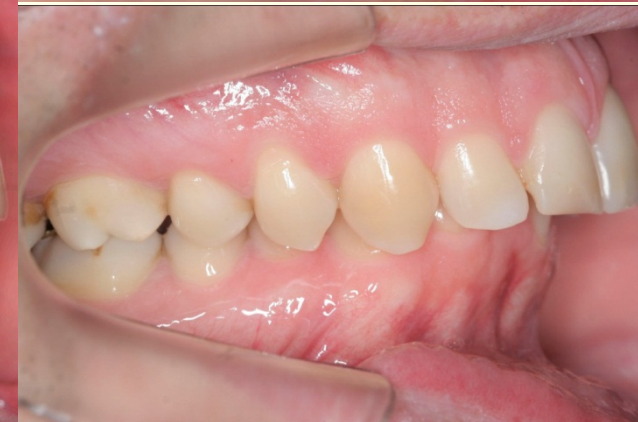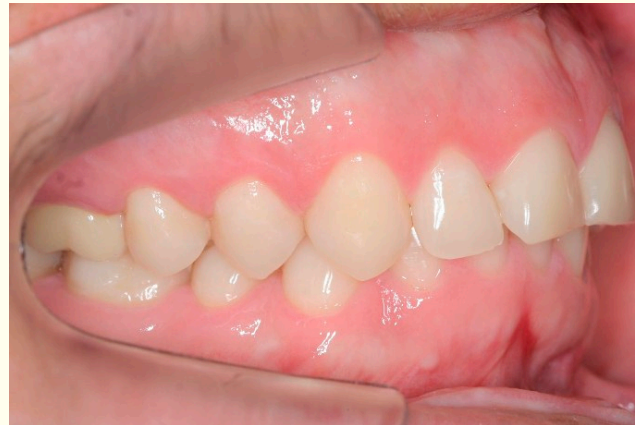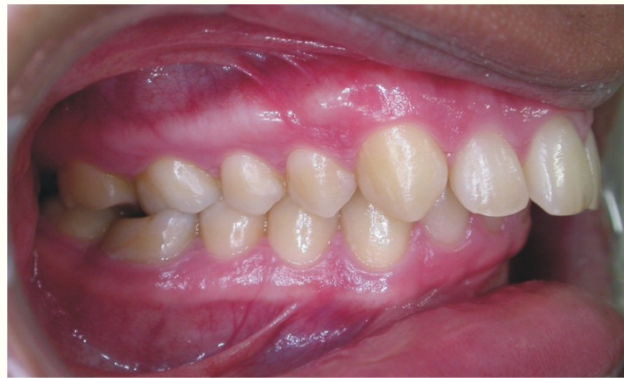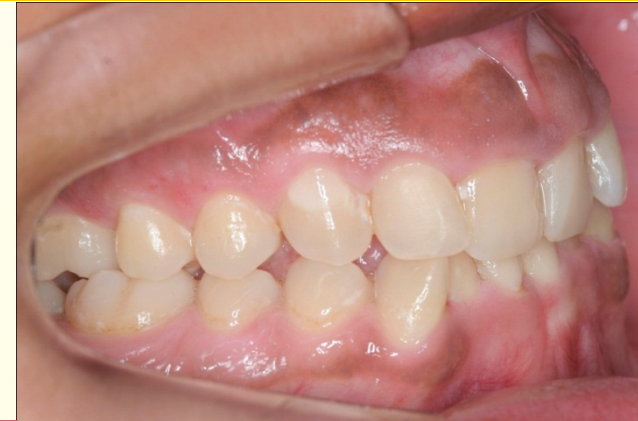Angulação dos incisivos

Oclusão vestibular completa



✓ *Modificação da posição dos dentes*

Supraocclusão dos incisivos



Mordida profunda

(parte 2)